

TRANSFERRED TO
YALE MEDICAL LIBRARY

DIE

NEUROLOGIE DES AUGES.

DIE

NEUROLOGIE DES AUGES

DIE

NEUROLOGIE DES AUGES.

EIN HANDBUCH

FÜR

NERVEN- UND AUGENÄRZTE

VON

Dr. H. WILBRAND UND **Dr. A. SAENGER**
AUGENARZT NERVENARZT
IN HAMBURG.

DRITTER BAND. ERSTE ABTEILUNG.

ANATOMIE UND PHYSIOLOGIE DER OPTISCHEN BAHNEN UND CENTREN.

MIT 180 TEXTABBILDUNGEN UND 110 FIGUREN AUF TAFELN I—XXVI.

WIESBADEN.
VERLAG VON J. F. BERGMANN.
1904.

Nachdruck verboten.
Übersetzungen, auch ins Ungarische, vorbehalten.

RE46
900W
3

Druck der Kgl. Universitäts-Druckerei von H. Stürtz in Würzburg.

Vorwort zum III. Bande.

In Rücksicht auf unsere schon seit vielen Jahren der Bearbeitung harrenden pathologischen Präparate wurden wir gezwungen, im Widerspruche zu früheren Ankündigungen, uns in diesem Bande mit den optischen Bahnen und Centren zu beschäftigen.

Immer auf die grosse Bedeutung der klinischen Beobachtung hinzielend, haben wir bei der anatomischen Beschreibung der einzelnen Abschnitte der optischen Bahnen und Centren auch in Wort und Bild der jeweiligen allgemein-pathologischen Verhältnisse Erwähnung getan. In analoger Weise wurde im physiologischen Teil stets auf die dahin zielenden klinischen Befunde verwiesen und in möglichst ausgedehntem Umfange aus den pathologischen Befunden das herangezogen, was zur Klärung der physiologischen Funktion der einzelnen Abschnitte des optischen Apparates dienlich sein konnte. Somit dürfte dieser Band auch den Physiologen von Fach die vielfachen Richtungen angeben, in welchen die klinischen Beobachter der Unterstützung der ersteren so sehr noch benötigen.

Hamburg, im Februar 1904.

Die Verfasser.



Digitized by the Internet Archive
in 2012 with funding from
Open Knowledge Commons and Yale University, Cushing/Whitney Medical Library

http://www.archive.org/details/dieneurologiedes03wilb

Inhalts-Verzeichnis zum III. Bande.

Anatomischer Teil.

Kapitel I.

Seite

Anatomie der Netzhaut . . . . . .

Allgemeines über die optischen Bahnen (§ 1) 1

Makroskopische Anatomie der Retina (§ 2) 3

Die mikroskopische Anatomie der Retina (§ 3) 3–18

1. Die Pigmentepithelschicht (§ 4) 4

2. Die Schicht der Stäbchen und Zapfen (§ 5) 5

3. Die Membrana limitans externa (§ 6) 7

4. Die äussere Körnerschicht (§ 7) 7

5. Die äussere plexiforme Schicht (Zwischenkörnerschicht) (§ 8) 9

6. Die innere Körnerschicht (§ 9) 9

7. Die innere plexiforme Schicht (§ 10) 10

8. Die Ganglienzellenschicht (§ 11) 10

9. Die Nervenfaserschicht (§ 12) 11

10. Die Membrana limitans interna (§ 13) 12

Der Zusammenhang der nervösen Teile in der Netzhaut (§ 14) 12

Einordnung der Netzhaut in die Neurontheorie (§ 15) . . . . . 15—18

Der intraokulare Teil des Sehnerven (§ 16) . . . . . 18—28

Die Papilla nervi optici (§ 16) 18

Allgemein Pathologisches von der Papille (§ 17) 21

Die Beziehungen zwischen der intraokularen und intrakraniellen Blutzirkulation (§ 18) 21

Die Lamina cribrosa (§ 19) 24

Das Durchtrittsloch für den Sehnerven (§ 20) 26

Kapitel II.

Der orbitale Teil des Sehnerven . . . . . 28—54

Die Scheiden des Opticus (§ 21) 28

Die Duralscheide (§ 22) 29

Die Arachnoidealscheide (§ 23) 29

Seite

Die Pialscheide (§ 24) 29
Die Nervi nervorum des Sehnerven 30
Anfangsteil des intervaginalen Lymphraumes (§ 25) 30
Das Septensystem (§ 26) 31
Der Eintritt der Centralgefässe (§ 27) 33
Die Ernährung der Netzhaut (§ 28) 35
Die Nervenfasern (§ 29) 35
Die Entwickelungsgeschichte des Opticus (§ 30) 37
Die vergleichende Anatomie des Opticus (§ 31) 38
Die Neuroglia (§ 32) 40
Die Lymphräume des Opticus (§ 33) 42
Die Lymphwege des Glaskörpers und der Retina 42
Das System der perichorioidealen Räume (Perichorioidealraum) 43
Der Lymphstrom 44
Die allgemeine Pathologie der Lymphräume (§ 34) 45
Der Scheidenhydrops und die Ausdehnung der Scheide (§ 35) 50
Die Schrumpfung der Sehnervenscheiden (§ 36) 53

Kapitel III.

Die makroskopischen Verhältnisse des Opticus in der Orbita (§ 37) 54—72

Die Lymphräume der Orbita (§ 38) 55
Allgemeine Pathologie des Opticus in der Orbita (§ 39) 57
Der intrakanalikuläre Teil des Sehnerven (§ 40) 57
Der Canalis opticus (§ 40) 57
1. Die knöcherne Partie des Canalis opticus (§ 41) 58
Das intrakanalikuläre Septennetz und die Blutgefässe daselbst (§ 42) . 59
Die allgemeine Pathologie des Sehnerven in der Gegend der knöchernen Partie des Canalis opticus (§ 43) 60
2. Die intrakranielle fibröse Partie des Canalis opticus (§ 44) 62
Die Form des Nervus opticus in seinem Verlaufe durch den häutigen Abschnitt des Kanals und die Einwirkung der Art. ophthalm. auf die Unterfläche des Nerven (§ 45) 64

Kapitel IV.

Der intrakranielle Verlauf der Sehnerven (§ 46) . . . . . 72—77

Das Septensystem in dieser Partie (§ 47) 73
Die Volumszunahme der medianen Hälfte des Opticus, und der mikroskopische Beginn des Chiasmas (§ 48) 75
Die allgemeine Pathologie des intrakraniellen Sehnervenabschnittes (§ 49) . 76

Kapitel V.

Der spezielle Faserverlauf im Opticus . . . . . 77—83

a) Das papillomakuläre Bündel (§ 50) 77
b) Die Lage des ungekreuzten Bündels im Opticus (§ 51) 81
c) Der Verlauf des gekreuzten Bündels im Opticus (§ 52) 82

Kapitel VI.

Seite

Das Chiasma . . . . . 83—120
Historisches über das Chiasma (§ 53) 83
Eigene Untersuchungsergebnisse . . . . . 98—114
Der mikroskopische Beginn des Chiasmas. . . . . 99—102
Der Pialfortsatz und die sog. o-Fasern (§ 54) 99
Die sog. b-Fasern (§ 55) 100
Verlauf der o- und b-Fasern nach der Kreuzung im degenerierten Nerv (§ 56) 101
Ursache der Verbreiterung des medianen Pols des Opticusquerschnittes kurz vor dem Beginn des Chiasmas (§ 57) 102
Der makroskopische Beginn des Chiasmas 102
a) Die sich kreuzenden Fasern . . . . . 102—105
Das Verhalten der o-Fasern nach dem makroskopischen Beginn des Chiasmas (§ 58) 102
Verlauf der gekreuzten Fasern auf der Seite des degenerierten Nerven (§ 59) 103
Das ventromedial auf der Seite des gesunden Nerven gelegene atrophische Feld der Schlingenfasern vom degenerierten Nerven her (§ 60) . . 103
Die dem Fasciculus cruciatus angehörenden o- und b-Fasern kreuzen sich nicht allein mit dem Fascic. cruciatus der anderen Seite, sondern auch untereinander (§ 61) 103
Die Kuppe der vom erhaltenen Nerven herkommenden Schlingenfasern auf der Seite des degenerierten Nerven, und die Kuppe der atrophischen Schlingenfasern vom degenerierten Nerven her auf der Seite des gesunden Nerven (§ 62) 104
b) Die ungekreuzten Faserzüge . . . . . 105—109
Die Lage der gekreuzten und ungekreuzten Fasern im Chiasma und im Beginn des Tractus (§ 63) 105
Abzweigen der ungekreuzten Faserzüge aus dunkeln scharf markierten Bündelzügen, und das negative Analogon dieser Züge auf Seiten des degenerierten Nerven (§ 64) 107
Die v. Guddensche Kommissur und die Meynertsche Kommissur auf Horizontalschnitten (§ 65) 107
Die Schlingen- resp. Kniebildung der sich kreuzenden Fasern gegen den Tractus opticus der gleichen Seite hin und in dem Nerv. opticus der gegenüberliegenden Seite (§ 66) 108
Der sich kreuzende Faserbestandteil des papillomakulären Bündels auf Horizontalschnitten durchs Chiasma (§ 67) 108
Die Fasern in der Umgebung des Recessus (§ 68) 108
Der Verlauf des papillomakulären Bündels im Chiasma (§ 69) . 109—110
Diagnostische Gesichtspunkte bezüglich des Faserverlaufs im Chiasma (§ 70) 110
Die Nerven des Pialüberzugs des Chiasmas (§ 71) 114
Die Gefässversorgung des Chiasmas (§ 72) 114
Die Neuroglia im Chiasma (§ 73) 114
Die Commissura ansata und der Recessus des III. Ventrikels (§ 74) 115
Topographische und allgemein-pathologische Verhältnisse des Chiasmas (§ 75) 116
Topographische Beziehungen des Chiasmas zum Keilbeinkörper (§ 76) . . . 118
Mangel des Chiasmas (§ 77) 119

Kapitel VII.

Seite

Der Tractus opticus . . . . . 120—129
Die laterale Wurzel (§ 78) 120
Die mediale Wurzel (§ 78) 121
Die v. Guddensche und Meynertsche Kommissur (§ 78) 121
Der spezielle Faserverlauf im Tractus . . . . . 121—127
a) Die Lage des papillomakulären Bündels (§ 79) 121
b) Die Lage des gekreuzten und ungekreuzten Bündels im Tractus (§ 80) 121
c) Centrifugale und Pupillenfasern im Tractus (§ 81) 124
Die Gefässversorgung, das Septensystem und die Neuroglia im Tractus (§ 82) 127
Topographisch-anatomische und allgemein pathologische Verhältnisse des Tractus opticus (§ 85) 127

Kapitel VIII.

Die primären Opticuscentren . . . . . 129—145
a) Das Corpus geniculatum externum (§ 86) 129
Die Bedeutung der sekundären Degeneration für die Kenntnis des Corpus geniculatum externum nach v. Monakow (§ 87) 133
Die Beziehungen des Corpus geniculatum externum zur Sehbahn bei Einäugigen nach Henschen (§ 88) 133
Verhältnis des Kniehöckers zur Sehrinde nach v. Monakow (§ 89) . 135
Fehlen des Corpus genic. extern. Fall Obersteiner (§ 90) 135
Die Untersuchungen von Probst (§ 91) 136
b) Der Thalamus opticus . . . . . 136—141
Die makroskopischen Verhältnisse desselben (§ 92) 136
Der feinere Bau des Thalamus (§ 94) 138
c) Der vordere Vierhügel . . . . . 141—143
Die makroskopischen Verhältnisse desselben (§ 96) 141
Der feinere Bau des vorderen Vierhügels (§ 97) 142
Die basalen Opticusganglien (§ 98) und der Tractus peduncularis transversus (§ 99) 143
Allgemein pathologische Verhältnisse der primären Opticuscentren (§ 100) 145

Kapitel IX.

Die Sehstrahlung . . . . . 146—152
Die Radiatio-thalamo-occipitalis (§ 101), Gratiolets Bündel 146
Der Fasciculus-longitudinalis inferior (§ 102) 148
v. Monakows Ansicht über die Sehstrahlungen (§ 103) 150
Allgemein pathologische Verhältnisse der Sehstrahlungen (§ 104) 152

Kapitel X.

Die Sehrinde (Dr. Kaes und Dr. Brückner) . . . . . 152—167
Die makroskopische Beschreibung der Sehsphäre (§ 105) 152
Der Gennari-, Vicq d'Azyr- und Baillargersche Streifen (§ 106) . . 154
Die mikroskopischen Schichten der Sehrinde (§ 107 u. 108) 156
Die Maassverhältnisse der Sehrinde (§ 109) 162

Physiologischer Teil.

Kapitel XI.

Seite

Ort des Energieumsatzes in der Retina . . . . . 167—173
Über die Notwendigkeit des Vorhandenseins isolierter retinaler Empfindungselemente und isolierter Leitungsfasern (§ 110) 167
Gründe, warum die Stäbchen- und Zapfenschicht der Netzhaut als die lichtempfindliche Partie angesehen wird (§ 113) 169
Die Unempfindlichkeit der Nervenfaserschicht gegen Lichtreize (§ 114) . . 171
Der physiologische Punkt und die Empfindungskreise der Netzhaut (§ 115) . 172
Die Zahl der Zapfen in der Netzhaut und der Fovea centralis (§ 116) . . . 172
Die centrale Sehschärfe . . . . . 173—184
Was verstehen wir unter centraler Fixation (§ 117) 173
Das Maass für die centrale Sehschärfe (§ 118) 174
Die Punktsehschärfe und der Formensinn (§ 119) 174
Die Empfindung der Kontinuität einer Fläche (§ 120 u. § 295 pag. 387) . . 174
Die Bestimmung der Sehschärfe, Abhängigkeit der Sehschärfe von der Grösse des Gesichtswinkels (§ 121) 174
Abhängigkeit der Sehschärfe von der Beleuchtungsintensität und dem Kontraste der Probebuchstaben gegen ihre Umgebung (§ 122) 176
Einfluss der absoluten Helligkeit auf die Unterschiedsempfindlichkeit hinsichtlich der Sehschärfe (§ 123) 178
Einfluss des Adaptationszustandes der Netzhaut auf den Grad der Sehschärfe (§ 124) 180
Die Beeinflussung der centralen Sehschärfe durch Refraktionsfehler und Altersveränderungen des Auges (§ 125) 181
Das Verhalten des Lichtsinns im Centrum und auf der Peripherie der Netzhaut (§ 126) 182
Die Stäbchensehschärfe und die Zapfensehschärfe nach v. Kries (§ 172) . . 184
Die periphere Sehschärfe [der periphere Formensinn] (§ 128) . . . . 184—187
Der Formensinn der Netzhautperipherie wird unter normalen Bedingungen nie in Anspruch genommen (§ 129) 185
Was verstehen wir unter excentrischer Fixation (§ 130) 186
Die monokulare Projektion . . . . . 187—209
Die Entwickelung der „Raumpunkte" oder „Lokalzeichen" und das Gesichtsfeld (§ 131) 187
Richtungslinie — Gesichtslinie — objektive Orientierung (§ 132) 188
Einfluss des Muskelgefühls der Augenmuskeln auf die Projektion. Fehlerhafte Projektion des Gesichtsfeldes bei Augenmuskellähmung (§ 133) . . . 190
Die Entwickelung der „Raumpunkte" im Sinne der empiristischen Theorie (§ 134) 190
Die Entwickelung der „Raumpunkte" im Sinne der nativistischen Theorie (§ 135) 193
Herings Ansicht über Vererbung physiologischer Fähigkeiten (§ 136) . . 193
Gegenseitige Einwände der Nativisten und Empiristen (§ 137) 194
Entwickelung des Sehens bei Neugeborenen und erfolgreich operierten Blindgeborenen und seine Bedeutung für die empir. und nativ. Theorie (§ 138) 195
Das monokulare Gesichtsfeld (§ 139) . . . . . 197—209
Die Entstehung von Gesichtsfelddefekten (§ 140) 198
Die Ausdehnung unseres Gesichtsfeldes nimmt mit der Entfernung vom Knotenpunkte zu (§ 141) 199

Seite

Die Ausdehnung des monokularen Gesichtsfelds (§ 142) 200
Umstände, welche unter physiologischen Bedingungen die Ausdehnung des Gesichtsfelds beeinflussen (§ 143) 201
Die Fehler des Gesichtsfeldschemas (§ 144) 203
Die Methoden, das Gesichtsfeld aufzunehmen (§ 145) 203
Die Donderssche Methode (§ 145) 203
Die Gesichtsfeldaufnahme an der graduierten Tafel (§ 146) 203
Die Gesichtsfeldaufnahme am Försterschen Perimeter (§ 147) 205
Der blinde Fleck (§ 148) 206
Die Grenzen des Gesichtsfeldes 207
Empfinden wir die Grenzen des normalen Gesichtsfelds (§ 149) 207
Die einzelnen Zonen des Gesichtsfelds (§ 150) 207
Die Farben im Gesichtsfelde (§ 151) 208
Die binokulare Projektion . . . . . 209—235
Die objektive und subjektive Orientierung und das Blickfeld (§ 152)? . . . 209
Das binokulare Gesichtsfeld und die identischen Netzhautpunkte (§ 153) . . 210
Die anatomische Grundlage für die Funktion korrespondierender Netzhautstellen (§ 154) 213
Die „Gesichtspunkte" und der Wettstreit der Sehfelder (§ 155) 217
Das Zustandekommen von Doppelbildern (§ 156) 218
Die Taxation der Entfernung (§ 158) 222

Einfluss der Empfindung auf dieselbe.

a) Der Einfluss der Konvergenzstellung unserer Augen (§ 159) 223
b) Der Einfluss der Akkommodation auf die Schätzung der Entfernung (§ 160) 224
Über die Schätzung der Grösse der Objekte (§ 161) 225
c) Einfluss der Bewegungen des Kopfes und Körpers auf die Schätzung der Entfernung (§ 162) 226
Die relative Entfernung und das stereoskopische Sehen (§ 163) . . . 227

Einfluss der Erfahrung auf dieselbe.

Der Einfluss der Erfahrung auf die Schätzung der Grösse und der Entfernung von Objekten (§ 164) 228
Der Einfluss der Erfahrung auf die Gruppierung von Lineamenten, stereometrischen Figuren, Zöllnersches Muster (§ 165) 228
Das Augenmaass (§ 167) 231
Der Einfluss der Erfahrung bei der Form der gesehenen Gegenstände (§168) 231
Einfluss der Verteilung des Lichts und Schattens bei der Taxation der Entfernung (§ 169) 234
Der Einfluss der Luftperspektive auf die Taxation der Entfernung (§ 170) 235

Kapitel XII.

Der Verlauf der Erregung in der Retina . . . . . 236—309

Die Retina als Umsatzorgan der Ätherschwingungen in die Erregung der optischen Leitung (§ 171) 236
Die Grenzen der Lichtempfindung (§ 172) 237
Die Heringsche Theorie der Lichtempfindung. Assimilierung, Dissimilierung, Vorgänge in der schwarz-weissen Substanz (§ 173) 237
Der Ruhezustand der Netzhaut und die inneren Reize, Lichtnebel 238
Die Hell- und Dunkelempfindung, abhängig vom Verhältnis der Dissimilierung zur Assimilierung (§ 174) 239

Seite

Wesen und Erklärung des simultanen Kontrastes (§ 175) 239
Die objektive Irradiation (§ 176) 240
Die simultane und sukzessive Lichtinduktion (§ 177) 241
Das negative Nachbild (§ 178) 242
Die kontinuierliche Empfindung intermittierender Reize (§ 179) 243
Das positive Nachbild (§ 180) 244
Die verschiedenen Phasen der Nachbilder, und der Sitz derselben in der Netzhaut (§ 181) 244
Die Farbentheorie Herings (§ 182) 245
Der simultane und successive Farbenkontrast (§ 184) 249
Über die Unterwertigkeit und die Adaptation der Netzhaut . 250
Die Unterwertigkeit der retinalen Sehsubstanz (§ 185) 250
Das autonome Gleichgewicht zwischen Dissimilierung und Assimilierung (§ 186) 252
Das allonome Gleichgewicht zwischen Dissimilierung und Assimilierung (§ 187) 252
Die Ermüdung der Retina (§ 188) 253
Die Blendung durch Licht . . . . . 254—262
Die Steigerung der Irradiation und die davon abhängige Verminderung der Sehschärfe bei der Blendung (§ 190) 256
Die normalen Schutzvorrichtungen des Auges gegen die Blendung (§ 191) 257
Aufhören des Blendungsgefühls trotz gleichmässigen Fortwirkens der objektiven Reize, und die Zunahme der Sehschärfe dabei (§ 192) . . 259
Die Überblendung (§ 193) 261
Erklärung der physiologischen Ermüdungserscheinungen, welche beim Perimetrieren des normalen Auges hervortreten: 262
im Fixierpunkte am Perimeter (§ 194) 262
Warum verschwindet trotz dauernder Fixation die Fixationsscheibe nicht beim Perimetrieren (§ 195)? 264
Das Verhalten des Bildes vom weissen Untersuchungsobjekt in der Peripherie des Perimeters (§ 196) 265
Warum zeigt das normale Auge tagsüber keine konzentrische Ermüdungseinschränkung des Gesichtsfeldes für weisse Untersuchungsobjekte, wiewohl die Netzhaut unterwertig ist (§ 197)? 266
Das Dunkelperimeter (§ 199) 267
Vorgänge am Perimeter bei Anwendung farbiger Fixations- und Untersuchungsobjekte (§ 200) 268
Die Farbenempfindung in den extramakulären Zonen (§ 201) 268
Über die farbige und die Weissvalenz und die spezifische Helligkeit der Farben (§ 202) 269
Die Änderung der Spektral- und Pigmentfarben in der Gesichtsfeldperipherie (§ 203) 271
Der Einfluss des Gesichtswinkels auf die Farbenempfindung im Gesichtsfelde (§ 204) 272
Der Einfluss der Beleuchtung auf die Farbenempfindung im Gesichtsfelde (§ 205) 272
Änderung des Farbentons bei abgeschwächter Beleuchtung (§ 206) . . 273
Bei Abnahme des Gesichtswinkels für die farbige Fläche muss ein Zunehmen der Beleuchtungsintensität eintreten, wenn eine Farbenempfindung ausgelöst werden soll (§ 207) 274
Das Purkinjesche Phänomen (§ 208) 274

Seite

Die v. Kriessche Theorie über die physiologische Funktion der Stäbchen und Zapfen (§ 209) 276
Die Totalfarbenblinden und die v. Kriessche Theorie (§ 210) 279
Einfluss der Umgebung der farbigen Untersuchungsobjekte auf die Erkennung der Farben (§ 211) 280
Abhängigkeit der Farbenempfindlichkeit von dem Erholungszustande des Auges (§ 212) 280
Reihenfolge des Erkanntwerdens der einzelnen Farben während der Erholung der Netzhaut (§ 213) 282
Über die Bedeutung der Untersuchung der Farbengesichtsfelder (§ 214) . . 282
Das Verhalten der centralen Sehschärfe des unterwertigen Auges (§ 215) . 283
Objektiv nachweisbare Veränderungen der Netzhaut durch Licht 284
a) Bleichung des Sehrots (§ 216) 284
b) Das Pigmentepithel bei Beleuchtung (§ 217) 225
c) Die Bewegung der Zapfen (§ 218) 287
d) Veränderung der Netzhautganglienzellen unter Belichtung (§ 219) . . 288
e) Die chemische Reaktion der gereizten und ruhenden Netzhaut (§ 220) 288
Elektrische Ströme in der Netzhaut (§ 221) 289
Die Erregung der Netzhaut durch andere Reizmittel als die Ätherschwingungen 290
a) Mechanische Einwirkungen (§ 222) 290
b) aus inneren Ursachen (§ 224) 292
c) durch elektrische Reize (§ 225) 293
Überblick über die Erregungsverhältnisse der Netzhaut (§ 226) 294
Die entoptischen Erscheinungen (§ 228) 299
Funktionelle Beziehungen der retinalen Stäbchen und Zapfen zur Summe der sich kreuzenden und ungekreuzten Opticusfasern (§ 229) 301
Die überschüssige Gesichtsfeldpartie und die Doppelversorgung der Macula lutea (§ 230) 301
v. Monakows Ansicht über die Doppelversorgung der Macula lutea (§ 232) 304
Der Zweck der Doppelversorgung der Macula lutea (§ 233) 307
Der Verlauf der Erregung durch die verschiedenen Schichten der Retina (§ 234) 307

Kapitel XIII.

Der Verlauf der Erregung durch die optische Nervenfaserleitung bis zu den primären Centren . . . . . 309—318
Das Wesen der Erregung im Nerven (§ 236) 309
Die centripetale und centrifugale Leitung in der optischen Bahn bis zu den primären Centren hin (§ 237) 312
Das Vorhandensein sympathischer Fasern im Nervus opticus (§ 239) . . . 313
Die spezifische Energie der optischen Leitung (§ 240) 314
Lichtempfindung bei mechanischer Reizung der optischen Leitung (§ 241) . 314
Lichtempfindung bei galvanischer Reizung der Sehnervenleitung (§ 242) . . 315
Unempfindlichkeit der Sehnervenfasern gegen Ätherschwingungen (§ 243) . 315
Folgen der Durchschneidung der optischen Leitung in ihren verschiedenen Stationen bis zu den primären Centren (§ 244) 316

Kapitel XIV.

Der Verlauf der Erregung durch die primären Opticuscentren . 318
A. Die physiologische Bedeutung des Corpus geniculatum externum 318–326

Seite

Beziehungen des Corpus geniculatum externum zu den Adaptationsstörungen (§ 245) 318
Unterschied zwischen den Adaptationsstörungen bei Retinalaffektionen und denen bei Erkrankung der peripheren optischen Bahnen . . . 320—325
Die Anschauungen Henschens, v. Monakows und Ramon y Cajals über die Bedeutung des äusseren Kniehöckers (§ 247) . . . 325

B. Verlauf der Erregung durch den Thalamus opticus . . . 326—336
Seitherige Annahmen über die physiologische Bedeutung des Thalamus opticus (§ 248) 326
Klinische Beobachtungen beim Menschen über die Bedeutung des Thalamus (§ 249) 327
Über das Wesen der Koordination (§ 250) 330
Die Beziehungen der Sehbahnen zum Thalamus (§ 251) 334

C. Die physiologische Bedeutung der vorderen Vierhügel . 336—344
1. Ergebnisse der experimentellen Physiologie (§ 252) 336
2. Ergebnisse der klinischen Beobachtungen und der pathologisch-anatomischen Befunde 339
Die Sehstörungen bei Erkrankung der vorderen Vierhügel (§ 253) . 339
Das Verhalten der Pupillen bei Vierhügelherden (§ 254) 340
Das Verhalten der Augenmuskeln bei Vierhügelherden (§ 255) . . 342
Die Koordinationsstörungen bei Vierhügelerkrankung (§ 256) . . . 344
Das Zittern bei Vierhügelerkrankung (§ 257) 344

Die optischen Reflexe . . . . . 344—352
Allgemeines über die optischen Reflexe (§ 258) 344
Einteilung der optischen Reflexe (§ 259) 345
a) Die Blendungsreflexe . . . . . 345—347
α) Die Pupillenreflexe (§ 260) 346
Tabelle IV, Fälle von doppelseitiger Erblindung mit erhalten gebliebener Pupillenreaktion auf Licht mit Sektionsbefund 348
β) Über den Blinzelreflex (§ 261) 347
b) Zweckmässigkeitsbewegungen mit reflektorischem Charakter, welche zur richtigen Einstellung des Auges dienen. Die Fusionsbewegungen (§ 262) . . . . . 347—351
c) Die Fluchtbewegungen der Bulbi etc. bei peripher auftauchenden Reizen (§ 263) 351
d) Die Atmungsreflexe (§ 264) 351
α) Das Niesen 351
β) Das Gähnen 351

Kapitel XV.

Der Verlauf der Erregung durch die Sehstrahlungen . . . . . 352—354
Vorhandensein centrifugal- und centripetalleitender Fasern in den Sehstrahlungen (§ 265) 352
Folge der Zerstörung der centripetalleitenden Fasern in den Sehstrahlungen (§ 266) 352
Verlauf der Erregung in den centrifugalleitenden Fasern der Sehstrahlungen (§ 267) 354

Kapitel XVI.

Seite

1. Der Verlauf der Erregung durch die Sehsphäre 355
Die Zusammensetzung der Sehsphäre (§ 268) 355
1. Der Verlauf der Erregung durch das optische Wahrnehmungscentrum . . . . . 355—386
a) Die Lage desselben (§ 269) 355
b) Die elementare Funktion des optischen Wahrnehmungscentrums (§ 270) 357
Folgen der Zerstörung des optischen Wahrnehmungscentrums. Die Vision nulle (§ 271) 358
Das Auftreten von Photopsien bei peripher Erblindeten (§ 272) . . 359
Die Reizschwelle und Unterschiedsschwelle (§ 273) 359
Vergrösserung der Reizschwelle (§ 274) 360
Das Anklingen und Abklingen der Empfindung während des Reizes (§ 275) 360
Die Fleckigkeit des Eigenlichts und das Anklingen und Abklingen der Empfindung (§ 276) 361
Über die Organisation der beiden optischen Wahrnehmungscentren . . . . . 362—370
Die Partialkreuzung und das Gesetz der Kreuzung der Nervenbahnen (§ 277) 362
Warum ist die Partialkreuzung überhaupt vorhanden (§ 278)? 363
Über die anatomische Anordnung der gekreuzten und ungekreuzten Faszikel zu einem Chiasma (§ 279) 364
Die Faszikelfeldermischung (§ 280) 365
Die Ursachen der Kongruenz und Inkongruenz hemianopischer Defekte (§ 281) 367
Die überschüssige Gesichtsfeldpartie und die Doppelversorgung der Macula lutea in bezug auf das kortikale Rindenfeld (§ 282) 369
Die Spezialcentren für Helligkeit und Farben im optischen Untersuchungscentrum . . . . . 369—383
Wodurch kam man zur Annahme gesonderter Centren für Licht- und Farbempfindung (§ 283)? 369
1. Über das Verschwinden farbigen Lichtes unter physiologischen Bedingungen 370
a) Vorgänge in der retinalen Sehsubstanz, durch welche objektiv bunte Gegenstände farblos erscheinen (§ 284) 370
b) Vorgänge des Farbloserscheinens objektiv bunter Gegenstände als Folge des normalen Leitungswiderstandes in den optischen Bahnen und Ganglienzellenkomplexen (§ 285) 371
2. Die einschlägigen Verhältnisse bei der angeborenen totalen Farbenblindheit (§ 286) 372
3. Verlust der Farbenempfindung bei organischen Affektionen der optischen Leitung 373
bei Sehnervenatrophie (§ 287) 373
bei centralem Skotom (§ 288) 376
bei homonymer Hemianopsie (§ 289) 377
Einschlägige Fälle mit Sektionsbefund (§ 290) 378
Fälle von doppelseitiger apoplektiform entstandener Farbenblindheit (§ 291) 380
Schlussfolgerungen für die Existenz eines besonderen Farbensinncentrums (§ 292) 381
Die Beziehungen des optischen Wahrnehmungscentrums zur Bulbusmuskulatur (§ 293) 383

Seite

Die Unmöglichkeit des vikariierenden Eintretens der Funktion eines optischen Wahrnehmungscentrums für das andere (§ 294) 386

2. Der Verlauf der Erregung durch das optische Erinnerungsfeld 386

Die Bildung der Form im optischen Wahrnehmungscentrum und der Anteil der reproduktiven Einbildungskraft an der Ausfüllung der Lücken im Gesichtsfelde (§ 295 und § 120 pag. 174) 386
Die Lage des optischen Erinnerungsfeldes (§ 296) 387
Gründe für die räumliche Trennung des optischen Wahrnehmungscentrums vom optischen Erinnerungsfelde (§ 297) 388
Die Anlagerung der Erinnerungsbilder (§ 298) 390
Die Reproduktion der optischen Erinnerungsbilder (§ 299) 393
Verschiedenheit der Sehform von der Objektform (§ 300) 395
Über die Notwendigkeit des Vorhandenseins von Erinnerungsbildern (§ 301) . 396
Die reproduktive Einbildungskraft (§ 302) 396
Die Gesichtshalluzinationen, Illusionen und Delirien unter pathologischen Bedingungen (§ 303) 396
Das Auftreten von Gesichtshalluzinationen in Gesichtsfelddefekten (§ 304) . 401
Gesichtshalluzinationen lediglich in den ausgefallenen hemianopischen Gesichtsfelddefekten (§ 305) 401
Das Zeitbewusstsein (§ 306) 403
Rückblick auf die Funktion des optischen Wahrnehmungscentrums und der optischen Erinnerungsfelder (§ 307) 404
Die optische Komponente bei der Bildung der Begriffe (§ 308) 405
Über die Beziehung der Sehsphäre zum sprachlichen Associationsgebiet 408
Über das Lesen und Schreiben (§ 309) 408
Über die Sprachcentren im allgemeinen (§ 310) 408
Über Alexie (§ 311) 410
Über Agraphie (§ 312) 411
Übersicht über die Schreiblesestörung nach Bongers (§ 313) . . 412
Einwürfe gegen die Centrumstheorie der Sprache (§ 314) 413
Über optische Aphasie (§ 315) 414
Über Seelenblindheit (§ 316) 414
Über die Physiologie des Lesenlernens und Schreibenerlernens (§ 317) 415
Über die verschiedenen Modifikationen des Lesens und Schreibens (§ 318) 418
Über den Sitz der optischen Erinnerungsbilder der Schriftzeichen (§ 319) 420
Über Spiegelschrift (§ 320) 421
Abhängigkeit des Gefühls von der Gesichtsempfindung (§ 321) 423
Die Begleiterscheinungen der durch Gesichtseindrücke hervorgerufenen Gefühle (§ 322) 425
Über Farbenscheu (§ 323) 426
Über Synopsien (§ 324) 427
Die Wirkung des Lichts auf den Stoffwechsel durch das Auge (§ 325) 431
Literatur-Verzeichnis 433
Alphabetisches Sach-Register 457

Figuren-Verzeichnis.

Fig. 1 pag. 2: Darstellung der optischen Nervenbahnen nach Dejerine.
„ 2 „ 4: Querschnitt durch die Netzhaut. Die einzelnen Schichten nach Greeff.
„ 3 „ 5: Die einzelnen Netzhautschichten hinsichtlich der Neurone nach Greeff.
„ 4 „ 6: Das Pigmentepithel der Netzhaut von oben gesehen, nach Greeff.
„ 5 „ 6: Das Pigmentepithel der Netzhaut (Seitenansicht), nach Greeff.
„ 6 „ 7: Die einzelnen Elemente der Stäbchen und Zapfen, nach Greeff.
„ 7 „ 8: Die Länge und Breite der Retinalzapfen aus verschiedenen Gegenden der Netzhaut, nach Greeff.
„ 8 „ 13: Schema des inneren Reflexrings der Retina nach Greeff.
„ 9 „ 14: Verlauf der Fibrillen in den Horizontalzellen der Netzhaut nach Embden.
„ 10 „ 15: Verlauf der Fibrillen in den Horizontalzellen, nach Embden.
„ 11 „ 16: Das Fibrillenfaserwerk der inneren retikulären Schicht nach Embden.
„ 12 „ 17: Primitivfibrillen in ihrem Verlaufe durch den Zellkörper nach Embden.
„ 13 „ 22: Schema der intrakraniellen und extrakraniellen venösen Anastomosen nach Macewen.
„ 14 „ 23: Die Anastomosen des Sinus cavernosus mit extrakraniellen Venen nach Rauber.
„ 15 „ 25: Querschnitt durch die Lamina cribrosa.
„ 16 „ 28: Sehnervenquerschnitt nach Michel: Die Scheiden des Opticus.
„ 17 „ 29: Frontalschnitt durch die hintere Hälfte der Orbita nach Merkel.
„ 18 „ 30: Individuelle Verschiedenheiten des Ursprungs des intervaginalen Lymphraums nach Greeff.
„ 19a, „ 19b } Tafel I, pag. 30: { Darstellung der elastischen Fasern in der Dura, Pia und den Septen des Opticus.
„ 20 pag. 32: Querschnitt durch den Gefässe führenden Teil des Nerv. opticus.
„ 21 „ 32: Opticus-Querschnitt centralwärts vom Eintritt der Centralgefässe. Unten Verlauf der Art. ophthalmica ausserhalb der Duralscheide.
„ 22 „ 33: Eintritt der Centralgefässe in den N. opticus.
„ 23 „ 34: Eintritt der Centralgefässe in den N. opticus.
„ 24 „ 34: Eintritt der Centralgefässe in den N. opticus.
„ 25 Tafel II, pag. 40, „ 26 Tafel II } Die Neuroglia im Sehnerven.
„ 27 pag. 42: Schema der Lymphbahnen des Auges nach Fuchs.
„ 28 „ 45: Pachymeningitis interna des Sehnerven nach Michel.

Fig. 29 pag. 46: Ampullenartige Erweiterung des Zwischenscheidenraumes in der Nähe des Bulbus bei einem Falle von Stauungspapille.
„ 30 „ 47: Sagittalschnitt durch den hinteren Abschnitt und das Innere des Gehirns, der Sagittalschnitt des Wasserpolsters veranschaulicht nach Macewen.
„ 31 „ 48: Blutung in die Opticusscheide nach Schädelbasisfraktur.
„ 32 „ 51: Eiterige Meningitis des Sehnerven nach Michel.
„ 33 „ 52: Längsfaltenbildung der Duralscheide in der Nähe des Bulbus.
„ 34 „ 52: Fältelung der Duralscheide bei peripherer Neuritis des Sehnervenstammes.
„ 35 „ 55: Osteom des Siebbeins.
„ 35 „ 56: Lymphbahnen des Auges.
„ 36 Tafel III } Schrägschnitt durch die drei Schädelgruben von oben gesehen nach
„ 37 Tafel IV } Macewen.
„ 38 pag. 58: Orbita frontal halbiert nach Merkel.
„ 39 „ 59: Der scharfe obere Rand des Canalis opticus.
„ 40 „ 60: Opticusquerschnitt im Canalis opticus.
„ 41 „ 62: Verlauf des Hirnzeltes über dem Nerv. opticus nach Merkel.
„ 42 „ 63: Ursprung der Art. ophthalmica und der Carotis interna.
„ 43 „ 64: Atrophie des Sehnerven und des Chiasmas zufolge von Atheromatose der Carotis interna und der Gefässe des Circul. art. Willisii.
„ 44 „ 64: Rinnenbildung im N. opticus durch Eingraben der atheromatösen Art. ophthalmica in denselben.
„ 45 „ 65: Rinnenbildung im Sehnerven bei Verkalkung der Art. ophthalmica.
„ 46 „ 65: Rinnenbildung im Sehnerven durch die anatomische Lagerung der Art. ophthalmica.
„ 47 „ 65: Veränderungen des Sehnerven bei Atheromatose der Art. ophthalm. nach Otto.
„ 48 „ 65: Veränderungen des Sehnerven bei Arteriosklerose der Art. ophthalmica.
„ 49 „ 66: }
„ 50 „ 66: } Veränderungen des Sehnerverven durch Einwirkung der Art. ophthalmica.
„ 51 „ 66: }
„ 52 „ 66: }
„ 53 „ 67: Beginnende Rinnenbildung im Sehnerven durch die Art. ophthalmica.
„ 54 „ 67: Zunehmende Rinnenbildung und Verziehung der Nervenbündel in horizontaler Richtung.
„ 55 „ 68: Zunehmende Rinnenbildung und Nierenform des N. opticus.
„ 56 „ 68: Beginnende Rinnenbildung im Sehnerven und beginnende Atrophie des Septeninhaltes in einer den Opticusquerschnitt durchsetzenden vertikalen Linie.
„ 57 „ 69: Fortschreitende Rinnenbildung und Atrophie des Septeninhaltes in einer vertikalen den Opticusquerschnitt durchsetzenden Richtung über der Ophthalmica
„ 58 „ 69: Entwickelte Rinnenbildung und bandförmige Atrophie der Opticussepten über der Ophthalmica, den Nervenquerschnitt gewissermassen halbierend.
„ 59 „ 70: Kleines Aneurysma der Carotis interna am Abgange der Ophthalmica.
„ 60 „ 70: Kleines Aneurysma der Carotis interna gleich neben dem Abgange der Art. ophthalmica.
„ 61 „ 71: } Veränderungen des Sehnervs durch den scharfen Rand des Canalis opticus.
„ 62 „ 71: }
„ 63 „ 72: Atrophie des Sehnerven und Chiasmas durch Atheromatose der Carotis int.
„ 64 „ 73: Septenbildung in der intrakraniellen Partie des Opticus.
„ 65 „ 73: Septenbildung und Pialleiste resp. Pialfortsatz im Opticus.
„ 66 „ 73: } Septenbildung im Opticus kurz vor dem Chiasma.
„ 67 „ 73: }
„ 68 „ 74: Der Pialfortsatz im Opticus vor dem Chiasma.
„ 69 „ 75: Das engmaschige Septennetz im unteren Drittel des Sehnervenquerschnittes kurz vor dem Chiasma.

Fig. 70 pag. 76: Einschnürung des Sehnerven durch gespannte Gefässe der Hirnbasis.
„ 71 „ 78: Uhthoffs Schema über den Verlauf des papillomakulären Bündels.
„ 72 „ 79: Schema des Faserverlaufs im Sehnerven, Chiasma und Tractus nach Henschen.
„ 73 „ 81: Tafel V. Der Verlauf des atrophischen papillomakulären Faserbündels durch Opticus, Chiasma und Tractus bei einem mit Polyarthritis behafteten Manne.
„ 82—87 Tafel VI. Chronische retrobulbäre Neuritis des papillomakulären Faserbündels bei Lues.
„ 88—91 Tafel VII. Chronische retrobulbäre Neuritis des papillomakulären Faserbündels bei Alkoholismus.
„ 92—102 Tafel VIII. Chronische Neuritis optica peripherica. Bis auf das papillomakuläre Tafel IX. Bündel der ganze Opticus atrophisch.
„ 103—107 Tafel X. Der Faserverlauf im Chiasma. Frontalschnitte.
„ 108—110 Tafel XI. Der Faserverlauf im Chiasma. Frontalschnitte.
„ 111—114 Tafel XII. Der Faserverlauf im Chiasma. Frontalschnitte.
„ 115—118 Tafel XIII. Der Faserverlauf im Chiasma. Frontalschnitte.
„ 119—122 Tafel XIV. Der Faserverlauf im Chiasma. Frontalschnitte.
„ 123—125 Tafel XV. Der Faserverlauf im Chiasma. Horizontalschnitte.
„ 126—128 Tafel XVI. Der Faserverlauf im Chiasma. Horizontalschnitte.
„ 129—131 Tafel XVII. Der Faserverlauf im Chiasma. Horizontalschnitte.
„ 132—133 Tafel XVIII. Der Faserverlauf im Chiasma. Horizontalschnitte.
„ 134—135 Tafel XIX. Der Faserverlauf im Chiasma. Horizontalschnitte.
„ 136—140 Tafel XX. Der Faserverlauf im Chiasma. Horizontalschnitte.
„ 141 pag. 109: Der Verlauf des papillomakulären Faserbündels durch den Sehnerv und das Chiasma.
„ 142 Tafel XXI. Das Verhalten der Neuroglia im Tractus opticus.
„ 143 Tafel XXII. Frontalschnitt durch die Tractus optici.
„ 144 Tafel XXII. Horizontalschnitt durch die Tractus optici und Corpora geniculata externa.
„ 145 pag. 129: Vertico-transversalschnitt durch den Tractus opticus eines Lapins.
„ 146 „ 130: Die primären optischen Centren nach Dejerine.
„ 147 „ 131: Untere Partie des Corpus geniculatum externum einer Katze mikroskopisch nach Ramon y Cajal.
„ 148 „ 132: Grosse Zellen des Corpus geniculatum externum von einem normalen Kinde nach Henschen.
„ 149 „ 137: Abgelöster Thalamus optic. des rechten Zwischenhirns von der medialen Seite gesehen, mit seinem Übergang in den Tractus opticus, nach Rauber.
„ 150—154 pag. 146—148: Frontalschnitte durch den Hinterhauptslappen nach Edinger und Dejerine.
„ 155—156 „ 149—150: Horizontalschnitte durch die hinteren $^2/_3$ der rechten Hemisphäre.
„ 157—158 „ 155: Horizontalschnitt durch die rechte Hemisphäre zur Demonstration des Gennarischen Streifens.
„ 159—160 „ 156—157: Frontalschnitte durch die rechte Hemisphäre zur Demonstration des Gennarischen Streifens.
„ 161 pag. 158: Mikroskopischer Schnitt durch die Sehrinde am Rande der Fissura calcarina nach Ramon y Cajal.
„ 162—172 Tafel XXIII und XXIV. Vergleichung des Markreichtums der Rinde aus fünf verschiedenen Gegenden eines 27jährigen Mannes.
„ 173 pag. 175: (Verdruckt fälschlich Fig. 162). Der Gesichtswinkel bei der Sehschärfenbestimmung.
„ 174 „ 179: Physiologische Figur.
„ 175 „ 188: Projektion des Netzhautbildes nach aussen.
„ 176 „ 189: Veränderte Projektion durch ein vorgehaltenes Prisma.

Fig. 177 pag. 191: Schema für die Entwickelung der Raumpunkte nach der empiristischen Theorie.
„ 178 „ 199: Projektion des Gesichtsfeldes nach Fuchs.
„ 179 Tafel XXV. Das Gesichtsfeldschema nach Förster.
„ 180 pag. 205: Der Bettperimeter nach Wilbrand.
„ 181 „ 211: Schema des binokularen Gesichtsfeldes nach Förster.
„ 182 „ 212: Das binokulare Gesichtsfeld.
„ 183 „ 214: Schema der identischen Netzhautpunkte und physiologischen Rindeneinheiten.
„ 184—190 Tafel XXV.
„ 184—190 Tafel XXVI. } Gesichtsfelder von kleinsten hemianopischen Defekten.
„ 191 pag. 219: Schema über die Entstehung gleichnamiger Doppelbilder.
„ 192 „ 221: Physiologische Figur von Herings Doppelauge.
„ 193 „ 225: Physiologische Figur für die Schätzung der Grösse der Objekte.
„ 194 „ 229: Perspektivische Figur eines Würfels.
„ 195 „ 230: Figur zur Erklärung des Zöllnerschen Musters.
„ 196 „ 232: Einige „Sehformen" des Würfels.
„ 197 „ 233: Einige Sehformen der dreiseitig rechtwinkeligen Ecke.
„ 198 „ 264: Physiologische Figur (Fixationsscheibe).
„ 199 „ 295: Schema der Netzhaut nach Greeff.
„ 200 „ 296: Schema des inneren Reflexrings der Retina nach Greeff.
„ 201 „ 297: Physiologische Figur.
„ 202 „ 302: Verschiedene Typen der „überschüssigen Gesichtsfeldpartie".
„ 203 „ 303: Figur bezüglich der Doppelversorgung der Macula.
„ 204 „ 303: Schema der Bifurkation der makulären Fasern im Chiasma.
„ 205 „ 305: Schema der centralen optischen Verbindungen mit Rücksicht auf die Repräsentation der verschiedenen Netzhautpunkte auf das Corpus geniculatum externum und mit Rücksicht auf das Freibleiben der Makula bei kortikaler Hemianopsie.
„ 206 „ 319: } Gesichtsfelder von homonymer Hemianopsie mit konzentrischer Einschränkung
„ 207 „ 319: } der erhalten gebliebenen Gesichtsfeldhälften.
„ 208 „ 366: Schema der Faszikelfelder und der physiologischen Rindeneinheiten.
„ 209 „ 366: Das binokulare Gesichtsfeld nach Förster.
„ 210 „ 368: Schema für das Durcheinanderlaufen der optischen Leitungsbahnen in ihrem Verlaufe bis zum Cortex.
„ 211 „ 409: Schema für das Zustandekommen der Schrift und der Sprache nach Charcot.

Kapitel I.

Anatomie der Netzhaut und der Sehbahnen.

§ 1. In der Entwickelungsgeschichte des Auges sehen wir die innigen Beziehungen vorgezeichnet, welche zwischen diesem Gebilde und dem Centralorgane des Nervensystems im späteren Leben so mannigfach sich kundgeben.

Die erste Anlage des Auges tritt als eine Ausstülpung zutage, nachdem die primäre Augenblase sich durch eine seichte Einschnürung vom ersten Gehirnbläschen abgegrenzt hat. Durch diese allmählich zu einem dünnen Stiele, dem späteren N. opticus, sich ausziehende Einschnürung bleibt die Augenblase mit der Gehirnblase in Verbindung. Aus der Augenblase selbst entwickelt sich später die Retina; somit sind Netzhaut und Sehnerv entwickelungsgeschichtlich als abgeschnürte Teile des Gehirns zu betrachten. Die Scheiden des Sehnerven sind direkte Fortsetzungen der harten und weichen Hirnhaut und umhüllen, nach vorne in eine zähe Kapsel auslaufend, als Lederhaut die Retina. Die von diesen Scheiden umschlossenen und zwischen ihnen verlaufenden Lymphbahnen stehen dabei direkt mit den grossen Lymphräumen des Gehirns in innigstem Zusammenhang.

Der vordere Bulbusabschnitt mit seinem dioptrischen Apparat hat den Zweck, auf der Netzhaut ein möglichst genaues, verkleinertes Bild der Gegenstände des Aussenraumes zu entwerfen, während die Retina ein peripheres Vermittelungsorgan darstellt, um die Ätherschwingungen in die spezifische Erregung der optischen Nervenelemente umzusetzen.

Die optische Leitungsbahn beginnt bereits in der äusseren Retinaschicht. Aus der Ganglienschicht derselben entspringt als centripetalleitender Nerv der Opticus. Die Fasern desselben ziehen durch das Chiasma nach den primären Opticuscentren: Corpus genicul. extern., Pulvinar thalami optici, und Corp. quadrigem. ant. Von hier aus gelangen sie centralwärts nach dem hintersten Abschnitt der Capsula interna und strahlen in fontaineartiger Ausbreitung als Gratioletsche Sehstrahlung in das psycho-optische Rindenfeld des Hinterhauptslappens ein (siehe Figur 1).

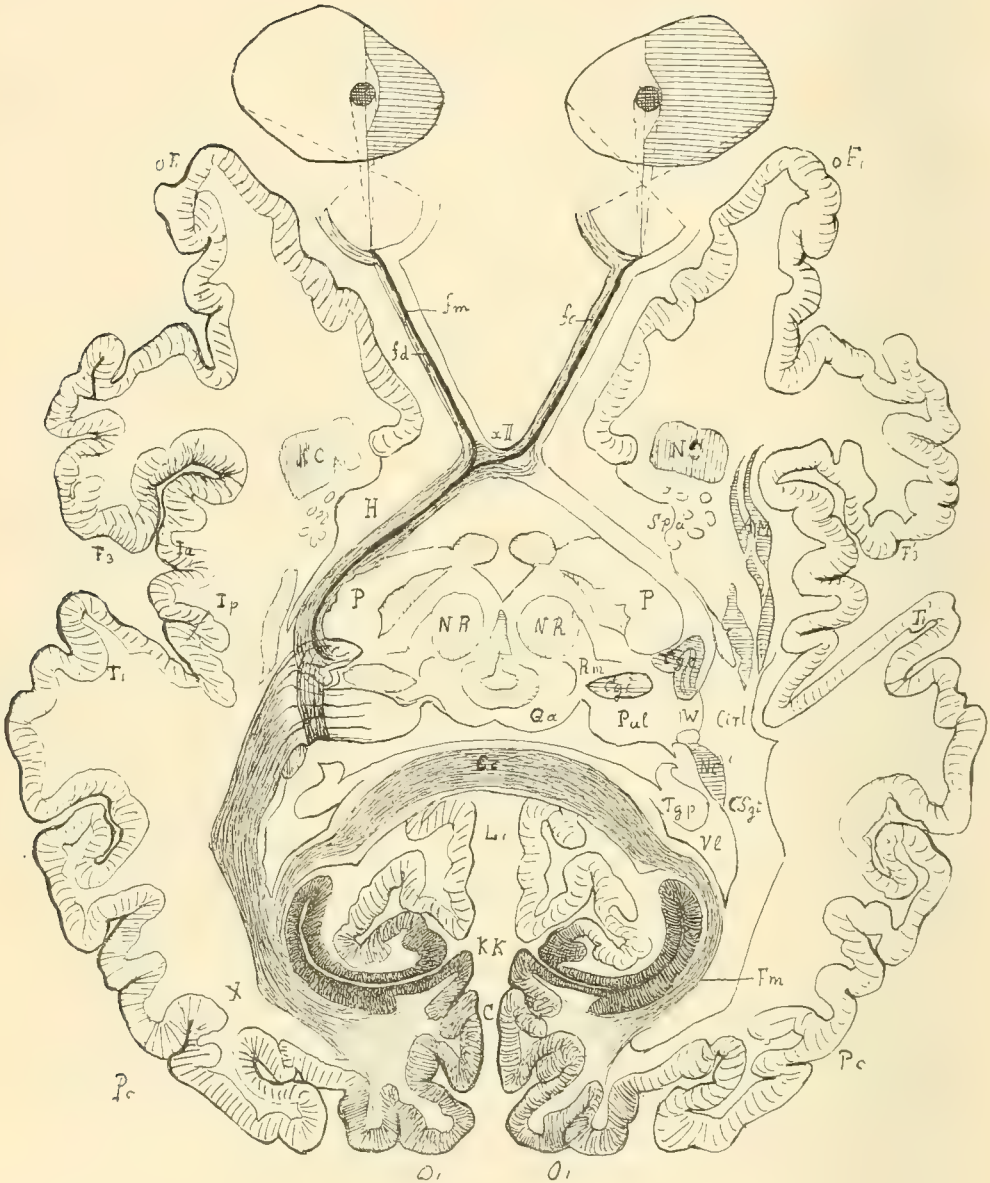

Fig. 1.

Nach Dejerine, Anatomie des Centres nerveux.

C = Cuneus; O_1 = Occipitalwindung I; *Pc* = Pli courbe; *Fm* = Forceps; *Fm* = papillomakulares Bündel; *Fc* = Fasciculus cruciatus; *Fd* = ungekreuztes Bündel; *xII* = Chiasma; *II* = Tractus opticus; *P* = Pedunculus cerebri; *Cge* = Corpus geniculatum externum; *Cgi* = Corpus geniculatum internum; *Pul* = Pulvinar; *Qua* = vorderer Vierhügel; *W* = Wernickesche Zone; *Z* = Sehstrahlungen; *KK.* = Fissura calcarina; *Cc.* = Corpus callosum.

Auf dem eben geschilderten Wege werden die Lichteindrücke von der Aussenwelt her in das Gehirn geleitet. Es muss aber dabei jetzt schon hervorgehoben werden, dass in einem Teile dieser Bahn auch centrifugalleitende Fasern (von den primären Opticuscentren zu der Netzhaut) verlaufen.

Die in dem Hinterhauptslappen liegenden Ganglienzellen der Rinde stehen durch Associationsfasern mit anderen Teilen der Hirnoberfläche in mannigfachster Verbindung.

Die Retina.

§ 2. Die Netzhaut (Tunica nervosa oculi) ist, wie Hyrtl sich ausdrückt, das Gehirn des Auges. Sie folgt auf die Chorioidea, wie diese auf die Sklera. Sie umhüllt den durchsichtigen Kern des Auges und wird in drei Teile geteilt, 1. die Pars optica retinae, die percipierende Netzhaut, welche vom Sehnerveneintritt bis zur Ora serrata reicht und mit dem Beginne des Orbiculus ciliaris zusammenfällt; 2. in die Pars ciliaris retinae, welche den Orbiculus ciliaris und die Corona ciliaris überzieht und 3. in die Pars iridica retinae, welche das schwarze Pigmentepithel der hinteren Irisfläche liefert.

Die percipierende Netzhaut ist im lebenden Auge durchsichtig wie Glas. Man sieht nur die in ihr enthaltenen Blutgefässe, den gelben Fleck (Macula lutea) und den Sehnerveneintritt (die Papilla optica).

Die Macula lutea liegt nach Merkel und Kallius (1) 4 mm lateralwärts vom Centrum des Sehnerveneintritts. Ihre Form und Gestalt zeigt sich verschieden, entweder kreisrund, oder auch elliptisch. In der Mitte findet sich eine Vertiefung Fovea centralis, welche, genau in der Sehachse liegend, eine hochgradige Verdünnung der Netzhaut bewirkt. Die darunterliegende Pigmentmembran zeichnet sich hier durch besonders intensiv dunkle Färbung aus und ist an dieser Stelle fest mit der Retina verwachsen.

Die mikroskopische Anatomie der Netzhaut.

§ 3. Durch die ausserordentlichen Fortschritte in den modernen Untersuchungsmethoden des Nervensystems, die sich besonders an die Namen Golgi, Ramon y Cajal, Ehrlich und Weigert knüpft, sind unsere Kenntnisse über den Bau der Retina beträchtlich erweitert worden.

Bei Anwendung einer gewöhnlichen Färbemethode (Hämatoxylin) hat man zehn Gebilde von besonderer Struktur in der Netzhaut unterschieden (siehe Figur 2).

I. Pigmentepithelschicht.
II. Schicht der Stäbchen und Zapfen.
   a) Aussenglieder.
   b) Innenglieder.

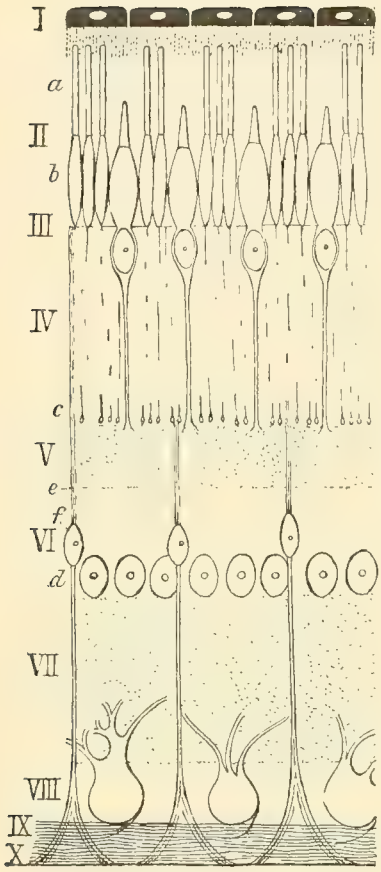

Fig. 2.
Nach Greeff[1]).

III. Membrana limitans externa.
IV. Äussere Körnerschicht.
c) Faserschicht.
V. Äussere granulierte Schicht.
VI. Innere Körnerschicht.
d) Spongioblasten.
VII. Innere granulierte Schicht.
VIII. Ganglienzellenschicht.
IX. Nervenfaserschicht.
X. Membrana limitans externa.
e) Müllersche Radiärfasern.
f) Kerne derselben.

Durch Ramon y Cajal (siehe Fig. 3) haben diese zehn Schichten folgende Bezeichnung erhalten:

I. Pigmentepithelschicht.
II. Stäbchen- und Zapfenschicht.
III. Schicht der Körner der Sehzellen.
IV. Äussere plexiforme Schicht.
V. Schicht der horizontalen Zellen.
VI. Schicht der bipolaren Zellen.
VII. Schicht der amakrinen Zellen.
VIII. Innere plexiforme Schicht.
IX. Ganglienzellenschicht.
X. Nervenfaserschicht.

Greeff (3) behält die ältere von H. Müller und M. Schultze herrührende Nomenklatur bei und ersetzt nur die Bezeichnung granulierte Schicht durch die zutreffendere Benennung: plexiforme Schicht.

Das eigentliche Skelett der Retina stellen die Müllerschen Radiärfasern dar, welche von der Membrana limitans interna in grosser Zahl quer durch die Netzhaut bis zu den Stäbchen und Zapfen ziehen, woselbst sie die Membrana limitans externa bilden. Zwischen diesen Müllerschen Radiärfasern liegen die Nervenzellen und Nervenfasern.

I. Die Pigmentepithelschicht. (Fig. 4.)

§ 4. Das sog. Pigmentepithel der Chorioidea gehört nach den Untersuchungen Koellikers und Babuchins (4) als äusseres Blatt der sekundären Augenblase zur Retina. Es besteht aus einer einschichtigen Lage sehr regelmässiger, meist sechseckiger Zellen.

An jeder dieser Zellen unterscheidet man die Kuppe, die gefärbte Basis und die Fortsätze. Das Pigment liegt hauptsächlich in der Basis

[1]) Diese Figur, sowie die Figuren 3—8 sind der zweiten Auflage des Handbuches von Graefe-Saemisch entnommen.

und in den Fortsätzen, in welche es bei Belichtung der Netzhaut eindringt, im Dunkeln dagegen zieht es sich wieder zurück. (Siehe Fig. 5.)

II. Die Schicht der Stäbchen und Zapfen.

§ 5. Die Stäbchen und Zapfen sind nur die äusseren Teile von Zellen, die sich nach innen zu bis an die Grenze der plexiformen (äusseren granu-

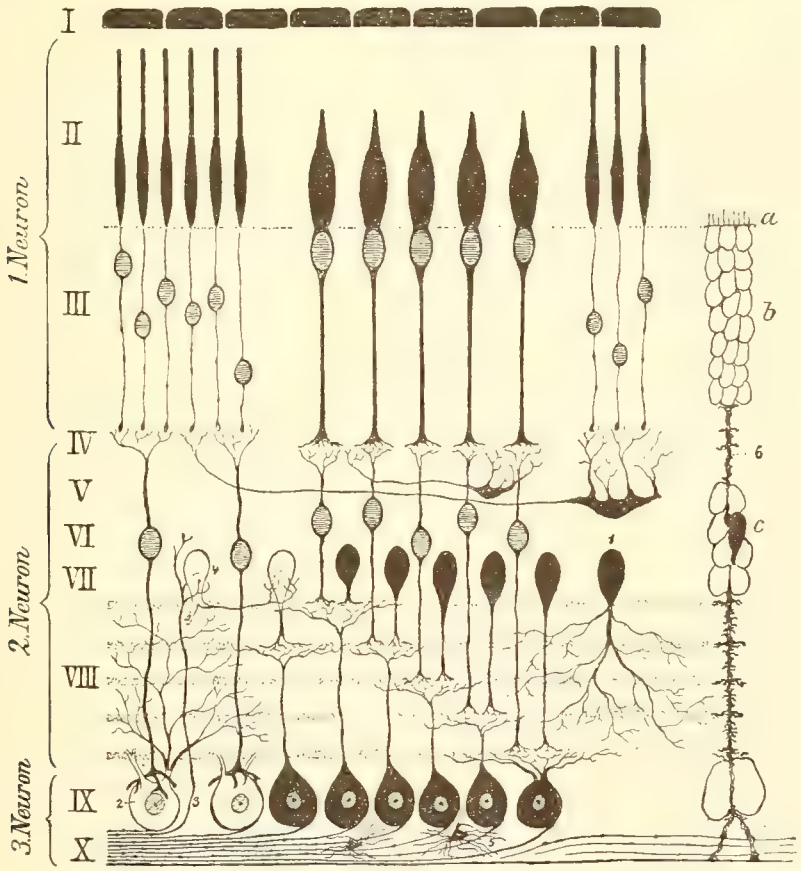

Fig. 3.
(Nach Greeff.)

1. Diffuse amakrine Zelle. 2. Diffuse Ganglienzelle. 3. Centrifugale Nervenfaser. 4. Associations-Amakrine. 5. Neurogliazelle. 6. Müllersche Radiärfasern. a) Faserkorb. b) seitliche Buchten. c) Kerne.

lierten) Schicht erstrecken (siehe Fig. 2 und 3). Sie stehen auf der Aussenfläche der Membrana limitans externa pallisadenförmig angeordnet und bilden das eigentliche Sinnesepithel der Netzhaut.

Nach Greeff (3) (siehe Fig. 6) besteht eine Stäbchenzelle 1. aus dem Aussengliede, 2. dem Innengliede, 3. der Stäbchenfaser,

welche durch die Membrana limitans ext. durchtritt, 4. dem Stäbchenkern und 5. aus dem Endkügelchen, welches frei in dem äussersten Teil der äusseren granulierten Schicht endigt.

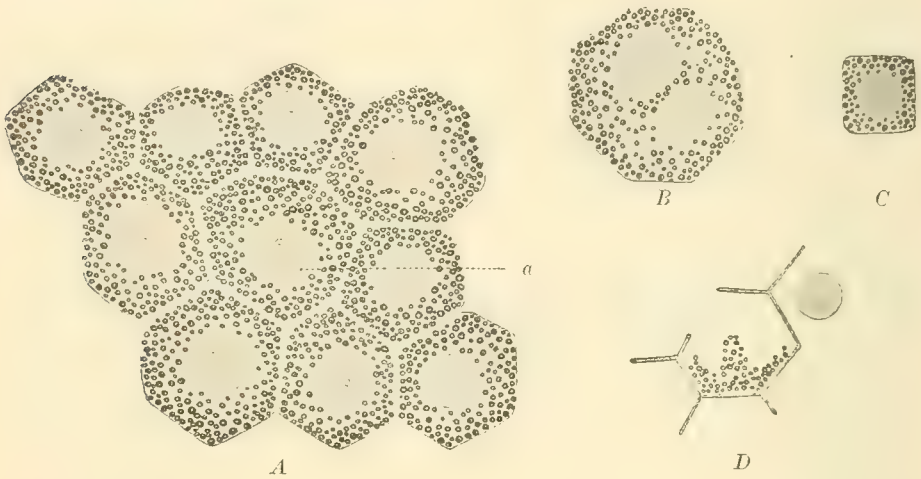

Fig. 4. Nach Greeff (l. c.).

A Pigmentepithel der menschlichen Retina, Flächenansicht. Vergr. 1000 . 1. Unregelmässige Anordnung um eine grosse, siebeneckige Zelle (*a*). *B* Grosse, achteckige Pigmentzelle mit zwei Kernen, welche durch pigmenthaltiges Protoplasma getrennt sind (aus derselben Retina). *C* Kleine viereckige Pigmentzelle (aus derselben Retina). *D* Isolierte Neurokeratinbalken. Die Epithelzellen sind zum grössten Teile ausgefallen; rechts ein Kern.

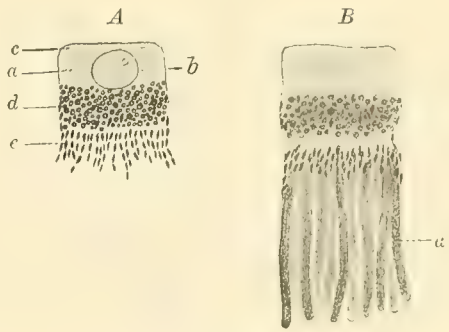

Fig. 5. (Nach Greeff l. c.)

Pigmentepithel der menschlichen Retina (Seitenansicht).

A (schematisch), die Kuppe (*a*) enthält den Kern (*b*), dagegen gar kein Pigment; sie wird überzogen von einer dünnen Neurokeratinschicht (*c*). In der Basis der Zelle (*d*) sieht man vorwiegend körniges, zum Teil kristallinisches Pigment; die kurzen Zellfortsätze (*e*) enthalten nur kristallinische Pigmentkörper. *B* (nach der Natur). Man sieht zahlreiche Aussenglieder von Stäbchen (*a*), die von den Sehzellen abgebrochen und zwischen den Fortsätzen der Pigmentzelle haften geblieben sind.

Die Länge der Stäbchen beträgt 40—60 μ, die Dicke etwa 1.5—2 μ.

Die Zapfen sind flaschenförmige Gebilde, die sich 1. aus dem Aussenglied e, 2. dem Innenglied e, 3. der Zapfenfaser, 4. dem Zapfen-

kern und 5. dem Zapfenfuss zusammensetzen, von welch letzterem kleine Endfasern ausgehen, die frei in der äusseren granulierten Schicht endigen (siehe Fig. 6 und Fig. 3).

Die Länge des ganzen Zapfens beträgt beim Menschen 30—33 μ, die grösste Breite 7—7,5 μ (siehe Fig. 7), jedoch sind Breite und Länge örtlich verschieden.

Auf Grund eingehender Untersuchungen und Betrachtungen gelangte Greeff (3) über die Natur der Stäbchen und Zapfen zu folgenden Schlüssen:

1. Die Zapfen und die Stäbchen sind besondere Zellen, die sich von den nervösen und von den Neurogliazellen unterscheiden, da sie einen besonderen Entwickelungsmodus besitzen.

2. Vom histogenetischen Standpunkte aus kann man den Zapfen als ein höher entwickeltes Stäbchen betrachten, bei welchem der absteigende Fortsatz sich durch Auftreten von basilären Fädchen vervollkommnet hat.

III. Die Membrana limitans externa (vergl. Fig. 2, III).

§ 6. Während Ramon y Cajal die Membr. limitans ext. nicht als selbständige Schicht ansieht, sondern sie zu den Müllerschen Stützfasern rechnet, hält Greeff namentlich aus praktischen Gründen an dieser Bezeichnung fest. Denn bei Querschnitten erscheint sie als eine scharfe Linie, welche die Stäbchen- und Zapfenschicht von der äusseren Körnerschicht trennt, bei Flächenansicht aber als eine vielfach durchlöcherte Membran, in deren Öffnungen die Zapfenkörper und Stäbchen stecken.

IV. Die äussere Körnerschicht (vergl. Fig. 2, IV).

§ 7. In dieser Schicht befinden sich

1. die Stäbchenfasern mit dem Stäbchenkern,
2. die Zapfenfasern mit dem Zapfenkern,
3. die Landoltschen Keulen.

Ihre Breite beträgt nach Greeff (4) 0,03—0,04 mm und nimmt nur wenig nach der Ora serrata ab. Die Körner liegen sehr regelmässig angeordnet in mehreren Reihen übereinandergeschichtet.

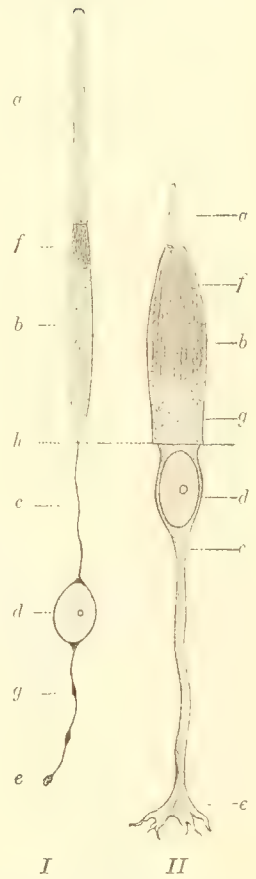

Fig. 6.

Stäbchen und Zapfen vom Menschen (aus dem Fundus der Retina ausserhalb der Macula lutea).

Nach Greeff (l. c.).

I. Stäbchenzelle:

a Aussenglied, *b* Innenglied, *c* Stäbchenfaser, *d* Stäbchenkern (äusserer Kern), *e* Endkügelchen, *f* Ellipsoid (Fadenapparat), *g* Varikosität, *h* Limitans externa.

II. Zapfenzelle:

a Aussenglied, *b* Innenglied, *c* Zapfenfaser, *d* Zapfenkern, *e* Zapfenfuss, *f* Ellipsoid, *g* Myoid.

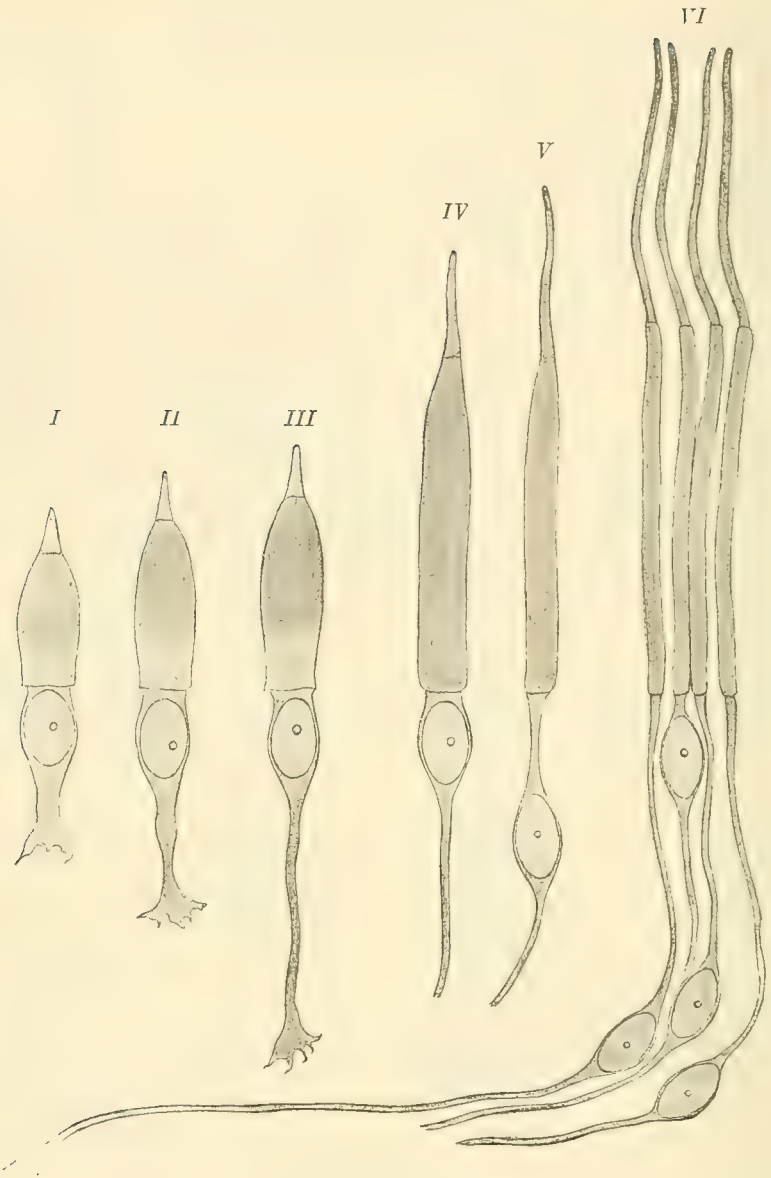

Fig. 7.

Zapfen aus den verschiedenen Gegenden der menschlichen Netzhaut nach Greeff (l. c.).
I Dicht an der Ora serrata. *II* 3 mm cr. von der Ora serrata entfernt. *III* Mitte zwischen Ora serrata und Papille. *IV* Peripherie der Macula lutea. *V* Macula lutea. *VI* Fovea centralis.

Die Stäbchenfasern sind sehr feine, deutlich variköse Fäden von leicht geschlängeltem Verlauf. Sie entspringen direkt aus der Basis des Stäbchens und erstrecken sich von der Membrana limitans ext. bis in die äussere retikuläre Schicht.

Der Stäbchenkern ist eine kernhaltige Anschwellung der Stäbchenfaser.

Die Zapfenfasern sind viel dicker als die Stäbchenfasern und haben einen glatten, gestreckten Verlauf.

Die Zapfenkörner sind grösser als die Stäbchenkörner und liegen dicht an der Limitans externa.

Die sog. Landoltschen Keulen sind eigene Gebilde nervöser Natur und bestehen aus einer aufsteigenden Faser, die oft die unmittelbare Fortsetzung des aufsteigenden Stammes einer bipolaren Zelle ist.

Zwischen der untersten (innersten) Lage der äusseren Körner und den Endausbreitungen der Sehzellen, der eigentlichen äusseren plexiformen Schicht liegt die sog. Henlesche Faserschicht. Dieselbe besteht vorwiegend aus den Stäbchen- und Zapfenfasern, welche untereinander parallel, in gleichen Abständen die Dicke der Retina durchqueren.

V. Äussere plexiforme Schicht (Zwischenkörnerschicht, vergl. Fig. 2, V und Fig. 3, IV).

§ 8. In dieser Schicht durchkreuzen und verflechten sich eine Anzahl feiner und feinster Nervenfasern, nämlich der Endausbreitungen der Sehzellen von aussen her, der oberen Endzweige der bipolaren Zellen, der aufsteigenden Fasern der horizontalen Zellen und feiner Zweige Müllerscher Radiärfasern.

VI. Die innere Körnerschicht (vergl. Fig. 2, VI, Fig. 3, V, VI, VII).

Hier unterscheiden wir

1. die horizontalen Zellen,
2. die bipolaren Zellen,
3. die amakrinen Zellen.

§ 9. Es gibt äussere und innere horizontale Zellen; bei den letzteren unterscheidet man solche mit absteigenden und solche mit nur horizontalen Protoplasmafortsätzen.

Sehr interessant und genauer erforscht sind die bipolaren Zellen. Cajal (2) und Kallius (6) unterscheiden 1. bipolare Zellen mit vertikalen Endbüscheln, die zu den Stäbchen gehören, 2. bipolare Zellen mit horizontalen Endbüscheln, welche zu den Zapfen gehören und 3. sehr grosse bipolare Zellen mit weit ausgedehntem, oberem Büschel.

Diese bipolaren Zellen besitzen einen aufsteigenden und absteigenden Fortsatz. Der aufsteigende Fortsatz endigt entweder unterhalb der Endkügelchen der Stäbchenzellen, oder unter den Endbündeln der Zapfenzellen. Der absteigende Fortsatz erstreckt sich bis in die untersten Lagen der inneren plexiformen Schicht, dann teilt er sich in Fortsätze, die eine Ganglienzelle umspinnen.

Eine dritte Zellform stellen die amakrinen Zellen oder Spongioblasten dar (Fig. 3 VII), die als einzellige Lage an der tiefsten Stelle der

inneren Körnerschicht sich befinden und dicht der inneren plexiformen Schicht anliegen. Cajal nannte diese Zellsorte „Amakrine", da sie keinen langen Achsencylinderfortsatz hat.

Nach Greeff (4) unterscheidet man drei Hauptgruppen

1. schichtenbildende Amakrinen,
2. diffuse oder nicht schichtenbildende Amakrinen,
3. Associationsamakrinen.

Die amakrinen Zellen der ersten Gruppe haben einen kurzen, dicken Fortsatz, der sehr verschieden weit in die innere plexiforme Schicht hineinragt. Häufig finden sich Amakrinen, die in mehreren übereinanderliegenden Zonen Endausbreitungen bilden.

Die diffusen Amakrinen senden ihre Fortsätze diffus in alle Zonen der inneren plexiformen Schicht hinein, ohne sich an der Bildung bestimmter horizontaler Plexus zu beteiligen (Greeff 4). Ramon y Cayal unterscheidet 1. kleine diffuse Amakrinen und 2. grosse diffuse Amakrinen.

Von ganz besonderem Interesse sind die Associationsamakrinen. Dieselben liegen meist in der äussersten Partie der Amakrinen, besitzen einen einzigen Fortsatz, der sehr kräftig ist und nach unten absteigt.

Sobald er die darunter liegende Schicht erreicht, zerfällt er in einen Strauss von kurzen, massiven varikösen Zweigen. Ausser diesen Ästchen besitzen diese Zellen noch einen kräftigen Fortsatz von grosser Länge, den man als Achsencylinderfortsatz betrachten kann.

Nach Greeff ist der Schluss zulässig, dass ihre funktionelle Bedeutung darin bestehe, Associationen zwischen entfernt liegenden Amakrinen herzustellen.

VII. Die innere plexiforme Schicht (vergl. Fig. 2, VII).

§ 10. Zwischen den inneren Körnern und den Ganglienzellen befindet sich eine ziemlich mächtige Lage, deren Dicke an den einzelnen Stellen der Netzhaut nur geringen Schwankungen unterworfen ist. Das granulierte Aussehen dieser Schicht wird durch Kreuzungspunkte und Querschnitte von feinen und feinsten Nervenfasern bewirkt. In dieser Schicht finden sich hie und da eiförmige oder elliptische Kerne, die von einem dreieckigen oder spindelförmigen Protoplasmakörper umgeben sind.

VIII. Die Ganglienzellenschicht (vergl. Fig. 2, VIII).

§ 11. Die Ganglienzellenschicht ist zum grössten Teil eine einfache Zellage. Nur in der Nähe der Macula lutea lagern sich zwei, später drei Reihen übereinander.

Die überwiegende Mehrzahl sind multipolare Ganglienzellen, die alle einen langen Achsencylinder entsenden. Zwischen den Ganglienzellen finden sich hier und dort Neurogliazellen, ferner versprengte Amakrinen, das heisst kleine Zellen, die sich in dichte, kleine Verzweigungen auflösen und keinen Cylinderfortsatz haben.

IX. Nervenfaserschicht (vergl. Fig. 2, IX).

§ 12. Über die innere Fläche der Retina streben die Opticusfasern in radiärer Richtung der Papille zu.

Die Nervenfasern sind zu Bündeln von wechselnder Breite gruppiert und sind oberhalb des zwischen dem Sehnerveneintritt und der Fovea centralis gelegenen Retinaabschnittes doppelt geschichtet.

Nach Michel (7) verlaufen die Faserbündel direkt nach aussen und direkt nach innen vollkommen radiär: nach innen oben und innen unten ist dies nur nahezu der Fall, insofern die nach oben und unten ziehenden Bündel einen bogenförmigen, mit der Konkavität nach unten resp. oben gerichteten Verlauf zeigen.

20—30 sehr schmale Bündelfasern wenden sich direkt nach der Macula hin. Zwischen denselben finden sich schlitzförmige Lücken und Anastomosen. Die Gesamtheit dieser Faserzüge heisst das papillo-makuläre Bündel. Michel verfolgte die radiären sowohl wie die schwach bogenförmigen Bündel bis an den Rand der Fovea; dann verloren sie sich in der Ganglienzellenschicht. Jedoch hat Dogiel (8) nachgewiesen, dass die Nervenfaserschicht nicht vor der Fovea aufhört, sondern in Gestalt einer sehr dünnen, aus feinsten Achsencylindern bestehenden Schicht im Grunde der Fovea fortbesteht.

Die Nervenfasern sind blass, marklos und stellen nackte Achsencylinder dar. Im grösseren Teile der Retina gruppieren sich die Fasern zu Bündeln, welche in der Nähe der Papille mehrfach über einander geschichtet liegen. Während ihres radiären Verlaufs gehen die Nervenfaserbündel unter sehr spitzen Winkeln häufig Anastomosen ein und teilen sich auch wiederum unter ähnlichen spitzen Winkeln ganz so, wie dies innerhalb des Sehnervenstammes geschieht.

Wie innerhalb des Sehnervenstammes ein jedes Nervenbündel aus unmessbar feinen Fäserchen bis zu solchen von ansehnlicher Dicke zusammengesetzt ist, so finden wir auch hier in jedem Bündel neben Fäserchen, die an der Grenze des Messbaren stehen (unter 0,5 μ) solche, die 3—5 μ) Dicke erreichen.

Die Fasern bestehen aus reinen Achsencylindern: nur ausnahmsweise kommen, meist von der Papilla aus strahlenförmig, und mehr oder weniger weit in die Netzhaut hinein sich erstreckend, markhaltige Fasern vor. Diese Stellen erscheinen dann ophthalmoskopisch lebhaft weiss, stehen meist in unmittelbarem Zusammenhange mit der Papille und verdecken zum Teil die Retinalgefässe. Denn letztere durchziehen in schlangenförmigen Windungen die retinale Faserschicht und erscheinen dem Untersucher daher verwischt, oder in ihrem Verlaufe an denjenigen Stellen unterbrochen, wo das Gefäss von einer mehr oder weniger mächtigen Schicht markhaltiger Fasern gegen den Beobachter hin bedeckt wird.

Markhaltige Sehnervenfasern in der Netzhaut sind klinisch von gar keiner Bedeutung, ausser, dass sie im Gesichtsfelde eine Vergrösserung des blinden Fleckes bewirken. Sie werden aber häufig von Ungeübten mit pathologen Zuständen verwechselt.

Dogiel (8) konnte mit Hülfe der Erlichschen Methylenblaumethode sowohl Teilungen der Nervenfasern, als auch eine fibrilläre Struktur der Achsencylinder nachweisen.

Centrifugal leitende Nervenfasern, die vom Sehnerv aus in die Netzhaut verlaufen und hier endigen, wurden von Ramon y Cajal und Dogiel gefunden. In der Nervenfaserschicht sollen die centrifugalen Fasern sich von den übrigen trennen, dann in schräger oder senkrechter Richtung in die innere plexiforme Schicht eindringen und sich zwischen den Spongioblasten in eine kleine Anzahl kurzer Zweige auflösen, welche mit einer beträchtlichen Varikosität endigen.

Nach Ramon y Cajal leiten die Spongioblasten den durch die Centrifugalen erhaltenen Reiz vom Gehirn aus weiter auf die Verbindung zwischen den protoplasmatischen Verzweigungen der Ganglienzellen und dem absteigenden Büschel der bipolaren Zellen.

Die Nervenfaserschicht enthält nach Ramon y Cajal, Kallius und Greeff ebenfalls Neurogliazellen.

X. Die Membrana limitans interna (vergl. Fig. 2, X).

§ 13. Durch den Zusammentritt der Basalteile der Radiärfasern wird die Membr. limit. int. gebildet. Die Radiärfasern oder Müllerschen Stützfasern sind nach Greeff (3) langgestreckte Neurogliazellen, welche von der Limit. ext. bis zur Limit. int. reichen und ihren Kern in der inneren Körnerschicht haben. Neben diesen Müllerschen Radiärfasern sind die nur in der Ganglienzellen- und Nervenfaserschicht vorkommenden sog. Spinnenzellen mit Sicherheit zur Neuroglia zu rechnen.

§ 14. Greeff (3) schildert den Zusammenhang der nervösen Teile in der Retina auf Grund seiner Untersuchungen und derjenigen von Ramon y Cajal und Dogiel etwa folgendermassen:

Man hat in der Netzhaut zu unterscheiden

1. die Elemente der direkten queren Leitung und
2. die Elemente der Längsverbindungen oder Associationen.

ad 1. Die Stäbchen und Zapfen sind die lichtpercipierenden Elemente, welche von den Pigmentepithelzellen mit Sehsubstanzen versorgt werden. Sobald die Stäbchen und Zapfen nicht mehr in die Fortsätze der Pigmentepithelzellen tauchen, sind sie funktionsunfähig (Sublatio retinae).

Die Retina besteht aus drei übereinandergeschichteten Neuronen:

1. äussere Körnerschicht,
2. innere Körnerschicht,
3. Ganglienzellenschicht.

Dazwischen liegen die Endausbreitungen der Nervenzellen, die auf dem Durchschnitt infolge ihrer mannigfachen Durchflechtungen feingranuliert aussehen, daher der Name „granulierte" Schicht (jetzt plexiforme Schicht genannt).

Ramon y Cajal nimmt an, dass die Leitung eines von einem Stäbchen aufgenommenen Reizes anders ist als die durch einen Zapfen.

Das Stäbchen hat den Kern in der äusseren Körnerschicht. Die Stäbchenfaser endet in der äusseren plexiformen Schicht mit einem Endknötchen. Hier

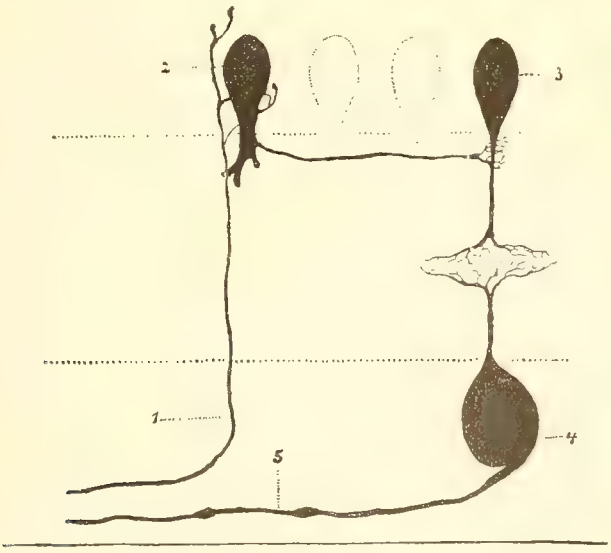

Fig. 8.

Innerer Reflexring der Retina. Schema nach Greeff (l. c.).

1 Centrifugale Nervenfaser; *2* Associationsamakrine; *3* Schichtenbildende Amakrine: *4* Schichtenbildende Ganglienzelle; *5* centripetale Nervenfaser.

wird der Reiz vom zweiten Neuron aufgenommen. Der obere Fortsatz der bipolaren Zellen umfasst die Endknötchen der Stäbchenzelle. Der untere Fortsatz der Bipolare umspinnt die Ganglienzelle, also das dritte Neuron. Letzteres besteht aus der Ganglienzelle, ihren protoplasmatischen Verzweigungen in der innersten plexiformen Schicht und einem langen Achsencylinder. Derselbe verläuft zuerst in der Nervenfaserschicht der Retina, dann als Sehnervenfaser im Opticus und endet in den primären Opticusganglien. Hier beginnt das vierte Neuron: von den primären Opticusganglien zum Cuneus. Die vom Letzteren ausgehenden Associationsbahnen nach anderen Gebieten der Hirnrinde kann man als fünftes Neuron auffassen.

Der Weg des Lichtreizes durch den Zapfen bis zu den Ganglienzellen ist etwas verschieden, von dem der Stäbchen: von den Ganglienzellen an, aber für beide gleich.

ad 2. Die Associationsverbindungen in der Retina.

Zwischen der äusseren plexiformen und der inneren Körnerschicht oder der Schicht der bipolaren Zellen liegen die sog. horizontalen Zellen. Diese haben die Aufgabe, bestimmte Gruppen von Stäbchen mit entfernt liegenden Stäbchengruppen zu verbinden.

In den mittleren Retinaschichten besorgen diese Funktion die sog. Associationsamakrinen.

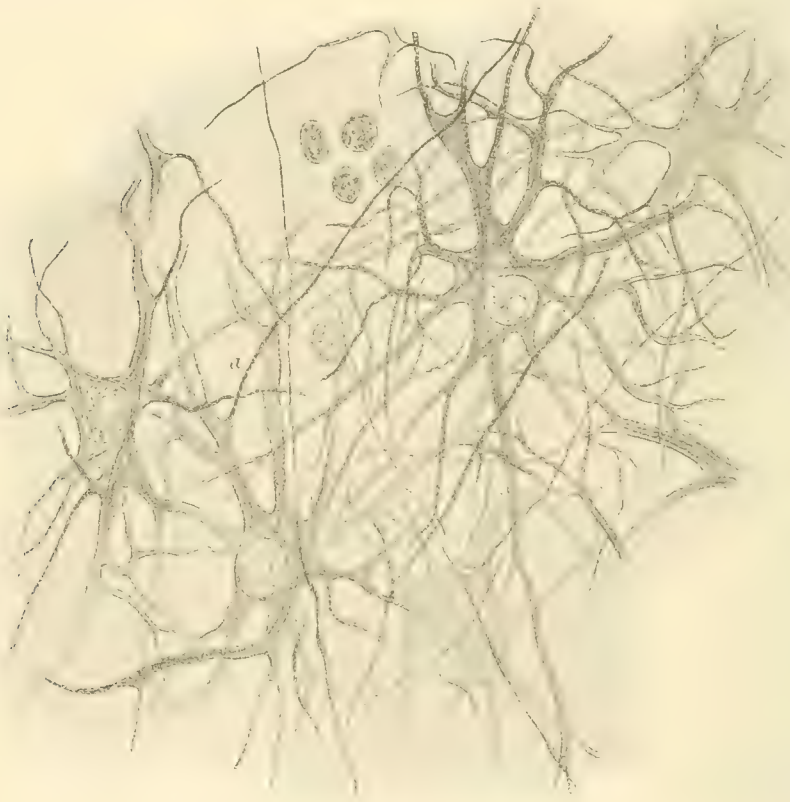

Fig. 9.
Nach G. Embden. (Literaturverzeichnis Nr. 11.)

Dieselben stellen Associationen zwischen den horizontalen Amakrinen her nach dem Schema von Greeff (siehe Fig. 8).

Die dritte Associationsverbindung besteht zwischen den Ganglienzellen.

Die centrifugalen Fasern umspinnen die Associationsamakrinen, der Fortsatz der letzteren umspinnt die schichtenbildende Amakrine, und deren Fortsätze wieder die Fortsätze der Ganglienzellen. Nach Schirmer soll dieser innere Reflexbogen Beziehungen zur Pupillenbewegung haben.

§ 15. Im vorstehenden haben wir versucht, in Kürze die Resultate der neuesten Untersuchungen wiederzugeben. Als bedeutsamstes Ergebnis erscheint nun die scheinbar so leichte Einordnung der Retina in die Neurontheorie, indem es sich hier um drei aneinander geschaltete Neurone handelt, die klar die Bahn der Erregung vorzeichnen. So hat denn auch Greeff (3) in seiner

Fig. 10 (nach G. Embden).

neuesten Beschreibung der in Frage kommenden Verhältnisse sich ganz auf den Boden der Neurontheorie gestellt.

So interessant und förderlich dieselbe immerhin auch für unsere Anschauung vom Baue des Nervensystems gewesen war, so haben jedoch die letzten Jahre eine so grosse Fülle neuer Tatsachen gegen dieselbe zutage gefördert, dass sie nicht mehr in der bisher gelehrten Form aufrecht erhalten werden kann. Durch die Arbeiten Apathys (9) und Bethes (10) ist die

Nervenfibrille in den Vorder-, die Nervenzelle in den Hintergrund getreten. Das Hauptergebnis besteht aber darin, dass diese beiden Forscher nachgewiesen haben, dass die Fibrillen durch die Ganglienzellen hindurchziehen und zwar in kontinuierlicher Form.

Gustav Embden (11) untersuchte mittelst der Betheschen Methode die Retina von Säugetieren. Am besten gelangen die Primitivfibrillenpräparate bei der Pferdenetzhaut.

Innerhalb der Neuroepithelzellen (Stäbchen und Zapfen) konnte er keine Fibrillen nachweisen; ebenso nicht in der äusseren retikulären Schicht.

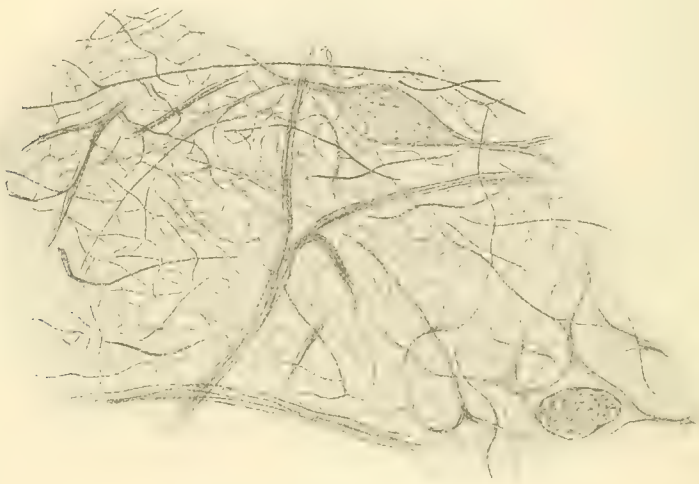

Fig. 11 (nach G. Embden).

Dagegen liessen sich die Horizontalzellen in ausserordentlich schöner Weise darstellen (siehe Fig. 9).

Die Fibrillen durchziehen in leichtem Bogen, zum Teil fast gradlinig den Zelleib, um von einem Fortsatz zum anderen unter Überkreuzungen zu gelangen (Fig. 10).

Die angewandte Methode lieferte nebenbei aber auch ausgezeichnete Fortsatzbilder. Dass diese feinen Fortsätze, wie Dogiel (8) behauptet hat, eng umschriebene „terminale Nervennetze" bilden, davon konnte sich Embden nicht sicher überzeugen. Dagegen gelang es ihm, den Nachweis von ziemlich breiten Anastomosen zwischen Horizontalzellen zu führen. Fig. 10 zeigt eine Anastomose zwischen zwei Horizontalzellen und zwar hängt ein Fortsatz erster Ordnung der unten gelegenen mit einem Fortsatze zweiter Ordnung der oben gelegenen grösseren Zelle zusammen.

Gegenüber den bipolaren Zellen der inneren Körnerschicht versagte die Methode nahezu völlig. Innerhalb der Zellkörper der ama-

krinen Zellen kamen in vereinzelten Fällen die Primitivfibrillen zur Darstellung.

Die innere retikuläre Schicht zeigte ein dichtes Fibrillenfaserwerk. Ob es sich dabei um wirkliche Netze bezw. Fasergitter handelte, konnte nicht mit Sicherheit festgestellt werden (Fig. 11).

In den grossen Ganglienzellen der Ganglienschicht der Retina fanden sich häufig ausserordentlich schöne Bilder von Primitivfibrillen, welche sich teils eine Strecke weit in die Opticusfasern hinein verfolgen liessen, teils solche, die von einem Protoplasmafortsatz in einen anderen derselben Zelle ihren Weg nahmen, indem sie teils den Zellkörper passierten, teils aber, ohne die Zelle selbst überhaupt zu berühren, direkt von Fortsatz zu Fortsatz zogen (Fig. 12).

Fig. 12 (nach G. Embden)[1]).

Auf Grund dieses Befundes nimmt Embden an, dass die Zellen der Ganglienschicht der Netzhaut keineswegs ausschliesslich der Leitung des Lichtreizes von den nach aussen gelegenen Netzhautschichten zum N. opt. dienen, sondern zugleich Bahnen für intraretinale Erregungsvorgänge bilden.

Die Embdenschen Befunde wurden neuerdings von Heinrich Vogt (12) in Göttingen bestätigt; auch er konnte den bestimmten Nachweis der Neurofibrillen in den Nervenzellen der Retina und deren kontinuierliches Durchstrahlen durch die Zellen konstatieren.

Überblicken wir den jetzigen Stand der Anatomie der Retina, so müssen wir gestehen, dass gegenwärtig unsere Anschauung vom Aufbau und Zusammenhang der Schichten wieder sehr ins Schwanken geraten ist. So liess sich mittelst der Betheschen Färbemethode das Verhalten der drei hintereinander geschalteten Neurone der Retina nicht in befriedigender Weise feststellen; auch das Verhalten der Neuroglia in der Retina ist noch nicht genügend geklärt. Kurz, es bedarf noch der erneuten Arbeit, um die vielen

[1]) Archiv für miksroskopische Anatomie Bd. 57. 1901.

strittigen Fragen bezüglich der Anatomie der Retina zu beantworten. — Als ein für die klinische, wie für die physiologische Beobachtung in hohem Grade wichtiges Ergebnis der bis jetzt vorliegenden anatomischen Befunde können wir jedoch einerseits die Tatsache der kontinuierlichen Leitung von den Neuroepithelien der Retina bis in die Opticusfasern, andererseits die Querleitung durch Vermittelung der horizontalen Zellen, der Associationsamakrinen und der Ganglienzellen der Ganglienzellenschicht (siehe Fig. 3) ansehen.

§ 16. Da die Netzhaut und die Wandungen ihrer Blutgefässe im normalen Zustande absolut durchsichtig sind, so sehen wir von ihrem Gefüge ophthalmoskopisch nichts und erkennen ihre Lage am Verlaufe der Blutsäulen in den Retinalgefässen.

In pathologischer Hinsicht können wir die Erkrankungen der Netzhaut aus dem Sichtbarwerden, der Unterbrechung und Kaliberveränderung der Gefässwandungen, aus der Schlängelung der Gefässe, aus Blutungen, Trübungen, Einlagerungen von Pigment und weisslich gelben Plaques erkennen.

Ist die Retina pathologisch verändert, dann wird der Sehnerv an seiner Eintrittsstelle meist mit afficiert. So z. B. leidet die Papille, wenn die Netzhaut im Ganzen entzündet, oder wenn sie atrophisch ist. Die erstere kann aber auch entzündliche Veränderungen erfahren, ohne Mitleidenschaft der Retina.

Wie an den Gefässen des Gehirns, so kommen auch an den Arterien der Netzhaut miliare Aneurysmen vor. Durch Berstung derselben entstehen bald einzelne Blutungen, bald eine grössere Zahl von solchen, die sich über die ganze Netzhaut verbreiten. Die Gefässe sind dann oft geschlängelt, zeigen mehr knorrige Verästelungen und Unregelmässigkeiten in dem Kaliber der Blutsäulen. Sehr häufig finden wir aber bei ausgesprochener Atheromatose der Gehirnarterien die Netzhautgefässe normal. Das rührt nach Gowers (13a) offenbar daher, dass die Arterien der Retina in ihrer Grösse weit unter denen stehen, an welchen atheromatöse Veränderungen häufiger vorzukommen pflegen.

Der intraokulare Teil des Sehnerven.

Die Papilla nervi optici.

§ 17. An dem Loche der Chorioidea hören auch die übrigen Schichten der Retina auf, und die Achsencylinder der retinalen Faserschicht laufen unter scharfer Biegung über den Rand der Chorioidea und Sklera in der Papille zusammen, um, durch die Spalten der Lamina cribrosa hindurchtretend, in die Orbita zu gelangen.

Denjenigen Teil der Sehnervenfasern nun, welcher zwischen dem Niveau der Netzhaut und der Lamina cribrosa gelegen ist, bezeichnet man als Sehnervenkopf oder Papilla optica.

Sie ist eine runde helle Scheibe, aus deren Mitte die Retinalgefässe hervortreten. Die Papille erscheint hell infolge des Durchscheinens der ausser-

halb der Sklera befindlichen markhaltigen Teile des Sehnerven. Ihr Durchmesser beträgt $^1/_4$ mm; ist also kleiner als der des Opticus. Der Name Papilla n. optici ist nach Dimmer (2) nicht zutreffend, indem der Sehnervenkopf nur in den seltensten Fällen unter normalen Verhältnissen eine Erhebung gegen das Augeninnere darstellt. Entweder ist er vollkommen flach, oder in seiner Mitte befindet sich eine seichte Grube.

Der Vollständigkeit halber sei noch hervorgehoben, dass zwischen den Opticusfaserbündeln in der Papille feine Spalträume übrig bleiben, die eine Fortsetzung der Spalten in der Lamina cribrosa darstellen. Auch in der Papille sehen wir die Sehnervenfasern zu Bündeln angeordnet, ohne jedoch hier, wie in der Lamina cribrosa und im orbitalen Sehnervenstamme, dieselben durch bindegewebige Septen getrennt zu finden.

Das Aussehen der Papille ist in klinischer Hinsicht von grösster Bedeutung; daher ist eine genaue Kenntnis des normalen Augenspiegelbefundes eine unerlässliche Bedingung für die Diagnose pathologischer Zustände an derselben. Die Papille erscheint als gelblichrote oder rosenrote Scheibe, heller als der übrige Fundus und sticht in stark pigmentierten Augen beträchtlich von ihrer Umgebung ab. Ihre Form ist entweder vollkommen rund oder oval, und zwar häufiger längs- als queroval.

Durch die strahlenförmige Ausbreitung der Nervenfasern in der Retina entsteht im Centrum der Papille eine Vertiefung, die man als Gefässtrichter bezeichnet hat, weil die Retinalgefässe in ihr aufsteigen. Die Grösse und Tiefe dieses Trichters richtet sich dabei nach der Anordnung der Nervenfasern. Gewöhnlich liegt der Grund des Trichters etwas höher als die Lamina cribrosa. Bei der physiologischen Excavation stellt sich dieser Trichter nicht nur bedeutend verbreitert, sondern auch vertieft dar, sodass im Grunde desselben das Gefüge der Lamina cribrosa sichtbar wird. Gewöhnlich liegt nun die tiefste Stelle dieser Grube nicht im Centrum, sondern ist dem der Makula lutea entsprechenden Rande der Papille genähert. Die Ränder der physiologischen Excavation sind ferner nicht auf allen Seiten und bei allen normal sehenden Individuen gleich steil. Wenn auch die Achsencylinder von allen Seiten in das Foramen sklerae einstrahlen, so geschieht dies jedoch nicht überall mit gleicher Stärke. Die Anordnung der Nervenfasern verursacht auch, dass die nasale Seite der Excavation steiler abfällt, als die temporale. Wenn die Fasern alle auf der nasalen Seite verlaufen, kann die Excavation sehr gross sein und sich auf der temporalen Seite nahezu bis zum Rande der Papille erstrecken. Ist dies in besonders ausgeprägter Weise der Fall, dann ist der vasculäre Teil der Papille auf einen schmalen Streifen reduziert, und die Nervenfasern verlaufen jetzt so dicht bei und über einander, dass die durch die Chorioidea gebildete Grenze weniger deutlich wird, als in der Norm, und der Rand der Papille verwischt erscheint. Überhaupt ist der innere Rand derselben, weil hier mehr Nervenfasern verlaufen, fast regelmässig weniger deutlich als der äussere. Es er-

scheint daher auch aus diesem Grunde die innere Papillenhälfte röter; denn auf der äusseren macht sich der helle Reflex von der Lamina cribrosa mehr geltend.

Sehr oft wird die Papille von zwei Ringen begrenzt.

Der eine derselben, der Skleral- oder Bindegewebsring, entspricht dem von der Chorioidea freigelassenen, schmalen Skleralstreifen. Dieser Ring tritt in die Erscheinung, wenn das Loch für den Opticus in der Chorioidea grösser ist, als in der Sklera. Er ist als weisslicher Streifen um die Papille zu erkennen und bildet meist einen nicht völlig geschlossenen Ring.

Nach aussen von diesem umgibt öfters ein zweiter, aber dunkler, schwarzbrauner oder schwarzer Ring entweder die ganze Papille oder ebenfalls nur ihre äussere Hälfte. Es ist dies der Pigment- oder Chorioidealring. Er stellt den stark pigmentierten Rand der Chorioidea dar und kann von verschiedener Breite sein. Manchmal ist er sehr schmal, bisweilen so breit wie etwa $^1/_4$ Papillendurchmesser; auch findet sich häufig Pigment an ganz circumskripten Stellen des Papillenrandes angesammelt.

Die Gefässe treten in der Mitte oder etwas nach innen von der Mitte der Papille hervor. Die Arterien sind etwas enger als die Venen, haben eine hellrote Farbe und verlaufen ziemlich gestreckt; die Venen sind dunkler, bläulichrot, dicker und verlaufen mehr geschlängelt. Die Verteilung der Gefässe ist derart, dass die grösseren Äste nach oben und unten gehen. Nach innen treten ebenfalls über den Papillenrand einige grössere Gefässe; nach aussen dagegen verlaufen gewöhnlich nur sehr kleine Äste der Arterie und Vene.

Die Papille ist bei jüngeren Individuen stets röter als bei alten. Bei letzteren besteht häufig noch eine graue Färbung nebenbei. Die Papille ist bei jüngeren Individuen zuweilen gar nicht einmal blässer als die Chorioidea, und es wird, namentlich bei Hypermetropie, dadurch und durch folgenden gleich zu erwähnenden Umstand manchmal das Aussehen einer Neuritis (Pseudoneuritis) hervorgerufen. Bei manchen Augen nämlich, die einen sehr stark pigmentierten Fundus haben, sieht man öfter in der Umgebung der Papille eine leichte graue Färbung. Bei genauer Untersuchung kann man in dieser grauen Partie eine zarte, von der Papille ausgehende Streifung erkennen. Dies kommt daher, dass die Bindegewebsteile der Retina, reichlicher als dies sonst der Fall zu sein pflegt, dem radiären Verlaufe der Nervenfasern entsprechend angeordnet sind.

Die kleinsten Gefässe der Papille kommen teils von den hinteren kurzen Ciliararterien, teils von der Art. centralis Retinae. Äste beider vereinigen sich und bilden den Circulus Zinnii s. Halleri, eine Reihe von Gefässen, die den Sehnerven hinter der Papille umgeben. Diese Gefässe sind hauptsächlich an der Peripherie der Papille entwickelt, und auch aus diesem Grunde erscheint die Exkavation sehr viel blässer, als die Peripherie. Gewöhnlich ist die physiologische Exkavation weisslich, zuweilen auch grau gefleckt durch den Reflex der weissen Trabekel der Lamina cribrosa und den graulichen Schimmer der durch die siebförmigen Öffnungen derselben hindurch-

tretenden Bündel von Achsencylindern. Die Färbung der die centrale Exkavation umgebenden Papillenpartie ist, wie wir schon früher erwähnten, dort am tiefsten, wo die Nervenfasern am zahlreichsten sind. Die nasale Hälfte der Papille ist daher röter als die temporale.

Veränderungen der Papille, entweder hinsichtlich vermehrter Kongestion oder starker Abblassung, sind in klinischer Hinsicht von grösster Bedeutung. Denn eine ophthalmoskopisch erkennbare Veränderung der Papille tritt nicht selten als einziges und, wenn mit anderen gemeinschaftlich, als frühestes resp. in der Entwickelung am meisten vorgeschrittenes Symptom in die Erscheinung. Derartige Veränderungen beziehen sich auf den Farbenton der Papille, die Transparenz, den Unterschied zwischen Gefässtrichter und Nervenfaser, sowie auf das Aussehen der letzteren; ferner auf die Sichtbarkeit des Bindegewebes der Lamina cribrosa, die Beschaffenheit der grossen Gefässe und ihr Verhalten, sowie auf die Deutlichkeit der Begrenzung der Papille und das Niveau ihrer Oberfläche.

Die Beziehungen zwischen der intraokularen und intrakraniellen Blutzirkulation.

§ 18. Die Art. centr. retinae bringt als Zweig der Art. ophthalmica das Blut aus der Hirnhöhle zum Auge. Dasselbe stammt aus einer Arterie (Art. carotis interna), welche einen Teil des Gehirns und der Meningen mit Blut versorgt.

Die Venen der Retina bringen das Blut entweder direkt durch die Vena centralis, oder mittelbar durch die Vena ophthalmica superior grösstenteils zu einem Gehirnsinus — dem Sinus cavernosus — zurück. Man sieht daher die intraokulare Blutzirkulation als einen Teil der Hirnzirkulation an, da sie an den gleichen Einflüssen Anteil hat und dieselben Modifikationen darbietet. Dies ist auch zweifellos bis zu einem gewissen Grade richtig. Man muss aber stets daran denken, dass nach Sesemanns (15) Untersuchungen eine Kommunikation (siehe Fig. 13 und 14) zwischen den Supraorbitalvenen und der Vena angularis, ferner eine Kommunikation der Vena ophthalmica inferior durch die Fissura inferior mit dem Plexus pterygoideus besteht; dazu kann noch eine Verbindung zwischen der Vena angularis und der Vena facialis anterior nachgewiesen werden. Es ist ausserdem von Merkel durch Injektionen bewiesen worden, dass die oberen Venen klappenlos sind, die unteren dagegen sämtlich Klappen führen, und dass eine solche auch inkonstant zwischen V. angularis und V. ophthalmica super. vorkommt. Einer zu starken Rückstauung bei intrakraniellen Gefässverstopfungen ist mithin genügend vorgebeugt. Eine Ausnahme für die Retina würde durch die mitunter vorkommende direkte Einmündung der V. centralis in den Sinus cavernosus gegeben sein. Darin liegt auch der Grund, weshalb wir relativ so selten bei marantischer Thrombose des Sinus cavernosus ophthalmo-

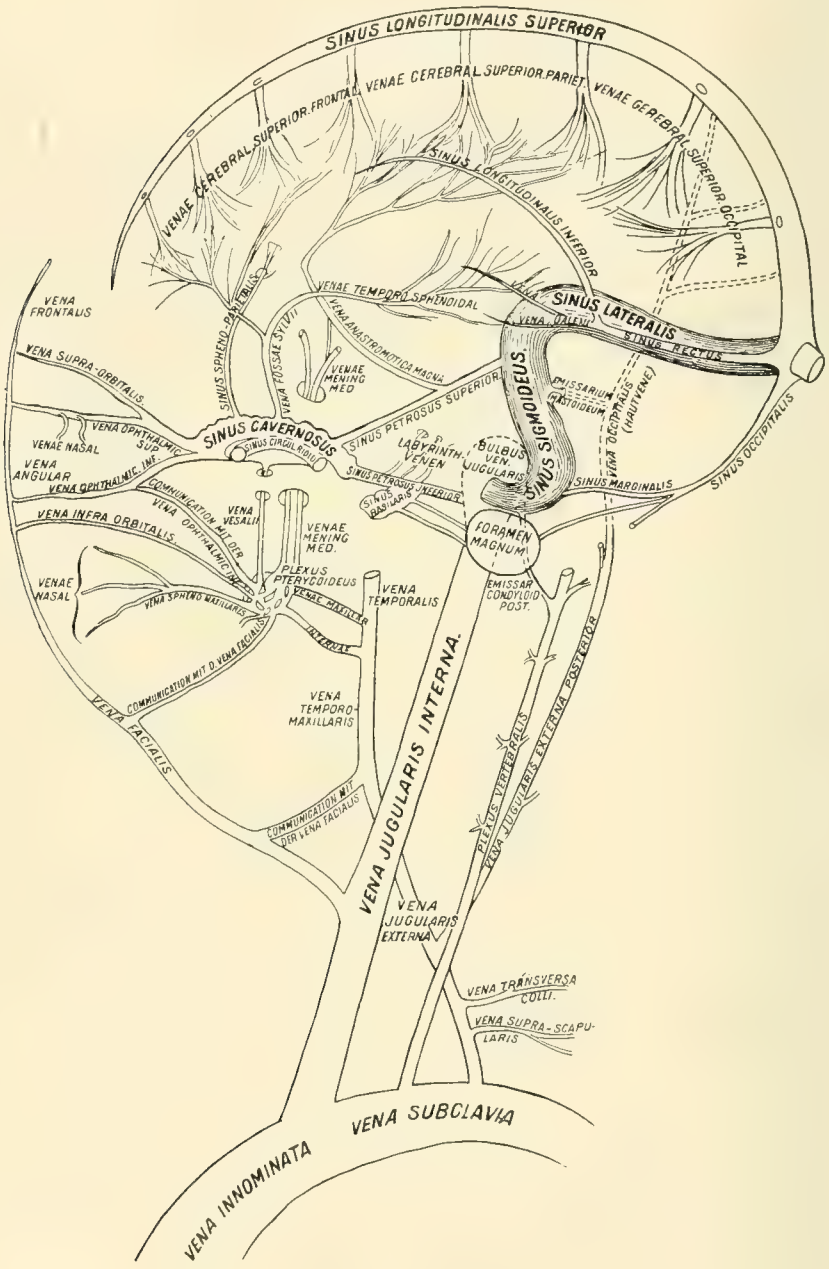

Fig. 13.

Schema der intra- und extrakraniellen venösen Anastomosen nach Macewen: „Die infektiös-eiterigen Erkrankungen des Gehirns und Rückenmarks“, übersetzt von Rudloff, Wiesbaden, J. F. Bergmann 1898.

skopische Veränderungen, in specie eine venöse Stauung, finden. Die intraokulare Zirkulation ist ausserdem noch in eine kleine starrwandige Kammer eingeschlossen, in welcher sie stets einem bestimmten Drucke ausgesetzt ist.

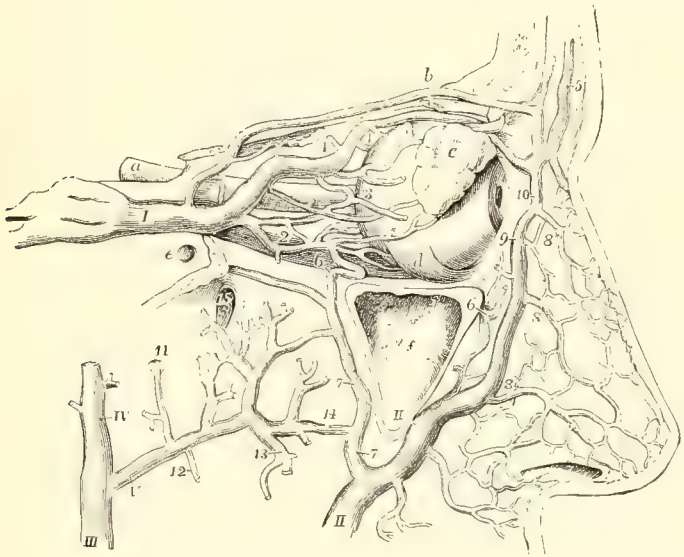

Fig. 14.

Die Anastomosen des Sinus cavernosus mit extrakraniellen Venen nach Raubers Lehrbuch der Anatomie, 2 Band S. 196.
(4. Aufl. von Quain-Hoffmanns Anatomie.) 1893. Leipzig (Bezold).

a Nervus opticus. *b* M. obliquus oculi superior. *c* Glandula lacrymalis. *d* M. obliquus oculi inferior. *e* Foramen rotundum. *f* Antrum Highmori. *I* Sinus ophthalmicus. *1* Vena supraorbitalis. *2* Vena ophthalmica inferior. *3* Venae musculares et vena lacrymalis. *4* Vena ophthalmica sup. mit der Vena ethmoidalis. *5* Vena frontalis. *6* Vena infraorbitalis. *II* Vena facialis anterior. *7* Venae facialis profunda. *8*, *8* Venae nasales externae. *9* Vena angularis. *10* Anastomose zwischen der Vena frontalis und angularis. *III* Vena facialis post. *IV* Vena temporalis. *V* Vena maxillaris interna. *11* Vena meningea. *12* Vena dentalis inferior. *13* Venae musculares. *14* Anastomose. *15* Vena nasalis posterior.

Durch diese und andere Einflüsse wird der Zusammenhang zwischen der Zirkulation des Gehirns und derjenigen des Auges fraglos in hohem Grade modifiziert Gowers (14, pag. 20).

Eine arterielle und kapilläre Hyperämie entzieht sich überhaupt, wenn man von einer feinen Injektionsröte des vorderen Augapfelsegmentes absieht, meistens der direkten Beobachtung, weil die physiologische Röte der Papilla optica und des gesamten Augenhintergrundes innerhalb sehr breiter Grenzen schwankt, eine kapillare Hyperämie der Retina aber wegen der Transparenz der Membran und der mikroskopischen Feinheit der Kapillaren für die Augenspiegelvergrösserung unsichtbar bleiben muss, Jacobsohn (49).

v. Bergmann (16) betont in seiner lichtvollen Darstellung des Gehirndruckes und seiner Erscheinungen besonders die Analogie zwischen den Zirkulationsverhältnissen im geschlossenen Schädel und denen im geschlossenen

Augapfel. Wie die Pulswelle eine Steigerung des intrakraniellen Druckes bewirkt und auf diese Weise den retinalen Venenpuls entstehen lässt, so werden die Pulsationen des venösen Gehirnblutes hervorgerufen durch die regelmässig wechselnde Spannung der Cerebrospinalflüssigkeit infolge der rhythmischen Kaliberschwankungen der Arterien.

In der Arbeit v. Schultens (17) wird hervorgehoben, dass die Frage über den Zusammenhang zwischen Augen- und Hirnaffektionen physiologisch, experimentell und klinisch noch nicht genügend vorbereitet sei, um zufriedenstellend gelöst werden zu können. v. Schulten meint, dass erhöhter Blutzufluss zum Gehirn, sog. kollaterale Hyperämie, nicht wohl ohne einen gleichen erhöhten Blutzufluss zum Auge vorkommen könne, ferner dass eine passive Hyperämie im Gehirn infolge von Erschwerung des venösen Abflusses nicht zugleich dem Auge zu gelten habe. Ein verminderter Blutzufluss zum Gehirn müsse, soweit er auf Absperrung oder Beschränkung des Blutstroms in der einen oder in beiden Carot. commun. beruhe, mächtig auf das Auge einwirken; ebenso beteilige sich das Auge an der Anämie, welche auf geschwächter Herzkraft und auf Blutverlusten beruhe. Die Gefässe im Gehirn könnten krampfhaft kontrahiert oder paralysiert sein, ohne dass gleichzeitig diejenigen des Auges dieselbe Störung zeigten. Dagegen müsse eine Gefässparalyse im Gehirn aus centralen Ursachen auch von Erweiterung der Augengefässe und erhöhter Spannung im Auge begleitet sein, wenn nicht die Gefässparalyse eine so allgemeine wäre, dass der Blutdruck herabgesetzt werde; alsdann komme diese Wirkung komplizierend hinzu.

§ 19. Bis zur Lamina cribrosa ist der Sehnerv intraokular noch von dem durch die Opticusscheiden gebildeten subvaginalen Lymphraume umgeben. Beim Beginne des inneren Drittels der Sklera hört der letztere an der Lamina cribrosa auf.

Den Teil der Sehnervenfaserung, welcher zwischen der Sklera gelegen ist, bezeichnen wir als die Gegend der Lamina cribrosa.

Die letztere wird durch eine reichliche Einstrahlung von Bindegewebsbündeln aus dem inneren Drittel der Sklera gebildet. Diese Bündel verschmelzen in mehrere Etagen geordnet mit dem die Retinalgefässe begleitenden centralen Bindegewebsstrange. Derselbe wird durch die Abgabe von Balken zum Aufbau der Lamina an Mächtigkeit erheblich reduziert. Zartere Bälkchen mischen sich auch von der Chorioidea der Lamina bei. — Bergers (74) Untersuchungen ergaben eine wesentliche Beteiligung der Chorioidea an der Bildung der Lamina cribrosa. Die am meisten nach innen gelegenen Längsfasern der Pialscheide des Sehnerven gehen beim Menschen unter rechtwinkliger Biegung in meridionale Fasern der Aderhaut über. Es wird so eine Verbindung zwischen Chorioidea und Sklera vermittelt, da ein anderer Teil der Fasern der Pialscheide in die innersten Schichten der Sklera, einzelne Längsfasern in die Lamina fusca übergehen. Die vordersten Lagen der Siebplatte entstammen der Chorioidea und stehen mit von der Sklera gebildeten vielfach in Zusammenhang; erstere sind zarter, beim Erwachsenen

in der Nähe des Randes stets mit einzelnen Pigmentzellen besetzt. Sie erscheinen an (zur Richtung des Sehnerven) senkrechten Schnitten als platte Bündel, welche sich gegen den Rand verbreitern, und zum Teil in meridionale, zum Teil aber in zirkuläre Fasern des Aderhautrandes übergehen. Dass es sich dabei nicht bloss um den Gefässen folgende Gewebszüge handelt, geht aus der Gefässlosigkeit einzelner Faserbalken hervor. Die Pigmentzellen fehlen beim Fötus. Beim Erwachsenen sind sie zahlreicher bei stark pigmentierten, als bei blonden Individuen. Bei ersteren finden sich auch solche in dem aus der Sklera stammenden Teile der Randzone der Siebplatte.

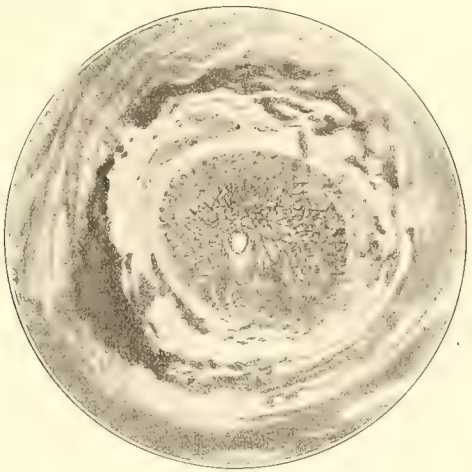

Fig. 15.
Querschnitt durch die Lamina cribrosa.

Ophthalmoskopisch bisweilen nachweisbare Pigmentierungen der Papille, wie z. B. Hirschberg (78) eine solche Beobachtung gemacht hat, beruhen auf einem „Bildungsübermass" dieser in jedem Auge physiologisch nachweisbaren Pigmentzellen. Gefässe, welche aus der Aderhaut zu dem vor der Lamina cribr. gelegenen Teile des Sehnerveneintrittes ziehen, scheinen beim Menschen selten zu sein Kuhnt (75). Eine praktische Bedeutung kommt dem Nachweis des Eintrittes bindegewebiger Elemente und Blutgefässe aus der Aderhaut in den Sehnerven insofern zu, als der letztere bei Hyperämien und Entzündungen der Netzhaut so häufig mitergriffen erscheint. Fast alle Balken enthalten je ein Blutgefäss, so dass, wie vorhin erwähnt, hier an der Basis der Papille ein besonderes reiches Gefässnetz den Sehnerven durchzieht.

Das Balkenwerk der Lamina (siehe Fig. 15) ist sehr dicht und übertrifft an Massenhaftigkeit die durchtretende Nervensubstanz. In demselben finden sich nach neueren Untersuchungen so zahlreiche elastische Fasern, dass sie die Hauptmasse des ganzen Gerüstes derselben ausmachen. Bietti (19), Kiribucki (20), Stutzer (21).

Dadurch, dass centralwärts vor der Lamina der Sehnerv seine Markscheiden verliert, erfährt sein Querschnitt eine Abnahme von 3 auf 1,5 mm, Schwalbe (18).

Nach Kuhnt soll die Neuroglia in der Gegend der Lamina weniger stark entwickelt sein.

Durch die Lamina cribrosa wird der Opticus fest an die Sklera fixiert. Weil er aber hier zwischen festen fibrösen Wänden eingezwängt ist, kann es beim Anschwellen des Sehnerven leicht an dieser Stelle zur Einschnürung desselben kommen. Da ausserdem diese Gegend die schwächste Stelle der ganzen Bulbushüllen darstellt, wird die ganze Lamina bei Zunahme des intraokularen Druckes bedrängt und weicht nach hinten aus unter Bildung der sogenannten glaukomatösen Exkavation. — Je mehr die Papillenfasern atrophieren, um so deutlicher tritt ophthalmoskopisch das Gefüge der Lamina cribrosa hervor. Die atrophische Exkavation des Sehnerven bei der Opticusatrophie lässt daher das Bild der Lamina deutlich erscheinen. Die atrophische Exkavation ist eine totale, d. h. sie erstreckt sich über die ganze Papille, bleibt aber zum Unterschied von der glaukomatösen immer seicht; sie kann nämlich höchstens so tief werden, als die Lamina cribrosa hinter dem Niveau der inneren Netzhautoberfläche liegt. Bei der atrophischen Exkavation ist die Papille gleichzeitig weiss verfärbt wegen des weissen Reflexes vom Bindegewebe der Lamina infolge Schwundes der darüber gelegenen Nervenfasern.

§ 20. Die äusseren Lamellen der Sklera, welche etwa zwei Drittel von deren Dicke ausmachen, werden überhaupt nicht vom Sehnerven durchbohrt. Sie biegen an demselben nach rückwärts um und bilden so die Duralscheide des Opticus. Infolge der Umbiegung des inneren Drittels der Sklera in die Pialscheide kommt hier eine rundliche Öffnung für den Sehnerven, das Durchtrittsloch, zustande. Letzteres weist nun mannigfache individuelle Verschiedenheiten auf.

Nach Fr. Arnold (13) hat dasselbe eine kegelförmige Gestalt, wobei sich die engste Stelle an der Membrana elast. Chorioideae befinden soll.

Kuhnt (22) stellt drei Typen des Durchtrittsloches auf:

1. Die konische Form,
2. Die konisch parallele Form und
3. Die doppelt trichterförmige Gestalt.

Greeff (3) hebt hervor, dass das Durchtrittsloch durchaus nicht symmetrisch gebaut zu sein braucht. Die nasale Seite könne ganz anders geformt sein, als die temporale. Daher komme es auch, dass wir zuweilen ophthalmoskopisch an der einen Seite der Papille andere Erscheinungen hätten, als an der anderen (z. B. Skleral- und Chorioidealstreifen).

Neuerdings haben sich Heine (23) und Elschnig (24) mit dieser Frage beschäftigt. Letzterer macht folgende Unterschiede:

1. Das retinale, innere Durchtrittsloch erscheint im Vergleich mit dem äusseren, pialen in der Regel verjüngt. Die Achse des Durchtrittskanales verläuft senkrecht zur Sklera.
2. Das innere Durchtrittsloch ist lateralwärts verschoben.
3. Der Durchtrittskanal ist schräg lateralwärts gerichtet und besitzt die Gestalt eines gegen das Bulbusinnere zu sich verjüngenden lateralwärts gebogenen Rohres. Medial ragt immer die Chorioidea mit Pigmentepithel sporenartig in den Opticus vor.
4. Eine beträchtliche Entwickelung von Piagewebe engt das äussere Durchtrittsloch ein.
5. Die Achse des Durchtrittskanales bildet mit der Skleralfläche einen medialen offenen Winkel.

Diese anatomischen Ermittelungen haben ergeben, dass die Form der Exkavation des Sehnerven im wesentlichen durch die Gestaltung des Durchtrittskanales bedingt wird und zwar vorwiegend durch das Verhältnis der Weite des inneren und äusseren Durchtrittsloches und durch die Anordnung des Stütz- und Bindegewebes des intraokularen Sehnervenabschnittes. Ist das innere Durchtrittsloch sehr weit, und besitzt der Nerv keine starke interstitielle Bindegewebsentwickelung, so wird die Exkavation grösser. Im umgekehrten Falle kleiner. Eine wuchtige interstitielle Bindegewebsentwickelung könne indes trotz weiten retinalen Durchtrittsloches das Entstehen einer grossen Exkavation verhindern. Folglich sei die physiologische Exkavation ein angeborener und kein erworbener Zustand.

Herrenheiser (79) war jedoch durch die ophthalmoskopische Untersuchung von 1920 Augen von Kindern zu der entgegengesetzten Ansicht gelangt. Siehe auch Schoen (80).

Kapitel II.

Der orbitale Teil des Sehnerven.

Die Scheiden des Opticus.

§ 21. In der Orbita ist der Opticus von seinen, den Hirnhäuten entstammenden Scheiden umhüllt.

Key und Retzius (25) unterscheiden eine Dural-, Arachnoidal- und Pialscheide. Diese drei Scheiden vereinigen sich am Bulbus und bilden die Sklera, wobei die äussere und mittlere Scheide in die äusseren Zweidrittel

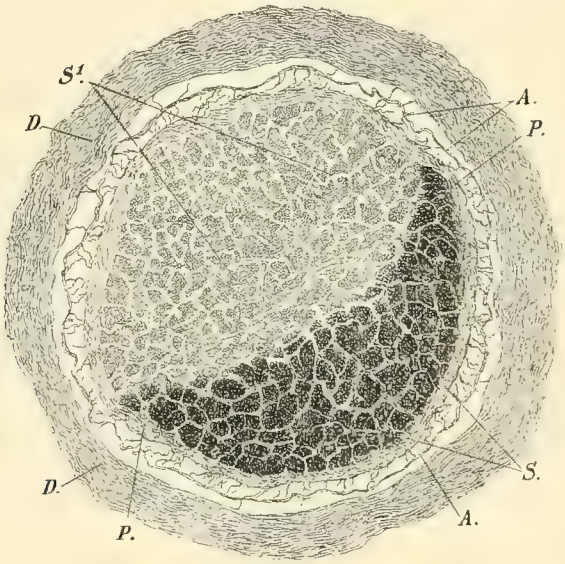

Fig. 16.

Sehnervenquerschnitt nach Michel, Lehrbuch der Augenheilkunde, II. Auflage, pag. 516.
S^1 erkrankte, S gesunde Sehnervenpartie, D Duralscheide, A Arachnoidalscheide, P Pialscheide.

der Sklera übergehen. Zwischen den Scheiden liegt der Intervaginal-Raum, welcher durch das zarte Häutchen der Arachnoidalscheide in einen subduralen und subarachnoidalen Raum geschieden wird. Beide Räume endigen blindsackförmig in der Sklera. Am normalen menschlichen Auge entspricht der Intervaginalraum immer dem Subarachnoidalraum, weil die Arachnoidalscheide der Duralscheide eng anliegt. Bei denjenigen Krankheiten aber, bei welchen durch Lymphstauung die Scheiden ausgedehnt und der Subduralraum erweitert erscheinen, finden sich zwei durch die dünne Arachnoidalscheide getrennte Spalten nach innen von der äusseren Scheide. Die drei Scheiden sind, wie ihre Namen besagen, die direkten Fortsätze der drei Gehirn-

häute, ebenso wie der Subdural- und Subarachnoidalraum direkt mit den entsprechenden Räumen im Schädelinneren kommuniziert. Die etwa 0,5 mm dicke Duralscheide liegt lose um den Sehnerven herum und besteht in den inneren Schichten aus vorwiegend zirkulärem Bindegewebe, aus longitudinal verlaufendem in den äusseren Schichten. Zwischen den letzteren befinden sich oft zahlreiche spaltförmige Räume und elastische Fasernetze, siehe Figur 19a u. b Tafel I.

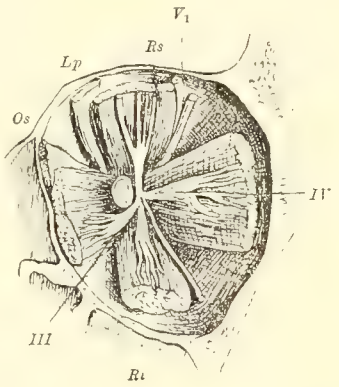

Fig. 17.

Orbita frontal halbiert. Hintere Hälfte derselben mit den Muskeln und der Endausbreitung des N. abducens und des N. oculomotorius. *VI* N. abducens; *III* N. oculomotorius; V_1 Erster Ast des Trigeminus. Die ovale Scheibe an der medialen Seite des Oculomotorius ist der Durchschnitt des Nerv. opticus. (Nach Merkel[1]).)

§ 22. In der Nähe des Augapfels nimmt die Duralscheide an Dicke zu; ebenso an dem orbitalen Eingange in den Canalis opticus, wo sie durch die Vereinigung mit der das Periost der Augenhöhle bildenden Periorbita zu einem fibrösen Ringe verschmilzt, Fig. 17, und als Dura mater die Wand des Canalis opticus bekleidet. So ist die Duralscheide am Canalis opticus fixiert und ist eine mächtige äussere Schutzhülle für den Sehnerven während seines ganzen orbitalen Verlaufes.

Die glatte innere Oberfläche der Duralscheide ist von einer kontinuierlichen Endothelbildung überzogen. Auch wird dieselbe von zahlreichen Nerven und Gefässen versorgt. Die ersteren treten als kleine Ästchen von den Ciliarnerven und dem Ganglion ciliare in die Hüllen ein und verbreiten sich plexusartig längs der Gefässe. Letztere entstammen der Arteria und Vena ophthalmica.

§ 23. Die Arachnoidalscheide (siehe Fig. 16A) ist eine unmittelbare Fortsetzung der Arachnoidea des Gehirns. Sie ist ein sehr dünnes Häutchen, welches sich innig an die Duralscheide anschmiegt. Nach Key und Retzius empfängt sie von der letzteren dickere Balken und gibt wiederum an die Pia reichliche, netzförmig verzweigte Bälkchen (Subarachnoidalgewebe) ab, welche mit endothelialen Zellen bekleidet sind. Dieselben sind, wie Leber (26) zuerst nachgewiesen hat, die Träger der Blutgefässe, welche auf diesem Wege von der Dura durch die Arachnoidea und Pia bis in die Septen des Opticus dringen. Am Bulbus endigt die Arachnoidalscheide mit einem reichlich entwickelten Balkennetz.

§ 24. Die Pialscheide (siehe Fig. 16P) setzt sich in das innere Drittel der Sklera fort, bildet dabei die äussere Wand der Lamina cribrosa und stellt überhaupt das eigentliche Perineurium des Nerven dar. Sie besteht nach aussen aus mehr zirkulären, nach innen aus mehr in Längsrichtung ver-

[1]) Graefe-Sämisch, Handbuch der gesamten Augenheilkunde. I. Aufl.

laufenden Bindegewebsbündeln und ist reichlich mit elastischen Fasern durchsetzt. Vergl. Fig. 19a und b Tafel I.

Als Nervi nervorum des Sehnerven deutet Dor (70) in der oberen Partie der Scheide gelegene Nervenfasern, welche seitlich in die Pialscheide des Chiasma opticum eintreten. Von den alten Anatomen seien dieselben als



Fig. 18.

Individuelle Verschiedenheiten des Ursprungs des intervaginalen Lymphraumes nach Greeff[1]).

quere Wurzel des Sehnerven beschrieben worden. Die Mehrzahl der Fasern soll vom Chiasma aus in die Scheide der Nervi optici gelangen.

Von der Innenseite der letzteren schieben sich dickere und dünnere, in der Längsrichtung des Opticus abgeplattete bindegewebige Balken in den Stamm hinein und bilden das Septensystem desselben, auf dessen genauere Beschreibung wir gleich noch näher eingehen werden. Die Pialscheide zeichnet sich durch den Reichtum von Blutgefässen aus, welche der A. und V. ophthalmica entstammen.

§ 25. Zwischen der Sklera und der Pialscheide des Opticus beginnt der intervaginale Lymphraum in ganz verschiedener Weise Michel (27). Ob

[1]) Graefe-Sämisch, Handbuch der ges. Augenheilkunde. II. Aufl. 20. Liefg. p. 54.

Fig. 19a.



Fig. 19b.

Darstellung der elastischen Fasern in der Dura, Pia und den Septen des Opticus.

Verlag von J. F. Bergmann, Wiesbaden.

diese individuelle Verschiedenheit angeboren oder erworben ist, erscheint noch nicht mit Sicherheit erwiesen; jedenfalls steht aber fest, dass dieser Ursprung des intervaginalen Lymphraums in direkter Abhängigkeit von der Refraktion des Auges sich verschieden darstellt. Meist beginnt er zugespitzt zwischen Pialscheide und Sklera, indem er die Spitze meist leicht nach innen zu, nach dem Sehnervenstamm hin richtet. Zuweilen ist der Anfangsteil abgerundet, häufig dreieckig oder schlitzförmig (vergleiche Fig. 18).

Am Nervenstamme selbst unterscheiden wir:

1. Das Septensystem mit den Blutgefässen.
2. die eigentlichen Nervenfasern,
3. die Neuroglia und
4. die Lymphbahnen.

Das Septensystem.

§ 26. Die Fasern des Opticus werden durch bindegewebige Balken und Leisten: die Septen — in eine grosse Zahl von Bündeln geteilt. Wie vorhin erwähnt, sind diese Septen, welche nach Leber in primäre (die stärkeren) und sekundäre (die feineren) sich gliedern, die direkten Fortsätze der Pialscheide in den Nerven hinein.

Beim Menschen zeigen sich auf dem Nervenquerschnitte die durch die Septen gebildeten Räume rundlich, länglichrund und spindelförmig von verschiedener Grösse, wobei zu erwähnen ist, dass ihre Form unter Druckeinwirkung sich zu ändern pflegt, worauf wir bei der Beschreibung des intrakanalikulären Teiles des Opticus noch genauer zurückkommen werden. Während die primären Septen die einzelnen Nervenbündel völlig umschliessen und gegeneinander abgrenzen, erreichen die sekundären Balken oft nicht den gegenüberliegenden Rand des Nervenbündels, sondern endigen in demselben entweder spitz zulaufend, oder mit einer kolbigen Verdickung. Diese Septenbildung verleiht dem Opticus eine charakteristische Struktur, welche ihn vor allen anderen Nerven auszeichnet. An Längsschnitten durch die Mitte des Sehnerven sieht man die Nervenbündel in ziemlich gleichen, parallel zur Achse des Sehnerven angeordneten Abständen voneinander verlaufen, wobei zahlreiche dünnere und gröbere Querbalken die Bindegewebssäulen untereinander verbinden. Durch diese querverlaufenden Bindegewebsbalken sehen auf dem Längsschnitte nicht selten ein oder mehrere Nervenfaserbündel wie quer gebändert aus.

Auf diese Weise sind die eigentlichen Nervenfasern durch ein den ganzen Nervenstamm durchziehendes bindegewebiges Gerüst gestützt.

Die Septen bestehen aus fibrillärem Bindegewebe, in welchem man schmale, langgezogene Kerne findet. Die Oberfläche der Septen ist glatt. Dieselben sind reich an elastischen Fasern. Sie bilden ein wirkliches Netz um die Nervenbündel und finden sich reichlicher nach der Lamina cribrosa

zu als weiter nach hinten (siehe Figur 19a u. b Tafel I). Die Septen sind ferner die Träger der Blutgefässe. Die grösseren derselben verlaufen in der Richtung der bindegewebigen Säulen, so dass man auf dem Nervenquerschnitte in den verbreiterten Partieen der Balken kleine Gefässlumina findet, die hier und da auch makroskopisch erkennbar sind (vergl. Fig. 23). Mit diesen kommunizieren dann kapilläre längs getroffene Gefässe in den Verzweigungen der Septen.

Die Dichtigkeit des Septennetzes ist in den verschiedenen Abschnitten des orbitalen Verlaufes des Nerven sowohl, wie in den intrakanalikulären und intrakraniellen Partieen desselben, sowie im Chiasma und

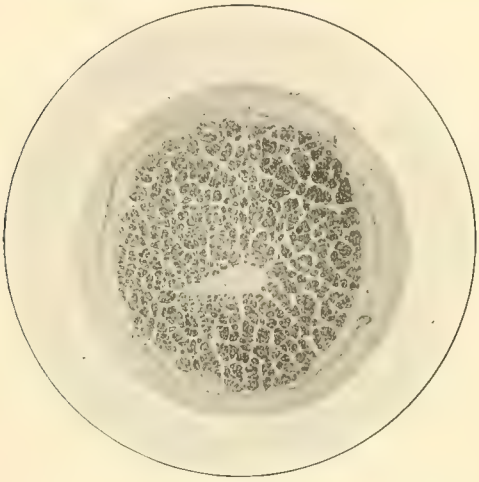

Fig. 20.

Querschnitt durch den Gefäss führenden Teil des Nervus opticus.

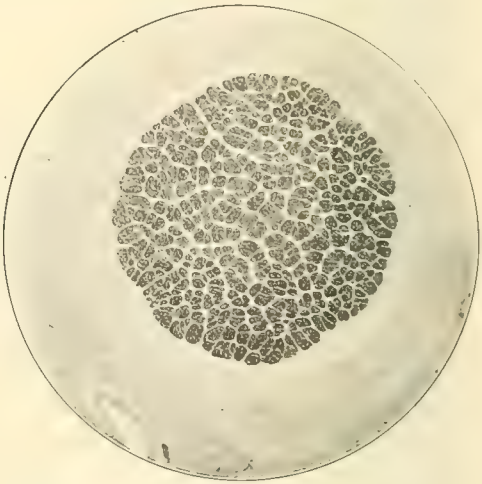

Fig. 21.

Opticusquerschnitt centralwärts vom Eintritt der Centralgefässe. Unten Verlauf der Art. ophth. ausserhalb der Duralscheide.

Tractus eine verschiedene. Auf Querschnitten betrachtet ist es in der Lamina cribrosa am dichtesten (siehe Figur 15); von da bis zum Eintritt der Centralgefässe in den Opticusstamm behält es wegen der verstärkten Vaskularisation eine grössere Dichtigkeit bei (siehe Figur 20). Centralwärts hiervon wird das Netz dann weitmaschiger (siehe Figur 21), um im Canalis opticus wieder an Dichtigkeit zuzunehmen. Der reicheren Septenentwickelung in diesem Abschnitte entspricht auch wieder eine reichlichere Versorgung mit Blutgefässen, die in dem Septensysteme hier ein dichteres Blutgefässnetz darstellen.

Nach Kuhnt (82) komme entwickelungsgeschichtlich das fibrilläre Balkengerüst zwischen den Nervenfasern des Opticus erst durch die Einstülpung der Gefässe hinein, und es bestehe überhaupt die Polymorphie der Septen lediglich im Interesse der Ernährung, um möglichst ausgedehnte und nur dünne Flächen der Nervensubstanz mit den Gewebssäften in Berührung zu bringen.

Das reichliche Septennetz disponiert zu häufigem Auftreten retrobulbärer Neuritiden im Opticusstamm. Denn innerhalb des Sehnervenstammes hält sich die Entzündung an das Bindegewebsgerüst, welches Verdickung und Vermehrung der Kerne zeigt (interstitielle Neuritis). Dadurch werden die von ihm eingeschlossenen Nervenbündel gedrückt und gehen schliesslich atrophisch zu grunde. Die Nervenfasern spielen also bei der Neuritis vornehmlich eine passive Rolle.

Bei atrophischen Zuständen des Sehnerven schwinden die feineren Septen, die gröberen hingegen erfahren eine kolbenförmige Verdickung und nehmen auf dem Querschnitt eine Keulenform an.

Der Eintritt der Centralgefässe.

§ 27. Etwa 15—20 mm, nach Vossius etwa 10—12 mm vom Bulbus entfernt, treten die Centralgefässe in den Nervenstamm ein. Die Centralvene verläuft dabei gewöhnlich eine Strecke weit zwischen den Scheiden auf der Oberfläche des Nerven hin (vergl. Figuren 22, 23, 24), wobei sie mit dem

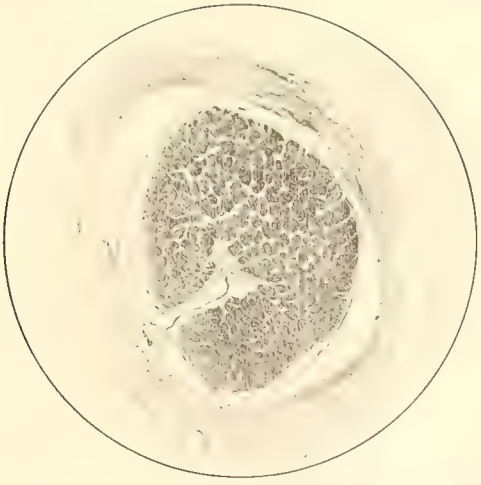

Fig. 22.
Eintritt der Centralgefässe in den Nervus opticus.

Venennetze an der äusseren Fläche der Duralscheide anastomosiert. Sie tritt in geringerer Entfernung vom Auge als die Centralarterie in den Sehnervenstamm ein Michel (28). Nach Vossius (29) erfolge der Eintritt der Gefässe in den Nervenstamm im unteren äusseren Quadranten. Da nun die Eintrittstelle der Gefässe beim Fötus medial nach unten liege, so müsse im Laufe der Entwickelung der Bulbus eine Torsion vollziehen, die ungefähr 90° betrage. Nach den Untersuchungen Deyls (30) an 29 Fällen zeigte sich der Eintritt immer im medialen unteren Quadranten, sei es nun, dass

die Arterie von einem ihrer Muskeläste, oder von irgend einer der hinteren Centralarterien abgegeben wurde. Dieser Befund steht in Übereinstimmung mit den Tatsachen der Embryologie; denn beim menschlichen Embryo befindet sich die Einstülpung der sekundären Augenblase, in deren rinnenförmige Fortsetzung sich die Art. central. retinae hinein legt, mit den zugehörigen Gefässen an der medialen Seite. Aus den Untersuchungen von Henkel (31) und Strahl (32) geht hervor, dass für die von Vossius angenommene Drehung in bezug auf den Bulbus gar keine Anhaltspunkte

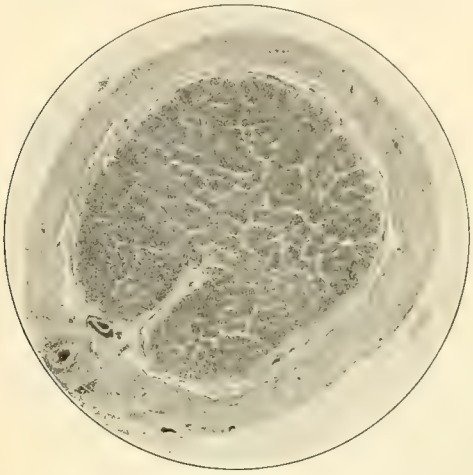

Fig. 23.
Eintritt der Centralgefässe in den N. opticus.

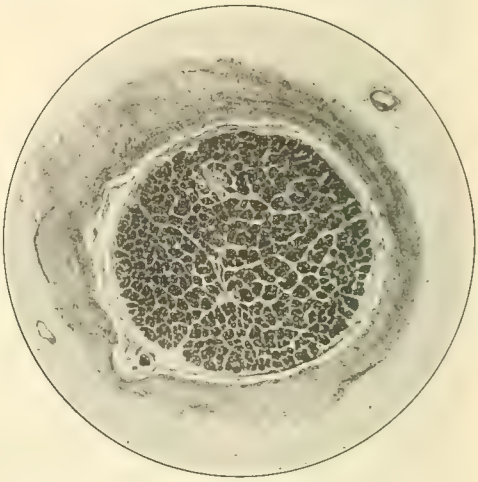

Fig. 24.
Eintritt der Centralgefässe in den N. opticus.

vorlägen, aber für den Nervus opticus eine solche Drehung, wenn auch in viel früherer Zeit als Vossius angegeben habe, aus Wahrscheinlichkeit anzunehmen sei.

Mit den Gefässen schiebt sich ein Bindegewebsstrang — die Gefässscheide — in den Opticus vor, so dass dieselben von der ganzen Pia begleitet werden. Dadurch entsteht am Rande des Nerven an dieser Stelle eine seichte Einziehung (vergl. Figur 22, 23), wodurch der Nervenquerschnitt eine nierenähnliche Form erhält. In der Mitte des Nerven biegen die Gefässe und der centrale Bindegewebsstrang um, und die ersteren mit ihrer Scheide verlaufen nun in der Achse des Nerven. Der centrale Bindegewebsstrang, welcher, wie früher erwähnt, in der Papille konisch endet, enthält nach Bietti (19) zahlreiche elastische Fasern.

Die beiden Centralgefässe werden oft noch von zwei bis drei kleineren begleitet, von welchen zwei meist Arterien und eine Vene ist.

Als eine diagnostisch wichtige Eigentümlichkeit mag hier erwähnt werden, dass orbitale Läsionen und andere Krankheiten des N. opticus central von der Einmündung der Centralgefässe allmählich zur Atrophia papillae führen

können, ohne den mindesten Einfluss auf die Gefässverhältnisse der Retina zu zeigen.

Wenn dagegen bei einer retrobulbären Neuritis die Centralgefässe an der entzündeten Stelle des Opticus eine Kompression erfahren, tritt Ischämie der Netzhaut ein.

An der Ernährung des hinteren orbitalen Abschnittes des Nerven nimmt nach Vossius (33) die Arteria centralis retinae mit einem ziemlich grossen Aste teil. Derselbe wird begleitet von einem Venenaste, welcher sich in die Vena centralis retinae ergiesst. Ob diese von Vossius beschriebenen Äste konstant vorkommen, ist noch zweifelhaft. Die Centralgefässe geben ihrerseits auch kleine Zweigäste an das Balkengerüst ab, so dass dasselbe nun von der Peripherie sowohl, wie von der Achse aus ernährt wird. Hand in Hand mit dieser besseren Ernährung des Opticusstammes sehen wir vom Eintritt der Centralgefässe an auch das Septennetz dichter und die Balken stärker werden (Gegensatz von Figur 20 und 21), wie dies ja überall da stattfindet, wo eine reichlichere Gefässentwickelung im Verlauf des optischen Nerven anzutreffen ist (Lamina cribrosa — Eintritt der Centralgefässe bis zum Bulbus — Verlauf im Canalis opticus).

---

§ 28. Die Ernährung der Netzhaut wird nun nicht allein von den Centralgefässen aus besorgt, sondern die Aderhaut hat namentlich auf die Ernährung der hinteren für das Sehen so wichtigen Retinalschichten einen grossen Einfluss. Die Choriocapillaris, welche diese Tätigkeit im speziellen versieht, reicht soweit, als die Netzhaut mit ihrem komplizierten Bau sich erstreckt, also bis zur Ora serrata. Dabei sind an der Macula, also an einer Stelle, an welcher die Netzhaut am intensivsten ihre Funktion entfaltet, die Kapillarschlingen der Aderhaut am dichtesten angeordnet. Endlich gibt es viele Tiere, bei welchen die Netzhaut überhaupt keine Gefässe hat, also offenbar nur durch die Aderhaut ernährt werden kann.

Ob ausser den Centralgefässen noch Nervenfasern in die Achse des Opticus eintreten, ist noch nicht mit absoluter Sicherheit festgestellt. Krause (34), Kuhnt (22) und A. Westphal (35) bejahen neuerdings diese Frage.

Die Nervenfasern.

§ 29. Der Opticus besteht aus sehr dünnen, markhaltigen Fasern von rein weisser Farbe.

Betreffs der Entwickelung der Markscheiden fand Flechsig (73) bei einem 35 cm messenden, 7 Tage alten, einem 40 cm messenden und 15 Tage alt gewordenen und einem 44 cm langen, nach 10 tägigem Leben verstorbenen Kinde, weder Optici noch Tractus weiss; ebenso zeigten dieselben bei mehreren 54 cm langen Totgeborenen entweder eine grau hyaline oder grauweisse Beschaffenheit. Hatte der Körper aber eine Länge von 46 cm erreicht, und

hatte zugleich eine extrauterine Lebensdauer von 2—3 Tagen stattgefunden, so wurden die Nervii optici entschieden weiss gefunden.

Nach Bernheimer (76) soll die Markscheidenbildung vom Tractus nach der Peripherie hin vor sich gehen. So wäre in der 32.—33. Woche der Tractus schon stark markhaltig, nach dem Chiasma hin nähme das Mark ab und fehle noch ganz im Nerv. opticus. Letzterer ist nach von Hippel (77) beim Neugeborenen stets noch vollkommen marklos. Erst in der vierten Woche sollen die ersten Spuren der Markscheidenbildung auftreten.

Nach Falchi (83) und Koelliker geht aus den Wandungen des Augenblasenstiels nur Stützgewebe hervor, nicht aber die Nervenfibrillen; diese sind indes viel früher da, als die Ganglienzellen der Netzhaut, daher können sie nicht von letzteren gebildet werden, wie W. Müller angibt.

Nach Kessler (84) entwickeln sich die Nervenfasern des Tractus früher als die des Sehnerven. Die Entwickelung der Nervenfasern im Sehnerven geschähe wahrscheinlich in centrifugaler Richtung.

Vom peripheren Rande der Lamina cribrosa ab treten oft nicht ganz gleichmässig, die Markscheiden an den Opticusfasern auf, und sie verleihen daher von diesem Abschnitte ab dem Nerven das weisse Aussehen. Im orbitalen und intrakanalikulären Teile, sowie in einem Teil seines intrakraniellen Verlaufs ist der Nerv in Bündel — etwa 800 an der Zahl — geordnet, welche durch Septenstränge getrennt, im allgemeinen in paralleler Richtung zur Nervenachse verlaufen. Es kommen aber auch vielfache Teilungen und Anastomosen vor, sodass für eine gewisse Distanz einzelne Bündel aus der parallelen Verlaufsrichtung wie abgerissen erscheinen.

Der menschliche Opticus ist durch den Besitz der feinsten und zahlreichsten Nervenbündel ausgezeichnet. Die einzelnen Nervenfasern bestehen aus zarten Achsencylindern, welche mit dünnen Myelinscheiden umgeben sind. Einer Schwannschen Scheide entbehren dieselben. Im Gegensatz zu den peripheren Nerven werden sie direkt von der Neuroglia umhüllt. Innerhalb eines Nervenbündels ist also nur Neuroglia und Nervensubstanz vorhanden, niemals aber treten Gefässe und Bindegewebe in dasselbe hinein. Bei mikroskopischen Präparaten sieht man nicht selten Varikositäten an den Fasern, welche nach Greeff auf die Einwirkung der Härtungsmittel zurückzuführen sind. Die Dicke einer Faser beträgt durchschnittlich 1—4 μ (Kuhnt, Krause); es kommen aber auch dickere Fasern bis zu 10 μ und ganz feine Fasern vor, wie überhaupt das Kaliber der Fasern ganz ausserordentlich schwankt. Die dünnen Fasern werden dabei für diejenigen angesehen, welche den eigentlichen Sehzwecken dienen (visuelle Fasern), während die Fasern dickeren Kalibers als Pupillarfasern betrachtet werden.

v. Gudden (36) äusserte zuerst die Meinung, es sei ein System von visuellen Fasern und solchen, welche reflektorisch die Pupillenkontraktion bewirkten, im Opticus vorhanden, worauf schon das dünne und dicke Kaliber der einzelnen Nervenfasern hinweise. Nachdem sich eine Reihe anderer

Autoren der Ansicht v. Guddens angeschlossen hatte, wiederholte Massaut (37) das früher im Jahre 1889 von Wendel in der gleichen Richtung vorgenommene Tierexperiment. Es wurde an Kaninchen eine Iridektomie vorgenommen, und nach einer Reihe von Wochen der Sehnerv etc. untersucht. Was nun das Ergebnis der Experimente anbelangt, so wurde eine Degeneration von Fasern im Sehnerven gefunden, und solche degenerierte Fasern als Pupillenfasern angesprochen, die diejenige Lichterregung übertrügen, durch welche die Zusammenziehung der Iris erzeugt wird. Diese Experimente sind aber von anderer Seite als nicht ganz einwandfrei hingestellt worden (vergl. J. f. O. 1896, 213).

Neuschüler (67) will im Sehnerv des Menschen nahe der Papille bezw. der Lamina cribrosa ausser den gewöhnlichen anatomischen Fasern noch besondere bisher in ihrem Verlauf noch nicht bekannte gefunden haben. Die Hauptmerkmale derselben seien ihre Lage in der Gegend der Lamina cribrosa und speziell an der Stelle, wo die Opticusfasern ihr Mark verlören; ausserdem färbten sie sich nach Weigert dunkler als die übrigen Fasern. Auch hätten sie im Gegensatz zu den gleichstarken Anastomosenfasern stärkeres Kaliber, als die übrigen Opticusfasern. In den letzteren verliefen die fraglichen Fasern in nahezu senkrechter Richtung, 1 bis 2 oder auch 3 Opticusbündel kreuzend.

Bezüglich der Anzahl der Nervenfasern im Opticus sind die einzelnen Forscher zu verschiedenen Resultaten gelangt. W. Krause (38) zählte eine Million, Kuhnt (39) nur 40000, Salzer (42) im Durchschnitt 438000.

Krause sagt, dass der Sehnerv wenigstens 400000 stärkere und feinere nebst einer vielleicht nicht geringeren Anzahl feinster Nervenfasern enthalte.

Nach Salzer komme im Durchschnitt eine Opticusfaser auf 7—8 Zapfen; die kleinste mit einer Faser verbundene Zapfenzahl sei mindestens drei.

Entwickelungsgeschichte und vergleichende Anatomie des Opticus.

§ 30. Der Sehnerv nimmt insofern eine ganz besondere Stellung ein, als er ein Hirnteil ist, der von Nervenfasern im Laufe der Entwickelung durchwachsen wird. His wies nach, dass die Nerven faserige Auswüchse der Ganglienzellen seien, und zwar nähmen die ersten Opticusfasern von den Zellen der Ganglienzellenschicht der Retina ihren Ausgangspunkt.

Ramon y Cajal dagegen meint, dass Nervenfasern von den Retinazellen zum Hirn und umgekehrt von den Ganglienzellen des Cerebrum zur Netzhaut in der Bahn des Opticus auswüchsen.

Nussbaum (23) schildert in folgender Weise die Entwickelung des Opticus: Glaskörperwärts gerichtete Zellfortsätze der Retinaganglienzellen drängen sich ventral in der Gegend des Augenspalts in die ventrale Zone des Augenstieles und wachsen hirnwärts weiter. Sind die Fasern an der

Hirnbasis bis in die rostrale Gegend der Hypophysis angelangt, so verlassen sie die vorher benutzte Bahn und bilden in verschiedener Weise bei den einzelnen Wirbeltierklassen und -arten das Chiasma nervi optici. Das Chiasma entsteht also später als der N. opticus, ebenso die Einstrahlungen in das Hirn nach der Kreuzung. Vom hinteren Pole des Auges schreitet die Faserbildung der Ganglienzellen nach vorne zu vor; die neugebildeten Fasern ziehen ebenfalls zum Augenstiel, dessen Höhle sie zum Schwund bringen, und den sie alsbald auch dorsal durchsetzen. Beim Menschen ist die Höhle des Augenstieles im 3. Embryonalmonat völlig geschwunden. Die zuerst um ein Lumen epithelartig angeordneten Zellen des Augenstieles vermehren sich und legen sich als trennendes Zwischengewebe zwischen die einzelnen Nervenfaserbündel. Da dies bei den Säugetieren früher eintritt als bei den übrigen Wirbeltieren, so ist dadurch vielleicht die Verschiedenheit der Kreuzung im Chiasma zu erklären, die bei Säugetieren in einzelnen Bündeln, bei Fischen in toto erfolgt. Nach dem Auftreten der Nervenfasern ist auch das Mesoderm an der Peripherie des wachsenden Opticusstammes zu einer anfangs einfachen Scheide verdichtet worden. Die Zellen dieser Scheide wuchern, liefern die einzelnen Opticusscheiden der Erwachsenen und dringen auch mit feinen Zügen als trennende Septen zwischen grössere Gruppen von Nervenfaserbündeln ein.

Beim Menschen und den Säugetieren ist ventral dem peripher eingestülpten Opticusstiel die Art. hyaloidea angelagert, die später völlig vom N. opticus umwachsen wird. Wann die Fasern des Sehnerven beim Menschen markhaltig werden, ist nicht mit Sicherheit anzugeben.

Nach Bernheimer (208) treten die ersten Spuren des Nervenmarks am menschlichen Chiasma in der 29.—30. Woche des Fötallebens auf, und geht die Markscheidenbildung, wie auf pag. 32 schon erwähnt, vom Tractus nach der Peripherie hin vor sich.

Keibels (215) Untersuchungen von Reptilienembryonen haben ergeben, dass das Wachstum der Sehnervenfasern von der Retina nach dem Gehirn zu stattfinde.

Auch Leonowa (214) sagt, dass die eigentlichen Ursprungselemente des Sehnerven die Ganglienzellen der Retina seien, wie dies den Untersuchungen von Ganser, v. Monakow, Ramon y Cajal und Martin zu entnehmen sei; aus den Ganglienzellen wachse der Sehnerv grösstenteils heraus und hauptsächlich in das Corp. genic. ext. hinein.

§ 31. Sehr interessant ist die vergleichende Anatomie des Opticus, welche allerdings nach der Ansicht von Kallius (253) noch nicht genügend ausgebaut ist, um eine Phylogenie des Sehnerven aufstellen zu können.

Studnička (257) hat den Sehnerv bei Vertebraten untersucht und kam zu folgenden Resultaten:

1. Cyklostomen: Bei Petromyzon umwachsen die Nervenfasern von allen Seiten die ursprünglichen epithelialen Zellen des Opticus, die dann einen mächtigen axialen Zellenstrang in dem Nerven darstellen, der proximal dem Gehirn zu mit dem Ependym des Recessus opticus, distal mit den Zellen der Retina und der Membrana pigmenti in direkter Verbindung steht. Das Bindegewebe bildet nur eine ziemlich dünne einfache Scheide um den Opticus, dringt aber nicht in ihn ein.

2. Dipnoer. Hier sind die axialen Zellen nicht als so wohl geordneter Strang vorhanden. Gegen die Orbita zu gelangt Bindegewebe in den Nerven, und die einzelnen Septen teilen parallele Stränge in ihm ab.

3. Amphibien. Bei den erwachsenen Tieren befinden sich ein oder mehrere axiale Zellstränge im Opticus, der von einem Bindegewebsring umgeben ist.

Bei den Selachiern, Ganoiden und Teleostiern herrscht der bandförmige Opticus vor, um welchen das Bindegewebe eine gemeinsame Hülle bildet. Gewöhnlich treten Septen zwischen die Falten des Sehnerven.

Bei den Reptilien fand der Autor drei Typen des Opticus:

1. Kommt ein bandförmiger Sehnerv vor, welcher rinnenförmig zusammengelegt ist.
2. Wird der Opticus durch longitudinale Reihen von Gliazellen in einzelne Stränge geteilt.
3. Werden die einzelnen Stränge durch Bindegewebe voneinander getrennt.

Bei den Vögeln und Säugetieren ist das Bindegewebsgerüst des Opticus ganz besonders stark entwickelt. Die Gliazellen sind über den ganzen Querschnitt verteilt.

Auch Deyl (254) hat eine ausführliche Monographie über die vergleichende Anatomie des Sehnerven verfasst, in welcher er dartut, dass je höherstehend ein Wirbeltier sei, um so zahlreicher einzelne Nervenbündel durch das eindringende Bindegewebe abgeschnürt würden.

Ausserordentlich interessant sind die vergleichend anatomischen Bemerkungen Edingers (255) über den Opticus in seinen bekannten Vorlesungen über den Bau der nervösen Centralorgane.

„Aus dem Bulbus treten die Sehnerven in die Schädelhöhle. Das sind bei den Fischen, deren Augen oft viel grösser als die menschlichen sind, auch bei den Vögeln, ganz enorme Bündel, die, wenn sie einmal in das Gehirn eintreten und dort auseinanderfahren, das ganze Strukturbild beherrschen. An der Schädelbasis kreuzen sie dicht vor dem Hypothalmus, bei den allermeisten Tieren vollständig, aber bei der Mehrzahl der Säuger nur zum Teil. (Chiasma.) Wie viele Fasern sich total kreuzen, das hängt wohl mit der Stellung der Augen zusammen, die bei absolut lateraler Lage, wie bei den Fischen, Reptilien u. s. w. keinen einzigen Teil des Gesichtsfeldes gemeinsam haben, während sie bei der Stellung, die wir bei den Affen und dem Menschen kennen, nur in den lateralen Abschnitten ganz getrennte Teile der Aussen-

welt abbilden, die Bilder der medialen Abschnitte sich aber zum Teil decken. So erklärt es sich, dass sorgfältige Untersuchungen über das Chiasma zu sehr widersprechenden Resultaten über die Kreuzung führen mussten, je nachdem man an dem einen oder dem anderen Tiere untersucht hatte. Vielleicht sind sogar für einzelne Individuen der gleichen Art die Verhältnisse wechselnd. Ganz sicher ist die partielle Kreuzung bisher nur für die Säuger, besonders für den Menschen."

Sehr instruktiv sind die betreffenden Abbildungen Figur 106—112 in Edingers Buch.

„Bei allen niederen Vertebraten endet die Mehrzahl der Sehnervenfasern im Corpus geniculatum laterale und im Mittelhirndache. Erst bei den Säugern tritt der Mittelhirnursprung an Wichtigkeit zurück gegen die Wurzelfasern, welche im Geniculatum enden. Bei Fischen, Reptilien und Vögeln kommen zwei Zuzüge vor, welche anderen Gebieten entstammen."

Die Neuroglia.

§ 32. Im Gegensatze zu den peripheren Nerven werden, wie gesagt, beim Opticus die einzelnen Fasern direkt von der Neuroglia umsponnen. Auch nimmt der Sehnerv insofern noch eine anatomische Sonderstellung ein, dass er in seinem ganzen Verlaufe von Neuroglia durchzogen wird, die sich überall zwischen die Nervenfasern einschiebt und genau mit der Neuroglia der weissen Substanz des Gehirns übereinstimmt. Dies wusste, wie Weigert (43) in seiner klassischen Monographie hervorhebt, bereits Virchow. Fuchs (40) hatte die Entdeckung von peripheren, konzentrisch mit den Nervenscheiden verlaufenden bindegewebigen Septen gemacht, zwischen welchen und der Pialscheide sich atrophische Bündel befinden sollten, und es käme dieser peripher atrophische Zustand bei allen Menschen vor. Nach neueren Untersuchungen von Kiribucki (41) und Greeff handelt es sich hier um keine pathologische Atrophie, sondern um den peripheren Gliamantel des Sehnerven (vergl. Figur 25 u. 26 Tafel II).

Die Entwickelung dieses Gliamantels hängt zusammen mit dem von der Pialscheide des Sehnerven ausgehenden Septensysteme. Seine Lage ist im wesentlichen derartig, dass er zwischen den äusseren Septen und der Pia gelegen ist, und zwar je nach der Ausbildung der Septen individuell verschieden. Bald bildet er einen längeren kontinuierlichen Streifen ohne Septen (Figur 25 Tafel II), bald trennen Scheidewände der Nervenfaserbündel auch den Gliamantel in einzelne Abteilungen. Mitunter finden sich auch isolierte Stränge aus reinem Gliagewebe, die dann leicht zur Verwechselung mit atrophischen Nervenbündeln (sogen. Fuchssche periphere Atrophie) Veranlassung geben können Schon 1890 hatte Weigert angegeben, der Opticus besitze ein reiches Neurogliageflecht, das sich an der Oberfläche des ganzen Nerven stark, an der Oberfläche der einzelnen Bündel schwach verdickt zeige. Seiner Neuroglia

Fig. 25.

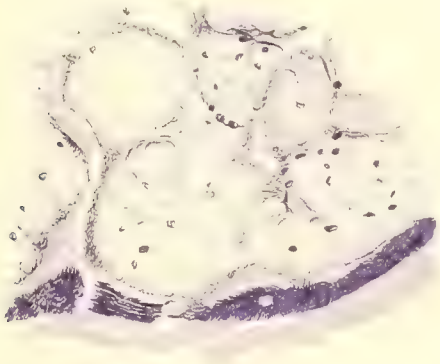

Fig. 26.

Verhalten der Neuroglia im Sehnerv. Originalschnitte von Weigert.

Verlag von J. F. Bergmann, Wiesbaden

nach verhalte sich der Opticus ganz wie eine in kleine Bündel eingeteilte, zu einem Gesamtbündel vereinigte weisse Hirnsubstanz. Die Neuroglia bestehe aus einem sternförmigen, seitlich etwas abgeplatteten und entsprechend dem Verlaufe der Fasern etwas in die Länge gezogenen Zellenleib mit ausserordentlich zahlreichen Fortsätzen, die das ganze Gebilde mit einer Spinne (Spinnenzellen) vergleichen lassen. Die Fortsätze verlaufen als feinste gleichmässige Fädchen oft über enorm weite Strecken. Der Mensch besitzt die feinsten, längsten und zahlreichsten dieser Fortsätze.

Auf Querschnitten gewahrt man bei der einfachen Kernfärbung die Neuroglia als ovale Kerne, welche besonders zahlreich die kleineren Septen begleiten. Auf Längsschnitten finden wir die ovalen Kerne längs der säulenartigen Septen an der Oberfläche der Bündel verlaufen. Man kann die Fortsätze einteilen in quere, schräge und longitudinal verlaufende. Die letzteren sind die längsten, durch welchen Umstand die ganze Zelle mit ihren Fortsätzen sowie der Zelleib für sich eine länglich ovale Gestalt erhält. Die Faserfortsätze der Neuroglia kreuzen und umschlingen sich vielfach. Sie anastomosieren jedoch nicht miteinander und bilden wohl einen Filz, aber kein Glianetz; sie dringen nach allen Seiten zwischen die Nervenfasern ein und umspinnen dieselben mit einem dichten Fasergewirr.

Auch im Chiasma bleiben die Verhältnisse durchaus dem Opticus analog, nur dass eben hier wegen der Durchflechtung der Bündel das Bild der Gliafaserung verwickelter wird. Denn die Fasern weisen ja hier in jedem Bündel eine von den anliegenden, sich mit ihm kreuzenden Bündeln verschiedene Hauptrichtung auf.

Wir sind in der glücklichen Lage, zwei von Weigert selbst angefertigte, uns gütigst überlassene Präparate der Neuroglia im Sehnerven hier reproduzieren zu können (Tafel II, Figur 25 und 26).

Die Neuroglia scheint nicht allein als Stütz-, sondern auch als Isolierapparat der Nervensubstanz aufgefasst werden zu dürfen, da ihre Fasern nach allen Richtungen zwischen die Nervenfasern und Nervenzellen eindringen und eine dichte Berührung der einzelnen Nervengebilde untereinander verhindern. Sie umgeben nach Greeff (3, pag. 40) die Bahnen so, wie wir mit Seidenfäden elektrische Leitungen umwickeln, damit sie untereinander nicht in Kontakt kommen. Man hat sich nur das Umwickeln nicht eng spiralig vorzustellen, sondern etwa so, wie man die Haare einer Bürste in ein dichtes Knäuel von Leinwand gesteckt sich denken könnte.

Durch einen solchen Isolierungsapparat in der Retina und im Sehnerven wird es den Ganglienzellen möglich, die von den Stäbchen und Zapfen erhaltenen Lichteindrücke durch die Nervenfasern des Sehnerven den optischen Centren des Gehirns isoliert zuzuleiten. Der Feinheit des Nervenmaterials entspricht eine gleiche Feinheit und Vollständigkeit der Isoliersubstanz. Beide Faktoren werden für die Genauigkeit des Sehens von Einfluss sein; denn die Sehschärfe hängt wesentlich von der Fähigkeit ab, isolierte, punktförmige Wahrnehmungen zu machen.

Die Lymphräume des Opticus.

§ 31. Der Sehnerv und das Auge besitzen keine eigentlichen Lymphgefässe, sondern sie werden von einem Systeme miteinander kommunizierender Spalträume durchsetzt, welche ihrerseits wieder mit grösseren Lymphräumen in Zusammenhang stehen.

Während bei den vorderen Lymphbahnen des Auges der Strom auf dem Wege von der hinteren Kammer durch die Pupille in die Vorderkammer

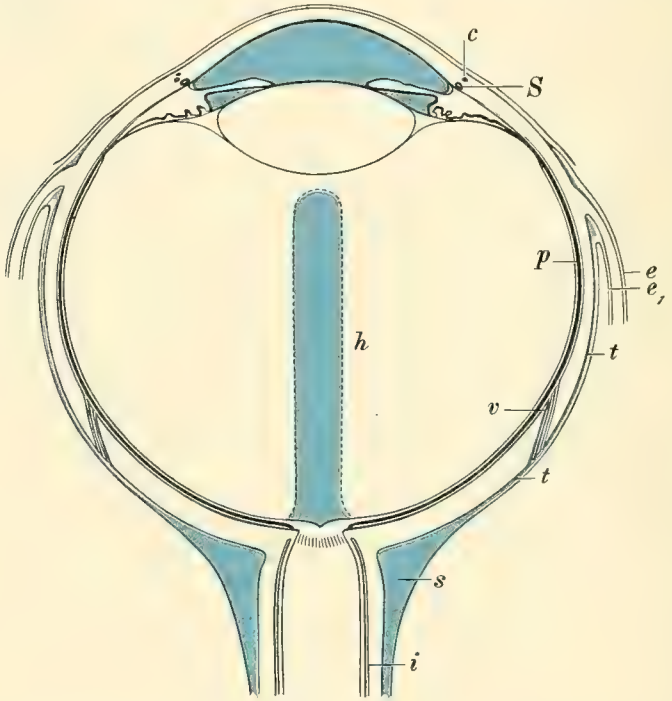

Fig. 27.

Lymphbahnen des Auges. Schematisch. — *S* Schlemmscher Kanal, *c* vordere Ciliarvenen, *h* Canalis hyaloideus, *p* Perichorioidealraum, welcher längs der Wirbelvenen *v* mit dem Tenonschen Raum *t*, *t* kommuniziert. *s* supravaginaler Raum, *i* intervaginaler Raum, ce_1 Fortsetzung der Tenonschen Kapsel auf die Sehnen der Augenmuskel (seitliche Einscheidung). Nach Fuchs, Lehrbuch der Augenheilkunde. Leipzig und Wien. Franz Deutike.

gelangt und von der letzteren durch das Ligamentum pectinatum im Kammerwinkel in den Schlemmschen Kanal filtriert, wird der Lymphstrom aus dem Glaskörper und der Retina nach der Schädelhöhle abgeführt. (Vergl. Fig. 27.) An dem hinteren Lymphsystem des Auges unterscheiden wir:

I. Die Lymphwege des Glaskörpers und der Retina.

Dieselben entsprechen dem Systeme der Arteria centralis retinae, und zwar hat

a) Der Canalis hyaloideus des Glaskörpers (ein aus der Fötalperiode herrührender Centralkanal, welcher von der Mitte der Papille bis gegen den hinteren Linsenpol reicht) seinen Abfluss zu den Lymphspalten des Sehnerven.

b) Die perivaskulären Kanäle der Netzhaut finden ihren Abfluss nach den Lymphspalten des Sehnerven.

Im Sehnerven füllt sich nach Schwalbe (18, pag. 122) bei Einstichinjektionen unter die Pialscheide:

1. ein Lymphspaltennetz in der Pialscheide und den von ihr ausgehenden bindegewebigen Septen,
2. ein Lückensystem, welches stets die Oberfläche der Sehnervenbündel von den bindegewebigen Septen trennt. In der Lamina cribrosa ist dieses perineurale Lückensystem besonders dicht und weit.

Durch Injektion unter die Pialscheide füllen sich

3. in der Netzhaut die perivaskulären Kanäle um die Kapillaren und Venen (His),
4. erhält man eine strahlenförmige Figur, welche sich aus feinen von der Papille ausgehenden radiären Streifen von Injektionsmasse zusammensetzt, die den Zwischenräumen zwischen den Nervenfaserbündeln dieser Gegend entsprechen. (Schwalbe l. c.)

II. Das System der perichorioidalen Räume (des Perichorioidalraumes).

Dies innerhalb der Suprachorioidea zwischen Chorioidea und Sklera gelegene Spaltensystem sammelt die in der Chorioidea gebildete Lymphe; es entspricht also dem Gebiete der kurzen hinteren Ciliararterien. Der Abfluss der im Perichorioidalraum befindlichen Lymphe findet statt:

α) in die perivaskulären, die Vasa vorticosa umgebenden Räume, welche zunächst zur Aussenfläche der Sklera in einen dieselbe umhüllenden Spaltraum, den Tenonschen Raum, führen. Letzterer kommuniziert dann mit einem Spaltraum, der den Sehnerven aussen umgibt (supravaginaler Raum), und dieser wieder mit den grossen Lymphspalten des Schädels (Schwalbe l. c.).

β) Ein Teil der in den Perichorioidalraum injizierten Flüssigkeit gelangt auch um die A. A. ciliares posticae herum in den Tenonschen Raum, Key und Retzius (45).

γ) Ist in der Umgebung des Opticuseintritts die Möglichkeit einer Kommunikation des perichorioidalen Raumsystems und der Scheidenräume des Sehnerven gegeben, sowie ferner zwischen diesen und dem supravaginalen Raum die Saftkanälchen der Duralscheide Kommunikation vermitteln. Michel (27).

Die Spalträume zwischen den Scheiden des Opticus kommunizieren mit den gleichnamigen Spalträumen des Gehirns. Sie sind sowohl vom Sub-

duralraume als von den Subarachnoidalräumen aus leicht zu injizieren, aber, wie es scheint, getrennt. Es steht demnach der subdurale Raum des Sehnerven mit dem gleichen des Gehirns, und entsprechend die Subarachnoidalräume zugleich mit den Seitenventrikeln in direktem Zusammenhang. Durch ein feines, in der Duralscheide des Sehnerven gelegenes, Saftbahnsystem (Michel) steht überdies der Subduralraum des Opticus mit dem Supravaginalraume in Verbindung. Beim Menschen, wo das Saftbahnsystem der Duralscheide fein ist, die unter die letztere gespritzte Injektionsmasse also weniger leicht hindurch geht, gelangt die injizierte Flüssigkeit von den Scheidenräumen des Sehnerven aus nicht selten sogar in den Perichorioidalraum (Michel).

Nach Key und Retzius (45) trat bei Injektionen nur die Flüssigkeit vom Subarachnoidalraum aus durch die Pialscheide in das Innere des Nerven, nie in die Lamina cribrosa. Bei Stichinjektionen im Opticusstamme füllte sich ein ganzes System von Spaltenräumen und Kanälen; die Injektionsmasse lag zwischen den Balken und den Opticusfaserbündeln, drang durch die Lamina cribrosa bis in die Papille und in die Spalträume der Nervenfaserschicht der Retina. Zuweilen fand sie sich auch in den Saftbahnen der Sklera und in einem Raume zwischen Retina und Chorioidea. Bei stärkerem Druck drang die Flüssigkeit von den Kanälen der Nervenbündel aus zwischen die einzelnen Nervenfasern, selten durch die Schichten der Pialscheide in den Subarachnoidalraum.

Gifford (60) fand, dass ein starker Strom vom Glaskörper nach dem Centralkanal des Opticus gehe, und zwar den Centralgefässen entlang in die Orbita und von hier zur Schädelhöhle; kleine Seitenströme gingen den Verzweigungen der Centralgefässe folgend nach der Chorioidea sowie nach der Peripherie des Opticus in den Subvaginalraum, und im Sehnerven in der Richtung nach dem Gehirn auf einige Millimeter rückwärts vom Auge. Im Zwischenscheidenraum geht der Lymphstrom vom Gehirn nach dem Auge (siehe Quincke); derselbe ziehe den Centralgefässen folgend nach der Orbita, nicht in den Sehnerven, und lasse sich noch eine Strecke weit in den Suprachorioidalraum verfolgen. Auch ein Strom durch die ganze Duralscheide hindurch nach dem Supravaginalraum sei nicht unwahrscheinlich.

Nach Staderinis (62) Versuchen ist die Lymphströmung im Glaskörper von den Ciliarfortsätzen nach der Papilla nervi optici gerichtet. Von hier aus gehe die Strömung zum Canalis centralis des Sehnerven, jedoch gelange ein kleiner Teil der Lymphe auch in die in der Umgebung der Exkavation mündenden Lymphwege. Vom Centralkanal trete die Lymphe zum Teil im Verlauf der Blutgefässe in die Orbita, zum Teil in den intervaginalen Raum.

Nach Benoit (59) existiere jedoch ein Lymphstrom vom Glaskörper durch den Opticus nicht, vielmehr erfolge bei diesem der Abfluss durch die Kommunikation zwischen Suprachorioidalraum und den Intervaginalräumen um den Opticus herum, also durch die Fortsetzung des subduralen Hirnraumes.

Quincke (44) fand einen entgegengesetzten Lymphstrom vom Gehirn nach dem Auge. Denn wenn er fein verteilten Zinnober in die Lymphräume des Schädels brachte, fand er denselben später auch in der Opticusscheide.

Auch Zellweger (63) konstatierte durch Versuche, dass ein mächtiger Lymphstrom aus dem Subduralraum des Gehirns nach dem Subduralraum des Opticus abfliesse.

---

§ 34. Wie die Erkrankung der harten und weichen Hirnhaut häufig für das Leben, so werden die pathologisch veränderten Opticusscheiden oft verhängnisvoll für das Sehvermögen. Denn wir begegnen an den Sehnervenscheiden ganz denselben entzündlichen Zuständen, wie an der harten und weichen Hirnhaut. So bildet Michel (28, pag. 513) eine reine Pachymeningitis interna des Seh-

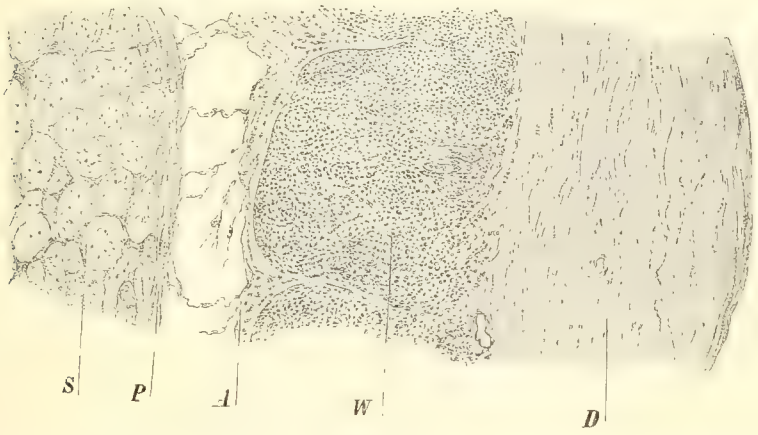

Fig. 28.

Pachymeningitis interna des Sehnerven nach Michel, Lehrbuch der Augenheilkunde.

nerven ab. Figur 28. Es war dabei eine breite Wucherung von Zellplatten an der Innenfläche der Duralscheide vorhanden, welche dicht gedrängt eine zwiebelschalenartige Anordnung darbot. Dabei war die Arachnoidea A und die Pia P unverändert geblieben, und zeigte der Sehnerv S die Erscheinungen der Atrophie.

In einem Falle Zachers (256) ergab die anatomische Untersuchung einer hochgradigen Stauungspapille im Gefolge eines Hämatoms der Dura eine starke ampullenförmige Auftreibung der Optici. Die erweiterten Scheidenräume waren zum Teil von einer neugebildeten Masse erfüllt, die an vielen Stellen zu einer Verwachsung der äusseren und inneren Opticusscheide geführt hatte. Diese neugebildeten Massen erwiesen sich als das Produkt einer schon länger bestandenen chronischen Entzündung, die aller Wahrscheinlichkeit nach hauptsächlich von der Duralscheide ihren Ausgangspunkt genommen hatte. Der Opticus er-

schien in der Gegend der Lamina etwas komprimiert und stärker von zelligen Elementen durchsetzt.

Uhthoff (50) bildet in seiner Arbeit über die Augenstörungen bei Syphilis des Centralnervensystems eine Reihe von Fällen ab, bei welchen der Zwischenscheidenraum durch Entzündung der Arachnoidea und Pia affiziert war, und wo nachher längs der Septen die Perineuritis als interstitielle Neuritis sich in das Innere des Nerven festpflanzte.

Fig. 29.
Ampullenartige Erweiterung des Zwischenscheideraumes in der Nähe des Bulbus bei einem Fall von Stauungspapille durch Gehirntumor.

Wie fast durchgängig die Meningitiden einen akuten Hydrocephalus im Gefolge haben, so sehen wir bei den Entzündungen der Opticusscheiden einen Hydrops vaginae Nervi optici zur Entwickelung kommen. So führt z. B. Broadbent (71) zwei Fälle an, in denen bei Meningitis Hydrops der Sehnenscheiden, gefunden wurde.

Aber auch bei einer Reihe pathologischer Zustände des Gehirns sehen wir den Scheidenraum des Opticus mit Flüssigkeit prall gefüllt, die Duralscheide ist dabei häufig an der der Sklera zunächstliegenden Partie ampullenartig ausgedehnt und entsprechend der Eintrittsstelle des Sehnerven mit einer halsartigen Einschnürung, vergl. Figur 29, versehen. Diese ampullenartige Ausdehnung der Duralscheide ist zumeist die Folge von Lymphstauung durch Ausweichen der Cerebrospinalflüssigkeit in den Intervaginalraum bei raumbeschränkenden Herden im Schädelinneren.

Hierbei möchten wir nicht unerwähnt lassen, dass nach mündlichen Mitteilungen von Eugen Fraenkel ampullenförmige, auf die unmittelbare Umgebung der Sehnerveneintrittsstelle beschränkte Erweiterungen des Zwischenscheidenraumes einen keineswegs seltenen Befund auch in solchen Fällen bilden, wo von pathologischen Flüssigkeitsansammlungen im Gehirn und seinen Häuten keine Rede ist[1]).

In der grossen Mehrzahl aller Fälle ist beim Scheidenhydrops der Tumor cerebri als ätiologisches Moment in den Vordergrund zu stellen. Wie man nun auch über die Abhängigkeit der Stauungspapille von Hydrops vaginae nervi optici denken mag, jedenfalls kann über die Häufigkeit der Kombination des letzteren mit Neuritis optica kein Zweifel sein. Denn es muss sich schliesslich bei diesen Zuständen mit der Zeit die gesteigerte Flüssigkeitsansammlung entlang dem Sehnerven und besonders an dem bulbären Ende der Räume um den Sehnerven geltend machen und zwar als Kompressionswirkung auf die Nervensubstanz und auf die in derselben verlaufenden Gefässe. Die Centralgefässe werden dabei in ihrem centralen Verlaufe durch die sie umgebenden Nerven-

[1]) Herr Dr. Fraenkel hatte die Güte, uns einige einschlägige Präparate zu zeigen. Wir werden bei Besprechung der Stauungspapille auf diesen Punkt zurückkommen.

faserbündel mehr geschützt, aber nach ihrem Durchtritt durch die Duralscheide und ihrem Passieren des Intervaginalraumes sind sie der Druckwirkung des Scheidenhydrops preisgegeben. In therapeutischer Hinsicht hatte man daher versucht für einen permanenten Abfluss der Cerebrospinalflüssigkeit zu sorgen und so den Opticus von dem auf ihm lastenden Drucke zu befreien. von Wecker hatte durch seitliches Eingehen am Bulbus und Punktion der Scheiden diesen Eingriff, wie vorauszusehen war, ohne Erfolg, versucht, da es nicht gelingt am Nerven eine dauernde Abflussöffnung zu erzielen. Auch mit der Vornahme der Lumbalpunktion erfuhr man in einigen Fällen

Fig. 30.

Sagitalschnitt durch den hinteren Abschnitt und das Innere des Gehirns, der „das Wasserpolster" veranschaulicht. *3* Dritter Ventrikel. *4* Vierter Ventrikel. *F. M.* Foramen Magendie. *C. C.* Corpus callosum. *C.* Cerebellum (Quain nach Key und Retzius in Macewen). (J. F. Bergmann in Wiesbaden.)

eine Enttäuschung. Denn wenn auch (vergl. Figur 30) die Cerebrospinalflüssigkeit des Spinalkanals mit derjenigen des Schädelraumes und der Ventrikel, und diese wieder mit dem Intervaginalraum des Opticus in direktem Zusammenhange steht, so wird doch bei plötzlichem Sinken des Druckes im Spinalkanal zugleich mit der aus dem Cavum cranii nach unten stürzenden Flüssigkeit die Medulla mit nach unten gedrückt und mehr oder weniger heftig gegen das Foramen magnum gepresst, so dass dadurch bis zur Wiederansammlung der Flüssigkeit im Spinalkanal der Austausch der Flüssigkeit vorübergehend gehemmt erscheint.

Dagegen hat man nach nicht zu kleiner Trepanationsöffnung der Schädeldecke die Stauungspapille sich rasch zurückbilden sehen, als Zeichen, dass der gesteigerte intrakranielle Druck und der gesteigerte Druck in dem Intervaginalraum beim Zustandekommen der Stauungspapille die Hauptrolle spielt.

In einem Falle sahen wir trotz Anlegung einer Trepanationsöffnung kein Zurückgehen der Stauungspapille. Es stellte sich heraus, dass das Trepanloch zu klein war, und dass die Hirnsubstanz dasselbe pfropfenartig verlegt hatte. Erst als eine grössere Trepanationsöffnung angelegt worden war, floss Cerebrospinalflüssigkeit ab, und die Stauungspapille bildete sich zurück.

Andere wieder glauben, dass ein Scheidenhydrops sich höchstens durch eine Stauung in den Retinalvenen dokumentieren könne, die Schwellung bei der Stauungspapille immer durch Entzündung bedingt sei, indem alsdann der nach den Sehnervenscheiden fliessende Lymphstrom entzündungserregende Stoffe enthalte. So fand Zellweger (63) eine beiderseitige Stauungspapille und Amaurose bei einem Spindelzellensarkom in dem rechten Schläfenlappen.

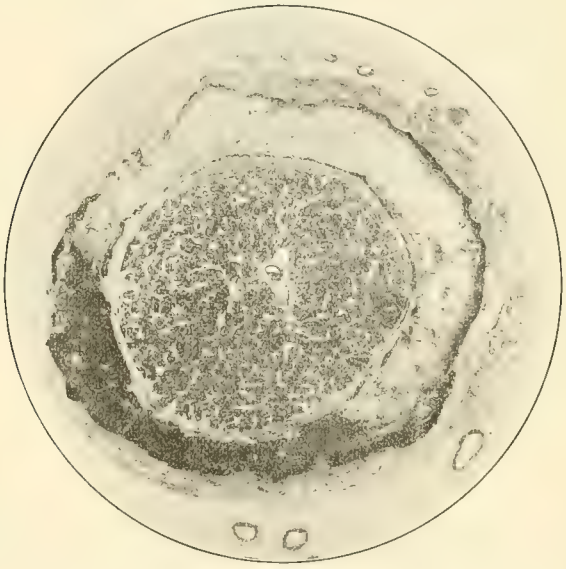

Fig. 31.
Blutung in die Opticusscheide nach Schädelbasisfraktur.

Mikroskopisch wurden Veränderungen des Sehnerven beobachtet, welche als Entzündungserscheinungen gedeutet wurden, und zwar war die Entzündung im rechten Sehnerven stärker, als im linken und nahm bei beiden Nerven gegen den Bulbus hin an Intensität zu. Ein mächtiges kleinzelliges Exsudat füllte namentlich am rechten Sehnervenstamm den Scheidenraum aus. Die Entzündung wurde als vom Tumor ausgehend angesehen und deszendierte in den Scheidenraum.

Es ist auffällig, dass nach Enucleatio bulbi, wobei doch der Scheidenraum des Opticus geöffnet wird, nicht mehr Cerebrospinalflüssigkeit abfliesst. Offenbar treten hier am Canalis opticus durch die plötzliche Differenz der Druckstärke im Intervaginalraum mit dem des Cavum cranii analoge Verhältnisse auf, wie bei der Lumbalpunktion am Foramen magnum, eine Ansicht,

die um so mehr Berücksichtigung verdient, als wir nachher sehen werden, welche Formveränderungen der Opticus am Eintritt in den Canalis opticus zu erdulden hat, und wie die Nervensubstanz durch Ausweichen sich diesen örtlichen anatomischen Verhältnissen anzupassen sucht.

Zuweilen sehen wir auch den Intervaginalraum mit Blut erfüllt (Hämatom des Sehnerven). Vergl. Figur 31. Es kann aber auch bei einfacher Apoplexie Blut in die Opticusscheiden dringen, wie in einem Falle von Priestley Smith (318). Durch die dadurch erfolgte Drucksteigerung kann eine Stauungspapille entstehen, wie wir dies in einem Fall von Schädelbasisfraktur zu beobachten Gelegenheit hatten.

Einen sehr interessanten Fall in dieser Hinsicht beobachtete Remak (317). Derselbe berichtet über ein Scheidenhämatom bei einem 56jährigen Individuum, welches im apoplektischen Koma starb. Ophthalmoskopisch fand sich eine beiderseitige Stauungspapille mit ausgedehnten Blutungen. Bei der Sektion ergab sich ein mächtiger Erguss geronnenen Blutes in dem rechten Seitenventrikel, zugleich eine geringere Blutmenge in dem III. und IV. Ventrikel. Der Bluterguss hatte wahrscheinlich etwa in der Gegend des Schwanzkerns seinen Ursprung genommen, und war sowohl nach dem Seitenventrikel als durch den Pedunculus nach dem rechten Tractus opticus hin durchgebrochen, da an der unteren Fläche des Pedunculus eine hämorrhagische Stelle sich fand, die direkt an den Tractus angrenzte. Der rechte N. opticus fand sich in seinem orbitalen Teile in einen blauroten Strang verwandelt, bei dem linken war dies in geringerer Weise der Fall. Mikroskopisch wurde Blut in den Scheidenräumen des Sehnerven nachgewiesen, sowie Lymphstauung und Kernvermehrung in der Papille und in der äusseren Zwischenschicht der Netzhaut, wie auch in dem Stück des Opticus unmittelbar hinter dem Auge bis etwa zum Austritt der Centralgefässe, feine Kapillarhyperämie und kapilläre Blutungen in der Papille, gröbere in einem grossen Bereiche der Netzhaut.

Auch bei Gehirnblutungen, welche als Folge eines Durchbruchs durch den Gehirnmantel nach Apoplexie in den subduralen Raum oder in die subarachnoidalen Räume des Gehirns erfolgen können, wie bei einem Falle von Bouveret (81), finden wir ein Hämatom der Opticusscheiden.

In diesem Falle erwies die Sektion einen starken Bluterguss an der Hirnbasis, Füllung der Ventrikel mit Blut, in der rechten Hemisphäre einen Bluterguss in der inneren Kapsel, der auch nach den Seitenventrikeln durchgebrochen war und bis in das Stirnhirn vordrang, wo er gleichfalls durchbrach und hier die Basis des Gehirns erreichte. Das Neurilemm und die Fasern des rechten N. opticus waren mit Blut imbibiert, zwischen linkem Sehnerv und seinen Scheiden war ein grosser Bluterguss vorhanden.

Namentlich aber bei Frakturen der Wände des Canalis opticus sehen wir den Zwischenscheidenraum des Nerven mit Blut gefüllt. Die Blutung hat sich alsdann aus dem subduralen Raume, dem subarachnoidalen Raume

und den Ventrikeln des Gehirns einfach in die entsprechenden Räume des Sehnerven weiter ausgebreitet bezw. die letzteren als Ausweichestelle benutzt.

Überhaupt sehen wir bei Schädelverletzungen sehr häufig und zumal bei Zerreissung der A. meningea media Blut in die Scheidenräume des Opticus eindringen.

Knapp (46) führt die Sehstörungen bei Blutungen in die Scheide auf die früher erwähnten zwei mechanischen Momente zurück und zwar auf Druck gegen den Nerven, welcher die Leitungsfähigkeit desselben beeinträchtigt und auf Behinderung der Zirkulation in den Centralgefässen, zumal wenn reichliche Blutmengen bis zum Augapfel vordringen.

§ 35. Wenn bei stark raumbeschränkenden Momenten im Schädelinneren, besonders bei Gehirntumoren, die Stauungspapille resp. der Scheidenhydrops des Sehnerven doppelseitig angetroffen wird, so sehen wir eine einseitige Flüssigkeitszunahme im Intervaginalraum mit Ampullenbildung bei pathologischen Affektionen, welche einseitig den orbitalen Verlauf des Opticusstammes und seiner Scheiden befallen und neben einer durch entzündliche Reizung vermehrten Produktion von Lymphe, den Abfluss derselben gegen das Schädelinnere noch mechanisch behindern; so bei intraorbitalen Tumoren des Sehnerven und seiner Scheiden, wie wir einen solchen mit starker Stauungspapille auf der betroffenen Seite und starker ampullenartiger Erweiterung des Zwischenscheidenkanales zu beobachten Gelegenheit hatten; auch bei einer syphilitischen Entzündung des Opticus und seiner Scheiden, wodurch die Scheiden miteinander verklebt, die Menge der Lymphe vermehrt und der Abfluss behindert wird, tritt einseitige Stauungspapille auf.

Es darf wohl angenommen werden, dass bei jeder retrobulbären Neuritis eine Vermehrung der Flüssigkeit im Intervaginalraum angetroffen wird, als deren klinisches Symptom die Schmerzempfindung angesehen werden dürfte, welche in der Orbita bei forcierten Bewegungen des Auges und bei Druck des Augapfels in die Orbita hinein aufzutreten pflegt. Hier werden offenbar die sensiblen Nervi nervorum durch die entzündliche Schwellung gezerrt und gereizt, und dadurch der dumpfe Druck und Kopfschmerz erzeugt, der nicht selten das Auftreten retrobulbärer Neuritiden zu begleiten pflegt. Noch erhöht wird dieser Schmerz alsdann durch die Bewegungen des Bulbus, bei welchen ja stets der S-förmig gekrümmte Opticusstamm (vergl. § 35) eine Veränderung seiner Lage erfährt. An den Scheiden findet man neben dem schon erwähnten Hydrops wirkliche Entzündung mit Bildung eines zellenreichen Exsudates — Perineuritis.

Es können auch infektiöse Stoffe vom Subduralraum des Gehirns aus in den Intervaginalraum des Sehnerven gelangen. So kann eine akute oder subakute eiterig-septische Meningitis des Gehirns die Veranlassung zu einer Entzündung des Sehnerven werden. Man findet dann das Bild einer eiterigen Meningitis des Sehnerven und zwar eine bedeutende Ansammlung von Eiterkörperchen in den Subarachnoidalräumen (siehe Figur

32 PA) und in dem subduralen Raume (siehe Figur 32 AD), auch zwischen den Bindegewebsbündeln der Duralscheide, sowie entlang der Piafortsätze (s. Figur 32 BB). In solchen Fällen ist entweder die gleichzeitige Entstehung einer Entzündung der Meningen des Gehirns und des Sehnerven anzunehmen, oder eine rasche Fortleitung vom Gehirn zum Sehnerven. In dem eben berichteten Falle Michels (85) entwickelte sich eine eiterige Meningitis des Sehnerven im Verlauf von vier Tagen bei einer eiterigen Meningitis der Konvexität in einer solchen Intensität, dass die Breite des Exsudates fast überall $^1/_3$ der Breite des Sehnervenquerschnittes einnahm. Derartige Veränderungen der Meningen des Sehnerven hat man auch als eiterige Perineuritis und

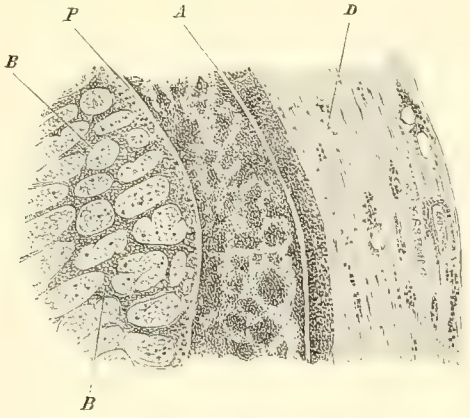

Fig. 32.

Eiterige Meningitis des Sehnerven nach Michel, Lehrbuch der Augenheilkunde. J. F. Bergmann, Wiesbaden.

im Hinblick auf die centrifugale Ausbreitung von den Meningen des Gehirns zu denjenigen des Sehnerven als eine absteigende (descendierende) bezeichnet.

Barr (68) z. B. fand bei Kleinhirnabscess und fibrinöser basaler septischer Meningitis auch ein fibrinöses Exsudat in den Scheidenräumen des Sehnerven; dabei zeigte das intraokulare Ende des N. opticus eine ödematöse Beschaffenheit.

Bei der epidemischen Cerebrospinalmeningitis kann auf diese Weise der Sehnerv durch neuritische Atrophie schwer geschädigt werden. Dann und wann begegnen wir aber auch hier zufolge der Kommunikation des Subduralraumes mit dem Perichorioidalraum einer eiterigen Iridochorioiditis, welche zum vollständigen Ruin des Auges führt.

Hier dürfte auch ein Fall von Kessler (72) Erwähnung finden. Bei einer Beri-Berikranken erschienen die Papillen geschwollen, und die Netzhaut in ihrer Umgebung verdickt, der perichorioidale Raum hinter dem Äquator erweitert, ebenso die Räume um den Sehnerven. Mikroskopisch fand sich ein Ödem der Netzhaut, besonders der inneren Schichten, dabei auch

ein solches der Sehnervenpapille. Es wurde angenommen, dass diese Veränderungen Folge übermässiger Füllung der Lymphräume des Gehirns seien.

Von Interesse ist, nach Kuhnt (82), dass die bei Abortivfrüchten so häufig vorkommenden pathologischen Veränderungen der Hirnhäute: Hyperämie und Entzündung, bis in die Scheiden des Sehnerven sich fortsetzen, worin, wie derselbe meint, wahrscheinlich der Grund für manche angeborene Amaurose gefunden werden könnte.

Wenn auch das Hineingezogenwerden des Sehnerven in den krankhaften Prozess bei entzündlichen Affektionen der Gehirnhäute keine seltene Er-

Fig. 33.

Längsfaltenbildung der Duralscheide in der Nähe des Bulbus.

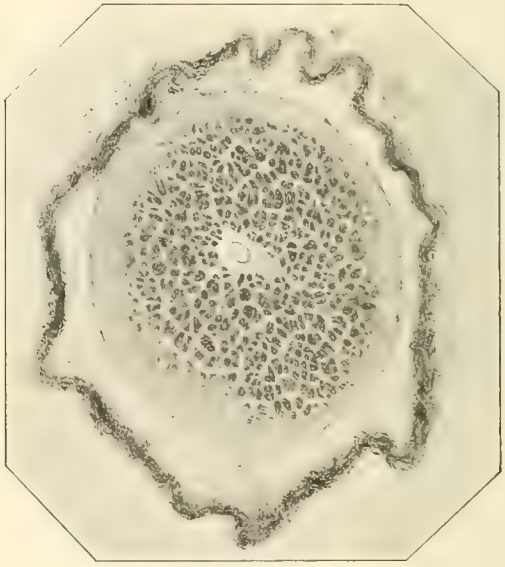

Fig. 34.

Fältelung der Duralscheide bei peripherer Neuritis des Sehnervenstammes.

scheinung ist, so muss man sich doch wundern, dass nicht häufiger Infektionsstoffe vom Subduralraum des Gehirns in den Zwischenscheidenraum des Sehnerven gelangen. Vielleicht dürfte als Ursache die Richtung des Lymphstromes vom Bulbus nach dem Schädelinneren angeführt werden, welcher den Übertritt infektiöser Stoffe in den Intervaginalraum erschwert und nur dann denselben zulässt, wenn eine Stauung des Lymphstromes durch einen akuten Hydrocephalus resp. durch sonstige Zunahme des Drucks im Schädelinneren entstanden war. Andererseits könnten aber auch individuell verschiedene anatomische Verhältnisse am Canalis opticus, namentlich durch stärkere Füllung der Carotis interna, der Arteria ophthalmica und der davon abhängige Druck auf

den Sehnerven den letzteren dermassen gegen die Wände des Kanals pressen, dass temporär die Kommunikation des Zwischenscheidenraums mit dem Subdural- und Arachnoidalraum des Gehirns gestört ist. Vielleicht liegt auch hierin der Grund, dass nicht bei allen Fällen von Tumoren des Gehirns eine Stauungspapille zur Entwickelung kommt.

Auch auf dem umgekehrten Wege sehen wir durch Vermittelung des Intervaginalraumes vom Opticus aus die Meningen des Gehirns in Mitleidenschaft gezogen werden. So sind besonders zahlreich die Mitteilungen, wo nach einer Enucleatio bulbi bei Panophthalmie und anderen eiterigen Orbitalprozessen sekundär eine eiterige Meningitis zu stande gekommen war. Freilich kommt auch hier die Fissura orbitalis in Betracht, und ist die Entstehung der Meningitis durch Metastasen nicht ausgeschlossen.

§ 36. Im Gegensatz zu jener ampullenartigen Erweiterung der Duralscheide und des intervaginalen Lymphraumes überhaupt finden wir bei der chronischen Neuritis peripherica im Stadium der Schrumpfung der neuritischen peripheren Zone des Opticus die Duralscheide geschrumpft und in parallel zum Opticus verlaufende Falten gelegt (vergl. Figur 33), ein Fältelungsvorgang, welcher auf dem Querschnitt (vergl. Figur 34) einer Halskrause vergleichbar ist. Wir finden hier den Zwischenscheidenraum mit einem Exsudate erfüllt, dessen Schrumpfung offenbar die Einziehungen und Faltenlegung der Duralscheide bewirkt hat.

In Fällen von alter Neuritis kann die Scheide erweitert, aber infolge früherer Ausdehnung leer sein. Im Stadium der Atrophie des Sehnerven erscheint der letztere durch Schrumpfung verschmächtigt, und die Umhüllungshäute zeigen eine schlaffe, fast schlotternde Beschaffenheit, sobald die zwischen ihnen befindliche seröse Flüssigkeit abgeflossen ist.

Kapitel III.

Die makroskopischen Verhältnisse des Opticus in der Orbita.

§ 37. Der bei 5—6monatlichen Embryonen ca. 0,7 mm dicke Sehnervenstamm verdünnt sich nach Kuhnt (82) bei seinem Durchtritt durch die Chorioidea auf 0,6 mm und besteht hier aus 24—26 Nervenfaserbündeln. Die Dickenzunahme des Nerven liegt nicht in einer Vermehrung, sondern in einem Breiterwerden der faserigen Elemente. Die Dickenzunahme des Nerven in den letzten Monaten ist bedeutend, aber individuell sehr verschieden.

Die Insertionsstelle des Opticus am Bulbus des Erwachsenen befindet sich etwa 4 mm medianwärts und etwas nach unten vom hinteren Ende der Augenachse.

Im orbitalen Teile ist der Sehnerv auf Querschnitten kreisrund, nur am Eintritt der Vasa centralia retinae, also ungefähr 10 mm vom Bulbus entfernt, zeigt derselbe, wie schon pag. 34 bemerkt, eine hilusartige Einziehung. Während der Opticusquerschnitt im allgemeinen 3 mm misst, sinkt das Mass desselben an der Lamina cribrosa, wie gesagt, auf 1,5 mm, weil die Nervenfasern hier ihre Markscheiden verlieren, und auch die Neuroglia an dieser Stelle weniger entwickelt ist.

Der Opticus verläuft durch die Orbita in doppelter Krümmung, und zwar stellt sich dieselbe in der Horizontalebene als S-förmig, in der Vertikalebene als bajonettförmig dar. Nach den Untersuchungen von Weiss (47) variiere die Stärke der Krümmungen bei den einzelnen Individuen ganz bedeutend. Die Länge des Opticus betrage zwischen 20 und 30 mm, im Mittel 24,04 mm, der Abstand zwischen Foramen opticum und Eintritt des Sehnerven in den Bulbus 24—14 bezw. 18,298 mm. Zwischen beiden Werten liege eine mittlere Differenz von 5,5888 (12—3) mm. Somit kämen auf die Krümmungen des Opticus 5,5 mm. Auf beiden Seiten des gleichen Individuums können Länge und Krümmung desselben verschieden sein.

Allen Exkursionen des Augapfels entsprechen ebenso grosse und entgegengerichtete Bewegung des hinteren Pols, weshalb derselbe frei beweglich sein muss. Dies wird einesteils erreicht durch eine geringe Verschiebbarkeit des orbitalen Nervenstammes innerhalb seiner fibrösen Scheide, andererseits durch die Krümmung dieses Organs. Wäre der Sehnerv, sagt Fuchs (48), geradlinig zwischen Bulbus und Foramen opticum ausgespannt, so würde er den hinteren Abschnitt des Augapfels an Ort und Stelle festhalten und die Bewegungen des ganzen Auges hemmen. Wir sehen das durch jene Fälle bestätigt, in welchen durch Hervortreibung des Augapfels aus der Orbita der Sehnerv gestreckt wird. Je stärker der Exophthalmus ist, desto mehr ist

die Beweglichkeit des Bulbus eingeschränkt. Im normalen Zustande ist der Sehnerv daher infolge seiner S-förmigen Krümmung länger als die Distanz zwischen Auge und Foramen opticum, so dass er den Ortsveränderungen des hinteren Augenpols durch Streckung folgen kann (vergl. Abbildung Figur 35). Solange die Vortreibung des Auges gering ist, erleidet der Sehnerv keine Zerrung, da sich zuerst diese normale S-förmige Krümmung ausgleicht. Wenn ausserdem die Vortreibung des Bulbus langsam vor sich geht, akkommodieren sich die Nervenfasern oft in wunderbarer Weise der Dehnung, so dass sie ihre Leitungsfähigkeit bewahren, und das Sehvermögen erhalten bleibt. Offenbar spielt aber auch hier die grosse individuelle Verschiedenheit resp. die grössere Krümmung des Sehnervs im Normalzustande eine hervorragende Rolle. Ausserdem begünstigen dabei die zahlreichen

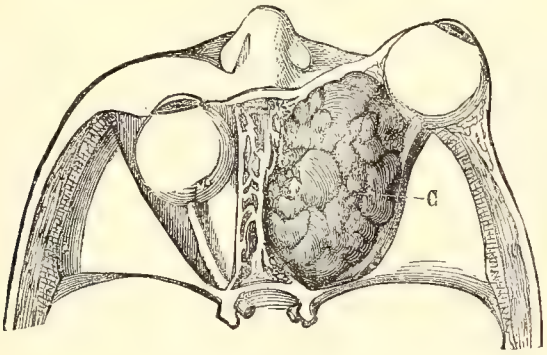

Fig. 35.

C = Siebbein-Osteom. Streckung des linken Sehnerven durch die Geschwulst. Starker Exophthalmus. Aus Michel, Lehrbuch der Augenheilkunde. II. Auflage. J. F. Bergmann, Wiesbaden.

elastischen Fasern in den Opticusscheiden und in den Septen die Anpassungsfähigkeit dieses Organs an Dehnungen und Zerrungen in ganz besonderem Masse.

Wenn dagegen der Exophthalmus rasch zunimmt, so reagiert der Sehnerv auf die Zerrung durch Entzündung mit nachfolgender Atrophie.

§ 38. Als die Lymphwege der Orbita werden der Tenonsche Raum und der Supravaginalraum, siehe Figur 35a, betrachtet. Um den Bulbus herum verdichten sich die Fascien zu einer fibrösen Kapsel, der Tenonschen Kapsel. Dieselbe reicht nach vorn bis unter die Conjunctiva bulbi, nach rückwärts bis nahe an den Sehnerven heran. Sie stellt gleichsam einen breiten, um den Bulbus gelegten Ring dar und bildet die Gelenkpfanne für denselben; die einander zusehenden Flächen der Tenonschen Kapsel und des Bulbus sind glatt und mit einem Endothelüberzuge versehen (Schwalbe), und der zwischen denselben vorhandene Raum ist eben der Tenonsche Lymphraum. Dieser Tenonsche Lymphraum kommuniziert mit dem Perichorioidealraum (vgl. pag. 43) vermittelst der Lymphräume, welche die die Sklera

durchsetzenden Wirbelvenen begleiten. Der Tenonsche Raum geht nach hinten in den Supravaginalraum über, und dieser steht, wie wir in Figur 53a sehen, durch ein feines Lymphspaltensystem in der Duralscheide mit dem Intervaginalraum in Verbindung. Auf diesem Wege können also septische Stoffe bei Orbitalphlegmone in die Lymphbahnen des Sehnerven gelangen und dort entzündliche Zustände hervorrufen. Noch mehr aber wird der Opticus bei diesen Zuständen durch Thrombosierung seiner Gefässe gefährdet. Denn die Centralvene verläuft gewöhnlich

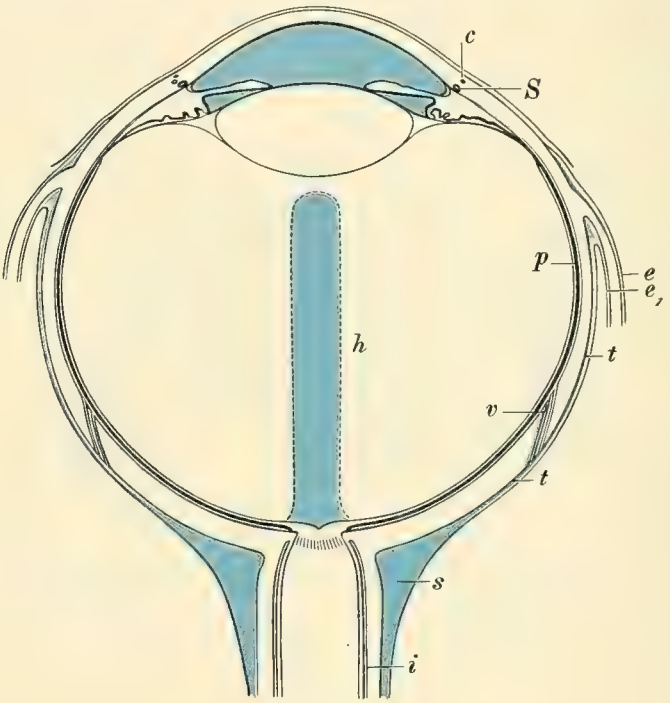

Fig. 35a.

Lymphbahnen des Auges. Schematisch. — *S* Schlemmscher Kanal, *c* vordere Ciliarnerven, *h* Canalis hyaloideus, *p* Perichorioidealraum, welcher längs der Wirbelvenen *v* mit dem Tenonschen Raum, *t, t* kommuniziert. *s* supravaginaler Raum, *i* intervaginaler Raum, ee_1 Fortsetzung der Tenonschen Kapsel auf die Sehnen der Augenmuskel (seitliche Einscheidung). Nach Fuchs, Lehrbuch der Augenheilkunde.

eine Strecke weit zwischen den Scheiden auf der Oberfläche des Sehnerven hin, wobei sie mit den Venennetzen an der äusseren Fläche der Duralscheide anastomosiert. Ausserdem wird das venöse Blut des Opticus noch durch eine Vena centralis posterior in den Sinus cavernosus geführt. Ferner sendet die Art. centralis retinae einen ziemlich langen Ast nach hinten; derselbe wird von einem Venenaste begleitet, welcher sich in die Vena centr. retinae ergiesst. So kann sich bei Gesichtserysipel durch die oben erwähnten Verbindungen die septische Entzündung auf

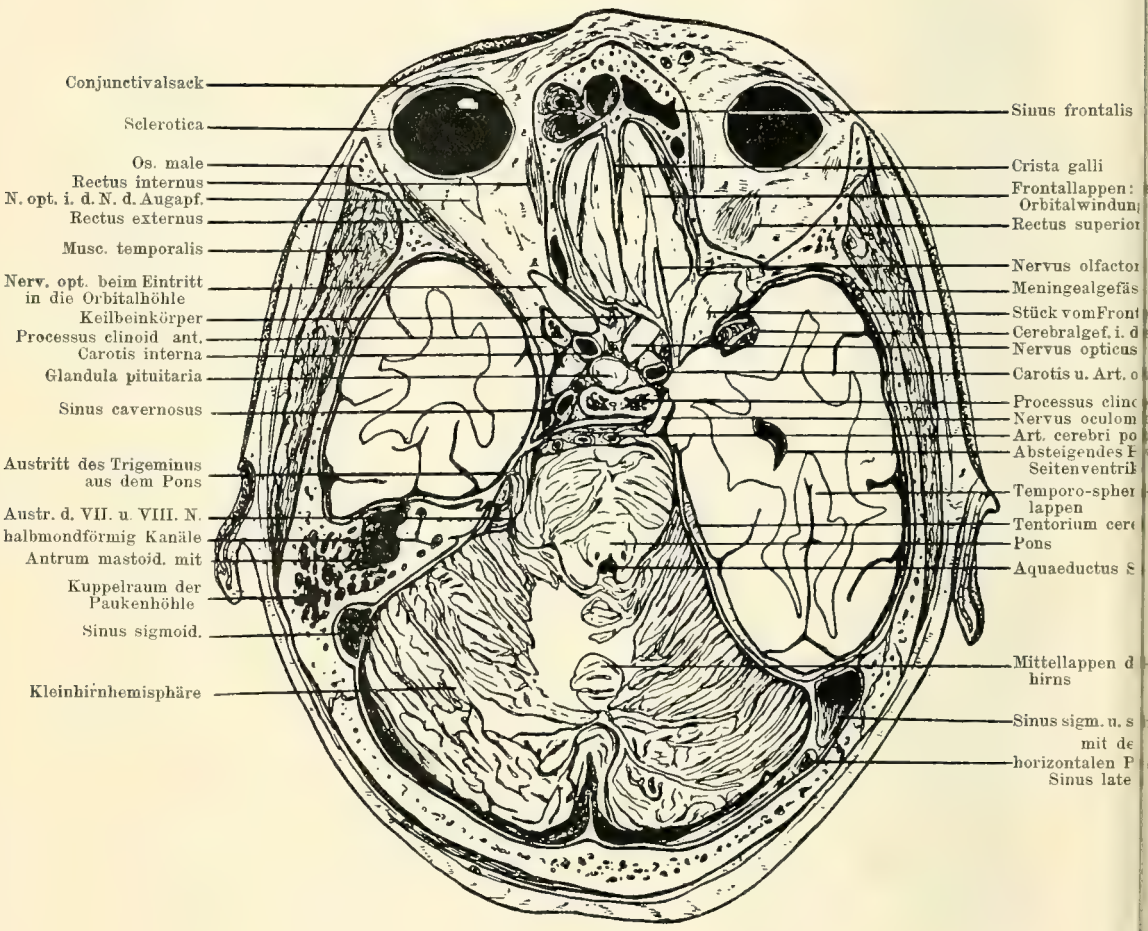

Fig. 36.

Schrägschnitt durch die 3 Schädelgruben, von oben gesehen. Vom Frontallappen nur noch die Orbitalwindungen übrig. Auf der linken Seite sieht man die Verbindung des Antrums mit dem Mittelohr, auf der rechten das absteigende Horn des Seitenventrikels, sowie die Lage des Nervus oculomotorius zwischen dem Temporosphenoidallappen und dem Processus clinoid. poster. Die Lage der Carotis zum Sinus cavernosus ist am Schema deutlicher als auf der Photographie.

Nach Macewen, Atlas of Head Sections.

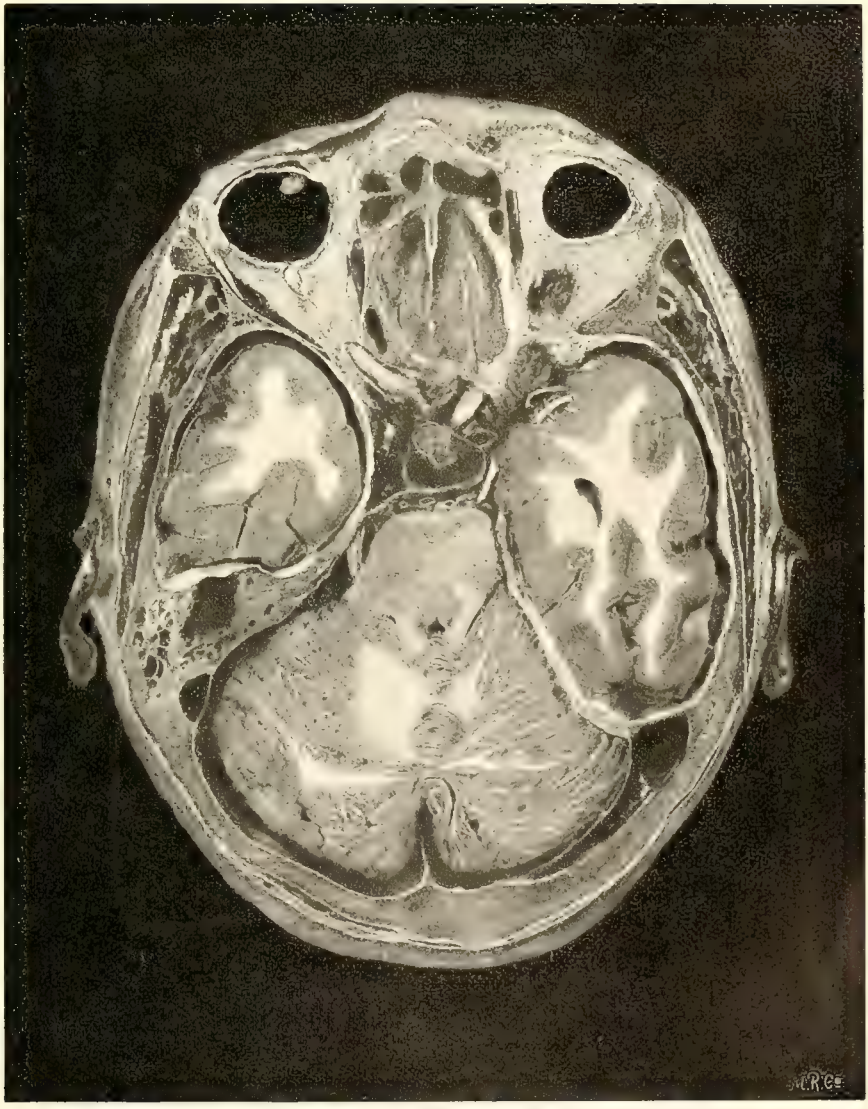

Fig. 37.

asgow, James MacLehose and Sons.

Verlag von J. F. Bergmann, Wiesbaden.

auf die Gefässe des Sehnerven und der Netzhaut fortpflanzen. Häufiger aber dringt die Eiterung von der Orbita durch den Sinus cavernosus in das Schädelinnere und führt durch Erregung von eiteriger Meningitis und Gehirnabscess zum Tode.

Wir unterscheiden nämlich in der Orbita, vergl. Figur 14, pag. 23, eine Vena ophthalmica superior und eine inferior. Die erstere geht schräg nach hinten und lateralwärts über den Sehnerven und mündet durch die Fissura orbitalis superior in den Sinus cavernosus. Die Vena ophthalmica inferior sammelt das Blut aus den unteren Teilen der Augenhöhle und ergiesst sich in der Regel in die Vena ophthalmica superior kurz bevor letztere die Augenhöhle verlässt. Beide Venen erhalten sehr starke Zuflüsse von aussen, wie von den Venen der Schläfengegend, der Kieferhöhle, der Kopfhaut und des Stirnsinus.

§ 39. Die Tumoren der Orbita vernichten das Sehvermögen durch Kompression des Opticus. Zuweilen kann durch Scheidenhydrops der gleichen Seite dabei auch eine Stauungspapille hervortreten.

Direkte Verletzungen des Opticus in der Orbita sind selten.

Nach Blessig (65) bestehen die direkten Verletzungen des Opticus in der Orbita nicht in einer Durchtrennung des Nerven, sondern in einer Sehnervenblutung durch Zerreissung des Sehnerven in Scheide und Stamm mit Kompression der Nervenfasern und der Centralgefässe und mit Ausgang in descendierende Atrophie durch direkte Läsion, oder Druck einer Narbe an der Verletzungsstelle. Relativ häufig sehen wir nach einem Tentamen suicidii einen oder beide Sehnerven durchschossen, weil die betreffenden Individuen den Lauf der Pistole von hinten schräg nach vorne und oben gerichtet hielten, und beim Losdrücken das Projektil alsdann lediglich die Orbitae und Nasenhöhle durchschlug, ohne das Gehirn zu treffen.

Der intrakanalikuläre Teil des Sehnerven.

§ 40. Der Canalis opticus stellt eine kurze trichterförmig nach vorne erweiterte Röhre dar von 5—9 mm Länge und 6 mm mittlerem Durchmesser. Der Kanal verbindet die Orbita mit der mittleren Schädelgrube und verläuft schräg, von unten lateral nach oben und medial aufsteigend, und mit dem der anderen Seite konvergierend, damit die Sehnerven auf dem Wege zu ihrer Vereinigung im Chiasma keine Knickung erfahren (vergleiche Figur 36 und 37 Tafel III u. IV).

Am Canalis opticus sind zwei Teile zu unterscheiden und zwar 1. eine nach vorne gelegene knöcherne Partie und 2. ein intrakraniell gelegener, fibröser Teil.

1. Die knöcherne Partie des Canalis opticus.

§ 41. Am orbitalen Eingange des Kanals spaltet sich, wie wir gesehen hatten, die Dura mater in zwei Blätter (die Periorbita und die Duralscheide des Sehnerven). An dieser Teilungsstelle bildet sie einen fibrösen Ring, welcher auch (vergl. Figur 38) zum Ansatz der geraden Augenmuskeln dient. Im Kanal selbst kleidet die Dura als Periost die Wand desselben aus, und steht daher ihr Gefässsystem aufs innigste mit dem des Knochens in Verbindung. Längs des Kanaldaches, zuweilen auch mehr seitlich, ist nun die Pialscheide des Nerven mit dem Periosteng verwachsen, während von den übrigen Teilen nur zarte Bindegewebsbündel nach dem Periosteziehen.

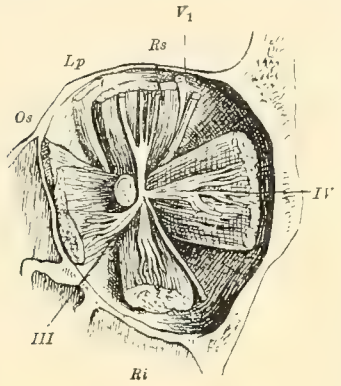

Fig. 38.

Orbita frontal halbiert. Hintere Hälfte derselben mit den Muskeln und der Endausbreitung des N. abducens und des N. oculomotorius. *VI* N. abducens; *III* N. oculomotorius; V_1 Erster Ast des Trigeminus. Die ovale Scheibe an der medialen Seite des Oculomotorius ist der Durchschnitt des Nerv. opticus. (Nach Merkel.)

Pfister (66) untersuchte von zehn Schnittserien des N. opticus das Verhalten der Opticusscheiden und des Intervaginalraums im Bereiche des Canalis opticus unter Bezugnahme auf die Angaben früherer Autoren. Sowohl die Form des Opticus, als der Intervaginalraum seien im Canalis opticus individuellen Schwankungen unterworfen. In vielen Fällen erstrecke sich der Subduralraum um den ganzen Sehnerven herum; er werde dann allerdings von einzelnen Bindegewebsbalken durchzogen, doch könne man dann nicht von breiten Verwachsungen der Scheide sprechen. In anderen Fällen sei eine deutliche Verwachsung vorhanden, und zwar finde sich dieselbe am häufigsten unten aussen. Bei zwei Serien fanden sich oben und unten ausgiebige Zwischenscheidenräume und dementsprechend laterale und mediale Verwachsungen. Auch könne die Verwachsung oben aussen oder zugleich oben aussen und unten sein. Die Kommunikation zwischen Subduralraum des Gehirns und dem Intervaginalraum des intraorbitalen Sehnerventeils sei immer eine ausgiebige. Die Dura mater sei stets nach unten vom Nervus opticus besonders stark entwickelt.

Durch diese Verwachsung der Pialscheide mit der periostalen Duralscheide ist nun der Sehnerv einesteils im Canalis opticus fixiert, andernteils erfährt dadurch die freie Kommunikation der intrakraniellen Lymphräume mit denen der Opticusscheide eine gewisse Beengung von individuell wechselnder Breite. Zuweilen ist nach der intrakraniellen Seite des Kanales hin (vergl. Figur 39) die knöcherne Bedachung unvollständig, und liegt daselbst die intrakranielle und intrakanalikuläre Dura als Schutzdecke mit ihren

Innenflächen direkt aneinander, ein Zustand, der bei Stichverletzungen immerhin eventuell zu berücksichtigen wäre.

§ 42. Im Canalis opticus ist der Sehnerv selbst fast immer von drehrunder Form. Da das intrakanalikuläre Septennetz ein sehr dichtes ist (vergleiche Figur 40), und bei einem solchen, wie wir gesehen haben, die Gefässentwickelung längs der Septen dann stets sich als eine viel reichlichere erweist, so finden wir den Sehnerven daselbst ganz besonders reich mit Blutgefässen versehen, ein Umstand, welcher unter Hinweis auf die dort verlaufende und gleich zu erwähnende Vena centralis posterior

Fig. 39.

Rechts die Dura vom Dache des Canalis opticus lospräpariert und zurückgeschlagen. Man sieht vom intraokularen Ende des Canalis opticus das knöcherne Dach desselben lagunenförmig offen und erkennt direkt die periostale Auskleidung der Kanalwand durch die Dura. Die Sehnerven sind beiderseits aus dem Kanale entfernt und ist dadurch der Ursprung der Art. ophthalmica aus der Carotis interna frei gelegt.

(Kuhnt 39) bei Knochenfissuren durch das Dach des Kanals mit Zerreissung des Sehnerven besondere Berücksichtigung verdient. Die arteriellen Gefässe in dieser Gegend stammen aus der Arteria ophthalmica. Das venöse Blut wird hier durch jene oben erwähnte Vena centralis posterior in den Sinus cavernosus geführt. Kuhnt (39) fand zuerst, dass innerhalb des Canalis opticus auf Querschnitten durch den Sehnerv in der Achse des letzteren das Lumen einer grösseren Vene angetroffen werde, welcher er obigen Namen beilegte. Vossius (29) findet dieses Lumen schon ganz im Anfange des Kanals auf den ersten Querschnitten. Sie entstehe durch Konfluieren zahlreicher Ästchen oder grösserer Venenstämme, die aus dem orbitalen Teile des Sehnerven ihr Blut sammelten. Sie verlaufe ziemlich genau central und sei von einem breiten Bindegewebsstrange, einem Fortsatze der Pia, begleitet und verlasse den Stamm an der unteren Fläche des Nerven gerade dort, wo sich der Querschnitt der Ophthalmica in der Duralscheide befinde. Sie

schlage sich dann um den äusseren Rand des Stammes und ergiesse sich in den Sinus cavernosus. Dieser Befund soll ein konstanter sein. Das Lumen der Vene sei so gross wie das der Vena centralis anterior. Diese Vene und die sonstige reichliche Gefässversorgung des bindegewebigen Gerüstes erklärten die gelegentlich bei Frakturen des Canalis opticus beobachteten Blutungen (Berlin 51).

Innerhalb des knöchernen Kanales liegt die Art. ophthalmica nicht mehr, wie bei ihrem Ursprunge aus der Carotis, direkt unter dem Sehnerven, sondern sie ist daselbst zwischen die Blätter der Duralscheide

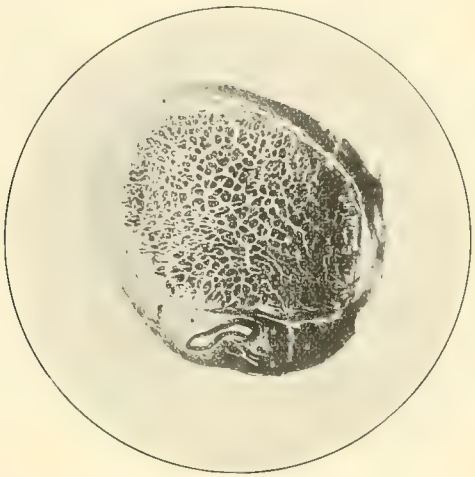

Fig. 40.

Opticusquerschnitt im Canalis opticus. Unten die Art. ophthalmica innerhalb der Duralscheide. Dichtes Septennetz.

getreten, wobei das feste fibröse Gewebe der letzteren jeden Druck von seiten der Arterie auf den Nerven verhindert. Liebrecht (52) hat auf diese Verhältnisse hin zahlreiche Fälle untersucht, und bei der grossen individuellen Verschiedenheit in der Lage der Art. ophthalmica doch nie zu konstatieren Gelegenheit gehabt, dass in dem knöchernen Kanale die Art. ophthalmica schon innerhalb der Duralscheide verlaufen wäre.

§ 43. Diese Lagerung und Fixierung des Opticus in einem engen knöchernen Kanale kann demselben in mannigfacher Weise verderblich werden. So wissen wir, dass bei Frakturen der Schädelbasis ganz ausserordentlich häufig Fissuren durch das Dach des Canalis opticus zur Beobachtung kommen, und dass nicht selten dabei durch Einreissen des Nervus opticus das Sehvermögen der lädierten Seite stark beeinträchtigt oder vernichtet wird. Wenn dabei im Momente des Klaffens der Fissur das Periost des Kanals und der mit diesem verwachsene Opticus zerrissen wird, so tritt aus den dadurch geöffneten, so reichlichen Gefässnetzen und aus der Vena centralis posterior eine grosse Menge von Blut in den Scheidenraum, durch welches dann auch noch der

Opticus eine Kompression erfährt. Weil die Fissuren gewöhnlich das Dach des Canalis opticus durchziehen, die Art. ophthalmica aber am Boden des Kanals im Gewebe der Duralscheide verläuft, kommt eine Zerreissung dieses Gefässes so gut wie nie dabei zu stande. Eine solche würde ophthalmoskopisch nicht durch eine Ischaemia Retinae gekennzeichnet sein, vergl. pag. 70. Die Blutversorgung der Retina hatte sich auch stets bei allen bekannten Fällen normal erhalten, oder es war eine leichte Stauung zufolge des Blutaustrittes in den Intervaginalraum zu konstatieren gewesen.

Bei diesen Fällen von Kontinuitätstrennung des Nerven mit unheilbarer Amblyopie und Erblindung ist der Nervus opticus auch wieder als Bestandteil des centralen Nervensystems charakterisiert. Denn während alle peripheren Nerven wieder leitungsfähig zusammen wachsen, kommt nach einer Kontinuitätstrennung des Opticus die Leitungsfähigkeit in den getrennt gewesenen Fasern nie mehr zu stande.

Nach Ajello (64) kann ein Bruch des Proc. clinoideus ant. ebenfalls zur Verletzung des Opticus führen, und sei dies klinisch auch bei Fall auf den Hinterkopf einigemal beobachtet und durch Spannung des Tentoriums erklärt worden.

Ferner können die knöchernen Wandungen des Kanals durch eine Neubildung zerstört, und der Sehnerv nach der Fissura orbitalis superior verdrängt werden.

In anderen Fällen wurde eine primäre Veränderung des Canalis opticus gefunden, bedingt durch einen verdickten, starren Knochenrand. So berichtet Ellis (319) über einen 60jähr. Mann mit diffuser über Jahrzehnte hindurch entwickelter Hyperostose in der Frontalregion des Schädels, an den Augenhöhlen und dem oberen Teile des Gesichts. Es trat Exophthalmus ein und beiderseits Erblinduug durch Sehnervenatrophie, wahrscheinlich infolge von Stenose der Foramina optica. Ähnliche Veränderungen wurden durch eine nach dem Canalis opticus hin fortgepflanzte Periostitis bei hochgradigen Verdickungen der Schädelknochen an der Basis zufolge von hereditärer Lues beobachtet. Ebenso wie bei Syphilis kann auch bei Tuberkulose der Orbitalwände durch eine ossifizierende Periostitis, welche sich bis hinten nach dem Foramen opticum erstreckt, eine Kompressionsatrophie des Sehnerven eingeleitet werden, vgl. Bd. I, pag. 318. Auch bei der als Turmschädel bekannten Anomalie des Schädelbaues kommt es zur Verengerung des Foramen opticum und dadurch zur Entzündung und Atrophie des Sehnerven. Besonders interessant ist hier ein Fall von Michel (53), der auch bezüglich der Entstehung des Scheidenhydrops (vgl. pag. 46) von grossem Interesse ist. Es handelte sich um einen stark asymmetrischen Turmschädel mit sehr bedeutenden Hyperostosen. Schon im ersten Lebensjahre war durch Stauungspapille Erblindung eingetreten, die später in Atrophie überging. Bei der Sektion waren durch Hyperostosen beide Foramina optica stark verengt, und Michel meint, dass diese Ver-

engerung eine Retention der im Intervaginalraum enthaltenen Flüssigkeit und damit einen Druck auf die Gefässe des Sehnerven herbeigeführt habe.

2. Die intrakranielle fibröse Partie des Canalis opticus.

§ 44. Nach der Schädelhöhle hin wird der knöcherne Kanal oben durch einen straffen fibrösen Bindegewebszug verlängert, welcher die Ausbuchtung zwischen dem Proc. clinoid. ant. (siehe Figur 38 u. 39) und dem Limbus sphenoidalis

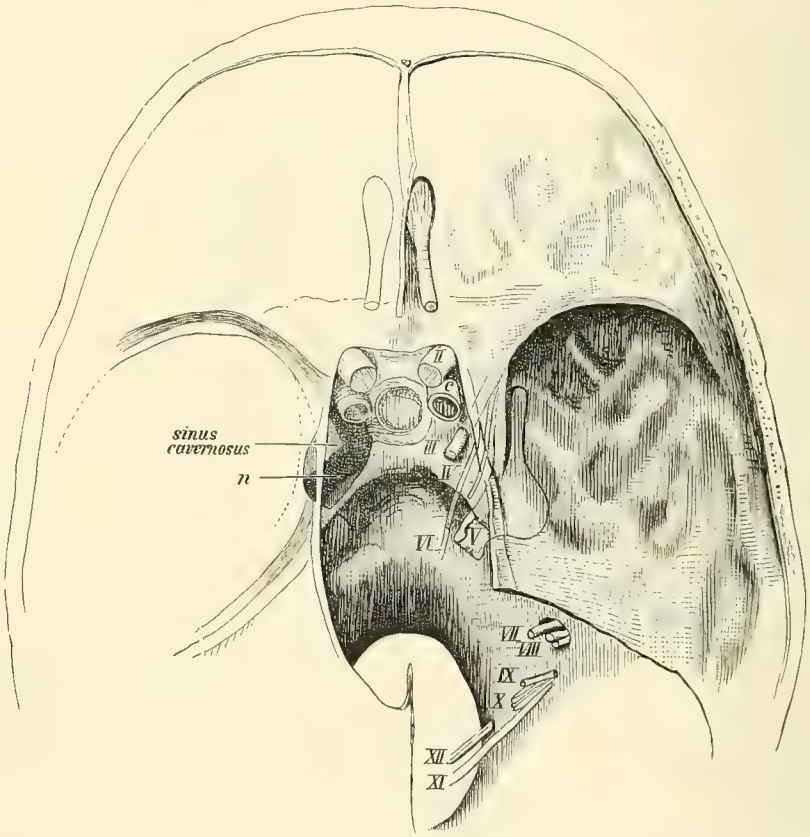

Fig. 41.

Verlauf des Hirnzeltes über dem Nervus opticus (nach Merkel).

überbrückt und durch seitliche fibröse Schenkel eine Fortsetzung des knöchernen Kanals bildet. Um diesen fibrösen Ring schlägt sich nun die Dura mater in der Verlängerung des freien Randes des Hirnzeltes herum Liebrecht (52). Letzteres nämlich (vergl. Figur 41) teilt sich und zerfällt in zwei Schenkel, welche durch kräftige, in die Substanz der harten Hirnhaut eingefügte Faserzüge gebildet werden. Der hintere inseriert sich an der seitlichen Ecke der

Sattelbahn (Proc. clinoid. poster.), der vordere geht am Türkensattel vorbei und gelangt zum Proc. clinoid. ant. der Ala orbitalis (Merkel l. c.). So ist der N. opticus in seinem intrakraniellen Verlaufe nahe am Foramen opticum nach oben von einem scharfen, straff gespannten, freien Rande der Duraduplicatur überdacht (Fig. 42), welcher, wie wir nachher noch sehen werden, unter gewissen Umständen dem Sehnerven gefährlich werden kann. Den unteren Teil der intrakraniellen Öffnung des Canalis opticus bildet die Art. carotis interna (vergl. Figur 39 und 42). An der Stelle, an welcher dieselbe nämlich am Kanale vorbeistreift, macht sie einen nach dem letzteren hin stark konvexen

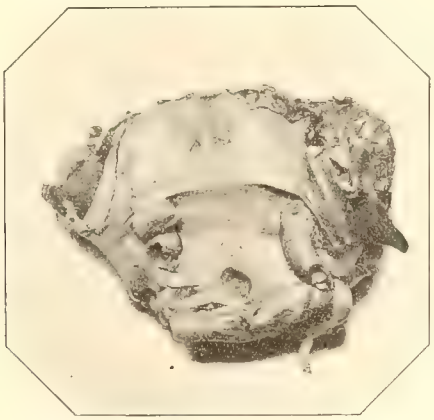

Fig. 42.

Rechts der Sehnerv aus dem Kanale entfernt. Ursprung der Arteria ophthalmica, hier seitlich nasal aus der Carotis sichtbar. Man erkennt den scharfen festen Rand der Dura als hinteres Ende der fibrösen Überdachung des Canalis opticus.

Bogen (vergleiche Figur 39 u. 42), auf welchem der Sehnerv dann mit seiner temporalen Hälfte gelegen ist; mit seiner medialen Fläche ruht er auf dem Keilbein. Hier wird aus der Konvexität der Carotis die Art. ophthalmica abgegeben, ein ansehnlicher Ast von 2 mm Durchmesser. Die Arterie entspringt an der oberen Fläche der Carotis meist etwas in nasaler Richtung in einem gegen die Unterfläche des Sehnerven konvex gerichteten Bogen, sie tritt im Beginne des knöchernen Kanals in die Duralscheide ein und liegt auf ihrem Wege durch denselben unter dem Sehnerven, jedoch mehr nach der lateralen Seite hin. Bei ihrem Verlaufe durch den Canalis opticus versorgt sie die Wände des letzteren, sowie die Hüllen des Sehnerven mit kleinen Reiserchen. (Merkel l. c.).

Fawcett (58) gibt eine genaue Einzeldarstellung des Ursprunges und ersten Verlaufstückes der Arteria ophthalmica. Sie entspringe aus der Konvexität der am Türkensattel gelegenen, nach vorne gerichteten Wölbung (vierte Krümmung der Carotis). Doch liege die Ursprungsstelle bald näher zum Foramen opticum, bald weiter davon. Sie laufe stets während einer

Strecke von 1—2 mm geradeaus nach vorn, um dann plötzlich eine Krümmung nach aussen zu beschreiben und in den Canalis opticus einzutreten. Fast in jeder Darstellung der einschlägigen Verhältnisse heisst es, dass die Ophthalmica lateralwärts vom Sehnerven den Canalis opticus betrete. Fawcett widerspricht dieser Angabe. Bei gewöhnlichem Ursprung liege die Arterie zunächst unter der medialen Hälfte des Sehnerven und begebe sich erst allmählich an dessen laterale Seite; nur wenn sie etwas weiter nach hinten entspringe, finde man sie von Anfang an auf der lateralen Seite des Nerven. Gehe sie von der Carotis ungewöhnlich weit nach vorn ab, so habe

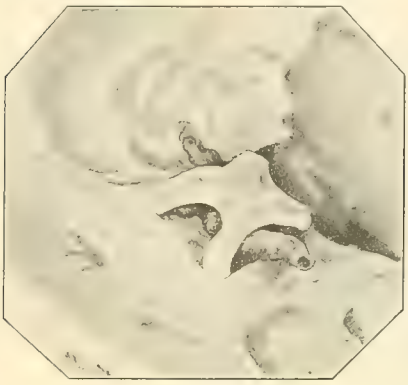

Fig. 43.

Atrophie des Sehnerven und des Chiasma zufolge von Atheromatose der Carotis und der Gefässe des Circulus arteriosus Willisii.



Fig. 44.

Rinnenbildung im Opticus durch Eingraben der atheromatösen Art. ophthalmica in denselben. Man sieht den Abgang der Ophthalmica aus dem konvexen Bogen der Art. carotis interna. Der Sehnerv ist nach oben abgehoben, um die Rinne an seiner Unterfläche offen zu legen. Man sieht in der Tiefe der Rinne die Ophthalmica in der Duralscheide verschwinden.

sie anfangs ihre Lage ganz medial vom Nerven und gelange erst nach dem Eintritt in den Canalis opticus, unter dem Sehnerven verlaufend, an seine laterale Seite.

Der grosse Bogen, mit dem sich die Art. ophthalmica von der Unterfläche um den lateralen Rand des Sehnerven auf dessen Oberfläche schlägt, entspricht nach Vossius (29) der Torsion des Sehnerven, vergleiche pag. 33.

Musgrowe (61) fand in einem Falle, dass die Art. meningea media die Art. ophthalmica, die selbst nur einen bindegewebigen Strang darstellte, beiderseits abgab. Letzterer liess sich an der medialen anstatt an der lateralen Seite des Sehnerven durch den Canalis opticus noch hirnwärts verfolgen.

§ 45. Die Form des Nervus opticus in seinem Verlaufe durch den häutigen Abschnitt des Canalis opticus ist eine querovale (siehe Figur 53 links u. 55), jedoch ist dieselbe durch die Einwirkungen der Art. ophthalmica auf die Unterfläche des Nerven mannigfachen Formveränderungen ausgesetzt. Bedenken wir, dass der Nerv mit seiner Unterfläche auf der kräftig pulsierenden

Carotis interna ruht, und dass die Arteria ophthalmica in einem nach oben konvexen Bogen aus ihr entspringt, dass die Pulsexkursionen der letzteren an ihrem Ursprunge gleichfalls sehr kräftige sind, und dass dabei nach oben



Fig. 45.

Rinnenbildung im Sehnerven bei Verkalkung der Arteria ophthalmica. Der auf dem Querschnitt nierenförmige Sehnerv ist etwas in die Höhe gehoben, um den gegen die Unterfläche desselben konvexen Verlauf der Ophtalmica zwischen ihrem Ursprung aus der Carotis und ihrem Eintritt in die Duralscheide demonstrieren zu können.



Fig. 46.

Rinnenbildung im Sehnerv durch die anatomische Lagerung der Art. ophthalmica. Der Sehnerv zeigt auf dem Querschnitt eine nierenförmige Gestalt.

der Opticus fest an jenes straffe fibröse Dach des intrakraniellen Teiles des Canalis opticus angedrängt liegt, so erklären sich die mannigfachen Formveränderungen des Sehnerven an dieser Stelle leicht aus den Einwirkungen,

Fig. 47.

Veränderung des Sehnerven bei Atheromatose der Art. ophthalmica nach Otto.

(Archiv für Augenheilkunde XLIII, Tafel VII.)

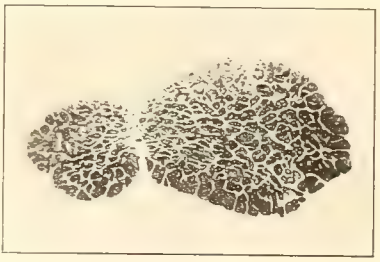

Fig. 48.

Veränderungen des Sehnerven bei Arteriosklerose der Art. ophthalmica nach Otto.

(Archiv für Augenheilkunde XLIII, Tafel VII.)

welchen er von seiten dieser beiden Gefässe ausgesetzt ist. Noch mehr wird diese Beeinflussung erhöht, wenn die Carotis und Ophthalmica durch Atheromatose ihren Verlauf und ihre Krümmung ändern. In Figur 43 sehen wir die deletären Einwirkungen derartiger Gefässveränderungen auf die Sehnerven und das Chiasma, vergleiche auch Fall Michel (320).

Jene Druckwirkung der Art. ophthalmica auf die Unterfläche des Sehnerven äussert sich in verschiedener Weise. Meist gräbt sich die Ophthalmica

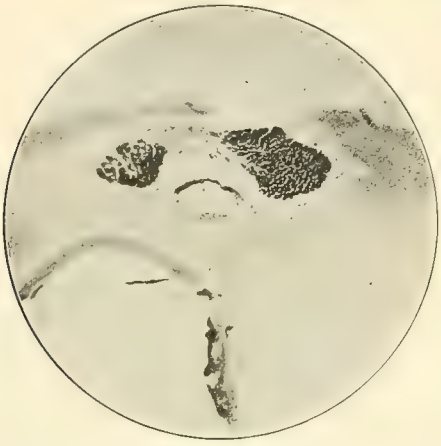

Fig. 49.
Veränderung des Sehnerven durch Einwirkung der Art. ophthalmica.
(Archiv für Augenheilkunde IX, Tafel IX.)

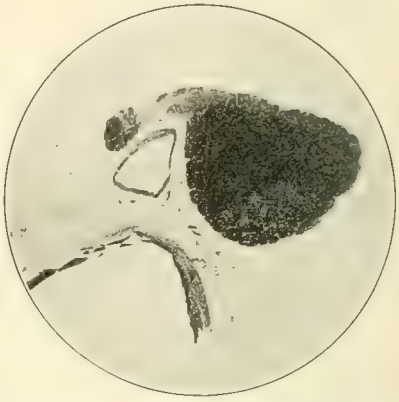

Fig. 50.
Veränderung des Sehnerven durch Einwirkung der Art. ophthalmica.
(Archiv für Augenheilkunde IX, Tafel IX.)

eine allmählich tiefer werdende Rinne in die Unterfläche des Sehnerven (vergleiche die Figuren 53, 54 und 55), wobei durch das Ausweichen der Seh-

Fig. 51.
Veränderung des Sehnerven durch die Arteria ophthalmica.
(Archiv für Augenheilkunde XLIV, Tafel IX.)

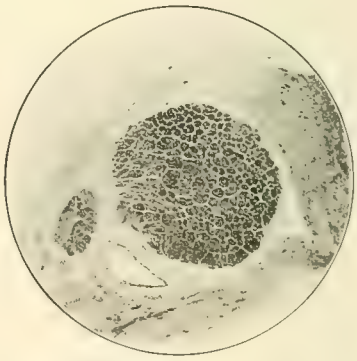

Fig. 52.
Veränderung des Sehnerven durch Einwirkung der Art. ophthalmica nach Otto.
(Archiv für Augenheilkunde, Tafel VII.)

nervenmasse nach der Seite der Opticusquerschnitt eine nierenförmige Gestalt empfängt. Bei weiterem Vorwärtsschreiten dieses Zustandes wird der Opticus geradezu in zwei Hälften geteilt (vergl. Figur 47, 48 und 49), welche durch

eine makroskopisch grau erscheinende Brücke zusammengepresster Septen mit atrophischem Inhalte verbunden erscheinen.

Bei anderen Fällen (vergl. Figur 50, 51 u. 52) nimmt infolge seitlichen Angriffs der Arterie der Sehnerv mehr eine geldbeutelartige Gestalt an, wobei die grössere Hälfte des Nerven nach der temporalen Seite hin ausweicht.

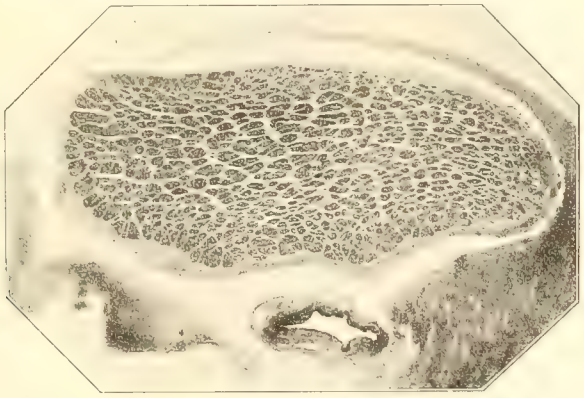

Fig. 53.

Beginnende Rinnenbildung im Sehnerven durch die Art. ophthalmica. Beginnende Verziehung der Bündel in horizontaler Richtung.

Bei etwas mehr seitlicher Lagerung der Ophthalmica wird eben nur ein kleineres Ende des Opticus abgedrückt, während die grössere Partie des Nerven nach der anderen Seite ausweicht und in dreieckiger Gestalt den freien Raum zwischen den Arterien und dem Kanalrand ausfüllt, siehe Figur 50.

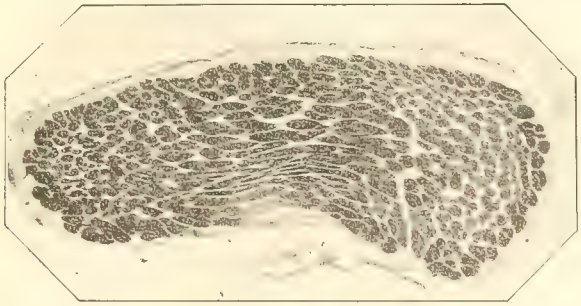

Fig. 54.

Zunehmende Rinnenbildung, Verziehung der Nervenbündel in horizontaler Richtung und Schwund der Zwischensepten.

Die allgemeine pathologische Bedeutung dieser topographischen Verhältnisse im fibrösen intrakraniellen Teile des Canalis opticus verdient mehr hervorgehoben zu werden, als dies seither der Fall gewesen ist. Schon pag. 48 und 49 hatten wir darauf hingewiesen, dass durch dieses Ausweichen des Opticus und das Anpassen desselben an das von der Ophthalmica und der Carotis freigelassene Lumen der fibrösen Partie des Canalis opticus ein Abschluss

der Kommunikation des intervaginalen Lymphraumes mit dem des Schädelinneren erzeugt werden könne, ein Faktor, der möglicherweise das Ausbleiben von Stauungspapille bei einzelnen Fällen von Gehirntumoren erklären dürfte. Mikroskopisch erscheinen hier im An-

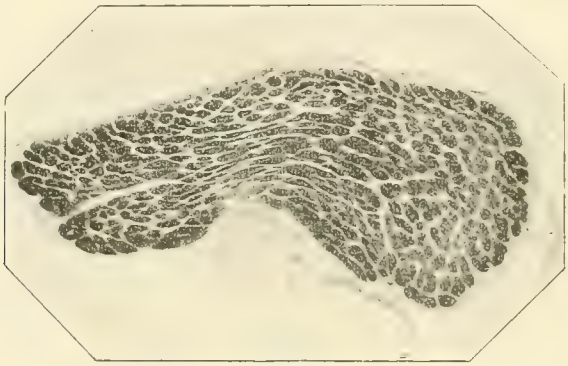

Fig. 55.

Zunehmende Rinnenbildung und Nierenform des Opticus durch den Druck von der Art. ophthalmia.

fange der Druckwirkung die Septen über der Ophthalmica (Figur 53) und zumeist diejenigen in der Achse des Sehnerven gelegenen (weil der Druck von oben und von unten her sich hier am meisten fühlbar machen muss[1]) nach beiden Seiten hin ausgezogen und im queren Durchmesser verkürzt (Figur 54).

Fig. 56.

Beginnende Rinnenbildung im Sehnerven nnd beginnende Atrophie des Septeninhalts in einer den Opticusquerschnitt durchsetzenden vertikalen Linie.

Bei weiterem Fortschreiten entwickelt sich mehr und mehr die Druckrinne im Nerven (Figur 55, 57 und 58), die wir in Figur 56 nur angedeutet finden, als tiefere Kerbe (Figur 58), und wir sehen an einzelnen Stellen schon

[1]) Lässt man gegen einen in Ruhelage befindlichen elastischen Körper einen zweiten gleichartigen anschlagen, dann verharrt der zweite in Ruhe, während auf den ersteren die Bewegung übertragen wird. Ganz in demselben Sinne pflanzen die elastischen, der pulsierenden Arterie zunächst gelegenen Septen, den Druck nach oben hin fort. Da nun der Gegendruck von seiten des Orbitaldachs ganz in derselben Seite nach unten hin wirkt, so macht sich der mechanische Effekt am frühesten in der Mitte des Sehnerven geltend (vergl. Figur 56), während die Randsepten ihre ursprüngliche Form noch bewahren.

den Inhalt einzelner Septen atrophisch ausgezogen und die Septenwände gegeneinander gepresst, Figur 56 und 57. Bei weiterem Fortschreiten kommt es dann zu völliger Nierenform und Durchtrennung des Opticus, wie in Figur 47, 48, 51, 55 und 58 und in extremen Fällen wie in Figur 49 und 51.

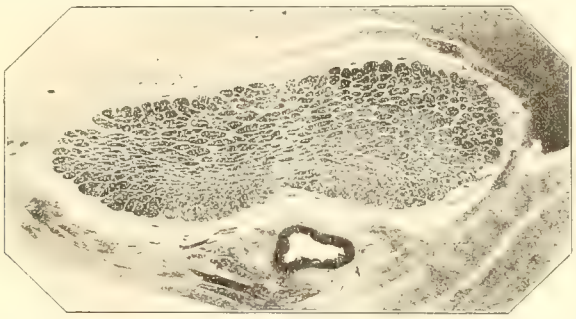

Fig. 57.

Fortschreitende Rinnenbildung und Atrophie des Septeninhalts in einer vertikalen den Opticusquerschnitt durchsetzenden Richtung über der Ophthalmica.

Wie vorhin erwähnt, macht die Carotis interna im Sinus cavernosus eine fragezeichenartige Krümmung (vergl. Figur 41, pag. 62), und füllt so einen grossen Teil des venösen Lumens desselben aus. Nur die laterale und obere Seite der Arterie ist mit der Sinuswand verwachsen; die mediale und untere wird vollkommen frei vom venösen Blute umspült. Knochensplitter, welche bei Stichen und dergl. sowohl von der Augenhöhle her, wie auch von

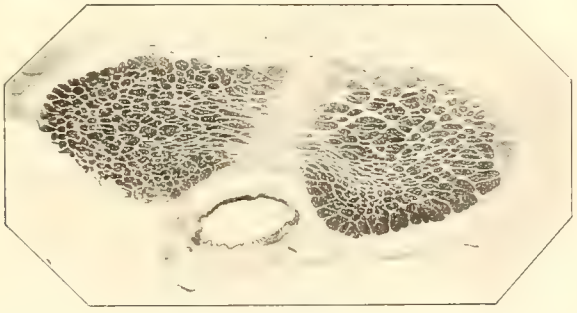

Fig. 58.

Entwickelte Rinnenbildung und bandförmige Atrophie der Opticussepten über der Ophthalmica, den Nervenquerschnitt gewissermassen halbierend.

der die Nasenhöhle nach hinten und oben abschliessenden Keilbeinhöhle aus in den Sinus eindringen, können die Carotis anbohren und so ein Aneurysma arterio-venosum vermitteln. Das Arterienblut gelangt hierbei in das System der mit dem Sinus cavernosus in engster Verbindung stehenden Vena ophthalmica, wodurch ein pulsierender Exophthalmus hervorgerufen wird. Dabei kann es durch Druck der enorm erweiterten Centralvene auf die vordersten Abschnitte des Sehnervenstammes zu Sehstörungen kommen. Bei alten Leuten ist sogar zuweilen der geringe Widerstand der freiliegenden

Arterienwand allein schon genügend (vergleiche Figur 59 und 60), um eine Ruptur der verkalkten Carotis und damit ein sich vergrösserndes Aneurysma hervorzurufen, das dann in seinem Wachstum dem Sehnerven gefährlich werden kann.

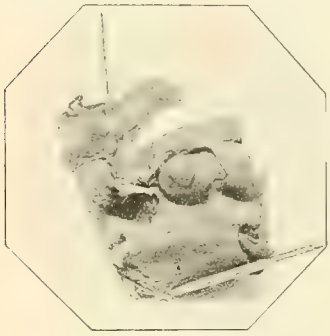

Fig. 59.

Kleines Aneurysma der Carotis interna am Abgange der Ophthalmica, welches den Rand des Sehnerven gedrückt hatte, wobei durch Verkalkung der Carotis der ganze Sehnerv gegen den scharfen fibrösen Rand des Kanaldaches gepresst worden war. Die Dura ist hier abgehoben, um die tiefe, quere Rinne im Sehnerven sichtbar zu machen.

Da die Carotis interna unterhalb des Sehnerven hinzieht, so kann dieselbe ferner durch das Emporsteigen ihrer starr werdenden Wandungen bei Atheromatose die beiden Sehnerven so nach oben und vorne drängen (vergl. Figur 61 und 62), dass sie an dem oberen fibrösen Ringe des intrakraniellen Kanaldaches in einer queren Linie geradezu abgequetscht werden. Die beiden Fälle Figur 61 und 62 zeigen uns dies in situ, in Figur 59 ist das Duraldach abgehoben, um die tiefe quer über den Opticus verlaufende Rinne zu zeigen. In Figur 63 sehen wir eine Atrophie beider Optici und des Chiasmas durch Verkalkung der Carotis interna und der Arterien des Circulus arter. Willisii bedingt.

Schliesslich könnte noch durch Obliteration der Art. ophthalmica bei cerebraler Syphilis, deren Lieblingssitz bekanntermassen der intrakranielle Verlauf des Sehnerven darstellt, wie dies Uhthoff (50, pag. 97) in einem Falle mit Sektionsbefund gezeigt hat, eine Sehstörung bewirkt werden.

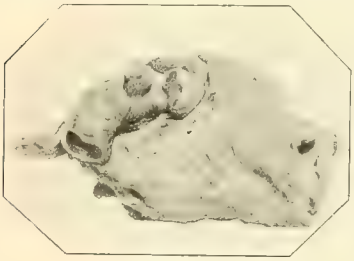

Fig. 60.

Kleines Aneurysma der Carotis interna gleich neben dem Abgange der Arteria ophthalmica.

Uhthoff glaubt jedoch nicht, dass der Verschluss der A. ophthalmica im hintersten Teile der Orbita überhaupt eine dauernde völlige Erblindung der betreffenden Seite nach sich ziehen könne, da doch, wie anatomisch nachgewiesen sei, ausgedehntere Anastomosen der peripheren Verzweigungen der Ophthalmica mit Ästen der oberflächlichen und tiefen Gesichtsarterien bestünden. Nach Henle anastomosiere die Arteria lacrymalis durch die Fissura orbitalis inf. oder durch den Canal. zygomatico-temporalis mit der Art. profund. anter. und durch den Canal. zygomatico-facialis mit den Gesichtsarterien, ferner die Art. supraorbitalis mit der Art. temporalis und frontalis, die Art. ethmoidalis ant. et post. mit den oberen Ästen der nasalis poster. u. s. w. Jedenfalls seien ausreichende Verbindungen vorhanden, um eine völlige Erblindung des betreffenden Auges bei einer Obturation des Stammes der Arteria ophthalmica gleich nach ihrem Abgange aus der Carotis interna hintanzuhalten.

Um die Annahme zu sichern, dass bei Thrombose der Ophthalmica die Anastomosen derselben völlig genügen, um eine normale Zirkulation in den

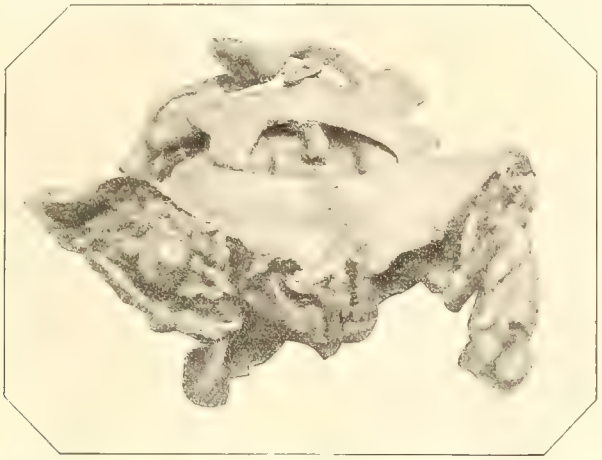

Fig. 61.

Durch die verkalkte Carotis ist der Sehnerv beiderseits gegen den scharfen fibrösen Rand des Kanaldaches gepresst worden.

Augenhöhlengefässen einzuleiten, hat Elschnig (57) eine Anzahl von Injektionsversuchen an neun Leichen angestellt, aus welchen geschlossen wurde, dass

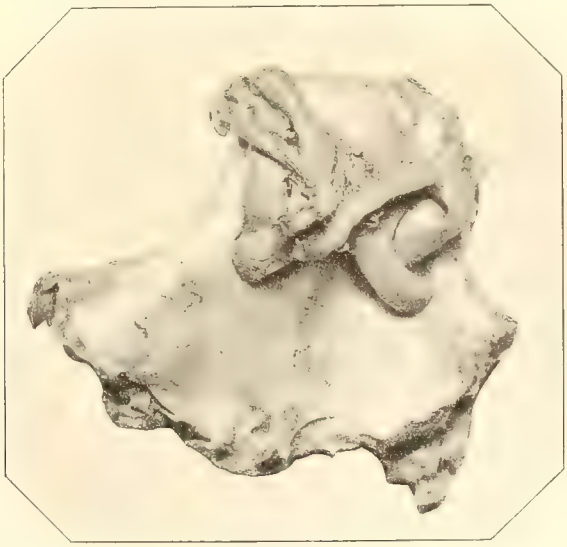

Fig. 62.

Durch Verkalkung der Art. carotis interna sind die beiden Sehnerven gegen den fibrösen Rand des Kanaldaches gedrängt und empor gehoben worden.

auch bei plötzlichem Verschlusse des Anfangsstückes der Arteria ophthalmica eine zur Störung oder Aufhebung der anatomischen Integrität der Orbital-

gebilde führende Veränderung der Blutfüllung der Gefässe derselben nicht eintreten könne, und dass eine eventuelle momentane Verminderung der arteriellen Blutmenge jedenfalls sofort durch vikariierende Erweiterung der übrigen zuführenden Blutgefässe ausgeglichen werden könne.



Fig. 63.
Atrophie des Sehnerven und des Chiasma zufolge von Atheromatose der Carotis und der Gefässe des Circulus arteriosus Willisii.

Treitel und Baumgarten (54) führen einen Fall von einseitiger temporaler Hemianopsie auf eine Erkrankung der Arteria cerebri anterior der rechten Seite zurück. Sämtliche abgehenden Seitenäste waren durch endarteriitische Wucherung gänzlich oder bis auf ein minimales Restlumen verschlossen. Trotzdem mikroskopisch die in Betracht kommende Partie des Opticus keine anatomische Läsion, keine Atrophie erkennen liess, sieht doch Treitel als eigentlichen Sitz der Schädlichkeit, welche die Funktionsstörung in diesem Falle bedingt, die inneren Partieen des rechten intrakraniellen Opticusstammes bei seinem Austritt aus dem Chiasma an.

Der intrakranielle Verlauf des Sehnerven.

§ 46. Während seiner intrakraniellen Partie, welche vom Chiasma bis zum Eingang in den Canalis opticus meist weniger als 10 mm beträgt, hat der Sehnerv eine Breite von 5 mm und ist von querovaler Form. Letztere wird wahrscheinlich durch den Druck bedingt, welchen das Gehirn in der Richtung von oben nach unten auf denselben ausübt. Von dem intrakraniellen Eingange in den Canalis opticus ab wird der Sehnerv lediglich von der Pialscheide umhüllt, und liegt auf seinem Wege zum Chiasma frei, d. h. er ist zwischen seiner Fixierung im Canalis opticus und seinem Eintritt ins Chiasma von seiner Unterfläche abhebbar.

Die Carotis interna verläuft schräg unter dem Nerven nach aussen hin (siehe Figur 61 und 62) in den vom Tractus und Nervus opticus einer Seite gebildeten Winkel. Alsdann teilt sie sich in ihre beiden Endäste: die Arteria cerebri anterior und die Arteria cerebri media. Erstere geht in medianwärts gerichtetem Verlauf zwischen Stirnhirn resp. zwischen der medianen Wurzel des Olfactorius und dem Sehnerven durch, gerade da, wo der letztere eben das Chiasma verlassen hat, macht dann einen kurzen Bogen nach vorn und kommt dadurch an die hintere Wand des Medianspaltes zwischen beiden Hemisphären neben die gleichnamige Arterie der anderen Seite zu liegen. Hier tauschen beide den oft sehr kurzen Ramus communicans aus und geben kleine Ästchen zur Ernährung an den Sehnerven ab (Merkel l. c.).

§ 47. In der Nähe des Canalis opticus behält der Nerv noch den parallel zur Achse gerichteten Verlauf seiner Bündel bei, und demgemäss zeigen auch hier die Bindegewebssepten zwischen den letzteren die analoge Anordnung (vergl.

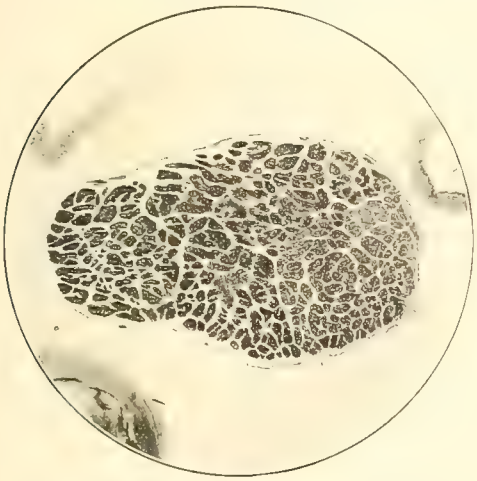

Fig. 64.

Nerv. opticus dexter. Septenbildung in der intrakraniellen Partie. Oben aussen der Beginn der Pialleiste.

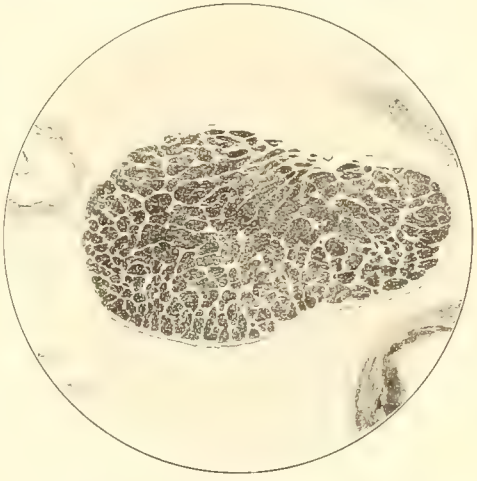

Fig. 65.

N. opticus sinister. Septenbildung in der intrakraniellen Opticuspartie. Spinnenbeinartige Septenfortsätze von der Pialleiste aus. Mediale Partie mächtiger entwickelt als die laterale.

Figur 64), wie in seinem Verlaufe vom Bulbus bis zu dieser Stelle. Je mehr sich jedoch der Sehnerv dem Chiasma nähert, eine um so deutlichere Um-

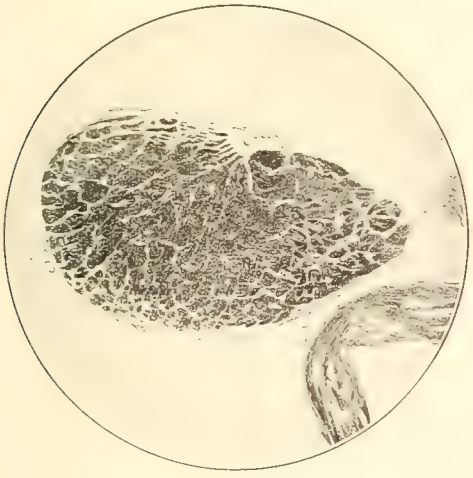

Fig. 66.

Fig. 67.

Septenbildung im Opticus kurz vor dem Chiasma.

wandlung geht nun mit den Septen vor sich, wie wir uns an einer grossen Anzahl von Schnitten überzeugt haben, eine Änderung, welche hauptsächlich durch den komplizierten Verlauf der Nervenfasern vor und in dem Chiasma

hervorgerufen wird. Zunächst sehen wir (vergl. Figur 65) an der Innenfläche der oberen Pialscheide eine leistenartige, zuweilen ein grösseres Gefäss tragende Verdickung auftreten, von welcher aus einzelne kräftige Septenfortsätze in der Richtung nach dem medianen Pole des Nervenquerschnittes sich abzweigen und langgestreckte Felder von Nervenbündeln zwischen sich lassen. Auf dem Chiasma näher gelegenen Schnitten nehmen diese Pialfortsätze an Dicke zu, und es zeigt sich diese Bildung länglicher Felder von Nervenbündeln (Figur 65) fast in der ganzen oberen Hälfte des Nerven.

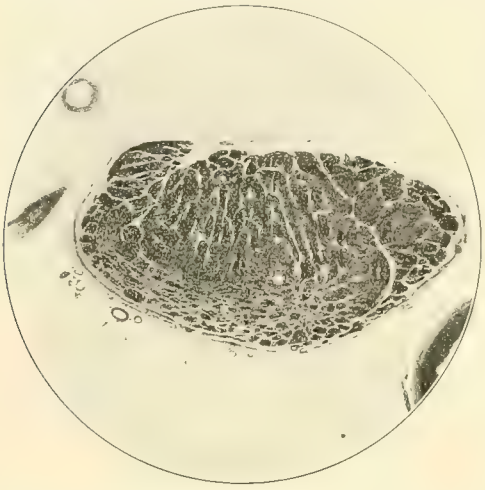

Fig. 68.
Der zapfenförmige Pialfortsatz im Opticus von dem Chiasma.

Halbmondförmig um diesen Bezirk bietet die untere Hälfte des Querschnittes noch die analoge Septenanordnung dar, wie sie im orbitalen und intrakanalikulären Teile des Sehnerven gewöhnlich ist. Bei weiterer Annäherung an das Chiasma nimmt die Anordnung in länglich-vertikale, von feinen Septen umgebene Felder von Nervenbündeln mehr und mehr zu, so dass drei Viertel des oberen Nervenquerschnittes (Figur 66 und 67) von denselben ausgefüllt sind. Dagegen tritt in der unteren Partie des Sehnervenquerschnittes ein Gebiet kleiner und kleinster, mehr horizontal gestellter Felder von Nervenbündeln auf, welche der nachher zu beschreibenden, ziemlich tief vom Chiasma in die untere Hälfte des Sehnerven sich erstreckenden Schlingenbildung des gekreuzten Bündels vom anderen Nerven her ihre Zahl, Form und Richtung verdanken. Noch weiter nach dem Chiasma hin nimmt jene dorsal gelegene gefässtragende Verdickung der Pialscheide auf dem Querschnitt eine Zapfenform an (vergl. Figur 68), deren unteres Ende gegen den medianen Pol hin gerichtet ist, und von welchem aus analog den Beinen einer Spinne einzelne kräftigere, Septen im medianen Drittel des Sehnervenquerschnittes sich verbreiten. Aus der median gerichteten Lage jener Pialleiste, aus der Tatsache, dass der mediane Pol des Sehnervenquerschnittes stumpfer, der laterale spitzer sich präsentiert, ungefähr wie eine Birne oder ein Ei (vergl. Figur 64, 65, 66, 67, 68), und aus dem Vorhandensein jenes engmaschigen Septenfeldes längs des mittleren Teiles der unteren peripheren Zone des Nervenquerschnittes kann man sich stets orientieren, was an dem letzteren oben, unten, median oder nasal gelegen ist. Jenes durch die Schlingenkuppe des gekreuzten Bündels von der anderen Seite im Sehnerven bewirkte engmaschige Septenfeld tritt sehr deutlich bei solchen Schnitten hervor, bei welchen der Nerv der anderen Seite atrophische Veränderungen

aufweist, wie dies an den Schnitten der Figuren 67 und 68 der Fall war. Dass aber im normalen kindlichen Opticus dieses Feld gleichfalls vorhanden ist, sieht man an Figur 69, die dem Sehnerven eines viermonatlichen Kindes entstammt.

§ 48. Fragen wir nun, wodurch die Volumszunahme der medianen Hälfte des Sehnervenquerschnittes resp. die Abstumpfung des medianen Poles desselben bedingt wird, so sehen wir zugleich mit dem Auftreten jenes Pialzapfens, sowohl zwischen den spinnenbeinartigen Fortsätzen desselben, als auch aus dem spitzen medianen Winkel, den derselbe mit der dorso-medialen Partie der Pialscheide bildet, Fasern austreten, welche an Querschnitten[1]) in der Schnittebene nach dem medianen Pole zu verlaufen. Zugleich sehen wir, am lateralen unteren Rande des Sehnerven beginnend und in schmaler peripherster

Fig. 69.

Das engmaschige Septennetz im unteren Drittel des Sehnervenquerschnitts entsprechend der Schlingenkuppe des gekreuzten Bündels im Nerv. opticus, kurz vor dem Chiasma. (Von einem kleinen Kinde.)

Lage mit der Ebene des Nervenschnittes verlaufend, Faserzüge auftreten, welche längs der Innenfläche der unteren Pialscheidenpartie nach dem medianen Pole des Nerven hinziehen. Diese in der Schnittebene des Nerven verlaufenden Züge, auf welche wir bei der Beschreibung des Chiasma zurückkommen werden, vermehren die Masse der Nervenfasern an dem medianen Pole, und aus diesem Grunde nimmt das Volum desselben in der medialen Hälfte zu, während nach dem centralen Pole der Sehnerv schmäler werden muss.

Von dem Auftreten dieser in dorso-medialer Richtung und in ventro-medialer Richtung verlaufenden Faserzüge und dem engmaschigen Septennetze ab, haben wir aber den mikroskopischen Beginn des Chiasmas zu rechnen, also schon in beträchtlicher Entfernung vom makroskopischen Beginne desselben.

[1]) eigentlich an Schrägschnitten. Denn die Schnittfläche ist frontal zu dem Chiasma geführt, und weil die Sehnerven nach dem letzteren hin konvergieren, und die Schnittebene durch beide Sehnerven gelegt ist, so müssen dadurch die Schnitte etwas schräge, d. h. nicht senkrecht zur Achsenrichtung des Sehnerven verlaufen.

§ 49. Die intrakraniellen Opticusstämme zeigen bei Lues nach Uhthoffs (50) Zusammenstellung eine ausgesprochene Prädisposition für pathologische Veränderungen, die sich auf der einen Seite als ausgesprochen entzündliche, neuritische und perineuritische, auf der anderen als wirklich gummöse, zum Teil mit mächtiger Volumszunahme des Opticusstammes darstellen. Neben der basilaren gummösen Meningitis befällt auch die tuberkulöse und epidemische Cerebrospinalmeningitis fast durchgängig zugleich mit dem Chiasma die demselben benachbarten Partieen der intrakraniellen Opticusstämme. Nach Türck soll bei starker Raumbeschränkung

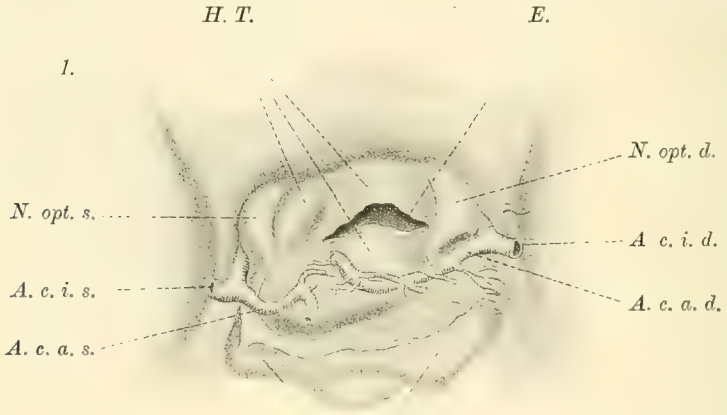

Fig. 70.

Einschnürung des Sehnerven durch gespannte Gefässe der Hirnbasis.

(Archiv für Augenheilkunde XXVI, Tafel V—VI, Fig. 1, nach Sachs.)

H. T. = Tumor der Hypophysis.
E. = Einriss in der oberen Wand.
N. opt. d. = Nerv. opticus dexter.
N. opt. s. = Nerv. opticus sinister.
A. c. a. d. } Art. cerebri ant. dexter. et sinister.
A. c. a. s. }
A. c. i. d. } Art. carotis interna dexter. et sinister.
A. c. i. s. }

in der Schädelhöhle der Druck der Vorderlappen des Gehirns auf das darunter liegende Chiasma und die Anfangsstücke des Sehnerven eine neuritische Degeneration in beiden zu stande bringen können.

Eine weitere Ursache der Druckatrophie bilden auch hier die Einschnürungen des Sehnerven durch strangförmig angespannte Gefässe namentlich dann, wenn das Chiasma durch einen von der Sella turica ausgehenden Tumor nach vorn und oben gedrängt, und die Anfangsstücke des Sehnerven gegen die quer über sie weg verlaufenden Arteriae cerebri anteriores resp. Rami communicantes gepresst werden. Bei einem Fall von Türck (55) drangen die Gefässe in die Nerven dergestalt ein, dass links nur die bindegewebige Scheide übrig blieb, während rechts noch das innere Drittel des Nerven der dem Gefässverlaufe in querer Richtung erfolgenden Abschnürung

sich entzogen hatte. Auch Sachs (56), vergleiche Figur 70, berichtet über einen analogen Fall, während in der Beobachtung Liebrechts (52) eine Einschnürung des Sehnerven mit Narbenbildung in demselben durch Druck von der sklerotisch veränderten Art. carotis interna einerseits und der quer über den Sehnerven verlaufenden Art. cerebri ant. andrerseits bewirkt worden war.

Kapitel IV.

Der spezielle Faserverlauf im Opticus.

§ 50. Aus dem Vergleiche der Gesichtsfelddefekte bei homonymer Hemianopsie, bei temporaler Hemianopsie, bei peripheren resp. sektorenförmigen Gesichtsfelddefekten und bei den negativen centralen Skotomen mit dem Sitz pathologischer Veränderungen in den Sehbahnen sind wir darauf hingeführt worden, zunächst drei Fasergruppen im Verlaufe der optischen Bahnen voneinander zu scheiden und zwar:

a) das papillomakuläre Bündel,
b) die ungekreuzte Fasergruppe,
c) das gekreuzte Bündel.

a) Das papillomakuläre Bündel schliesst alle die Macula versorgenden Fasern ein und versorgt daneben ein Netzhautgebiet, das im Gesichtsfeld ein liegendes zwischen blindem Fleck und Fixierpunkt befindliches Oval darstellt (vergleiche Figur 81 Tafel V), wobei der Fixierpunkt sich aber noch innerhalb des Skotoms befindet. Dieser Faserkomplex ist ausgezeichnet durch verminderte Widerstandskraft gegenüber chronischen Intoxikationen (namentlich Nikotin und Alkohol). Andererseits sehen wir an ihm die allmählich von der Pialscheide aus gegen dieses Bündel vorschreitende Neuritis optica peripherica (zu welcher namentlich die Syphilis disponiert) Halt machen (vergleiche Figur 92—102 Tafel VIII). Dadurch werden wir in den Stand gesetzt, Lage und Verlauf dieses wichtigen Faserzuges vom Bulbus bis zur Gehirnrinde hin verfolgen zu können. Von den in dieser Richtung instruktiven Abbildungen stellen die Figuren Tafel V—VII gewissermassen das Negativ der Tafel VIII dar.

Bezüglich der Lage dieses Bündels herrscht fast bei allen Autoren eine erfreuliche Übereinstimmung.

Uhthoff (86) hat bereits 11 einschlägige Fälle anatomisch untersucht. Wir verdanken ihm folgendes Schema (Figur 71).

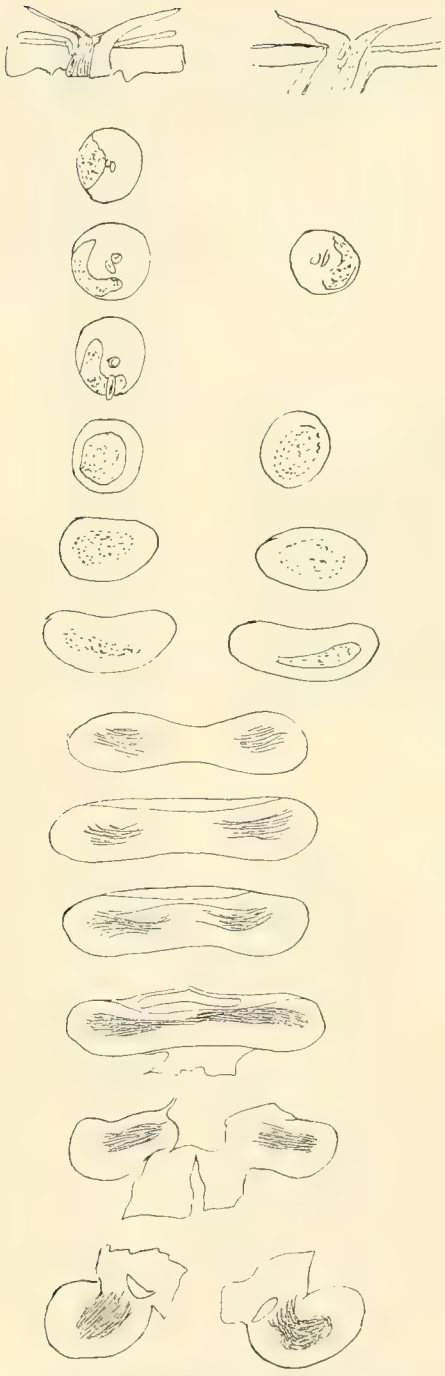

Fig. 71. Schema über den Verlauf des papillomakulären Bündels durch den Sehnerven, das Chiasma und den Tractus opticus nach Uhthoff (86).

Die erkrankte Partie liegt im vorderen Teile des Opticus keilförmig nach aussen und etwas nach unten, mit der Spitze nach den Centralgefässen gerichtet, und nimmt dann allmählich eine halbmondförmige Gestalt an, indem die Enden dieses Halbmonds sich allmählich von der Peripherie des Sehnerven entfernen, bis nach dem Austritt der Centralgefässe aus dem Opticusstamm der Herd langsam eine vertikal-ovale Form annimmt. Er schiebt sich nun immer weiter in die Achse des Opticus vor, sodass im hinteren orbitalen Teile des Sehnerven derselbe meist schon central gelegen ist. Jedoch finden sich individuelle Verschiedenheiten bezüglich der Stelle, wo das Bündel die centrale Lage erreicht. Auch in dem intrakraniellen Opticusstamme liegt der Degenerationsherd central, hat aber entsprechend der mehr liegend-ovalen Form des Sehnerven hier ebenfalls eine etwas grössere Ausdehnung in querer, als in vertikaler Richtung. Im Chiasma finden sich zunächst die degenerierten Partieen symmetrisch zu beiden Seiten der Mittellinie, rücken allmählich weiter nach hinten mehr dorsalwärts und zeigen hier eine deutliche Verbindung. Im Tractus ist im wesentlichen das Centrum von der Degeneration betroffen. In einzelnen Fällen sind die Veränderungen bis in die primären Opticusganglien verfolgt worden. Genaueres über den Verlauf dieses Bündels im Chiasma und Tractus siehe später.

Der papillomakuläre Bündel enthält sowohl sich kreuzende als ungekreuzte Fasern. Nach Henschen liegen in der

Papille (vergleiche Figur 72) die sich kreuzenden Fasern desselben central, die sich nicht kreuzenden excentrisch, also in unmittelbarem Zusammenhang mit den übrigen ungekreuzten Fasern. Weiter nach hinten zu liegen die Papillomaculärfasern der gekreuzten und ungekreuzten Bündel mehr nach

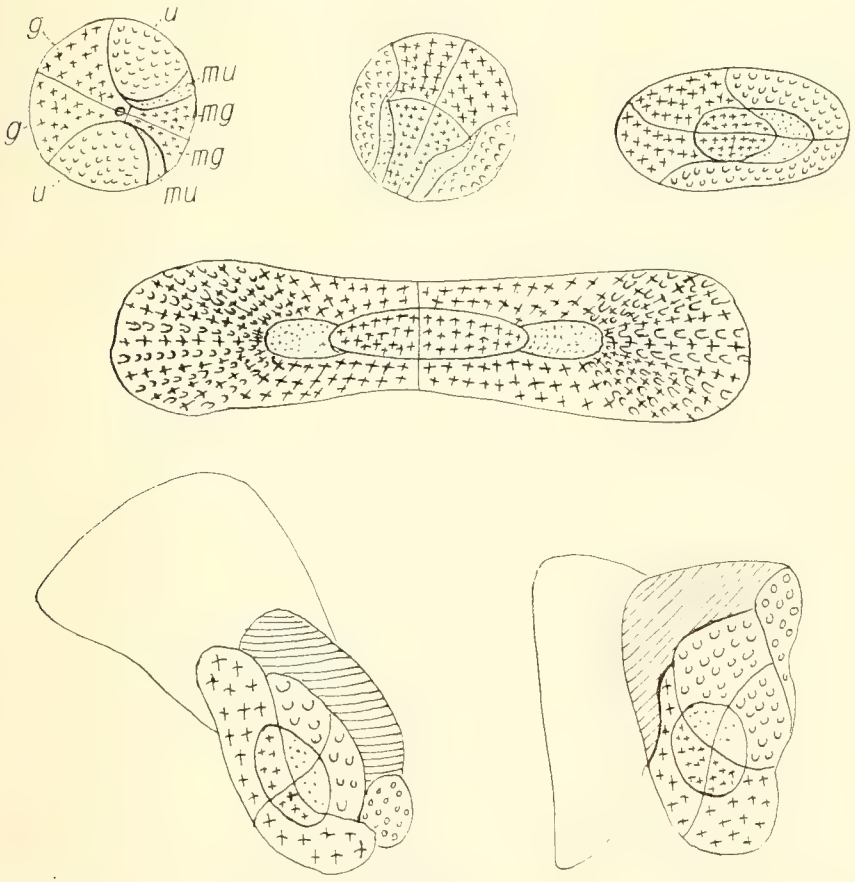

Fig. 72.

Schema des Faserverlaufes im Sehnerven. Chiasma und Tractus nach Henschen. (Revue critique de la doctrine sur le centre cortical de la vision. Paris Steinheil 1900).

++ = sich kreuzende Fasern.
++ = sich kreuzende Fasern des papillomakulären Bündels.
⌒⌒ = ungekreuzte Fasern.
::: = ungekreuzte Fasern des papillomakulären Bündels.

dem Centrum zu in einer Anordnung, wie sie in der Figur 72 wiedergegeben ist.

Ferner kann man nach Henschen im papillomaculären Bündel eine dorsale und eine ventrale Hälfte unterscheiden (entsprechend der schräge gestellten Linie Figur 72), die erstere entspricht der dorsalen Retinalhälfte, die letztere der ventralen.

Die Zahl der Beobachtungen über den anatomischen Verlauf des papillomakulären Faserbündels im Nervus opticus hat seit dem Jahre 1882, wo Samelsohn (87), Nettleship und Edmunds Walter (88) fast gleichzeitig ihre Befunde veröffentlichten, erfreulich zugenommen. Analoge Beobachtungen erschienen von Vossius (89), Uhthoff (90), Bunge (91), Thomsen (92), Sachs (93), Schmidt-Rimpler (94), Stölzing (95), de Schweinitz (96), Grósz (97), Sourdeville (98), Sigrist (99) und Widmark (100). — Auch wir sind in der Lage einige Beobachtungen mit mikroskopischem Befunde hier vorzuführen.

Die Abbildungen Figur 73—81 Tafel V und das dazu gehörige Gesichtsfeld Fig. 81, stammen von einem Patienten, welcher lange Jahre an Polyarthritis gelitten hatte und (ohne Alkoholist zu sein) die Sehstörung während seiner Krankheit acquiriert hatte. Das in Fig. 81 wiedergegebene Gesichtsfeld war noch 4 Wochen vor seinem infolge einer Herzkomplikation erfolgten Tode aufgenommen worden.

Während die Peripherie dieses Gesichtsfeldes völlig normale Grenzen aufwies, bestand central ein absolutes Skotom von der im Gesichtsfeld wiedergegebenen Form (schraffierte Partie). Hier konnte der Verlauf des atrophischen Papillomakularbündels bis weit in den Traktus hinein verfolgt werden.

Der andere Fall (Figur 82—87 Tafel VI) betrifft einen luetisch gewesenen Phthisiker. Schon vor seiner Phthise hatte der Patient auf beiden Augen die Sehstörung acquiriert. Es bestand ebenfalls ein absolutes centrales Skotom auf beiden Augen. Eine giltige Aufnahme des Gesichtsfeldes konnte aber nicht zuwege gebracht werden, weil Patient excentrisch fixierte und dabei fast unausgesetzt die eben gewählte Augenstellung beim Perimetrieren wechselte.

Die folgenden Abbildungen (Figur 88 – 91 Tafel VII) entstammen einem Alkoholisten, der schon früher wegen Deliriums im Krankenhause Aufnahme gefunden hatte und von welchem in der Krankengeschichte „Amblyopia alcoholica“ verzeichnet war. Ein Gesichtsfeld war leider nicht aufzufinden, konnte auch nicht von neuem aufgenommen werden, weil Patient mit einer Pneumonie aufkam und am folgenden Tage schon verschied. Auch hier zeigten die Querschnitte beider Nerven die charakteristische Lage des Bündels.

Der folgende hochinteressante Fall (Figur 92—102 Tafel VIII) entstammt einer Dame mit hochgradigen Gefässerkrankungen, Nierenschrumpfung, Narben in der Leber etc., welche offenbar luetischen Ursprunges waren. Die Affektion betraf vorzugsweise nur das linke Auge.

Der ophthalmoskopische Befund liess eine ausgesprochene neuritische Atrophie erkennen. Die centrale Sehschärfe betrug $^6/_9$. Das Gesichtsfeld (Figur 102) zeigt uns gewissermassen das Positiv zu den vorhergehenden Fällen (Tafel V—VII), indem hier lediglich das centrale Gesichtsfeld in der Form eines liegenden Ovals, den Fixierpunkt und den blinden Fleck einschliessend, erhalten geblieben war und die Farbengrenzen fast mit den Grenzen für Weiss zusammenfielen. Das ganze übrige Gesichtsfeld (Figur 102) war in Wegfall gekommen (schraffierte Partie).

Tafel V.

Erklärung der Figuren.

Fig. 73—81.

Der Verlauf der papillomakulären Fasern durch den Nervus opticus, das Chiasma und den Tractus opticus bei einem Falle von chronischer Neuritis (Neuritis axialis) dieses Bündels, bei einem 51 jährigen mit Polyarthritis behafteten Manne. Figur 81 = Das Gesichtsfeld des linken Auges bei diesem Fall. Die periphere Begrenzung desselben für ein 5 Quadratmillimeter grosses weisses Untersuchungsobjekt war normal. Die schraffierte centrale Partie gibt den Umfang des hier vorhanden gewesenen absoluten centralen Skrotoms für ein 5 Quadratmillimeter grosses weisses Untersuchungsobjekt an. (Eigene Beobachtung.)

Fig. 73.

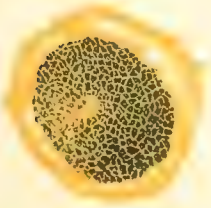

Fig. 77.

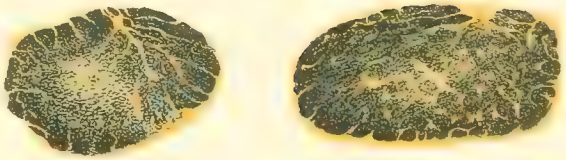

Fig. 74.



Fig. 78.



Fig. 75.



Fig. 79.

Fig. 76.



Fig. 80.



Fig. 81.

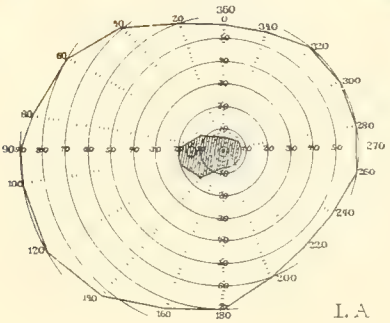

L. A

Verlag J. F. Bergmann, Wiesbaden



Fig. 82



Fig. 83



Fig. 84

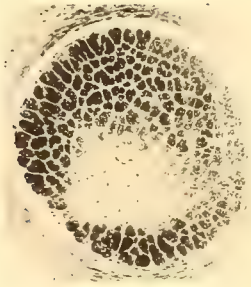

Fig. 85

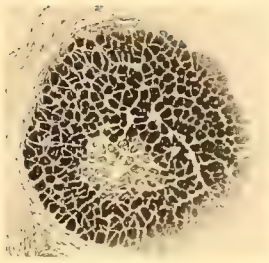

Fig. 86

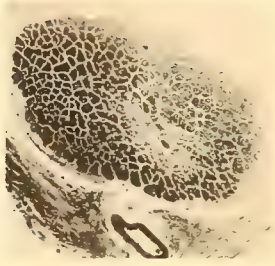

Fig. 87

Chronische Neuritis des papillomaculären Faserbündels.
A.B. 32 jähr. luetischer Phthisiker, linker Sehnerv: beiderseits absolutes centrales Scotom (eigene Beobachtung).

Lichtdruck von C. G. Röder, Leipzig Verlag von J. F. Bergmann Wiesbaden

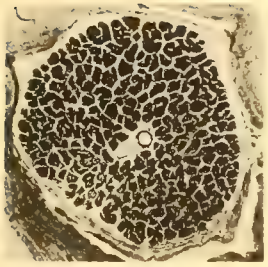

Fig. 88

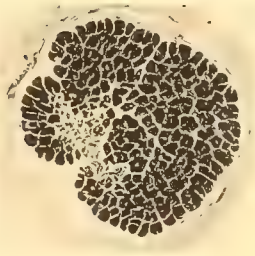

Fig. 90

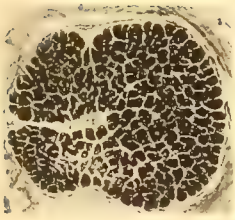

Fig. 89

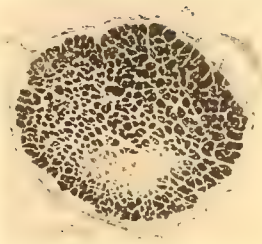

Fig. 91

Fall B.

Chronische retrobulbäre Neuritis des papillomaculären Faserbündels bei Alcoholismus. Patient im Delirium an Pneumonie gestorben. Gegen die Papille hin nehmen die Veränderungen an Intensität ab. Linker Sehnerv (eigene Beobachtung).

Lichtdruck von C. G. Röder, Leipzig Verlag von J. F. Bergmann, Wiesbaden

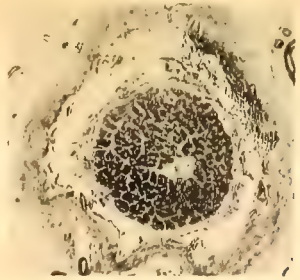

Fig. 92



a

Fig. 98



b

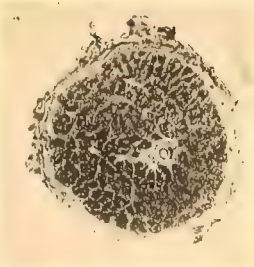

Fig. 93

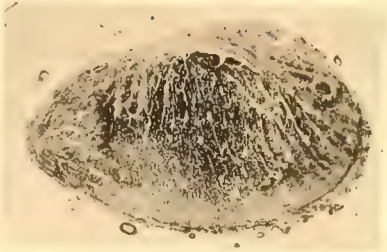

a

Fig. 99



b

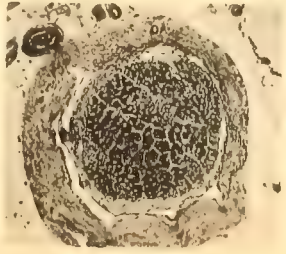

Fig. 94



a

Fig. 100



b

Lichtdruck von C. G. Röder, Leipzig

Verlag von J. F. Bergmann, Wiesbaden

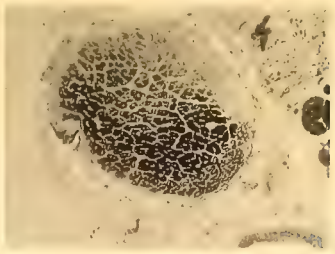

Fig. 95

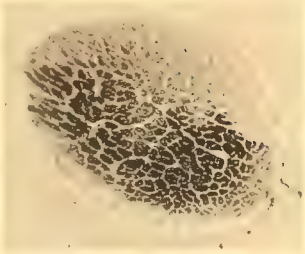

Fig. 96

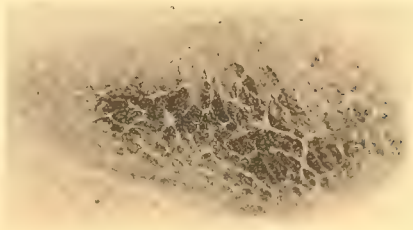

Fig. 97



Fig. 101

Fig. 102

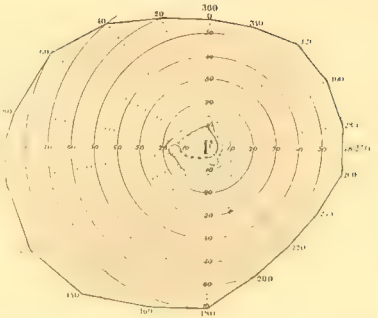

Fall D. 63jähr. Frau. Lues, Chronische Neuritis optica peripherica. Bis auf das Papillomacularbündel der ganze linke Sehnerv atrophisch. Am rechten Opticus waren nur unbedeutende Veränderungen. Figur 102, das Gesichtsfeld zu diesem Falle. Die dunkel gehaltene Partie zeigt den Defekt an. Es war nur das nicht dunkel gehaltene centrale Feld mit einer guten Sehschärfe erhalten geblieben. Die unterbrochene Linie bedeutet das Gesichtsfeld für Rot.

Lichtdruck von C. G. Röder, Leipzig

Verlag von J. F. Bergmann, Wiesbaden

Die Patientin ging an einer intercurrenten Pneumonie zu grunde. Die Serienschnitte mit Weigertfärbung zeigten an den charakteristischen Stellen und da, wo bei den vorhergehenden Fällen gerade die atrophische Partie auf den Nervenquerschnitten lag, die hier erhalten gebliebene Leitung im Papillomakularbündel. Gegen das Chiasma hin (Figur 100a und b) sehen wir letztere von der Mitte mehr nach oben rücken.

Eine Neuritis chronica interstitialis peripherica, also eine Neuritis, welche konzentrisch von der Pialscheide aus gegen das papillomakuläre Bündel vorgerückt war und vor demselben Halt machte, hatte dieses Krankheitsbild verursacht.

Die von den einzelnen Autoren gefundene Ausdehnung der atrophischen Partie des papillomakulären Bündels auf den Nervenquerschnitten zeigt natürlicherweise je nach dem Umfange und der Intensität des ursprünglich neuritischen Prozesses individuelle Verschiedenheiten.

Den speziellen Verlauf derjenigen Fasern, welche die Fovea versorgen, kennen wir noch nicht, ja selbst über die Lage der Fasern der makulären Region in specie, sind wir noch nicht genau orientiert; wir wissen eben nur, dass sie in denjenigen Partien des Leitungsapparates liegen müssen, die bei den anatomischen Untersuchungen von Fällen mit negativen centralen Skotomen eine übereinstimmende Lage für das papillomakuläre Bündel gegeben haben.

Bunge (91) taxierte die Ausdehnung der degenerierten Partie in seinem Falle auf ca. $^1/_4$ des Flächeninhaltes des Nervenquerschnittes und schliesst daraus, dass die papillomakulären Fasern ungefähr den vierten Teil des ganzen Opticus bilden, während die von ihnen versorgte Netzhautpartie zu klein sei, dass sie ca. 40mal in dem Gesamtareale der Netzhaut Platz finden würde. Die hohe Anzahl der Fasern, welche zu dieser kleinen Stelle verlaufen, stehe im Verhältnis zum funktionellen Werte derselben.

b) Die Lage des ungekreuzten Bündels im N. opticus.

§ 51. Bezüglich des Verlaufs des ungekreuzten und gekreuzten Bündels im Nerv. opticus verweisen wir zunächst auf Henschen (101), welcher die Resultate sämtlicher Beobachtungen zusammengefasst und aus diesen sowie eigenen Beobachtungen jenes Schema (Figur 72) des Faserverlaufs entwickelt hat.

Nach Henschen kann man als sicher annehmen, dass das ungekreuzte Bündel in seinen dem Bulbus zunächst gelegenen Partien sich in zwei fast gleich grosse Teile teilt (vergleiche Figur 72), wobei das makuläre Bündel zwischen diesen beiden Teilen temporalwärts und nach unten gelegen ist.

Weiter centralwärts vom Augapfel entfernt nähern sich diese beiden Teile des ungekreuzten Bündels mehr und mehr, um endlich in der hinteren Hälfte des Sehnerven auf Querschnitten eine sichelförmige etwas ventrolateral gelegene Gestalt anzunehmen.

Der Ort, an welchem jene beiden Teile des ungekreuzten Bündels im Sehnerven miteinander verschmelzen, ist individuell bald weiter vorne, bald

weiter rückwärts gelegen. Im allgemeinen darf man aber sagen, dass im Bereiche des Verlaufs der Centralgefässe im Opticusstamm das ungekreuzte Bündel in zwei Teile zerfällt. Es scheint jedoch, dass bezüglich seiner Form und Lage mannigfache individuelle Verschiedenheiten existieren.

Der Verlauf der Fasern des ungekreuzten Bündels wurde zunächst an Fällen von ascendierender und descendierender Degeneration der optischen Leitung bestimmt. Wenn durch eine Läsion im Corpus geniculatum externum oder im Traktus die optische Leitung vernichtet wird, dann entwickelt sich eine Degeneration der lädierten Fasern in absteigender Richtung, welche das Chiasma durchsetzt und im gekreuzten Bündel des anderen Nerven und im ungekreuzten Bündel des Nerven der gleichen Seite sich zu erkennen gibt.

Henschen (102) hat an fünf derartigen Fällen den Verlauf des Bündels nachweisen können. Auch Dimmer (103), Hosch (104), v. Monakow (105), Schmidt-Rimpler (106) bestimmte die Lage des ungekreuzten Bündels bei Fällen von descendierender Atrophie in den Opticus hinein.

In den Fällen von Jatzow (107), Hüfler (108) und Siemerling (109) war lediglich oder fast nur das ungekreuzte Bündel erhalten.

Über den Verlauf dieses Bündels bei ascendierender Atrophie nach langjähriger Atrophie des einen Sehnerven berichten: Delbrück (110), Wieting (111), Uhthoff (112), Moeli (113), Schaffer (114), Schlagenhauffer (115), v. Gudden (116), Kellermann (117), Hellendal (118) und Hansemann (119). —

c) Der Verlauf des gekreuzten Bündels im Nervus opticus.

§ 52. Das gekreuzte Bündel bildet im ganzen Verlaufe des Nerven einen geschlossenen Strang. Nahe am Auge hat es nach Henschen (vergleiche Figur 72 g) eine dorsomediale Lage und behält dieselbe durch die ganze Länge des Sehnerven bei. Seine Form und centrale Begrenzung jedoch werden durch die Lage des papillomakulären Bündels in einer Weise beeinflusst, welche die Figuren 72 angeben.

Unsere Kenntnisse von der Lage des gekreuzten Bündels im Sehnerven beruhen nach den analogen Untersuchungen, welche zur Klarlegung des Verlaufs des ungekreuzten angewandt wurden.

Kapitel VI.

Das Chiasma.

Die seitherigen Untersuchungsergebnisse.

§ 53. Nachdem die Nn. optici durch das Foramen opticum getreten sind, vereinigen sie sich an der Hirnbasis zum Chiasma.

Bis zum Anfang des 19. Jahrhunderts hatte man allgemein angenommen, dass sich die Sehnervenfasern im Chiasma total kreuzten. Wenn auch schon Newton (120) 1704 die Frage einer Partialdurchkreuzung der Sehnervenfasern ventiliert hatte, so ist doch Johannes Müller (121) als der erste bedeutendste Vertreter der Theorie von der Semidecussatio anzusehen. Auf anatomischem Wege wies er nach, dass an den lateralen Rändern des Chiasmas Faserzüge vorhanden wären, die auf der gleichen Seite bleibend aus dem Opticus in den Tractus übergingen, folglich sich nicht kreuzten. Aus physiologischen Gründen postulierte J. Müller, dass jede einzelne Tractusfaser sich im Chiasma in zwei Zweige teile, von denen der eine in den gleichseitigen, der andere in den entgegengesetzten Opticus sich fortsetze, um auf identischen Netzhautpunkten zu endigen. Später korrigierte er diese Ansicht, die heutzutage durch die Cajalschen und Koellikerschen Befunde eine gewisse Stütze gefunden hat, mit folgenden Worten: „Jene Ansicht von der Teilung jeder einzelnen Faser mag vielleicht auch Newton vorgeschwebt haben. Treviranus und Volkmann konnten keine Teilung der Fasern im Chiasma erkennen, und ich sehe ebensowenig eine solche mit dem Mikroskop. Auch müsste, wenn die Theorie richtig wäre, die Sehnervenwurzel noch einmal so dünn als der Augenteil des Sehnerven sein. Man muss also bei dem einfachen älteren Faktum stehen bleiben, dass die Sehnervenwurzel einer Seite sich am Chiasma in zwei Teile teilt und dass sich der innere Teil kreuzt, der äussere Teil an derselben Seite weiterzieht."

Der schon vorher genannte Treviranus (122), Fr. Arnold (123), Hildebrandt (124), Longet (125), Foville (126) und Cruveilhier (127) suchten in verschiedener Weise die Partialkreuzung zu beweisen.

Die bedeutsamsten anatomischen Untersuchungen wurden in jener Zeit von Hannover (128) mit Hülfe der Zerfaserungsmethode angestellt nach 3—4monatlicher Einwirkung von verdünnter Chromsäure auf das Chiasma. Folgende Faserzüge unterscheidet Hannover:

1. Die Commissura ansata, bestehend aus Fasern, die von der Lamina terminalis cinerea aus sich auf der vorderen und unteren Fläche des Chiasma verbreiten, um dann nach hinten zu sich auf dem Tuber cinereum und Infundibulum zu verlieren.

2. Fasciculus dexter } verlaufen jeder an seiner Seite an dem
3. Fasciculus sinister } äusseren Rande des Chiasmas.

4. Commissura arcuata anterior, ein bogenförmiges Bündel, welches am vorderen konkaven Rande des Chiasmas oberflächlich verläuft.

5. Commissura arcuata posterior, ein gleichfalls bogenförmiges isoliertes Bündel, das am hinteren konkaven Rande des Chiasmas verläuft.

6. Commissura cruciata geht von der rechten Seite zum linken Opticus.

7. Commissura cruciata geht von der linken Seite zum rechten Opticus.

1854 wurden diese Befunde von Sahmen (129) bestätigt, 1861 jedoch von v. Biesiadecki (130) auf Grund mühsamer Untersuchungen über das Chiasma nerv. opticorum des Menschen und der Tiere sehr in Frage gestellt, da dieser Autor zu dem Schluss gelangte, dass beim Menschen und bei allen Wirbeltieren im Chiasma eine vollständige Kreuzung der Sehnervenfasern stattfinde.

Der bekannte Hirnanatom Meynert (131) versagte den Ausführungen Biesiadeckis seine Anerkennung, indem er auf die wichtige Beobachtung aufmerksam machte, dass aus dem basalen Opticusganglion feine markhaltige Bündelchen hervorkämen, die an der Aussenseite des Chiasmas verlaufend sich direkt in den gleichseitigen Opticus fortsetzten.

Im selbigen Jahr 1872 trat Mauthner (132) den Schlussfolgerungen Biesiadeckis entgegen, indem er für die Partialdecussation eintrat. Zugleich machte er darauf aufmerksam, dass der grössere Teil der Fasern im Chiasma sich kreuze, der kleinere auf der gleichen Seite bleibe. Er verwarf daher den Namen Semidecussation.

Im folgenden Jahr erschienen unabhängig voneinander zwei bedeutsame Arbeiten, die energisch für die Totaldurchkreuzung der Opticusfasern im Chiasma eintraten. Mandelstamm (133) begann seine Abhandlung mit der Bemerkung, dass ihn seit längerer Zeit Beobachtungen am Krankenbett zur Überzeugung geführt hätten, die sog. Joh. Müllersche Semidecussation entspräche nicht dem Krankheitsbilde. Namentlich lasse auch dieselbe da im Stich, wo es sich um Hemiopieen handelte mit verhältnismässig gut funktionierenden inneren und amaurotischen äusseren Netzhauthälften. In den Laboratorien Brückes und Meynerts in Wien versuchte er nochmals das menschliche Chiasma anatomisch zu verfolgen, und prüfte an Tieren die totale oder halbe Kreuzung physiologisch.

Sowohl mit Hülfe der Zerfaserungsmethode wie der Horizontalschnitte durch das gehärtete Chiasma glaubte er mit Sicherheit eine Totaldurchkreuzung der Sehnervenfasern nachgewiesen zu haben.

Michel (134) kam bei alleiniger Anwendung von Horizontalschnitten durch das Chiasma zu demselben Resultat. Nach seiner Ansicht kreuzen sich sämtliche Opticusfasern. Innerhalb des Chiasmas seien keine Kommissuren aufzufinden.

Am Schlusse seiner Arbeit hebt Michel hervor, Brown-Séquard (135) habe in einer vorläufigen Mitteilung sich dahin ausgesprochen, dass Durchschneidung des Chiasmas in der Medianlinie beiderseitige Amaurose, und Durchschneidung des einen Tractus opticus Amaurose der entgegengesetzten Seite bedinge.

Zu demselben Resultat wie Michel gelangten im Jahre 1874 Schwalbe (136) und Scheel (137). Letzterer hob jedoch hervor, dass vom Tuber cinereum und der Lamina terminalis cinerea Fasern ausgingen, welche zu dem auf der gleichen Seite befindlichen Opticus hinzögen.

In demselben Jahre trat v. Gudden (138) mit Entschiedenheit den Ansichten Mandelstamms und Michels entgegen mit folgenden schon 1872 ausgesprochenen Sätzen:

1. Das sog. Ganglion optic. basale ist kein Ganglion opticum.

2. Bei allen Tieren, deren Gesichtsfelder getrennt sind, kreuzen sich die Sehnerven vollständig.

3. Bei allen Tieren (und so auch beim Menschen), deren Gesichtsfelder zusammenfallen, kreuzen sich die Sehnerven nur teilweise.

4. Eine vordere Kommissur des Chiasmas lässt sich nicht nachweisen.

5. Die hintere Kommissur ist zwar vorhanden, steht aber in keiner physiologischen Beziehung zu den Sehnerven, sie ist vielmehr in ihrer Existenz durchaus unabhängig von diesen.

Sehr interessant ist der Ausspruch v. Guddens, dass die Unterscheidung, ob Kreuzung unter fast geradem Winkel, oder wirkliche Kommissur nicht wohl möglich sei, so lange nicht die Verfolgung einzelner Achsenzylinder gelänge.

v. Gudden kam auch auf Grund von Querschnittsmessungen der Optici und Tractus an einseitig enukleierten Hunden und bei Menschen mit einem atrophischen Opticus ebenfalls zur Annahme einer Partialkreuzung der Sehnervenfasern. Sehr bemerkenswert ist die zum Schlusse seiner Arbeit mitgeteilte Beobachtung, dass in einem Falle, in welchem der Tractus opticus der einen Seite fehlte, doch beide N. optici vorhanden waren. Sie erschienen nur kleiner als normal, und zwar war der linke kleiner als der rechte.

Reich (139) wiederholte die v. Guddenschen Versuche der Enukleation eines Auges an eben geborenen Hunden; nach fünf Monaten zeigte sich deutliche Atrophie in beiden Tractus, beide waren dünner, als in der Norm; der rechte Tractus war aber nicht sehr viel dünner als der linke (bei Enukleation des linken Auges). Reich spricht sich für eine unvollständige Kreuzung beim Hunde aus.

Ebenfalls gegen die vollständige Kreuzung in Chiasma wendet sich Woinow (140) auf Grund eines Präparates. Das linke Auge war vor 40 Jahren erblindet, und es fand sich Atrophie des Sehnerven und des Tractus links; auch der rechte Tractus war ein wenig atrophisch.

Eine Reihe klinisch beobachteter Fälle von Hemiopie bewogen Schweigger (141) zu dem Ausspruche, dass man die Halbdurchkreuzung der Sehnerven im Chiasma erfinden müsse, wenn sie nicht bereits nachgewiesen wäre.

Nicati (142) schnitt vom Munde aus bei jungen Katzen das Chiasma sagittal in der Medianlinie durch. Nach dieser Operation sah die Katze so viel, dass sie sich noch leicht zu führen vermochte. Es könne daher nur eine unvollständige Kreuzung vorhanden sein.

Baumgarten (143) fand 7 Jahre nach ausgeführter Enukleation des rechten Auges den rechten Sehnerven vollständig grau degeneriert. In beiden Tractus fand sich eine mehrere Millimeter lange Strecke, in welcher die Nervenfasern degeneriert waren, und zwar lag die markarme Zone im rechten Tractus längs der oberen Peripherie (im oberen äusseren Quadranten), im linken Tractus dagegen im inneren unteren Quadranten.

Gowers (155) untersuchte (ebenfalls wie die beiden vorhergehenden Autoren im Jahre 1878) zwei Fälle von vollständiger Atrophie des Opticus. Der dem atrophischen Nerven entgegengesetzte Tractus war etwas kleiner, als der andere. Mikroskopisch war in beiden Tractus ein wenig mehr Bindegewebe als normal vorhanden.

Michel (144) enukleierte nach dem Vorgange v. Guddens junge Hunde, und zwar drei auf dem rechten, drei auf dem linken Auge und vier beiderseits. Die Messungen ergaben, dass das Verhältnis des der enukleierten Seite entgegengesetzten Tractus zum Opticus der enukleierten Seite ein grösseres war, als dasjenige des der gesunden Seite entgegengesetzten Tractus zum Opticus dieser Seite, d. h. der Tractus war stärker atrophisch, als der Opticus. Bei der Annahme einer partiellen Kreuzung müsste das umgekehrte Verhältnis eintreten. Michel sprach sich von neuem gegen v. Guddens Ansicht über die Partialkreuzung aus.

Recht wichtig ist eine Beobachtung Kellermanns (145) aus dem Jahre 1879. Bei einem dreijährigen Kinde ging ein Auge infolge eines Traumas zu grunde. Im linken sehr verdünnten Opticus fanden sich keine markhaltigen Nervenfasern mehr vor. Am rechten Opticus war nach aussen unten bis in das Chiasma hinein eine atrophische Stelle vorhanden. Kellermann meint, dass die von einem Auge in dem einen Nerven aufsteigende Degeneration eine absteigende Atrophie einer Gruppe im anderen Nerven auf dem Wege durch das Chiasma herbeiführe. Die atrophische Partie wende sich immer mehr von der Peripherie der Mitte der Querschnitte zu, je mehr man sich dem Chiasma nähere. Kurz vor dem letzteren verlaufe sie nur noch wenig nach unten von der Mitte des Querschnitts. Daraus gehe hervor, dass die Anordnung der Nervenfasern in der Nähe des Chiasmas keine parallele sei, wie beim Opticus in der Nähe des Bulbus. Nach Kellermann finde eine unvollständige Kreuzung statt und zwar so, dass sich etwa $^2/_3$ der Fasern kreuzten. Das sich nicht kreuzende Drittel soll in zwei Gruppen im Chiasma, in einem höher und einem tiefer gelegenen, in die Tractus derselben Seite weiterlaufen, indem sich die Fasern mit den von der anderen Seite gekommenen verflechten. Kellermann

stellt den Satz auf, dass es keine Fasciculi laterales gäbe; denn am äusseren Rande des Chiasmas lägen Bündel, welche vom Nerven der entgegengesetzten Seite herstammten, nach vorne sogar nur solche, während weiter hinten ihnen Fasern der Nerven derselben Seite beigemischt seien. Überhaupt existiere keine Nervenfasergruppe, welche durch das ganze Chiasma hindurchzöge, ohne sich mit anderen Fasern zu verflechten, möge sie nun im Nervus und Tractus auf derselben Seite liegen, oder von einer Seite zur anderen hinüberziehen.

Nieden (149) publizierte 1879 einen Fall von Atrophie des einen Opticus mit nahezu gleichmässigem und normalem Dickendurchmesser der beiden Tractus optici.

Mit Hülfe einer anderen Zerfaserungsmethode (absol. Alkohol und Holzessig) untersuchte Stilling (146) im Jahre 1881 das Chiasma und kam zu folgendem Resultat. Dasselbe bestehe aus zwei Schichten: aus einem inneren Kerne sich kreuzender Fasern, der von einer äusseren Schicht vollkommen umschlossen sei. In letztere gelangten ungekreuzte Bündel auf die Vorder-, Hinter- und Seitenfläche des Chiasmas. Es seien ebenso viel gekreuzte wie ungekreuzte Bündel vorhanden. Den völligen Einschluss der inneren Schicht durch die äussere ergänze eine vordere und hintere, die v. Guddensche Kommissur.

Adamück (147) gelangte auf Grund von Tierversuchen (Hund und Katze) zur Annahme der unvollständigen Sehnervenkreuzung.

Ottomar Purtscher (148) untersuchte sechs Fälle von einseitiger Atrophie des Sehnerven und drei Fälle von doppelseitiger Atrophie mit Einschluss der Chiasmen und der Tractus. In den meisten Fällen hatte die Erblindung seit Jahren bestanden.

In den sechs Fällen einseitiger Opticusatrophie bestätigte die Untersuchung in der schönsten Weise die von v. Gudden niedergelegten Resultate; die in einzelnen Fällen hervortretende Abweichung bezog sich auf unwesentliche Punkte. In zwei Fällen von doppelseitiger Atrophie wurden die hinteren v. Guddenschen Kommissurenfasern in den sonst völlig atrophischen Tractus normal erhalten vorgefunden.

Samelsohn (150) untersuchte 1880 das Gehirn eines 18jährigen Jünglings, dem drei Jahre vorher der rechte Bulbus enukleiert worden war. Bei Annahme der Partialkreuzung fand er den gekreuzten Faseranteil stärker, als den ungekreuzten.

Eine Bestätigung der Angaben v. Guddens erbrachte die Untersuchung des Chiasmas einer 76jährigen Frau mit totaler Atrophie des rechten Opticus durch Marchand (151).

Wie schon erwähnt, liegen nach Stilling (152) im Chiasma die gekreuzten Bündel allseitig umschlossen von den ungekreuzten; nur eine kleine Stelle an der vorderen Seite werde von den Fasern der Commissura ansata umgeben. Die aus dem Tractus stammenden ungekreuzten Fasern bildeten eine medialwärts offene Rinne, deren frei endende Schenkel die ganze obere und untere Fläche des Chiasmas deckten. Die Lücken, welche

auf der oberen und unteren Fläche desselben zwischen den einander zugekehrten Rändern beider Rinnen blieben, seien auf der unteren Fläche von ungekreuzten Fasern ausgefüllt, welche von den oberflächlichen Lagen des Tuber cinereum herstammten, auf der oberen von gleichartigen, welche von der Lamina terminalis cinerea ausgingen; letztere zögen geradezu auf die Dorsalfläche, erstere als ein kleines, sich allmählich verjüngendes Bündel zur medialen Seite des Sehnerven, hier ein wenig nach vorn und oben gewendet. Den noch bleibenden Zwischenraum deckten Fasern, welche mehr durchscheinend grau aussähen; dieselben („Commissura ansata" Hannovers), bildeten in schlingenförmigem Verlaufe vom Tuber cinereum zur Lamina terminalis eine Schleife, in welcher der vordere Winkel des Chiasma ruhe. Die gekreuzten Bündel bildeten den Kern des Chiasmas; die vordere Kommissur, deren Fasern übrigens zum Teil tief in das Innere des Sehnerven einbögen, stelle die Verbindung beider Netzhäute dar, und liege im vorderen Winkel auf der Dorsalfläche des Chiasmas, wo sie sich weit gegen den hinteren Winkel erstrecke. Die hintere Kommissur, die Verbindung der centralen Enden des Sehnerven, liege zum kleinen Teil im hinteren Winkel, der Hauptmasse nach auf der unteren Fläche fast bis zu deren vorderem Rande hin sich ausbreitend.

Das ungekreuzte Bündel sei beim Menschen und Affen mindestens eben so gross wie das gekreuzte. Das Tuber cinereum habe eine doppelte Beziehung zum Sehnerven und Tractus: ausser als Ursprungsstelle für ungekreuzte Fasern sei es wichtig als ein in den Verlauf eingeschaltetes Ganglion.

Ganser (153) stellte 1882 experimentelle Untersuchungen über die Lagerung und Existenz des ungekreuzten Opticusbündels an, welche die v. Guddensche Ansicht bestätigten. Seine Untersuchungen (153) betreffs des Maulwurfsgehirns seien hier angeführt, weil sie interessante Einblicke in die anatomische Anlage der Sehbahn gewähren; für den Aufbau des Chiasmas geben sie jedoch keine Aufschlüsse.

Burdach (154) fand 1883 bei seiner Untersuchung im Tractus das ungekreuzte Bündel als schmale marklose Zone an der oberen lateralen Seite des äusseren oberen und an der lateralen Seite des unteren Quadranten. Das gekreuzte Bündel präsentierte sich dagegen als schmaler atrophischer Streifen längs des unteren Randes mit keilförmiger Verbreiterung des inneren unteren Quadranten.

Von den Fällen Baumgartens und Marchands unterscheidet sich die Burdachsche Beobachtung dadurch, dass die Atrophie im gleichseitigen Tractus sich mehr nach unten erstreckt und ausschliesslich an den Randpartieen der Nervenscheibe sich nachweisen liess, während sie bei Baumgarten mehr längs des oberen Randes verlief, ausserdem als partieller Markschwund am oberen äusseren Rande sich kundgab.

In Deutschmanns (156) Falle von lange bestehender Atrophie des rechten Opticus fand sich beiderseitige Atrophie der Tractus, links beträchtlicher als rechts; und zwar erwies sich der linke Tractus nach innen, nach

oben und unten ziemlich gleichmässig degeneriert, der rechte nach oben und unten und schliesslich nur noch nach oben.

Bechterews (157) Experimentaluntersuchungen wiesen auf eine Partialkreuzung der Fasern im Chiasma hin.

v. Gudden (158) hat durch erneute Experimentaluntersuchungen die Richtigkeit seiner Theorie der Partialdurchkreuzung der Sehnervenfasern zu beweisen gesucht. Er fand den Querschnitt des gekreuzten zu dem des ungekreuzten Bündels wie 5 : 3.

Im Jahre 1887 demonstrierte Bernheimer (159) Chiasmaschnitte, welche, nach Weigert-Pal gefärbt, die vordere, die hintere, das gekreuzte und das nicht gekreuzte Bündel gut erkennen liessen.

In demselben Jahre soll es nach Flechsigs Bericht (160) seinem Schüler Bognoff gelungen sein, eine bisher gänzlich unbekannte Wurzel des Sehnerven nachzuweisen, welche direkt vom Chiasma aus in das centrale Höhlengrau des dritten Ventrikels zu verfolgen war.

Den wichtigsten Beitrag zu der vorliegenden Frage lieferte 1887 Michel (161) in einer eingehenden Arbeit über die Sehnerven-Degeneration und Kreuzung, in welcher er durch Tierexperimente und durch Untersuchungen beim Menschen seinen von jeher eingenommenen Standpunkt der Totalkreuzung von neuem zu verteidigen suchte. Da uns die menschlichen Befunde mehr interessieren als die Tierexperimente, so seien erstere nach dem Referate aus Michels Jahresbericht hier wiedergegeben.

1. Die Autopsie eines 67jährigen Individuums, dessen rechtes Auge schon in frühester Kindheit zu grunde gegangen war, ergab einen grau verfärbten Opticus, doch keine makroskopischen Veränderungen des Tractus. Die mikroskopische Untersuchung zeigte noch eine grosse Anzahl dunkelgefärbter Nervenfasern im rechten Sehnerv, mässig degenerierten linken und normalen rechten Tractus. Besonders deutlich trat in diesem Chiasma die Schleifenbildung und korbgeflechtenartige Anordnung der Fasern hervor. „Die v. Guddensche und Meynertsche Kommissur waren gut erhalten." Es sei hierbei bemerkt, dass Michel der erste war, der die erwähnte Schleifenbildung der erhaltenen Opticusfasern, die in den degenerierten Sehnerven hineinragt, beschrieben hat, ein Verhalten, welches auch wir, in unseren später zu beschreibenden Präparaten, aufs Schönste ausgeprägt gefunden haben.

2. Bei der Sektion eines 66jährigen Menschen, der im 20. Lebensjahre das linke Auge verloren hatte, ergab sich eine fast auf die Hälfte des Normalen vorgeschrittene Verschmälerung des linken Nerven, sowie starke Abflachung und Dickenabnahme des rechten Tractus. Mikroskopisch zeigte der linke Sehnerv eine gleichmässige Degeneration und noch erhaltene, gleichmässig verteilte markhaltige Fasern. Der linke Tractus war normal, der rechte stark degeneriert.

3. Ein 51jähriges Mädchen starb 6 Jahre nach der Enukleation des rechten Auges; das linke war stark in Mitleidenschaft gezogen. Der rechte

Opticus war grau und stark verschmälert, der linke Tractus weniger prominent, sonst normal.

4. Ein Kind mit rechtsseitigem Anophthalmus starb kurz nach der Geburt. Bei der Autopsie erschien das Chiasma normal, der rechte Sehnerv war hochgradig verschmälert, der rechte Tractus war etwas flacher als der linke.

Gegen die aus diesen Befunden wiederum gefolgerte Anschauung Michels von der Totalkreuzung, wendete sich Bernheimer (162) auf Grund seiner Untersuchungen der Markscheidenentwickelung und des Faserverlaufs im Chiasma. Im Tractus soll sich das Nervenmark früher als im Chiasma und im Opticus bilden, und die ungekreuzten Bündel nur in der oberen, nicht in der unteren Hälfte des Chiasmas liegen.

Nach Singer und Münzer (163) besteht beim Menschen eine Partialkreuzung der Fasern; jedoch sollen die ungekreuzten Fasern nicht in einem geschlossenen Bündel in den Tractus übergehen, sondern sich ziemlich gleichmässig über den gleichseitigen Tractus verteilen.

Möller (164) fand bei Untersuchungen des Chiasmas von Schimpansen das Vorhandensein einer Partialkreuzung.

Beim menschlichen Chiasma fand Tornatola (165), der unter Angeluccis (166) Leitung arbeitete, eine unvollständige Kreuzung, indem die Hälfte der Tractusfasern zum gleichseitigen, die andere Hälfte zum entgegengesetzten Opticus verlief.

In dem Delbrückschen Falle (167) war der rechte Opticus nur ungefähr zur Hälfte degeneriert, während der linke total entartet war. Die mikroskopischen Präparate ergaben Schwund aller gekreuzten Fasern und der ungekreuzten der linken Seite. Nur das rechte ungekreuzte Bündel war vorhanden.

Die Weigert-Palsche Methode wandte Hebold (168) bei der Untersuchung zweier Chiasmen mit je einem atrophischen Sehnerven an. Jeder Opticus besteht nach Hebold aus zwei grossen Faserbündeln, von denen das eine aus dem rechten, das andere aus dem linken Tractus kommt. Sie sind beide beinahe gleich stark. Das ungekreuzte Bündel verläuft im lateralen Teile des Chiasmas.

Popow (169) hat nach dem Referat von Adelheim das Chiasma von einem achtmonatlichen Fötus und von entwickelten Kindern, die gleich nach der Geburt oder in den ersten Tagen ihres Lebens gestorben waren, untersucht. Die Schnitte wurden nach Weigert gefärbt. Auf Grund seiner Untersuchungen kommt Popow zu folgenden Schlüssen: 1. Die Fasern der schlingenförmigen Kommissur von Hannover sind unstreitig nervöser Natur. Sie erhalten ihre Myelinbekleidung früher als die Sehfasern und bilden allem Anschein nach ein selbständiges von den Sehbahnen unabhängiges System. 2. Die ungekreuzten Sehnervenfasern nehmen in den Tractus opticus die oberen Abschnitte ein, bilden jedoch kein kompaktes Bündel. 3. Die Fasern der Meynertschen Kommissur enden, wie es scheint, alle ohne Aus-

nahme im Corp. subthalam. und zwar im oberen und hinteren Abschnitte desselben.

Pribitkow (170) beschäftigte sich mit Tierexperimenten, um den Faserverlauf des Opticus festzustellen. Er fand beim Kaninchen, beim Hund und bei der Katze partielle Kreuzung.

Auf die sehr wichtige Arbeit Henschens (171) werden wir später noch öfter einzugehen haben. Es tritt dieser Autor mit grösster Entschiedenheit für die Semidecussation ein und zwar auf Grund pathologisch-anatomischer Studien am Menschen.

Hosch (172) hat in drei Fällen, in denen seit 4, 14 und 25 Jahren einseitige Erblindung bestanden hatte, Untersuchungen angestellt und gelangte zu folgenden Resultaten: 1. dass die Fasern des einen Opticus in beide Tractus übergehen, 2. dass der gekreuzte Anteil die grössere Masse bildet, 3. dass die Fasern des ungekreuzten Bündels im Tractus nicht ganz gedrängt beieinander liegen, vielmehr mit den anderen untermischt verlaufen, und dass sie eine keilförmige Figur darstellen.

Hier ist noch nachzutragen, dass Stauffer (173) denselben Fall, den Schmidt-Rimpler (174) und Marchand (151) beschrieben hatten, untersucht hat und zur Annahme einer Semidecussation gelangt ist.

Darkschewitsch (175) erklärte die Annahme eines Indifferenzpunktes im Chiasma, welcher imstande wäre, die von der Peripherie nach dem Centrum fortschreitende Degeneration aufzuhalten, für irrtümlich. Aus seinen Tierexperimenten erschliesst Darkschewitsch, dass die Fasern eines jeden Tractus nicht bloss zum entgegengesetzten Sehnerven, sondern auch zu dem gleichseitigen verlaufen.

Ramon y Cajal (176) stellte nach seinen Untersuchungen fest, dass bei der Ratte und Maus die Sehnervenkreuzung eine partielle sei, indem ein kleines Faserbündel stets ungekreuzt und zwar immer auf der oberen Sehnervenfläche verlaufe. Die Fasern dieses ungekreuzten Bündels gingen zu dem Corp. gen. lat. derselben Seite.

Pick (177) versuchte experimentell die Frage zu lösen, welchen Weg die aus den einzelnen Teilen der Retina kommenden Nervenfasern innerhalb der Tractus und N. optici einschlügen. Die degenerierten Fasern zeigten stets einen gekreuzten Verlauf; eine Bahn von ungekreuzten Fasern konnte nicht aufgefunden werden.

Hüfler (178) untersuchte das Chiasma eines Paralytikers mit doppeltseitiger Sehnervenatrophie. Der rechte Opticus enthielt keine gesunden Fasern mehr, im linken dagegen waren noch im äusseren unteren Quadranten einige Faserbündel erhalten. Ein Teil derselben und die mittlere Partie verblieb auf derselben Seite und liess sich bis zum Tractus verfolgen. Hüfler wirft die Frage auf, ob man nicht in den ventral hinüberziehenden Fasern die gewöhnlich gekreuzten Faserteile, in dem dorsalen Fasernetz aber Fasern ganz anderer Herkunft zu suchen habe.

Bernheimer (179) untersuchte 1896 einen neuen Fall, der sich mit dem von ihm 1889 beschriebenen deckt. Die Schnitte aus der dorsalen Chiasmahälfte aller anatomisch untersuchten Objekte zeigten die Existenz ungekreuzter Sehnervenfasern. Dieselben verliefen nicht in einem geschlossenen Bündel, sondern geflechtartig mit den anderen vermischt und bildeten während des Verlaufs mannigfache Umbiegungen.

Im Jahre 1895 hatte sich von Koelliker (180) auf die Seite Michels gestellt, indem auch er in seinen normalen Chiasmapräparaten ein ungekreuztes Bündel nicht konstatieren konnte. Nur in den tiefen ventralen Gegenden des Hundechiasmas fanden sich einige Fasern, die eventuell auf direkte Fasern bezogen werden konnten; jedoch war ihre Zahl so unbedeutend, dass ihnen unmöglich eine grössere Bedeutung zukam.

Nach Grützner (181) könne man auf rein anatomischem Wege niemals zu einer Kenntnis des Verlaufs der Opticusfasern gelangen. Zum Beweis konstruierte Grützner ein sinnreiches Chiasmamodell.

Jacobsohn (182) fand bei Affen unvollständige Kreuzung der Opticusfasern.

Schmidt-Rimpler (183) untersuchte das Chiasma eines Falles, der seit 13 Jahren einen phthisischen Bulbus hatte. In beiden Tractus konnte man je ein degeneriertes Bündel erkennen. Bis in die Hirnrinde konnte Schmidt-Rimpler die doppeltseitigen Degenerationen verfolgen.

Ein ungekreuztes, isoliertes, nicht atrophisches Opticusbündel wies Schlagenhaufer (184) in einem Chiasma einer 54jährigen Frau nach, die eine totale Opticusatrophie dargeboten hatte.

Teljatnik (185) bestätigte auf Grund von Experimenten an Hunden die partielle Kreuzung der Opticusfasern.

Cramer (187) fand in seinen Chiasmaschnitten in beiden Tractus Degenerationen; im rechten an der Aussen-, im linken an der Innenseite. Nach Cramer kreuzt sich der Opticus partiell, das gekreuzte Bündel nimmt den inneren, das ungekreuzte den äusseren Teil des Tractus ein. Es handelte sich um einen Fall mit Phthisis des rechten Bulbus. Die beiden lateralen Kniehöcker, die beiden vorderen Vierhügel, das rechte Pulvinar und beiderseits die Rinde der Fissura calcarina waren affiziert.

Schaffer (186) bestätigte die Bernheimersche Ansicht, dass das gekreuzte Bündel im ventralen, das ungekreuzte im dorsalen Teil des Chiasmas verlaufe. Im gekreuzten Bündel wäre eine weit grössere Anzahl von Opticusfasern. Die ungekreuzten Fasern bildeten kein geschlossenes Bündel.

v. Sölder (211) zählte die Fasern eines medianen Sagittalschnittes durch das Chiasma und die Summe der in einem N. opticus und in einem Tractus opticus verlaufenden Fasern und fand im Chiasma 1048, im Nervus + Tractus 1397. Es sei dies ein numerischer Beweis, dass ein Teil der Sehnervenfasern nicht durch die Medianebene des Chiasmas ziehe und daher ungekreuzt bleibe.

Die Ansichten des bekannten Neurologen v. Monakow (238) betreffs des Baus des Chiasmas findet man am kürzesten zusammengefasst in seiner

Gehirnpathologie und zwar in einer Anmerkung. „Die Frage nach der Kreuzung des Sehnerven bei höheren Säugern darf jetzt betrachtet werden als definitiv entschieden im Sinne einer Semidecussation. Der Beweis hierfür wurde durch pathologisch-anatomische und experimentelle Untersuchungen (durch Studium der sekundären Degenerationen) erbracht. Speziell wären für die Halbkreuzung folgende Tatsachen anzuführen:

1. Nach Enukleation eines Auges erstrecke sich die sekundäre Degeneration auf beide Tractus opticus und gehe in beide äusseren Kniehöcker über (v. Monakow).

2. Nach Erkrankung oder Kontinuitätsunterbrechung eines Tractus opticus gehe die sekundäre Degeneration in absteigender Richtung ebenfalls durch das Chiasma in beide Sehnerven über, wobei auf jeder Seite verschiedene Bündel vom degenerativen Prozess ergriffen würden.

3. Enukleation eines Auges mit Durchschneidung des gleichseitigen Tractus opticus an der Hirnbasis (durch Eindringen in das Foramen opticum mit einem Häckchen), ein von Ganser ersonnenes Operationsverfahren, habe Degeneration sämtlicher Tractusbündel auf beiden Seiten zur Folge, mit Ausnahme des ungekreuzten Bündels der gegenüberliegenden Seite. Durch die Operation komme das ungekreuzte Bündel des Opticus in seiner ganzen Ausdehnung isoliert zur Darstellung.

4. Längsdurchtrennung im Chiasma habe nicht Blindheit, wie das bei vollständiger Kreuzung der Fall sein müsste, sondern bitemporale Hemianopsie zur Folge.

5. Umschriebene primäre Degeneration in einem bestimmten lateralen Abschnitte des N. opticus beim Menschen gehe nicht auf den gegenüberliegenden, sondern nur auf den gleichseitigen Tractus opticus über."

Hellendal (188) untersuchte mehrere Chiasmen mit verschieden lange bestehender Atrophie des einen Opticus. Er gelangte zu dem Resultat, dass die Atrophie als ventro-mediales isoliert verlaufendes Bündel in den gegenüberliegenden Tractus sich ganz deutlich weit hinein verfolgen lasse. Ein isoliertes atrophisches ungekreuztes Bündel konnte er nicht konstatieren.

Ausserordentlich bedeutsam sind die Untersuchungen Ramon y Cajals (176) über die Kreuzungsverhältnisse des Sehnerven mit Hilfe der Golgischen und der Methylenblaufärbung. Er bestätigte den von Michel gefundenen bogen- und schlingenförmigen Verlauf der Fasern im Chiasma und zwar so, dass die Konvexität des Bogens in den Anfangsteil des gleichseitigen Opticus hineinrage.

Eine neue Entdeckung war der Nachweis von Bifurkationen der Opticusfasern im Kaninchenchiasma mittelst der Methylenblaufärbung. Diese Teilungen waren jedoch spärlich. Daneben fanden sich auch ungeteilte ungekreuzte Fasern.

Nach Ramon y Cajal besteht eine Semidecussation. Zu demselben Resultat gelangte Bechterew auf experimentellem Wege, so z. B. durch sagittale Durchschneidung des Chiasmas bei Hunden.

Bernheimer (197) stellte dasselbe Experiment beim Affen an, mit dem Resultat, dass die Affen auch nach der gelungenen Operation sehen konnten.

Auf dem Wege der Rekonstruktionsmethode konnte Siegrist (193) die Semidecussation im Chiasma bei einem Falle nachweisen, bei welchem vier Jahre vorher das eine Auge entfernt worden war.

Schaffer (194) und Wieting (195) sprachen sich auf Grund ihrer Untersuchungen für die Semidecussation aus. Nach Schaffer liegen die ungekreuzten Fasern im Chiasma dorsal und verteilen sich im Tractus gleichmässig über den Querschnitt. Nach Wieting liegen sie im Sehnerven lateral und etwas ventral, im Tractus derselben Seite dagegen medial als kleiner gegen das Centrum des Tractus sich zuspitzender Sector, der weit hinauf als solcher zu verfolgen ist. Die v. Guddensche und Meynertsche Kommissur hätten mit dem Opticus direkt nichts zu tun. Die Decussation der gekreuzten Fasern erfolge stets unter gleichzeitiger Verlagerung von der dorsalen Seite des N. opticus nach der kontralateralen ventralen Seite des Tractus.

Bernheimer (197) erbrachte 1899 den rein anatomischen Nachweis der ungekreuzten Sehnervenfasern beim Menschen auf Grund der Untersuchung eines Falles von beiderseitigem Mikrophthalmus.

Das wichtigste Ereignis im Jahre 1899 ist nun die Tatsache, dass Koelliker (198) selbst zu dem Resultat gelangte, es gäbe eine grosse Anzahl ungekreuzter Fasern im Chiasma der Katze (Golgimethode). Auch fand er bei der Katze spitzwinkelige Teilungen der Opticusfasern und zwar in centrifugaler wie in centripetaler Richtung.

Moeli (216) kam auf Grund seiner eingehenden Untersuchungen von sechs Fällen zu folgendem Resultat:

„In jeden Tractus gelangen Fasern jedes Sehnerven. Es kreuzt sich beim Verlaufe durch das Chiasma kaudalwärts der grösste Teil derjenigen Fasern, welche im Sehnerven beim Eintritt in das Chiasma dorsal liegen.

Nach dem Übertritt auf die andere Seite gelangen sie zunächst in die basale Chiasmahälfte, finden sich weiterhin aber dorsal und zwar sowohl lateral als auch medial, besonders im Tractus selbst. Zum Teil ragt ihre Umbiegungsstelle nach der Kreuzung (die zweite!) in den andern Sehnerven (basal) hinein (Michel).

Die zur Kreuzung bestimmten Fasern des Opticus wenden sich nach dem Eintritt in das Chiasma meist nicht direkt nach der anderen Seite. Ehe sie nach Überschreitung der Mittellinie grösstenteils in basalere Ebenen herabsteigen, ist ihr Weg schleifenförmig oder ein Abschnitt einer Spirale. Die Fasern laufen teilweise — und in den einzelnen Fällen in verschiedenen horizontalen Ebenen — zunächst mehr nach hinten als nach der anderen Seite und erreichen so zum Teil die occipitale senkrechte Grenze des Chiasmas, von wo sie medial- und wieder etwas frontalwärts umbiegen. Keineswegs jedoch dringen alle Fasern vor der Kreuzung soweit nach hinten

vor, es scheinen vielmehr namentlich die beim Eintritt des Opticus lateral liegenden hieran beteiligt.

Die zum Tractus derselben Seite gelangenden Fasern entstammen grösstenteils einem am Foramen opticum basal und latero-basal gelegenen Felde. Sie vermischen sich schon auf dem Wege zum Chiasma hin vielfach mit den zur Kreuzung bestimmten Fasern, indem sie dieselben spitzwinklig, zum Teil geschwungen, etwas lateralwärts gerichtet, durchdringen. Auch durch das Chiasma treten sie grösstenteils in leicht schräg dorsaler (aufsteigender) Richtung und etwas geschwungen hindurch. Sie bilden schmale Säulchen frontal von mehr vertikal paralleler, kaudal von mehr radiärer Anordnung.

In den occipitalsten Chiasmalagen ist von den ungekreuzt bleibenden Fasern schon ein Bruchteil mehr in der direkten Richtung auf den Verlauf des Tractus gelagert, andere sind noch etwas nach hinten oder oben gerichtet. Sicher gelangen so ungekreuzte Fasern auch in die dorsalen Tractusabschnitte, ganz zweifellos in die lateralen. Die gekreuzten Fasern laufen grösstenteils in leicht latero- oder ventro-lateral konvexer Linie als mehr bogenförmig in den Tractus hinein.

Im Sehnerven tritt erst in der Gegend des Foramen opticum eine durchgreifende Trennung der Tractusfasern ein. Vor dem Chiasma dagegen laufen namentlich mehr lateral- und ventralwärts gerichtete gekreuzte Fasern und mehr ventral gerichtete ungekreuzte Fasern in regelloser Anordnung über einen grösseren Teil des Querschnitts. Weiter frontal verdichten sich die ungekreuzten Fasern ventral und ventro-central. Bis zum For. opt. ordnen sich die ungekreuzten Fasern unter steter Abnahme der geschwungen auf dem Querschnitte verlaufenen am ventralen und ventro-lateralen Rande.

Nachdem die ungekreuzte Faserung dann eine Zeitlang im wesentlichen lateral gelegen hat, zerfällt sie frontalwärts in bekannter Weise in zwei dorsal und ventral und meist etwas mehr im lateralen Teile gelegene, öfter nicht ganz scharf begrenzte Felder.

Eine völlige Übereinstimmung in der Lage der gekreuzten und ungekreuzten Fasern findet, wie im Chiasma, so auch bis zum For. opt. im Nerven nicht in allen Fällen statt, in der Orbita dagegen scheint die Anordnung der beiden Faserarten im wesentlichen übereinzustimmen."

Die Fälle von einseitiger Anophthalmie und Bulbusatrophie von Leonowa (213) haben nochmals die Tatsache bestätigt, dass ein jeder Sehnerv in ein gekreuztes und ungekreuztes Bündel zerfällt. Bei der makroskopischen Untersuchung der einseitigen Anophthalmien, wie der nach totaler Atrophie eines N. opticus, ergab sich der bekannte Befund, der immer beobachtet wird und der um so geringer hervortritt, je unvollkommener die Durchkreuzung der Nerven im Chiasma vor sich geht. Die beiden Tractus optici wie die Corp. gen. ext. verhalten sich ziemlich gleich; die Atrophie der entgegengesetzten Tractus und Corp. gen. ext. ist kaum stärker ausgeprägt. Dieses Verhalten geht aus der Anwesenheit des gekreuzten Bündels hervor. Wenn beim Menschen eine totale Sehnervenkreuzung existierte, so hätten wir die-

selben Resultate bekommen, die wir regelmässig bei manchen Tieren mit totaler Sehnervenkreuzung nach einer einseitigen Bulbusenukleation beobachten können; je vollkommener die Durchkreuzung der Sehnerven im Chiasma vor sich geht, desto flacher und von geringerem Umfange sind die entgegengesetzten Corp. gen. ext. und der vordere Zweihügel. So ist noch einmal die Tatsache festgestellt, dass die Lehre von der Totalkreuzung des Sehnerven, deren Vertreter wir in Michel haben, „nicht geeignet ist", wie Henschen betont, „die Richtigkeit einer Theorie, welche ebensowenig mit anatomischen Tatsachen, als mit physiologischen und klinischen Postulaten sich vereinigen lässt, darzulegen."

Der folgende Satz von v. Gudden muss als ein unabänderliches Gesetz angesehen werden: Bei allen Tieren, und so auch beim Menschen, deren Gesichtsfelder zusammenfallen, kreuzen sich die Sehnerven nur teilweise.

Dimmer (199) macht genaue Angaben über die Lage des gekreuzten und ungekreuzten Bündels auf Grund von anatomischen Untersuchungen. In den vorderen Teilen des Chiasmas finden sich in der Nähe der Mittellinie nur gekreuzte Fasern. In den lateralen und vorderen Chiasmateilen finden sich sonst nur ungekreuzte Fasern, weiter proximalwärts mit gekreuzten gemischt.

Gallemaerts (201) untersuchte vier Chiasmen mit partiell oder total degenerierten Nerven der einen Seite. Gallemaerts fand die Zahl der gekreuzten Fasern viel grösser als die der ungekreuzten; sie verhalten sich wie 5 : 3. Eine scharfe Trennung dieser gekreuzten und ungekreuzten Fasern existiere nicht. Die medianen Partieen des Chiasmas werden von den gekreuzten, die lateralen von den ungekreuzten Fasern eingenommen. Gallemaerts fand auch vielfach Krümmungen und Schlingenbildung der gekreuzten Fasern. Sie zeigen rückläufige Biegungen bis zu 3 mm Höhe in den Tractus der anderen Seite. Gallemaerts plaidiert für die Partialkreuzung.

Im Jahre 1900 hat nun Bernheimer eine eingehende Darstellung des Faserverlaufs im Chiasma nach dem neuesten Standpunkt und auf Grund eigener vielfältiger Untersuchungen geliefert, deren Hauptpunkte wir hier wiedergeben wollen.

Einleitend bemerkt er, dass man die sogenannten primären Opticuscentren (Corp. genic. lateraler Thalamus und vorderer Vierhügel) nicht als Wurzelgebiete, sondern als Endkerne des Sehnerven aufzufassen habe. Da die Opticusfasern aus den grossen Ganglienzellen der Retina entsprängen und von hier aus nach dem Gehirn zu sich entwickelten (His).

Was die von Ramon und Dogiel (200) bei Vögeln mit Sicherheit beschriebenen centrifugal verlaufenden Sehnervenfasern betrifft, die im Lobus opticus entsprängen und in der Retina zwischen den Spongioblasten endigten, so sei beim Menschen bis jetzt weder deren Nachweis in der Retina, noch die freie Endigung der centripetalen Fasern in den primären Opticusganglien

in überzeugender Weise anatomisch gelungen, wenn auch seine eigenen Befunde und die v. Monakows (202) dafür sprächen.

Wichtig ist eine Angabe Bernheimers (203), die durch Westphal (204) und v. Hippel (205) bestätigt worden ist, dass die Markumkleidung der Sehnervenfasern sich vom Centrum gegen die Peripherie entwickelt, also umgekehrt wie die Achsencylinder, und zwar in den letzten Wochen des intrauterinen Lebens.

Nach Bernheimers Ansicht sei das Chiasma aus kommissurenartig verlaufenden Fasern zusammengesetzt, welche mit dem Sehakte nichts zu tun hätten und aus den eigentlichen Fasern des Sehnerven, welche der Vermittelung des Sehaktes und der Lichtreflexe dienten.

Die Commissura ansata von Hannover (vergl. auch pag. 83) stehe weder mit dem Sehnerven noch mit dem Chiasma in enger Beziehung und habe gar nichts mit den Sehbahnen zu tun. Sie verläuft, wie schon erwähnt, an der vorderen und hinteren Chiasmafläche, stammt dorsalwärts aus der Lamina terminalis und wendet sich rückwärts gegen das Tuber cinereum und das Infundibulum.

Die Commissura arcuata anterior existiert nicht, wie dies v. Michel auch bewiesen hat; dieselbe gehört den völlig gekreuzten Sehnervenfasern an.

Die von v. Gudden 1874 beschriebene Kommissur, welche die Thalami verbinden soll, konnte Bernheimer nur bei jugendlichen Chiasmen anatomisch deutlich erkennen. An Degenerationspräparaten Erwachsener bleibe sie auch deutlich sichtbar, da sie mit dem Opticus und dem Sehen nichts zu tun habe. Bernheimer konnte bei Affen den Zusammenhang der v. Guddenschen Kommissur mit dem inneren Kniehöcker und dem hinteren Vierhügel feststellen.

Durch einen schmalen Streifen grauer Substanz von der Guddenschen Kommissur getrennt, verlaufen die Meynertschen Kommissurenfasern in ziemlich parallelen Zügen im hinteren Chiasmawinkel. Nach v. Koelliker endigen die Fasern der Meynertschen Kommissur im Corpus Luysii, was Bernheimer nicht bestätigen konnte. Die physiologische Bedeutung dieser Kommissuren sei noch unbekannt.

Den anatomischen Verlauf der Sehnervenfasern im Chiasma schildert Bernheimer auf Grund seiner Untersuchungen von Chiasmen jugendlicher Menschen in lückenlosen Horizontalschnitten folgendermassen: „Die vom Opticus aus in das Chiasma einstrahlenden Fasern beschreiben nach aussen und hinten gegen den Tractus derselben Seite einen konvexen Bogen[1]), welcher mitunter mit seiner stärksten Konvexität etwas in den gleichseitigen Tractus hineinragt. Hier biegen die Fasern nahezu rechtwinklig oder unter verschiedenen und wenig spitzen Winkeln um und ziehen durch das Chiasma hindurch auf die entgegengesetzte Seite, wo sie gleichfalls einen bogenförmigen

1) Vergleiche Tafel XVII Figur 131 N.

Verlauf, mit der Konvexität nach dem gegenüberliegenden Sehnerven gerichtet, einhalten, um dann wieder umzubiegen und in den Tractus einzustrahlen. Da die Fasern vom anderen Opticus ebenso verlaufen, so entstehen an den Einmündungen der Optici und Tractus in das Chiasma konvexe Bögen, die sog. Michelschen Schleifen. Letztere sind stärker und konvexer gegen die Optici als gegen die Tractus[1])."

Die strohmattenähnliche Verflechtung v. Michels findet sich besonders am Eintritt des Opticus in das Chiasma[2]).

In der unteren, dem Knochen aufliegenden basalen Chiasmahälfte seien anatomisch mit Sicherheit nur gekreuzte und zwar bogenförmig verlaufende Sehnervenfasern und Bündel nachweisbar, so wie sie v. Michel und Kölliker für das ganze Chiasma annehmen[3]).

Untersuche man nun in derselben Weise die Horizontalschnitte der nun folgenden oberen dorsalen Chiasmahälfte, so gelinge es, je weiter nach oben, desto zahlreicher, zuletzt ausschliesslich die hier vorhandenen Fasern als ungekreuzte Sehnervenfasern zu erkennen[4]).

Einen ununterbrochenen Verlauf einer ungekreuzten Sehnervenfaser könne man ebensowenig feststellen wie den einer gekreuzten, da dieselben nie in derselben Ebene verlaufen.

In jüngster Zeit gelang es noch Bernheimer (208), in einem Chiasma eines 10 Tage alten Kindes mit beiderseitigem Mikrophthalmus in ein und demselben Schnitte die ungekreuzten Bündel vom Tractus bis in den gleichseitigen Sehnerven hinein zu verfolgen.

Eigene Untersuchungsergebnisse, Tafel X bis XX.

Im folgenden wollen wir über unsere eigenen, an 15 Fällen mit einseitiger Sehnervenatrophie gewonnenen Anschauungen über die Partialkreuzung im Chiasma und den architektonischen Aufbau des letzteren berichten.

Aus Zweckmässigkeitsgründen beginnen wir mit dem, was uns die Frontalschnitte durch das Chiasma lehren und vergleichen damit an Horizontalschnitten den Verlauf der analogen Faserzüge. Auf diese Weise glauben wir am sichersten unter stetigem Hinweis auf die naturgetreuen Abbildungen den Leser in die Lage versetzen zu können, sich ein eigenes Urteil über den komplizierten Bau des Chiasmas bilden zu können.

---

[1]) Diese Angabe Bernheimers können wir bestätigen, vgl. K Fig. 127 Tafel XVI.

[2]) Auch wir sahen an derselben Stelle eine solche Verflechtung, siehe Figur 126 Tafel XVI und Seite 100, 2. Absatz.

[3]) Diese Angabe Bernheimers ist nach unseren Befunden nur für die hintere untere Chiasmapartie zutreffend, da wir den ungekreuzten Faserzügen lateral an dem vorderen unteren Chiasmaabschnitte begegnen, vergl. U Figur 114 Tafel XII.

[4]) Auch diesem Satze können wir nicht zustimmen, da mediosagittal im ganzen Chiasma überhaupt nur gekreuzte Fasern sich finden, vergl. Figur 132 Richtung I.

Tafel X.

Fig. 103.

(Fall NN I, Schnitt 1.) Frontalschnitt durch beide Sehnerven, eine Strecke weit vor dem Chiasma. Der linke Sehnerv total atrophisch. Mikroskopischer Beginn des Chiasmas. Verlauf der *b*-Fasern und der *o*-Fasern im Nerven der gesunden Seite. Verlauf der gekreuzten Schlingenfasern s, s_1, s_2, s_3 auf der Seite des total degenerierten linken Nervs.

P = Pialfortsatz.

Fig. 104.

(Fall Y, Schnitt 77.) Etwas schräger Frontalschnitt durch den rechten Sehnerven (der linke total degeneriert, hier nicht abgebildet). P = Pialfortsatz unmittelbar vor seinem Beginn; eine Schichte *o*-Fasern zieht noch vor demselben her.

b = *b* Fasern.

bm = *b*-Fasern in ihrem Verlaufe von oben und lateral nach unten und medial, in ihrem mittleren Verlaufe durch den Schnitt getroffen.

bp = pinselförmige Aufsplitterung der *b*-Faserzüge in ihrem Verlaufe dorsomedial nach der Kommissur hin.

Fig. 105.

(Fall Y, Schnitt 74 a.) Etwas schräger Frontalschnitt durch den normalen rechten Sehnerv des gleichen Präparates wie Fig. 104. Das Präparat ist durch Versehen in verkehrter Richtung photographiert. Der linke nicht abgebildete Sehnerv total atrophisch. Die Buchstabenbezeichnungen wie in Fig. 104. bm = die *b*-Fasern treten hier schon mehr lateral in die Schnittfläche ein.

Fig. 106.

(Fall Y, Schnitt 74 b) zeigt die etagenförmige Anordnung der *b*-Fasern bei stärkerer Vergrösserung.

Fig. 107.

(Fall NN I, Schnitt 21.) Frontalschnitt durch den makroskopischen Beginn des Chiasmas im Vorderwinkel. Linker Nerv. opticus total degeneriert. Zunahme der gekreuzten Schlingenfasern s, s^1, s^2, s^3 im sonst total degenerierten linken Opticusquerschnitt.

Auftreten des ventromedial gelegenen atrophischen Feldes im sonst normalen rechten Sehnerv. Dasselbe besteht aus degenerierten Schlingenfasern vom total degenerierten linken Opticus her.

Das atrophische Feld im rechten Sehnerv ventromedial ist durchsetzt von sich kreuzenden *b*-Fasern, welche vom lateralen Rande kommend in der Richtung bp (vgl. Fig. 104 bp) nach der Kommissur ziehen, um dort im anderen Nerven abwärts zu steigen.

Fig. 103.

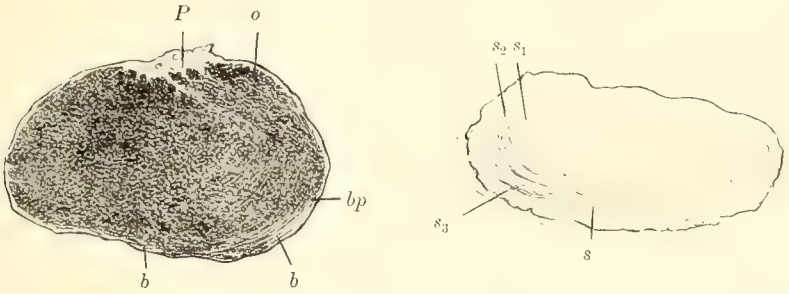

Fig. 104.

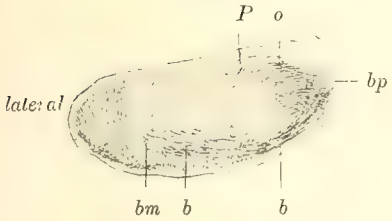

Fig. 105.

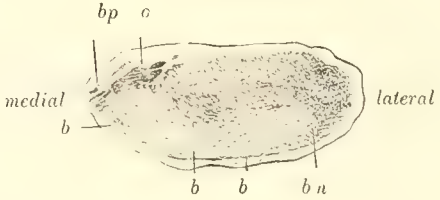

Fig. 106.

Fig. 107.

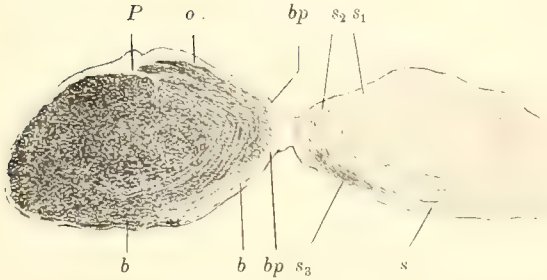

Tafel XI.

Fig. 108.

(Fall NN, Schnitt 24.) Frontalschnitt durch die vordere Partie des Chiasmas bei etwas stärkerer Vergrösserung.

Verlauf der *b*-Fasern von unten *b* nach oben *bp* und ihr absteigender Verlauf $\beta\ \beta\ \beta$ nach dem Passieren der Kommissur.

Auch sieht man die Kreuzung der *b*-Fasern mit den *o*-Fasern noch auf der Seite des gleichen Nerven.

s = Schlingenfasern vom gesunden Nerven her.

Fig. 109.

(Fall NN I.) Frontalschnitt durch die Kommissur etwas weiter rückwärts als Fig. 108 im Chiasma.

s zeigt den weiteren Verlauf der *o*-Fasern durch die Kommissur in die dem total degenerierten Nerven entsprechende Chiasmahälfte.

Die Buchstabenbezeichnungen wie Fig. 94.

Fig. 110.

(Fall NN I.) Frontalschnitt durch die Kommissur noch weiter rückwärts im Chiasma als Fig. 109.

Auch dieser Schnitt zeigt den Verlauf der *b*-Fasern und der *o*-Fasern durch die Kommissur in die dem total degenerierten Nerven entsprechende Chiasmahälfte.

Die Buchstabenbezeichnungen wie in Fig. 108.

Fig. 108.

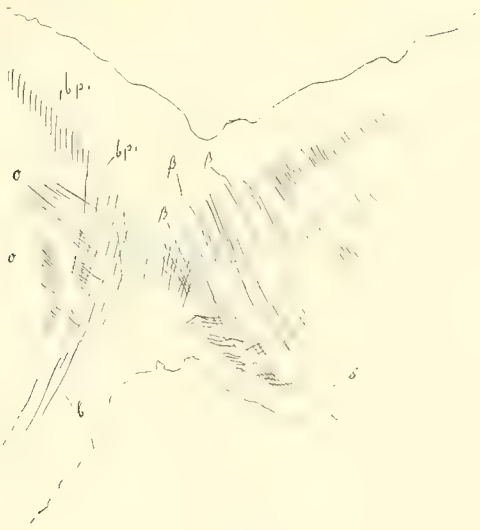

Fig. 109.

Fig. 110.

Tafel XII.

Fig. 111.

(Fall NN I, Schnitt 30.) Frontalschnitt durch die vordere Partie des Chiasmas. Zunahme der Menge der sich kreuzenden *o*-Fasern.

Abnahme der Menge der sich kreuzenden *b*-Fasern.

Zunahme der gekreuzten Schlingenfasern s, s_1, s_2, s_3 auf seiten des total degenerierten Nervs.

P = Pialfortsatz.

Fig. 112.

(Fall NN I, Schnitt 50.) Frontalschnitt durch die vordere Partie des Chiasmas nahe der (transversalen) Mittellinie desselben.

Man sieht bei F das atrophische Feld der gekreuzten Schlingenfasern vom total degenerierten Nerv her. Ausserdem sieht man dieses atrophische Feld F in der Kuppe der Schlinge sich verlieren (Kuppe der Schlinge vergleiche Fig. 127).

Bei q auf den Querschnitt getroffene Schlingenfasern von der Seite des gesunden Nerven her, welche nach rückwärts in den Tractus steigen.

Fig. 113.

(Fall NN I, Schnitt 66.) Frontalschnitt nahe der Mitte des Chiasmas.

Nach aussen und unten in der linken (degenerierten) Chiasmahälfte beginnen die ungekreuzten Faserzüge sich zu verlieren (vergleiche U in Fig. 100).

Fig. 114.

(Fall NN I, Schnitt 84.) Frontalschnitt durch die Mitte des Chiasmas (der linke Opticus war total atrophisch, der rechte normal).

$U\,U\,U$ = das ungekreuzte Bündel.

sch = schichtenweise Durchsetzung des ungekreuzten Bündels durch gekreuzte Faserzüge vom gesunden rechten Nerven her.

L = die *sch*-Fasern werden am Rande des Chiasmas dichter.

$U_1\,U_1$ = Bereich des ungekreuzten Bündels im Chiasma auf seiten des normal gebliebenen Nervs. Wir sehen radiär gestellte atrophische Züge, bestehend aus gekreuzten atrophischen Fasern vom degenerierten Nerv der anderen Seite her, welche mit Schichten kurzgeschnittener Faserlagen des ungekreuzten Bündels vom normal gebliebenen Nerven abwechseln.

Fig. 111.

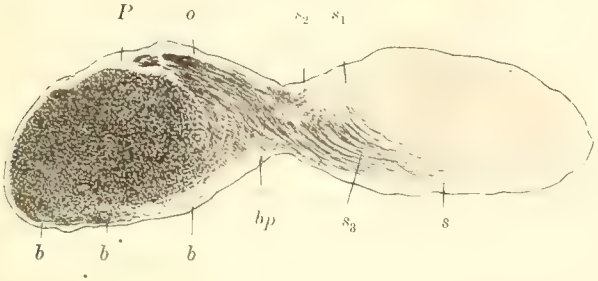

Fig. 112.

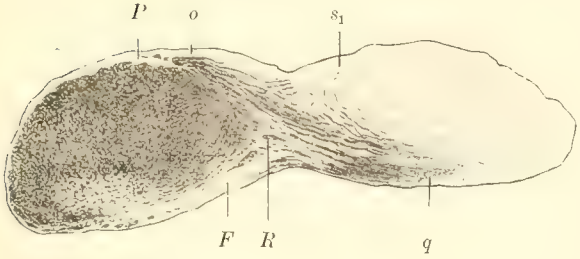

Fig. 113.

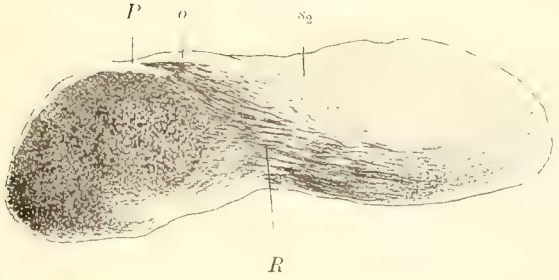

Fig. 114.

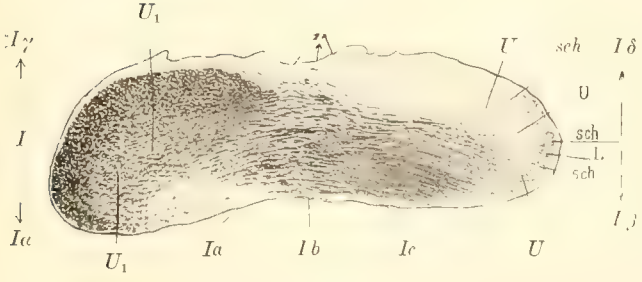

Tafel XIII.

Fig. 115.

(Fall NN I Schnitt 152.) Frontalschnitt etwas hinter der Mitte des Chiasmas. In der linken Hälfte desselben das atrophische ungekreuzte Bündel *U* vom degenerierten Nerv der gleichen Seite; rechts das erhaltene ungekreuzte Bündel umgeben von einer atrophischen Zone *A* gekreuzter atrophischer Fasern vom degenerierten linken Nerv her.

Fig. 116.

(Fall NN I, Schnitt 182.) Frontalschnitt durch die Partie des Chiasmas nach hinten von der transversalen Medianlinie. Oben Beginn des Recessus vom III. Ventrikel.

U U U = das atrophische ungekreuzte Bündel, welches Fig. 113 unten aussen begann, ist weiter nach oben gerückt.

U_1 U_1 = das erhalten gebliebene ungekreuzte Bündel des gesunden Nerven, immer noch durchsetzt von dünnen Schichten von *b*-Fasern der gleichen Seite und atrophischen gekreuzten Faserzügen von der Seite des degenerierten Nervs her.

Fig. 117.

(Fall NN I, Schnitt 232.) Frontalschnitt durch die hintere Partie des Chiasmas.

R = Recessus vom III. Ventrikel.

U U U = atrophisches ungekreuztes Bündel vom degenerierten Nerv der gleichen Seite, durchsetzt von gekreuzten erhaltenen Fasern vom normalen Nerv der anderen Seite herkommend.

A = atrophisches Feld gekreuzter atrophischer Fasern, vom degenerierten linken Nerven herstammend, teilweise durchsetzt von dünnen Schichten von *b*-Fasern, welche auch das ungekreuzt erhaltene Bündel U_1 U_1 des rechten Nerven durchsetzen.

M = letzte geschlossene Partie von sich kreuzenden Fasern, wahrscheinlich der sich kreuzende Faserbestandteil vom papillomakulären Bündel des rechten N. opticus.

U_1 U_1 = ungekreuztes Bündel des normalen rechten Nerv. opticus durchsetzt von Zügen atrophischer gekreuzter Fasern vom linken total degenerierten N. opticus.

Fig. 118.

(Fall NN I, Schnitt 257.) Frontalschnitt in der hinteren Partie des Chiasmas.

Links fast nur noch das gekreuzte Bündel, vom gesunden rechten Nerven stammend, erhalten.

Rechts nur noch das ungekreuzte Bündel vom gesunden Nerven der gleichen Seite erhalten. Sonst wie auf Fig. 117.

M = wahrscheinlich die sich kreuzende Partie des rechten papillomakulären Bündels.

Fig. 115.

Fig. 116.

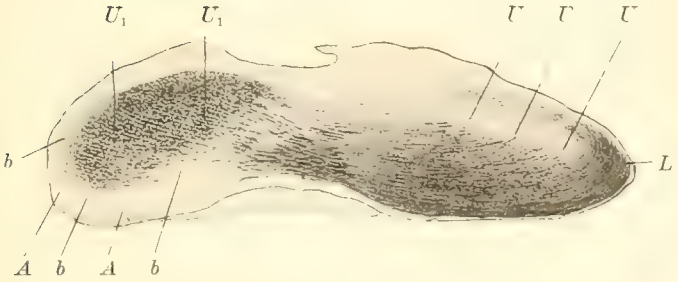

Fig. 117.

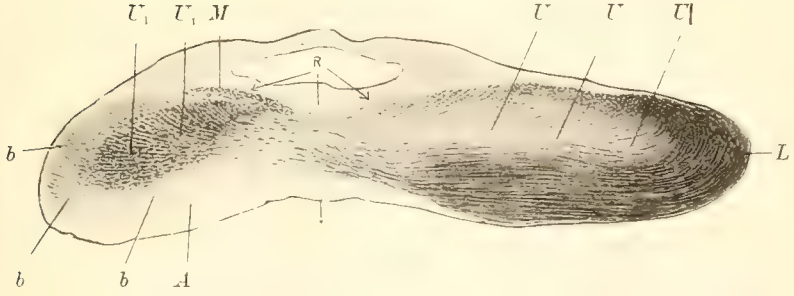

Fig. 118.

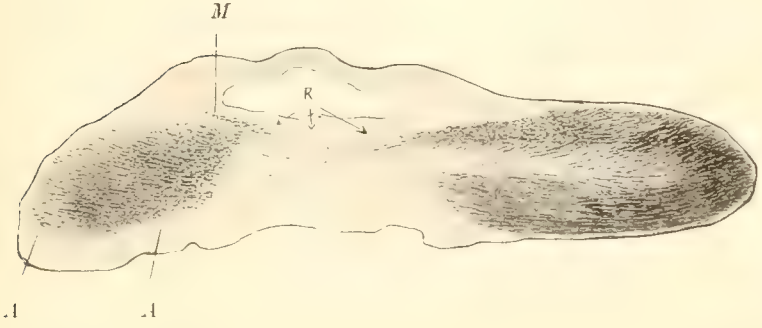

Tafel XIV.

Fig. 119.

(Fall NN I, Schnitt 272.) Frontalschnitt durch die hinterste Partie des Chiasma.
R = Recessus des III. Ventrikels.
GC = v. Guddensche Kommissur.
Tractusbildung.

Fig. 120.

(Fall NN I, Schnitt 280.) Tractusbildung.
Links lediglich das gekreuzte Bündel erhalten; rechts lediglich das ungekreuzte Bündel erhalten.

Fig. 121.

(Fall Wx.) Frontalschnitt durch die Mitte des Chiasmas. Das linke Auge war seit 60 Jahren blind. Durch die lange bestehende Degeneration ist die linke degenerierte Chiasmahälfte stark geschrumpft.
Man erkennt auf der rechten Hälfte bei *b b b* sehr gut die Schichtung der *b*-Fasern und bei *bp* ihren Verlauf nach der Kommissur.

Fig. 122.

(Fall Y b, Schnitt 29—30.) Frontalschnitt im rechten erhaltenen Sehnerven vor dem Chiasma. Die ersten Anfänge der *b*-Faserung (mikroskopischer Beginn des Chiasmas im Sehnerven).

Fig. 119.

Fig. 120.

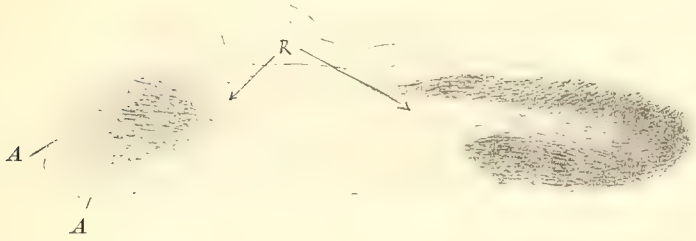

Fig. 121.

Fig. 122.

Tafel XV.

Fig. 123.

(Fall E, Schnitt 1) Horizontalschnitt durch die äusserste Basis des rechten normalen Nerven vor dem Chiasma.

An der temporalen Seite sehen wir die bis dahin parallel zur Achse des Nerven verlaufenen *b*-Fasern (vgl. Fig. 103) nach der medialen Seite hin umbiegen.

Fig. 124.

(Fall E, Schnitt 4.) Etwas höher gelegener Horizontalschnitt an der Basis des rechten normalen Nerven.

Auch dieser Schnitt zeigt das Umbiegen der *b*-Fasern.

Fig. 125.

(Fall E, Schnitt 17.) Horizontalschnitt durch die Basis des Chiasmas und beider Optici. Linker Nerv total degeneriert.

s = Schlingenfasern, bestehend aus gekreuzten Fasern vom normalen rechten Nerven herstammend.

s s = Schlinge aus gekreuzten Fasern bestehend.

A = atrophisches Feld, hervorgerufen durch die (hier fehlende) Schlinge gekreuzter atrophischer Fasern vom degenerierten linken Nerven stammend, durchsetzt von einer dünnen Schichte von *b*-Fasern.

b b b b b = dünne Schichte von *b*-Fasern in ihrem Verlaufe schräg von aussen und hinten nach innen und vorn (vgl. Fig. 104, Fig. 105 und Fig. 121). Am lateralen Rande sieht man einzelne bis dahin parallel mit der Achse verlaufene *b*-Fasern in die schräg verlaufende Richtung umbiegen.

Fig. 123.



Fig. 124.

Fig. 125.

Tafel XVI.

Fig. 126.

(Fall NN II, Schnitt 15.) Horizontalschnitt von der Basis des Chiasmas. Rechter Nerv normal, linker Nerv total degeneriert.

b = Bereich der *b*-Fasern, in verschiedenen Zügen korbgeflechtartig mit den hier noch mit der Achse des Nerven parallel verlaufenden anderen Fasern des gleichen Nerven sich kreuzend.

b_1 = Lagen von *b*-Fasern, an ihrer Umbiegungsstelle so getroffen, dass der aufsteigende und absteigende Schenkel sowie die Umbiegungsstelle der einzelnen Fasern in der Schnittebene liegen.

III = Höhlung des Recessus vom III. Ventrikel.

Fig. 127.

(Fall E, Schnitt 20.) Horizontalschnitt durch die Basis des Chiasmas. Linker Nerv total degeneriert, rechter Opticus normal.

Auf der linken Chiasmahälfte bilden die vom normalen rechten Sehnerv in die linke Hälfte gelangten gekreuzten Fasern eine Schlinge *ss*, deren Kuppe *K* weniger dicht ist.

A = Ort der Schlinge der atrophischen gekreuzten Fasern vom degenerierten Nerv her.

b = dünne Schicht von *b*-Fasern, welche bei *bh* nach oben und hinten umbiegen und dann als Schlingenfasern durch die Kommissur nach der anderen Hälfte hinüberziehen.

Z = einzelne Faserzüge der bis dahin parallel mit der Sehnervenachse verlaufenen und nun in die Kreuzung eintretenden Fasern (des gesunden Nervs), um quer durchs Chiasma nach dem gegenüber liegenden Tractus zu gelangen.

O = kleiner Bezirk, in welchem die ungekreuzten Fasern aus dem bis dahin mit der Nervenachse parallelen Verlaufe nach dem Tractus der gleichen Seite hin umbiegen.

Fig. 128.

(Fall E, Schnitt 26.) Horizontalschnitt im unteren Drittel des Chiasmas.

Die Buchstabenbezeichnung wie Fig. 127.

O = der Bezirk, in welchem die ungekreuzten Fasern des rechten Opticus von ihrer seither parallel zur Nervenachse gewesenen Verlaufsrichtung nach dem rechten Tractus hin umbiegen, wird mächtiger.

Z = (wie in Fig. 127) sich kreuzende Fasern des rechten Opticus, welche in ihrem weiteren Verlaufe nicht in die Schlinge *ss* auf der anderen Seite hinabsteigen.

Fig. 126.

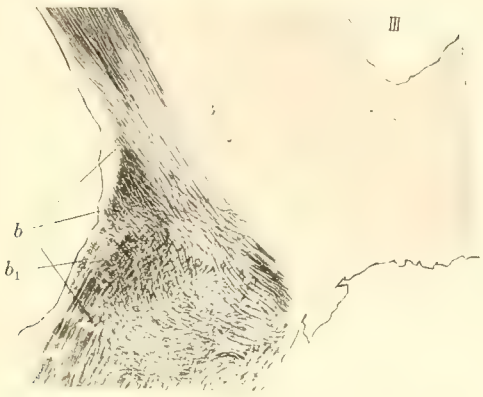

Fig. 127.

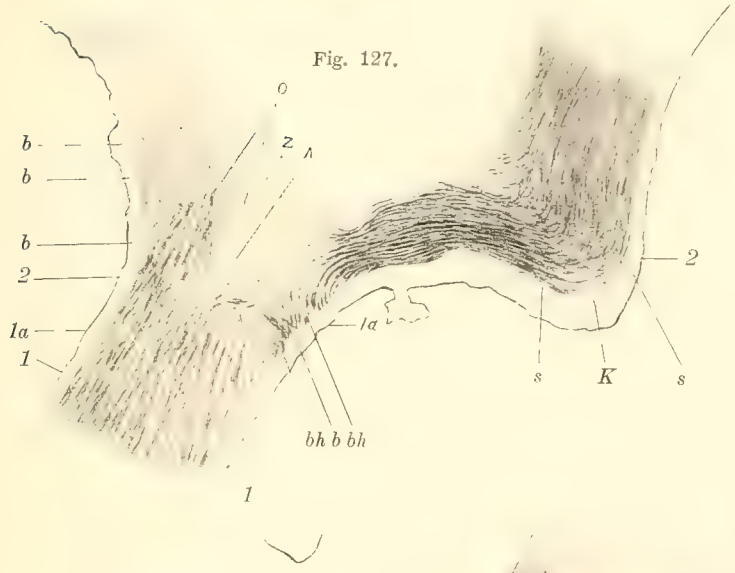

Fig. 128.

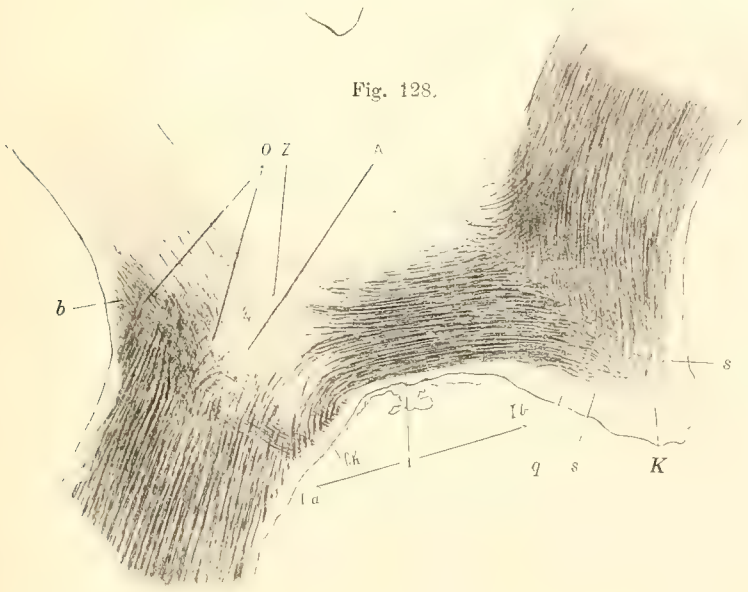

Tafel XVII.

Fig. 129.

(Fall E, Schnitt 40.) Horizontalschnitt nahe der Mitte des Chiasmas.

K = die Kuppe K der Schlinge nimmt mehr und mehr an Dichtigkeit ab.

L = dichte Lage gekreuzter Fasern, vom rechten Opticus herstammend, welche aus der Schlinge in den Tractus der linken Seite verlaufen (vergl. L in Fig. 114).

Die ganze Breite des Chiasmas (von $\dot{I}$ bis I) von gekreuzten Fasern (aus dem rechten Sehnerv stammend) durchzogen.

Fig. 130.

(Fall E, Schnitt 52.) Medianwärts des ganzen Zuges L (vgl. Fig. 129) sehen wir von der in dieser Schnitthöhe schon sehr wenig dichten Kuppe K der Schlingenfasern aus bis in den Tractus eine helle Zone die linke Hälfte des Chiasmas durchziehen. Dieselbe stellt den Verlauf des ungekreuzten Bündels dar, welches jedoch immer durchsetzt wird von Schichten gekreuzter Fasern vom rechten Sehnerv her (vgl. UU Fig. 114, 115, 116).

Das atrophische Schlingenfeld A auf der dem gesunden Nerven entsprechenden Chiasmahälfte ist temporalwärts durchsetzt von den aus der Achsenrichtung des Opticus in den Tractus umbiegenden ungekreuzten Fasern (Gebiet O) des rechten Sehnerven, wobei die Richtung N die Grenze der ungekreuzten Fasern gegen die atrophische Schlingenpartie A in der rechten Chiasmahälfte bildet.

Zunahme der Menge sich kreuzender, mit der Konvexität gegen den rechten Tractus hin gerichteter (oberes Knie) Fasern (vgl. Z Fig. 128).

B = dunkle Bündelzüge sich kreuzender Fasern, aus welchen auch die ungekreuzten Fasern für den rechten Tractus abgehen. Diese dunklen Bündelzüge grenzen sich bei x meist mit einem nach der lateralen Seite etwas konvexen Bogen scharf von den darunter liegenden b-Fasern ab (vgl. Fig. 127 $b\,b\,b$).

x^1 = das negative Analogon der dunklen Bündelzüge x der anderen Seite.

Unter der Schichte der dunklen Faserzüge x sehen wir immer noch dünne Lagen von b-Fasern, welche bei bh an der medianen Partie des Nerven umbiegen (vgl. Fig. 127, 128, 129 bh), um nach dem Passieren der Kommissur die Schlinge bilden zu helfen.

Fig. 131.

(Fall E, Schnitt 67.) Horizontalschnitt durch die Mitte des Chiasmas.

Wir sehen in dieser Schnitthöhe den Bezirk O (die Umbiegungsstelle der ungekreuzten Fasern des rechten Opticus in den gleichnamigen Tractus) seine grösste Breite einnehmen.

Bei N bilden die sich kreuzenden Fasern ein nach dem rechten Tractus hin konvexes Knie (oberes Knie).

Die Kuppe der Schlinge im linken Opticus ist offen.

B = analog wie in Fig. 130.

Fig. 129.

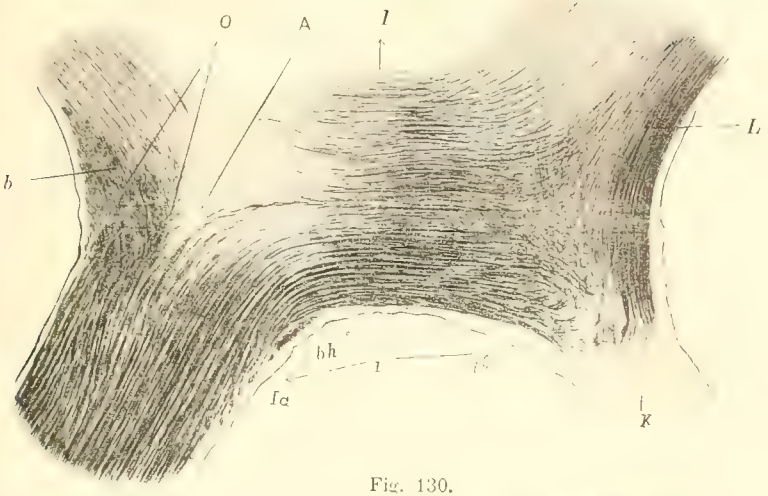

Fig. 130.

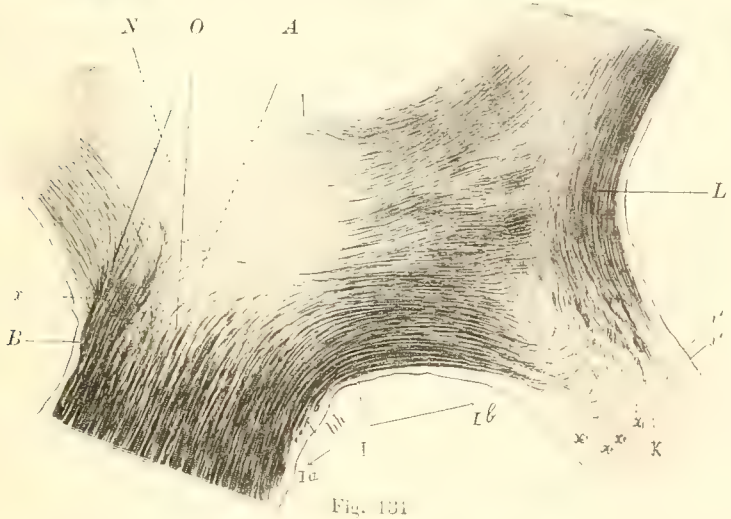

Fig. 131.

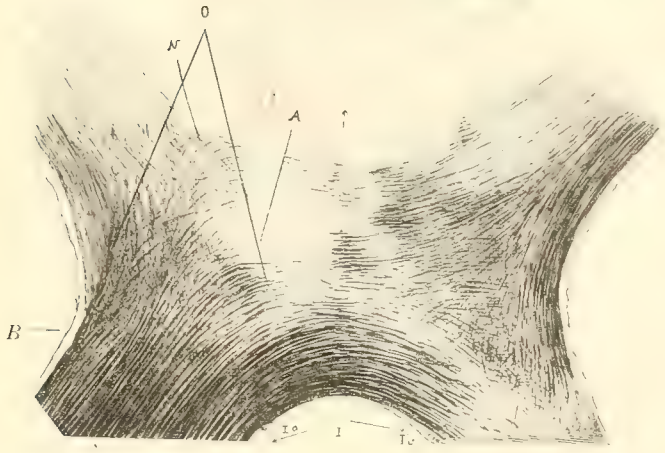

Tafel XVIII.

Fig. 132.

(Fall E, Schnitt 79.) Horizontalschnitt durch die oberen Schichten des Chiasmas.

MC = Meynertsche Kommissur.

GC = v. Guddensche Kommissur.

Man sieht vom degenerierten linken Nerven eine helle Zone (das atrophische sich kreuzende Bündel vom degenerierten linken Opticus) durch die Kuppe *K* der Schlinge und schräg nach der Mitte des Chiasmas ziehen, dort in der Sagittallinie nach hinten verlaufen und mit der auf der medianen Hälfte des Tractus vorhandenen atrophischen Zone (das atrophische ungekreuzte Bündel des degenerierten linken Opticus durchsetzt von Schichten gekreuzter Fasern vom rechten Nerven her vgl. *sch* Fig. 114) in Verbindung stehen.

M = wahrscheinlich der sich kreuzende Bestandteil des papillomokulären Faserzuges vom rechten Sehnerven (vgl. *M* Fig. 117 und 118).

Pf = in ihrem Verlauf nach dem Tractus der linken Seite auf der Höhe der Schlingenkuppe *K* durchschnittene Schlingenfasern vom sich kreuzenden Bündel des rechten Opticus herstammend.

Fig. 133.

(Fall E, Schnitt 90.) Horizontalschnitt durchs Chiasma in der Höhe des Bodens des Recessus vom III. Ventrikel.

R = Boden des Recessus.

GC = v. Guddensche Kommissur.

o = von ihrer bis dahin parallel mit der Nervenachse verlaufenen Richtung abweichende und sich kreuzende *o*-Fasern (vergl. Fig. 134 und *o* in den Figuren 103, 104, 105, 107, 111, 112, 113).

Fig. 132.

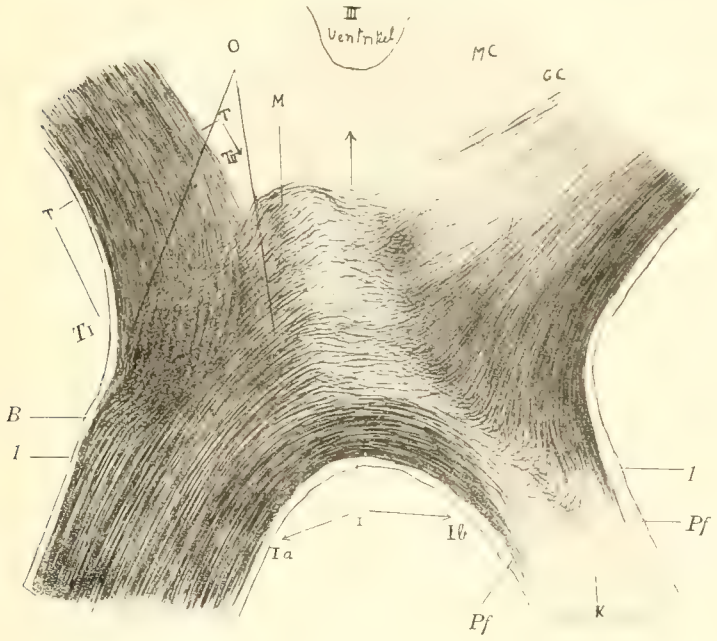

Fig. 133.

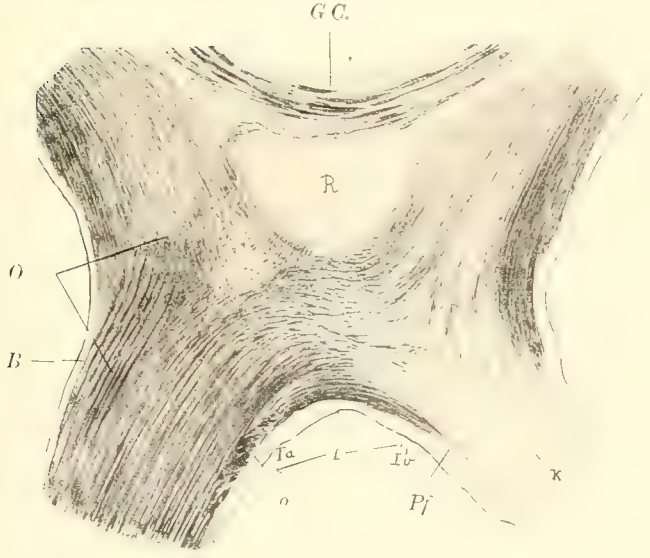

Tafel XIX.

Fig. 134.

(Fall E, Schnitt 99.) Horizontalschnitt durch die dorsale Schichte des rechten normalen Nerven nahe dem Beginne des Chiasmas.

P = der Pialfortsatz (vgl. *P* Fig. 103, 104, 107, 111, 112, 113) in seiner ganzen Länge getroffen. Durch diesen Damm werden die bis dahin im Nerven parallel zur Achse verlaufenen sich kreuzenden Fasern medianwärts in ihrer Richtung abgelenkt.

Fig. 135.

(Fall E, Schnitt 102.) Horizontalschnitt durch die oberste Lage des Chiasmas und des N. opticus.

III = III. Ventrikel.

R = Recessus des III. Ventrikels.

P = Pialfortsatz.

O = Umbiegungsbezirk der ungekreuzten Fasern des rechten Opticus.

K = Ort, wo in dem basal gelegenen Horizontalschnitte die Schlingenkuppe im total degenerierten linken Nerven gewesen war.

Fig. 134.

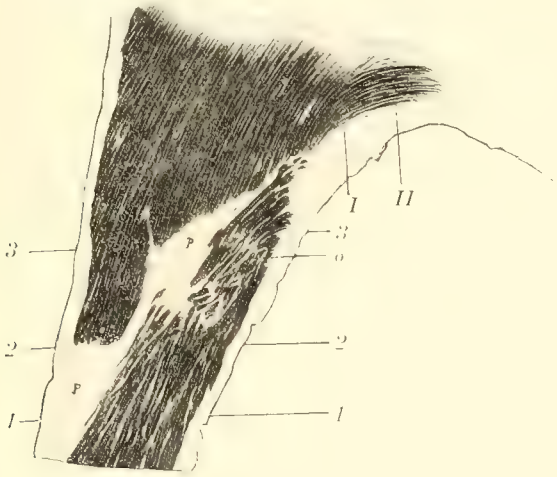

Fig. 135.

Tafel XX.

Fig. 136.

(Fall E, Schnitt 86.) Horizontalschnitt durch die dorsalste Lage des rechten N. opticus. Beginnende Abweichung der *o*-Fasern (vgl. Fig. 133) von ihrer seitherigen Richtung parallel zur Opticusachse; bei *F* noch durchsetzt von parallel zur Achse verlaufenden gleichfalls sich kreuzenden Faserzügen.

Fig. 137.

(Fall E. Schnitt 108.) Horizontalschnitt durch die dorsalste Lage des Chiasmas.
R = Recessus in seiner Verbindung nach rückwärts mit dem III. Ventrikel = *III V.*

Fig. 138.

Starke Vergrösserung. Abgang der ungekreuzten Fasern *u* aus den bis dahin parallel mit der Sehnervenachse verlaufenen sich kreuzenden Fasern *K* aus dem Bezirk *O* der früheren Abbildungen.

Fig. 139.

Die Bündelzüge *B* Figuren 130, 131, 132, 133 bei schwacher Vergrösserung.
u = die abgehenden ungekreuzten Fasern.
K = die sich kreuzenden Fasern.

Fig. 140.

u = ungekreuzte Fasern, umbiegend aus den bis dahin parallelen Faserzügen.
K = sich kreuzende Faserzüge.

Fig. 136.

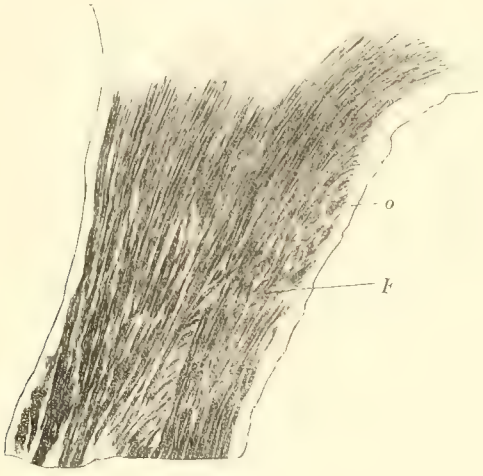

Fig. 137.



Fig. 138.

Fig. 139.

Fig. 140.

Der mikroskopische Beginn des Chiasmas.

§ 54. Wie wir pag. 75 erwähnt hatten, fällt der mikroskopische Beginn des Chiasmas nicht mit dem makroskopisch sichtbaren zusammen; denn er beginnt in den obersten und untersten, der Pialscheide zunächst gelegenen, sowie lateralsten Faserschichten schon ungefähr da, wo jene auf pag. 75 erwähnte Pialleiste gegen den Nerven vorzuspringen beginnt. Bei P. in Figur 103, 104, 105, 107, 111, 112, 113 der Frontalschnitte sehen wir diese Leiste vom oberen und meist etwas lateral gelegenen Umfange der Pialscheide aus in den Sehnerven hineinragen. Dass der periphere (dem Bulbus zunächst gelegene) Beginn dieser Leiste ziemlich beträchtlich vom Chiasma in der Richtung nach dem Bulbus zu entfernt ist, zeigen sehr schön die Horizontalschnitte aus den dorsalen Schichten des Chiasmas Figur 134P u. 135P.

Dieser Pialfortsatz oder die Pialleiste beginnt mit breiter Basis am dorsolateralen Rande des Nerven und verläuft, in unregelmässiger Weise sich verjüngend, nach der Gegend des inneren Chiasmawinkels hin. Die schräge Verlaufsrichtung des Pialfortsatzes hat nun zur Folge, dass derselbe an den peripheren Frontalschnitten lateral gelegen ist (man denke sich in Figur 134 und 135 Frontalschnitte durch die Linien 1, 2 und 3); dass er aber um so mehr medianwärts vorrücken muss, je centraler der Frontalschnitt angelegt wird.

Sehr bedeutungsvoll für den architektonischen Aufbau des Opticus in seiner Beziehung zum Chiasma erscheint uns, dass dieser eben beschriebene Pialfortsatz sich leistenartig in schräg medianwärts gestellter Richtung in den Sehnerven hinein erstreckt (vergl. die Frontalschnitte Figur 103P, 104P, 107P, 111P, 112P, 113P) und so medianwärts einen spitzen, lateralwärts einen stumpfen Winkel mit der oberen Pialscheide bildet. In manchen Fällen fanden wir in diesem Pialfortsatz ein grösseres Gefäss, welches sich in den spinnenbeinartig nach unten von ihm abgehenden Septen verzweigte.

Auf Horizontalschnitten sehen wir nun, dass die bis zum Anfange dieses Fortsatzes parallel mit der Achse des Sehnerven ziehenden Nervenbündel durch diesen schräg gestellten Damm in ihrem Verlaufe in medianer Richtung abgelenkt werden (vergl. Figur 134o, 135o, 136o). Dadurch wird bewirkt, dass wir an Frontalschnitten (vergl. Figur 103o, 105o, 107o, 111o, 112o, 113o) aus jenem vorhin erwähnten spitzen, medial sich öffnenden Winkel des Pialfortsatzes Faserzüge o nach dem medianen Pole des Opticus hinstreben sehen, welche mit der Schnittebene verlaufen.

Bei Frontalschnitten kurz vor dem Chiasma ist dieser Faserzug o sehr mächtig geworden (vergl. Figur 107o). Es verlaufen jedoch, wie aus dem Horizontalschnitte Figur 136F hervorgeht, nicht alle Bündel des eben beschriebenen Faserkomplexes in dieser medianwärts abgelenkten Richtung, sondern sie werden immer noch von einzelnen parallel zur Achse des Nerven gerichteten Bündeln F durchsetzt. Diese Faserzüge o liegen nun, wie aus den Horizontalschnitten Figur 134 I und II und 135 I und II ersichtlich ist,

dem oberen Rande des vorderen Chiasmawinkels zunächst und gehen daselbst als gekreuzte Fasern durch die Kommissur hinüber.

§ 55. Während wir auf der oberen Peripherie des Nerven mit dem Auftreten dieser eben beschriebenen o-Fasern mikroskopisch den Beginn des Chiasmas annehmen, sehen wir zugleich an der unteren Peripherie des Opticus, unmittelbar der Pialscheide benachbart, Faserzüge von individuell verschiedener Breite auftreten (vergleiche b in den Figuren 103, 104, 105, 107, 111, 115, 116, 117, 122). Diese streben, ebenfalls mit der Ebene des Frontalschnittes verlaufend, dem medianen Pole des Nervenquerschnittes zu und kreuzen sich in dorsomedialer Richtung, pinselartig auseinandersplitternd, (vergl. bp in den Figuren 103, 104, 105, 107, 108, 109, 110, 111), mit den vorhin beschriebenen von oben her kommenden Faserzügen o (vergleiche die Figuren 104, 105, 107, 108, 109, 110, 111).

Der Ursprung dieser unteren querverlaufenden Fasergruppe b ist folgender: Wie die untersten Horizontalschnitte durch den Nervus opticus nahe vor dem Chiasma klarlegen (vergleiche Figur 123b und Figur 124b, sowie Figur 125b), biegt namentlich lateral ein Teil der bis dahin parallel mit der Achse des Sehnerven verlaufenen Fasern mit starker Knickung nach der medianen Seite hin um.

Dieses Umbiegen geschieht (siehe Horizontalschnitt 125 u. 126) im ganzen Bereiche b[1]). Auf diesem Horizontalschnitt sehen wir ferner diese b-Fasern sich bündelweise mit den der Nervenachse parallel verlaufenden Faserbündeln durchflechten („Strohmattengeflecht") und in nach vorne konvexen Bogen (bei anderen z. B. Schnitt 125b in mehr geradem Zuge) nach der medianen Seite des Sehnerven ziehen, um dort wieder aufwärts steigend nach der Kommissur zu verlaufen.

Am lateralen Rande dieses Horizontalschnittes (Figur 125) sehen wir bei b in ziemlicher Strecke gerade die Umbiegungswinkel der bis dahin parallel mit der Achse des Sehnerven verlaufenen b-Fasern mit einem kurzen aufsteigenden und einem kurzen absteigenden Schenkel. Dadurch, dass nun der aufsteigende Schenkel dieser Fasern parallel zur Achse des Sehnerven verläuft, ihr absteigender Schenkel aber (und zumeist mehr in den vorderen Partieen) sehr steil wieder nach vorne und innen, wie in Figur 125, oder nach vorne unten und innen, wie in Figur 121, umbiegt, ist es erklärlich, dass auf Frontalschnitten bei einzelnen Chiasmen am lateralen Rande anscheinend nur Fibrillenquerschnitte (wie z. B. in Figur 103) oder kurze Fibrillenschrägschnitte (wie z. B. in Figur 105) gefunden werden, während weiter medialwärts die Fasern vorwiegend in der Längsrichtung getroffen werden, siehe Figur 103, 104 und 105.

---

[1]) Bei oberflächlicher Betrachtung könnten diese Faserzüge b Fig. 125 für Schlingenfasern vom anderen Opticus gehalten werden. Da jedoch ein totaler Schwund aller Nervenfasern des letzteren vorhanden ist, so können diese querverlaufenden b-Fasern nur vom erhaltenen Sehnerven herstammen.

Wenn in Figur 125 die b-Fasern zum grossen Teile in der Ebene des Schnittes verlaufen, so zeigt uns der Frontalschnitt, Figur 121, sehr deutlich, dass dies nicht durchgängig der Fall ist. Wie uns die Frontalschnitte (b in den Figuren 115, 116, 117, 121) beweisen, biegen die b-Fasern am ganzen lateralen Rande des Nerven um und verlaufen oft bündelweise (wie in 126 b) in dünnen Schichten konzentrisch angeordnet (mit der Konvexität nach unten oder nach vorne) durch den Nerven und die Kommissur nach der anderen Seite. (Vergl. Figur 107 b, b, b bis bp und weiter nach der anderen Seite, oder in der vorhin angegebenen Weise steil nach oben steigend am medialen Rande, vergl. Fig. 109 b—bp_1.)

Durch den schrägen lateral von hinten nach medial vorne gerichteten Verlauf dieser b-Fasern erklärt es sich nun, warum wir namentlich auf den distalen Frontalschnitten diese Faserzüge b wie in den Figuren 104 und 105 nicht lateral entspringen sehen. Die hier erwähnte frontale Schnittrichtung ist nämlich nur in bezug auf das Chiasma auch wirklich frontal (vergl. Figur 127, Linie 1 a), während der richtige, zur Achse des Sehnerven rechtwinklige Frontalschnitt durch die Linie 1 — 1, Figur 127 fallen müsste. Da nun der Querschnitt durch die Linie 1 a—1 a die Faserlagen b in Figur 127 gerade in der Mitte ihrer schrägen Verlaufsrichtung getroffen hat, und der schwach konvexe Bogen dann meist in der Schnittebene medianwärts weiter verläuft (Figur 118), so erscheinen diese Fasern b auf den Frontalschnitten (Figur 104 und 105) um so weniger lateral zu entspringen, je distaler der Frontalschnitt (letzterer im Sinne des Chiasmas) ausgeführt wurde.

Wie wir ferner an Horizontalschnitten aus den basalen Schichten des Sehnerven an seinem Übergange ins Chiasma ersehen (vergl. b in Figur 125 und 127), bilden diese b-Fasern breite, aber dünne, in Etagen geordnete Lagen. (Vergl. die Frontalschnitte Figur 104, 105 u. 121.) Figur 106 zeigt diese dünnen, etagenförmig angeordneten Lagen von Figur 105 bei starker Vergrösserung des etwas schräge verlaufenden Frontalschnittes. Die Frontalschnitte (Figur 104 und 105) zeigen uns ferner, dass diese Schichten von b-Fasern in der ganzen unteren Hälfte des Chiasmas verlaufen, nachdem sie vom lateralen Rande herkommend in die einzelnen Etagen eingebogen waren (Figur 121).

Wie vorhin schon erwähnt, biegen diese b-Fasern an der medianen Opticusperipherie wieder nach oben um. (Vergl. bp auf Frontalschnitten in den Figuren 103, 104, 105, 107, 108, 109, 110, 111 und auf Horizontalschnitten bh in den Figuren 127, 128, 129, 130). Sie gelangen mit in den vorderen Chiasmaabschnitten steileren, in den mittleren Chiasmaabschnitten flacheren Bögen als sich kreuzende Fasern auf die andere Seite. Hier tragen sie im Vereine mit den früher beschriebenen o-Fasern zur sog. Schlingenbildung in dem anderen Nervus opticus (vergl. s—s^3 in Figur 103 und 107) bei.

§ 56. Auf Frontalschnitten erscheinen im anderen (total degenerierten Nerven) nach oben und innen hin diese gekreuzten Fasern zum Teil als Nervenquerschnitte (vergl. s^1 in den Figuren 103, 107, 111, 112, 113), zum Teil als kurze Schrägschnitte (siehe s^2 in den vorgenannten Figuren), während sie

nach unten hin (siehe s^3 und s) eine grössere Strecke in der Schnittebene verlaufen. Im ganzen sind diese Fasern konzentrisch angeordnet und ventromedial am dichtesten gelagert (vergl. s^3 in Figur 103 u. 107). Dieser Stelle entspricht, etwas unsymmetrisch, auf der Seite des gesunden Nerven ventromedial (bei b und bp Figur 103 u. 107) ein atrophisches, von b-Fasern durchzogenes Feld.

§ 57. Ausser den vorhin beschriebenen o-Fasern und den b-Faserzügen finden sich auf dem distalsten Frontalschnitte des Nerven der gesunden Seite (Figur 103) nur Querschnitte von Nervenfibrillen. Durch die frühzeitige Richtungsveränderung dieser beiden Fasergruppen medianwärts muss der mediane Rand des Sehnerven an Umfang zunehmen, und darum sehen wir, wie schon früher pag. 75 hervorgehoben, den medialen Pol des Opticus auf Frontalschnitten kurz vor dem Chiasma flacher und verbreitert, und dies um so mehr, weil dazu noch die sog. Schlingenfasern (s—s^3) an seiner medialen Seite zur Schlingenbildung herabsteigen.

Der makroskopische Beginn des Chiasmas.

a) Die sich kreuzenden Fasern.

§ 58. Bei einem Frontalschnitt durch die Spitze des vorderen Chiasmawinkels (vergl. Figur 107) sehen wir die beiden beschriebenen Faserzüge o und b sehr deutlich, wobei die ersteren sich viel dichter darstellen als die letzteren. Zugleich finden sich in der medianen Hälfte auf der Seite des gesunden Nerven kurzgeschnittene, schichtenweise durch atrophische Züge getrennte Faserlagen. Die kurzgeschnittenen Fibrillen dieser Schichten verlaufen in derselben Richtung wie die Faserzüge o. Je näher nun dem inneren Pole zu gelegen, um so weniger kurz geschnitten erscheinen diese Fibrillen, welcher Umstand sich bei Betrachtung von Figur 131, 132, 133 aus der Umbiegung der vorher im Opticus der erhaltenen Seite parallel mit der Nervenachse verlaufenen sich kreuzenden Fasern erklärt. Denkt man sich nämlich in Figur 132 einen Frontalschnitt durch die Linie 1—1 gelegt, so werden in den lateralen Partieen vornehmlich Fibrillenquerschnitte gefunden werden, weil hier die Fasern weiter nach hinten im Chiasma erst in die Umbiegung übergehen; je mehr wir uns aber dem medialen Rande des Nerven nähern, um so mehr befinden sich diese Fasern schon im bogenförmigen Verlaufe und liefern damit von der Mitte ab kurze und nach der sagittalen Medianlinie I des Chiasmas hin immer mehr in der Schnittebene verlaufende Fibrillenabschnitte.

Jene vorhin bei Fig. 107 erwähnten konzentrisch gerichteten atrophischen Züge auf der medialen Hälfte der Seite des gesunden Nerven sind gewissermassen das Negativ der analog verlaufenden erhaltenen Fasern s, s^1, s^2, s^3 im degenerierten Nerven. Da die letzteren gekreuzte Faserzüge aus dem gesunden Nerven darstellen, so sind erstere als degenerierte gekreuzte Fasern aus dem atrophischen Nerven zu deuten. Demgemäss stellen im letzteren

die hellen Felder zwischen den konzentrisch verlaufenden, gekreuzten Fasern (vom gesunden Nerven her) das Negativ dar zu jenen kurz geschnittenen, nach der Kommissur hinstrebenden Faserlagen, welche eben erwähnt worden waren. Aus dieser Betrachtung der pathologischen Verhältnisse in Figur 107 können wir folgern, dass im vorderen Winkel eines gesunden Chiasmas, und zwar in den median gelegenen Partieen eines jeden Nerven, schichtenweise gekreuzte Fasern vom Nerven der anderen Seite abwechseln mit sich kreuzenden Fasern vom Nerven der gleichen Seite.

§ 59. Schon in Figur 103, relativ weit vom Chiasma ab, sahen wir in dem total degenerierten Nerv konzentrisch geschichtete Fasern auftreten, welche wir als Schlingenfasern bezeichnet hatten. Auf Horizontallschnitten Figur 125, 127, 128 u. f. begegnen wir knieförmig in den degenerierten Nerv hinein sich erstreckenden Faserzügen vom Nerven der gesunden Seite her. Auf Horizontalschnitten, welche am meisten basal angelegt sind, wie Figur 125, treffen wir bereits diese Schlingenfasern auf der Seite des degenerierten Nerven und ersehen aus Figur 103, dass dieselben in einem leichten Bogen, parallel mit dem medialen Opticus-Rand, nach abwärts steigen. Auf proximaler gelegenen Frontalschnitten wird der Bogen nach dem Centrum des Nerven zu immer flacher. Je proximaler der Frontalschnitt angelegt ist, um so grösseren Raum beanspruchen auf seiten des atrophischen Nervs die gekreuzten Fasern s, s^1, s^2, s^3 von dem gesunden Nerven her. Dass nicht alle gekreuzten Fasern in die äusserste Tiefe der Schlinge hinabsteigen, beweisen die in der Gegend q des Frontalschnittes 112 auftretenden Nervenquerschnitte, welche sich aus frühzeitiger umgebogenen Schlingen (vergl. Schnitt 128 q) erklären.

§ 60. Je mehr gekreuzte Fasern im degenerierten Nerven auftreten, um so umfangreicher werden die atrophischen Felder auf den entsprechenden Partieen im Nerven der gesunden Seite. Namentlich finden wir, wie schon § 56 erwähnt, ventromedial im Nerven der gesunden Seite ein zusammenhängendes atrophisches Feld, Figur 112 F, welches lateralwärts in ein von erhaltenen Nervenquerschnitten und einzelnen b-Fasern durchsetztes atrophisches Feld übergeht. Letzteres wird gebildet durch die gekreuzten atrophischen Schlingenfasern (Kuppe der Schlinge) vom degenerierten Nerven her, durchsetzt von sich kreuzenden Nervenfasern des gesunden Nerven. Man studiere diese Verhältnisse an Figur 127, wenn man sich einen Frontalschnitt durch die Linie 2—2 gelegt denkt.

§ 61. Aus Figur 108, 109 und 110 ist deutlich ersichtlich, dass im Beginn der Kommissur Fasern in der Richtung von unten nach oben und von oben nach unten sich kreuzen. Es muss aber festgehalten werden, dass diese Fasern nur aus den Bündeln o und b resp. bp vom gesunden Nerven herkommen. Mithin kreuzen sich die Faserzüge o und b nicht allein mit sich selber in der Kommissur, sondern auch noch mit den sich kreuzenden analogen, hier atrophischen Fasern vom anderen (degenerierten) Nerven, während jene früher erwähnten kurzgeschnittenen Züge in mehr horizontaler Richtung, vergl.

R Figur 112 u. 113, die Kommissur durchsetzend, den Kurs ventromedial nach der anderen Seite hin nehmen. Es sei besonders hier hervorgehoben, dass nach unseren Präparaten die Hauptmasse der sich kreuzenden Fasern in dorsoventraler Richtung nach der anderen Seite geht. Der aus den b-Fasern bestehende ventrodorsale Zug ist im Vergleich mit jenen im ganzen schmächtig. Wie aus β Figur 108, 109 und 110 ersichtlich, machen die ventrodorsal verlaufenden b-Fasern (bp) in den oberen Partieen der Kommissur bei β einen nach unten zu offenen Bogen und steigen unter demselben Winkel nach abwärts in den entgegengesetzten Nerven.

§ 62. Die Kuppe K Figur 127 jener Schlinge der gekreuzten Fasern ragt bei verschiedenen Individuen verschieden weit in den Sehnerven hinein und liegt der Basis des letzteren am nächsten (vergleiche die Figuren 125 und 127 als der Basis zunächst gelegene Horizontalschnitte). An etwas höher gelegenen Horizontalschnitten wird die Kuppe dieser Schlinge immer dünner, (vergl. K an den Figuren 128, 129, 130) bis sie in den oberen Horizontalschnitten völlig in Wegfall gekommen ist, (vergl. Figur 131, 132, 133) und hier gewissermassen nur ihre Pfeiler Pf. Figur 132, 133 und 135 noch vorhanden sind. Aus dem Vorhandensein der Kuppe in den basalen Horizontalschnitten und der stetigen Verkürzung dieser Pfeiler in den höher gelegenen Horizontalschnitten ist zu schliessen, dass diejenigen Faserzüge, welche die Kuppe bilden aus den höheren Schichten vom Nerven der anderen Seite in die tieferen Lagen des Nerven der gleichen Seite zur Schleifenbildung niedersteigen, eine Erscheinung, die uns ja schon von der Betrachtung des Verlaufs der Fasern s_2—s_3—s an Frontalschnitten z. B. Figur 107 her bekannt ist.

Gewissermassen als negatives Analogon zu dieser durch die gekreuzten Fasern (vom gesunden Nerven her) auf der Seite des degenerierten Nerven gebildeten Schlinge, sehen wir auf Horizontalschnitten im Nerven und Chiasma der gesunden Seite (an der Stelle, wo die Schlinge von den gekreuzten Fasern des degenerierten Nervs gebildet werden müsste) ein grosses atrophisches Feld A Figur 125, 127, 128, 129, 130, 131 und zwar mehr auf den basal gelegenen Horizontalschnitten (siehe Figur 125, 127 und 128) und dabei je basaler, (Figur 125) um so mehr durchsetzt von den dünneren Schichten der Querfaserlagen (den b-Fasern: Fig. 103, 107, 111 resp. 125 u. 127). Bei Horizontalschnitten in den oberen Schichten des Chiasmas sehen wir dies atrophische Feld mehr und mehr aus dem Nerven zurücktreten (vergl. Figur 128, 129, 130) und mehr nach der Mitte des Chiasmas zu rücken (Figur 131 und 132). Betrachten wir dieses atrophische Schlingenfeld A auf Seite des gesunden Nerven näher, so sehen wir, dass es bei basal gelegenen Horizontalschnitten nach dem hinteren Winkel des Chiasmas hin offen ist (vergl. Figur 125, 127), oder dass nur ganz wenige Faserzüge Z Figur 127, 128, 129, 130 vom sich kreuzenden Bündel des gesunden Nerven in nach dem Tractus zu konvexen Bögen durch dasselbe hindurchziehen. Bei Horizontalschnitten aber durch die höheren Schichten des Chiasmas hin, nehmen successive diese mit der Kon-

vexität nach hinten gerichteten Bögen Z (sich kreuzender Fasern von dem Nerven der gesunden Seite) an Menge zu, vergl. Figuren 129, 130, 131, 132, bis mit dem Auftreten des Recessus R, vergl. Figur 133, nur noch in der vorderen Hälfte des Chiasmas diese bogenförmigen Fasern in S-förmigem Verlaufe in den Tractus der anderen Seite einstrahlen.

Vergleichen wir die Lage der Schlinge auf der Seite des degenerierten Nerven mit ihrem atrophischen Analogon in der gesunden Hälfte des Chiasmas, so sehen wir, dass hier das atrophische Feld (vergleiche Figur 127), nicht, wie man erwarten sollte, bis an den lateralen Rand heranreicht, sondern bei Horizontalschnitten, welche successive durch höhere Schichten des Chiasmas gelegt sind, immer weiter vom lateralen Rande zurücktritt und auch, wie vorhin erwähnt, weniger weit in den Nerven der gesunden Seite hineinragt, vergl. Figur 125, 127, 128, 129, 130, 131, 132. Diese Erscheinung rührt von dem Auftreten der ungekreuzten Faserzüge an der ventro-lateralen Seite des Chiasmas her.

b) Die ungekreuzten Fasern.

§ 63. Die ungekreuzten Fasern bilden nämlich vor dem Eintritt ins Chiasma, siehe Henschen (101, pag. 15) ein geschlossenes halbmondförmiges Bündel nach Art einer Rinne. Vergl. Abbild. Schema Henschen: „Beim Eintritt in das Chiasma teilt sich dasselbe in eine gewisse Zahl von radiärgestellten, horizontalen Lagern nach Art übereinander geschichteter Blätter. Eine gewisse Anzahl von Fasern nähert sich dabei der Peripherie des Chiasmas, die Hauptmasse derselben aber liegt etwas mehr nach der Mitte hin und vermischt sich in der vorbeschriebenen Weise mit sich kreuzenden und gekreuzten Fasern.

Während die sich kreuzenden Fasern das Chiasma durchqueren von der dorsomedialen Lage, welche sie im Nervus opticus inne hatten in der Richtung ventromedial, welch letztere sie dann im Tractus beibehalten, ziehen die ungekreuzten Fasern in entgegengesetzter Richtung. Ventro-lateral im Nervus opticus gelegen finden wir sie dorsocentral im Tractus.

Das gekreuzte Bündel löst sich sichtbar in eine gewisse Zahl horizontaler Züge auf, Blätter darstellend, welche sich zwischen die Fasern des ungekreuzten Bündels schieben; die Fasern des letzteren aber lösen sich auf ihrem Weg in eine gewisse Zahl horizontaler Lagen auf. Das gekreuzte Bündel, welches anfangs, in Übereinstimmung mit seiner Lage im Sehnerven, in das Chiasma mehr dorsomedial gelagert eintritt, ist im hinteren Teile des Chiasmas ventromedial gelegen. Die Kreuzung der Fasern (vom gekreuzten Bündel) findet nicht an einem Punkte statt, sondern die am dorsalsten gelegenen Fasern überschreiten zuerst die Kommissur. Danach erreichen die gekreuzten Fasern selbst die laterale Peripherie des Chiasma, eine Tatsache, welche von diagnostischer Wichtigkeit für die Erklärung pathologischer Prozesse in den Winkeln des Chiasmas ist.“

In Übereinstimmung mit dieser Angabe Henschens und dem Befunde Siemerlings sehen wir an Frontalschnitten auf der Seite des atrophischen

Nerven (vergl. U in Figur 114, 115, 116, 117) das ungekreuzte Bündel vom lateroventralen Rande in fingerförmiger Krümmung sich allmählich dorsomedial wenden, immer durchsetzt von radiär gestellten Schichten (sch Figur 114) gekreuzter Faserbündel vom Nerven der anderen Seite her. Indem also diese sch-Züge gekreuzter Nervenfasern an der ganzen seitlichen Peripherie des Chiasmas sich allmählich zu einem geschlossenen Bündel (L Figur 114, 115, 116 und 117) wieder verdichten, finden wir das ungekreuzte Bündel, sowohl nach unten, wie nach aussen und dorsolateral und nach dem Tractus hin auch dorsal vom gekreuzten Bündel umschlossen und zwar so, dass in der ganzen hinteren Hälfte des Chiasmas, in den untersten Schichten nur gekreuzte Fasern verlaufen, und dass ein Sagittalschnitt durch die Mitte des Chiasmas gelegt, überhaupt nur sich kreuzende Fasern treffen muss.

Auf dem Frontalschnitte (Figur 114) sehen wir auf der Seite des gesunden Nerven im Bereiche des ungekreuzten Bündels U^1 radiär gestellte, atrophische Züge verlaufen, zwischen welchen kurzgeschnittene, erhaltene Faserlagen sichtbar sind. Letztere stellen die Fasern des ungekreuzten Bündels dar, schichtenweise unterbrochen durch die atrophischen Faserzüge vom gekreuzten Bündel der Seite des degenerierten Nervs. Auf weiter rückwärts gelegenen Frontalschnitten (vergl. Figur 116, 117, 118) sehen wir dieses ungekreuzte Faserbündel auf der Seite des gesunden Nerven dorsomedial nach oben rücken, immer durchsetzt von jenen radiär gestellten hellen Streifen und umschlossen von einem Felde A, welches aus atrophischen Schlingen-Fasern des gekreuzten Bündels von der Seite des degenerierten Nerven her entstanden ist. Die dasselbe durchsetzenden erhaltenen Faserzüge sind jene früher erwähnten, lateral entspringenden (vergl. Figur 121), sich kreuzenden b-Fasern, aus welchem auch die untere Querfaserlage im Sehnerven besteht.

Auf Horizontalschnitten nahe der Unterfläche des Chiasmas begegnen wir auf der Seite des gesunden Nervs den ungekreuzten Fasern (vergleiche O Figur 127) relativ spärlich am lateralen Rande des Feldes A und sehen nur noch dünne b-Faserlagen auf dieser Seite verlaufen, gegenüber den starken, dichten Faserzügen auf der gegenüberliegenden Seite: eine Erscheinung, die sich leicht erklärt bei Betrachtung des Frontalschnittes 115, wenn man sich die Schnittebene horizontal durch die Linie 1—1 gelegt denkt. Bei Horizontalschnitten, welche successive durch höhere Etagen des Chiasmas gelegt sind, sehen wir (vergleiche Linie 2—2 Frontalschnitt Figur 115 und Horizontalschnitt 127—132 O) die Faserlage ungekreuzter Fasern im Tractus der Seite des gesunden Nerven dichter werden, während im Tractus der Seite des degenerierten Nerven nur die lateralste Faserlage (L Figur 129) immer dichter wird (L-Fasern des gekreuzten Bündels). Dabei verliert aber medianwärts die Faserlage im Tractus der Seite des degenerierten Nervs an Dichtigkeit mehr und mehr, ohne eine völlige Atrophie zu zeigen. Auf Horizontalschnitten, welche noch höher im Chiasma gelegen sind (vergl. Figur 132 und daneben Frontal-

schnitte 115, Linie 3—3) sehen wir durch den ganzen Tractus der Seite des gesunden Nerven eine dichte Faserung, während wir am Tractus der Seite des degenerierten Nervs eine gleich dunkle, dichte Faserlage nur lateral finden. Von da ab wird medianwärts die Faserlage immer dünner, ohne völlig atrophisch zu sein, weil der Schnitt bis nach der Mitte des Chiasmas hin in der ganzen Masse des ungekreuzten Bündels gelegen ist, und stets durchsetzt wird von erhalten gebliebenen, gekreuzten Fasern des Fasciculus cruciatus vom Nerven der gesunden Seite her.

Bei Horizontalschnitten aus den basaleren Lagen des Chiasmas sehen wir also zuerst ganz spärlich, bei höher gelegenen Schnitten immer mächtiger die Fasern des ungekreuzten Bündels in der lateralen Partie der Seite des gesunden Nerven auftreten (vergl. successive den Bezirk O in den Abbildungen 127—133).

§ 64. Der Komplex der ungekreuzten Fasern (von einem geschlossenen Bündel kann hier aus früher erörterten Gründen keine Rede sein) tritt auf Horizontalschnitten in der lateralen Partie des Chiasmas auf, und es markiert sich diese Partie namentlich nach dem Tractus zu (vergl. Figur 130 x) durch dunkle Bündelzüge, welche meist in einem deutlich in die Augen springenden Bogen B (Figur 130, 131, 132, 133) aus dem lateralen Rand des Sehnerven heraufsteigen. Bei genauerem Betrachten sieht man (Figur 139) bei einer weniger starken Vergrösserung die ungekreuzten Fasern u zwischen den sich kreuzenden Fasern K und gemeinsam mit denselben aus der Längsachse solcher dunklen Bündelzüge hervortreten. In ihrem Verlaufe divergieren sie mit den Fasern K im spitzen Winkel. Bei starker Vergösserung erscheinen diese Verhältnisse wie in Figur 138 und 140.

Auf mehr basalen Horizontalschnitten sieht man ferner, dass der Ursprung dieser ungekreuzten Fasern resp. die jeweiligen Stellen, wo sie in ihrer Richtung nach dem Tractus hin von der Richtung der sich kreuzenden Fasern abschwenken, relativ weit von der Mitte des Chiasmas abgelegen sind (Bezirk O Figur 128 und 130); bei höher gelegenen Horizontalschnitten (Figur 131, 132, 133, 135) sehen wir diesen Bezirk O sich auch mehr nach der Mitte des Chiasmas zu ausdehnen, wodurch eben, wie früher erwähnt, das atrophische Schlingenfeld A auf dieser Seite (vergl. Figur 131) eingeengt wird und nicht in seiner vollen Breite zur Geltung kommt. Der Bezirk O bleibt jedoch immer eine gute Strecke weit von der sagittalen Mittellinie des Chiasmas entfernt.

Als das negative Analogon dieser dunklen Bündelzüge x Figur 130 sehen wir in der Kuppe der Schlinge auf Seite des atrophischen Nerven Figur 130 bei x_1 atrophische Züge in der entsprechenden Richtung wie auf der gesunden Seite nach hinten ziehen. Diese Züge bestehen aus den hier atrophischen Bündeln u und K (vergl. Figur 138, 139, 140) des degenerierten Nervs.

§ 65. Auf den Horizontal-Schnitten, durch die oberen Schichten des Chiasmas, sehen wir die v. Guddensche (GC-) und die Meynertsche (MC-)

Kommissur, vergleiche Figur 131, 132 und 133 successive an Mächtigkeit gewinnen.

§ 66. Nachzutragen wäre noch, dass, während die unteren medianen Bündel des Fasc. cruc. sich ganz vornehmlich an der Schlingenbildung im Nerv. opt. der anderen Seite beteiligen, die lateralen und oberen Faserschichten des Fasc. cruc. des Nerven der gesunden Seite S-förmig bis an den Beginn des Tractus der gleichen Seite sich vorbewegen und daselbst ebenfalls ein Knie N Figur 130 und 131, resp. eine Schlinge bilden, welche in stumpferem Bogen verläuft, als diejenige im Opticus der entgegengesetzten Seite. —

§ 67. Auf Horizontalschnitten, welche nahe der oberen Fläche durch das Chiasma gelegt sind, sehen wir die sich kreuzenden Bündel nur noch als eine dünne Faserlage (vergl. Figur 132 M) von der gesunden nach der Seite des degenerierten Nervs hinüberziehen. Diese oberste Faserlage entspricht auf Frontalschnitten einer Lage von Nervenquerschnitten vergl. M Figur 117, welche diejenigen sich kreuzenden Fasern des Fasciculus cruciatus darstellen, die zuletzt und am weitesten hinten und oben im Chiasma nach der gegenüberliegenden Seite hinüberstreben. Sie stellen höchstwahrscheinlich den sich kreuzenden Faserbestandteil vom papillomakulären Bündel des rechten Sehnervs dar.

§ 68. Bei Frontalschnitten im hintersten Winkel des Chiasmas Figur 118 sehen wir unterhalb des Recessus R nur noch vereinzelt sich kreuzende Fasern zur anderen Seite hinüberziehen und sehen damit die Bildung des Tractus fast vollendet. Jetzt ist nun auf der Seite des degenerierten Nervs das ungekreuzte Bündel als relativ helle, central und medial gelegene Zone, ganz umschlossen vom gekreuzten Bündel, aber immer durchsetzt von sich kreuzenden Fasern; während auf der Seite des gesunden Nervs lediglich das ungekreuzte Bündel vorhanden ist, umgeben namentlich nach unten und nach aussen, von einer total atrophischen Zone A und durchsetzt von radiär verlaufenden, helleren Streifen, welche die atrophischen Fasern vom gekreuzten Bündel des degenerierten Nervs her, darstellen. Dabei ist die Mitte des Chiasmas mit breiter Basis nach unten hin völlig frei von Fasern.

Auf dem Frontalschnitt Figur 119 ganz hinten im Chiasma sehen wir unter dem Recessus R die Fasern der v. Guddenschen Kommissur GC sehr deutlich, und auf der Seite des gesunden Nervs nur noch die Fasern des ungekreuzten Bündels mit kurzen Schrägschnitten im Tractus verlaufen. Dieselben sind namentlich nach unten und unten aussen von einer atrophischen Zone umgeben, während im Tractus auf der Seite des degenerierten Nervs die ganze Masse des gekreuzten Bündels sichtbar ist.

Zum Schluss möchten wir noch darauf hinweisen, dass infolge der atrophischen Partien eine Schrumpfung en masse in der betroffenen Chiasmahälfte eintritt. Daher sehen wir die Fläche des ungekreuzten Bündels auf Seite des degenerierten Nerven z. B. Figur 118 schmal im Vergleich zum erhalten gebliebenen ungekreuzten Bündel der anderen Seite. Ebenso er-

scheint die Zone A auf Seite des erhaltenen Nervs schmäler als die analoge Zone der entgegengesetzten Seite.

Der Verlauf des papillomakulären Bündels im Chiasma.

§ 69. Von Vossius (89), Uhthoff (90), Bunge (91) und Thomsen (92) sind Beobachtungen über die Gestalt und den Verlauf des papillomakulären Bündels durch das Chiasma veröffentlicht worden. Nach dem Uhthoffschen

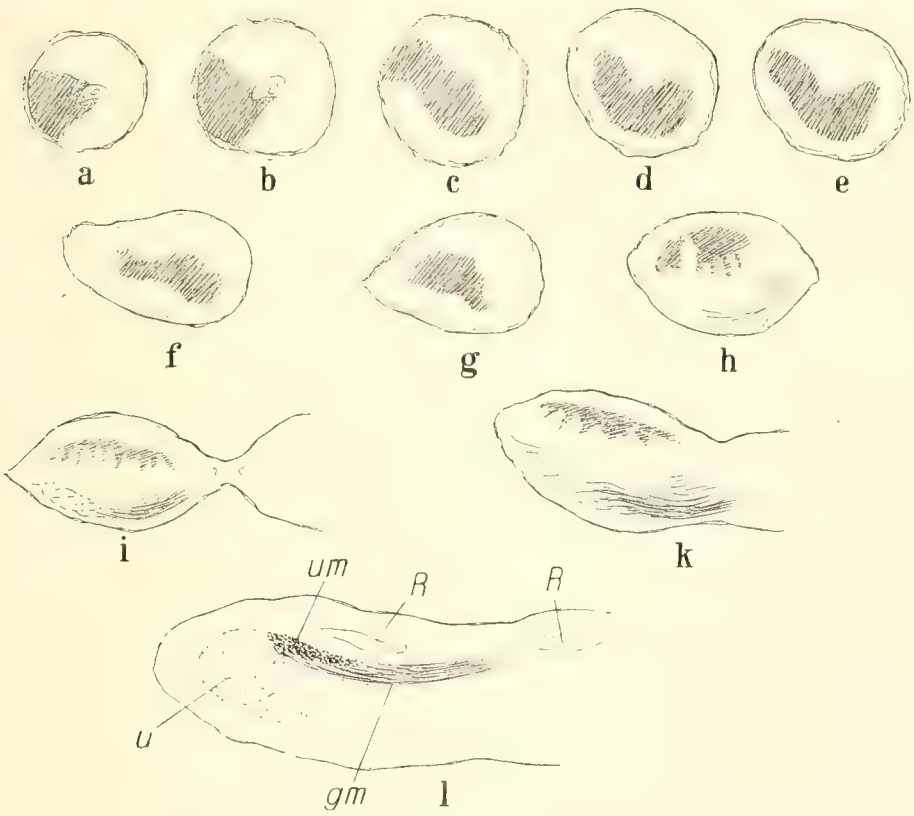

Fig. 141.

Verlauf des papillomakulären Faserbündels durch den Sehnerv und das Chiasma. (Eigene Beobachtung.)

und Henschenschen Schema hat dasselbe unmittelbar vor dem Chiasma die Form eines liegenden Ovals, welches inmitten des Sehnerven gelegen ist.

Im Chiasma nimmt es eine centrale aber etwas schief von oben aussen nach unten innen gerichtete Lage auf jeder Seite ein, wobei die sich kreuzenden Fasern mehr central, die ungekreuzten lateral gelegen sind. Die Fasern nähern sich dann mehr und mehr gegen die Mitte des Chiasmas hin, kreuzen sich und treten in den entsprechenden Tractus ein. Der von uns untersuchte und in

den Figuren 82—102 Taf. VIII u. IX wiedergegebene Fall stimmt mit diesen Angaben genau überein, dagegen ist in unserem Falle Figur 141 die Lage des papillomakulären Bündels im Chiasma offenbar eine mehr dorsale. Vor dem Chiasma, da wo im atrophischen Nerven schon die Schlingenfasern vom sich kreuzenden Bündel vom anderen Nerven her an der charakteristischen Stelle auftreten, hat es die Lage wie in h Figur 141. Von da ab behält es die dorsale Verlaufsrichung inne, indem es nach unten hin fingerförmige Fortsätze aussendet. In den hinteren Partieen des Chiasmas beim Auftreten des Recessus R differenziert es sich deutlich in die Partie „u m", welche zur ungekreuzten Faserung der gleichen Seite gehört und in diejenige, welche als gekreuzte Partie gm nach der anderen Seite des Chiasmas hinzieht. Bei u hat sich (in den Figuren i, k und l) deutlich das hier atrophische ungekreuzte Fascikel, durchsetzt von den Schichten gekreuzter Fasern, differenziert und geht dorsalwärts nach seiner fingerförmigen Krümmung in den ungekreuzten Teil „um" des papillomakulären Bündels über, welches hier ein Feld auf dem Querschnitt getroffener Nervenfasern darstellt. Medianwärts von diesen sehen wir ein Feld „gm", in welchem die Fasern zum Teil mit der Schnittebene verlaufen und über die dorsale Partie der Kommissur nach der anderen Seite hinziehen. Dieses Feld „gm" ist der Faserbestandteil des papillomakulären Bündels vom linken Nerven. Wir sehen, dass hier unter dem Recessus die Lage des papillomakulären Bündels genau wieder mit dem Schema Uhthoffs übereinstimmt. — Dieser medio-dorsalen Lage der sich kreuzenden Partie des papillomakulären Faserbündels in den hinteren Partieen des Chiasmas entspricht offenbar das von uns geschilderte Feld von Nervenquerschnitten M in den Figuren 117 und 118 auf Frontalschnitten.

Dass die sich kreuzenden Faserbestandteile des papillomakulären Faserbündels beider Nerven so gelegen sein müssen, dass sie von einem umschriebenen Krankheitsherde ausser Funktion gesetzt werden können, war überhaupt schon eine längst bestehende klinische Forderung. Denn es sind Fälle bekannt (siehe Wilbrand, Die hemianopischen Gesichtsfeldformen und das optische Wahrnehmungscentrum. J. F. Bergmann, Wiesbaden 1890, pag. 40 und Tafel VII Figur 14 und Tafel VIII Figur 16, 17 und 18 ebendaselbst), in welchen ein lediglich die makuläre Region der temporalen Gesichtsfeldhälften eines jeden Auges betreffendes Skotom gefunden worden war. Wir sind in der Lage, drei neue derartige Fälle vorzuführen, auf welche wir in der pathologischen Abteilung dieses Bandes näher eingehen werden.

Diagnostische Gesichtspunkte bezüglich des Faserverlaufs im Chiasma.

§ 70. Gehen wir nach dieser Darstellung des speziellen Faserverlaufs im Chiasma näher auf die Frage ein, welche Schlussfolgerungen wir für die topische Diagnostik der Läsionen der optischen Bahnen aus diesen Angaben zu ziehen vermögen, so gelangen wir hinsichtlich der Form der Gesichtsfeld-

defekte bei dem jeweiligen Angriffspunkte des Krankheitsherdes zu folgenden Resultaten:

1. Wenn ein umschriebener Krankheitsherd vom Boden des Recessus auf die Oberfläche der hinteren Chiasmapartie einwirkt, trifft er zunächst die sich kreuzenden Faserbestandteile des papillomakulären Bündels und bewirkt dadurch im Gesichtsfeld den Ausfall der makulären Partie je im Gebiete der temporalen Hälften. Es entsteht also dann ein temporales centrales Skotom, vergl. Figur 118 Richtung R.

2. Wirkt dieser Herd, sich vergrössernd, auf die Mitte des Chiasmas ein, siehe Richtungen R Figur 117, so nimmt auf beiden temporalen Hälften dieses anfänglich centrale temporale Skotom an Umfang zu, und wenn der Herd die Faserung des Chiasmas in der sagittalen Medianebene völlig ausser Funktion gesetzt hat, wird dadurch eine komplete temporale Hemianopsie, zufolge der Durchtrennung aller Fasern der sich kreuzenden Bündel, bewirkt werden: Figur 120 Bezirk innerhalb der Pfeile.

3. Ein umschriebener Krankheitsherd, welcher vom vorderen Winkel auf das Chiasma in medio-sagittaler Richtung einwirkt, wird zuerst periphere Gesichtsfelddefekte auf den temporalen Gesichtsfeldhälften beider Augen bewirken, ehe die letzteren den makulär-temporalen Bezirk erreichen, vergl. Richtung I Figur 128, 129, 130, 131, 132, 133, 134. Ein grösserer Herd, etwa ein Tumor im vorderen Winkel, welcher auf die medialen Randpartieen beider Sehnerven dabei drückt, wird ebenfalls hier nur sich kreuzende Fasern treffen (die Fasern der sich kreuzenden Faszikel im gleichen Nerven und die gekreuzten Schlingenfasern vom anderen Nerven, während die latero-ventral gelegenen ungekreuzten Faserzüge dadurch nicht erreicht werden würden), vergl. die seitlichen Pfeilrichtungen Ia und Ib Figur 128, 129, 130, 131, 132, 133, 135.

4. Hat ein Krankheitsherd in medio-sagittaler Richtung das Chiasma zerstört, so entsteht also, wie gesagt, komplete bitemporale Hemianopsie. Verbreitet er sich dabei noch gleichmässig auf beiden Seiten der hinteren Oberfläche des Chiasmas, dann werden die ungekreuzten Faserbestandteile des makulären Bündels mitalteriert (vergl. die seitlichen Richtungslinien R Figur 117 und 118).

Klinisch wird sich dieser Vorgang durch Auftreten eines centralen Skotoms in beiden nasalen Gesichtsfeldhälften manifestieren neben der bestehenden kompleten temporalen Hemianopsie. Einseitig wird das centrale Skotom neben bitemporaler Hemianopsie auftreten, wenn der pathologische Prozess von der Mitte aus entweder nur die linke oder die rechte hintere Chiasmaoberfläche affiziert hat. Verbreitert sich der Herd noch mehr über die seitliche Oberfläche und wandert zugleich in die Tiefe, so fällt auch allmählich das ungekreuzte Bündel demselben zum Opfer, vergleiche Figur 120 seitliche Pfeilrichtung. Im Gesichtsfelde ist dann auf dem Auge der affizierten Chiasmahälfte der Defekt auf die nasale Hälfte hinübergewandert und bringt dieselbe mehr und mehr zum Schwunde. Auf dem anderen Auge aber wird

dann, sofern der Herd hier sich in der Sagittalebene gehalten und nicht seitlich sich vergrössert hat, nur ein kompleter Ausfall der temporalen Gesichtsfeldhälfte gefunden werden.

5. Hat ein Herd auf diesem Wege die eine Hälfte des Chiasmas total vernichtet, dann tritt Blindheit auf dem Auge der affizierten Chiasmahälfte ein, während auf dem anderen Auge ein kompleter Ausfall der temporalen Gesichtsfeldhälfte konstatiert wird. Denn bei einem medio-sagittal durchs Chiasma gelegten Schnitte wird, wie schon erwähnt, die Leitung in beiden gekreuzten Faszikeln total zerstört, und es wird durch den Untergang der ungekreuzten Faserlagen dieser Seite auch das nasale Gesichtsfeld des Auges der befallenen Hälfte in Wegfall gebracht.

6. Ein in der Mediosagittal-Ebene keilförmig (vergl. Figur 114 Richtung Ia, Ib, Ic) von der Unterfläche des Chiasmas aufsteigender Krankheitsherd wird, weil er auf seinem Wege nur Fasern beider gekreuzter Bündel vernichtet, sich anfänglich in sektorenförmigen temporalen Gesichtsfelddefekten, dann in temporaler Quadranthemianopsie und schliesslich in kompleter temporaler Hemianopsie bemerkbar machen.

7. Umgekehrt wird aber ein Herd, welcher keilförmig (vergleiche Figur 115 Richtung I, Ia, Ib), mit breiter Basis von der Oberfläche aus medio-sagittal in das Chiasma eindringt, bald sämtliche Bestandteile beider papillomakulärer Faserbündel, beide gekreuzte Faszikel und denjenigen Teil der ungekreuzten Faserung beiderseits ausser Funktion setzen, welcher in der oberen Hälfte des Chiasmas zu beiden Seiten dorso-lateral verläuft. Die untere Hälfte dieser ungekreuzten Faserung wird dabei von dem Herde nicht getroffen werden. Klinisch würde eine derartige Affektion einen Ausfall des ganzen Gesichtsfeldes auf beiden Seiten bewirken mit Ausnahme einer vielleicht quadrantförmig erhaltenen Partie auf den nasalen Gesichtsfeldhälften beider Augen.

8. Ein Herd, welcher vor dem Chiasma, von der Peripherie des medioventralen Opticus-Quadranten (vergl. Richtung I—Ia, oder I—Ib, Figuren 128, 129, 130, 131, 132, 133, 135) in den Nervus opticus eindringt, wird zunächst einen einseitigen temporal gelegenen Gesichtsfelddefekt bewirken (die aufsteigenden Fasern bh der b-Fasern des gleichen Nervs), bald aber auch einen temporal auf dem anderen Auge gelegenen, weil bei weiterem Eindringen in den Sehnerven die Schlingenfasern des gekreuzten Bündels von der anderen Seite getroffen werden.

9. Ein Herd, welcher gleichmässig die ganze untere Hälfte des Chiasmas einnimmt (vergl. Richtung I—Iα—I—Iβ), Figur 114, wird wohl in unregelmässiger Form Hemianopsia superior bewirken, während umgekehrt ein Herd, welcher gleichmässig die obere Hälfte (Figur 102 Richtung I—Iγ—I—Iδ) des Chiasmas zerstört, wohl Hemianopsia inferior mit unregelmässigen Grenzen und Vernichtung der centralen Sehschärfe wegen der oberflächlichen Lage der papillomakulären Bündel hervorbringt[1]).

[1]) Eine Hemianopsia horizontalis kann aber auch sowohl retinaler (Sublatio retinae) als cerebraler Natur sein.

10. Ein Herd, welcher lateral, also vom seitlichen Winkel, in das Chiasma eindringt (vergl. Richtung L der Figur 116 und Richtung 3, 2, 1, Figur 115) wird, wenn er den Tractus nicht mit berührt, zunächst einen partiellen Defekt auf der temporalen Gesichtsfeldhälfte beider Augen hervorrufen. Denn es würde die aus gekreuzten Fasern vom Nerven der anderen Seite und aus den b-Fasern vom sich kreuzenden Bündel der gleichen Seite (vergl. Figur 115), bestehende laterale Umhüllungsschicht des ungekreuzten Bündels zuerst getroffen werden. Da aber diese laterale Umhüllungsschicht der grösseren Menge nach aus gekreuzten Faserbestandteilen vom anderen Nerven und aus einer geringeren Menge sich kreuzender b-Fasern vom Nerven der gleichen Seite besteht, so wird der grössere temporale Gesichtsfelddefekt auf dem dem Angriffspunkte des Herdes gegenüberliegenden Auge hervortreten. Allmählich würden aber, wenn der Herd weiter gegen die sagittale Medianebene vordringt, auch die Faserzüge des ungekreuzten Bündel ergriffen werden. Bei noch weiterem Vorwärtsschreiten gegen die sagittale Medianebene geraten dann alle ungekreuzten Fasern der gleichen Seite ausser Funktion. Die Folge ist einseitige Blindheit und gegenüberliegende temporale Hemianopsie.

11. Besteht zuerst ein Herd in einem Tractus und greift allmählich auf die gleichseitige Chiasmahälfte über (Figur 132 vom T—T in der Richtung T_I T_{II} in den Bezirk O hinein), dann finden wir anfangs homonyme laterale Hemianopsie, aus welcher sich allmählich Blindheit des gleichseitigen Auges mit temporaler Hemianopsie der anderen Seite entwickelt.

12. Tritt nach Zerstörung eines Opticus die Affektion auf die gleichseitige Chiasmahälfte hinüber, dann entwickelt sich neben einseitiger Blindheit allmählich temporale Hemianopsie der anderen Seite.

13. Eine reine nasale Hemianopsie kann bei Erkrankung des Chiasmas nie entstehen, weil einesteils die Faserbestandteile des ungekreuzten Bündels gewissermassen in einer Rinne des gekreuzten Bündels liegen, und weil sie andernteils dazu noch schichtenweise durchsetzt werden von gekreuzten Faserlagen vom andern Nerven und sich kreuzenden b-Fasern vom Nerven der gleichen Seite.

14. Würde ein Herd auf der einen Chiasmaseite lediglich den Bezirk des ungekreuzten Bündels zerstören, dann würde die nasale Gesichtfeldhälfte der gleichen Seite komplet ausfallen, es würden aber auf den temporalen Gesichtfeldhälften beider Augen partielle Defekte und zwar auf dem anderen Auge umfangreichere als auf dem Auge der gleichen Seite auftreten, aus dem gleichen Grunde wie unter 13 erwähnt, weil schichtenweise die Lagen der ungekreuzten Fasern durchsetzt werden von Lagen gekreuzter Fasern vom anderen Nerven und sich kreuzender b-Fasern vom Nerven der gleichen Seite[1]).

---

1) Für die hier aufgestellten diagnostischen Sätze werden wir im zweiten Teile dieses Bandes die entsprechenden klinischen Befunde mit zugehörigen Gesichtsfeldern vorlegen.

Die Nerven des Pialüberzugs des Chiasmas.

§ 71. Dor (220) deutet in der oberen Partie der Scheide gelegene Nervenfasern als Nervi nervorum des Chiasmas und der Sehnerven, welche seitlich von zwei kleinen Nervenstämmchen in die Pialscheide des Chiasmas eintreten. Sie seien von den alten Anatomen als quere Wurzel des Sehnerven beschrieben worden. Die Mehrzahl der Fasern trete vom Chiasma aus in die Scheide der N. N. optici ein.

Die Gefässversorgung des Chiasmas.

§ 72. Soweit unsere bisherigen Kenntnisse über die arterielle Blutzufuhr zu dem optischen Leitungsapparate von der Gehirnbasis namentlich nach den Heubnerschen (221) und Duretschen (222) Untersuchungen reichen, dürfte wohl jede Hälfte des Chiasmas bis zu der Mittellinie von den basalen Hirnarterien der entsprechenden Seite versorgt werden, und zwar hauptsächlich von den Arteriae cerebri anteriores. Aber auch die Carotis interna beiderseits gibt einzelne Ästchen an die Seitenteile des Chiasmas ab, und ebenso beteiligen sich die A. A. communicantes posteriores in geringem Masse an der arteriellen Gefässversorgung der hinteren Chiasmateile. Der Tractus wird hauptsächlich von kleinen Ästchen der Arteria chorioidea versorgt, in seinen vorderen Teilen aber auch von kleinen aus der Arteria communicans posterior der entsprechenden Seite kommenden Ästen.

Ganz in derselben Weise, sagt Heubner (l. c. 186), wie die grossen Ganglien des Gehirns werden übrigens auch die anderen meisten Teile der Basis selbst, das Chiasma, die Hirnnerven, der Pons und die Medulla durch direkte, ohne Vermittelung von Pianetzen in dieselben eindringende kleine Seitenzweige der grossen Hirnstämme versorgt. Die Arterienäste treffen nach kurzem Verlauf auf ihre Ernährungsgebiete und haben jede ihren besonderen Bezirk als Endarterien. Demgemäss muss auch ihr Verschluss dieselben deletären Folgen haben für die von ihnen versorgten basalen Hirnteile und besonders für das Chiasma, den Tractus und die intrakraniellen Opticusstämme; und hierfür gibt es einzelne Beispiele, z. B. im Falle Marchand (223), bei welchem ein wirklicher Infarkt aus embolischer oder thrombotischer Ursache in einem Tractus homonyme Hemianopsie zur Folge hatte.

Die Neuroglia im Chiasma.

§ 73. Im Chiasma bleiben nach Greeff (224) die Verhältnisse bezüglich der Neuroglia durchaus dem Opticus analog, nur dass hier wegen Durchflechtung der Bündel das Bild der Neurogliafasern verwickelter wird, da diese ja in jedem Bündel eine von den anliegenden, sich mit ihnen kreuzenden Faserlagen verschiedene Hauptrichtung aufweisen müssen. Am Chiasma ist

die aus Neuroglia bestehende laterale und vordere Rindenschicht etwa 0,04 mm dick, hinten aber wird das Chiasma von einer dickeren aus sehr dicht gewebten Fasern bestehenden Schicht überkleidet, die ca. $^1/_4$ mm stark und daher schon für das blosse Auge bei entsprechender Färbung als dunkelblauer Streifen sichtbar ist.

Nach Sala (225) verlaufen im vorderen und hinteren Chiasmawinkel die meisten Gliafortsätze der Faserrichtung parallel. Michel (227) fand im dorsalen Teile des Chiasmas die Gliazellen ganz besonders angehäuft.

Während nach Kallius (226) die Gestalt der Zellen im ganzen Chiasma immer dieselbe ist, unterscheidet Ramon y Cajal (228) in demselben zweierlei Arten von Gliazellen: oberflächliche und tiefe. Die oberflächlichen sind immer mit zwei Fortsatzbüscheln versehen, wovon das eine in das Innere des Nerven einstrahlt, das andere an die Pia mater herantritt, um daran mit kleinen fussförmigen Verbreiterungen zu endigen. Die tiefen Gliazellen seien richtige Astrocyten, mit allseits entspringenden, weit ausgedehnten, feinen Ausläufern, die sich zwischen den Nervenfasern zu einem dichten Geflechte verfilzen. Durch Vergleichung verschiedener Entwickelungsstadien liess sich feststellen, dass alle diese Gliazellen aus der Vorlagerung der Ependymzellen des Infundibulums hervorgehen, in derselben Weise, wie die Astrocyten des Rückenmarks, des Kleinhirns und des Grosshirns aus den Ependymzellen des Centralkanals und der Hirnventrikel.

Die Commissura ansata und der Recessus des III. Ventrikels.

§ 74. Die obere Fläche des Chiasmas verdient eine besondere Berücksichtigung. Bei vorsichtigem Abheben der Pia von der oberen Fläche des Chiasmas bei einem gut gehärteten Gehirn zeigt sich an der oberen Fläche desselben bekanntlich eine Schicht von grauer Substanz: die sog. Commissura ansata Hannovers. Dieselbe läuft brückenförmig zum Chiasma hinüber und breitet sich über die ganze obere Fläche dieses Gebildes aus. Bei Einzelnen dringt sie jedoch nicht bis zur unteren Fläche vor. Letztere erhält dann einen Belag von grauer Substanz vom Tuber cinereum her, während wieder bei anderen dieser Belag durch den vorderen Winkel auf die untere Fläche des Chiasmas sich fortsetzt.

Nimmt man von einem frischen Gehirne, oder etwas brüsk die Pia weg, dann reist gewöhnlich in der Mitte jene oben beschriebene Schicht ein, weil sie hier am dünnsten ist und seitlich nur dicker erscheint. Es zeigt sich dann eine Öffnung, welche durch eine unter ihr liegende Höhle in direkte Kommunikation mit dem III. Ventrikel tritt. Der Aditus ad infundibulum wird nämlich durch die hintere Wand des Chiasmas in einen unteren kleineren Gang, welcher unter die untere Fläche des Chiasmas zum Infundibulum führt und in eine obere Hälfte getrennt, welche über dem Chiasma liegt; diese wie auch der hintere Winkel des Chiasmas ist von Ependym ausgekleidet.

Diese Darstellung der anatomischen Verhältnisse nach Arnold und nach Bisiadecki, vervollständigte noch Michel (229) namentlich bezüglich der Ausdehnung des Recessus über dem Chiasma. Injiziert man nämlich, z. B. bei einem Hunde, flüssiges Berliner Blau in einen Seitenventrikel, so füllt sich leicht die Höhle über dem Chiasma. Auch findet bei langsam sich vermehrendem Injektionsdruck keine Zerreissung statt, wonach man dann die obere und vordere Wand der Höhle blasenförmig über den vorderen Winkel des Chiasmas sich hervorwölben sieht. Bei der mikroskopischen Untersuchung erkennt man auf Sagittalschnitten, dass dieser mit dem III. Gehirnventrikel in direkter Kommunikation stehende Recessus in der Medianlinie noch bis zu dessen vorderem Winkel sich erstreckt und über der rechten oder linken Hälfte fast noch weiter nach vorne reicht, so dass seine vordere Grenze genau mit der Grenze des Aufhörens der Piafortsätze zwischen den einzelnen Nervenfaserbündeln des Opticus gelegen ist, ja selbst noch über diese Grenze hinübergeht. Ferner lehren uns die Sagittal- und Frontalschnitte, dass von den seitlichen Hälften aus nach hinten zu keine Kommunikation mit dem III. Ventrikel besteht, sondern dass diese nur in der Medianlinie durch eine mässig schmale, spaltförmige Kommunikationsöffnung bewerkstelligt wird. Die ganze Höhle ist mit Ependym ausgekleidet, und es findet sich konstant an einer bestimmten Stelle im hinteren oberen Winkel des Recessus eine zottenförmige Wucherung des Ependyms.

Es ist noch hinzuzufügen, dass diese graue Substanz einen mässig dünnen Belag auf der oberen Fläche des Chiasmas bildet und dass die Nervenfasern desselben nicht direkt die untere Fläche des Recessus bilden.

Beim Menschen rückt die vordere Grenze des Recessus ungefähr bis zur Hälfte des Chiasmas vor, vergl. Figur 133 u. 135, während die seitliche Ausdehnung sich analog der vorhin gegebenen Darstellung verhält. Infolge dessen erhält man auch bei Sagittalschnitten durchs Chiasma beim Menschen, eine geschlossene Höhle über demselben, während bei solchen in der Medianlinie dieselbe sich nach hinten geöffnet zeigt. Auf diese Weise entsteht ein wirklicher Aditus zu dem Recessus des Chiasmas, vergl. Tafel XX, Fig. 137 IIIVR. Der letztere ist beim Menschen ebenfalls mit Ependym ausgekleidet, das an einzelnen Stellen zerstreute zottenförmige Wucherungen aufzuweisen hat.

Topographische und allgemein pathologische Verhältnisse des Chiasmas.

§ 75. In pathologisch-anatomischer und klinischer Hinsicht verdient der Recessus des III. Ventrikels über dem Chiasma eine besondere Berücksichtigung. Sobald nämlich eine Vermehrung der Flüssigkeit in den Ventrikeln stattfindet, muss auch wegen der Kommunikation mit dem letzteren der Druck im Recessus zunehmen und seine Einwirkung auf das unter ihm liegende Chiasma schliesslich geltend machen. Die Raschheit, mit der sich die Flüssigkeitsmenge innerhalb des Ventrikels vermehrt, wird dann wie fürs Gehirn,

so auch in bezug auf das Chiasma von pathologischer Bedeutung werden. Man hat dabei zu berücksichtigen, dass die dem centralen Sehen dienende Leitung des beiderseitigen papillomakulären Bündels im Chiasma zunächst dem Boden dieses Recessus gelegen ist, und dass dann namentlich luetische Veränderungen an dieser Stelle klinisch durch ein je auf der temporalen Gesichtsfeldhälfte gelegenes, bis zum Fixierpunkt reichendes, sog. bitemporal centrales Skotom als Ausdruck einer beginnenden temporalen Hemianopsie hervortreten können. Die häufigen Verdunkelungen des Sehens bei Individuen mit Gehirntumoren stehen offenbar mit der plötzlichen Zunahme der Ventrikelflüssigkeit und davon abhängigem vermehrtem Druck auf das Chiasma in Zusammenhang.

So fand Böttcher (230) bei einem Fibrosarkom des Felsenbeins an den Anfangsstücken der N. N. optici und der oberen Fläche des Chiasmas eine umschriebene Atrophie mit Körnchenzellen und Amyloidkörperchen, welche durch Druck des blasig vorgetriebenen Tuber cinereum bedingt worden war, wie dies früher schon Türck bei Hydrocephalus internus beobachtet hatte. Begünstigt wurde dieser Hergang dadurch, dass der Tumor eine Kompression des Aquaeductus Sylvii veranlasst, und auf diese Weise die drei vorderen Gehirnhöhlen abgeschlossen hatte, deren Inhalt somit gehindert war, nach hinten abzufliessen.

Als durch eine plötzliche Vermehrung von Flüssigkeit in diesem Recessus bedingt, würden überhaupt dann diejenigen Fälle anzusehen sein und fänden auch darin ihre Erklärung, in welchen beim Fehlen einer Intoxikation plötzlich und gleichzeitig beide Augen von Amaurose befallen werden.

Bei Schädelbasisfrakturen können die Processus clinoidei der Sella turcica dem vorderen und hinteren Winkel des Chiasmas verhängnisvoll werden, ebenso wie die Arteria carotis interna durch Atherom und Aneurysmenbildung dem seitlichen.

Türck (231) hat zwei Fälle beobachtet, in welchen die Rami communicantes des Circulus arter. Willissii bei Hydrocephalus die Tractus optici hart am Chiasma in gleicher Weise abgeschnürt hatten, wie dies von seiten der Art. corp. callosi bei beiden Sehnerven von demselben Autor beobachtet worden war.

Einen besonders interessanten Fall von Chiasmaerkrankung hat jene von Weir Mitchel (232) beschriebene Beobachtung geliefert, bei welchem ein Aneurysma der Basalarterie das Chiasma in medio-sagittaler Richtung in zwei Hälften geteilt und temporale Hemianopsie erzeugt hatte. Auch hat man nach Schädelbasisfrakturen, sei es durch Zerreissung, sei es durch Druck von Blutungen auf das Chiasma, temporale Hemianopsie als Zeichen einer Chiasmaaffektion beobachtet.

Die Pia mater des Chiasmas und seiner Umgebung ist der Lieblingssitz von Entzündungen, wobei in erster Linie die tuberkulöse Meningitis und die Meningitis cerebrospinalis epidemica in Betracht kommen. Bezüglich der Sehstörungen bei der ersteren wissen wir wenig, weil das Krankheitsbild ein so schweres ist, dass der psychische Zustand des Kranken

uns nicht erlaubt, irgendwelche brauchbaren Untersuchungen in dieser Richtung anzustellen. Bei der letzteren finden wir zuweilen Individuen, welche die Krankheit überstanden und bei dem ophthalmoskopischen Bilde der einfachen oder neuritischen Atrophie dauernd mehr oder weniger umfangreiche stationäre Gesichtsfelddefekte davongetragen haben, auf deren Bedeutung wir späterhin noch eingehender zurückkommen werden. Von ganz besonderem klinischen Interesse ist jedoch die Meningitis basilaris gummosa. Wenn auch die basalen Opticusstämme (ebenso wie bei der Meningitis cerebrospinalis epidemica) dabei sehr häufig mit alteriert werden, so ist doch nach der Zusammenstellung Uhthoffs (233) das Chiasma meist der Ausgangspunkt des Prozesses, wie letzteres überhaupt als Prädilektionssitz für das Auftreten gummöser Erkrankungen an der Hirnbasis anzusehen ist. Erkrankungen des Chiasmas treten klinisch unter Gesichtsfelddefekten nach dem Typus der temporalen Hemianopsie in die Erscheinung. Daher hat man als ätiologisches Moment bei einer derartigen Sehstörung zu allernächst die Syphilis in Betracht zu ziehen.

Komplizierend wirkt dann noch, wie bei allen entzündlichen Gehirnaffektionen, eine Zunahme der Cerebrospinalflüssigkeit mit vermehrtem Druck auf das Chiasma durch den erweiterten Recessus.

Neben den verschiedenen Formen basaler Memingitis wird das Chiasma sehr häufig durch Tumoren gefährdet und namentlich durch solche der Hypophysis, mit welcher Erkrankung dann nicht selten die Erscheinungen der Akromegalie vergesellschaftet sind. Auch das Chiasma selbst ist zuweilen der Ausgang von Tumoren, ausserdem ziehen die Neubildungen der Sella turcica sowie der Unterfläche des Gehirns nicht selten das Chiasma in Mitleidenschaft.

§ 76. Lawrence (234) hat an einer Anzahl von Leichen bei vertikaler Fixierung des Kopfes das Grosshirn in der Weise entfernt, dass die Sehnervenkreuzung mit den umgebenden Teilen in situ erhalten blieb und von oben her sichtbar wurde, und konnte so die topographischen Beziehungen des Chiasmas zu dem Keilbeinkörper genau feststellen. Betrachtet man die Oberfläche des letzteren, so findet man vor der die Hypophysis aufnehmenden Grube einen Querwulst (tuberculum sellae) und davor eine quer verlaufende, die beiden Foramina optica verbindende Furche, die man fast allgemein als Sulcus chiasmatis bezeichnet von der Voraussetzung ausgehend, dass das Chiasma darin seinen Sitz habe. Nach Lawrences Erfahrungen ist letzteres nun nie der Fall. Das Chiasma liegt weiter hinten über der Fossa hypophyseos, so dass sein vorderer Rand kaum das Tuberculum sellae berührt. Bei Neugeborenen und dem Kinde liegt es in einer Furche, die quer über dem Tuberculum sellae und der Grenzlinie zwischen den beiden Knochen verläuft, aus deren Verschmelzung das spätere Keilbein hervorgeht. Diese Furche schwindet später und damit nimmt das Chiasma seine definitive Lage hinter dem Tuberculum ein.

Zander (235) macht über die Lage und die Dimensionen des Chiasmas und ihre Bedeutung für die Diagnose der Hypophysis-Tumoren folgende Angaben. Entsprechend ihrer Lage wird eine beginnende Hypophysishyperplasie sich durch Vorwölbung des Diaphragma sellae turcicae und relative Zunahme des vertikalen Durchmessers verraten. Die Annahme und Lehre, dass das Chiasma auf dem Sulcus chiasmatis des Keilbeins, also vor der Hypophysis liege, sei falsch. Zunächst wäre der Sulcus chiasmatis inkonstant, häufig diese Stelle eben, ja vorgewölbt. Das Chiasma sei in seinem vorderen Rande vom Limbus sphenoidalis im Mittel 10,34 mm entfernt. Zander fand den intrakraniellen Sehnervenabschnitt im Mittel 13 mm lang, den sagittalen Chiasmadurchmesser 8,04 mm, den Abstand des Limbus sphenoidalis vom Tuberculum sellae aus 6,59 mm, d. h. das Chiasma würde auf dem Sulcus chiasmatis nicht Platz finden. Der hintere Chiasmarand überragt meist die obere Kante des dorsum sellae nach hinten und liegt nur selten vor demselben. Die Hypophysis könne also nicht hinter dem Chiasma liegen, sondern liege vielmehr häufig vor demselben. Untere Chiasma- und obere Keilbeinfläche berührten sich nicht; das Chiasma und die Sehnerven stiegen vom Foramen opticum nach hinten auf, das Keilbein sei vom Limbus aus nach hinten abwärts geneigt. Zwischen Sehnerven und Chiasma einerseits, Knochen und Diaphragma sellae andererseits liege die 1—2,5 mm tiefe Cysterna chiasmatis (Subarachnoidealraum). Der transversale Chiasmadurchmesser betrage im Mittel 12,29 mm, die Dicke des Chiasmas am vorderen Rande im Mittel 3,50 mm, am hinteren im Mittel 1,25 mm. Das Chiasma sei in 60 % der Fälle nach links oder rechts deutlich verlagert, die intrakraniellen Sehnerventeile entsprechend ungleich lang.

Die Vergrösserung der Hypophysis in vertikaler Richtung müsse mindestens 0,5 cm betragen, bevor ein Druck auf die optischen Bahnen stattfinden könne.

Daraus erklären sich denn auch unter Respektierung noch besonderer individueller Verhältnisse die relativ zahlreichen Fälle von Akromegalie nach Hypophysenneubildung ohne Begleiterscheinungen von temporaler Hemianopsie.

Fawcett (236) fand ebenso wie Zander und Lawrence die Tatsache bestätigt, dass das Chiasma nicht wie fälschlich im sog. Sulcus chiasmatis, sondern dahinter liegt.

Mangel des Chiasmas.

§ 77. G. H. Meyer (217) gibt eine interessante historische Notiz, indem er daran erinnert, dass 1555 schon Vesal in einem Falle Mangel der Sehnervenkreuzung und gesonderten Verlauf beider Sehnervenstämme zu dem Auge der gleichen Seite beobachtet und der physiologischen Bedeutung dieser merkwürdigen Varietät seine Aufmerksamkeit zugewendet habe. Seine Vermutung, dass das betr. Individuum immer doppelt gesehen haben müsse, fand Vesal jedoch nicht bestätigt, es war vielmehr stets gut und fehlerlos gesehen worden.

Schilling und Giulini (218) beschrieben eine Missgeburt, welche 1 Tag und 9 Stunden lebte. Alle Gehirnnerven mit Ausnahme der Olfactorii, des r. Opticus und des Chiasmas liessen sich auffinden.

Zappert und Hitschmann (219) untersuchten ein 11jähriges Kind, das eine ungewöhnliche Form des angeborenen Hydrocephalus darbot. Die Nn. optici stellten einen rötlich-grauen, fast durchscheinenden Strang dar. Ein Chiasma bestand nicht.

Kapitel VII.

Der Tractus opticus.

§ 78. Während nur die N. N. optici aus dem Augenblasenstiel entstehen, entwickeln sich nach Harlich (297) die Tractus optici selbständig aus dem Rand des Zwischenhirns. Sie bilden sich in der Substanz der Wandung des III. Ventrikels, verlaufen in divergierender Richtung zunächst an der Basis des Gehirns und schlagen sich um den Hirnschenkel herum. Durch ihre Entstehung aus der Substanz der Wandung des III. Ventrikels erklärt es sich, dass sie nicht frei, wie die intrakranielle Abteilung der Sehnerven, auf ihrer Unterfläche aufliegen, sondern an ihrer medialen Seite mit dem Gehirn zusammenhängen. In seinem weiteren Verlaufe spaltet sich jeder Tractus in zwei Wurzeln, von denen die laterale zum Corpus geniculatum externum, die mediale zum Corpus geniculatum internum zu ziehen scheint.

In der neuesten Auflage seines ausgezeichneten Handbuches schildert Obersteiner (237) diese komplizierten Verhältnisse folgendermassen:

1. Die laterale Wurzel geht teils in den äusseren lateralen Kniehöcker hinein, teils überzieht sie denselben von aussen, oder dringt unter ihm in die Tiefe.

Ein beträchtlicher Teil der lateralen Wurzel tritt nicht in Beziehung zum Corp. genic. laterale, sondern gelangt entweder zum Thalamus opticus oder zum vorderen Vierhügel.

Zahlreiche Faserzüge schlüpfen nämlich unter dem äusseren Kniehöcker durch und erreichen so das Pulvinar; andere ziehen an der äusseren Oberfläche des Kniehöckers weiter nach vorne und beteiligen sich an der Bildung des oberflächlichen, weissen Sehhügelbelages (Stratum zonale thalami).

Ebenso ziehen gekreuzte und ungekreuzte Fasern über den äusseren Kniehöcker hinweg durch den vorderen Vierhügelarm zum vorderen Vierhügel.

2. Die mediale Tractuswurzel endigt zum Teil, wie schon erwähnt, im Corp. genicul. internum; diese entspricht der v. Guddenschen Kommissur, die somit eine Verbindung zwischen den beiden medialen Kniehöckern darstellt. Ein anderer Teil der medialen Tractuswurzel zieht direkt in den hinteren Vierhügel. Letzterer gehört ebenso wie das Corp. genic. int. zum centralen Hörapparat.

Parallel der v. Guddenschen Kommissur verlaufen im hinteren Winkel des Chiasmas die Fasern der Meynertschen Kommissur, deren Ursprungs- und Endstätten wie Obersteiner sagt, noch nicht sicher bekannt sind. v. Monakow (238) nimmt an, dass letztere aus dem Tuber cinereum komme und gegen den Trichter hinziehe, um dorsal vom Chiasma und letzterem an einzelnen Stellen anhaftend, auf die andere Seite überzugehen. An der Übergangsstelle mische sie sich mit Fasern aus der vorderen und ventralen Haubenkreuzung (Forelsche Kreuzung). Nach v. Monakow soll auch die Linsenkernschlinge (Anteil des Luysschen Körpers) sich innig dem Tractus opticus anlegen.

Der spezielle Faserverlauf im Tractus.

a) Die Lage des papillomakulären Bündels.

§ 79. Nach Vossius (89), Bunge (91), Jatzow (107), Siemerling (109), Uhthoff (90), Thomsen (92), de Schweinitz (96) und unseren eigenen Untersuchungen liegt das papillomakuläre Bündel im Tractus central.

Nach Widmark (100) scheint dasselbe mehr eine dorsale Lage anzunehmen. Henschen (101) weist ihm, vergl. Figur 72 eine centrale Lage an.

b) Die Lage des ungekreuzten und gekreuzten Bündels im Tractus.

§ 80. Über die Frage, ob es überhaupt ein geschlossenes ungekreuztes Bündel im Tractus gäbe, oder ob nicht eine vollständige Mischung der ungekreuzten und gekreuzten Fasern hier stattfinde und welches der Verlauf der ungekreuzten Fasern sei, gehen zur Zeit die Meinungen noch ziemlich auseinander.

Für mehr oder weniger gleichmässige Mischung der gekreuzten und ungekreuzten Faserbestandteile im Tractus treten folgende Autoren ein:

Schaffer (194) findet bei einem Individuum, welches 26 Jahre blind gewesen war, dass die ungekreuzten, an Zahl geringeren Fasern im Chiasma dorsal liegen, im Tractus aber sich gleichmässig über den Querschnitt verteilen. Sie sollen also kein geschlossenes Bündel hier bilden.

Nach Hansemann (189) kann man auf Horizontalschnitten, die allerdings nicht sehr gut für die Lösung dieser Frage zu verwerten sind, das atrophische Bündel nur bis in den Anfang des Tractus verfolgen. Hier stelle es sich als ein schmales Dreieck dar. Später verschwinde es durch Vermischung der Fasern in dem ganzen Querschnitt.

de Grazia (209) fand in seinem Falle die degenerierten Fasern bei einseitiger Opticusatrophie gleichmässig über den ganzen Querschnitt verteilt.

Nach Bernheimer (179) finden sich bei einseitiger totaler Opticusatrophie im Tractus der gleichen Seite zahlreiche degenerierte Fasern mit gesunden untermischt und zwar durchgehend in der ganzen Länge des Tractus.

Nach Kellermann (145) verflechten sich im Tractus die Fasern beider Faszikel aufs innigste miteinander.

Eine etwas vermittelnde Stellung zu den Forschern, welche einen gesonderten Verlauf der beiden Faszikel im Tractus annehmen, nimmt Hosch (104) ein.

Derselbe hat gefunden, dass die Fasern des ungekreuzten Bündels im Tractus nicht ganz dicht beieinander liegen, dass sie vielmehr mit den anderen untermischt verlaufen, und dass sie eine keilförmige Figur bilden, die sich von der Mittellinie her bis gegen den lateralen Rand hin zwischen die normalen Fasern hineinschiebt, während das gekreuzte Bündel wesentlich den medialen Teil und den basalen Rand einnimmt.

Für das Vorhandensein geschlossener Bündel im Tractus treten folgende Forscher ein:

Nach v. Gudden (116) liegt das ungekreuzte Bündel oben dorsalwärts mehr in der Mitte, das gekreuzte nach unten.

Purtscher (148) stimmt diesem Befunde bei. Er lässt das ungekreuzte Bündel oben aussen mehr central, weit von der Peripherie bleibend liegen, das gekreuzte Bündel nach unten von diesem an der Peripherie verlaufen.

Nach Siemerling (109) liegt das ungekreuzte Bündel als geschlossener Faserzug im Tractus central mehr nach der dorsalen Fläche.

In Deutschmanns Fall (156) bestand rechts Opticusatrophie. Im rechten Tractus war die Atrophie nach oben und unten, schliesslich nur nach oben. Im linken Tractus fand sich die Atrophie nach innen, dann ziemlich gleichmässig nach oben und unten.

Baumgarten (143) untersuchte einen Fall von sekundärer Degeneration nach Enukleation des rechten Bulbus (vor 7 Jahren). Der rechte Opticus war total grau. Ein Querschnitt durch den rechten Tractus ergab einen schmalen, marklosen Streifen längs der oberen Peripherie, sowie eine markarme Zone im oberen äusseren Quadranten; im Querschnitt durch den linken Tractus: einen marklosen Sektor im unteren inneren Quadranten.

Burdach (154) untersuchte einen Fall, bei welchem der linke Nerv. opticus total atrophisch war. Die Atrophie stellte sich am gleichseitigen Tractus in Form einer schmalen Sichel dar, welche hauptsächlich am äusseren Rande des unteren und oberen Quadranten verlaufend und oben etwas breiter beginnend, nach unten zu schmäler wurde und ziemlich scharf gegen das angrenzende normale Gewebe abgesetzt war. Im entgegengesetzten Tractus zeigte sie sich als ein an dem ganzen unteren Rand verlaufender atrophischer Streifen, der bei der Medianlinie breiter beginnend ziemlich spitz an der Umbiegungsstelle des Randes nach oben endigte.

Marchand (223) zeigte, die Angaben v. Guddens bestätigend, dass ein Teil der atrophischen Nervenfasern, welcher anfangs am oberen Umfange des Chiasmas, später mehr nach der Mitte des Tractus gelegen ist, ungekreuzt verläuft, während der gekreuzte Teil im Tractus der anderen Seite unten medianwärts erscheint.

Die für die unteren Teile der Netzhaut bestimmten Fasern verlaufen nicht einfach an der unteren Hälfte des Tractus und Chiasmas; es lässt sich auf Grund eines der untersuchten Fälle vermuten, dass dieselben hauptsächlich den lateralen Teil des Chiasmas einnehmen. Jedenfalls verlaufen gekreuzte und ungekreuzte Fasern durch den Tractus nicht in gleichmässiger Verteilung auf dem ganzen Querschnitt.

In dem Falle Hüflers (108) enthielt der rechte Opticus keine gesunden Fasern mehr, im linken dagegen waren noch im äusseren unteren Quadranten einige Faserbündel erhalten. Die Verfolgung derselben zeigte, dass ein Teil davon in den gekreuzten Opticus überging und sich darin lateralwärts lagerte, ein anderer aber ungekreuzt in den gleichseitigen Tractus eintrat.

Nach Schlagenhaufer (184) liegt das nicht gekreuzte Bündel im Tractus an der Innenseite, schwenkt nach aussen ab, fasert sich büschelförmig auf und verliert sich endlich im Corpus geniculatum. Nach Obersteiner entspricht dieses Bündel nur einem kleinen Teile der ungekreuzten Fasern im Tractus.

Dimmer (196 und 199) findet die ungekreuzten Fasern im Tractus mehr ventral liegend.

Nach Wieting (195) liegt das ungekreuzte Bündel im Tractus derselben Seite medial, als kleiner gegen das Centrum des Tractus sich zuspitzender Sektor und ist weit hinauf als solcher zu verfolgen. Die Lagerung erklärt es, weshalb man an Flachschnitten des Chiasmas das ungekreuzte Bündel niemals im Zusammenhange zu Gesicht bekommt.

Moeli (216) gibt an, dass die zum Tractus derselben Seite gelangenden Fasern grösstenteils einem am Foramen opticum basal und latero-basal gelegenen Felde entstammen. Sie sollen sich schon auf dem Wege bis zum Chiasma vielfach mit den zur Kreuzung bestimmten Fasern vermischen, indem sie dieselben spitzwinkelig, zum Teil geschwungen, etwas lateralwärts gerichtet durchkreuzen. Sicher gelangen ungekreuzte Fasern auch in die dorsalen Tractusabschnitte, ganz zweifellos in die lateralen.

Nach Cramer (187) nimmt das gekreuzte Bündel den inneren, das ungekreuzte den äusseren Teil des Tractus ein. Das ungekreuzte Bündel bildet im Tractus auf dem Querschnitt einen dorsoventral verlaufenden Streifen, der die Peripherie nicht erreicht. Das ungekreuzte und gekreuzte Bündel bilden im Nervus und Tractus opticus ein geschlossenes Feld, mit Einschaltung einer aus gemischten Fasern bestehenden Zwischenzone.

Das ungekreuzte Bündel liegt nach Henschen (vgl. Figur 72) im Tractus nach oben und aussen vom gekreuzten. Es bildet einen zusammen-

hängenden Strang und behält dieselbe Lage bis zum Eintritt in das Corp. geniculat. extern. bei, wo es sich in eine Anzahl einzelner Bündel auflöst.

Henschen meint, die divergierenden Befunde seien in dem ungleich langen Bestehen des degenerativen Vorgangs bei den einzelnen Fällen begründet. Die lange bestehende Degeneration könne durch den Schwund des Zwischengewebes eine Verlagerung der einzelnen Fasern zu stande bringen, die um so bedeutender sei, je länger die Atrophie bestanden habe. Der richtige Verlauf der Fasern sei nur bei relativ frischen Degenerationsvorgängen zu konstatieren. Horizontalschnitte wären gar nicht zu verwerten zur Lösung dieser Frage. Aus der Beobachtung je eines Falles von Uhthoff, Marchand und Henschen kommt letztgenannter Forscher zur Überzeugung, dass eine schräg gestellte Trennungslinie (vgl. Schema Figur 72) die Faserung eines jeden Tractus (auf Retina und Gesichtsfeld bezogen) in je zwei Quadranten teile, und dass die nach oben resp. innen von dieser Trennungslinie gelegene Faserabteilung dem homonymen Netzhautquadranten entspreche.

c) Centrifugale und Pupillenfasern im Tractus.

§ 81. Ausser der Meynertschen und v. Guddenschen Kommissur, den gekreuzten und ungekreuzten Fasern verlaufen im Tractus noch centrifugale Nervenbahnen sowie die Pupillenfasern, für welche Henschen eine dorso-mediale Lage nahe der v. Guddenschen Kommissur annimmt.

Da fast alle Arbeiten bezüglich der Lage der Pupillenfasern im Tractus experimentelle Studien an Tieren betreffen, wir aber prinzipiell nur die menschliche Pathologie berücksichtigen, so begnügen wir uns hier mit der Anführung des Wichtigsten:

Singer und Münzer (240) machten Untersuchungen an Tauben. Bei diesen besteht der Tractus opticus aus zwei Teilen, von denen der eine stärkere zum Zweihügel, der andere, dünnere Teil in ein medianwärts vom Zweihügel gelegenes Ganglion verläuft. Bei ihren Experimenten handelte es sich um die Prüfung, ob der dünnere Teil vielleicht die Pupillarfasern enthalte. Der Erfolg war, dass die Ansicht, der dünne Tractusanteil führe die Pupillarfasern, wenig für sich hat.

Aus Bechterews Untersuchungen (242 und 243) wird es wahrscheinlich, dass bei Säugetieren die Fasern des N. opticus, welchen die Vermittelung der reflektorischen Pupillenverengerung zukommt, in jenen Wurzeln des Sehnerven centripetal verlaufen, welche nach den Untersuchungen Stillings (152) und anderer in die graue Substanz der Infundibularregion übergehen.

Bechterew selbst formuliert das anatomisch wichtige aus seinen Ergebnissen in folgende Sätze:

1. Weder im Tractus opticus noch in dessen centraler Endigung in den Corp. geniculata und Corp. quadrigemina höherer Tiere und Corp. bigemina der Vögel sind reflektorische, der Verengerung der Pupille dienende Fasern enthalten.

2. Indem letztere an der Netzhaut des Auges ihren Anfang nehmen und im Sehnerven verlaufen, treten sie hinter dem Chiasma unmittelbar in das die Höhle des III. Ventrikels umlagernde centrale Grau ein und ziehen zu den Kernen der Occulomotorii, von wo aus sie im Stamm des Oculomotorius wieder zur Peripherie zurückkehren.

3. Während ihres ganzen Verlaufs in der centralen grauen Substanz bleiben die pupillenverengenden Fasern ungekreuzt.

In einer neuen Arbeit kommt Bechterew (241) zum Schlusse, dass bei den Vögeln ebenso wie bei den Säugern die pupillenverengenden Fasern in verschiedener Höhe vom Tractus opticus vor dessen Eintritt in die Zweihügel abgehen und in dieser Weise auf kürzerem Wege die Oculomotoriuskerne erreichen. Ein bedeutender Teil dieser Fasern erfahre eine Kreuzung im Chiasma, ein anderer bleibe ungekreuzt. Die gekreuzten Fasern trennten sich vom Tractus opticus anscheinend in nächster Nachbarschaft der Zweihügel.

Darkschewitsch (244) beschreibt auf Grund histologischer, experimentell-anatomischer und physiologischer (an Kaninchen angestellter) Untersuchungen ein Bündel des Tractus opticus, das beim Corp. genicul. extern. sich vom Sehtractus abteilt und aus Fasern besteht, die als Pupillarfasern des Tractus opticus angesprochen werden müssten, d. h. als Fasern, die den durch Licht auf die Netzhaut ausgeübten Reiz auf den N. oculomotorius übertragen. Der Verlauf dieser Pupillenfasern sei folgender: sie nähmen ihren Anfang in der Netzhaut, durchzögen den Stamm des Sehnerven und kreuzten sich, nachdem sie das Chiasma erreicht hätten, mit den Fasern der anderen Seite (ein kleinerer Teil dieser Fasern kreuze sich wahrscheinlich nicht); nach der Kreuzung setzten die Pupillenfasern ihren Verlauf im Sehtractus mit den anderen (Seh-)Fasern desselben bis zum Corp. geniculat. ext. fort; im vorderen Abschnitte des letzteren teilten sie sich von den übrigen Fasern des Tractus opticus ab, und durchzögen den Sehhügel bis zum Pedunculus conarii, mit dessen Fasern sie in die Glandula pinealis einträten; aus der Zirbeldrüse entstünden Fasern der Commissura posterior, die nach einer Kreuzung hinter dem Aquaeductus Sylvii in den Kernen des Oculomotorius endeten.

Die anatomischen Untersuchungen (245) stellten folglich fest, dass die Netzhaut des Auges mit dem oberen Oculomotoriuskern durch zwei Fasersysteme verbunden werde, nämlich durch Pupillenfasern des Tractus opticus und durch Fasern des ventralen Teiles der hinteren Hirnkommissur, welche beide miteinander durch die graue Substanz der Zirbeldrüse in Verbindung träten.

Bach (246 und 247) dagegen bestreitet, dass vom Tractus opticus aus direkt Fasern zu den Augenmuskelkernen im Mittelhirn verfolgbar seien. Es gelang ihm zwar, durch Experimente (Exenteration und Enukleation des Bulbus beim Kaninchen und der Katze und Untersuchung der Degeneration nach Martin und Weigert) Beziehungen des Tractus opticus zu den oberflächlichen Schichten der vorderen Vierhügel und dem entgegengesetzten Tractus

pedunculus transversus festzustellen, nicht aber ein Einstrahlen einzelner Opticusfasern oder gar eines besonderen Bündels von solchen in den Oculomotoriuskern nachzuweisen. Wahrscheinlich bestehe zwischen beiden bloss ein indirekter Zusammenhang durch Vermittelung eines ausserhalb der Gegend der Vierhügel gelegenen Pupillarreflexcentrums (im obersten Halsmark in Übereinstimmung mit Rieger und v. Forster).

Diametral entgegengesetzt sind wiederum die Forschungsresultate Bernheimers (192 und 248). Die Untersuchung der Vierhügelgegend von Affen, denen vier Wochen vorher das eine Auge exenteriert oder der eine Opticus durchschnitten worden war, ergab die Gegenwart eines degenerierten (Marchi) Faserzugs, welcher, dem Tractus entstammend, an der medialen Grenze des lateralen Kniehöckers vorbeizieht, in den vorderen Vierhügel tritt und in doppelt bogenförmigem Verlaufe, fächerförmig aufgesplittert, in den Oculomotoriuskern eindringt, um in dessen, das Zentrum des Sphinkters darstellender Abteilung, dem kleinzelligen paarigen Mediankern, zu endigen. Der degenerierte Faserzug lasse sich selbst nach einseitiger Opticusdurchschneidung auf beiden Seiten, wenn auch in verschiedener Intensität, nachweisen, woraus hervorgehe, dass die die Pupillarreaktion vermittelnden Sehnervenfasern im Chiasma eine partielle Kreuzung erführen. Es sei demnach jedes Auge mit dem Sphinkterkern derselben Seite und dem der entgegengesetzten verbunden.

Die Existenz ungekreuzter Pupillarfasern sei über allen Zweifel erhaben durch die Erfahrungen nach sagittaler medianer Durchschneidung des Chiasma an Affen.

Neuere Beobachtungen von Henschen sprechen dafür, dass die Pupillenfasern im Tractus dorsomedial liegen, also nahe der v. Guddenschen Kommissur. So viel Henschen ersehen konnte, müsse man annehmen, dass diese Fasern der medialen, sich vor dem Kniehöcker abspaltenden Wurzel des Tractus folgen, dann an der Oberfläche des inneren Kniehöckers verlaufen, um so den Colliculus anterior der Vierhügel zu erreichen. Hier endigten dieselben, und der optische Pupillenreflex werde durch die dort befindlichen grossen Ganglienzellen übertragen, die ihrerseits wieder mit den starken Radiärfasern zusammenlägen, welche wiederum Zweige der Schleife wären. Durch die Fasern der Schleife (resp. der Fascic. longitudinalis) werde der Reflex auf die Oculomotoriuskerne übertragen.

Die Pupillenfasern im Tractus opticus kommen bei dem Phänomen der hemianopischen Pupillenreaktion in Betracht, in welcher Weise, werden wir später genau zu beantworten haben[1]).

Über den Verlauf der centrifugalen Fasern ist noch wenig bekannt. Nach Henschen (l. c. pag. 21) dürfte man annehmen, dass sie vielleicht in den vorderen Partieen des centralen Teiles vom Tractus verliefen.

[1]) Den Verlauf der Pupillenfasern werden wir ganz eingehend in dem Bande der Neurologie des Auges unter Berücksichtigung der bis jetzt vorliegenden Literatur abhandeln, der sich mit den Pupillenerscheinungen beschäftigt.

Fig. 142

Das Verhalten der Neuroglia im Tractus opticus.

(Originalpräparat von Weigert.)

Die Gefässversorgung, das Septensystem und die Neuroglia des Tractus.

§ 82. Leber (249) gibt an, dass der Tractus opticus von den in der Nähe dieser Teile verlaufenden Gefässen der Pia mater und des Gehirns versorgt werde. Dieselben erzeugten ein Gefässnetz auf der hier allein vorhandenen inneren Scheide, von welcher zahlreiche Zweigchen in die Substanz der Nerven hinein abgingen (Zinn).

Nach Michel (250) kommen auch noch die Art. communicans poster. und die Carotis interna für die Ernährung des Tractus in Betracht.

§ 83. Das Septensystem hat im Tractus ganz aufgehört. Nur bei einzelnen Individuen findet man auf Frontalschnitten, und meist in der Nähe des Chiasmas, einzelne etwa drei bis vier dünne, wenig hervortretende, konzentrisch mit der Konvexität nach aussen gerichtete Streifen, von oben nach unten den Frontalschnitt des Tractus durchziehen.

§ 84. Das Verhalten der Neuroglia im Tractus ist das gleiche wie im Gehirn, siehe Figur 142, Tafel XXI.

Topographisch-anatomische und allgemein pathologische Verhältnisse des Tractus opticus.

§ 85. Indem sich der Tractus nach Art einer Spirale von oben hinten und aussen nach unten innen und vorn über den Pedunculus hinzieht, mithin die ganze hintere Hälfte des Tractus einen Teil der äusseren und unteren Fläche des Grosshirnstiels umgreift, wird er in seiner central gelegenen Partie vom unteren inneren Teile des Temporosphenoidallappens bedeckt. Wir können daher einen vorderen basalen und einen hinteren von Gehirnpartieen umlagerten Teil des Tractus unterscheiden. Diese vordere freie Partie erkrankt nun meist im Verein mit dem Chiasma bei den verschiedenen Meningitiden, von welchen auch hier wieder die basale gummöse die interessantesten und diagnostisch wichtigsten Befunde liefert.

Tritt zu einer homonymen Hemianopsie eine wechselständige Lähmung eines basalen Gehirnnerven, namentlich eine komplete oder inkomplete Lähmung des Oculomotorius, des Trochlearis oder Trigeminus, so weist dieser Befund mit annähernder Sicherheit auf einen basalen Herd, welcher, wenn noch Sensibilitäts- und Bewegungsstörungen der Seite der homonymen Gesichtsfelddefekte oder paraplegische Erscheinungen hinzukommen, den Tractus, den gleichseitigen Pedunculus (resp. beide), den Oculomotorius resp. Trochlearis und Quintus der gleichen Seite ergriffen hat.

Im allgemeinen sind isolierte Tractuserkrankungen sehr selten. Meist erkrankt er zugleich mit dem Chiasma oder, in seiner centralen Partie, mit dem Corpus geniculatum, den Vierhügeln und dem Thalamus opticus.

Wir sehen dann eine homonyme Hemianopsie allmählich in eine einseitige Blindheit und temporale Hemianopsie des anderen Auges übergehen,

was meist bei basalen gummösen Meningitiden erfolgt, oder es entwickelt sich aus einer anfänglichen homonymen Hemianopsie allmählich eine Erblindung beider Augen. Diese Erscheinung weist dann um so mehr auf einen Tumor der Hypophysis hin, wenn sie von Akromegalie begleitet wird.

Relativ häufig wird der Tractus durch Druck von Gehirntumoren in seiner Umgebung, namentlich von denen des Schläfenlappens alteriert. Es nehmen aber auch nicht selten Tumoren vom Tractus selbst, oder von seiner nächsten Umgebung ihren Ausgang. Am häufigsten finden wir hier das Sarkom vertreten, dann gummöse und tuberkulöse Tumoren. Blutungen in den Pedunculus haben für den Tractus opticus keine direkte Bedeutung (vergl. Bd. I, pag. 361, Schema der Gefässversorgung des Hirnschenkels). Isolierte Blutungen in den Tractus sind klinisch ebenfalls von keiner Bedeutung, weil ihr Vorkommen gewiss ein äusserst seltenes ist. Wohl aber werden Blutungen in die Tractus bei schweren tuberkulösen Meningitiden beobachtet (vergl. Bd. I, pag. 390 und 391). Aber auch dann sind sie diagnostisch nicht zu verwerten, weil wegen der Schwere der Erkrankung einfach die Patienten in dieser Richtung nicht untersucht werden können.

Da die kleinen Arterienzweige, welche den Tractus opticus versorgen, Endarterien im Cohnheimschen Sinne darstellen, jeder seinen Ernährungsbezirk hat und nach kurzem Verlauf sich in ihm verliert, so muss auch ihr Verschluss dieselben deletären Folgen haben, wie bei den Endarterien in anderen Gebieten. So hat Marchand (151) einen wirklichen Infarkt aus embolischer oder thrombotischer Ursache in einem Tractus beschrieben, welcher von homonymer Hemianopsie gefolgt war. Jedoch sind diese Vorkommnisse selten.

Relativ häufig wird das centrale Ende des Tractus bei Erweichungsprozessen der Vierhügel, des Thalamus und des Corp. geniculatum mit erweicht.

Auch Wernicke (251) fand bei Hydrocephalus internus zufolge eines Tumors des Schläfenlappens eine Druckspur am Tractus. Es war nämlich durch den Hydrops der Ventrikel ein quer über den linken Tractus verlaufendes Gefäss stark gespannt und gegen denselben gepresst worden. Entsprechend der Druckspur war eine leicht graue Verfärbung wahrnehmbar.

Die Abschnürungsmöglichkeit des Tractus durch die Rami communicantes des Circ. arter. Willisii, wie sie von Türck (231) beobachtet worden war, hatten wir bereits pag. 58 hervorgehoben.

Fehlen eines Tractus.

Bei Entwickelungshemmungen findet man in seltenen Fällen einen vollständigen Mangel des Tractus opticus. Einen hierhergehörigen, sehr interessanten Fall beschreibt Obersteiner (siehe § 90).

Tafel XXII.

Die Sehbahn bei Einäugigen.

(Atrophie des rechten Auges.)

Fig. 143.

Frontalschnitt durch die Tractus optici nach Henschen. Pathol. des Gehirns. Bd. I. Beob. 2.

L = links *med* = median *kr* = gekr. Bündel *c* = Fascic. dorsolateralis
R = rechts *lat* lateral *unkr* = ungekr. Bündel *d* = Fascic. medianus.

Fig. 144.

Horizontalschnitt der Corpora geniculata externa und des Eintrittes der Tractus optici in diese Ganglien nach Henschen. Pathol. des Gehirns Bd. I. Beobachtung 2.

med = mediane Seite *tr. opt.* = Tractus opticus *L* = links *R* = rechts *atr. tr. opt.* = atrophische Partie im Tract. opticus *ml* = Stria medull. im Corp. geniculat. *occ. st.* = seitl. Marklager des Corp. geniculatum.

Fig. 143.

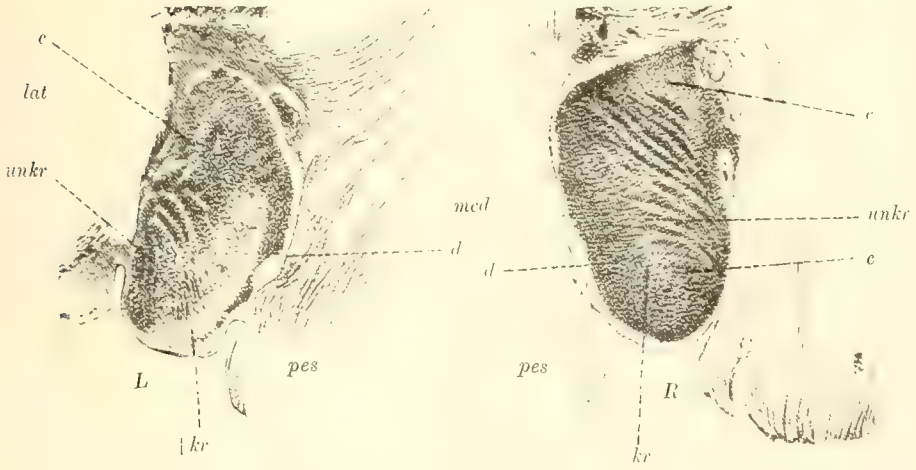

Fig. 144.

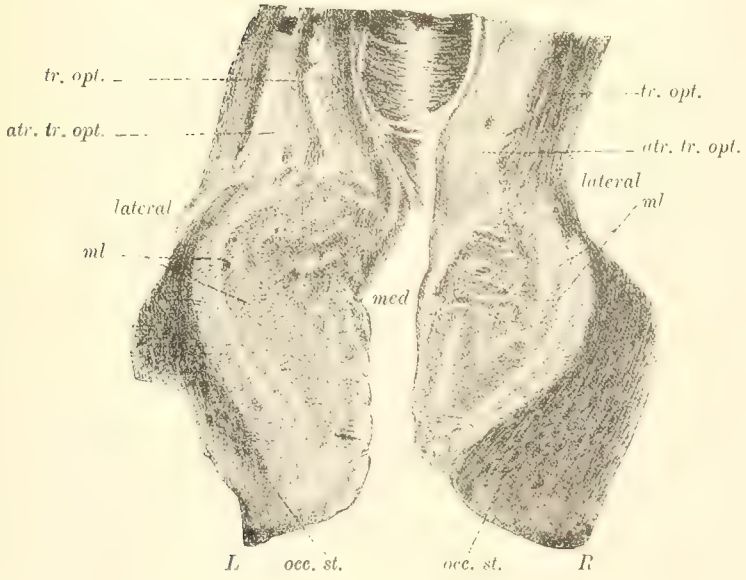

Kapitel VIII.

Die primären Opticuscentren.

Unter den primären Opticuscentren versteht man die Anhäufung von Ganglienzellen an verschiedenen Örtlichkeiten des Zwischen- und Mittelhirns,

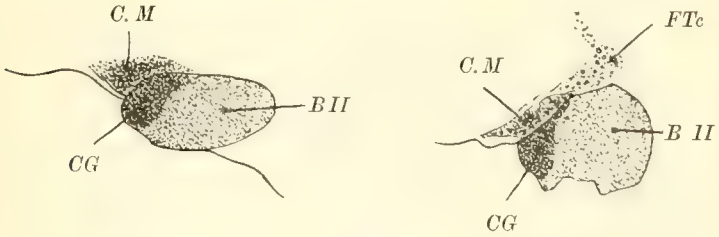

Fig. 145.

Vertiko-transversalschnitt durch den Tractus opticus eines Lapins in der Nähe des Corp. genic. extern. Nach Dejerine, Anatomie des Centres nerveux.

BII Gekreuztes und ungekreuztes Bündel des Tractus. *CG* v. Guddensche Kommissur. *CM* Meynertsche Kommissur. *FTc* Bündel nach dem Tuber cinereum (Gudden).

welche makroskopisch und mikroskopisch als nächste Station der Einstrahlung der Tractusfasern zu betrachten sind.

In Figur 146 sehen wir diese Verhältnisse in anschaulicher Weise wiedergegeben.

a) Corpus geniculatum externum.

§ 86. Dem neuen grossen Werke Dejerines (258) entnehmen wir die folgende Schilderung.

„Das Corpus geniculatum externum ist an die untere Seite des Pulvinar angeheftet und liegt auf der Fortsetzung des Tractus opticus. Tief eingeschlossen im Pulvinar und in der Wernickeschen Zone ist der äussere Kniehöcker in Wirklichkeit viel umfangreicher, als sein Anblick vermuten lässt.

Auf den Schnitten erscheint er in der Herzform einer Spielkarte, deren Basis nach oben, nach hinten und nach innen sieht, deren äussere und vordere Flächen und deren Spitze nach vorne, unten und aussen gerichtet sind und sich in den Tractus opticus fortsetzen.

Der äussere Kniehöcker ist in eine Kapsel von markhaltigen Fasern ungleicher Stärke eingehüllt und zeigt einen charakteristischen Bau. Er ist zusammengesetzt aus teils grauen, teils weissen, dachziegelartigen Lamellen, welche eine Kurve bilden, deren Konkavität nach hinten innen zu gerichtet ist, und welche um so stärker hervortritt, je peripherer und näher der Spitze zu die Lamellen gelegen sind.

Die Basis dieses Ganglions steht im Zusammenhang mit der grauen Substanz des Pulvinar und in den unteren Regionen mit dem vorderen Vierhügelarm und dem Corp. genicul. int. Die äussere Fläche ist vom dreieckigen Wernickeschen Feld bedeckt, die vordere vom vorderen Vierhügelarm und von dem hinteren Segment der Zona reticularis, welche zwischen dem hinteren Abschnitt und retrolentikulären Teil der inneren Kapsel sich ein-

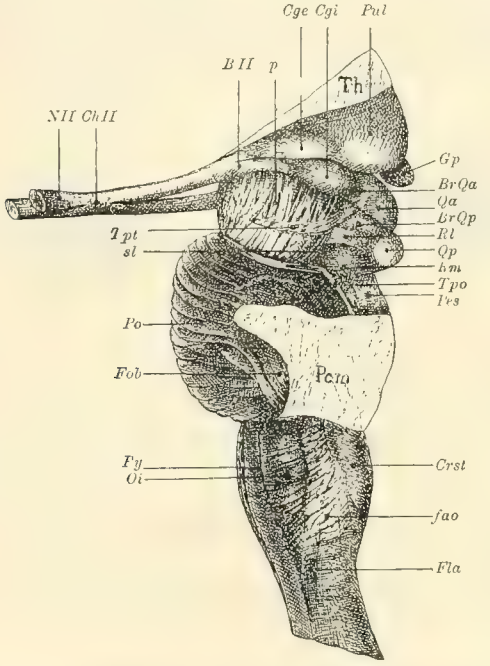

Fig. 146.

Nach Dejerine, Anatomie des Centres nerveux, Tome I, pag. 328.

Die primären optischen Centren.

N II Nervus opticus, *Ch II* Chiasma, *B II* Tractus opticus, *p* Pedunculus cerebri, *Cgc* Corp. genic. ext., *Cgi* Corp. genic. int., *Th* Thalamus opticus, *Pul* Pulvinar, *Gp* Glandula pinealis, *BrQa* vorderer Vierhügelarm, *Qa* vorderer Vierhügel, *BrQp* hinterer Vierhügelarm, *Rl* Fasciculus triangularis, *Qp* hinterer Vierhügel. *Tpt* Tractus peduncularis transversus.

schiebt und so das Türksche Bündel der kortikalen Projektionsfasern abtrennt, welche in das Pulvinar eindringen.

Das Corp. genic. ext. empfängt vom Tractus opticus zahlreiche teils oberflächliche, teils tiefgelegene retinale Fasern.

Die oberflächlichen Fasern gehen zum Teil auf die Oberfläche, zum Teil auf die Unterfläche des Ganglions und schliessen es geradezu in eine Kapsel ein, die eine Schicht von feinen Fasern darstellt, welche sich mit Hämatoxylin intensiv färben und dicke, durch längliche Lücken getrennte Bündel bilden. Sie gleichen in allen Punkten den Fasern des Tractus opticus, in welche sie sich ohne Veränderung ihrer Richtung fortsetzen. Diese Fasern senden einige Kollateralen aus, welche sich um die darunter liegenden Zellen

verzweigen, und sich dann nach längerem oder kürzerem Verlauf umbiegen. Sie bilden die markhaltigen Lamellen und lösen sich, wie Ramon es zuerst mitgeteilt und Koelliker bestätigt hat, in eine exquisite baumförmige Verzweigung von grosser Ausdehnung auf. Weiterhin bilden sie variköse Verästelungen von sehr gewundener Gestalt, welche sich mit einer beträchtlichen Anzahl von Nervenzellen in Verbindung setzen, vgl. Figur 147.

Die tiefen Fasern gehen durch den äusseren Kniehöcker hindurch und bilden eine grosse Zahl medullärer Lamellen, welche dieses Ganglion durch-

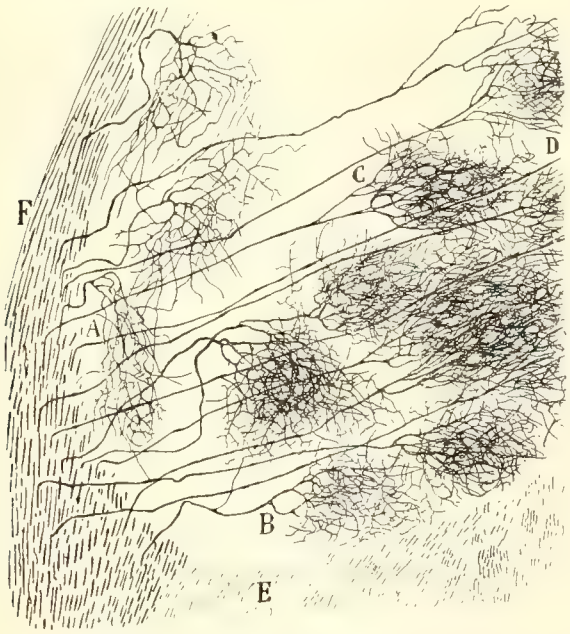

Fig. 147.

Untere Partie des Corp. genicul. ext. einer neugeborenen Katze nach Ramon y Cajal.

A Opticusfasern mit Endbäumchen. *B* Opticusfasern, die sich in der mittleren Etage verzweigen. *C* u. *D* Opticusfasern mit dichten Endbäumchen. *E* Bündel der centralen optischen Leitung. *F* Fasern, die sich in den Tractus opticus fortsetzen.

furchen. Sie endigen in derselben Weise wie die oberflächlichen Fasern in ausgedehnten Verästelungen, welche die Zellkörper umgeben und sich verflechten mit den Protoplasmafortsätzen der Ganglienzellen des Corp. genic. ext. Figur 147.

Aber nicht alle retinalen Fasern, mögen sie nun oberflächliche oder tiefe sein, endigen im Corp. genic. ext. Eine gewisse Anzahl durchsetzt dasselbe, gibt nur einige Kollaterale ab, und tritt dann in das Stratum zonale des Pulvinar, in den Arm des vorderen Vierhügelpaares, oder in die vertikalen Fasern der Wernickeschen Zone. Diese letzteren zeigen dieselbe Anordnung, wie diejenigen des Tractus opticus. Sie bilden kompakte Bündel mit läng-

lichen Spalten und enden, wie die Fasern des Corp. genic. ext., in ausgebreiteten Verästelungen, welche die Zellen des Pulvinar umgeben.

Der äussere Kniehöcker und das Pulvinar stellen somit wirkliche Endkerne von Netzhautfasern dar.

Die grauen Lamellen des Corp. genic. ext. enthalten zwei Zellsorten, welche von Tartuferi (1881), P. Ramon (1890) und besonders von Cajal (1895) studiert worden sind, und die den Anfangsteil der Sehfasern des 2. Neuroms darstellen (siehe Figur 148).

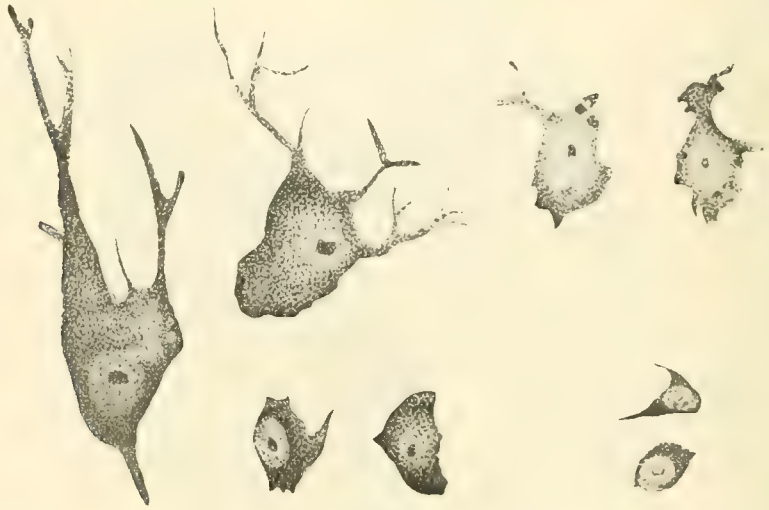

Fig. 148.

Grosse Zellen des Corp. genic. extern. von einem normalen Kinde nach Henschen.

Die einen sind klein, multipolar, birnförmig, dreieckig oder sternförmig und färben sich intensiv mit Karmin. Sie sind versehen mit baumförmigen Dendriten von höckerigem Aussehen.

Die anderen sind viel grösser, bläschenförmig, von einem pericellulären Raum umgeben. Ihr Kern färbt sich intensiv mittelst Karmin, während ihr Protoplasma auf Färbemittel schlecht reagiert. Nach Golgi gefärbt zeigen diese Zellen zahlreiche Dendriten, welche meist transversal gerichtet sind, ebenso wie der Achsencylinderfortsatz, welcher sich dann umbiegt, in eine der medullären Lamellen eintritt und einige Kollateralen abgibt, welche sich in den benachbarten Zellen sofort verzweigen. Dann verbindet er sich mit einer centralen Sehfaser. Letztere vereinigen sich zu Bündeln, durchsetzen das Wernickesche Feld und die Zona reticularis des Pulvinar, worauf sie in den retrolentikulären Abschnitt der inneren Kapsel und das sägittale Marklager des Occipitallappens eintreten. Sie begeben sich hierauf in die kortikale Sehzone, d. h. in den Cuneus, in den Lobus lingualis und besonders in die Rinde der beiden Lippen der Fissura calcarina. Schliesslich endigen sie in freien

Verästelungen im Vicq d'Azyrschen Streifen und um die benachbarten Zellen. Sie werden in ihrer ganzen Verlaufslänge von kortikalen Projektionsfasern begleitet, welche von den Zellen der kortikalen Sehsphären entspringen und sich im Corp. genic. ext. und im vorderen Vierhügel verzweigen.

Die Zellen des Corp. genic. ext. schicken in die Tractus opt. einige wenige Achsencylinderfortsätze. v. Monakow gibt, indem er sich auf die Resultate der experimentellen Anatomie stützt, die Existenz dieser Fasern zu, deren Funktion noch unbekannt ist, was von Cajal, v. Gehuchten und Koelliker bestätigt wird.

Nach Letzterem gehören sie zur v. Guddenschen Kommissur, siehe Figur 145. Nach Cajal enden sie in freien Verästelungen in den tiefen Schichten der Retina."

§ 87. Die Wichtigkeit des Corp. genic. ext. für die Sehfunktionen geht besonders auch aus dem Studium der sekundären Degeneration hervor.

v. Monakow (238) zeigte, dass die Abtragung des Hinterhauptlappens bei neugeborenen und bei erwachsenen Tieren stets sekundäre Degeneration in den primären optischen Centren zur Folge habe und zwar in einer Ausdehnung, wie sie der Degeneration nach der Abtragung einer ganzen Hemisphäre nahezu gleichkomme. Bei der Katze, beim Hund und beim Affen reiche es aus, um eine vom Cortex aus maximal zu erzielende Entartung des Corp. genic. ext. zu erhalten, wenn man ein mit der Munkschen Sehsphäre nahezu sich deckendes Areal abtrage. Sehr bemerkenswert ist die von Monakow angegebene Tatsache, dass nach vollständiger Abtragung des Occipitallappens bei einem neugeborenen höheren Säugetiere (Hund, Katze) gleichzeitig mit der hochgradigen sekundären Verkümmerung der primären optischen Centren auch der Sehnerv, insbesondere auf der der Läsion gekreuzt liegenden Seite im Wachstum etwas zurückbleibt, und zwar handelt es sich um eine allgemeine Volumenveränderung der Sehnervenfasern ohne degenerative Veränderung.

Auf Grund der Verteilungsweise der sekundären Degenerationen zerfällt nach v. Monakow der laterale Kniehöcker des Affen und des Menschen in zwei, sich je nach dem Sitz der primären Läsion ganz entgegengesetzt und dabei wiederum doch sich ergänzend verhaltende Hauptanteile: a) eine Pars optica retinalis, die nur nach Zerstörung der Sehnerven und b) eine Pars corticalis, die nur nach Zerstörung des Occipitallappens zu grunde geht. Die Grenzen dieser beiden Anteile des Corp. gen. ext. sind stellenweise ziemlich scharf zu ziehen, stellenweise greifen sie mehrfach in einander über.

Nach diesen Tatsachen hält v. Monakow es für sehr wahrscheinlich, dass zwar das Corp. genic. ext. mit den phylogenetisch alten Mittelhirncentren in die elementarste Tätigkeit des Sehens (Aufnahme, richtige Einordnung und erste Aufspeicherung der Lichtwellen) sich teile, dass aber das Corp. genic. ext. und die Sehsphäre fast die ausschliesslichen Träger der Lichtempfindungen darstellen.

§ 88. Sehr wichtig sind die eingehenden Untersuchungen Henschens (101) über die Beziehungen des Corp. genic. ext. zur Sehbahn bei Einäugigen, vergl.

Tafel XXII Fig. 143 u. 144. Auf Grund des genauesten Studiums eines Falles (1. Teil, S. 16) beschreibt er folgendermassen den Faserverlauf:

Die Opticusfasern treten in das Ganglion als zwei deutlich getrennte Wurzeln vom Tractus ein — eine gekreuzte und eine ungekreuzte —, welche im ganzen beim Eintritt dieselbe Lage einnehmen wie im Tractus, jedoch mit dem Unterschied, dass sie sich horizontal bandförmig ausgebreitet haben. Sie dringen in den vorderen Pol ein, im ventralen Teile die gekreuzte hauptsächlich in die Mittellinie, während die ungekreuzte die mediale und teilweise die laterale Kapsel bildet, vergl. Tafel XXII Fig. 143.

Diese Wurzeln tragen nicht nur zur Bildung der Kapsel bei, sondern sie lösen sich auch in eine grosse Anzahl von Nervenbündeln auf. Einige der gekreuzten Fasern bilden die frontale Kapsel und ihre Nervennetze. In die Mitte dringen hauptsächlich die gekreuzten Fasern in einer Menge Strahlen ein, zu denen auch ungekreuzte Fasern kommen, welche letzteren, mit einigen gekreuzten vereint, sonst meistens auf den Seiten des Ganglions angetroffen werden. In allen diesen Strahlen sind also gekreuzte und ungekreuzte Fasern vermischt; die Sehfasern laufen hinein und bilden die Markleisten, besonders deren mediale Scheiben. Von diesen gehen sie wohl zu mehr lateral liegenden Ganglienzellen über, von welchen lateralwärts Nervenfasern abspringen, die Netze (hauptsächlich im lateralen Teil der Markleisten) bilden. Dieselben ziehen nach dem lateralen Teile des Ganglions, sammeln sich dort und strahlen in die ganze dorsolaterale Fläche des Ganglions aus. Dort bilden sie einen dicken Stiel, der wohl occipitalwärts läuft.

Die Atrophie der Opticusfasern, Fig. 144, setzt sich in den Markleisten fort, ruft eine partielle Atrophie der Ganglienzellen hervor, aber es konnte in von dem Ganglion auslaufenden Nervenfasern, oder in den Nervennetzen im Ganglion keine deutliche Atrophie, welche zum occipitalen Stiele ginge, erwiesen werden.

Was jene Ganglienzellen im Corp. gen. ext. betrifft, so stellte Henschen in demselben Falle fest, dass die Opticusatrophie einen gewissen Grad von Atrophie in den grossen und kleinen Zellen des Ganglions hervorruft, besonders an den Zellen, wo die Opticusfasern fehlen. Dass also die grossen und vielleicht auch die kleinen Zellen in direkter Verbindung mit den Opticusfasern stehen. Die grossen Ganglienzellen richten ihre Achsencylinderfortsätze centrolateral, was andeutet, dass der Seheindruck von der ventrolateralen Kante des frontalen Pols, wo der Tractus eintritt, nach der lateralen Fläche des Ganglions verläuft, wo die Fasern sich occipitalwärts in dort auslaufende Nerven fortsetzen.

Henschen schliesst daraus, ebenso wie v. Monakow, dass die verschiedenen Teile des Ganglions verschiedene Bedeutung haben. Das liesse sich folgern 1. aus der verschiedenen Nervenverteilung, 2. aus der verschiedenen Zellenverteilung (am Rande grosse, in der Mitte kleinere), 3. daraus, dass die Zellenatrophie in den ventralen Teilen ausgeprägter zu sein scheine.

An einzelnen Örtlichkeiten des Corp. genic. ext. lagern sich die zu korrespondierenden Netzhautpunkten homonymer Retinalabschnitte gehörenden

Fasern, nebeneinander und zwar nach den anatomischen Untersuchungen Henschens eines von uns klinisch beobachteten Falles (Esche) so, dass eine Destruktion des dorsalen Abschnittes des äusseren Kniehöckers einen Funktionsausfall der homonymen oberen Retinaquadranten hervorruft.

§ 89. v. Monakow legt dem Corp. genic. lat. eine noch viel weitgehendere Bedeutung bei.

Zunächst nimmt er an, dass der Tractus opt. in den primären optischen Centren endige, dass aber eine isolierte Leitung zwischen Netzhaut und Grosshirnrinde nicht vorhanden sei.

Es lagere sich je eine gekreuzte und eine ungekreuzte Opticusfaser im äusseren Kniehöcker dicht nebeneinander, und es finde eine gewisse Projektion des Tractus opt. auf das Corp. gen. ext. statt. Vor allem aber sei die Vertretung der Macula schon im lateralen Kniehöcker besonders reich angelegt. Wie v. Monakow sich das Verhältnis des äusseren Kniehöckers zur Sehrinde vorstellt, werden wir später weiter verfolgen.

§ 90. Eine sehr wichtige Untersuchung betreffs der Bedeutung des Corp. genic. ext. hat in jüngster Zeit der bekannte Neurologe Obersteiner (602) mitgeteilt. Bei einem porencephalischen Gehirn fehlten die optischen Anteile des rechten Tractus und das rechte Corp. geniculat. vollständig. Das Pulvinar thalami war rechts kaum angedeutet, der rechte Thalamus dagegen von einem ziemlich breiten Stratum zonale überzogen. Der vordere Vierhügel erschien rechts auffallend abgeplattet und reduziert. Von den beiden Occipitallappen war der rechte viel mehr geschädigt als der linke.

Nach Ansicht Obersteiners musste die Schädigung jedenfalls hinter dem Chiasma eingewirkt haben und zwar am wahrscheinlichsten im Occipitallappen.

Dieser Fall bestätigt die Angaben v. Monakows und Moelis, dass nach fötalen oder im früheren Lebensalter entstandenen Erkrankungen, welche die Sehfasern im Occipitalhirn treffen, Veränderungen bis in den Sehnerven hinein verfolgt werden können.

Obersteiner hebt hervor, dass sein Fall die schönste Demonstration der partiellen Opticuskreuzung im Chiasma darbiete, und dass derselbe ausserdem folgendes lehre:

1. Die Hauptendigungsstätte der Opticusfasern ist das Corp. genicul. laterale.
2. Im Thalamus könnte auch dem Pulvinar eine gewisse Bedeutung für die Sehbahnen zukommen; das Stratum zonale ist nur teilweise dabei beteiligt.
3. Im vorderen Vierhügel enthält das Stratum zonale jedenfalls noch zahlreiche andere Bahnen; das oberflächliche Grau ist hier das wichtigste optische Centrum; in der Opticusschichte liegen auch noch der Sehbahn nicht direkt zugehörige Fasern.

Obersteiner fügte noch hinzu, dass das Ganglion supraopticum, auf das wir noch später zu sprechen kommen, beiderseits auffallend gut entwickelt war, woraus wohl hervorgehe, dass dasselbe keine direkten Beziehungen zur Sehbahn besitze.

§ 91. Probst (604) stellte fest, dass nach Entfernung eines Bulbus in beiden äusseren Kniehöckern die Aufsplitterungen der degenerierten Sehnervenfasern zu finden seien und zwar gingen mehr Fasern in den gegenüberliegenden äusseren Kniehöcker.

Die Einstrahlung in den äusseren Kniehöcker findet nach diesem Autor von der ventralen und medialen Seite des äusseren Kniehöckers statt, indem die Fäserchen radiär in das Ganglion eintreten und auch die konzentrischen Marklamellen des äusseren Kniehöckers bilden.

b) Der Thalamus opticus.

§ 92. Der Sehhügel ist ein gebogener, abgeplattet keulenförmiger Körper, an welchem man eine freie dorsale oder obere, in sagittaler Richtung konvexe, eine ventrale untere sagittal konkave oder Hirnschenkelfläche, eine mediale, im vorderen Teile ventrikulare Fläche und eine laterale oder kapsuläre Fläche unterscheidet.

Die freie dorsale Fläche zeigt eine weissliche Beschaffenheit, infolge der Gegenwart eines Stratum zonale. An ihrer Aussenwand wird die dorsale Fläche begrenzt von der Stria terminalis s. cornea, längs welcher die Vena corporis striati dicht unter der Oberfläche von hinten nach vorne zieht. Der mediale Rand der oberen Fläche ist durch einen Markstreifen (Stria medullaris) gesäumt, welcher hinten in die Stiele der Zirbel übergeht. Lateral und ventral von diesem Stiele liegt jederseits ein kleines Feld des Sehhügels, Trigonum habenulae. Über die dorsale Fläche des Sehhügels streicht eine Längsfurche, Sulcus chorioideus. Vorn erhebt sich die Sehhügelfläche zum stumpf hervorragenden Tuberculum anterius thalami. Das entgegengesetzte hintere Ende springt nach hinten unten vor und führt den Namen Pulvinar s. Tuberculum posterius.

Ein medial an die Stria cornea angrenzender Streifen der dorsalen Fläche des Thalamus ist vom Epithel des Seitenventrikels des Grosshirns bekleidet, bildet einen Teil des Bodens dieses Ventrikels und stellt die Seitenventrikelfläche des Thalamus dar (Rauber 259).

Untersucht man den Sehhügel als Ganzes, wie er von seiner Nachbarschaft künstlich isoliert vor das Auge tritt, so ergibt sich seine gebogene Form, vgl. Figur 149. Sein hinterstes Ende setzt sich in einen markweissen Strang fort, den Tractus opticus. Die Konkavität der aus dem Thalamus und Tractus opticus zusammengesetzten Platte dient zur Aufnahme des Hirnschenkels.

Dem nach unten umgebogenen hinteren Sehhügelteile sind die beiden Corpora geniculata angefügt.

Verfolgt man von der Hirnbasis aus den Tractus opticus in seiner Bahn um den Hirnschenkel centralwärts gegen das untere Ende des Thalamus opticus, so sieht man ein laterales Bündel des Tractus zu einer kleinen länglichen Anschwellung ziehen, welche mit dem unteren Thalamusende zusammenhängt; es ist dies das Corp. genicul. laterale.

Ein mediales Bündel des Tractus dagegen führt zu einer viel schärfer abgegrenzten Anschwellung an der ventralen Seite des Pulvinar, dem Corpus genicul. mediale. Das letztere ist von jenem durch das Brachium conj.

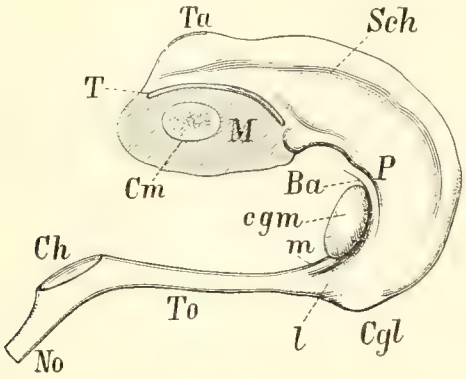

Fig. 149.

Aus Rauber, Lehrbuch der Anatomie des Menschen. Bd. II, S. 353. Leipzig, Ed. Besold.

Abgelöster Thalamus opticus des rechten Zwischenhirns von der medialen Seite gesehen; mit seinem Übergang in den Tractus opticus (To).

T = Stria medullaris Thal. opt. *M* mediale (Kammer-)fläche des Sehhügels. *Cm* Commissura mollis. *Ta* Tuberculum ant. des Sehhügels. *Sch* Sulcus chorioideus der dorsalen Sehhügelfläche. *P* Gegend des Pulvinar Thalam. opt. *Ba* Brachium conjunct. ant. *cgm* Corp. genic. mediale, *m* mediale Wurzel des Tract. opt. *l* laterale Wurzel des Tract. opt. *Cgl* Corp. genic. lateral; *To* Tractus opt. *Ch* Chiasma. *No* Nervus opticus.

antic. geschieden. Die Länge desselben beträgt 8, seine Breite 4 mm. Beide Kniehöcker sind als Auswüchse des Thalamus zu betrachten.

§ 93. Nach Koelliker (260) besteht der Thalamus opticus aus drei oder vier grauen Kernen und einer grossen Menge weisser Substanz.

Der laterale Kern ist der grösste von allen und erstreckt sich in der ganzen Länge der lateralen Grenze des Sehhügels rückwärts bis zum Pulvinar. Lateralwärts wird derselbe durch die Lamina medullaris lateralis begrenzt, welche aus einer grossen Zahl dicker Bündel besteht, die von der Capsula interna aus in den Thalamus einstrahlen. Dieselben bilden den grössten Teil des Stabkranzes vom Sehhügel (Radiatio thalam. optici). Hierbei kreuzen sich diese Faserbündel verschiedentlich unter spitzen Winkeln und bilden die sog. Gitterschicht (Stratum reticulatum Arnoldi).

Aus allen Teilen der inneren Kapsel dringen Markstrahlen in den Sehhügel ein. So treten in das vordere Ende des lateralen Kerns zwischen dem Kopf des Nucleus caudatus und dem Linsenkern zahlreiche Faserbündel

aus dem Stirnlappen. Dieser frontale Stiel des Thalamus hat somit den vorderen Teil und das Knie der inneren Kapsel zu durchlaufen.

In die laterale Seite des lateralen Thalamuskerns treten aus dem hinteren Schenkel der inneren Kapsel viele Markstrahlen, die aus dem hinteren Teile des Stirnlappens und aus dem Parietallappen abstammen. Parietaler Stiel des Thalamus.

Der hintere Teil des lateralen Sehhügelkerns grenzt im Pulvinar lateralwärts hinter dem Linsenkern an die weisse Substanz, welche mit der Markmasse des Occipital- und des Schläfenlappens zusammenhängt. Die Einstrahlungen aus dieser Hirnpartie nennt Koelliker den occipitalen und temporalen Sehhügelstiel.

Ausserdem finden sich noch Einstrahlungen von der ventralen Seite her in den Thalamus, die jedoch nicht nur in den lateralen, sondern auch in den medialen Kern des Thalamus statt haben und den sog. ventralen Sehhügelstiel darstellen.

Von dem lateralen Kerne wird im Bereich des Pulvinar auf horizontalen Flächenschnitten oberflächlich ein grösserer Bezirk abgegrenzt, aus dem medianwärts der Arm des vorderen Vierhügels hervorgeht, während lateralwärts der Tractus opticus mit starken Bündeln in der Fortsetzung der Lamina medullaris lateralis denselben umsäumt und in ihn einstrahlt.

Der mediale Kern erstreckt sich nicht in der ganzen Länge des Thalamus, sondern von vorne her, ungefähr bis zur halben Länge desselben oder bis zum Trigonum habenulae, wo der mittlere Kern, Centre médian von Luys, auftritt, der eine ziemlich gut begrenzte, kreisrunde Masse darstellt.

Der dorsale Kern des Thalamus bildet den vordersten Teil des Sehhügels und zugleich im Bereiche des Tuberculum anterius auch den oberflächlichsten Abschnitt desselben und wird von allen Seiten von weisser Substanz umfasst. Die freie Fläche desselben wird vom Stratum zonale überzogen, das hier mit der Taenia semicircularis und der Stria medullaris thalami zusammenhängt. In die tiefe Seite strahlt das Vicq d'Azyrsche Bündel und die Lamina medialis aus.

§ 94. Die ersten Untersuchungen über den feineren Bau des Thalamus verdankt man Marchi (261), der dieselben im Golgischen Institut angestellt hat.

Die Ganglienzellen des Thalam. opt. sind in der Mehrzahl gross, mit einer Länge von 40—60 μ; kleinere Zellen von etwa 20—40 μ sind nur spärlich vertreten. Ihre Form ist sehr verschieden, da sie bald eine spindelförmige, bald eine pyramidale oder gar eine polygonale Begrenzung zeigen. Alle besitzen mehrere Protoplasmafortsätze und einen Achsencylinderfortsatz.

Die Neuroglia des Sehhügels bietet nach Marchi nichts Charakteristisches. Ganz anders urteilt hierüber Weigert (262) in seiner klassischen Neurogliaarbeit. Nach dessen Ansicht bedarf die Schilderung der Neurogliaverhältnisse dieser Gegend noch besonders ergänzender Studien.

Durch die 3 verschieden beschaffenen Oberflächenregionen des Sehhügels:

1. Gegend des Plexus chorioideus,
2. die oberflächlich liegenden markhaltigen Nerven,
3. die oberflächlich liegenden grauen Massen

werden Unterschiede in den ependymären Neurogliamassen bedingt.

In der Gegend des Plexus chorioideus ist eine auffallend dünne (0,01 bis 0,02 mm dicke) verdichtete Oberflächenschicht von Neuroglia vorhanden.

Liegen weisse Faserzüge unmittelbar an der Oberfläche, so kann entweder eine abgesetzte Ependymschicht darüber liegen, oder es ist so, wie bei den Striae acusticae der Med. obl. Es sind dann die Nervenfibrillen von sehr dichten Neurogliamassen durchsetzt.

An den grauen Stellen der Sehhügeloberfläche ist die Ependymschicht zwar auch von wechselnder Dicke, aber sonst von gewöhnlicher Beschaffenheit.

Unterhalb der verdichteten Neurogliamassen an der Thalamusoberfläche finden sich mehr lockere, aber doch faserreiche Neurogliamassen.

Die Neurogliaverhältnisse in den tieferen Regionen des Sehhügels scheinen sehr verschieden zu sein, wie ja auch seine Ganglienzellen zu sehr mannigfachen Gruppen zusammengestellt sind (Nissl).

Sehr interessant ist die von Weigert gegebene Abbildung einer besonders typischen Geflechtbildung aus dem Pulvinar. Hier findet man grosse Astrocytenformen, von denen reichliche, aber locker liegende Fasern ausstrahlen, die auch leichte Verdichtungen um die Ganglienzellen erzeugen.

Koelliker (260) unterscheidet im Thalamus opt. zwei Zellsorten, die Buschzellen mit ihrer zierlichen pinselförmigen Verästelung und die Strahlenzellen, deren Axonen nicht selten mit Kollateralen versehen sind.

Die Buschzellen kommen im Innern des Pulvinar und Nucleus lateralis vor, die Strahlenzellen im Pulvinar, Corp. genic. lat. und in den drei Thalamuskernen. Was die Ausstrahlungen des Tractus opt. in den Thalamus betrifft, so hat sich damit Koelliker (260) eingehend beschäftigt und verweisen wir auf seine diesbezüglichen detaillierten Mitteilungen in seiner Gewebelehre. Es sei hier nur soviel hervorgehoben, dass nach seinen Untersuchungen der Tractus opticus bei Säugern in das Corp. geniculat. laterale und in das mächtig entwickelte Stratum zonale des Thalamus übergeht. Das Corp. genic. med. scheint keine Opticusfasern zu erhalten, indem das optische Faserbündel, welches dasselbe bedeckt, zum vorderen Vierhügel geht. Oberhalb des Corpus genic. laterale gehen Opticusfasern noch eine Strecke weit auf einen Teil des Thalamus über, der dem Pulvinar wahrscheinlich entspricht. Die Fasern des ungekreuzten Bündels des Sehnerven enden im Corp. genicul. laterale.

Was die feineren Verhältnisse der Endigungen der Opticusfasern im Thalamus betrifft, so bilden die Tractusfasern einmal ein Stratum zonale, dessen Elemente teils sagittal nach vorne, teils schief und quer in der Richtnng auf die Stria medullaris zu laufen, mit anderen Worten pinselförmig über die ganze dorsale Fläche ausstrahlen; andere Sehnervenfasern verlaufen

leicht gebogen von der lateralen Seite des Hirnschenkels aus ebenfalls gegen die dorsale Fläche. Koelliker (260, pag. 587) gibt Abbildungen der letzten Enden der Opticusfasern, welche zeigen, dass letztere im Innern des Thalamus vor ihrer Endverzweigung eine oft nicht unbedeutende Zahl von Kollateralen besitzen. Die Endbäumchen sind von recht verwickelter Struktur. Mitten unter denselben finden sich (bei der Maus) allerwärts zweierlei Zellen; einmal kleinere Elemente von mehr gedrängter Gestalt und mit kürzeren, knotig erscheinenden z. T. mit verästelten Dendriten, deren Neuraxon niemals auf grössere Länge sichtbar ist, jedoch einzelne kurze Kollateralen zeigt. Ausserdem finden sich auch zwischen den Opticusfasern, jedoch mehr in deren Verlaufe, grössere Zellen mit langen Dendriten. Koelliker glaubt nicht zu irren, diese Elemente als Ursprungszellen centrifugal verlaufender Opticusfasern zu deuten, die anderen kleineren Elemente dagegen als Zellen der cerebralen Opticusbahn.

§ 95. Neuerdings hat sich Probst (272) eingehend mit der Anatomie und Physiologie des Sehhügels beschäftigt. Auf Grund vielfacher Untersuchungen und Tierexperimente gelangte er zu folgendem Ergebnis: „Nicht nur Zellen der Grosshirnrinde entsenden ihre Neurone zum Sehhügel — Rindensehhügelfasern —, sondern auch die Zellen der Sehhügelkerne schicken ihre Neurone zur Grosshirnrinde — Sehhügelrindenfasern.

Es bestehe demnach eine gewisse Reziprozität zwischen Grosshirnrinde und Sehhügel, die einer ganz bestimmten Gesetzmässigkeit unterliege. Im allgemeinen sähen wir, dass die vordere und mittlere Kerngruppe des Thalamus in Wechselbeziehung mit den vorderen Anteilen der Grosshirnrinde stehe, die kaudalen Abschnitte des Sehhügels (Pulvinar, äusserer Kniehöcker, hinterer Abschnitt der lateralen Kerngruppe) mit der Rinde des Hinterhauptslappens (Sehsphäre Munks), die mittleren und vorderen Abschnitte der lateralen Kerngruppe mit dem Parietalhirn zusammen funktionieren.

Während der Sehhügel eine grosse Anzahl von Fasern zum Cortex sendet und auch von dort erhält, findet Probst, dass er nur wenige Fasern weiter kaudalwärts zum Grau des vorderen Zweihügels, zum roten Kern und zu den Ganglien der Substantia reticularis abgibt.

Dagegen erhält der Thalamus eine grosse Zahl von Fasern, die kaudalwärts kommen und in ihm mit Aufsplitterungen enden. So die ganze Schleifenschicht in die ventralen Sehhügelkerne, der Bindearm etc.

Durch die Schleifenfasern gehen, wie Probst ausführt, offenbar dem Sehhügel alle möglichen Arten der Hautempfindungen, der Muskel- und Gelenkempfindungen zu. Hier erfahren diese Empfindungen, die schon vorher zum Teil in den Hinterstrangkernen und anderen Kernen umgeschaltet wurden, eine Umschaltung, um zur Grosshirnrinde in die Körperfühlsphäre zu gelangen.

Die Fasern des Tractus opt. enden nach Probst zum grössten Teil im äusseren Kniehöcker, im Pulvinar und den angrenzenden Ganglienzellen der lateralen Kerngruppe, ferner im vorderen Zweihügel. Hier findet die

Umschaltung auf die Sehhügelrindenbahn statt, welche im Stratum sagittale laterale zur Sehsphäre zieht. Es funktionieren also der äussere Kniehöcker, das Pulvinar, die kaudale Partie des lateralen Kerns, der vordere Zweihügel zugleich mit den Cortexzellen der Sehsphäre. Die Funktion des Sehhügels bestehe diesbezüglich darin, die von der Retina kommenden Erregungen umzuschalten und den Sehhügelrindenfasern der Sehsphäre zu übergeben.

Auch der Olfactorius stehe in Beziehung zum Thalamus, spec. zu dem Ganglion habenulae.

Die Fasern des Acusticus stehen mit dem Corp. genic. int. in Zusammenhang.

Auch von anderen sind neuerdings über die Beziehungen des Sehhügels zur Hirnrinde Untersuchungen angestellt worden.

Troschin (607) brachte durch Thalamusverletzungen die Tractus thalamo-corticales-occipitales zur Degeneration.

Ernst (608) konnte nach Zerstörung des Thalamus und der Vierhügel absteigende Degenerationen zu beiden roten Kernen, zum oberflächlichen Vierhügelgrau, zum centralen Haubenkern der Brücke, endlich noch zum Nucleus centralis inferior der Formatio reticularis der Oblongata verfolgen.

Nach Flechsigs Untersuchungen (605) bildet der Thalamus opticus keine Endigungsstelle von Opticusfasern. Das aus dem äusseren Kniehöcker in das Pulvinar eintretende mächtige Bündel endige, trotz des gegenteiligen Anscheins, nicht darin, sondern gehe als Bestandteil der Sehstrahlung zur Hirnrinde, speziell zur Fissura calcarina. Flechsig nennt es „Stabkranz des äusseren Kniehöckers".

c) Der vordere Vierhügel.

§ 96. Das Vierhügel- oder Mittelhirn ist die kleinste der fünf Hirnabteilungen:

I. Grosshirn oder Hemisphärenhirn
II. Zwischenhirn oder Sehhügelhirn
III. Mittelhirn oder Vierhügelhirn
IV. Hinterhirn oder Brückenkleinhirn
V. Nachhirn oder Medulla oblongata

und hat nach Rauber (259, Bd. II, pag. 342) eine dorsale Längenausdehnung von 20 mm, eine ventrale von 10 mm.

Erstere erstreckt sich vom hinteren Rande der Vierhügelplatte bis zur Wurzel der Epiphysis cerebri; letztere vom vorderen Rande der Brücke zu den Corpora mamillaria. Die ventrale Fläche der Basis des Mittelhirns liegt der Sattellehne des Keilbeins gegenüber.

Das Mittelhirn besteht aus einem dorsalen, ventralen und lateralen Teile.

Der dorsale Teil wird von der Vierhügelplatte, Lamina bigemina, gebildet.

Der ventrale von den beiden Grosshirnschenkeln und der Lamina perforata posterior.

Der laterale von der Schleife (Lemniscus) und von den beiden Brachia conjunctiva.

Das Mittelhirn wird ferner von einem Längskanale, dem Aquaeductus Sylvii, durchzogen.

Die Grosshirnschenkel, die in Fuss und Haube zerfallen, sowie der Lemniscus interessieren uns hier weniger; dagegen sind die lateralen Gebilde des Mittelhirns, die Brachia conjunktiva, für den Faserverlauf vom Tractus opticus von Bedeutung.

Nach der Schilderung Raubers zieht das Brachium conjunctivum anticum vom vorderen Vierhügel als scharfgeschnittener markweisser, gegen 2 mm breiter Strang zwischen dem Pulvinar und dem medialen Kniehöcker lateral abwärts und endlich vorwärts, gelangt in die Gegend des lateralen Kniehöckers und läuft hier teils in den Sehhügel, teils in das laterale Bündel des Tractus opt. aus. Es enthält somit eine aus dem vorderen Hügel stammende Wurzel des Tractus opticus. Bis zum lateralen Kniehöcker sich erstreckend hat es eine Länge von etwa 25 mm.

Der Brachium conjunctivum posticum ist kürzer, breiter, flacher, weniger weiss und verbirgt sich nach einem Verlauf von 5 – 8 mm unter dem medialen Kniehöcker. Jenseits dieses Hügels tritt wieder ein weisser Streifen auf, der in das mediale Bündel des Tractus opticus übergeht.

Die Vierhügelplatte s. Lamina quadrigemina erstreckt sich vom Vorderende des Velum medullare anterius bis zur Wurzel der Epiphysis des Zwischenhirns. Die Epiphyse selbst liegt mitten auf dem vorderen Abschnitt der Vierhügelplatte, während der vordere Teil des Kleinhirns das hintere Hügelpaar bedeckt. Die Lamina quadrigemina verdankt ihren Namen den Hügelpaaren, die ihre Oberfläche krönen, einem vorderen umfangreichen flacheren und einem hinteren, kleinen stark gewölbten Paare.

Die Hügel beider Seiten sind voneinander durch eine mediane breite Längsfurche getrennt, die vorderen von den hinteren durch eine Querfurche, so dass im ganzen eine Kreuzfurche vorliegt. Im vorderen Teile der Längsfurche liegt ein kleiner flacher Wulst, Colliculus subpinealis. Vom Velum medullare anterius zum hinteren Teile der Längsfurche erhebt sich ein 2 mm breiter längsgefurchter medianer Streifen: Frenulum veli medullaris antici. Links und rechts von seiner Wurzel liegt die Austrittsstelle des IV. Hirnnerven.

§ 97. Was den feineren Bau des vorderen Vierhügels betrifft, so unterscheidet Obersteiner (287) 7 Schichten:

1. Einen dünnen peripheren Belag weisser Fasern, der zum Teil direkt aus dem Opticus stammt (Stratum zonale).

2. Eine Schicht grauer Substanz mit wenigen und nur kleinen Ganglienzellen (Stratum cinereum).

3. Die Opticusschicht; sie enthält die Hauptmasse der aus dem Tractus opticus auf dem Weg des vorderen Vierhügelarmes von vorne und der Seite her in den Vierhügel eintretenden und hier sagittal verlaufenden Sehnervenfasern.

4. Die mittlere graue Schicht, welche wie 6, neben kleinen, auch grosse Zellen enthält.

5. Das mittlere Mark des vorderen Vierhügels, Schleifenschicht.

6. Das tiefliegende Grau des Vierhügels, das ohne scharfe Grenze durch successive Zunahme der Markfasern in die

7. Schicht, das tiefe Mark der Vierhügel übergeht.

Nach Zerstörung eines N. opticus bei Tieren mit fast vollständiger Kreuzung verschwindet im Vierhügel der anderen Seite ausser einem Teile der ohnehin unbedeutenden zonalen Schicht (1) auch die Opticusschicht (3) nahezu vollständig. Wir haben also hier sicher die centrale Fortsetzung centripetaler und wohl auch den Anfang centrifugaler Fasern des N. opticus zu suchen, die auf dem Wege des vorderen Vierhügelarmes ein- resp. austreten (Obersteiner).

Nach demselben Autor steht der vordere Vierhügel hauptsächlich mit folgenden Gehirnteilen in Verbindung:

1. mit dem Tractus opt. direkt, durch den vorderen Vierhügelarm,

2. mit der Rinde des Occipitalhirns durch den vorderen Vierhügelarm und das sagittale Marklager,

3. mit dem Rückenmark (Hinterstränge) durch die mediale Schleife und (Vorderstränge) durch die fontäneartige Kreuzung,

4. mit den Kernen der Augenmuskelnerven,

5. mit den Endkernen des N. acusticus durch die laterale Schleife.

Victor Berl (606) hat neuerdings die Lagebeziehungen der Opticusfasern im vorderen Vierhügelpaar beim Kaninchen studiert.

Das Resultat seiner Untersuchungen formuliert er folgendermassen:

1. Die Endigung der Rinden Zweihügelbahn ist in derselben Schicht gelegen, wie die Endigung der retinalen Zweihügelbahn.
2. Sie liegt an der gleichen Seite, an welcher die Verletzung des Occipitalhirns stattgefunden hat.
3. Der Zweihügel der anderen Seite ist frei von Degenerationen.
4. Das Stratum zonale ist keine Endigungsstätte der kortikalen Bahn.

Die basalen Opticusganglien und der Tract. peduncularis transversus.

§ 98. Im Tuber cinereum liegen jederseits mehrere (meist drei) Gruppen kleiner Nervenzellen (Nuclei tuberis) und in der Substantia perforata anterior. Knapp lateral neben dem Tractus trifft man Haufen grosser, gelbpigmentierter Nervenzellen (Nucleus supraopticus), die man alle auch als basale Opticusganglien bezeichnet hat. Von ersteren ist es nicht

unwahrscheinlich, dass sie der basalen Opticuswurzel in der Commissura ansata anterior die Bahnen liefern, Obersteiner.

Edinger (609) beobachtete bei allen Tieren mit Ausnahme der Säuger zwei Ganglien regelmässig an der Hirnbasis. Das Corpus mamillare dicht hinter dem Tuber cinereum und zwar medial gelegen; und lateral von diesen das Corp. ectomamillare. Letzteres enthält ziemlich grosse Zellen und entsendet jederseits einen Zug dicker Nervenfasern, welcher den Hypothalamus aussen umschlingt, um sich vor demselben, direckt hinter dem Chiasma mit dem gleichen Zuge der anderen Seite zu vereinen. Es handelt sich höchst wahrscheinlich um eine basale Opticuswurzel.

Man kann sich nur in Vermutungen betreffs der Bedeutung der Gebilde in dieser Gegend ergehen, da, wie auch Edinger hervorhebt, sowohl die Ganglien des Hypothalamus, wie auch die hier liegenden Fasermassen zur Zeit noch wenig gekannt sind:

„Die Ursprungs- und Endstätten der Guddenschen, der durch eine Schichte grauer Substanz von dieser geschiedenen Meynertschen Kommissur und ferner der darüber liegenden Forelschen Faserkreuzung am Boden des dritten Ventrikels (Commissura hypothalamica anterior) können wir nämlich bis jetzt noch nicht mit Sicherheit angeben."

§ 99. Der Vollständigkeit halber sei noch erwähnt, dass zu den Hirnteilen, (later. Kniehöcker, vorderer Vierhügel, Pulvinar) welche nach Zerstörung eines Auges oder Opticus atrophieren, auch der Tractus peduncularis transversus von Gudden gehört, der vor dem vorderen Vierhügel beginnt, äusserlich schief über den Hirnschenkelfuss herabzieht, dessen medialen Rand umgreift und vor dem Austritt des Nervus oculomotorius in die Gehirnbasis eindringt (siehe Fig. 146). Münzer und Wiener (610) ergänzen diese von Obersteiner gegebene Darstellung dieses Bündels dahin, dass sie in demselben einen Opticusanteil von der Retina zur Gegend über der Substantia nigra und der vorderen Vierhügel, sowie einen umgekehrt verlaufenden Teil von diesen Stellen bis zum Tractus nachwiesen.

Während bisher dieser Tractus peduncularis nur bei Tieren nachgewiesen werden konnte, vermochte Dr. Otto Marburg (612) denselben an zwei Menschenserien, von seiner Abgangsstelle vom Tractus opticus bis zu seinem Ende, verfolgen. Bei einem 5jährigen Kind, noch besser aber bei einem Erwachsenen, war er überaus stark entwickelt. Nach der Ansicht Marburgs hätte man in jenem in den Retina entspringenden, durch das Chiasma bei den höheren Tierklassen sich partiell kreuzenden, zum Ganglion ectomamillare verlaufenden Teil des Tractus peduncularis transversus nichts anderes zu erblicken, als eine basale Opticuswurzel, die mit der der Amphibien, Reptilien und Vögel zu identifizieren sei.

Was die Bedeutung des Tract. peduncularis anlangt, so meint Marburg, man könne aus dem Umstand, dass vom Ectomamillare bei den niederen Tieren Fasern zum Oculomotorius ziehen, vielleicht auf einen Zusammenhang mit letzteren schliessen. (Bahn für den Pupillarreflex?).

Allgemein pathologische Verhältnisse der primären Opticuscentren.

§ 100. Die primären optischen Centren werden sehr selten ganz isoliert von einer Erkrankung betroffen, einesteils weil sie so nahe aneinander liegen, andererseits weil meistens benachbarte Hirngegenden mitbetroffen sind. Als die hier in Frage kommenden Prozesse sind Blutungen, Erweichungen, Abscesse, Tumoren und in ganz seltenen Fällen Folgezustände von Verletzungen zu nennen.

Blutungen im äusseren Kniehöcker entstehen infolge von Berstungen kurzer Äste der Art. cerebri post., die nach den Kniehöckern und der Wand des Unterhorns sich begeben. Blutungen in Sehhügel sind bedingt durch Gefässrupturen im Bereich der Art. lenticulo-opt., der Art. chorioidea und der A. communic. post. (Kolisko). Zwei Arterienzweige der Art. cerebr. post. versorgen die Vierhügel. Jedoch sind im allgemeinen circumskripte Hämorrhagien aus den angeführten Arterien meist selten; am häufigsten ist der Sehhügel befallen.

Bei Thrombose oder Embolisierung dieser Gefässe kommt es zu Erweichungen, die häufig circumskript sind und so lange bestehen, dass sie besser als die Verletzungen der Experimentatoren die Funktion der betreffenden Gegend dartun. Besonders wichtig sind auch die negativen Fälle, d. h. diejenigen, in welchen eine Läsion der primären optischen Centren bestand, ohne dass es zu Sehstörungen gekommen war.

Bei den Tumoren muss man nach Nothnagel eine Teilung in zwei Gruppen vornehmen, nämlich in solche, welche das betreffende optische Centrum ganz und solche, welche dasselbe nur teilweise ergriffen haben.

Klinisch ist bei der Affektion des äusseren Kniehöckers (Henschen) Hemianopsie konstatiert worden; bei alleiniger Affektion der vorderen Vierhügel kommt es nach unseren Erfahrungen zu Pupillenstörungen (Fall Eisenlohr Saenger); bei reiner Pulvinaraffektion ist das klinische Symptomenbild noch fraglich. Henschen und Eisenlohr haben solche Fälle gesehen ohne Sehstörung.

In den meisten Fällen jedoch geht der pathologische Prozess über das betreffende primäre optische Centrum hinaus, und es kommt zu Nachbarschaftssymptomen.

Kapitel IX.

Die Sehstrahlung.

§ 101. Die Radiatio thalamo-occipitalis (Gratiolets Bündel) ist ein mächtiger Faserzug, der von den primären Opticuscentren aus, in gesonderten

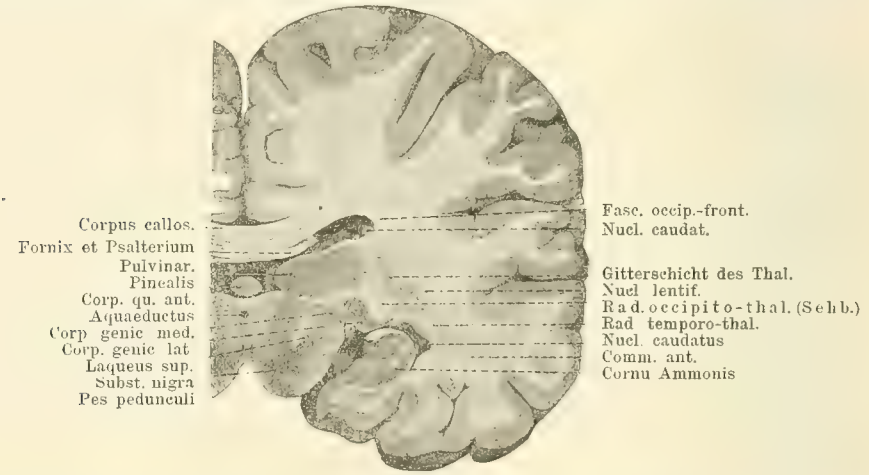

Fig. 150.

Frontalschnitt durch das Vorder- und Zwischenhirn nahe an der Stelle, wo Fasern der Capsula interna zum Fusse des Hirnschenkels werden, nach Edinger, Zwölf Vorlesungen über den Bau der nervösen Centralorgane. Leipzig, (Vogel).

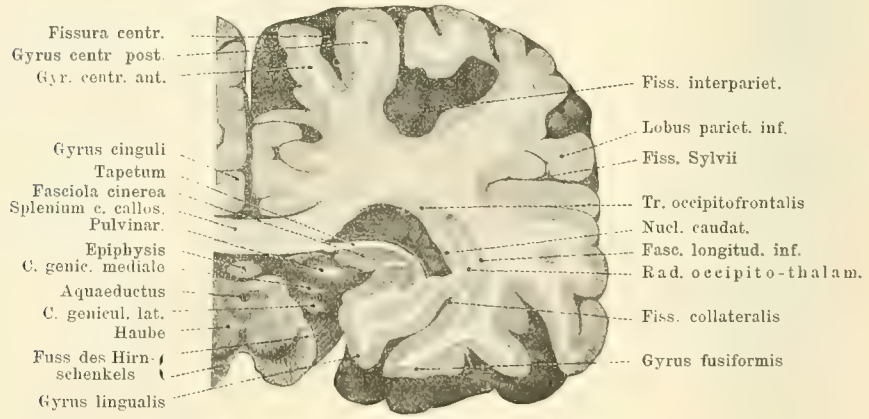

Fig. 151.

Frontalschnitt $^3/_4$ cm hinter demjenigen von Figur 150 angelegt, nach Edinger.

Bündeln entstehend, nach rückwärts in die Cuneusrinde und in die Gegend der 2. und 3. Occipitalwindung sich fortsetzt. Die Pulvinarfasern verlaufen

im dorsalen, die Kniehöckerfasern im ventralen Abschnitt dieses Bündels. Scharf getrennt findet man diese einzelnen Bündel erst im kaudalsten Abschnitt der inneren Kapsel dicht vor dem Eintritt in die primären Centren

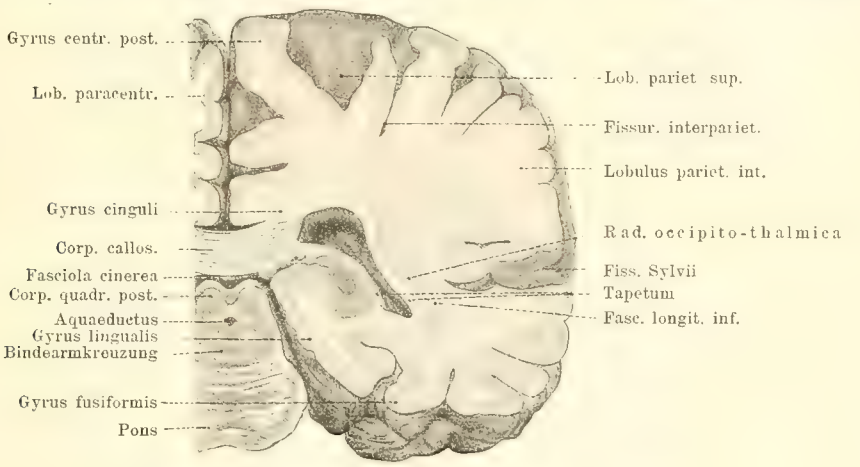

Fig. 152.

Frontalschnitt vor dem kaudalen Balkenende, nach Edinger.

(siehe Figur 150). Der Stiel zum Corp. genicul. laterale liegt diesem als laterales Markfeld dicht an.

Nach der Ansicht Edingers (609), dem wir in der Schilderung dieser Verhältnisse folgen, stammt er aus dem Cuneus, vielleicht auch noch aus

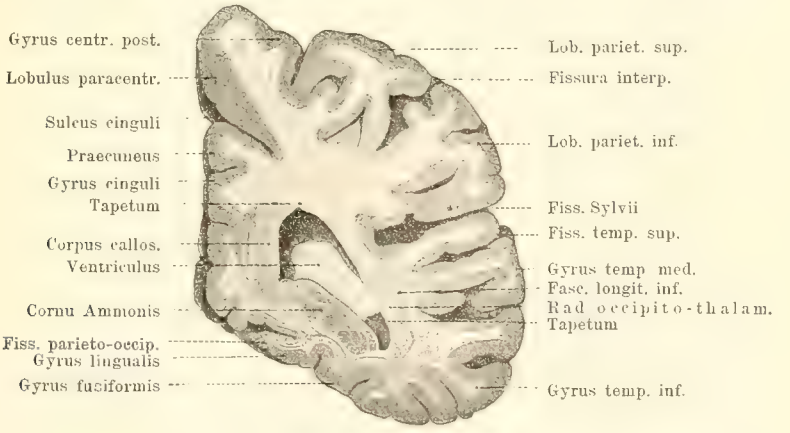

Fig. 153.

Frontalschnitt hinter dem Balkenende direkt an der Basis des keilförmigen Hinterlappens, nach Edinger.

dem Lobus lingualis. Dorsal von ihm treten die aus den beiden Occipitalwindungen stammenden Fasern der Sehstrahlung in das Pulvinar. Ihnen sind weiter dorsal Züge angelagert, welche sich in der Gitterschicht des Thalamus verlieren.

In einem Schnitt, der ca. $^3/_4$ cm hinter demjenigen von Figur 151 angelegt ist, sieht man die Sehstrahlung nur als graues Querschnittsfeld mitten im Markweiss lateral von dem Ventrikel.

Im Schnitt Figur 152 erblickt man neben dem Tapetum die Radiatio occipito thalamica parallel liegend zu dem breit eröffneten Ventrikel.

Der noch weiter nach hinten liegende Schnitt Figur 153 stellt die Sehstrahlung in ihrer grössten Breite dar. Dass manchmal Herde im Gyrus

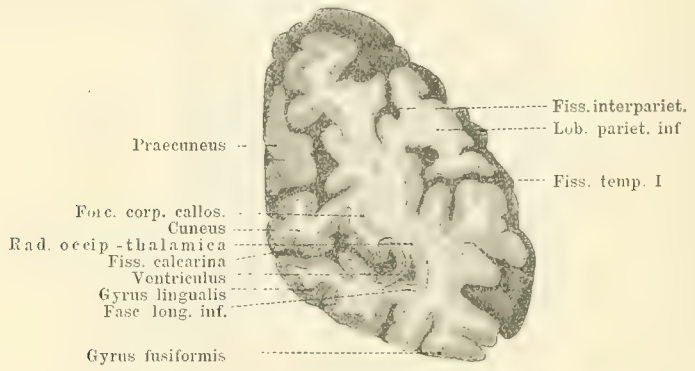

Fig. 154.

Frontalschnitt durch den Occipitallappen ganz nahe am kaudalen Hirnpole, nach Edinger.

marginalis oder angularis zur Hemianopsie führen, erklärt Edinger (609) aus dieser Lage, da dieselben, wenn sie nicht gar zu oberflächlich sind, immer die Sehstrahlung treffen müssen.

Auf dem Schnitt Figur 154, der durch den Occipitallappen ganz nahe am kaudalen Hirnpol geführt ist, ist der Ursprung der Sehstrahlung aus der Rinde der Fissura calcarina leicht zu erkennen. Nach Edingers Ansicht ist es nicht unwahrscheinlich, dass auch in der Sehstrahlung Fasern zweierlei Herkunft vorhanden sind, solche aus Zellen der primären Centren zur Rinde und solche aus Rindenzellen zu diesen Centren.

§ 102. In den Abbildungen 150—153 sieht man nach aussen von der Sehstrahlung einen starken Faserzug, den Fasciculus longitudinalis inferior. Dieses untere Längsbündel halten die meisten Autoren für eine Associationsbahn, in welcher Fasern vom kortikalen Sehcentrum zum gleichseitigen Schläfenlappen ziehen. Ferner gelangen nach Dejerine Fasern aus der Rinde der Fissura calcarina durch den Forceps major in das Splenium des Balkens. So stellen sie wahrscheinlich eine Verbindung des Sehcentrums mit dem Temporallappen der anderen Seite, vielleicht auch zwischen beiden Sehcentren her. Dejerine sah dieses Bündel in einem Falle von reiner Wortblindheit degeneriert.

Dieser Anschauung über das untere Längsbündel trat 1896 Flechsig (613) auf Grund umfassender mikroskopischer Studien am Gehirn junger Kinder entgegen, indem er darauf hinwies, dass der sog. Fascic. longit. inf. schon

sehr früh markhaltig würde. Seiner Ansicht nach gehöre er zur Sehstrahlung selber.

Dr. v. Niessl-Mayendorf (614) hat sich neuerdings im Flechsigschen Laboratorium eingehend mit dem unteren Längsbündel beschäftigt. Er hält das untere Längsbündel für die Projektionsfaserung des Occipitallappens.

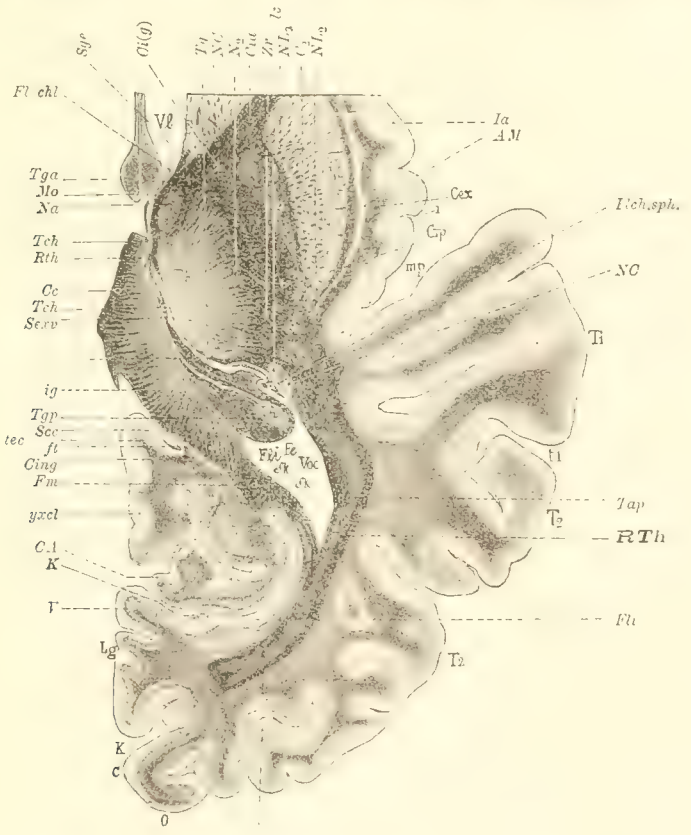

Fig. 155.

Nach Dejerine, Anatomie des centres nerveux, pag. 564.

Horizontalschnitt durch die hinteren $^2/_3$ der rechten Hemisphäre.

RTh Gratioletsche Sehstrahlung, *Tap* Tapetum, *Fli* Fasciculus longitud. inf. *Th* Thalamus opt. *NL* Nucleus lentiformis. *CA* Cornu Ammonis. *K* Fissura calcarina. *Lg* Lobus lingualis. *V* Vicq d'Azyr. *C* Cuneus. *O* 1. Occipitalwindung. T_2 2. Temporalwindung. *N-C* Nucl. caudatus. *Ce* Capsula externa. *AM* Vormauer. *Cip* hinterer Abschnitt der inneren Kapsel. *Ia* Insel. *E* Subependymäre graue Substanz.

die im äusseren Kniehöcker und Thalamus entspringt und ausschliesslich in der Fissura calcarina endigt. Ihre Leitung sei eine centripetale. Dies sei die primäre Sehstrahlung Flechsigs. Neben derselben liege die sekundäre Flechsigsche Sehstrahlung, welche der Sehstrahlung der Autoren entspreche: Ihre Leitung sei grösstenteils eine centrifugale. Sie

endige im Thalamus und dem oberflächlichen und mittleren Mark des vorderen Zweihügels

§ 103. Bei zerstörenden Krankheitsherden im Hinterhauptslappen und im hintersten Teil der inneren Kapsel treten analoge Sehstörungen, wie bei Tractus opticus Läsionen auf. Diese Verhältnisse lassen sich am besten auf Horizontalschnitten erkennen, auf welchen man bei geeigneter Schnittführung

Fig. 156.

Nach Dejerine, Anatomie des centres nerveux, pag. 566.

Horizontalschnitt durch die hinteren 2/3 der rechten Hemisphäre.

RTh Gratioletsche Sehstrahlung, *Tap* Tapetum, *Fli* Fasciculus longitud. inf. *CA* Cornu Ammonis. T_1, T_2, T_3 1., 2. u. 3. Temporalwindung. *Lg* Lobus lingualis. *Pch* Plexus chorioid.

den Gratioletschen Faserzug der Sehstrahlung in der Kontinuität vor Augen hat, vgl. Figur 155 und 156.

Nach v. Monakow (238 pag. 455) jedoch sollen sich, wie auf pag. 135 erwähnt, diese Verhältnisse folgendermassen vollziehen: sie seien in mächtig angelegten über die Sehsphäre hinausgehenden kortikalen Beziehungen seitens der Corp. genic. ext. (ausgedehnte Einstrahlungszone für die Strahlung des Corp. gen. ext.) zu suchen. Nur so lasse es sich erklären, dass, möge der primäre Herd liegen, wo er immer wolle, der grösste

Teil der Macula, wie dies bei Hemianopsieen so häufig beobachtet werde, frei bleibe und leidlich normal funktionieren könne.

Die Einwände gegen diese Ansicht werden wir eingehend im pathologischen Teile dieses Bandes anführen.

v. Monakow (238) gesteht zwar zu, dass Hemianopsie am leichtesten und dauernd vielleicht einzig durch eine Affektion in der Fissura calcarina hervorgerufen werden könne, dass aber die Aufstellung einer reinen kortikalen Hemianopsie überhaupt zu verwerfen sei. Seines Erachtens handle es sich bei allen dauernden, sogenannten kortikalen Hemianopsieen sowohl um eine meist nur partielle Schädigung der occipitalen Rinde (gleichgültig wo es sei) als auch — und dies sei das wesentliche — um eine mehr oder weniger ausgedehnte, makroskopisch oft nicht leicht nachweisbare Miterkrankung der Sehstrahlungen, die bisweilen nur funktionell mitlitten, aber doch stets so, dass sie insgesamt leitungsuntüchtig würden, und dass ihre Beeinträchtigung in Verbindung mit der kortikalen Störung einer völligen Ausschaltung der ganzen Occipitalrinde gleichkomme.

Der Anschauung Wilbrands, die Gesichtsfelder als eine Art Abklatsch der Rindenläsion darzustellen, hält Monakow entgegen, dass bei dieser Hypothese nicht berücksichtigt sei, dass der Tractus opticus zunächst in den primären optischen Centren endige, und dass eine isolierte Leitung zwischen Netzhaut und Grosshirnrinde nicht vorhanden sei. Daher käme es, dass Hemianopsie nur nach ausgedehnten Läsionen des Occipitallappens einträte, und dass partielle Läsionen, sowohl der Occipitalrinde als der Sehstrahlungen latent verlaufen könnten.

Diese Anschauungen v. Monakows, die sich auf die Neurontheorie stützen, sind schon deshalb nicht mehr mit apodiktischer Sicherheit auszusprechen, weil durch die neuesten Untersuchungen Apathys, Bethes, Nissls, Embdens und Voigts die Neurontheorie nicht mehr so gesichert dasteht. Es hat sich als wahrscheinlich herausgestellt, dass eine kontinuierliche, fibrilläre Leitung zwischen den Ganglien und Achsencylindern besteht. Folglich findet keine Unterbrechung der Leitung zwischen Netzhaut und Grosshirnrinde in den optischen primären Centren statt. Die von Monakow angenommenen anderen Wege durch intakte Strahlenbündel sind nichts als Hypothesen. Dagegen können wir an einer anderen Stelle durch das Studium der kleinsten homonymen Gesichtsfelddefekte die Richtigkeit der Betheschen Fibrillentheorie auf klinischem Wege beweisen (siehe physiologischen Teil).

Über die Ausdehnung der Sehsphären werden wir später unter Berücksichtigung der neuesten Untersuchungen noch eingehend vom klinischen Standpunkte zu sprechen haben.

Nach Flechsig (605) stellt die sogen. Sehstrahlung im weiteren Sinne durchaus nicht in allen ihren Teilen einfach nur Sehleitung dar; übertreffe sie doch den Tractus opticus im Querschnitt um mehr als das fünffache. So habe darin ein Bündel mit der Sehleitung nichts zu tun, welches von der

lateralen Kerngruppe des Sehhügels entspringt; ebenso ein anderes, welches in kortikofugalem Verlauf von der Rinde zum Pulvinar geht.

Flechsig bezeichnet den gesamten Rindenbezirk, zu dem die „Sehstrahlung im weiteren Sinne" in Beziehung tritt, als Sehsphäre; er umfasst die gesamte Innenfläche des Hinterhauptslappens, an der Konvexität nur eine schmale Zone im Bereiche der ersten Occipitalwindung und des Polus occipitalis. Der Gyrus angularis gehöre nicht zur Sehsphäre; er besitze überhaupt keine Stabkranzfasern, weder kortikopetale, noch kortikofugale.

Es sei nur noch kurz erwähnt, dass Huguenin die Sehsphäre nur in die Fissura calcarina, Seguin in den Cuneus, Nothnagel in den Cuneus und die erste Occipitalwindung, Vialet auf die ganze mediale Partie des Occipitallappens verlegte. Ferrier dehnte sie bis auf den Gyrus angularis aus, ja er betrachtete letzteren als die für das schärfste Sehen dienende Region.

Allgemein pathologische Verhältnisse der Sehstrahlungen.

§ 104. Auch hier spielen die stationären Blut- und Erweichungsherde die Hauptrolle (Affektion der Sehstrahlung bei Ruptur, Embolie und Thrombose der inneren und äusseren Sehhügelarterien, sowie der A. calcarina). Bei den allerdings häufigen Tumoren, Abscessen und Verletzungen kommt es oft zu indirekten Herdsymptomen (Hemiparesen, Hemianästhesie). Sie sind daher nicht so wertvoll wie namentlich die alten und speziell kleinen Erweichungsherde.

Kapitel X.

Die Sehrinde.

§ 105. Die folgende Beschreibung der feineren Anatomie der Sehsphäre haben wir der Güte des Herrn Dr. Kaes (601) und des Herrn Dr. Brückner (603) zu verdanken.

„Dass die Sehsphäre einige anatomische Besonderheiten besitzt, ist eine Beobachtnng, die schon in der ersten Hälfte des vorigen Jahrhunderts verschiedene Gelehrte, darunter Gennari, Vicq d'Azyr, Baillarger und Broca gemacht haben, welche in der genannten Region die Existenz eines mittleren, mit blossem Auge erkennbaren weissen Streifens nachwiesen (Cajal).

Das Vorkommen dieses zumeist nach Gennari oder Vicq d'Azyr benannten Streifens ist im Hinterhauptslappen nicht überall und nicht in gleichem Maasse konstant; auch entsprechen seine Grenzen nicht immer ganz den

Grenzen, die die makroskopische Anatomie dem Hinterhauptslappen gegeben hat; denn wir sehen zuweilen auch noch den Vorzwickel, der von den Autoren dem Scheitellappen zugerechnet wird, mit dem Gennarischen Streifen ausgestattet.

Bei den Affen sind die Grenzen des Hinterhauptslappens durch die sogen. Affenspalte (scissure perpendiculaire, Gratiolet) scharf markiert. Das gilt besonders von den Affen, von denen Gratiolets Beschreibung ausging: Cercopithecus, Cynocephalus pp.: es gilt auch vom Rhesus. Bei den höheren Affen liegen diese Verhältnisse aber schon wesentlich anders, und beim Menschen vollends sind die Grenzen des Lobus occipitalis teilweise wenigstens derart unbestimmt, dass — wie Ecker sagt — das Verständnis seiner Windungen schwieriger ist als das aller übrigen Lappen. Am schärfsten markiert sich die Grenze des Hinterhauptlappens an seiner medialen Fläche durch die Fissura parieto-occipitalis, die zusammen mit der Fissura calcarina den Zwickel umgrenzt. Hinter den polwärts gegabelten Enden der Fissura calcarina liegt der Gyrus descendens. Durch die tiefe Einsenkung der Fissura calcarina wird im Hinterhorn der als Calcar avis bekannte Vorsprung gebildet. Diese Furche und die Fissura parieto-occipitalis sind sehr konstant. Sie treten nach Ecker schon im Fötus (7.—10. Schwangerschaftsmonat) vor allen anderen auf und sind frühzeitig ausgebildet.

So klar und tief die Fissura parieto-occipitalis über die ganze mediale Fläche hinüberschneidet, so wenig ist an der unteren Fläche auch nur die Spur einer Grenze vorhanden, und auf der konvexen Fläche werden die Grenzen äusserst verschieden angegeben, Pansch (596). Auf der dorsalen Fläche der Konvexität gewähren die Endigungen der Fissura parieto-occipitalis in der Regel noch eine leidlich zuverlässige Orientierung. Weiter polwärts liegt der Sulcus occipitalis transversus, der zuweilen nur ganz rudimentär entwickelt, zuweilen überhaupt nicht vorhanden ist. Ebenso inkonstant ist die vordere Occipitalspalte Wernickes (597), die nach Pansch von dem hinteren Teil der 2. Schläfenfurche gebildet wird. Jede dieser beiden letztgenannten Furchen ist von den Autoren als Homologon der Affenspalte angesprochen worden. Welche mit Recht, und welche mit Unrecht, das ist eine Frage, die bei der Inkonstanz dieser Furchen lediglich theoretisches Interesse haben kann, und die bei ihrer Difficilität definitiv zu lösen, vielleicht überhaupt unmöglich ist.

Auf der lateralen Fläche der Konvexität pflegt man zwei Furchen zu unterscheiden, durch welche die I., II. und III. Occipitalwindung voneinander getrennt werden. Von diesen beiden Furchen ist der Sulcus occipitalis superior nichts anderes als das T-förmig gegabelte Ende der Interparietalfurche. Er ist nicht ganz konstant. Noch inkonstanter ist der Sulcus occipitalis inferior. Auch wegen der zahlreichen individuellen Varietäten ist die Auffindung dieser Furchen — wenn vorhanden — durchaus nicht immer leicht, so dass die Sicherheit in der Bestimmung der occipitalen Windungen viel zu wünschen übrig lässt, v. Monakow (238).

Noch schwieriger oder — wenn man will — einfacher liegen die Verhältnisse an der Unterfläche: Zwar haben einige Autoren (Krause [598], Bischoff [599]) versucht, aus dem Eindruck, welchen der obere Rand des Felsenbeins an ganz frischen oder innerhalb der Schädelhöhle gehärteten Gehirnen (Ecker [600]) zeigt, eine Grenze gegen den Schläfenlappen zu konstruieren; doch wird man sich nicht der Überzeugung verschliessen können, dass an der Unterfläche eine eigentliche Grenze zwischen Schläfen- und Hinterhauptslappen nicht existiert. Gratiolet, Ecker, v. Monakow u. a. haben denn auch hier auf die Konstruktion einer Grenze verzichtet und bezeichnen die betreffenden Windungen der Unterfläche (Lobulus lingualis, Lobulus fusiformis) schlechtweg als occipito-temporale. Stark zählt diese beiden Windungen sogar zu den Schläfenwindungen und lässt das System der eigentlichen Hinterhauptswindungen an der inneren und äusseren Kante der Hemisphären aufhören. Pansch endlich geht so weit, dass er den Begriff Lobus occipitalis sowohl aus topographischen als aus entwickelungsgeschichtlichen Gründen ablehnt und es für besser hält, sich mit dem nichts präjudizierenden Begriff extremitas occipitalis zu begnügen, als mit Gewalt Trennungen durchzuführen, wo doch nun einmal keine sind.

§ 106. Erwies sich demnach das Studium der Hirnoberfläche hier als wenig fruchtbar, so genügten bereits einfache Querschnitte, um am ungefärbten, noch besser am gefärbten Gehirn Strukturen erkennen zu lassen, die die Sehsphäre von anderen Rindenregionen meist wesentlich unterscheiden und im allgemeinen als charakteristisch für sie angesehen werden dürfen; zumal bei Gehirnen jugendlicher Individuen. Wir meinen den Gennarischen Streifen, der von diesem Autor und von Vicq d'Azyr speziell im Cuneus, später von Baillarger freilich auch in anderen Rindengegenden beschrieben wurde. Dieser Streifen wird von einer Schichte markhaltiger Nervenfasern dargestellt, die als weisses, den Konturen der Rindenoberfläche parallel hinziehendes Band oft dem blossen Auge bereits deutlich erkennbar ist. Sehr viel deutlicher sichtbar wird dieser Streifen an nach Weigert gefärbten Querschnitten. Auf die Ursachen dieser Erscheinung, die schon von Vulpius erwähnt und später von Kaes (601) eingehend beschrieben worden ist, wird weiter unten eingegangen werden.

Die beigefügten Bilder (nach Dejerine) dürfen wohl als normaler Typus angesehen werden, wenn auch bekanntermassen bei stark vorgeschrittener Markfaserentwicklung der Gennari an Schärfe der Konturen viel einbüsst und daher makroskopisch vom hoch entwickelten Baillarger nicht immer unterschieden werden kann.

Eine derart vorgeschrittene Entwicklung sehen wir bei Figur 157, wo der Gennarische Streifen an der Konvexität weit in den Schläfenlappen hineinreicht. Der Schnitt liegt so tief, dass von den Zentralwindungen nichts zu sehen ist, wir dürften sonst dort wohl ähnliche Strukturverhältnisse antreffen.

Auf Figur 158 finden wir den Gennari auch noch auf die Konvexität hinüberreichend bis zum Sulcus inter-occipitalis.

Bei den Figuren 159 und 160 ist der Gennarische Streifen auf diejenigen Rindenregionen beschränkt, die von den meisten Autoren nunmehr

Fig. 157.

Horizontalschnitt durch die rechte Hemisphäre, 61 mm unter dem oberen Rande der Hemisphäre (natürliche Grösse); entnommen aus Dejerine, Anatomie des Centres nerveux, p. 408.

Fig. 158.

Horizontalschnitt wie oben, 65 mm unter dem Hemisphärenrande. Dejerine, pag. 414. Gennarischer Streifen.

als eigentliche Sehrinde betrachtet werden. Es ist das die Rinde der Umgegend der Fissura calcarina, an der, mit Cuneus und Lobulus lingualis, Median- und Unterfläche der Extremitas occipitalis etwa in gleicher Weise partizipieren.

§ 107. Wenn man auf eine mikroskopische Schilderung der Sehrinde eingeht, so handelt es sich im wesentlichen um drei verschiedenartige Elemente derselben: einmal um die Anordnung und Gruppierung der Zellen, dann um den relativen Gehalt an markhaltigen Nervenfasern und um die verschiedenartige Schichtung derselben, endlich um die Beschaffenheit und Anordnung der Zellausläufer und deren dendritischer Elemente. Was die Zellen anlangt, so werden dieselben am besten an in Alkohol gehärteten Schnitten mittelst der Nisslschen Methylenblaumethode dargestellt; zur Demonstrierung und Messung der verschiedenen Zellschichten eignet sich auch die Bleibehandlung von

Fig. 159.

Frontalschnitt durch die rechte Hemisphäre, 122 mm vom Stirnpol entfernt. Dejerine, pag. 482.

Formalinschnitten nach Kronthal, doch gibt diese Methode keinen Einblick in die Struktur der Zellen selbst.

Bedauerlicherweise gehen die Autoren in der Benennung der einzelnen Zellschichten in der Gesamtrinde von den verschiedenartigsten Gesichtspunkten aus, ebensowenig ist man sich einig über die Zahl dieser Schichten. Koelliker hat die Einteilung Hamarbergs (324) adoptiert, die im nachstehenden wiedergegeben werden soll mit dem einen Unterschiede, dass die innerste sechste Schicht noch einmal geteilt wird, so dass sich eine siebente Schicht angliedert, deren Vorhandensein von Kaes in der gesamten Grosshirnrinde nachgewiesen wurde; sie ist besonders gut an Frontalschnitten des Katzengehirns zu demonstrieren.

Man unterscheidet somit in der Grosshirnrinde im allgemeinen folgende sieben Zellschichten:

1. Zellarme oder zellfreie oberflächliche Schicht,
2. äussere Lage der kleinen Pyramidenzellen,
3. äussere Lage der mittleren und grösseren Pyramidenzellen,
4. innere Lage kleiner Pyramidenzellen,
5. innere Lage grösserer Pyramiden,
6. Lage der polymorphen Zellen,
7. Lage der halbmondförmigen Spindelzellen.

Obige Einteilung lässt sich zwecks Messungen der Breite der einzelnen Zellschichten auf der gesamten Grosshirnrinde durchführen. Immerhin hat

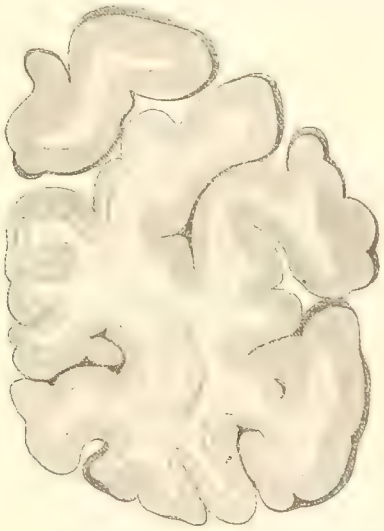

Fig. 160.

Frontalschnitt wie Figur 159, 133 mm vom Stirnpol entfernt. Dejerine, pag. 483.

schon Meynert (321) 1867 68 auf Eigentümlichkeiten in der Zellschichtung des Occipitallappens aufmerksam gemacht, die ihn nötigten, im Occiput statt des siebenschichtigen einen neunschichtigen Typus anzunehmen. Es soll im nachstehenden an der Hand einer Zeichnung (Figur 161) nach Cajal (325) versucht werden, durch Kombination des Meynertschen und Cajalschen Schemas diese neun Schichten näher zu bezeichnen:

1. Die plexiforme oder Molekularschicht = zellarme oder zellfreie,
2. Schicht der kleinen Pyramiden, wie oben,
3. Schicht der mittelgrossen Pyramiden,
4. Schicht der grossen Pyramiden oder Sternzellen,
5. innere Lage der kleinen Pyramiden oder Sternzellen,
6. Schicht der kleinen Pyramiden mit aufsteigendem Achsencylinder.
7. Schicht der Riesenpyramiden,
8. Schicht der tiefen Körner oder der Pyramiden mit gebogenem aufsteigendem Achsencylinder,
9. Schicht der halbmondförmigen Spindelzellen.

Nach den Studien von Cajal ist die zellarme Schicht im Occiput schmäler und zarter als in den übrigen Rindenregionen, während sich die Schicht 2 nicht anders als in den übrigen Regionen verhält; das Gleiche gilt von der dritten Schicht, die Schicht 4 hingegen ist ein höchst charakteristischer Bestandteil der Sehrinde, bei Nissl-Präparaten finden sich grosse halbmondförmige dreieckige oder sternförmige Zellen unregelmässig verteilt; die Schicht 5 ist von den übrigen Rindenregionen nicht viel verschieden, die Schicht 6 lässt sich nach unten schwer abgrenzen, in der Anordnung der Zellen der Schicht 7 herrscht grosse Unregelmässigkeit, die Schichten 8 und 9 sind von der sonst üblichen Anordnung nicht verschieden, in der Schicht 9 speziell ordnen sich die Spindelzellen zu längs gestellten Serien an.



Fig. 161.
Schnitt durch die Sehrinde (Rand der Fissura calcarina eines 30jährigen Menschen. Nisslsche Methode. Nach Ramon y Cajal).

Es wird ausdrücklich bemerkt, dass die obige neunschichtige Einteilung im Occipitallappen nur für die eigentliche Sehrinde gilt, wo der Gennarische Streifen sich schon makroskopisch nachweisen lässt, während für die übrigen Gennari-freien Windungen die übliche siebenschichtige Einteilung wieder in ihre Rechte tritt.

Bei der Betrachtung und Schilderung der verschiedenen Markfaserschichten ist vor allem der Umstand bedauerlich, dass sich zwischen den Grenzen der einzelnen Schichten in den Zellen und im Markfaserlager der Hirnrinde keine sichere Kongruenz herstellen lässt; jedenfalls sind die dahin gehenden Versuche verschiedener Autoren noch nicht definitiv. Es möge hier diejenige Einteilung der Markfaserschichten ihre Stelle finden, die Kaes bei seinen vergleichenden Messungen zu grunde legt, und die in neuerer Zeit von den Autoren anerkannt zu werden scheint:

1. Die tangentiale oder zonale Faserschicht,
2. die zarte Faserschicht, entsprechend der Meynertschen II. und III. Zellschicht,
3. äusserer Baillargerscher resp. Gennarischer Streifen,
4. faserarme Zwischenschicht,
5. innerer Baillargerscher Streifen,
6. äusseres Meynertsches Assoziationsband,
7. inneres Meynertsches Assoziationsband oder Schicht der Meynertschen U-Fasern.

Senkrecht zu diesen Schichten verläuft die Projektions- oder Radiärausstrahlung, deren ziemlich eng gestellte Bündel oder Büschel vom inneren

Marklager her gegen die Rinde vordringen, wobei sie gewöhnlich nicht über den äusseren Rand des äusseren Baillargers hinaustreten.

Die oben angeführten Schichten der Markfaserung finden sich in gleicher Anordnung und Reihenfolge in der gesamten Grosshirnrinde, sie sind jedoch in den einzelnen Regionen der Hirnrinde durch die wechselnde Dichte der Schichtung und durch das mehr oder minder kräftige Kaliber der einzelnen markhaltigen Nervenfasern sehr voneinander unterschieden (s. Figuren Tafel XXIII) Aber auch bei der Markfaserung zeigt die Sehrinde Besonderheiten, die sie bei gefärbten Präparaten von den übrigen Regionen der Grosshirnrinde, man möchte sagen auf den ersten Blick, scharf unterscheiden.

Zunächst sieht man auf der beigegebenen Zeichnung (Figuren Tafel XXIV), dass der Markfasergehalt beim einzelnen Individuum je nach dem Alter und der individuellen Ingebrauchnahme einem beträchtlichen Wechsel unterliegen kann. Das prägnanteste Merkmal der Sehrinde ist sowohl makroskopisch wie mikroskopisch der (äussere) Gennarische Streifen. Schon bei makroskopischer Betrachtung lässt sich aus der weissen Farbe dieses Streifens schliessen, dass es sich an dieser Stelle um eine stärkere Ansammlung von markhaltigen Nervenfasern handelt. In der Tat findet man mikroskopisch den ganzen Streifen dicht besetzt mit tangential verlaufenden, schrägen zarten Fasern von meist gleicher Beschaffenheit; die Ränder des Streifens sind in der Regel scharf abgesetzt, ausserdem ist über den ganzen Streifen hin als charakteristisches Merkmal eine diffuse schwarze Imbibition des Zwischengewebes ausgebreitet, welche den Streifen bei makroskopischer Besichtigung der gefärbten Schnitte als intensiv schwarzes Band vortreten lässt.

Ausser den zarten dichtgedrängten kurzen Schrägfasern finden sich in gleicher tangentialer Anordnung aber auch vereinzelt längere derbere Fasern meist unregelmässig, doch können auch diese in reicherer Zahl auftreten und die Anordnung eines Bandes von parallel gelagerten Fasern gewinnen, das mit der gleichen bandartigen Anordnung dickerer Fasern der benachbarten Schichten in innigsten ununterbrochenen Kontakt zu treten vermag, eine Formation, welche nur selten und meist nur in Andeutung beobachtet zu werden pflegt.

Ist ein innerer Gennarischer Streifen vorhanden, so zeigt er die gleiche Struktur wie der äussere, nur ist er in der Regel etwas schmäler als dieser.

Ebenso charakteristisch für die Sehrinde wie der Gennari, ist das Aussehen der unter dem äusseren Gennari liegenden faserarmen Schicht, die sich fast regelmässig durch eine starke Chromimbibition (Gelbfärbung) der Zellen und des Zwischengewebes markiert, ein Verhalten, das nirgends sonst in der Grosshirnrinde mit Ausnahme der faserärmsten Partieen (vordere Stirne und Schläfe) so regelmässig und so intensiv angetroffen wird als gerade in der Sehrinde, vorausgesetzt, dass man die Präparate nicht allzu intensiv differenziert.

Ein drittes Charakteristikum für die Sehrinde bildet das Verhalten der Projektions- oder Radiärbündel. Einmal findet man nirgends mehr sonst in der Grosshirnrinde die durchaus gleichmässige parallele Anordnung der meist zarten, grauen, wenig markhaltigen Bündel, dann findet man auch sonst nirgends, dass die Projektionsbündel so weit in die II. und III. Schicht hinein ausstrahlen wie gerade in der Sehrinde. Ist die eben geschilderte Formation der Projektionsbündel resp. deren Ausläufer in der Sehrinde auch die vorherrschende, so ist sie doch nicht ausschliesslich vorhanden, jedenfalls aber ist sie an das gleichzeitige Auftreten des Gennarischen Streifens gebunden. Andererseits finden sich im Occiput Regionen, in denen schmale, besonders wuchtige, stark markhaltige Bündel, meist nicht in grosser Anzahl und von den anliegenden Bündeln durch die vermehrte Markumhüllung kräftig abgehoben, in die Rinde einstrahlen. Diese Bündel sind bei geeigneten Schnitten gut ins Marklager hinein zu verfolgen, und sie stellen sich als die Ausläufer der Gratioletschen Sehstrahlung dar. Bemerkenswert ist, dass bei diesem Bilde der Projektionsfaserung die Gennariformation zurücktritt resp. das Ansehen des Baillarger annimmt, während sie hart nebenan bei gleichzeitigem Wiedererscheinen von Projektionsfasern vom zarten Hinterhaupts- oder besser Sehrindentypus wieder zum Vorschein kommt. Zu bemerken wäre noch, dass mit dem Gennari und dem Projektionssehrindentypus regelmässig eine schmale, reich und dicht geschichtete zonale, sowie eine reich mit zarten und dichteren Fasern belegte II. und III. Schicht einherzugehen pflegt, während in den übrigen Occiputgegenden bei allmählichem Übergang des Gennari in den Baillarger eine faserärmere II.—III. und eine breitere, loser geschichtete zonale wieder Platz greift.

Schliesslich bleibt noch die Frage zu beantworten übrig, ob man in der Faserformation des Gennarischen Streifens ein nur der Sehrinde reserviertes Gebilde zu erblicken hat, oder ob dieser Streifen nur als eine weitere Fort- und Ausbildung der in der Rinde allenthalben an der gleichen Stelle vorhandenen einfachen und gedoppelten Baillargerschen Streifen zu betrachten ist. Zwar findet man den Gennari in der Regel einfach, den Baillarger häufiger doppelt, doch konnte Kaes bei einem 54jährigen Manne beobachten, dass dieser Streifen auch in anderen Regionen, wie in der Stirn- und der vorderen Mediangegend, mit der dem Gennari eigentümlichen schwarzen Gewebsimbibition aufzutreten vermag. Auch noch an anderen Gehirnen jüngerer und älterer Individuen wurde diese Imbibition wenigstens in Spuren ausserhalb der Sehrinde beobachtet; jedenfalls zeigte aber dieser Gennari-ähnliche Baillarger nie diesen Reichtum an kurzen queren Fasern, wie man dies in der Sehrinde zu sehen gewohnt ist. Gleichwohl wird man bis auf weiteres der Ansicht nicht ablehnend gegenüberstehen können, dass der Gennarische Streifen nur eine weitere Vervollkommnung des Baillargerschen Streifens darstellt.

Endlich wäre noch zu bemerken, dass die Sehrinde neben der Gegend der Centralwindungen als die markfaserreichste im ganzen Grosshirn anzu-

Tafel XXIII und XXIV.

Fig. 162.

Fig. 163.

Fig. 164.

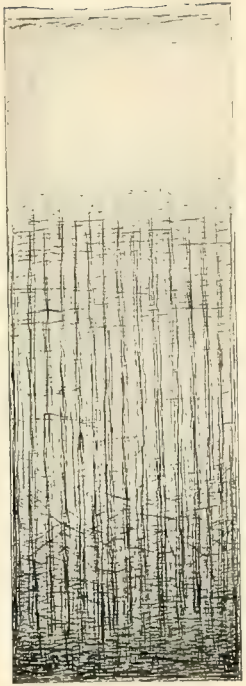

Fig. 165.

Fig. 166.

Vergleichung des Markfaserreichtums der Rinde aus fünf verschiedenen Gegenden eines 27jährigen Mannes.

Figur 162. Vordere Stirngegend links.
Figur 163. Zentralgegend rechts.
Figur 164. Äussere Scheitelgegend rechts.
Figur 165. Vordere Schläfengegend rechts.
Figur 166. Unterer Rand der Fissura calcarina rechts.



Fig. 167.

Fig. 168.

Fig. 169.

Fig. 170.

Fig. 171.

Fig. 172.

Markfaserung der Sehrinde in verschiedenen Altersstufen.

Figur 167. Kind, $1^1/_4$ Jahre, Medianfläche links.
Figur 168. Mann, $19^1/_2$ Jahre, Medianfläche rechts.
Figur 169. Mann, 24 Jahre, Medianfläche links.
Figur 170. Mann, 29 Jahre, Medianfläche rechts.
Figur 171. Mann, ca. 40 Jahre (Chinese), Basalfläche links.
Figur 172. Mann, 54 Jahre, Konvexitat links.

Verlag von J. F. Bergmann, Wiesbaden

sehen ist. Dieses Überwiegen an Markfasern zeigt sich schon in früher Jugend (1¼ Jahr), doch ist die Anlage und Ausbildung resp. Markumhüllung der Fasern mehr eine zarte, während in den Centralwindungen der derbe Charakter vorherrscht, der sich in der Sehrinde nur in den innersten zwei Schichten und im oberflächlichen Mark zur Ansicht bringt.

§ 108. Es seien einige Worte dem III. wichtigen Elemente der Sehrinde gewidmet, nämlich den durch die fruchtbaren Arbeiten von Golgi (323) und Cajal (325) unserer Kenntnis näher gebrachten Zellfortsätzen und dendritischen Verzweigungen, die insofern von hoher Bedeutung sind, als sie uns in die Lage setzen, die Ganglienzellen, die sich nach Nissl durch ihre Grössen und Formunterschiede nur wenig differenzieren lassen, in eine Reihe von bestimmten Untergruppen zu trennen. Cajal behandelt in seinen „Studien über die Hirnrinde des Menschen" diese Verhältnisse sehr ausführlich, hier seien nur die wesentlichsten Punkte in Kürze angedeutet.

Die plexiforme Schicht verhält sich in der Sehrinde ebenso wie in den anderen Rindenregionen. Auf ihre Morphologie näher einzugehen, kann demnach hier nicht der Ort sein. Auch die Schicht der kleinen Pyramidenzellen verhält sich in der Sehrinde nicht anders als in den übrigen Hirnpartieen. Desgleichen scheint die Schicht der mittelgrossen Pyramidenzellen keine topographisch differential-diagnostischen Stigmata darzubieten.

Anders verhält es sich mit der Schicht der grossen Sternzellen. Mit ihrem grösseren Reichtum an intercellulärem Netzwerk, mit dem erheblichen Volumen ihrer Zellen und dem Mangel einer bestimmten Lagerichtung derselben, welche statt der den Pyramiden eigentümlichen radiären Richtung ihre Dendriten nach allen Richtungen, vorzugsweise aber nach der horizontalen aussenden, stellt diese Schicht einen höchst charakteristischen Bestandteil der Sehrinde dar. Ihr charakteristischtes Element ist die Riesensternzelle. Horizontal betrachtet erscheint sie sternförmig, in vertikalen Schnitten zuweilen spindelförmig. Überhaupt stellt sie sich dem Auge in mannigfaltiger Gestalt dar: eiförmige, dreieckige und selbst mitraförmige Zellen wurden beobachtet. — Ihre Dendriten sind kräftig, verlaufen horizontal, teilen sich verschiedene Male und erstrecken sich auf weite Entfernungen. Nicht selten trifft man auch ab- und aufsteigende Dendriten; indes ziehen die letzteren in keinem Falle nach der plexiformen Schicht, ein Verhalten, das auf den ersten Blick die Sternzelle von der Pyramide unterscheiden lässt.

Die derselben Schicht zugehörigen Zellen mit kurzem aufsteigenden Achsenzylinder, Sternzellen mit kurzem Achsenzylinder und mittelgrosse Pyramiden zeigen keine spezifischen Charakteristika.

Die Schicht der kleinen Sternzellen, die 5. Schicht, beherbergt eine enorme Menge von Zellen mit kurzen Achsenzylindern, Typus dicker, variköser Fortsätze, Typus zarter und spärlicher Dendriten, arachnoider Typus, grosser sternförmiger Typus, mit nach der 4. Schicht aufsteigendem Achsenzylinder), mittelst deren ein weites System von Verbindungen etabliert ist zwischen den

Opticusfasern, die sich vorwiegend in die der 5. Schicht verteilen und den Sternzellen mit langem Achsenzylinder dieser und der 4. Schicht.

Die Schichten 6—9 endlich bieten wenig besonderes. Erwähnt als der Sehrinde eigentümlich sei hier nur die Existenz von besonderen, aus Zellen mit gebogenem, aufsteigendem Achsenzylinder zusammengesetzten Schichten (6 u. 8) und die schon von Vielen erwähnte geringe Zahl von Riesen- und auch mittelgrossen Pyramidenzellen.

Wenn auch infolge ihrer technischen Schwierigkeiten die Golgische Methode nicht ganz den Erwartungen gerecht geworden ist, die ihr anfangs entgegengebracht wurden, so hat sie uns in den Kenntnissen der Hirnhistologie immerhin schon einen beträchtlichen Schritt vorwärts gebracht; und es ist zu hoffen, dass sie bei fortschreitender Vervollkommnung ihrer Technik noch im stande sein wird, hier manches Rätsel zu lösen.

§ 109. Ehe die anatomische Schilderung der Sehrinde verlassen wird, mögen in kurzen Worten noch die Maassverhältnisse derselben Erwähnung finden, was zugleich an einigen Tabellen veranschaulicht werden soll. Systematische Messungen der Rindenbreite und der Breite der einzelnen Schichten sind erst in neuerer Zeit in Gebrauch gekommen, es mag jedoch darauf hingewiesen sein, dass gerade diese Messungen für das Studium und für das Verständnis der Wachstums-Verhältnisse der Grosshirnrinde von hervorragender Wichtigkeit zu sein scheinen.

Vorausgeschickt sei, dass auf Grund der Messungsresultate die Hirnrinde im allgemeinen um so entwickelter anzusehen ist, je schmäler sie erscheint, und dass bei niederen Rassen die Wachstumsenergie in den inneren Schichten der Rinde gelegen zu sein scheint, während dies für den Kulturmenschen bei der II.—III. Meynertschen Schicht zutrifft, welche überhaupt für das Zustandekommen der Intelligenzvorgänge von besonderer Bedeutung zu sein scheint.

Tabelle 1. Durchschnittsbreite der Rinde in mm.

	Alle 3 Flächen zusammen			Konvexität			Medianfläche			Basalfläche			Konvexität: Stirngegend			Centralgegend			Operculum Insel			Schläfengegend			Scheitelgegend			Hinterhauptsgegend		
	a	b	c	a	b	c	a	b	c	a	b	c	a	b	c	a	b	c	a	b	c	a	b	c	a	b	c	a	b	c
Durchschnitt von 31 Gehirnen im Alter von 1^1_4 bis 93 Jahren. Müller Härtung. Hämatoxylin	4,99	3,84	3,52	5,7	4,06	3,77	4,89	3,77	3,45	5,02	3,43	3,32	5,76	3,97	3,76	4,82	3,95	3,8	5,13	3,83	3,79	5,06	3,93	3,86	4,74	3,87	3,54	4,62	3,54	3,15
Durchschnitt von 12 Gehirnen im Alter von 17 bis 55 Jahren. Müller Härtung. Hämatoxylin	5,02	3,93	3,31	5,18	4,11	3,52	4,94	3,87	3,39	5,03	3,68	3,52	5,27	4,06	3,63	5,11	4,22	3,6	5,33	4,29	3,98	5,55	4,36	3,47	4,78	3,98	3,91	4,92	3,63	3,37
Durchschnitt von 6 Gehirnen im Alter von 24 bis 55 Jahren. Alkoholhärtung. Zellfärbung nach Nissl	4,35	3,35	3,06	4,4	3,43	3,05	4,35	3,26	3,05	4,3	3,34	2,93	4,52	3,44	3,21	4,45	3,6	3,4	4,33	3,46	3,14	4,51	3,56	3,17	4,33	3,34	3,1	4.13	2,9	2,9

** a = ganze Breite auf der Windungshöhe,
b = ganze Breite seitlich,
c = ganze Breite im Windungstal.

Tabelle 2. Maasse der einzelnen Markfaserschichten in mm. Von 12 Gehirnen im Alter von 17—55 Jahren.

	Zonale Schicht		Zellarme Schicht		II.—III. Meynertsche Schicht		Äusserer Baillarger resp. Gennari		Zwischenschicht		Innerer Baillarger resp. Gennari		Äussere Meynertsche Assoziationsschicht		Zonaler Keil im Windungstale	
	kleinste Breite	grösste Breite	kleinste Breite	grösste Breite	kleinste Breite	grösste Breite	kleinste Breite	grösste Breite	kleinste Breite	grösste Breite	kleinste Breite	grösste Breite	kleinste Breite	grösste Breite	kleinste Breite	grösste Breite
Alle 3 Flächen zusammen .	0,2	0,31	0,39	0,53	1,73	3,01	0,36	0,62	0,17	0,23	0,32	0,54	2,26	2,67	0,72	1,54
Basalfläche	0,2	0,31	0,44	0,55	1,6	3,06	0,36	0,57	0,19	0,27	0,31	0,52	2,15	2,75	0,55	1,46
Medianfläche	0,2	0,33	0,44	0,54	1,6	3,15	0,36	0,65	0,18	0,24	0,32	0,56	2,16	2,66	0,78	1,65
Konvexität	0,22	0,33	0,47	0,54	1,56	2,86	0,36	0,61	0,18	0,23	0,33	0,53	2,28	2,76	0,79	1,51
Konvexität: Stirngegend	0,24	0,35	0,43	0,53	1,54	2,48	0,36	0,65	0,18	0,25	0,33	0,57	2,36	2,64	0,76	1,54
Konvexität: Centralgegend	0,23	0,35	0,39	0,5	1,32	2,77	0,42	0,69	0,12	0,19	0,35	0,62	2,58	2,86	0,71	1,48
Konvexität: Operculum-Insel . . .	0,21	0,46	0,43	0,54	1,55	2,75	0,33	0,6	0,16	0,24	0,33	0,51	2,4	2,75	0,65	1,33
Konvexität: Schläfengegend . . .	0,19	0,36	0,44	0,61	1,88	3,34	0,3	0,53	0,2	0,28	0,29	0,46	2,17	2,93	0,62	1,47
Konvexität: Scheitelgegend	0,15	0,31	0,44	0,57	1,64	3,02	0,33	0,63	0,16	0,22	0,3	0,54	2,21	2,89	0,94	1,71
Konvexität: Hinterhauptsgegend . .	0,11	0,28	0,43	0,51	1,48	2,71	0,32	0,57	0,15	0,23	0,24	0,5	2,1	2,7	0,43	1,62

Tabelle 3. Maasse der einzelnen Zellschichten in mm. Von 6 Gehirnen im Alter von 24—55 Jahren.

	Plexiforme oder Molekularschicht		Kleine Pyramidenzellen		Mittlere und grössere Pyramidenzellen		Kleine Pyramiden- oder Sternzellen innere Lage		Kleine mit aufsteigendem Achsenzylinder und Riesenpyramiden		Tiefe Körnerschicht		Halbmondförmige Spindelzellen	
	kleinste Breite	grösste Breite	kleinste Breite	grösste Breite	kleinste Breite	grösste Breite	kleinste Breite	grösste Breite	kleinste Breite	grösste Breite	kleinste Breite	grösste Breite	kleinste Breite	grösste Breite
Alle 3 Flächen zusammen	0,34	0,47	0,23	0,39	1,22	1,39	0,23	0,43	0,55	0,65	1,1	1,35	0,11	0,14
Basalfläche	0,32	0,45	0,23	0,37	1,12	1,34	0,23	0,41	0,55	0,65	1,08	1,35	0,11	0,13
Medianfläche	0,36	0,47	0,23	0,39	1,23	1,38	0,22	0,43	0,53	0,65	1,11	1,33	0,11	0,14
Konvexität	0,33	0,48	0,23	0,4	1,23	1,44	0,25	0,42	0,57	0,66	1,1	1,38	0,11	0,14
Konvexität: Stirngegend	0,37	0,49	0,25	0,39	1,25	1,45	0,24	0,4	0,54	0,73	1,21	1,38	0,11	0,16
Konvexität: Centralgegend	0,35	0,49	0,29	0,41	1,29	1,54	0,21	0,4	0,62	0,69	1,28	1,42	0,11	0,16
Konvexität: Operculum-Insel	0,3	0,52	0,28	0,41	1,22	1,47	0,27	0,39	0,55	0,67	1,09	1,4	0,11	0,14
Konvexität: Schläfengegend	0,36	0,5	0,28	0,42	1,2	1,53	0,25	0,48	0,56	0,73	1,04	1,44	0,11	0,14
Konvexität: Scheitelgegend	0,3	0,46	0,23	0,41	1,1	1,43	0,29	0,41	0,58	0,66	1,01	1,39	0,11	0,13
Konvexität: Hinterhauptsgegend	0,29	0,43	0,22	0,4	1,04	1,31	0,26	0,39	0,52	0,6	0,86	1,33	0,11	0,14

Tabelle 1.

In dieser Tabelle sind auf kurzem Raume die Durchschnittswerte der allgemeinen Rindenbreite auf der Windungshöhe, seitlich und im Windungstale sowohl für die 3 Flächen der Hemisphären, als für die grossen Regionen der Konvexität zusammengestellt. Man sieht bei den drei Unterabteilungen sowohl bei den Fasern als bei Zellenmessung, dass das Hinterhaupt der Konvexität für sich die kleinsten Maasse beansprucht, würde man nur diejenigen Windungen messen, die auf den drei Flächen als der Sehrinde zugehörig anzusehen sind, so würden diese Maasse noch geringer ausfallen.

Tabelle 2 und 3.

Das gleiche gilt für die beiden anderen Tabellen in denen versucht wurde die Durchschnittsmaasse der einzelnenen Schichten sowohl für Zellen als für Markfasern wiederzugeben, auch hier ist auf den ersten Blick zu sehen, dass die Hinterhauptsgegend die kleinsten Maasse für sich beansprucht."

Ausser den im Text angeführten Autoren ist hier noch zu verweisen auf die Arbeiten von:

Fritsch u. Hitzig, Über die elektrische Erregbarkeit des Grosshirns. Reicherts und du Bois-Reymonds Archiv 1870.

Munk, Über die Funktionen der Grosshirnrinde 1890.

Stark, Zur Morphologie des Hinterhauptslappens. Allg. Zeitschrift für Psychiatrie 1877.

Vulpius, Über die Entwicklung und Ausbreitung der Tangentialfasern in der menschlichen Grosshirnrinde. Archiv für Psychiatrie 1873.

Physiologischer Teil.

Kapitel XI.

Über den Ort des Energieumsatzes in der Retina.

Über die Notwendigkeit des Vorhandenseins isolierter retinaler Empfindungselemente und isolierter Leitungsfasern.

§ 110. Die Schwingungen des Äthers sind als der unserem Auge adäquate physikalisch-chemische Reiz anzusehen. Jedoch nur solche Ätherschwingungen lösen eine Lichtempfindung in unserem Auge aus, deren Schwingungszahl mehr als 412 und weniger als 912 Billionen in der Sekunde beträgt.

§ 111. Wollten wir uns Sehnerv und Retina aus einer gleichmässigen lichtempfindlichen Masse bestehend vorstellen, dann würde das von einem leuchtenden Punkte auf diese Masse geworfene Strahlenbündel auch lediglich nur eine allgemeine Helligkeitsempfindung in unserem Bewusstsein hervorrufen. Bei sonst gleicher Organisation aber und der hervorragenden Bedeutung des Gesichtssinns für die Existenz und Fortentwickelung des Menschengeschlechtes wäre dem letzteren mit einer derartigen Einrichtung, welche in ihrer Wirkung etwa dem pathologischen Zustande von nur quantitativer Lichtempfindung vergleichbar wäre, sehr schlecht gedient. Denn der Mensch bedarf im Kampfe ums Dasein notwendigerweise einer guten centralen Sehschärfe, eines grossen Gesichtsfeldes und einer genauen Orientierung im Raume.

Zu diesem Zwecke muss daher zunächst eine Vorrichtung — das dioptrische System (Hornhaut, Kammerwasser, Linse, Glaskörper) — in

unserem Auge vorhanden sein, welche es ermöglicht, die von einem leuchtenden Punkte ausserhalb unseres Auges ausgehenden Strahlen zu einem Bildpunkte auf unserer Netzhaut wieder zu vereinigen, und ferner eine mosaikartige Anordnung der lichtempfindlichen Endapparate der optischen Leitung — die retinalen Stäbchen und Zapfen —, welche isoliert durch jenen Bildpunkt in Erregung versetzt werden und isoliert auf den mit ihnen in Connex stehenden Leitungsbahnen die Erregung auch nach dem kortikalen Sehcentrum und durch dessen Vermittelung in unser Sensorium gelangen lassen. Dass aber die Empfindungen relativ kleiner Retinalbezirke auch wirklich isoliert nach dem Cortex hingeleitet werden, beweisen uns jene kleinsten hemianopischen Defekte, auf deren physiologisch-anatomische Bedeutung wir in einem späteren Abschnitte genauer noch eingehen werden. Nur durch einen solchen Mechanismus wird es ermöglicht, dass, wenn zwei oder mehrere retinale Endapparate der optischen Leitung von zwei oder mehreren verschiedenen Lichtreizen getroffen werden, zwei oder mehrere unterscheidbare Empfindungen auch von diesen Netzhautbildern uns bewusst werden.

So gut wie nie kommt es aber in unserem Leben vor, dass nur ein Netzhautzapfen allein durch Licht gereizt wird. Fast immer, wenigstens unter gewöhnlichen Bedingungen, bildet sich ein ziemlicher Teil des Raums auf unserer ganzen Netzhaut ab, dessen einzelnen Abschnitten wir je nach Wunsch und Willen unsere Aufmerksamkeit dann besonders zuzuwenden pflegen.

§ 112. Jede Form, sei es Körper, Fläche oder Lineament, können wir uns nun zusammengesetzt denken aus einer Anzahl von materiellen Punkten; und in der Empfindung, welche zur Wahrnehmung einer Form führt, wird gleichfalls eine Anzahl von Punkten unterschieden, welche diese Form zusammensetzen. Denn jeder leuchtende Punkt liefert auf der Netzhaut wieder seinen Bildpunkt, und aus diesen zahllosen Bildpunkten setzt sich ein, jenem leuchtenden Körper, resp. jener Form oder Lineament geometrisch ähnliches Netzhautbild zusammen. Die Menge der Punkte, welche dabei einzeln empfunden werden können, wird alsdann massgebend sein für die Genauigkeit der Wahrnehmung im allgemeinen. Die Stäbchen und Zapfen stehen nun zwar dicht nebeneinander, allein es müssen entsprechend den Zwischenräumen sich berührender Kreise natürlich Lücken zwischen ihnen sein. Diese Lücken sind aber für das Licht unempfindlich. Fallen nun von zwei sehr dicht nebeneinander gezeichneten Punkten zwei Bildpunkte auf die Netzhaut, so werden dieselben isoliert dann noch wahrgenommen, wenn die beiden Bildpunkte noch auf zwei verschiedene Zapfen fallen. Wird aber der Abstand beider leuchtenden Punkte so verkleinert, dass ihre beiden Bildpunkte nur noch auf einen Zapfen fallen, oder der eine auf einen Zapfen, der andere auf die unempfindliche Zwischensubstanz, dann wird nur ein Bildpunkt wahrgenommen.

Die Stäbchen und Zapfen als Ort des Energieumsatzes der Ätherschwingungen in Nervenerregung.

§ 113. Wie oben erwähnt, bilden die Stäbchen und Zapfen der Netzhaut den Ort des zur Lichtempfindlichkeit führenden Energieumsatzes der Ätherschwingungen. Die Stäbchen und Zapfen bilden die äusserste nervöse Schicht der Netzhaut. Dieselbe grenzt an die Pigmentzellenschicht, welche im Verein mit dem Pigment der Chorioidea das von aussen durch die Sklera fallende Licht vom Augeninneren abhält.

Bezüglich der Gründe, weshalb die Stäbchen- und Zapfenschicht als der einzige Ort anzusehen ist, an welchem die Ätherschwingungen in Erregung der optischen Sehsubstanz umgesetzt werden, folgen wir im allgemeinen den Angaben von Donders (327):

a) Genau in der Fovea centralis, wo nur scharf begrenztes, direktes Sehen stattfindet, ist auch die Zapfenschicht am vollkommensten und besteht aus feineren Zapfen, welche eine schärfere Unterscheidung voraussetzen lassen. Dagegen fehlen hier fast alle anderen Elemente. Sie sind im gelben Fleck beiseite geschoben, es liegen die Zapfen hier fast nackt und sind dem Lichte unmittelbar zugänglich. Sogar die der Fovea centralis zunächst liegenden Teile der Netzhaut, welche durch die Anhäufung der Elemente, insbesondere der Nervenzellen in einer verhältnismässig ungünstigeren Situation sich befinden, empfinden schon viel weniger scharf und genau, als die Fovea centralis selbst.

b) Purkinjes Versuch, bei welchem durch zweckentsprechende seitliche Beleuchtung ein Schatten von den in der Faserschicht der Retina verlaufenden Gefässen erzeugt wird, beweist, dass die empfindende Schicht beträchtlich weit hinter der Faserschicht der Netzhaut liegt. Aus der Grösse der parallaktischen Verschiebung der durch die Bewegungen des Lichtes sich gleichfalls bewegenden Schatten hat H. Müller (328) berechnet, dass der auffangende Vorhang wirklich ungefähr dort liegt, wo sich die Oberfläche der Stäbchen- und Zapfenschichte befindet.

Gad (329) berichtet, dass nach den Untersuchungen Dimmers als die innerste Grenze der lichtempfindlichen Schichte in der Retina die Grenze zwischen Aussen- und Innengliedern der Stäbchen und Zapfen, als die äusserste die Oberfläche der retinalen Pigmentzellen angenommen werden müsse, weil durch die oberflächlichste Schichte des Pigments nur sehr wenig Licht hindurchdringen könne. Der Abstand dieser beiden Grenzen betrage 25—30 μ.

König und Zumft (330) bestimmten nach demselben Prinzip, wie früher H. Müller, aus der Verschiebung der Gefässschattenfigur die Lage der lichtempfindlichen Schicht in der Netzhaut. Sie fanden die perzipierende Schicht allerdings etwas dicker (0,0786 mm), als die Stäbchen- und Zapfenschicht (0,05—0,06 mm). Daher nehmen dieselben mit Boll an, dass die Pigmentzellen der Netzhaut auch der lichtempfindlichen Schicht zuzurechnen wären.

c Im Auge der Cephalopoden ist die Stäbchen- und Zapfenschicht nach vorne gekehrt, und fängt dieselbe das einfallende Licht unmittelbar auf, während die weiter rückwärts gelegenen anderen Schichten dem Zutritt des Lichtes durch eine undurchsichtige Pigmentschicht entzogen sind.

d Weil die Stäbchen und Zapfen radiär gestellt sind, werden sie ihrer ganzen Länge nach von denselben Lichtwellen getroffen und sind deshalb in der Lage, von ihnen stark affiziert zu werden. Zunächst fallen die meisten Strahlen, welche direkt von aussen kommen, in der Richtung dieser radiär gestellten Elemente ein und berühren deshalb deren Seitenflächen gar nicht. Wenn sie aber mit denselben in Berührung kämen, so müsste wegen des stumpfen Einfallswinkels und des so viel geringeren Lichtbrechungsvermögens der Zwischensubstanz totale Reflexion eintreten. Im Verhältnisse zur Lichtmenge, welche an die einzelnen Zapfen gebunden bleibt, ist die Quantität diffusen Lichtes, welches von der Chorioidea und Sklera hinter den Zapfen reflektiert und durch verschiedene Zapfen nach allen Richtungen zerstreut wird, sehr klein und tritt der Genauigkeit der Wahrnehmung nicht hinderlich in den Weg.

Da an der Stelle des deutlichsten Sehens in der centralen Grube des gelben Flecks nach allen neueren Beobachtungen nur Nervenzellen und Zapfen mit Zapfenkörnern vorkommen, so folgt, wie gesagt, daraus sicher, dass die Zapfen verbunden mit den Zapfenkörnern genügen, um bei Lichteinwirkung Empfindung zu erregen. Bei der ganz analogen anatomischen Bildung der Stäbchen ist es höchst wahrscheinlich, dass auch diese die genannte Fähigkeit besitzen, wie schon H. Müller und Koelliker ausgesprochen haben. Sie müssen aber bei der Lokalisation der Empfindung eine ganz andere Rolle spielen, da trotz ihrer grösseren Feinheit und Anzahl dort, wo sie überwiegend vorkommen, wie in den peripheren Teilen der Netzhaut, das Unterscheidungsvermögen für Netzhauteindrücke sehr viel unvollkommener ist als in der Fovea.

Bezüglich der besonderen Funktion der Stäbchen und der Zapfen war M. Schultze 335 pag. 155) der erste, welcher eine detaillierte Hypothese über die Funktion dieser Anfangsglieder der optischen Leitung aufstellte. Derselbe suchte nach der funktionellen Bedeutung der morphologischen Differenzierung des retinalen Neuroepithels und äusserte die Hypothese von der Totalfarbenblindheit der Stäbchen, nach welcher den Zapfenzellen als den höher differenzierten Gebilden neben der schliesslichen Vermittelung farbloser Empfindungen auch die Vermittelung farbiger Empfindungen, also Licht- und Farbensinn zukäme. Als Gründe für diese These konnte M. Schultze allerdings nur die Abnahme des Farbensinns und der Sehschärfe im indirekten Sehen anführen als eine gewisse Parallele zur Zunahme der Stäbchen im Verhältnis zu den Zapfen; ferner den Zapfenmangel bei gewissen im Dunkeln lebenden Tieren (Fledermaus, Igel, Maulwurf, Maus), ebenso die Petromyzonten und Plagiostomen, unter den Fischen der Aal; die Eule mit enormer Stäbchenüberzahl im Gegensatz zu den anderen

Vögeln: beim Kaninchen nur Zapfenrudimente, bei der Katze 6—9 Stäbchen zwischen zwei Zapfen; endlich den Stäbchenmangel bei den im Sonnenlichte lebenden Eidechsen und Schlangen. Den Dunkeltieren wird dabei in Analogie zum Sehen des dunkeladaptierten Menschenauges nur farblose Helligkeitsempfindung zugeschrieben. Über die Natur der farblosen Erregung in den Stäbchen wie in den Zapfen enthält sich M. Schultze jedweder Vermutung. Er bezeichnete es als wahrscheinlich, dass jeder Zapfen sehr verschiedene Farbenempfindung zu vermitteln im stande sei.

Auf die Funktion der Stäbchen und Zapfen im Sinne neuerer Autoren werden wir später eingehend zurückkommen.

Die Unempfindlichkeit der Nervenfaserschicht gegen Lichtreize.

§ 114. Während wir mit grösster Wahrscheinlichkeit den Nachweis führen konnten, dass die Stäbchen- und Zapfenschicht der Netzhaut den Ort des Energieumsatzes der Ätherschwingungen in optische Nervenerregung darstelle, können wir mit absoluter Sicherheit behaupten, dass die Leitungsfasern der Netzhaut und des Sehnerven gegen den Reiz der Ätherschwingungen völlig unempfindlich sind. Lässt man nämlich das kleine Bild einer entfernten Flamme sich auf der lediglich aus Sehnervenfasern bestehenden Papilla optica hin- und herbewegen, so wird dasselbe nicht empfunden. Erst wenn das kleine Flammenbild die Grenze der Papille, wo die anderen Netzhautschichten auch schon vorhanden sind, überschreitet, nimmt man statt des schwachen, durch das ganze Auge verbreitet gewesenen Lichtschimmers, welcher von dem von der Papille nach den übrigen Stellen der Retina reflektierten Lichte herrührt, ein scharf umschriebenes Bild wahr.

Da die Fasern in der Netzhaut denen in der Papille vollkommen gleichen (beide entbehren der Markscheiden), so lässt sich auch in der retinalen Ausbreitung der Sehnervenfasern keine grössere Empfindlichkeit für Ätherschwingungen erwarten als in der Papille resp. im Sehnerven selber. Bedenken wir ferner, dass überall einige Lagen dieser transparenten Fasern übereinander geschichtet sind, und dass ein und dieselbe Faser von der Ora serrata bis zur Papilla optici hin verläuft, so leuchtet ein, dass Strahlen, welche von ein und demselben Punkte eines Gegenstandes vor dem Auge ausgehen, auch die Fasern verschiedener Lagen in der Netzhaut durchdringen müssen, und dass andererseits ein und dieselbe Faser in ihrem Verlaufe dabei von Strahlen getroffen wird, welche von verschiedenen Punkten desselben Gegenstandes ausgegangen sind. Daher würde, wenn die Fasern selbst gegen Ätherschwingungen empfindlich wären, die lokalisierte Projektion der Netzhaut, d. h. das Sehen, wie es tatsächlich stattfindet, unmöglich werden.

Wegen ihrer Unempfindlichkeit gegen Lichtreize heisst darum auch der im Gesichtsfelde entsprechende Bezirk der Papilla optica der blinde oder Mariottesche Fleck, weil dieser Forscher zuerst auf jene Tatsache hingewiesen hatte.

Der physiologische Punkt und die Empfindungskreise der Netzhaut.

§ 115. Wir hatten vorhin (§ 3) erwähnt, dass, wenn von zwei dicht nebeneinander gezeichneten kleinen Punkten zwei Bildpunkte auf die Netzhaut fallen, diese dann isoliert wahrgenommen werden, wenn die beiden Bildpunkte noch zwei verschiedene Zapfen treffen.

Aubert (336) bezeichnet nun den kleinsten eben noch wahrnehmbaren Punkt als „physiologischen Punkt", während die kleinste Distanz zwischen zwei Punkten, welche distinkt wahrgenommen werden können, von E. H. Weber (337) als Durchmesser eines Empfindungskreises angesehen wurde.

Diese Empfindungskreise sind in der Fovea centralis am kleinsten und nehmen von da nach der Peripherie der Netzhaut allmählich immer mehr an Grösse zu. Auf den peripheren Netzhautteilen müssen daher die Bildpunkte weiter als in der Fovea voneinander stehen, wenn sie noch isoliert wahrgenommen werden sollen.

Nach v. Helmholtz (338) beträgt der Abstand der Mittellinien dieser Reihen lichtempfindlicher Elemente voneinander auf der Netzhaut 0,00463 mm.

Wertheim (341) vermutet, dass auch für die Umgebung der Fovea, wenigstens temporalwärts, die Zahl der Empfindungskreise der Anzahl der Zapfen gleich sei.

Die Zahl der Zapfen in der Fovea centralis und der übrigen Netzhaut.

§ 116. Was die Zahl der Zapfen in der Netzhautgrube anbelangt, so fand Du Bois-Reymond (339) 13500 und 16300 pro Quadratmillimeter Fläche der Macula; Salzer (340) fand 13200 bis 13800 pro Quadratmillimeter der Macula. Nach Du Bois' Zählungen fanden sich auf einer 0,01 Quadratmillimeter grossen Fläche der Mitte der Fovea centralis 152 Zapfen.

Wertheim (341) konnte an derselben Stelle 147 zählen, während er für das indirekte Sehen 20 Seheinheiten auf einer gleich grossen Stelle gefunden hat.

Die Gesamtzahl der Zapfen in der menschlichen Retina beträgt nach Salzer (l. c.) etwa 3360000 und übertrifft die von ihm gefundene Zahl der Sehnervenfasern um das sieben- bis achtfache.

Wolffberg (342) ist es gelungen, die Purkinjesche Aderfigur und die Fovea centralis durch ein kleines bewegtes Loch zur Erscheinung zu bringen, und die Zapfenmosaik der Fovea so deutlich zu sehen, dass er eine Zählung der Zapfen vornehmen konnte, indem er das entoptische Bild auf einen weissen Vorhang mit Centimeterteilung in 8 Meter Entfernung projizierte. Er berechnet aus seinen Bestimmungen 7500 Elemente, was mit Kuhnts Zählungen (7000) übereinstimmt.

Koster (343) untersuchte die Ausdehnung desjenigen Teiles der Netzhaut an der Macula lutea, die der Stäbchen entbehrt, und fand von zwei

frisch untersuchten normalen kindlichen Augen, bei 20 mm bezw. 18 mm Äquatorialdurchmesser, eine Partie von 0,874 mm Horizontal- und 0,828 Vertikalausdehnung, bezw. 0,44 und 0,44 mm völlig stäbchenlos, eine solche von 1,84 bezw. 0,88—0,77 stäbchenarm. An einem dritten kindlichen Auge fand er nach Formolfärbung bis 0,552 stäbchenfrei. An dem Auge einer 20jährigen fand er das stäbchenfreie Areal zu 0,901 mm. Koster schlägt daher vor, den stäbchenfreien Bezirk beim Erwachsenen auf 0,8 mm oder $3^0\ 3'$ Durchmesser anzunehmen, optischen Versuchen aber zur vollen Sicherheit nur 6.5 mm oder $1^0\ 54'$ zu grunde zu legen. Auch daran sei hier erinnert, dass Kühne (482), sowie Donders am menschlichen Auge die Stäbchen am Rande des centralen Bezirks frei von Sehpurpur fanden. Die Begriffe Fovea (etwa 0,24—0,3 mm oder $55'$—$70'$), stäbchenfreier Bezirk (nach Koster 0,8 mm oder $3^0\ 3'$), purpurfreies Areal und Macula (etwa 1,0—3,0 mm oder 4^0—12^0) sind demnach von sehr verschiedener Bedeutung, wie Hering (483) nachdrücklich betont hat. Dies Gebiet übertrifft also wesentlich die sogenannte Fovea an Umfang, als dessen Breite von Dimmer 0,4—2 angegeben wurde.

von Kries (333, pag. 121) will dem stäbchenfreien Bezirk eine Ausdehnung von 4^0, nach jeder Seite je 2^0 vom Centrum zuschreiben.

Die centrale Sehschärfe.

Was verstehen wir unter centraler Fixation?

§ 117. Die Einrichtung, dass wir an einer beschränkten Stelle der Netzhaut die kleinsten Empfindungskreise haben, mit dieser Stelle also die genauesten und schärfsten Wahrnehmungen über die Form der Objekte machen können, ist von grosser Wichtigkeit sowohl für die Bewegung unserer Augen, als für unsere Orientierung im Raum. Wie wir die Fingerspitzen, sagt Aubert (344), zur Betastung der Objekte in der Absicht benutzen, uns über deren Form genauer zu unterrichten, so betasten wir gewissermassen auch mit unserer Fovea centralis Stellen des Raums, über deren Einzelheiten wir uns in räumlicher Beziehung unterrichten wollen, d. h. wir richten unsere Augen so, dass das Bild einer solchen Stelle auf die Centralgrube fällt. Dadurch wird die Fovea der physiologische Mittelpunkt oder Centralpunkt, und damit hängt es auch zusammen, dass wir unsere Netzhaut, wo sie auch immer durch einen Reiz getroffen werden mag, zu Zwecken des deutlichen Sehens so bewegen, dass der Reiz die Centralgrube treffen muss. Das Innehalten dieser letzterwähnten Bulbusstellung nun benennen wir centrale Fixation, wobei wir den dabei hervortretenden Grad der Deutlichkeit, mit welcher, nach erfolgter Korrektion vorhandener Refraktionsfehler, der von uns fixierte Gegenstand gesehen wird, als centrale Sehschärfe bezeichnen.

Das Maass für die centrale Sehschärfe.

§ 118. Ein Auge sieht offenbar um so schärfer, je kleinere Objekte es zu erkennen vermag, und je weiter der noch von ihm deutlich erkannte Gegenstand von ihm entfernt ist. Da nun kleine Objekte auch einen kleineren Sehwinkel liefern, und entfernt von unserem Auge gelegene gleichfalls unter einem kleineren Gesichtswinkel gesehen werden, als nahe vor unserem Auge befindliche, so benutzen wir als Mass der Sehschärfe den Sehwinkel. Derselbe wird von denjenigen Strahlen begrenzt, welche von den Endpunkten des Objekts durch den sogenannten Knotenpunkt unseres Auges nach der Netzhaut gehen.

Die Punktsehschärfe und der Formensinn.

§ 119. Genau genommen, wird die klinische Bezeichnung der Sehschärfe für zwei verschiedene Funktionen unserer Netzhaut gebraucht: einmal für die Fähigkeit, einen kleinen Punkt als von seiner Umgebung verschieden eben noch wahrzunehmen, welche wir als **Punktsehschärfe** bezeichnen (Groenouw [345], Guillery [346]), dabei wird die Menge der Punkte, welche einzeln vom Bilde eines Gegenstandes empfunden werden können, massgebend sein für die Genauigkeit der Wahrnehmung; das andere Mal für die Fähigkeit, zwei oder mehrere Objekte als getrennt voneinander zu unterscheiden, welche wir Distinktionsvermögen, Formensinn oder Sehschärfe κατ' ἐξοχήν nennen wollen. Die letztere Untersuchungsweise wird für gewöhnlich klinisch angewandt.

Guillery (347) versteht unter Formensinn die Urteilsfähigkeit über die Form als solche, unabhängig von der Schärfe des Gesichtseindrucks und betont wiederholt, dass Formensinn und Sehschärfe nichts miteinander zu tun hätten, was gewiss in dieser Auffassung richtig ist.

Die Empfindungen der Kontinuität einer Fläche.

§ 120. In § 3 hatten wir schon hervorgehoben, dass je dichter die Netzhautzapfen beieinander stünden, um so mehr leuchtende, einen Gegenstand zusammensetzende, Punkte empfunden werden würden, und dass dadurch die Sehschärfe zunehmen müsse. Trotzdem nun die Netzhautzapfen in der Fovea sehr dicht beieinander stehen, aber auch hier noch Lücken zwischen sich lassen, welche für Licht unempfindlich sind, sehen wir doch den Gegenstand als kontinuierliche Fläche oder aus kontinuierlichen Flächen bestehend. Diese Kontinuität beruht eben darauf, dass wir das Nichts nicht empfinden können, demnach von demselben keine Vorstellung haben und die Lücken im Mosaik der empfundenen Lichtpunkte dadurch analog dem blinden Fleck für unser Empfindungsleben ganz in Wegfall kommen.

Die Bestimmung der Sehschärfe.

§ 121. Nach der jetzt allgemein üblichen, von Snellen (348) aufgestellten Definition des Begriffes „Sehschärfe" besteht die Bestimmung der-

selben in der Bestimmung des kleinsten Winkels, unter welchem das Auge ein gegebenes Objekt noch in seiner Form zu erkennen vermag. Um den Einfluss der Erfahrung beim Erkennen von Formen möglichst auszuschliessen, hat man solche nach zweidimensionaler Richtung benutzt, und Snellen hat dazu Buchstaben und zwar solche von möglichst einfacher Form, wie z. B. das lateinische L und O etc., noch besser einfache Zeichen in Hakenform gewählt. Die Buchstaben wurden mit dunkelster Druckerschwärze auf sehr weissem Papier zur Hebung des Kontrastes (vergleiche Figur 161) so entworfen, dass der ganze Buchstabe unter einem Winkel von 5′ unserem Auge erscheint, während die einzelnen Details desselben, von deren Erkennen ja die Entzifferung des ganzen Buchstabens abhängt, unter einem Winkel von 1′ gesehen werden. Für 6 Meter Entfernung von dem zu untersuchenden Auge haben daher diese Buchstaben eine bestimmte Grösse, für neun Meter Entfernung eine entsprechend grössere u. s. w.; alle diese Buchstaben erscheinen aber unserem Auge unter dem gleichen Gesichtswinkel von 5′, die Details derselben unter einem Winkel von 1′, weil sie eben durch diesen Winkel begrenzt werden.



Fig. 162.
Nach Michel, Lehrb. d. Augenheilkunde II. Aufl. Bergmann, Wiesbaden.

Die Grösse des Sehwinkels von 1^0 als Mass für die Sehschärfe ist nun kein absoluter Wert, sondern ein konventioneller. Man hat eben eine grosse Anzahl gesunder Augen untersucht und gefunden, dass 1^0 der kleinste Sehwinkel ist, unter welchen die meisten sonst normalen Augen zwei Linien noch getrennt unterscheiden können. Es gibt aber Menschen, die von Hause aus eine grössere (übernormale) Sehschärfe besitzen, und Menschen mit gesunden Augen, deren Sehschärfe von Hause aus geringer ist, als das konventionelle Maass.

Die Buchstaben der Snellenschen Tafeln sind nun in Zeilen angeordnet, und jede Zeile trägt als Überschrift eine Zahl, welche in Metern die Entfernung angibt, in welcher die einzelnen Buchstaben von einem normalen Auge erkannt werden müssen. Als Maass der beliebigen Sehschärfe dient

dann der Quotient $V = \frac{d}{D}$ [1], wenn d der Abstand ist, bei welchem das geprüfte Individuum die betreffende Schrift lesen kann, und D der Abstand, bei welchem ihre Buchstabenhöhe eben unter einem Gesichtswinkel von 5′ erscheinen würde. Vorausgesetzt wird dabei, dass das geprüfte Auge für den Abstand d genau eingestellt ist, d. h. dass zuvor etwaige Refraktionsfehler korrigiert worden waren. Erkennt also ein Mensch die Buchstaben der untersten Zeile, welche in 6 Meter Entfernung gelesen werden sollen, auch wirklich in einer Entfernung von 6 Metern, dann ist seine Sehschärfe = 1 ($^6/_6$). Erkennt ein anderer aber die Buchstaben, über welchen die Zahl 12 steht, welche also in 12 Meter Entfernung gelesen werden sollen, erst in 6 Meter Entfernung von seinem Auge, dann ist der Winkel, unter welchem sie jetzt dem Auge erscheinen, $^1/_2$mal kleiner: demnach beträgt jetzt die Sehschärfe $^1/_2$ ($^6/_{12}$) u. s. w.

Abhängigkeit der Sehschärfe von der Beleuchtungsintensität und dem Kontraste der Probebuchstaben gegen ihre Umgebung.

§ 122. Neben dem Sehwinkel, unter welchem die Objekte gesehen werden, ist ihre Deutlichkeit resp. die Sehschärfe noch abhängig von der Beleuchtungsintensität, welcher die Gegenstände, in specie die Probebuchstaben ausgesetzt sind, und von dem Kontraste gegen die Umgebung, d. h. von dem Helligkeitsunterschied der schwarzen Buchstaben gegen das weisse Papier, welchem sie aufgedruckt sind.

Dass der Gesichtswinkel allein für die Sichtbarkeit der Gegenstände nicht verantwortlich gemacht werden kann, beweisen die Fixsterne, welche selbst bei unmessbar kleinem Gesichtswinkel noch ausgezeichnet wahrgenommen werden, wenn nur ihre Helligkeit genügend gross ist. Vermutlich beruht diese Erscheinung darauf, dass infolge der Unvollkommenheit der Strahlenbrechung im Auge die von einem Punkte ausgehenden Lichtstrahlen auf der Netzhaut nicht wieder genau in einem Punkte vereinigt, sondern über eine kleine Fläche ausgebreitet werden, deren Grösse mit der Helligkeit des Punktes zunimmt (Irradiation).

Riccò (349) hat in einer grossen Reihe von Versuchen die Beziehungen zwischen dem kleinsten Gesichtswinkel, unter welchem Objekte eben noch wahrgenommen werden können, und der Helligkeit, welche die Objekte alsdann haben müssen, festgestellt. Wir begnügen uns hier, auf eine Reihe von Beispielen in dieser Richtung hinzuweisen:

Stehen wir bei korrigiertem Auge auf 6 Meter der Snellenschen Probetafel im diffusen Tageslichte gegenüber, so kann das mit normaler Sehschärfe begabte Auge die unterste Reihe der Buchstaben dieser Tafel noch lesen.

---

[1] Die Entwickelung dieser Formel siehe Lehrbuch der Augenheilkunde von A. E. Fick pag. 22. Veit & Comp. 1894.

Entfernen wir diese Tafel auf 12 Meter bei gleichbleibender objektiver Beleuchtung, dann kann das nämliche Auge die Buchstaben nicht mehr entziffern. Hier ist bei gleichbleibender objektiver Beleuchtung und bei gleichbleibendem Kontraste der schwarzen Buchstaben gegen den weissen Untergrund der Tafel lediglich der Gesichtswinkel kleiner geworden, unter welchem die Buchstaben nachher erscheinen.

Stehen wir mit korrigiertem Auge auf 6 Meter den Snellenschen Tafeln gegenüber und verdunkeln nun allmählich den Untersuchungsraum, oder, was auf den gleichen Effekt hinaus kommt, schieben wir rauchgraue Glasplatten von bestimmter Dunkelheit eine zu der anderen vor unser Auge bei gleichbleibender objektiver Beleuchtung des Untersuchungsraums, dann wird ein Zeitpunkt eintreten, wo die unterste Buchstabenreihe verschwindet, während die grösseren Typen noch gesehen werden. Bei zunehmender Dunkelheit verschwinden dann successive auch die grösseren Buchstaben. Es muss also bei zunehmender Dunkelheit und bei gleichbleibender Entfernung von den Tafeln der Gesichtswinkel grösser werden, damit überhaupt noch Buchstaben unterschieden werden können. Umgekehrt aber, wenn die objektive Helligkeit über einen gewissen Grad steigt, tritt Blendung ein, und es verringert sich aus den später zu entwickelnden Gründen dann ebenfalls die Sehschärfe. Exzessive Beleuchtungsgrade sind daher weniger günstig für das Unterscheidungsvermögen, als das diffuse Tageslicht.

Kleben wir auf eine weisse Papierfläche die aus dem gleichen weissen Papiere ausgeschnittenen Buchstaben der Snellenschen Tafeln, so erkennen wir nichts von denselben. Je dunkler aber der Untergrund bei gleichbleibendem Weiss der Buchstaben wird, oder je dunkler die Buchstaben bei gleichbleibendem Weiss des Untergrundes werden, um so deutlicher werden dieselben in 6 Meter Entfernung von uns erkannt. Hier ist also bei gleichbleibender objektiver Beleuchtung und bei gleichbleibendem Gesichtswinkel der Kontrast zwischen Buchstaben und Untergrund = 0. Auch hier können wir die Erfahrung machen, dass bei zunehmendem Kontraste zwischen den Buchstaben und der Unterlage die grösseren Typen schon auf 6 Meter unterschieden werden, während dies bei den kleineren noch nicht der Fall ist. Also auch hier muss der Gesichtswinkel wachsen, wenn bei Abnahme des Kontrastes die Probebuchstaben noch erkannt werden sollen. Der Einfluss des Gesichtswinkels auf die Empfindung von Helligkeitsunterschieden macht sich sehr häufig bei den Erfahrungen des alltäglichen Lebens, wie wir gleich sehen werden, geltend, indem diese lehren, dass bei grossem Gesichtswinkel oder grosser Nähe des Objekts noch geringe Helligkeitsunterschiede bemerkt werden können, welche bei grosser Entfernung des Objekts der Wahrnehmung entgehen. Bei Abnahme des Gesichtswinkels für das Objekt muss daher der Helligkeitsunterschied grösser werden, wenn dasselbe erkannt werden soll.

Neuerdings haben sich Uhthoff (350) und Kolbe (351) mit den Einflüssen der Beleuchtung auf die Sehschärfe befasst. Ersterer fand, dass die geringste Beleuchtungsintensität, bei welcher auf den Snellenschen Hakentafeln noch etwas erkannt wird, für verschiedene Individuen sehr verschieden ist.

Der Einfluss der absoluten Helligkeit auf die Unterschiedsempfindlichkeit hinsichtlich der Sehschärfe.

§ 123. Was nun den Einfluss der absoluten Helligkeit auf die Unterschiedsempfindlichkeit betrifft, so würden wir a priori erwarten, dass bei gleichbleibendem Unterschiede der Helligkeiten auch der Unterschied der Empfindungen gleich bliebe, unabhängig von der Grösse der absoluten Helligkeit. Diese Vermutung ist aber nur bedingungsweise wahr. Denn nur innerhalb eines grossen Intervalls von Helligkeiten entsprechen die kleinsten wahrnehmbaren Differenzen der Lichtempfindung nahezu konstanten Bruchteilen der Helligkeit[1]). Man hat gefunden, dass das Maximum der Unterschiedsempfindlichkeit bei der Helligkeit des diffusen Tageslichtes erreicht wird, und dass dann Helligkeiten unterschieden werden können, welche nur um $^1/_{186}$ voneinander differieren, dass dagegen bei geringerer und grösserer Helligkeit als die des diffusen Tageslichtes eine Abnahme der Unterschiedsempfindlichkeit eintritt. Es gibt also gewisse mittlere Grade der Lichtstärke, innerhalb welcher das Auge am empfindlichsten ist für eine Veränderung der Helligkeit um kleine Bruchteile ihrer Grösse. Es sind dies die von uns gewöhnlich beim Lesen, Schreiben, Arbeiten gebrauchten, unserem Auge angenehmsten Grade der Helligkeit. Aber innerhalb weiter Grenzen, etwa von derjenigen Beleuchtung ab, bei welcher man ohne Schwierigkeit lesen kann, bis etwa zu der Helligkeit einer von den direkten Sonnenstrahlen getroffenen weissen Fläche, ist die Grösse der Empfindlichkeit nahezu konstant. Mit diesen Resultaten sind auch die Erfahrungen des alltäglichen Lebens in Harmonie. Wenn wir sehen wollen, ob Papier, Wäsche und dergleichen gleichmässig weiss sind, dann bringen wir sie dicht ans Fenster, indem wir voraussetzen, dass etwaige Flecke besser unterschieden werden können bei grösserer als bei geringerer Helligkeit. Wir lassen aber zu dieser Prüfung nicht die Sonne auf das Objekt scheinen, sondern vermeiden dabei geflissentlich die direkte Sonnenbeleuchtung (Aubert). Wir sehen Gemälde und Zeichnungen, welche mannigfaltige Abstufungen des

[1]) Fechner hat die Tatsache, dass innerhalb eines grossen Intervalles der Helligkeit die kleinsten wahrnehmbaren Differenzen der Lichtempfindung (nahezu) konstanten Bruchteilen der Helligkeit entsprechen, zur Aufstellung eines allgemeinen (schon früher durch E. H. Weber aufgestellten) Gesetzes benutzt, welches er als ein psychophysisches bezeichnet, und welches auch in anderen Gebieten der Sinnesempfindung sich bewährt. Verallgemeinert lautet dasselbe, dass die kleinsten empfindbaren Unterschiede proportional der ganzen empfundenen Grösse sind.

Schattens darbieten, ziemlich gleich gut bei Kerzenlicht und bei diffusem Tageslicht, und nur ausnahmsweise werden bei starker Beleuchtung neue Gegenstände und Schattenstufen darauf sichtbar werden, die man nicht schon bei schwächerer Beleuchtung gesehen hätte.

Zunächst wäre also nachzuweisen, dass die kleinsten wahrnehmbaren Abstufungen der Lichtempfindung nicht gleichen Differenzen der objektiven Helligkeit entsprechen. Ein einfacher Nachweis lässt sich hier durch die Massonschen Scheiben erbringen. Auf einer kreisrunden weissgefärbten Fläche ist im Verlaufe eines Radius (vergl. Figur 174) der Kreisfläche ein unterbrochener schwarzer Strich von bestimmter Breite angebracht. Versetzt man nun die Scheibe in schnelle Umdrehung, so verschmilzt jeder Teilstrich mit dem Weiss des zugehörigen Kreisrings zu einem grauen Ringe, und zwar ist der innerste graue Ring am dunkelsten, die

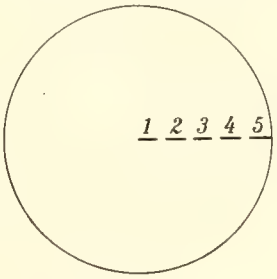

Fig. 174.

äusseren grauen Ringe zunehmend heller, da ein Teilstrich um so weniger von dem ganzen Kreisumfang ausmacht, also auch um so mehr von dem Weiss übertönt wird, je weiter er peripheriewärts gelegen ist. Nehmen wir an, dass wir unsere Scheibe zunächst mit dem Licht einer Kerze beleuchten, und dass bereits der durch den schwarzen Teilstrich 4 hervorgerufene graue Ring so hell ist, dass wir ihn vom weissen Grund nicht mehr unterscheiden können. Wir wollen nun statt einer Kerze sechs Kerzen anzünden: dann finden wir zu unserem Erstaunen, dass trotz des grossen Wechsels der absoluten Lichtintensität der graue Ring Nr. 4 noch immer derjenige ist, der eben vom weissen Grund nicht mehr unterschieden werden kann. Bei diesem zweiten Versuche hatten sich offenbar die absoluten Helligkeitsdifferenzen (von 1 zu 6 Kerzen absoluter Helligkeit) völlig verschoben, die relativen waren dieselben geblieben und entsprechend dem Weberschen Gesetz blieb auch die Unterschiedsempfindlichkeit dieselbe. Nach den neueren Untersuchungen von König und Brodhun (484) ergab sich, dass für Lichtreize mittlerer Intensität die relative Unterschiedsempfindlichkeit entsprechend dem Weberschen Gesetze nahezu konstant ist. Bei sehr schwachen und sehr starken Reizen fand sich auch hier eine Abweichung. Die sog. untere Abweichung hängt zum Teil vielleicht mit dem sog. Eigenlicht der Netzhaut zusammen: schwache Lichtempfindungen werden zerstört durch leichte,

nie ganz zu beseitigende Reizzustände der Netzhaut, welche bei geschlossenem Auge uns als fleckiger Schimmer im Gesichtsfelde erscheinen. Das Eigenlicht macht auch die sichere Bestimmung einer Reizschwelle für die Lichtempfindung fast unmöglich.

Die Abweichung von dem Fechnerschen Gesetz betreffs der oberen Grenze könnte man wohl darauf schieben, dass bei sehr starken Helligkeiten das Organ zu leiden beginnt. Die inneren Veränderungen im Nerven, welche den Eindruck des Reizes auf das Gehirn übertragen, können eben eine bestimmte Grösse nicht überschreiten, ohne das Organ zu schädigen. Jeder Wirkung des Reizes ist daher eine obere Grenze gesetzt, welcher ein Maximum der Empfindungsstärke entsprechen muss.

Die Abstufungen der Helligkeit und ihre Wahrnehmbarkeit sind auch von grosser praktischer Wichtigkeit für die Wahrnehmung der Formen und der örtlichen Unterschiede im Gesichtsfeld. Wir sind deshalb vielfach gezwungen, auf die Helligkeit der Beleuchtung zu achten und wissen auch immer unmittelbar, ob sie zu gross oder zu klein für das Sehen feiner Objekte sei, und durch welche Art der Änderung wir sie bequemer machen können (v. Helmholtz [338], pag. 385 u. 393).

Einfluss des Adaptionszustandes der Netzhaut auf den Grad der Sehschärfe.

§ 124. Wenn wir als massgebende Faktoren für die Sichtbarkeit eines Objektes bis dahin: den Gesichtswinkel, die objektive Helligkeit und den Helligkeitsunterschied des Objekts mit seiner Umgebung angeführt haben, so tritt noch als vierte Bedingung dazu der Adaptationszustand der Netzhaut (siehe später), d. h. der relative Grad von Lichtempfindlichkeit dieses Organs. Verdunkeln wir z. B. den Untersuchungsraum dermassen, dass wir die unterste Reihe der Snellenschen Tafeln eben gerade noch entziffern können, und halten uns dann eine Stunde lang draussen im Sonnenschein auf, um nachher diesen Untersuchungsraum wieder zu betreten, dann werden wir jetzt von den Buchstaben kaum einen entziffern können. Beschatten wir nun die Augen so, dass kein Licht in dieselben fällt und versuchen nach Ablauf von 10 Minuten wieder zu lesen, dann werden mit der gleichen Deutlichkeit wie anfangs die sämtlichen Buchstaben der Snellenschen Tafeln von uns wieder erkannt werden.

Diese Beeinflussung der Sehschärfe durch den Adaptationszustand des Auges ist jedoch für die Leistungsfähigkeit des normalen Sehorgans eines gesunden Menschen ohne merkliche Bedeutung. Dagegen tritt sie bei allgemeinen Erschöpfungszuständen, bei gewissen organischen Sehnervenleiden, bei der Hemeralopie und namentlich bei den funktionell nervösen Störungen des Sehorgans oft in hohem Grade störend hervor. Wir wollen daher noch kurz auf die feineren in dieser Richtung angestellten Untersuchungen hier eingehen.

Treitel hatte gelegentlich bei sehr geringer Beleuchtung für das Centrum des dauerdunkeladaptierten Auges (für das lange im absoluten Dunkel gewesene) eine minder schlechte Sehschärfe angegeben, als bei Fixation mit dem zuvor noch helladaptierten Auge; Koster (343, pag. 428) hingegen eine gleiche Sehschärfe.

Hering hatte beobachtet, dass das dunkeladaptierte Auge auch bei einer Beleuchtung, durch die es nicht mehr geblendet wird, dennoch hinter dem helladaptierten zurücksteht. Eine systematische Vergleichung der Sehschärfenleistung in den beiden Zuständen (mässige bis gute Helladaption, während der Beobachtung durch Momentandunkeladaption von 3—6″, höchstens 10″ verändert — vorgeschrittene bis vollendete Dunkeladaptation) haben auf Herings Anregung S. Bloom und S. Garten (355) durchgeführt. Sie fanden, dass auf keiner Beleuchtungsstufe irgend eine Stelle im dunkeladaptierten Auge das Optimum ihrer Sehschärfe im Hellauge erreicht, und dass das Dunkelauge nur auf den tiefsten, nicht weit von der Schwelle abliegenden Beleuchtungsstufen, welche für das Hellauge völlig oder fast völlig unter der Schwelle liegen, eine relativ höhere oder minder schlechte Einzelleistung aufbringt. Das dunkeladaptierte Auge sieht mit seinem Centrum (Fovea) also nur bei ganz geringen Lichtstärken besser, bei jeder höheren Beleuchtungsstufe aber schlechter, als das bei Tageslicht adaptierte Hellauge.

Die Bedeutung des Adaptationszustandes unseres Sehorgans für die Unterschiedsempfindlichkeit ist noch kaum systematisch untersucht worden. Nur bei Treitel (485) findet sich die Angabe, dass die Mischung einer Schwarzweissscheibe vom „schwarzen" Papierhintergrunde mit dem Hellauge bei Tagesbeleuchtung besser unterschieden würde als mit dem Dunkelauge bei herabgesetzter Beleuchtung, und zwar war im ersteren Falle das Netzhautcentrum einer Stelle von 30—40° Exzentricität um das zehnfache, im letzteren um das doppelte überlegen. Einschlägige Untersuchungen sind im höchsten Grade kompliziert. Nach Tschermak (486) ist wohl von vornherein eine Minderung der Unterschiedsempfindlichkeit im dunkeladaptierten Auge wahrscheinlich.

Beeinflussung der centralen Sehschärfe durch Refraktionsfehler und Altersveränderungen des Auges.

§ 125. Nicht unerwähnt darf hier bleiben, dass die centrale Sehschärfe durch hochgradige Refraktionsfehler und durch das Alter, ohne dass gerade pathologische Bedingungen vorhanden wären, häufig beeinträchtigt wird.

Boerma und Walther (352) haben darüber Untersuchungen angestellt und an 725 normalen Augen von Individuen zwischen 40 und 80 Jahren die Sehschärfe bestimmt und dabei eine stetige Abnahme derselben von $\frac{6}{6}$ — $\frac{4,5}{6}$ mit dem Alter beobachtet. Diese Resultate stimmen schlecht überein mit den Angaben von Donders und de Haan, die eine Abnahme von

$\frac{6}{6} - \frac{3,30}{6}$ erhielten. Dieselben konnten auch keine stetige Abnahme konstatieren, sondern nur eine grössere vom 60. bis zum 80. Jahre, als in dem Lebensalter zwischen 40 und 60.

Analoge Untersuchungen sind auch von Cohn (353) angestellt worden. Derselbe gelangte zu einem günstigeren Resultate.

Nach Donders (354) beeinflussen folgende Alterserscheinungen die Sehschärfe. Es gehören dahin die warzigen Verdickungen der strukturlosen Membran der Chorioidea mit sekundären Veränderungen der Netzhaut, die grössere Härte und gelbe Färbung der Linse mit Trübung einzelner Schichten derselben und verringerter Durchsichtigkeit des Glaskörpers. Noch bevor die anatomische Untersuchung eine Spur von Trübungen entdecken lässt, zeigt die vergleichende Untersuchung gesunder Augen in verschiedenen Lebensperioden, dass mit zunehmenden Jahren die vollkommene Reinheit und Durchsichtigkeit der brechenden Medien, vermöge welcher man den Augenhintergrund eines Kindes in so unvergleichlicher Klarheit erblickt, verloren geht.

Das Verhalten des Lichtsinns im Centrum und auf der Peripherie der Netzhaut.

§ 126. Das Sehen mit den ausserhalb der Fovea gelegenen Teilen der Netzhaut bezeichnet man als indirektes Sehen. Für das tatsächlich dunkeladaptierte Auge ist schon von Cassini, dann von Arago, d'Arrest (Maximum bei 11°—13°2′ Exzentricität vergl. Reute und Fechner (487) eine höhere Empfindlichkeit im indirekten Sehen angegeben worden. Aubert (18 pag. 495) behauptete jedoch (irrtümlicherweise wohl infolge Verwendung zu hoher Lichtstärken), dass unter Voraussetzung eines gleichen Adaptationszustandes, auf der ganzen Ausdehnnug der Netzhaut keine irgend erheblichen Verschiedenheiten des Lichtsinns zu konstatieren wären. Die Tatsache, dass die Astronomen sehr lichtschwache Sterne, wie z. B. die Trabanten des Uranus, so beobachten, dass sie an ihnen vorbeisehen, führte er darauf zurück, dass die peripheren Teile der Netzhaut bei astronomischen Beobachtungen in einem Adaptationszustande für grössere Dunkelheit sich befänden, weil die peripherischen Teile von den geschwärzten Wandungen des Teleskops fast gar kein Licht bekämen, die mehr central gelegenen Teile aber das hellere Gesichtsfeld des Teleskops auffingen.

Landolt und Charpentier (413) behaupten, dass in der ganzen extramakulären Retinalausdehnung der Lichtsinn vollkommen gleich sei; Treitel (411) jedoch wurde zu der Anschauung geführt, dass mit der Entfernung vom Centrum jene Funktion stetig abnehme.

Schadow (414), Butz (401) und Delboeuf (415) vertreten die Anschauung, nach welcher zunächst der Macula eine Zone von 30° bis 60° Breite folge, die mit höherem Lichtsinn als die Mitte begabt sei, dann aber ein Absinken gegen die Aussengrenze hin stattfinde.

Nach den Untersuchungen von Schweigger (615) ist die Netzhaut in ihrer ganzen Ausdehnung lichtempfindlich, aber die Sehschärfe erhebt sich nicht über die einfache Helligkeitswahrnehmung, während nach Donders (616) die Empfindlichkeit der Netzhaut auf der Temporalseite erst ungefähr 4 mm weiter nach hinten vom Kornealrande aus beginne als auf der nasalen Seite. Dass aber die Lichtempfindlichkeit der Peripherie jedenfalls nicht sehr beträchtlich nachlässt, geht nach Baas (404) wohl daraus hervor, dass eine ziemlich starke Herabsetzung der allgemeinen Beleuchtung, wie sie Wolffberg (342), Schneller (416) und Müller-Lyer (417) erzeugten, sowie die Untersuchungen mit grauen Probeobjekten, deren sich Bull (412) und Groenouw (345) bedienten, erst spät eine Einengung der Gesichtsfeldgrenzen zu stande brachte. Senn (418) hat Bulls und Groenouws Angaben nochmals nachgeprüft und bestätigt, dass bezüglich des Gesichtsfelds wenigstens eine beträchtliche Herabsetzung der Weissvalenz der Probeobjekte zur Einengung der Aussengrenze notwendig sei.

Erdmann hat (358) gefunden, dass in einem sehr dunklen Zimmer ein schwach leuchtendes Objekt indirekt deutlich gesehen, direkt nicht wahrgenommen werden könne. Diese Erscheinung sei aber nur 2—3 Minuten nach dem Eintritt in das Dunkelzimmer zu beobachten, aber nicht bei vollständig adaptiertem (d. h. in der Dunkelheit erholtem) Auge. Den Grund dieser Erscheinung sieht er also in einer schnelleren Restitution der Lichtempfindlichkeit in den peripheren Teilen der Netzhaut gegenüber der Macula.

Nach Tschermak (486, pag. 713) kann sich mit der von Hering oft benutzten Anordnung — einer Gruppe konzentrisch geordneter Löcher, welche von hinten her variabel durchleuchtet werden — ein normales Auge bei leidlicher Adaptationsgrösse leicht davon überzeugen, dass die Empfindlichkeit sowohl für farbloses als für farbiges, speziell auch spektrales Licht im Laufe längeren Lichtabschlusses, nicht etwa bloss in den ersten drei bis vier Minuten, auch im Netzhautcentrum anwächst und peripheriewärts schon innerhalb des stäbchenfreien Gebietes deutlich zunimmt. Wählt man sorgfältig eine gerade passende Beleuchtungsstufe, so bemerkt das normale Auge bald nach Beginn des Lichtabschlusses die Punktgruppe stärker im indirekten Sehen, nicht aber bei direkter Zuwendung des Blickes. Im weiteren Verlaufe verschwindet dann nur mehr der jeweils fixierte Punkt, während seine Nachbarn bereits sichtbar bleiben. Endlich — wenn die Beleuchtung nicht zu gering genommen war, und der Lichtabschluss lange genug gewährt hat, bleibt auch der jeweils fixierte Punkt, obwohl weniger hell als die anderen, deutlich sichtbar. Vielleicht hängt diese Erscheinung mit der gleich zu erwähnenden „Stäbchensehschärfe" von v. Kries zusammen.

Für jedes Stadium der Dunkeladaptation kann man demnach mit verschiedenen Beleuchtungsstufen verschieden grosse Bezirke von Verschwinden eines Lichtpunktes um das Centrum herum abgrenzen. Am leichtesten wird

ein solcher Bezirk von jenem Exzentrizitätsgrade abgrenzbar sein, bei welchem das Anwachsen der Empfindlichkeit ein relativ rascheres wird: eine solche Biegungsstelle der Schwellenverteilungskurve liegt für Breuer und Pertz (488) bei etwas über 1°, wohl nicht weit von der Grenze des stäbchenfreien Bezirks.

Die Stäbchen- und Zapfensehschärfe nach v. Kries.

§ 127. Die Sehschärfe nämlich, welche von v. Kries (332) und Buttmann (489) im dunkeladaptierten Auge bei geringer, für das Centrum unterschwelliger Beleuchtung untersucht und ausserhalb der Fovea bis zum blinden Fleck nahezu konstant angegeben wurde, deutet v. Kries als „Stäbchensehschärfe", während er die bei günstigster Beleuchtung erhaltene Leistung des Hellauges, welche jenseits des blinden Fleckes nicht besser sei als die Sehschärfe des Dunkelauges, wesentlich den Zapfen zuschreibt. In analoger Weise deuten F. Koester (490) und A. E. Fick (359) die in den Hellversuchen gefundenen Werte als Ausdruck der „Zapfensehschärfe", die Ergebnisse der Dunkelversuche als „Stäbchensehschärfe". Nach letzterem ist die Hell- oder Zapfensehschärfe im Netzhautcentrum am grössten, sie soll peripheriewärts anfangs sehr schnell, später langsamer sinken. Die Dunkel- oder Stäbchensehschärfe finde sich bei der gewählten Beleuchtung der Sehproben im Centrum gleich Null, sie steige bis 10° auswärts an, um von da ab gleich zu bleiben. Von 30° bis 40° ab peripheriewärts habe sich die Sehschärfe des helladaptierten Auges trotz der guten Beleuchtung schlechter erwiesen, als die des dunkel adaptierten bei der minimalen Beleuchtung.

Die periphere Sehschärfe.

§ 128. Gegenüber diesem Verhalten des Lichtsinns bei sehr feinen Untersuchungsmethoden ist die Sehschärfe resp. das Erkennungsvermögen der Sehform der Objekte auf den peripheren Netzhautstellen (periphere Sehschärfe) im gewöhnlichen Tageslichte entsprechend der zunehmenden Grösse der Empfindungskreise nach der Peripherie hin jedoch eine sehr viel geringere, als in der Fovea. Über die Art und Weise dieser Abnahme der Sehschärfe bestehen jedoch die grössten Differenzen. Die mangelhafte Übereinstimmung der Beobachtungsresultate, selbst bei Benutzung gleicher Untersuchungsobjekte (die Untersuchung wird am Försterschen Perimeter vorgenommen), beruht jedoch weniger auf individuellen Verschiedenheiten in der Schärfe des indirekten Sehens, als auf der enormen Schwierigkeit, genau angeben zu können, an welcher Stelle man die Form eines Objekts peripher noch deutlich erkennen kann, und an welcher nicht. Darum muss auch der Übung ein bedeutender Einfluss auf die Erkennung von Gegenständen mit der Netzhautperipherie zugesprochen werden.

Worin die Unsicherheit des Sehens mit der Netzhautperipherie eigentlich besteht, sagt Ebbinghaus (524), weiss jeder aus eigener Anschauung,

gleichwohl lässt es sich schwer mit Worten beschreiben. Es ist eine Unsicherheit ganz anderer Art, als wenn man etwa central die Dinge durch einen Nebel oder bei ungenauer Akkommodation sieht; sie besteht mehr in der Schwierigkeit, überhaupt bestimmte Eindrücke von den Raumverhältnissen des Gesehenen zu gewinnen und die gewonnenen festzuhalten.

Nach den Messungen von Aubert und Förster ist die Abnahme der Sehschärfe nach verschiedenen Richtungen hin vom Centrum aus verschieden schnell, und zwar geschieht sie nach oben und unten am schnellsten, nach der äusseren Seite der Netzhaut hin am langsamsten. Dass daran nicht die optische Undeutlichkeit der exzentrischen Netzhautbilder schuld sei, wie Regezy und Albini später behaupteten, bewiesen diese Forscher durch den Versuch am exstirpierten Kaninchenauge, bei welchem die Netzhautbilder der Peripherie auch bei Betrachtung mit der Lupe stets vollkommen scharf und deutlich gefunden wurden.

Bestätigt wurden diese Untersuchungen von Helmholtz (408), Landolt und Nuel (409). Dass die Helligkeit dabei nur von untergeordneter Bedeutung ist, bestätigte auch Groenouw (345).

Wertheim (356) dagegen behauptet, dass die Verschlechterung des Sehens nach der Netzhautperipherie hin ganz allmählich erfolge.

Nach A. Fick (357) wäre die grössere Ausdehnung der Empfindungskreise auf den peripheren Teilen der Netzhaut durch die Annahme zu erklären, dass immer nur eine ganze Gruppe von erregbaren Elementen mit je einem Elemente des Nervensystems in Verbindung stehe, dessen Erregungszustand in der inneren Anschauung als individuelle von anderen unterscheidbare Empfindung aufträte. Man könne etwa daran denken, dass je immer ein Zapfen plus der ihn umgebenden Stäbchengruppe je einen Empfindungskreis bilde. Das Bewusstsein könne alsdann nicht unterscheiden, ob dieses oder jenes oder alle Elemente einer solcher Gruppe gereizt würden. Die Zählungen Salzers (340) zeigen Unterschiede, die das Verhältnis von 2 zu 5 Zapfen auf gleicher Fläche erreichen. Gleichzeitig ergibt sich aus den Zählungen dieses Autors, dass die Anzahl der Zapfen auf der menschlichen Netzhaut gegen drei Millionen beträgt, während von Nervenfasern im Sehnerven nur etwa eine Million vorhanden sei, dass also nicht jedem Zapfen eine Nervenfaser entsprechen könne; aus der menschlichen Pathologie wissen wir aber, dass ein kleiner längsovaler Bezirk, welcher am einen Pole die Macula, am anderen die Papille umfasst, von einem besonderen Strange dem sog. papillomakulären Faserbündel versorgt wird, und dass dieses letztere einen ziemlich beträchtlichen Teil des Nervenquerschnittes einnimmt. Es ist daher nicht unwahrscheinlich, dass im Bereiche der Macula auch jeder Zapfen isoliert mit einer Sehnervenfaser in Verbindung steht.

§ 129. Wir müssen bedenken, dass der Formensinn unserer Netzhautperipherie unter physiologischen Verhältnissen nie in Anspruch genommen

wird. Er ist daher so wenig ausgebildet, dass eine genauere Untersuchung desselben fast illusorisch erscheint. Es wurde sogar hervorgehoben, Klug (410), dass ein ausgebildeter Formensinn in den seitlichen Teilen des Gesichtsfeldes nur störend sein könne, weil er alsdann die Aufmerksamkeit von den central gesehenen Gegenständen zu viel abzöge. Der physiologische Zweck unserer Netzhautperipherie liegt darin, unsere Aufmerksamkeit auf einzelne gegen ihre Umgebung kontrastierende Punkte oder Flächen zu lenken, von deren spezieller Beschaffenheit wir uns erst durch eine Wendung des Blickes überzeugen. Diese Tätigkeit wird noch durch die grosse Empfindlichkeit der Netzhautperipherie für Bewegungseindrücke wesentlich unterstützt. Das indirekte Sehen ist daher von grosser Wichtigkeit für unsere Orientierung im Raume. Verdeckt man z. B. seine Augen vollständig bis auf ein kleines Loch im Centrum, so ist man nach einigen Bewegungen bald nicht mehr im stande, sich in seinem eigenen Zimmer zurecht zu finden. Man bemerkt, wenn man darauf acht gibt, auch sehr bald beim Gehen, Tanzen u. s. w., wie man sehr viele Objekte überhaupt nur indirekt sieht, und Kranke, welche an grösseren Einschränkungen des Gesichtsfelds von der Peripherie her leiden, gehen auf der Strasse sehr unsicher, stolpern und fallen leicht.

Klinisch hat die Untersuchung der peripheren Sehschärfe nur Zweck bei den seltenen Formen von Farbenhemianopsie, um zu konstatieren, ob der Formensinn auf den farbenhemianopischen Netzhauthälften etwa intakt geblieben sei, eine Beobachtung, welche bei der später zu behandelnden Frage der Trennung des Sehcentrums in Spezialcentren für Licht- und Farbensinn von Bedeutung wird.

Nach Exner (588) besitzt die Netzhautperipherie jedoch eine grössere Bewegungsempfindlichkeit. v. Fleischl (589) hebt auf Grund der Untersuchungen Salzers (42), wonach die Anzahl der Retinazapfen siebenmal grösser sei, als die Zahl der Opticusfasern und der Beobachtung Exners (588), wonach die Empfindlichkeit für Bewegungen auf der Netzhautperipherie sehr gross sei, hervor, dass es die günstigste Verteilung der Sehelemente wäre, wenn auf der Peripherie viele Zapfen von je einer Nervenfaser ressortierten, und die Zapfen der einen zwischen denen einer anderen Nervenfaser sich verbreiteten. Dadurch wäre bei undeutlichem Sehen mit der Peripherie doch die Einrichtung derart, dass die kleinste Bewegung eines peripherisch gesehenen Objekts bemerkbar werden könnte, ohne dass die Richtung der Bewegung erkannt zu werden brauchte.

Was verstehen wir unter excentrischer Fixation?

§ 130. Die Fixation mit irgend einer anderen Stelle als der Fovea bezeichnen wir mit exzentrischer Fixation. Häufig macht dabei das Auge unstäte, suchende Bewegungen, bis die Stelle, auf der fixiert werden soll, gefunden ist. Dies exzentrische Fixieren können wir leicht dem Patienten ansehen und haben besonders beim Perimetrieren auf diesen Umstand

zu achten, weil sich die Grenzen des Gesichtsfelds dabei verschieben. Nur bei denjenigen myopischen Individuen, bei welchen ein **scheinbarer** Strabismus convergens dadurch besteht, dass die Hornhautmitte der Augen mehr, als wir gewohnt sind, nasalwärts gerichtet ist (Kleinheit des Winkels γ[1]) oder ein Auswärtsschielen bei Augen mit grösserem Winkel γ), können wir uns im Vorhandensein einer exzentrischen Fixation täuschen. Dass eine exzentrische Fixation in solchen Fällen nur scheinbar ist, lässt sich leicht dadurch nachweisen, dass keine Stellungsverrückung der Blicklinie stattfindet, wenn man die einen Gegenstand fixierenden Augen abwechselnd mit der Hand bedeckt.

Die exzentrische Fixation ist durchgängig pathologisch. Sehr häufig wird sie bei Fällen von angeborener Amblyopie ohne pathologischen Augenspiegelbefund beobachtet.

Die monokulare Projektion.

Die Entwickelung der „Raumpunkte" oder der „Lokalzeichen" und das Gesichtsfeld.

§ 131. Auf die Erklärung der Grundtatsache, dass wir die Gesichtsempfindungen hinaus in einen Raum projizieren, müssen wir einfach verzichten. Dass dies in der Tat geschieht, beruht offenbar auf einem angeborenen Zwange, was nach Aubert am sichersten daraus hervorzugehen scheint, dass wir unbekannte Empfindungen in gleicher Weise projizieren. Jeder z. B., dem die Purkinjesche Aderfigur zum ersten Male sichtbar wird, und zwar in einem möglichst finsteren Zimmer, projiziert dieselbe in den Raum, ebenso jeder, der bei einem geschlossenen Auge, wenn das andere von der Sonne beschienen wird, die Bewegungen der Blutkörperchen sieht, desgleichen die durch Druck auf die Netzhaut hervorgebrachten leuchtenden Punkte, Nachbilder und sonstige Phantasmen.

Bei nicht verschlossenem Auge wird nun nicht nur auf der Macula das Bild eines Gegenstandes entworfen, sondern alles, was sich von der Aussenwelt sonst noch auf der übrigen Netzhaut abbilden kann, wird gleichzeitig neben jenen makulären Eindrücken empfunden, wenn auch, wie wir gesehen haben, hinsichtlich des Formensinns um so undeutlicher, je peripherer die Netzhautteile von den Lichtstrahlen der Bildpunkte getroffen werden. Weil es nun eine allgemeine Eigenschaft unserer Sinnesempfindungen ist, dass wir dieselben nicht an den Ort, wo die Empfindung ausgelöst wird, sondern in den Raum versetzen, welchen wir uns a priori vorstellen, so kommen die Netzhautbilder bei der Lokalisation der Objekte

---

1) Unter Winkel γ verstehen wir den Winkel, welcher durch die Blicklinie (Verbindung des eigentlichen Drehpunktes des Auges mit dem fixierten Gegenstand) mit der Augenachse (Fortsetzung der Verbindung der Hornhautmitte mit dem Drehpunkte des Auges), gebildet wird.

gar nicht in Betracht, sie sind eben nur das Mittel, die Lichtstrahlen je eines Punktes im Raume auf die Endapparate je einer Sehnervenfaser zu konzentrieren, und es ist darum ganz gleichgültig, sagt v. Helmholtz (l. c. 681) für das Sehen, welche Gestalt, Form und Lage die wirkliche Netzhaut hat, welche Verzerrungen das Bild auf ihr erleidet, wenn es nur überall scharf ausgeprägt ist, und weder die Form der Netzhaut noch die des Bildes im Lauf der Zeit sich merklich verändert. Im natürlichen Bewusstsein des Sehenden existiert die Netzhaut gar nicht. Nur durch die Augenmedien hindurch verkehrt der Regel nach die Retina mit der Aussenwelt, und letztere existiert für diese auch gleichsam nur so, wie sie in ihrem optischen Bilde erscheint. Der Repräsentant dieses optischen Bildes ist das Gesichtsfeld. Den

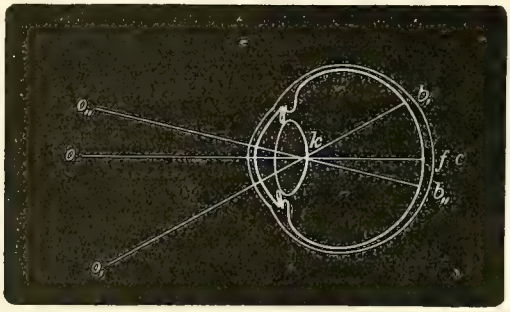

Fig. 175.

Projektion der Netzhautbilder nach aussen.

retinalen Sehelementen, resp. den räumlich unterscheidbaren Netzhautpunkten entsprechen nämlich im Sensorium konstante, unterscheidbare **Lokalzeichen**, und zwar genau Punkt für Punkt (Aubert), so dass wir mithin unsere Empfindungen auch der Anordnung der empfindenden Netzhautelemente gemäss im Raume anordnen, oder in den Raum projizieren. Den Teil des Raumes aber, den wir bei innegehaltener centraler Fixation gleichzeitig noch wahrnehmen können, bezeichnen wir mit Gesichtsfeld. Letzteres ist also die in den Raum hinaus projizierte Funktion der Netzhaut.

Richtungslinie — Gesichtslinie — objektive Orientierung.

§ 132. Die Verlegung der gesehenen Objekte an den Ort, wo sie sich tatsächlich befinden, geschieht auf folgende Weise. Um den Ort des Netzhautbildes für irgend ein Objekt zu finden, braucht man nur von diesem eine Linie durch den Knotenpunkt des Auges (Figur 175) k zu ziehen. So liegt das Bild o des fixierten Gegenstandes in f c (Fovea centralis). Nach unten vom Fixierpunkt befindliche Objekte wie $o_{'}$ entwerfen ihr Bild nach oben von der Fovea centralis in $b_{''}$, sowie umgekehrt das nach oben vom Fixierpunkt o liegende $o_{''}$ sein Bild in $b_{''}$ unterhalb der Fovea hat. Wir selbst beurteilen

den Ort, an welchem sich ein Objekt befindet, indem wir den umgekehrten Vorgang befolgen. Wir verlegen das Objekt an den Endpunkt einer Linie — der Richtungslinie —, welche wir uns vom Netzhautbilde durch den Knotenpunkt nach aussen gezogen denken. Die in gleicher Weise von der Fovea nach aussen gezogene Richtungslinie heisst die Gesichtslinie. Vermöge dieser Projektion sehen wir die Objekte in der Aussenwelt so angeordnet, wie deren Bilder auf der Netzhaut, nur umgekehrt: was sich rechts vom Fixierpunkt abbildet, wird links von demselben gesehen u. s. w. Wir werden dadurch in sicherer Weise über die relative Lage der Objekte zueinander unterrichtet — objektive Orientierung (siehe Fuchs [491]).

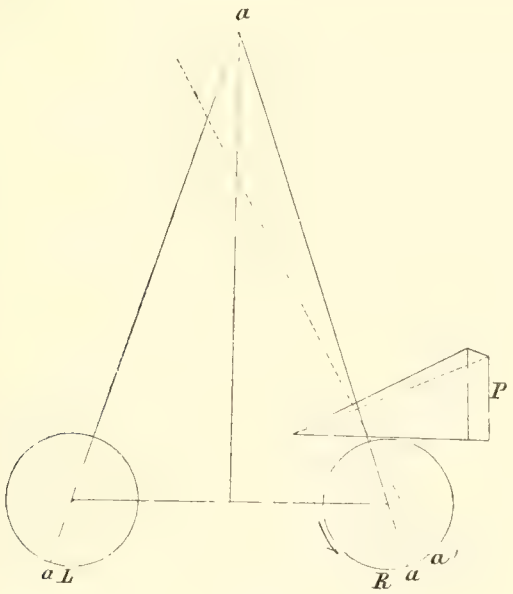

Fig. 176.

Die Tatsache, dass wir (monokulär wenigstens) nach den Richtungslinien projizieren, lässt sich am besten dadurch anschaulich machen, dass man das eine Auge schliesst und vor das andere ein Prisma hält. Versucht man jetzt einen vorgehaltenen Finger oder sonstigen Gegenstand zu ergreifen, so wird man regelmässig daneben fassen und zwar zu weit links, wenn die Basis des Prismas nach rechts gerichtet ist, weil das vom Gegenstand durch das Prisma auf die Fovea fallende Bild nach der Basis des Prismas hin abgelenkt wird.

Figur 176 veranschaulicht dies Verhältnis: a ist ein fixierter Gegenstand, P ein Prisma mit der Basis nach aussen horizontal gestellt, L linkes, R rechtes Auge. Der Strahl a a wird durch das vorgehaltene Prisma im rechten Auge nach a′ abgelenkt und darum nach links von dem Objekte a hinausprojiziert.

Dass von jedem Zapfen aus die Empfindung an eine bestimmte Stelle im Gesichtsfeld projiziert wird, zeigt uns am deutlichsten die Erscheinung der Metamorphopsie. Dieselbe entsteht, wie Förster (595) nachgewiesen hat, durch Zusammendrängen oder Auseinanderdrängen der Zapfen innerhalb der Macula durch entzündliche Herde. Gerade Linien erscheinen dabei gebogen, parallel verlaufende Linien bald genähert, bald mehr voneinander entfernt, je nachdem die Zapfen auseinandergedrängt oder zusammengeschoben waren.

Einfluss des Muskelgefühls der Augenmuskeln auf die Projektion.

§ 133. Für die Verlegung der Netzhautbilder nach aussen kommt aber ausserdem auch noch die Vorstellung in Betracht, die man von der Lage seines Augapfels hat, gleichgültig ob diese Vorstellung richtig oder falsch ist. Es zeigt sich dies bei gewissen Erkrankungen der Augenmuskeln sehr deutlich. Wenn z. B. der Muskel, welcher das rechte Auge schläfenwärts dreht, gelähmt ist, und der Kranke bei geschlossenem linken Auge einen nach rechts gelegenen Gegenstand greifen will, so greift er regelmässig daneben und zwar zu weit rechts. Infolge der Lähmung des Rechtswenders macht nämlich der Kranke eine unverhältnismässige Anstrengung, durch Rechtsdrehung des Auges den Gegenstand zu fixieren, und nach dieser Anstrengung schätzt er ihn rechts seitwärts neben der Verbindungslinie von Netzhautbild und Knotenpunkt. Dies gilt natürlich nicht bloss für den fixierten Punkt, sondern für alle im Gesichtsfelde befindlichen Dinge; man spricht daher von falscher Projektion des Gesichtsfeldes.

Entwickelung der Raumpunkte im Sinne der „empiristischen" Theorie.

§ 134. Wenn wir einen Gegenstand deutlich sehen wollen, bewegen wir unseren Augapfel so, dass das Bild des Gegenstandes auf der Fovea entworfen wird. Insofern also durch den physiologischen Wert der Fovea die centrale Fixation bedingt wird, stellt dieselbe einen angeborenen Zwang dar, dem beide Augen sowohl beim monokularen wie binokularen Sehen unterworfen sind. Dieser Zwang zum centralen Einstellen beider Augen ist so vorherrschend, dass er selbst dann noch fortdauert, wenn durch irgend welchen akquirierten pathologischen Zustand die Fovea und Macula eines Auges in ihrem physiologischen Werte bedeutend herabgesetzt worden waren.

Nach der Ansicht der Anhänger der empiristischen Theorie steht nun die Ausbildung der Anordnung jener Lokalzeichen des Sensoriums, resp. die Konstanz ihrer Projektion je an bestimmte Stellen im Raum, in innigster Beziehung zu den Bewegungsempfindungen der Bulbusmuskulatur. Hierbei wird der Erfahrung ein möglichst breiter Spielraum eingeräumt, namentlich um alle Raumanschauung daraus herzuleiten. In welcher Weise

man sich die Entwickelung dieses Vorganges vorzustellen hat, wollen wir im folgenden näher betrachten.

In Figur 177 sei RL ein Netzhautquerschnitt des linken Auges, CL der Hirnrindenquerschnitt des linken kortikalen Sehcentrums. α stelle die Fovea des linken Auges vor, welche als scharfsichtigster Teil der Netzhaut direkt auf den fixierten Gegenstand eingestellt wird. Die Sehnervenfasern $\alpha\alpha'$, $\beta\beta'$, $\delta\delta'$, $\varepsilon\varepsilon'$ folgen mit ihren Endigungen in der Netzhaut (linke Hälfte) in der Reihenfolge $\alpha\,\beta\,\delta\,\varepsilon$ aufeinander, d. h. $\alpha\,\beta\,\delta\,\varepsilon$ sind je die retinalen Endglieder der betreffenden Sehnervenfasern. Wir sehen im Chiasma Ch Nervenfasern von der linken Netzhauthälfte des rechten Auges RD kommend, einstrahlen

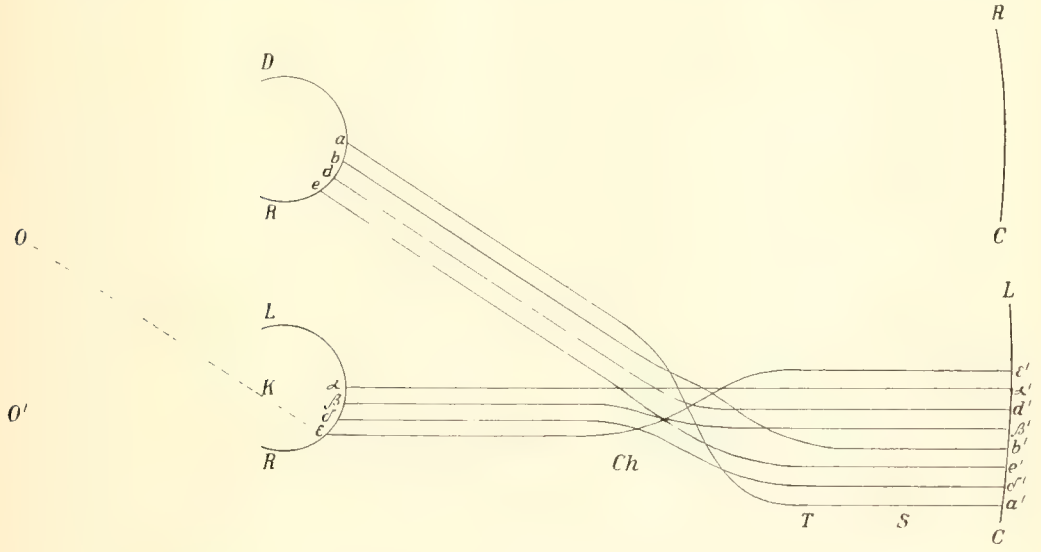

Fig. 177.

LR Linke Retina. *DR* Rechte Retina. *K* Knotenpunkt. *Ch* Chiasma. *T* Tractus opticus. *S* Sehstrahlungen. *CL* Linkes Sehcentrum. *CR* Rechtes Sehcentrum.

und in unregelmässiger Weise[1]) durch den Tractus T mit den von der linken Netzhauthälfte RL kommenden Fasern gemischt, als Gratioletsche Sehstrahlungen S nach dem linken kortikalen Sehcentrum CL verlaufen. $\varepsilon'\,\alpha'\,\delta'$ etc. stellt die kortikale Endigung je einer zugehörigen Nervenfaser dar, indem z. B. α die retinale Endigung, α—α' den Verlauf der zu α gehörigen Nervenfaser und α' die kortikale Endigung („Fascikelfeld" Wilbrand) dieser Faser bedeutet.

O sei ein annähernd punktförmiges Objekt, welches Lichtstrahlen auf die Retina RL sendet. Diese Strahlen werden vermöge des eigentümlichen

[1]) Die Anhänger der empiristischen Theorie messen, wie wir nachher sehen werden, dem Nebeneinanderverlauf der Sehnervenfasern in der Reihenfolge ihrer retinalen Endigungen keine Bedeutung bei.

Baues des Auges in einem Punkte der Netzhaut vereinigt. Man findet denselben, wie vorhin erwähnt, indem man durch O eine Gerade mit dem Knotenpunkt K des Auges verbindet und die Linie verlängert, bis sie die Netzhaut schneidet (Richtungslinie).

Der Gegenstand O unserer Figur 177 würde also alle seine Strahlen nach ε senden und die dort gelegenen Nervenfaserendigungen reizen. Nun bewegen wir das Auge z. B. zu dem Zweck, auf das Objekt O den besonders empfindlichen Mittelpunkt α unserer Netzhaut einzustellen und so ein noch deutlicheres Bild von O zu gewinnen[1]). Dabei gleitet das Netzhautbild von ε über die Punkte δ β nach α. Bei einer Augenbewegung von bestimmter Grösse wird es von ε aus δ, bei einer grösseren β, bei einer noch grösseren α erreichen. Indem wir das Auge drehen und das Netzhautbild des Objektes O von ε nach α gelangt, haben wir eine kontinuierliche Reihe von Bewegungsempfindungen. Jeder Nervenfaserendigung ist eine Bewegungsempfindung bestimmter Grösse zugeordnet (um das exzentrisch wahrgenommene Bild auf der physiologisch besser ausgestatteten Macula entwerfen zu lassen), und diese Bewegungsempfindungen bilden ihrer Intensität nach eine stetige Reihe. Einem Netzhautpunkt, der zwischen zwei anderen gelegen ist, kommt stets eine Grösse der assoziierten Bewegungsempfindung zu, welche zwischen den Grössen der den beiden anderen Punkten assoziierten Bewegungsempfindungen liegt. Durch ein zahllose Male wiederholtes Durchlaufen aller Linien der Netzhaut von α weg und wieder zu α zurück ist jeder Netzhautpunkt einem bestimmten Punkte im System der Bewegungsvorstellungen zugeordnet. Damit ist uns ein Anhaltspunkt für die Lokalisation unserer Empfindungen gegeben. Wenn ein grösserer Gegenstand als O, z. B. OO_x, die vier Netzhautpunkte α β δ ε zugleich erregt, so werden in der Hirnrinde vier Erregungen α' β' δ' ε' und die denselben entsprechenden Empfindungen auftreten. Wir lokalisieren nun diese Empfindungen nicht etwa in völliger Unordnung, also in willkürlicher Reihenfolge in den Raum, sondern wir ordnen sie nach der Skala der mit ihnen assoziierten Bewegungsempfindungen oder Bewegungsvorstellungen. Damit ist jeder Empfindung ihre bestimmte Stelle angewiesen. Die Reihenfolge der Empfindungen entspricht somit der Reihenfolge der Netzhautpunkte und damit derjenigen der Objektpunkte.

Gewiss hat nun eine über unendlich grosse Zeiträume sich erstreckende, elektive Entwickelung dazu gehört, einen so zweckmässig reagierenden kortikalen Sehapparat weiter zu entwickeln. Das neugeborene Tier und Kind ererbt diesen Apparat: jedes einzelne Individuum muss ihn nicht mühsam aufs neue erwerben, sondern muss nur lernen ihn zu benützen.

---

[1]) Der Zwang, unter welchem diese Klasse von Augenbewegungen steht, tritt besonders auffallend hervor bei den ersten Bemühungen, die Aufmerksamkeit den indirekt gesehenen Gegenständen zuzuwenden, ohne den Fixierpunkt dabei verändern zu dürfen.

Der Blindgeborene, der erst im späteren Leben sein Augenlicht durch eine Operation erlangt, sieht daher anfangs nur bunte Flecken vor seinen Augen schwimmen, er erkennt einen Kreis und ein Quadrat nur mühsam. Erst allmählich lernt er seinen kortikalen Apparat benützen und die Gesichtsempfindungen mit Bewegungs- und Tastvorstellungen assoziieren. Sehr treffend führt Ziehen (365) zu diesen Erörterungen folgenden Vergleich an:

Man vergegenwärtige sich einen Kapellmeister, der zum ersten Male ein Orchester dirigiert, und dessen Ohr von zahlreichen Instrumenten in einem Augenblicke zahlreiche Töne zuströmen. Anfangs wird der Kapellmeister die Tonmassen nur einfach ungeordnet beliebig nach aussen projizieren, aber allmählich lernt er, dass dieser Geigenton immer von unten links, jener Flötenton immer von rechts kommt etc. Kurz er lernt die verschiedenen Instrumentaltöne auf Grund zum Teil unmerklicher Unterschiede lokalisieren. Feine Unterschiede des Klanges und feine Unterschiede der Hautempfindung, welche je nach der Schallrichtung die Töne begleiten, erlauben ihm schliesslich, den Ton der einen Violine sofort hierhin, den der anderen dorthin zu lokalisieren. Kurzum schliesslich projiziert unser Kapellmeister auch bei völlig geschlossenen Augen die Töne genau in der Ordnung nach aussen, in welcher die Tonquellen draussen wirklich angeordnet sind. Sehr bald schon vollzieht sich diese Projektion ohne Überlegung ebenso unmittelbar, wie die Projektion der Erregungen unserer Sehsphäre, und ebenso richtig, d. h. übereinstimmend mit der Anordnung der äusseren Reize, wie diese.

Entwickelung der „Raumpunkte" im Sinne der „nativistischen" Theorie.

§ 135. Demgegenüber lässt die nativistische Theorie die Ausbildung jener den retinalen Sehelementen entsprechenden Lokalzeichen im Sensorium zwar ursprünglich empiristisch entstehen, die Anlage des ganzen Mechanismus und seiner physiologischen Betätigung vererbt sich jetzt aber in einer Weise, dass es nach der Geburt des Menschen nur noch einer geringen Übung bedarf, um diesen Apparat exakt funktionieren zu lassen. Die Nativisten geben also wohl den Einfluss der Erfahrung für eine gewisse Reihe von Wahrnehmungen zu, insofern sie nämlich dasjenige, was die empiristische Theorie als einen Erwerb des individuellen Lebens ansieht, als einen Erwerb des Lebens aller jener zahllosen Wesen betrachtet, mit welchen das jetzt lebende Individuum in aufsteigender Linie verwandt ist, und von welchen es das ihm Angeborene geerbt hat. Sie glauben aber für gewisse, bei allen Beobachtern gleichförmig eintretende elementare Anschauungen ein System von angeborenen und nicht auf Erfahrung begründeten Anschauungen der Raumverhältnisse voraussetzen zu müssen.

Herings Ansicht über Vererbung physiologischer Fähigkeiten.

§ 136. Wie wir uns eine derartige Vererbung vorzustellen haben, hat Hering (363) in interessanter Weise beleuchtet, indem er von dem Begriffe

des Gedächtnisses ausgeht, welchen er auch auf das unbewusste Leben ausdehnt. Nicht bloss die absichtliche Reproduktion von Vorstellungen versteht er darunter, sondern alle nicht gewollte Reproduktion von Empfindungen, Vorstellungen, Gefühlen und Strebungen. Man muss annehmen, dass dieselben, wenn sie dem Bewusstsein entschwunden sind, doch im Nervensystem materielle Spuren hinterlassen, welche die Zurückführung ins Bewusstsein möglich machen. In diesem Sinne haben auch das motorische und sympathische Nervensystem so gut, wie das sensible und die Sinnesnerven ihr Gedächtnis. Das gesamte Nervensystem aber bildet ein zusammenhängendes Ganze, welches alle Teile des Organismus derartig in Verbindung setzt, dass jede lokale Erregung sich überall hin verbreitet und, wenn auch in sehr abgeschwächtem Maasse, in allen Teilen wiederklingt, daher auch in dem Organe, welches die Keime des künftigen Organismus in sich birgt, und in diesem Keime selbst. Ja, wegen der besonders engen Beziehung des Keimes zum Nervensystem finden hier die Geschicke des Gesamtorganismus ein lauteres Echo als anderswo und mögen hier eine besonders deutliche Spur hinterlassen. Man kann demnach das Wiedererscheinen von Eigenschaften des Mutterorganismus im Tochterorganismus als Reproduktion von Vorgängen verstehen, an welchen der letztere früher schon als Keim im Keimstock teilgenommen hat. Auf solche Weise pflanzen sich gewisse Erlebnisse des Individuums durch die dem Nervensystem eingeprägten Spuren über die Lebensdauer hinaus auf die folgende Generation fort; die Übung und Erfahrung unzähliger Geschlechter summiert sich durch die Vererbung und erscheint in dem jüngsten Gliede angeboren. Das Hühnchen, kaum der Schale entschlüpft, kann sofort laufen, ausgestreute Körner wahrnehmen und ergreifen, weil seine Vorfahren es gelernt haben. Der schwache Reiz, welcher als das vom Korne ausgehende Licht die Netzhaut des Hühnchens trifft, wird Anlass zur Reproduktion einer reich gegliederten Kette von Empfindungen, Wahrnehmungen und Bewegungen, die noch nie in diesem Individuum sich zusammenfanden, und die sich trotzdem gleich vom Anfange an mit einer Sicherheit und Genauigkeit ordnen, als wären sie schon tausendmal von demselben Individuum geübt worden. Der Instinkt, durch den man dies zu erklären pflegt, kann als das Gedächtnis der Gattung betrachtet werden. Gegenüber der früh entwickelten Hirntätigkeit vieler Tiere ist das menschliche Gehirn zur Zeit der Geburt noch in einem sehr frühen Stadium seiner Ausbildung, und der individuellen Entwickelung verbleibt ein viel weiterer Spielraum. Das Ererbte erscheint nicht als etwas Fertiges, sondern mehr in der Form der Anlage.

§ 137. Gegen die Empiristen wurde von nativistischer Seite namentlich Nachfolgendes hervorgehoben. Das Auge des Erwachsenen bestimmt die Ordnung der Punkte im Gesichtsfeld nicht nur an Objekten, über welche der Blick schweifen kann, sondern wir haben ein bestimmt flächenhaft geordnetes Bild auch von solchen Objekten und Erregungen, die in bezug auf unsere Netzhaut ihren Ort **nicht** wechseln und sich mit unserem Auge bewegen.

Dies gilt für die Nachbilder, die Netzhautgefässbilder, die Polarisationsbüschel und überhaupt die meisten subjektiven Erscheinungen. Wie wir auch das Auge bewegen mögen, immer wird derselbe Punkt eines solchen subjektiven Bildes zu dem Fixationspunkte in einer bestimmten örtlichen Beziehung stehen, und wir können nie verschiedene Teile eines solchen Bildes nacheinander auf der Mitte unserer Netzhaut wechseln lassen. Daraus folgt, dass wir im stande sind, die Ordnung der gesehenen Punkte im Gesichtsfelde auch nach dem blossen Eindruck zu beurteilen, den das ruhende Netzhautbild auf die ruhende Netzhaut macht, ohne dass wir nötig hätten, jedes einzelne Mal durch Bewegungen zu kontrollieren, welches die Reihenfolge der einzelnen Objektpunkte sei.

Dem gegenüber äusserte sich nun wieder v. Helmholtz (l. c. 676) als Vertreter des empiristischen Standpunktes folgendermassen: „Jedesmal, wo wir durch Bewegungen des Auges die Ordnung der Teile eines ruhenden Objekts bestimmt haben, erhalten wir auch, solange wir einen seiner Punkte ruhig fixieren, einen ruhenden Eindruck seiner verschiedenen Teile auf unserer Netzhaut, und können somit durch Erfahrung kennen lernen, wie zwei Punkte, die wir durch Bewegung des Auges als benachbart erkannt haben, sich im ruhenden Bilde des Auges darstellen, das heisst also, anatomisch gesprochen, wir können durch Erfahrung kennen lernen, welche Lokalzeichen der Gesichtsempfindungen benachbarten Netzhautfasern angehören, und wenn wir dies gelernt haben, werden wir im stande sein, auch aus dem unveränderten Eindruck eines relativ zum Auge ruhenden Objekts die Anordnung der Punkte im Gesichtsfelde zu erkennen.

Die Entwickelung des Sehens bei Neugeborenen — bei erfolgreich operierten Blindgeborenen und seine Bedeutung für die empiristische und nativistische Theorie.

§ 138. Direkte Versuche zur Lösung dieser Streitfrage an neugebornen Kindern lassen sich natürlich nicht anstellen.

Das Studium der Entwickelung des Sehens bei ganz jungen Kindern hat ebensowenig Erfolg in dieser Hinsicht gehabt, vergleiche die Arbeiten von: Cuignet (366), Schoeler (368), Garbini (370), Genzmer (367), Preyer (369).

Man sollte aber meinen, dass die zwischen Nativisten und Empiristen schwebenden Meinungsverschiedenheiten gehoben werden könnten durch die Beobachtungen an operierten und sehend gewordenen Blindgeborenen. Es ist aber bei diesen Fällen immer zu beachten, dass die betreffenden Patienten unmittelbar nach der Beseitigung des optischen Hindernisses ihr erhaltenes Sehvermögen zunächst nur sehr mangelhaft zu gebrauchen vermögen. Die Ergebnisse dieser Untersuchungen, namentlich die negativen sind, wie Schlodtmann (364) mit Recht hervorhebt, nur mit grösster Vorsicht für die Entscheidung dieser, wie anderer Fragen über die Entwickelung unseres Gesichtssinns zu verwerten: Denn die Sehschärfe

ist unmittelbar nach der Operation auch bei normaler Funktion der Netzhaut stets noch ziemlich unvollkommen; und ferner sind derartige Augen mit angeborner Katarakt überhaupt in der Regel amblyopisch, die Refraktion kann nur höchst ungenau korrigiert werden, und endlich dürfte sich der binokulare Sehakt, auf den bei Wahrnehmung von Tiefendistanzen alles ankommt, oft noch nicht in genügender Weise hergestellt haben. Dazu kommen noch folgende Faktoren. Soll der Patient allein z. B. durch den Gesichtssinn unterscheiden, welcher unter zwei ihm vorgelegten Gegenständen ein Würfel, und welcher die Kugel sei, so wird von dem Patienten die Anstellung eines Vergleiches verlangt einerseits von den ihm ganz neuen und fremden Gesichtswahrnehmungen, welche die vor ihm befindlichen Gegenstände bei ihm erregen, und andererseits mit den ihm geläufigen und bekannten Tastbegriffen „Kugel“ und „Würfel“, welche ihm genannt werden. Auf Grund des Vergleiches dieser zwei für ihn doch inkommensurablen Werte soll er entscheiden, welche der beiden unbekannten Gesichtsempfindungen sich mit dem Tastbegriff „Kugel“, und welche sich mit dem Tastbegriffe „Würfel“ decke. Es ist von vornherein undenkbar, dass diese Aufgabe bei auch noch so hoher Entwickelung eventuell angeborener Funktion der Netzhautelemente gelöst werde. Denn abgesehen davon, dass die beiden Werte, die miteinander verglichen werden sollen, für den Untersuchten inkommensurabel sind, findet hierbei eine Prüfung der Wortassoziation statt und nicht die Entscheidung der einfachen Frage, ob die erhaltenen Gesichtseindrücke optisch verschieden seien oder nicht. Es handelt sich um einen ganz ähnlichen Fehler, wie er bei den alten Methoden der Prüfung auf Farbenblindheit gemacht wurde. Auch dort wurde das Farbenbenennungsvermögen untersucht, statt dass die Herstellung subjektiven Gleichgewichts zwischen Lichtern veranlasst wurde, die für den „Normalen“ verschieden sind. Nicht anders verhält es sich mit den Versuchen, bei denen der Untersuchte auf einen vor ihn gehaltenen Gegenstand zeigen oder nach ihm greifen soll. Denn hier wird wiederum eine Kombination zwischen dem neuerworbenen Gesichtssinn und dem schon ausgebildeten Tastsinn verlangt. Was hierbei in Betracht kommt, sind wieder Assoziationen, und diese sind natürlich beträchtlicher Ausbildung und Schulung auf Grund von Erfahrungen fähig und jedenfalls weit davon entfernt, angeboren zu sein.

Da man zur Stütze der empiristischen Auffassung der Netzhautfunktionen auf diesem Gebiete mehrfach derartige Beobachtungen an erfolgreich operierten Blindgebornen herangezogen hat, fügen wir die Literatur über diesen psychologisch so interessanten Gegenstand hier bei.

Cheselden (371), Ware (372), Wardrop (373), Home (374), Grant (375), Hofbauer (376), Trinchinetti (377), Franz (378), Hirschberg (379), A. v. Hippel (380), Dufour (381), Recardou (382), Dor (383), Schmidt-Rimpler (384), Gayet (385), Armaignac (386), Fischer (387), Mauthner (388), Goldzieher (389), Rählmann (390), Uhthoff (391), Grafé (392),

Francke (393), Rählmann (394), Ahlström (395), Vurpas und Eggli (396), Trombetta (397).

Es kann eben bei unserem Sehen, sagt v. Helmholtz (l. c. 608), oft recht schwer werden, zu beurteilen, was in unseren durch den Gesichtssinn gewonnenen Anschauungen unmittelbar durch Empfindung, und was im Gegenteil durch die Erfahrung und Einübung bedingt ist. An diese Schwierigkeit knüpft sich daher auch der hauptsächlichste prinzipielle Gegensatz, welcher zwischen verschiedenen Forschern auf diesem Gebiete besteht. Schlodtmann (364) hat neuerdings Beobachtungen in dieser Richtung an solchen Insassen von Blindeninstituten angestellt, aus deren Verhalten Lichteindrücken gegenüber man darauf schliessen konnte, dass die Funktionsfähigkeit der Netzhaut in allen ihren Teilen erhalten, aber ihre Wahrnehmungsfähigkeit lediglich durch optische Hindernisse derartig beschränkt war, dass nur noch hell und dunkel unterschieden wurde, die Lokalisierung der Lichtquelle dagegen nicht mehr möglich war. Bei diesen Individuen war es ausgeschlossen gewesen, dass sie während ihres Lebens durch Vergleich ihrer Tasteindrücke mit den Gesichtseindrücken auch nur den geringsten Grad von Orientierungsvermögen erworben hatten. Mit einem stumpf-spitzigen Instrument wurde nun bei geradeaus gerichtetem Blick auf die äquatoriale Stelle des Bulbus ein kurzer, kräftiger Druck ausgeübt, und der Untersuchte dann darüber befragt, von wo der gesehene Lichtschein ihm zu kommen scheine. Mit anderen Worten, es wurde das bekannte Druckphosphen hervorgerufen und die subjektive Lokalisation der Reizeffekte bestimmt. Es war nun überraschend, mit welcher Präzision von allen derartigen Blinden (drei), die vorher niemals über den Ort eines empfundenen Lichteffekts etwas aussagen konnten, übereinstimmend und ohne Zögern stets die der Druckstelle gegenüber liegende Seite als Ort der Lichtquelle angegeben wurde. Kontralaterale und zwar bestimmte Lokalisation der Druckphosphene war das Resultat der ersteren wie der späteren Versuche.

Das monokulare Gesichtsfeld.

§ 139. Wenn wir beim Sehen mit einem Auge, dessen Drehpunkt seinen Ort im Raume nicht wechselt, auf einer vorgehaltenen, sei es gekrümmten oder geraden Fläche, einen bestimmten Punkt fixieren, so können wir die Objekte nicht mehr im Raume (nach der Tiefe hin), sondern nur noch wie an einer Fläche verteilt sehen. Diese flächenhafte Anordnung aller bei einer jeweiligen Blickrichtung gleichzeitig gesehenen Objekte nennen wir das Gesichtsfeld. Die flächenhafte Verteilung der Gegenstände im Gesichtsfelde bleibt übrigens auch erhalten, wo wir auf keine Tafel oder in keine Hohlkugel blicken, sondern wo wir gleichzeitig mit ihr vollständig genaue und richtige Anschauungen der wirklichen Verteilung der Objekte im Raume bezüglich der Entfernungen durch unseren Gesichtsinn haben.

Weil wir, mit dem Blicke über die Gesichtsobjekte hinstreifend, dieselben in einer flächenhaften Anordnung finden, ist es nun auch möglich, ihren Anblick durch flächenhafte Zeichnungen und Gemälde dem Auge zurückzurufen. Der Zeichner, welcher eine Landschaft abbilden will, bemüht sich nicht zu ermitteln, wie weit jeder Punkt der Landschaft von seinem Auge oder von einem anderen Punkte der Landschaft wirklich entfernt ist, sondern nur, ob er von dem ersten aus den Blick nach oben oder unten, nach rechts oder links wenden, und welche Exkursion sein Auge etwa machen muss, um zu dem zweiten hinzugelangen. Daher braucht man die Bezeichnung Gesichtsfeld in der Regel für die Erscheinung der vor uns liegenden Objekte solange man nicht auf ihre Entfernung von uns, sondern nur auf ihre scheinbare flächenhafte Anordnung nebeneinander achtet, und setzt dabei stillschweigend die Ausdehnung des Gesichtsfeldes je in Beziehung zu einem eben fixierten Punkte (v. Helmholtz l. c. 674).

Das Gesichtsfeld ist gleichsam die nach aussen projizierte Funktion der Netzhaut mit ihren Bildern und ihren sonstigen Eigentümlichkeiten. Die Nachbilder, der Gefässbaum, der blinde Fleck, der gelbe Fleck projizieren sich also immer in die gleichen Orte des Sehfelds. Jeder Punkt desselben ist deshalb in der Empfindung durch diejenigen Lokalzeichen derselben bezeichnet, welche den Empfindungen der entsprechenden Netzhautstelle angehören, und es ist vorhin schon hervorgehoben worden, dass wir die lokale Bestimmtheit der Empfindung irgend einer Sehnervenfaser sowohl in unseren eigenen Vorstellungen, als auch in der Mitteilung für andere gar nicht anderes bezeichnen und aussprechen können, als indem wir die Stelle des Sehfeldes bezeichnen, der sie angehört.

Die Entstehung von Gesichtsfelddefekten.

§ 140. Wird nun eine Leitungsfaser z. B. $\alpha - \alpha'$ Figur 177 oder eine Gruppe solcher z. B. $\alpha - \alpha'$, $\beta - \beta'$ an irgend einer Stelle durch einen Krankheitsherd unterbrochen, so gelangt die in α resp. β aufgenommene Erregung nicht mehr nach α' resp. β', sie wird also nicht empfunden und darum auch nicht von α resp. β in den Raum hinausprojiziert. Dadurch entsteht in dem Mosaik der retinalen Empfindungskreise eine Lücke resp. im Gesichtsfelde ein Skotom, dessen Grösse der Zahl der hinsichtlich der Projektion nicht mehr funktionierenden retinalen Sehelemente entspricht, und dessen Intensität, d. h. relativer oder absoluter Ausfall der Empfindung in seinem Bereiche von der mehr oder minder starken Funktionsbeeinträchtigung oder vollständigen Zerstörung der Sehelemente abhängt. Es ist nun klar, dass die Funktion in gleicher Weise beeinträchtigt werden muss, wenn z. B. lediglich das retinale Sehelement α, oder wenn lediglich eine Stelle der Leitung $\alpha - \alpha'$, oder wenn lediglich der kortikale Empfindungskreis (Fascikelfeld) zerstört worden ist. Für die Diagnostik und überhaupt die klinische

Seite dieser Störung ist es aber ein grosser Unterschied, ob die Läsion die retinale Stelle α betrifft, oder ob und an welchem Orte sie in der Leitung α—α' gelegen ist, oder ob sie in dem kortikalen Bezirke α' ihren Angriffspunkt hat. Den die retinalen Sehelemente alterierenden Krankheitsherd können wir eventuell mit dem Augenspiegel beobachten, ebenso wenn entzündliche oder atrophische Zustände bis in die Papille hineinreichen. Für alle Sehstörungen aber, welche durch Herde centralwärts von der Papille bedingt werden, kann nur eine Aufnahme des Gesichtsfeldes hinsichtlich des Sitzes derselben uns Auskunft erteilen.

Wir unterscheiden ein monokulares und binokulares Gesichtsfeld. Zu klinischen Zwecken wird aber stets nur das monokulare Gesichtsfeld aufgenommen aus Gründen, die wir zweckmässiger in einem späteren Abschnitt darlegen werden.

Im monokularen Gesichtsfelde sehen wir, wenn wir von allen Erfahrungen (bezüglich der Tiefendimension etc.) des betreffenden Individuums abstrahieren, wie vorhin erwähnt, alle Eindrücke auf einer Fläche nebeneinander geordnet, wie bei einer Zeichnung.

Die Ausdehnung des monokularen Gesichtsfeldes nimmt mit der Entfernung vom Knotenpunkt zu.

§ 141. Denken wir uns Figur 178 von allen längs der äussersten Peripherie der Netzhaut gelegenen Empfindungselementen die Richtungslinien in den

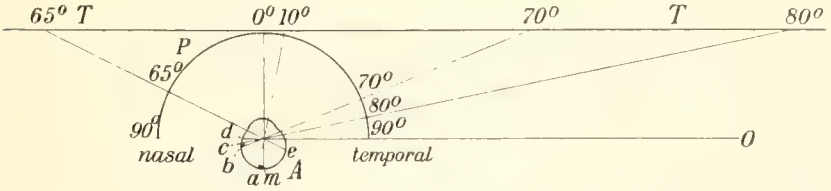

Fig. 178.

Projektion des Gesichtsfeldes nach Fuchs, Lehrbuch der Augenheilkunde.

Das Gesichtsfeld des Auges A, projiziert auf den Halbkreis des Perimeters P, erstreckt sich von 65° auf der nasalen Seite bis zu 90° auf der temporalen Seite, entsprechend den Punkten e und d der Netzhaut. Dieselben bezeichnen den vorderen Rand der empfindlichen Netzhaut, welcher an der nasalen Seite weiter nach vorne reicht als an der temporalen. Auf einer Fläche TT lässt sich das Gesichtsfeld nicht bis zu seiner temporalen Grenze hin verzeichnen, da deren Projektion O schon ausserhalb der Fläche fällt.

Raum hinausgezogen, so umfassen dieselben sozusagen einen Kegel, dessen Spitze im Knotenpunkt des Auges liegt, und dessen Mantel von jenen peripheren Richtungslinien gebildet wird. Die Basis dieses Kegels stellt nun unser Gesichtsfeld dar, sei es, dass wir dasselbe auf eine Fläche TT oder eine Hohlkugelfläche P projizieren. Da, wo die Grundfläche jenes Kegels von seiner Achse geschnitten wird, liegt der Fixationspunkt O^0 im Gesichts-

felde. Legen wir nun in beliebiger Entfernung vom Knotenpunkte Flächen durch die Sehachse senkrecht, so wird die Grundfläche dieses Kegels und somit unser Gesichtsfeld um so mehr an Ausdehnung gewinnen, je weiter sich diese Fläche vom Knotenpunkte entfernt. Für eine bestimmte stets sich gleich bleibende Entfernung dieser Fläche vom Knotenpunkte bleibt die Ausdehnung unseres Gesichtsfeldes die gleiche. Diese Konstanz benutzen wir für die klinische Untersuchung, indem wir unser Gesichtsfeld entweder auf einer graduierten, in bestimmter Entfernung vom Auge angebrachten Tafel T oder auf einer graduierten Hohlkugel P, dem Perimeter, entwerfen, in dessen Mittelpunkt das zu untersuchende Auge fixiert wird. Längs der einzelnen Meridiane der Tafel T oder der Hohlkugel P werden nun farbige oder weisse Untersuchungsobjekte von einem bestimmten Flächeninhalte gegen den im Mittelpunkte der Graduierung gelegenen Fixierpunkt bewegt und diejenigen Stellen notiert, an welchen das Untersuchungsobjekt in der Peripherie des untersuchten Meridians eben gerade noch bemerkt worden ist, oder wo sich Defekte auf den einzelnen Meridianen innerhalb des Gesichtsfeldes zeigen. Die so gefundenen Werte werden dann in ein die Graduierung der Tafel oder der Hohlkugel wiedergebendes Schema eingetragen. Um nun aus dem Vergleiche des so gewonnenen Gesichtsfeldes für die Diagnose pathologischer Zustände fruchtbringende Folgerungen ziehen zu können, war es zunächst notwendig, aus einer grossen Anzahl gesunder emmetropischer Augen die Form und Ausdehnung eines normalen Gesichtsfeldes zu konstruieren.

Die Ausdehnung des monokularen Gesichtsfeldes.

§ 142. Die Messungen des normalen Gesichtsfeldes haben nun ergeben, dass seine Grenzen nicht auf jedem Meridiane gleich weit vom Fixierpunkte, als dem physiologischen Mittelpunkte desselben, entfernt liegen, weil die Verteilung der retinalen Endelemente nicht überall die gleiche ist. Denn das Gesichtsfeld stellt ein etwas ungleichmässig gebildetes, liegendes Oval dar, siehe Tafel XXV Figur 179, dessen äussere Hälfte bedeutend grösser als die innere, und dessen unterer Teil grösser als der obere ist. Die grösste Ausdehnung hat dasselbe im horizontalen Meridiane nach aussen, die kleinste im vertikalen Meridiane nach oben und in dem diagonalen Meridiane nach unten innen.

Nach Donders (398) beginnt auf der temporalen Seite der Retina die Unempfindlichkeit ungefähr 4 mm weiter nach hinten vom Kornealrande, als auf der Nasalseite.

Schweigger (399) hat den von Förster gefundenen Umstand bestätigt, dass das normale Gesichtsfeld an der medialen Seite etwa 60° nach innen vom Fixierpunkt seine Grenze findet. Dies sei aber nur bei der gewöhnlichen Untersuchungsmethode der Fall, wenn man nämlich weisse Papiere von 5—10 mm Seite als Index am Perimeter anwendet. Dass auch an der medialen Seite die Lichtempfindung sich ziemlich weit erstreckt, wies er dadurch nach, dass er das Bild einer Lichtflamme, welches von einer an

die Nasenseite gehaltenen Glasplatte reflektiert wurde, auf die äussersten Grenzen der Netzhaut fallen liess. Wenn man daher grosse und sehr lichtstarke Untersuchungsobjekte wählt, erhält man ein grösseres Gesichtsfeld, als mit kleinen und lichtschwächeren Indices.

Umstände, welche unter physiologischen Bedingungen die Ausdehnung des Gesichtsfelds beeinflussen.

§ 143. Die Ausdehnung des normalen Gesichtsfelds wird noch durch eine Reihe anderer Punkte beeinflusst, mit deren Aufzählung wir uns zunächst zu beschäftigen haben.

Nach innen beengt der vorspringende Nasenrücken, nach innen unten die Nasenspitze, gerade nach unten die Wange, die Lippen und ev. der Schnurrbart die Ausdehnung des Gesichtsfeldes. Am freiesten ist dasselbe nach aussen hin. Ganz besonders aber wird nach oben das Gesichtsfeld durch das individuell so sehr verschieden tief herabhängende Oberlid beengt. Daher darf man bei der Untersuchung nie versäumen, mit dem Finger des Oberlid hinauf zu ziehen und den Kopf des Patienten auf der Kinnstütze am Perimeter so zu drehen, dass die Einengung des Gesichtsfeldes durch die Nase vermieden, und dass wegen dem vorspringenden Orbitaldach der Kopf des zu Untersuchenden mehr nach hinten gebogen wird.

Je weiter die Pupille ist, um so grösser wird die Ausdehnung des Gesichtsfeldes, weil dann die Lichtstrahlen weiter nach vorne gelegene Retinalstellen eher noch treffen können, als bei enger Pupille.

Rückt bei der Akkommodation und bei hypermetropischem Augenbau die Linse an die Kornea heran, dann nimmt ebenfalls die Ausdehnung des Gesichtsfeldes zu. Es werden nämlich vom Auge noch leuchtende Punkte wahrgenommen, welche von der Gesichtslinie um 90° entfernt sind, so dass ihre Verlängerung die Augenachse vertikal treffen müsste. Die Wahrnehmbarkeit solcher Punkte wird durch die Brechung an der Cornea und durch die Linse bewirkt.

Auch die Gestalt des Augapfels beeinflusst die Ausdehnung des Gesichtsfelds, indem in langgestreckten Bulbis (Myopie) die Retina nicht so weit vorne endigt, als in Augen mit kürzerer Achse, vergl. Emmert (400), Butz (401), Groenouw (402).

Abgesehen von diesen rein körperlichen Bedingungen muss in psychischer Hinsicht von dem Patienten ein gewisser Grad von Intelligenz beansprucht werden, sofern eine zuverlässige Aufnahme des Gesichtsfeldes erzielt werden soll. Denn für viele Individuen ist es keine leichte Aufgabe bei strenge innegehaltener centraler Fixation die Aufmerksamkeit dem peripher am Perimeter hin- und hergeführten Untersuchungsobjekte zuzuwenden. Daher bedarf es nicht selten einer gewissen Einübung des Patienten. Auch ist es wegen dieser Teilung der Aufmerksamkeit für viele Individuen leichter die periphere Stelle im Gesichtsfeld zu bezeichnen, wo das vom Centrum her bewegte Unter-

suchungsobjekt eben verschwindet, als bei umgekehrter Richtungsführung genau anzugeben, wo von der Peripherie her das Untersuchungsobjekt eben im Gesichtsfelde auftaucht. Man bewege darum bei der Untersuchung den Index abwechselnd centripetal und centrifugal und mache dabei mit demselben oscillierende Bewegungen, bis durch übereinstimmende Angaben die richtige Grenze gefunden ist. Wegen der von Exner (405) und Aubert (406) gefundenen grossen Empfindlichkeit der Netzhautperipherie für Bewegungsvorgänge erleichtert ein derartiges Oscillieren mit dem Untersuchungsobjekte ausserordentlich die Gesichtsfeldaufnahme.

Aus allen diesen und den vorher erwähnten Gründen nun haben bezüglich der Ausdehnung des normalen Gesichtsfeldes verschiedene Autoren nicht ganz übereinstimmende Werte erzielt. Weil es somit gewiss ist, dass es im streng physiologischen Sinne keine bestimmte allgemeine Gesichtsfeldgrenze gibt, so hat man diesen Grund geltend gemacht, um gegen die Konstruierung eines kleinsten, noch normalen Gesichtsfeldes für unsere Schemata zu polemisieren. Die Vernachlässigung jener früher erwähnten Verschiedenheiten ist aber in weitaus der grössten Mehrzahl aller Fälle von ganz untergeordneter Bedeutung. Es liegen die Verhältnisse hier noch nicht einmal so unklar, wie beim Augenspiegel, wo jedermann weiss, welche Schwierigkeiten die individuell verschiedene Färbung der Papille mit den fliessenden Übergängen ins pathologische Gebiet verursacht, und dennoch wird es Keinem einfallen, die diagnostische Beweiskraft des Augenspiegels deshalb in Frage zu stellen. Hier wie dort ist eben eine grosse Übung und eine reiche Erfahrung in der Kombination der verschiedenartigen Untersuchungsergebnisse des Auges, unter denen die Gesichtsfeldmessung für die Neurologie den ersten Rang einnimmt, von absoluter Notwendigkeit. Und da man in den Tausenden von Gesichtsfeldaufnahmen mit höchster diagnostischer Valenz, die wir in klinischen Arbeiten bereits besitzen, auf alle jene modifizierenden Umstände nie oder nur geringe Rücksicht genommen hat, ohne dass dadurch der Wert der Diagnose beeinträchtigt worden wäre, dürfen wir immerhin für das gesunde menschliche Auge die in dem Försterschen Schema (Tafel XXV, Figur 179, für ein Untersuchungsobjekt von 5 qmm, Weiss) angegebene normale Grenze, als Basis unserer diagnostischen Betrachtungen ansehen.

Man hat dabei aber stets in der Erinnerung zu behalten, dass man bei der gewöhnlichen Gesichtsfeldprüfung nur die Grenzen für eine bestimmte Grösse des weissen oder farbigen Objekts erhält, die man als das relative Gesichtsfeld bezeichnen kann, im Gegensatz zu dem absoluten Gesichtsfelde, das uns die maximale Ausdehnung, die überhaupt zu erlangen möglich ist, angibt. Baas (404) erscheint es gesichert, dass das absolute Gesichtsfeld für unzerlegtes Licht der Ausdehnung der nach ihrer anatomischen Struktur überhaupt funktionsfähigen Netzhaut entspreche und nach innen aus morphologischen Gründen 12—13 Perimetergrade kleiner sei als nach aussen, in den äussersten 20 Graden der lateralen Seite aber eine beträchtliche

Amblyopie aufweise. Die Feststellung des absoluten Gesichtsfeldes hat jedoch nur theoretischen Wert. Für die Praxis ist das relative Gesichtsfeld, das für eine bestimmte Objektgrösse gefunden wird, das allein massgebende. Als konventionelles Mass wenden wir im allgemeinen ein 5 qmm grosses weisses resp. farbiges (Rot, Blau) Untersuchungsobjekt an.

Das Gesichtsfeldschema und seine Fehler.

§ 144. Das auf einer Fläche angeordnete Gesichtsfeldschema ist nun mit dem angegebenen gleichen Abstand der Breitekreise weit davon entfernt, eine richtige Projektion der Perimetergrade auf die Ebene, die den Scheitel tangiert, darzustellen. Dadurch entstehen Verzerrungen, die ausser Skotomen auch die peripheren Grenzen betreffen.

Hirschberg (403) empfiehlt darum sein Schema, das er als die wirkliche, senkrechte Projektion der Halbkugel auf jener Fläche entworfen hatte. Wenn damit auch geometrisch bessere Bilder erhalten werden, so ist doch hier der schwer wiegende Nachteil vorhanden, dass die eng zusammengedrängten Kreise der Peripherie auch die Grenzen, wenn man sie für Weiss und Farben einzeichnen will, so eng zusammendrängen, dass die Zeichnung weniger übersichtlich wird. Leichtere Defekte oder Einengungen der Aussengrenzen fallen dabei nicht so sehr in die Augen als bei dem Försterschen Schema, so dass dessen Nachteil hier gerade zum Vorteil wird. Ist man sich zudem bewusst, dass man doch immer nur ein Schema vor sich hat, das nicht beansprucht, als wirkliches Abbild betrachtet zu werden, so kann die tatsächliche Unrichtigkeit leicht ertragen werden, zumal man ja jederzeit in der Lage ist, aus den genauen Winkelangaben die wahre Projektion auf die Kampimeterfläche zu konstruieren [Baas (404), Groenouw (426)]. Da ausserdem der Fehler in der Zeichnung für alle Untersuchungen derselbe bleibt, sind dieselben auch untereinander vergleichbar, und man kann ihn daher auch aus diesem Grunde unberücksichtigt lassen.

Die Methoden, das Gesichtsfeld aufzunehmen.

§ 145. Im allgemeinen gibt es drei Methoden, das Gesichtsfeld aufzunehmen. Die bequemste, aber auch roheste ist die Bestimmung desselben mit der Hand oder einem Stück weissen Papiers. Diese Methode besteht nach Donders darin, dass wir den Patienten, mit dem Rücken gegen das Fenster gekehrt, etwa $1^1/_2$ Schritte weit uns gegenüber aufstellen, unsere Augen in die gleiche Höhe mit den seinen bringen und, wenn wir das rechte Gesichtsfeld untersuchen wollen, den Kranken auffordern, mit seinem rechten Auge unser linkes zu fixieren. Alsdann fragen wir, ob im indirekten Sehen unsere Handbewegungen vom Patienten wahrgenommen werden und suchen so die Grenzen des Gesichtsfeldes zu bestimmen, indem wir zugleich durch unser Auge das Fixieren des Patienten und unsere Handbewegungen im indirekten Sehen und damit die Ausdehnung unseres eigenen Gesichtsfeldes

kontrollieren. Diese rohe Untersuchungsmethode kann uns in manchen Fällen schon deutliche Hinweise geben, ob nach gewissen Richtungen hin Defekte vorhanden sind, und ob wir es mit einer hochgradigen konzentrischen Einschränkung zu tun haben. Undeutlichkeitsskotome und kleinere Gesichtsfelddefekte bleiben bei dieser Untersuchungsweise verborgen. Die Eintragung eines derartig untersuchten Gesichtsfeldes in ein Schema ist selbstverständlich unmöglich. Relativ anwendbar ist diese Methode, wenn es sich um Konstatierung einer Hemianopsie handelt. Unentbehrlich ist dieselbe, wenn bei geistig stumpf gewordenen Gehirnkranken eine Prüfung vorgenommen werden soll, oder bei Patienten mit dichten Trübungen der brechenden Medien oder mit derartig hochgradigen Sehstörungen, dass die Vornahme einer exakteren Untersuchung zur Unmöglichkeit geworden ist. Hier verfährt man meistens so, dass man im Dunkelzimmer eine Lampe seitwärts hinter dem Patienten aufstellt, denselben geradeaus sehen lässt und nun mit dem Augenspiegel von verschiedenen Punkten der Peripherie aus das Flammenbildchen ins Auge wirft. Ist das Gesichtsfeld normal, dann wird der Patient genau angeben, von welcher Seite her das Licht ins Auge geworfen wird, als Beweis, dass seine Lichtprojektion im groben wenigstens unbehindert ist.

§ 146. Eine andere und wesentlich bessere Methode ist die Gesichtsfeldaufnahme an einer graduierten Tafel. Diese Methode wurde von v. Graefe (419) eingeführt und durch v. Wecker (420) wesentlich verbessert. Der Kranke wird 1 Fuss entfernt von einer graduierten Tafel aufgestellt, deren Mittelpunkt er fixieren muss. Ein Stück Kreide wird nun von der Peripherie längs der verschiedenen Meridiane gegen den Fixierpunkt auf der Tafel vorgeschoben und die Stelle markiert, an welcher das Weiss der Kreide eben im Gesichtsfeld erscheint. Auf der v. Weckerschen Tafel vertreten weisse, auf den einzelnen Meridianen verschiebbare Elfenbeinkugeln die Kreide. Die Verbindung der angemerkten Punkte ergibt nun eine Zeichnung: das vorhandene Gesichtsfeld. Der Vorteil dieses Apparates besteht darin, dass die so gewonnene Zeichnung eine richtige Projektion des Gesichtsfeldes auf die Fläche der Tafel darstellt. Der Untersucher erhält von der Form der Gesichtsfeldausdehnung, von eventuellen Skotomen, eine wahrheitsgetreue Darstellung, ohne dass Verzerrungen des erlangten Bildes dabei hervortreten, wie solches bei der Eintragung in das Förstersche Gesichtsfeldschema nicht zu vermeiden ist.

Diese Methode leidet aber an folgendem Übelstande. Nach v. Helmholtz (408, pag. 66) ist für die äussersten Strahlen die Ablenkung durch die Cornea und vordere Kammer so stark, dass noch Lichtstrahlen empfunden werden, welche senkrecht zur Augenachse auf die Hornhaut fallen. Da sich aber ein normales Gesichtsfeld nach aussen bis 90° und noch weiter erstrecken kann, so wäre die Aussengrenze des Gesichtsfeldes an der Tafel temporalwärts gar nicht zu bestimmen (vergleiche Figur 178 O). Ein weiterer Übelstand besteht darin, dass man die peripheren, schon an und für sich weniger lichtempfindlichen Teile der Netzhaut aus einer viel grösseren Entfernung, wie die

Macula lutea, messen muss. In grösserer Entfernung von dem Auge wird aber die Grösse der Netzhautbilder und die Helligkeit des Untersuchungsobjektes gesetzmässig geringer. Daher messen wir bei Benützung ein und desselben Untersuchungsobjekts die verschiedenen Partieen des Gesichtsfeldes an der Tafel mit ungleich grossem und ungleich lichtstarkem Maasse.

§ 147. Soll das benützte Untersuchungsobjekt einem jeden Punkte der Retina unter gleicher Grösse und gleicher Lichtstärke erscheinen, dann kann dies nur dadurch bewerkstelligt werden, dass ein solches von bestimmter Grösse auf den Meridianen einer Hohlkugelfläche hin und her geschoben wird. Am meisten in Gebrauch ist das Förstersche Perimeter: Aubert und Förster (421), Förster (422, 423), Möser (424).

Das Perimeter stehe zwischen zwei Fenstern mit der Konkavseite des Reifen dem einströmenden Tageslichte zugekehrt. Nach der entgegengesetzten Seite

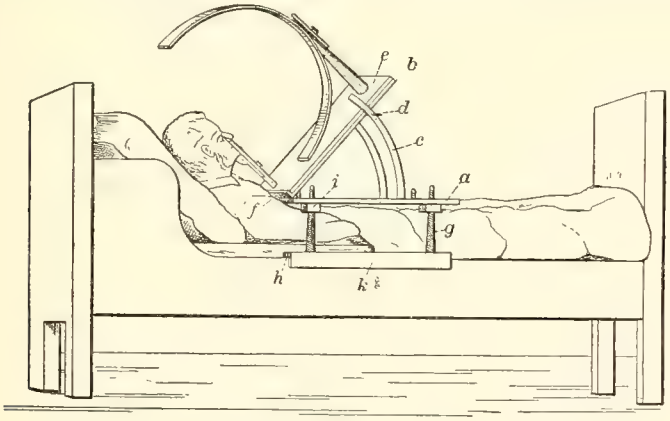

Fig. 180.
Bettperimeter nach Wilbrand.

wird das Instrument durch eine hohe, mit gleichmässig schwarzem, nicht glänzendem Tuche ausgeschlagene Wand umstellt, damit nicht die Aufmerksamkeit des Patienten abgelenkt, und die Netzhaut in ihrer Lichtempfindlichkeit beeinträchtigt werde. Alle dem Patienten zugekehrten Flächen des Perimeters, seines Gestells und der Tischplatte, auf welcher es ruht, sind ebenfalls mit mattschwarzer Farbe zu bestreichen.

An grossen Krankenhäusern kommen wir nicht selten in die Lage, bei bettlägerigen Patienten das Gesichtsfeld aufnehmen zu müssen. Für diese Fälle hat Wilbrand ein Bettperimeter konstruiert[1]). dessen Anwendung aus nebenstehender Abbildung ersichtlich ist (Figur 180).

Als Untersuchungsobjekt benutzt man gewöhnlich weisse und farbige Quadrate von 5 mm Seitenlänge. Die farbigen Objekte werden aus dem sog. Heidelberger Blumenpapier dem Übereinkommen gemäss angefertigt und

[1]) Zu beziehen bei Optiker Plambeck, Hamburg, Hermannstrasse 32.

müssen häufig erneuert werden. Für die Untersuchung hochgradiger Amblyopen muss man sich oft grösserer weisser und farbiger Papierquadrate von 10, 20 und mehr Millimeter Seitenlänge bedienen, ebenso wie man zur Auffindung kleiner centraler Skotome oft zu kleinsten, 1 quadratmillimetergrossen roten Untersuchungsobjekten greifen muss.

Das beste Mittel zur Übung der Patienten im ruhigen Fixieren ist die Aufnahme der Grenzen des blinden Flecks, Ole Bull (425). Man lernt hierbei erst richtig verstehen, wie schwierig es oft für die Patienten ist, jede Bewegung des Auges zu unterdrücken, wenn sie ihre Aufmerksamkeit auf einen Gegenstand ausserhalb desjenigen Punktes richten sollen, der zu fixieren ist, und besonders, wenn dieser Punkt nach der Peripherie hin verschwinden will.

Die Marke für den Fixierpunkt darf nicht zu klein sein, weil die Fixierung eines sehr kleinen Objekts erheblich mehr anstrengt, und dasselbe wegen der simultanen Lichtinduktion (siehe später) zu leicht verschwinden kann.

Beim Perimetrieren muss streng auf das korrekte Innehalten der centralen Fixation (am besten eines schwarzen Punktes auf der weissen Fixierscheibe) geachtet werden. Ist die Fixationsscheibe dagegen von gleicher Farbe und gross, dann verschiebt jeder hier so leicht auftretende Wechsel in der Fixation einzelner Punkte auf derselben auch das Gesichtsfeld im Sinne der stattgehabten Bewegung, und so könnte z. B. die Trennungslinie bei Hemianopsie, welche im oder nahe am Fixierpunkt gelegen ist, alsdann zu weit von ihrer eigentlichen Lage abrücken. Durch diese Schwankungen der Fixation erfahren also die Grenzen der gefundenen Werte eine Erweiterung im Sinne des Blickfeldes. Denn unter Blickfeld verstehen wir jenen Teil des Raumes, der bei ruhendem Kopf und Körper durch die Aneinanderreihung der aus allen äussersten peripheren Augenstellungen gewonnenen Gesichtsfeldern abgegrenzt wird.

Der blinde Fleck im Gesichtsfeld.

§ 148. Nächst dem Fixierpunkt ist der blinde oder Mariottesche Fleck eine bedeutungsvolle Stelle im Gesichtsfelde. Seine Lage und Ausdehnung im Gesichtsfelde ist nicht konstant. Gewöhnlich liegt sein Centrum 12—15 Perimetergrade vom Fixierpunkt entfernt. Die Form desselben ist nach v. Helmholtz (408, pag. 253) eine unregelmässige Ellipse, an welcher bei sorgfältiger Gesichtsfeldaufnahme noch die Anfänge der ein- und austretenden grösseren Gefässstämme durch kurze Ausläufer sich darstellen. Bei der Projektion des Gesichtsfeldes gegen den Himmel würden auf dem Durchmesser des Mariotteschen Flecks 11 Vollmonde Platz finden, ebenso wie auf 6—7 Fuss Entfernung ein menschliches Antlitz in dieser Lücke des Gesichtsfeldes verschwinden kann. Die Tatsache nun, dass wir trotz dieser relativ grossen Lücke keine Partie im Gesichtsfelde unausgefüllt wahrnehmen, beruht auf dem Umstande, dass wir vom „Nichts" über-

haupt keine Vorstellung haben. Durch einen psychischen Akt wird eben der dem blinden Fleck entsprechende, unausgefüllte Bezirk des Gesichtsfeldes nach der Wahrscheinlichkeit ausgefüllt (E. H. Weber). Daher erscheint uns, wenn ein weisser Punkt auf einer schwarzen Fläche im blinden Fleck verschwindet, die ganze Fläche schwarz, oder eine weisse Fläche, von der ein schwarzer Punkt auf den blinden Fleck fällt, weiss. Im Hinblick auf die Unterbrechung der Kontinuität der empfindenden Netzhautfläche macht Aubert (427) darauf aufmerksam, dass wir a priori geneigt sind, den Objekten eine Kontinuität beizulegen und diese Annahme solange festhalten, als die sinnlichen Empfindungen und Wahrnehmungen nicht direkt derselben widersprechen, siehe auch Placido (428).

Da die Eintrittsstelle des Sehnerven etwas nach innen oben von der Fovea centralis gelegen ist, so treffen wir bei der perimetrischen Untersuchung etwas nach aussen und unten vom Fixierpunkt auf den blinden Fleck. Sein Durchmesser beträgt nach dem Försterschen Perimeter ungefähr 5°.

Landolt (429) und Dobrowolsky (430) haben vermittelst der Gesichtsfeldmessung die Entfernung zwischen der Papille und der Macula lutea bestimmt. Sie beträgt bei Emmetropen durchschnittlich 3,915 mm, bei Hypermetropen mehr, bei Myopen mässigen Grades weniger, bei höheren Graden von Myopie, wie sich erwarten liess, wieder mehr.

Die einzelnen Zonen und Grenzen des Gesichtsfelds.

§ 149. Wir hatten pag. 202 von den absoluten und relativen Gesichtsfeldgrenzen gesprochen. Zur Feststellung der absoluten Grenze müsste ein sehr lichtstarkes Untersuchungsobjekt bei völlig erholter (dunkeladaptierter) Netzhaut angewendet werden, weil alsdann der Grad der retinalen Lichtempfindlichkeit am grössten ist. Die absoluten Grenzen unseres normalen Gesichtsfeldes können wir ebensowenig empfinden, wie das, was hinter unserem Kopfe liegt. Sie gehen unmerklich in das Nichts über. Wir können zwar bei einiger Aufmerksamkeit noch angeben, welche Gegenstände ungefähr in der äussersten Peripherie des Gesichtsfeldes noch erscheinen und welche nicht, soweit die grosse Undeutlichkeit des Sehens mit der Netzhautperipherie dies zulässt. Doch weiter hinaus hört unmerklich alle und jede Empfindung auf.

§ 150. Während die Physiologen unter Netzhautperipherie alles verstehen, was 2° von dem Fixierpunkt peripher gelegen ist (v. Kries [333]), bezeichnen wir aus praktisch klinischen Gründen als centrale Partie des Gesichtsfeldes ein längliches Oval, welches einerseits den Fixierpunkt in sich schliesst und am anderen Pol bis zum blinden Fleck sich erstreckt. Dann folgt die intermediäre Gesichtsfeldpartie, und dann die periphere Gesichtsfeldzone. Die letztere beginnt im allgemeinen da, wo ein 5 qmm grosses blaues Untersuchungsobjekt bei Untersuchung im diffusen Tageslichte

farbig nicht mehr empfunden wird. Diese periphere Gesichtsfeldzone zeigt manche physiologische Eigentümlichkeiten, mit deren Besprechung wir uns hier zunächst befassen wollen.

Das von der äussersten Peripherie am Perimeter bei central fixierendem Auge auf die äusserste Netzhautperipherie fallende Bild ist lichtschwächer, weil der seitlich in die Pupille fallende Lichtkegel kleiner ist, als der vom Fixierpunkt ausgehende. Förster (431) gibt an, dass man unter einem Winkel von 45° gegen die Sehachse auffallende Sonnenstrahlen mehrere Sekunden lang durch die Pupille einfallen lassen könne, ohne irgend lebhaftere oder andauernde Nachbilder zu bewirken. Daneben geht durch Reflexion an der Cornea und Linse um so mehr Licht für die Seitenteile der Retina verloren, unter einem je grösseren Winkel mit der Achse dasselbe einfällt.

Ferner hatten wir pag. 172 gesehen, dass die retinalen Empfindungskreise in der Peripherie am grössten sind, mit anderen Worten, dass dann auch die Untersuchungsobjekte und namentlich die farbigen, wenn sie daselbst erkannt werden sollen, entweder eine grössere Fläche darbieten, Aubert (434), Klug (410), oder intensiver beleuchtet werden müssen.

Früher hatte man überhaupt die Netzhautperipherie für farbenblind gehalten: Dobrowolsky (432). Demgegenüber hatten aber Aubert (434), Rählmann (435), Landolt (436), Donders (437), Schön (438), Klug (410), Charpentier (440), Chodin (441) u. a. gezeigt, dass die ganze Netzhaut farbenempfindlich sei.

Neuerdings hat Tschermak (442) Beobachtungen über die angebliche Farbenblindheit der Netzhautperipherie mitgeteilt. Unter Verwertung früherer Untersuchungen betont er zunächst, dass keine einzige Netzhautzone des normalen Auges unter allen Umständen weder partiell noch total farbenblind sei, dass vielmehr vom Centrum nach der Peripherie hin eine bloss allmähliche Abnahme des Farbensinns stattfände von der Art, dass nur unter gewissen Bedingungen, von einer gewissen Exzentrizität ab die betreffende Farbe eines gewissen Objekts nicht mehr unterschieden werde.

Die Farben im Gesichtsfelde.

§ 151. Bezüglich der Farbenempfindung im Gesichtsfelde existieren vom Fixierpunkte bis zur Peripherie eine grosse Menge sich allmählich verändernder Zwischenzonen.

A priori erscheint m natürlichsten, die Spektralfarben zu Gesichtsfelduntersuchungen erwenden, was in der Tat auch die Physiologen meist getan haben. Für Praxis ist aber die Anwendung derselben für die Bestimmung der Ausde nung der Farbengesichtsfelder, weil zu umständlich, nicht zu verwenden.

Nach Dobrowolsky (443) ist die Empfindlichkeit für Farbentöne aller Spektralfarben am höchsten im Centrum, nimmt von hier nach der Peripherie

Fig. 179.

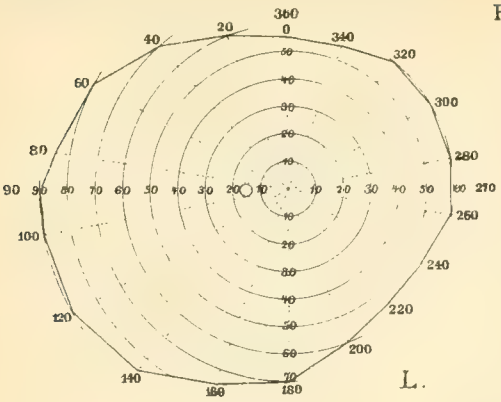

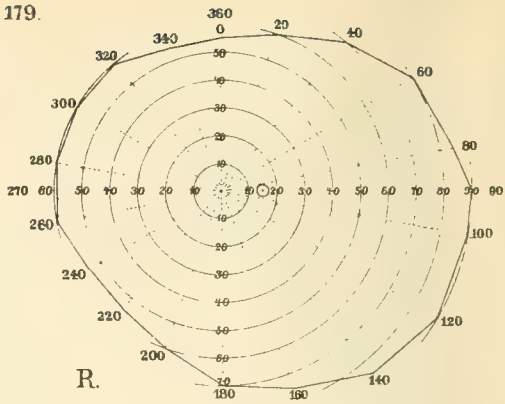

Fig. 184.

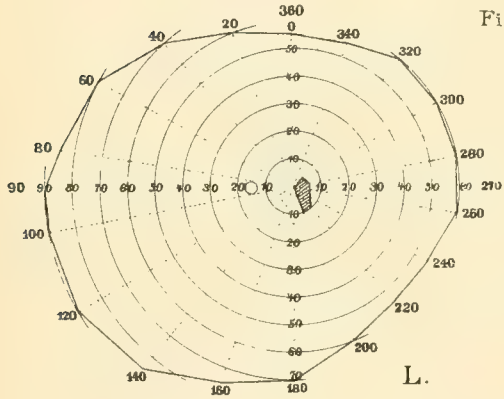

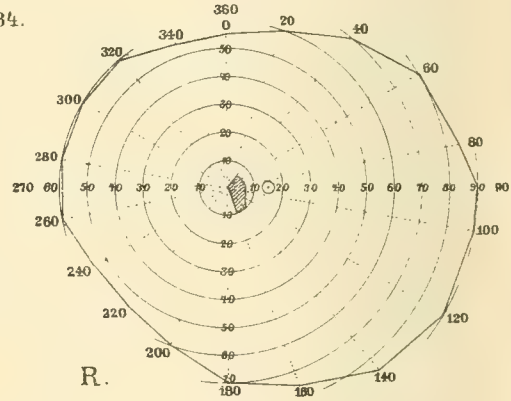

Fig. 185.

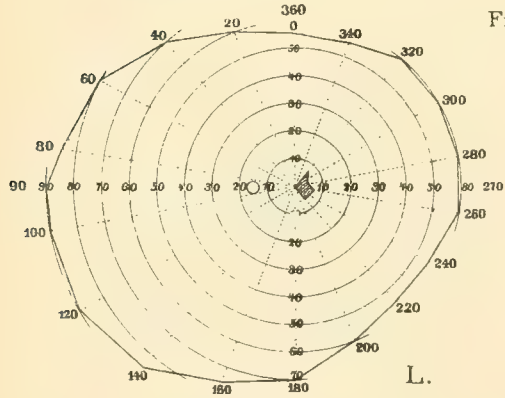

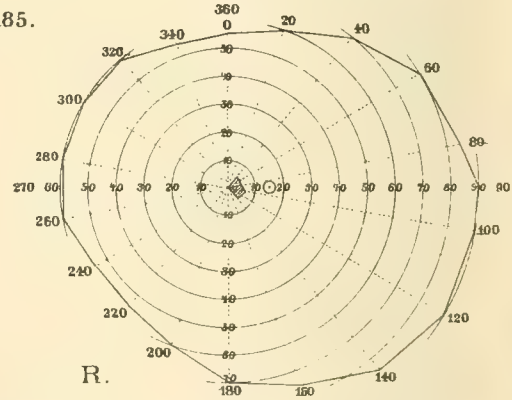

Fig. 186.

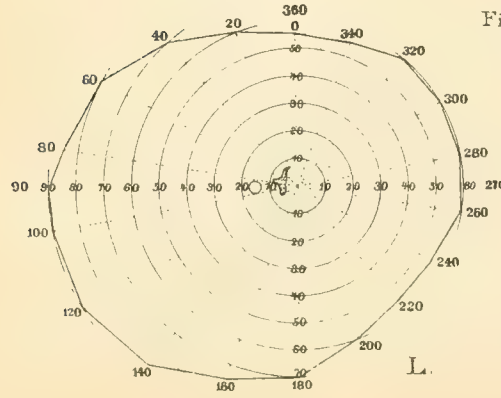

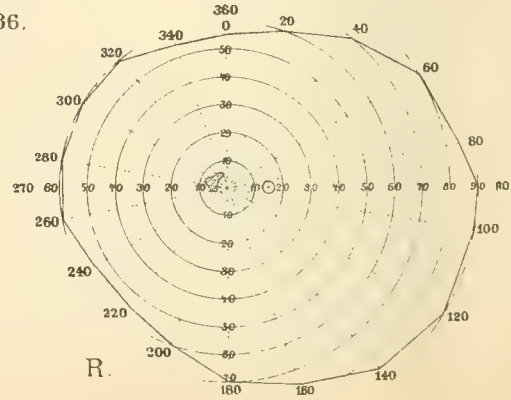

Fig. 187.

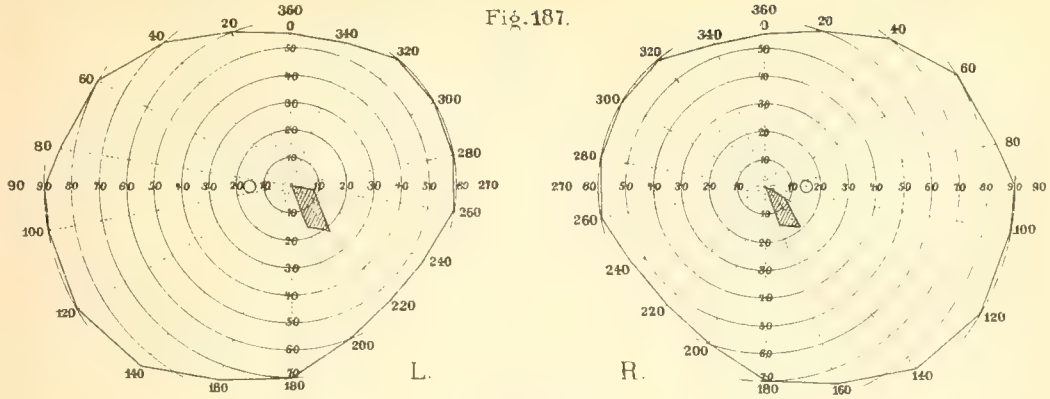

Fig. 188.

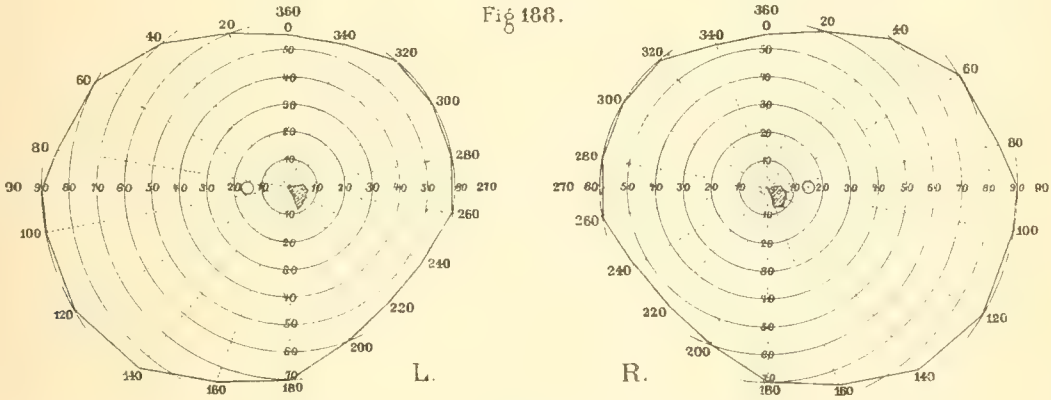

Fig. 189.

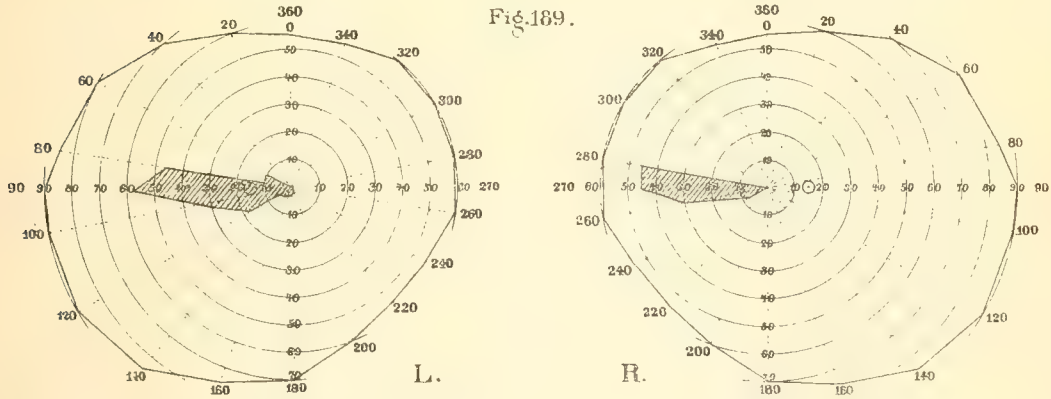

Fig. 190.

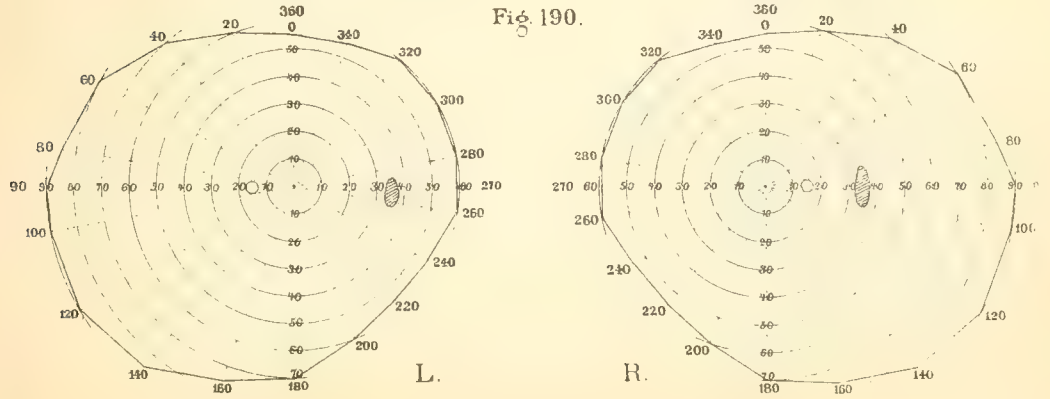

zu immer mehr ab und erreicht in der äussersten Peripherie ihr Minimum. Die Verminderung der Empfindlichkeit soll schon in der Macula lutea in nächster Nähe der Fovea centralis beginnen. Eine Ablenkung von 1° genüge schon, dies zu konstatieren. Für gewöhnliche 5 qmm grosse Untersuchungsobjekte besteht im diffusen Tageslichte eine individuell verschieden breite periphere Zone, in welcher Farben nicht erkannt werden.

Die grösste Ausdehnung im Gesichtsfelde hat Blau, die geringste Rot. Mit Grün wird für gewöhnlich nicht untersucht, weil ein dem spektralen Grün möglichst ähnliches Pigment zu schwer herzustellen ist, und das Grün auch zu leicht schmutzig wird.

Wir beschränken uns daher auf die Bestimmung der Grenzen für Rot und Blau. Bei centralen Skotomen ist im allgemeinen für blaue Untersuchungsobjekte der Umfang des Defektes geringer als für rote Objekte.

Detaillierter über die Farbenempfindung im Gesichtsfelde werden wir uns später noch zu verbreiten haben, nachdem wir mit der Heringschen Farbentheorie und der Lehre vom Kontrast vertraut geworden sind.

Die binokulare Projektion.

Die objektive und subjektive Orientierung und das Blickfeld.

§ 152. In § 139 pag. 197 hatten wir hervorgehoben, dass wir vermöge der objektiven Orientierung die Objekte der Aussenwelt flächenhaft nebeneinander geordnet sehen, ohne dabei die Entfernung derselben von unserem Auge zu berücksichtigen. Zur vollkommenen Orientierung gehört aber noch, dass wir das ganze Mosaik von Bildern, welches wir von unserer Netzhaut nach aussen projizieren, auch dahin in den Raum verlegen, wo es sich wirklich befindet. Damit erhalten wir erst die richtige Auffassung von der Lage der Dinge sowohl zueinander als auch von ihrer Entfernung von unserem Auge: subjektive Orientierung. Letztere gründet sich einesteils auf die Kenntnis von der Lage unseres Körpers im Raume, andererseits auf die Stellung unserer Augen im Kopfe. Die Lage unseres Körpers im Raume wird aber durch das Gleichgewichtsgefühl vermittelt, die Stellung unserer Augen im Kopfe durch die Muskelgefühle der Augenmuskeln. Von ihnen erfahren wir, wie die Augen im Verhältnis zu unserem Körper gerichtet sind.

Beim gewöhnlichen Gebrauch unserer Augen sehen wir immer mit ihnen beiden zugleich, wobei wir sie sowohl im Kopfe hin- und herbewegen, als auch von Zeit zu Zeit unseren Kopf und unseren ganzen Körper im Raume seinen Ort wechseln lassen. Dabei fixieren wir mit beiden Augen zugleich bald diesen, bald jenen Punkt des vor uns liegenden Objekts, d. h. wir geben unseren Augen diejenige Stellung, welche es ermöglicht, das Bild des fixierten Punktes gleichzeitig auf der Fovea beider Netzhäute aufzufangen. Bei einem derartigen Gebrauch der Augen sind wir im stande, wichtige Wahrnehmungen des Ortes aller Gegenstände zu gewinnen, von denen das Licht

ungestört in seinem gradlinigen Wege zu unserem Auge gelangen kann. Indem wir durch Bewegungen unserer Bulbi, durch Drehungen des Kopfes und unseres Körpers unser binokulares Gesichtsfeld dabei nach den verschiedensten Richtungen hinführen, sind wir im stande, den ganzen uns umgebenden Raum mit unserem Auge zu beherrschen. Den Teil des Raumes, welcher bei ruhendem Kopfe und Körper monokular und binokular in den Extremstellungen der Bulbi von unseren Augen übersehen werden kann, bezeichnete v. Helmholtz als Blickfeld. Auf diese Weise können wir bei unbewegtem Kopfe im horizontalen Meridian etwa 200° im Raume übersehen. Wenn das Blickfeld dasjenige Feld darstellt, über welches der Blick des bewegten Auges hinlaufen kann, so bildet es eine Fläche, die fest mit dem Kopfe verbunden ist, mit diesem sich bewegt, und in welchem ein Punkt, der Blickpunkt oder Fixierpunkt, von einem resp. beiden Augen so betrachtet wird, dass er sich auf dem Centrum der beiden Netzhäute abbildet. Das Gesichtsfeld dagegen ist, wie schon erwähnt, nur ein Teil des Blickfeldes. Während das letztere sich nur mit der Drehung des Kopfes bewegt, folgt das binokulare Gesichtsfeld schon den Drehungen der Augen, weil jeder Punkt des Gesichtsfeldes immer auf demselben bestimmten Punkte der Netzhaut abgebildet wird. Das Blickfeld und das Sehfeld verschieben sich daher bei den Bewegungen des Auges gegeneinander.

Das binokulare Gesichtsfeld und die identischen Netzhautpunkte.

§ 153. Aus früheren Erörterungen haben wir entnommen, welch' grosse Bedeutung der monokulären Gesichtsfelduntersuchung bei der Diagnose der Amblyopien zuerkannt werden muss. Weil aber die Kranken ihre Beschwerden meist nicht nach dem monokulären, sondern nach den Störungen des binokularen Sehens beurteilen, und monokulare Defekte im binokularen Gesichtsfelde je nach ihrer Lage eigentümliche Modifikationen erleiden oder ganz verschwinden können, so werden wir uns zunächst mit der Einrichtung des binokularen Gesichtsfeldes zu befassen haben.

Indem sich die Gesichtslinien (vgl. § 132 pag. 188) beider Augen unter sonst normalen Augenmuskelverhältnissen im gemeinschaftlichen Fixierpunkte schneiden (vergleiche Figur 182), kommt die nasale Gesichtsfeldhälfte O.RD.v.F.O vom monokularen Gesichtsfeldes O.RD.v.R′D.O des rechten Auges in die temporale Gesichtsfeldhälfte O.RS.v.F.O der monokularen Gesichtsfeldausdehnung O.R′S.v.RS.O des linken Auges zu liegen; es befinden sich somit die linken Gesichtsfeldhälften je eines Auges im binokularen Gesichtsfelde nach links hin, die rechten, je eines Auges nach rechts hin vom Fixierpunkte des binokularen Gesichtsfeldes. Wenn nun auch in dem Schema (Figur 182) beide temporalen Gesichtsfeldhälften (O.RS.v.F.O der linken und O.R′D.v.F.O des rechten Auges), sowie beide nasalen Gesichtsfeldhälften (O.RD.v.F.O des rechten und O.R′S.v.F.O des linken Auges) im vertikalen Meridiane zusammenstossen, so kommen doch

tatsächlich hier sehr viele individuelle Verschiedenheiten vor, sei es, dass die Trennungslinien der Gesichtsfeldhälften, wie solche bei den homonymen Hemianopsien hervortreten, nicht mit dem vertikalen Gesichtsfeldmeridiane zusammenfallen, sei es, dass die Grenzen mehr oder weniger über den vertikalen Meridian in die andere Gesichtsfeldhälfte hinüberziehen. Auf diese von Wilbrand (472) als „überschüssige Gesichtsfeldpartie" bezeichneten Verhältnisse werden wir zweckmässiger später zurückkommen.

Während die beiden temporalen Hälften somit den Gesamtumfang des binokularen Gesichtsfeldes bilden, welcher bei ruhendem Auge im horizon-

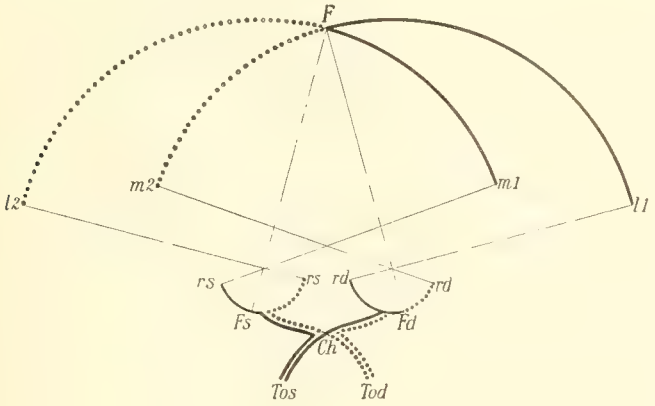

Fig. 181.
Schema des binokularen Gesichtsfelds nach Förster.

Tos Tractus optic. sinister, *Tod* Tract. optic. dexter, *Ch* Chiasma, *Fs* Fovea sinistr., *Fd* Fovea dextr., *rs-rs* Retina sinistra, *rd-rd* Retina dextra, *F* gemeinschaftl. Fixierpunkt, l_1F temporale Gesichtsfeldhälfte des rechten Auges, m_2F nasale Gesichtsfeldhälfte des rechten Auges, l_2F temporale Gesichtsfeldhälfte des linken Auges, m_1F nasale Gesichtsfeldhalfte des linken Auges. Die linken Retinalhälften *rs-Fs* des linken und *rd-Fd* des rechten Auges stehen mit *Tos* dem linken Tractus opticus in Konnex. Die diesen Netzhauthälften entsprechenden Gesichtsfeldhälften m_1F und l_1F liegen nach rechts hin vom Fixierpunkt. Die den rechten Netzhauthälften *rs-Fs* und *rd-Fd* eines jeden Auges entsprechenden Gesichtsfeldhälften (hier punktiert) l_2F und m_2F liegen nach links hin vom gemeinschaftlichen Fixierpunkt *F*. Diese linken Gesichtsfeldhälften eines jeden Auges stehen also mit dem rechten Tractus opticus in Konnex. *FsF* sind die Gesichtslinien des linken Auges, rsl_2 und rsm_1 die die äussersten Gesichtsfeldgrenzen markierenden Richtungslinien des linken Auges, *FdF* die Gesichtslinien des rechten Auges, rdl_1 und rdm_2 sind die die äussersten Gesichtsfeldgrenzen markierenden Richtungslinien des rechten Auges.

talen Meridian mit 180° die grösste Ausdehnung hat, setzt sich aus beiden nasalen Hälften gewissermassen ein besonderes kleineres Gesichtsfeld mit dem Umfang O . RD . v . R′S . O zusammen, das sich mit den je zu beiden Seiten der Fixationspunkte gelegenen gleich grossen Partien der temporalen Hälften deckt. Es deckt sich demnach die links vom Fixierpunkt gelegene, zum rechtshirnigen kortikalen Sehcentrum gehörige nasale Gesichtsfeldhälfte O . RD . v . F . O des rechten Auges mit der gleichgrossen Partie (O . RS . v . F . O — O . RS . v . RD . O) der gleichfalls mit dem rechtshirnigen korticalen Sehcentrum in Connex stehenden temporalen Gesichtsfeldhälfte des linken Auges und vice versa.

Weil nun innerhalb dieses eben beschriebenen Bezirkes O.RD.v.R′S.O alle auf identische, entweder nach links hin oder nach rechts hin vom Fixierpunkt gelegene Örtlichkeiten projizierte Lichtempfindungen sich im binokularen Gesichtsfeld decken, spricht man, auf die Nezhaut bezogen, von identischen (Joh. Müller), oder korrespondierenden oder Deckpunkten der Retina. Jeder Stelle der einen Netzhaut ist eine bestimmte Stelle der anderen derartig zugeordnet, dass bei einer gemeinsamen und gleichartigen Erregung beider Stellen nur ein einziger Eindruck zu stande kommt. Wenn daher jedem retinalen Deckpunktpaare ein Punkt im binokularen Sehfelde entspricht, so können wir je die zwei Deckpunkte dadurch

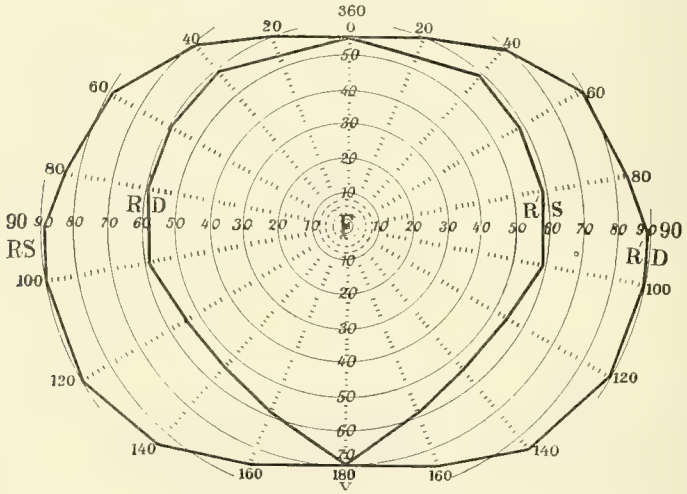

Fig. 182.

Das binokulare Gesichtsfeld nach Förster.

charakterisiert denken, dass die von ihnen ausgelöste Empfindung eine und dieselbe Höhe und Breite im gegebenen Gesichtsfelde hat, gleichviel, ob sie durch gleichzeitige Reizung beider, oder nur einer der Deckpunkte ausgelöst wird.

Korrespondierende Netzhautpunkte haben also in Beziehung auf ein gegebenes Sehfeld einen und denselben oder identischen Höhen- und Breitenwert. Alle Punkte, bei welchen dies nicht der Fall ist, welche also auf **differente** Stellen im Raume projiziert werden, nennt man **disparate** Punkte.

Dadurch dass sich im Bereiche der beiden nasalen Gesichtsfeldhälften O.RD.v.R′S.O des binokularen Gesichtsfeldes eine Deckung mit dem analogen Bereiche beider temporalen Hälften vollzieht, ist im binokularen Gesichtsfelde der je in einer temporalen Hälfte gelegenen Mariotteschen Fleck nicht vorhanden, weil der Ausfall der Empfindung an dieser Stelle durch die empfindende Netzhautpartie der nasalen Gesichtsfeldhälfte vom anderen Auge ersetzt wird. Andererseits können aber auch monokular konstatierte

Gesichtsfelddefekte, welche innerhalb des Deckungsbezirks gelegen sind, im binokularen Gesichtsfelde aus dem gleichen Grunde wie der Mariottesche Fleck eines jeden Auges verschwinden, vorausgesetzt, dass nur die deckende Gesichtsfeldhälfte des anderen Auges keinen Defekt zeigt; oder es können grössere Gesichtsfelddefekte verkleinert erscheinen, wie z. B. bei der bitemporalen Hemianopsie, wo die temporalen Gesichtsfeldhälften völlig in Wegfall gekommen sind, und das binokulare Gesichtsfeld alsdann die Ausdehnung O . RD . v . R/S . O annimmt.

Die anatomische Grundlage für die Funktion korrespondierender Netzhautstellen.

§ 154. Wenn man nach der empiristischen Theorie (vergl. § 134 pag. 190) der Gesichtsempfindung jede ursprüngliche räumliche Eigenschaft aberkennen und die Raumwerte der Netzhautstellen lediglich als einen Erwerb individueller Erfahrung ansehen will, so ist doch die Tatsache sehr auffallend, dass zwischen korrespondierenden Netzhautstellen eine angeborene auf **anatomischer Grundlage** beruhende funktionelle Beziehung besteht, durch welche der räumlichen Auslegung der von Deckstellen kommenden Empfindungen von vornherein eine bestimmte Bahn angewiesen wird. Diese anatomische Anlage beruht auf der partiellen Kreuzung der Opticusfasern im Chiasma, und der Beweis ihres Vorhandenseins in dem Vorkommen partieller, an korrespondierenden Stellen gelegener hemianopischer Skotome.

Wir hatten schon vorhin erwähnt, dass alles, was im binokularen Gesichtsfelde, Figur 181, nach links vom Fixierpunkte gelegen ist, mit dem kortikalen Sehcentrum des rechten Hinterhauptslappens, alles, was nach rechts vom Fixierpunkt gelegen ist, mit dem kortikalen Sehcentrum des linken Hinterhauptslappens gesehen wird, wobei die Leitung für die temporalen Gesichtsfeld- resp. nasalen Netzhauthälften durch den Fasciculus cruciatus, die Leitung für die nasalen Gesichtsfeld- resp. temporalen Netzhauthälften durch die Fasern des Fasciculus non cruciatus erfolgt.

Die folgenden Darstellungen sollen diese Verhältnisse leichter veranschaulichen und uns das nötige klinische Beweismaterial vorführen.

Wir sehen, Figur 183, an korrespondierenden Netzhautpunkten a α, b β, c γ, d δ, e ε der linken Netzhauthälften eines jeden Auges die zugehörigen Nervenfasern nach dem kortikalen Sehcentrum C S im linken Hinterhauptslappen verlaufen, und zwar die von der nasalen Hälfte der rechten Netzhaut RD kommenden Bahnen durch den Fasciculus cruciatus F c, die von der temporalen Netzhauthälfte des linken Auges kommenden im Fasciculus non cruciatus F n c. Im kortikalen linkshirnigen Sehcentrum CS endigt die vom Netzhautpunkte a kommende Bahn in einem, von Wilbrand (472) als Fascikelfeld bezeichneten, kortikalen Rindengebiete a'. Neben diesem ist das Fascikelfeld α' gelagert, welches mit dem Netzhautpunkte α des linken Auges

in Verbindung steht. Beide bilden nun im Sinne des binokularen Einfachsehens eine physiologische Einheit im Sehcentrum. Analog verhält es sich, wie mit allen anderen identischen Netzhautpunkten, auch mit den Punkten d und δ bezüglich ihres Fascikelfeldes $d'\,\delta'$. Wird nun die aus den Fascikelfeldern $d'\,\delta'$ bestehende physiologische Rindeneinheit z. B. durch einen entzündlichen Herd, oder die dazugehörige Faserung $d\,d'\,.\,\delta\,\delta'$ in ihrem intrakraniellen Verlaufe i. V. mechanisch, cirkulatorisch oder entzündlich gereizt, so wird von den respektiven identischen Netzhautpunkten d und δ die Erregung hinaus in den Raum projiziert, und diese so zu stande gekommene subjektive Lichterscheinung, monokular je in der rechten Gesichtshälfte eines Auges, binocular nach rechts hin vom gemeinschaftlichen Fixierpunkte O in O^1 einfach gesehen, wie z. B. beim hemianopischen Flimmerskotom (Scotoma scintillans).

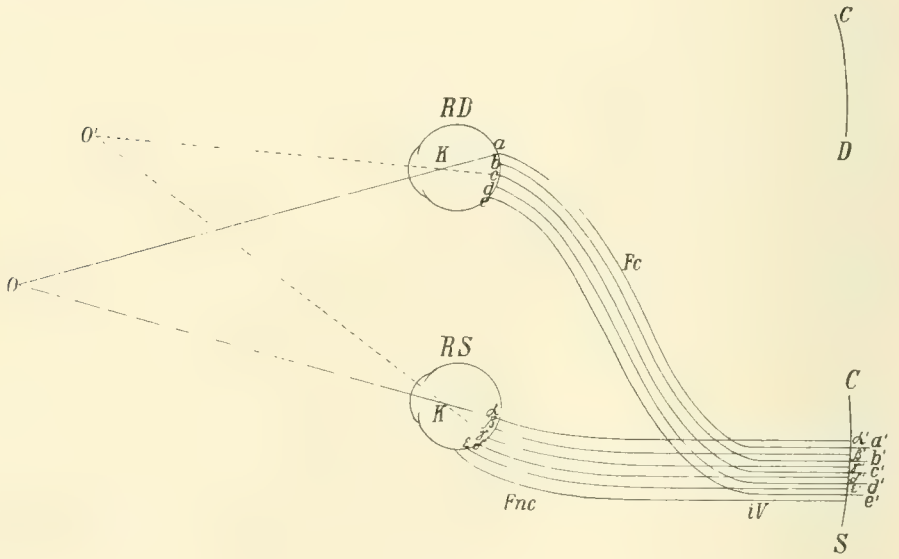

Fig. 183.

Denkt man sich nun in beiden kortikalen Sehcentren die, aus je einem Fascikelfeld des Fasciculus cruciatus und non cruciatus, bestehenden physiologischen Rindeneinheiten in einer Weise nebeneinander liegend, dass die Fascikelfelder des Fasciculus cruciatus mit denen des Fasciculus non cruciatus angeordnet sind, wie die hellen und dunkeln Felder auf einem Schachbrett (gleichmässige Fascikelfeldermischung nach Wilbrand), und denkt man sich die dazugehörige Nervenleitung mit ihren Endgliedern in der gleichen Nebeneinanderordnung nach der Retina hin verlaufend wie die Fascikelfelder, so werden kleine Krankheitsherde, welche entweder die intrakranielle und intracerebrale Leitung central vom Chiasma oder das Sehcentrum selbst treffen kongruente hemianopische Skotome im Gesichtsfeld zur Folge haben.

Einen derartigen apoplektiform entstandenen Fall hat Wilbrand (472) beobachtet[1]).

Fall 1: Es handelte sich bei einem Diabetiker um ein zwischen dem Fixierpunkt und zehnten Parallelkreis gelegenes rechtsseitiges homonymes hemianopisches Skotom. Figur 184 Taf. XXV.

An diese Beobachtung reihen sich andere Fälle von kleinsten hemianopischen Skotomen an, welche im mathematischen Sinne sehr ähnlich an identischen Stellen der homonymen Gesichtsfeldhälften eines jeden Auges gelegen sind.

Fall 2 betrifft eine 58jährige bis dahin gesund gewesene Frau, bei welcher apoplektiform unter Schwindel ein kleinstes, zwischen dem Fixationspunkt und dem 2. bis 3. Parallelkreis gelegenes rechtsseitiges homonymes hemianopisches Skotom, Figur 185 Taf. XXV, entstanden war und dauernd erhalten blieb.

Fall 3 betrifft einen an Mitralinsufficienz leidenden Herrn, der apoplektiform anfangs von linksseitiger Hemiplegie und Hemianopsie befallen wurde, die aber bald vollständig verschwand und dieses kleine homonyme, hemianopische Skotom um zwei Parallelkreise nach links hin vom Fixierpunkte entfernt dauernd zurückliess. Fig. 186. Tafel XXV.

Fall 4: Eine weitere Beobachtung von einem sehr ähnlichen homonym-hemianopischen Skotom lieferte uns eine Dame, welche von einer kleinen Leiter nach rückwärts mit der linken Seite des Hinterkopfs in eine Rouleauxschraube derartig gefallen war, dass die Schraube den Schädel perforiert hatte und mit der Kneifzange herausgezogen werden musste. Sofort traten Sehstörungen auf, welche bei der Untersuchung 14 Tage später, nachdem die Wunde völlig geheilt war, folgendes kleine hemianopische Skotom erkennen liess, Figur 187 Taf. XXVI. Die 13 mm Schraube war links am Hinterkopf in den Schädel eingedrungen, hatte also entweder das linke Sehcentrum oder dieses und einen kleinen Teil der demselben benachbarten Sehstrahlungen verletzt.

Fall 5: 58jähriger Herr, alter Luetiker. Seit längerer Zeit Kopfschmerzen und leichte Schwindelanfälle, bekam plötzlich eine Sehstörung. Die Gesichtsfelduntersuchung liess das folgende hemianopische Skotom erkennen. Figur 188 Taf. XXVI.

Fall 6 betrifft einen 55jährigen Arbeiter mit Aorteninsufficienz und Stenose, welcher apoplektiform ein längliches homonym hemianopisches Skotom, Figur 189 Tafel XXVI acquirierte, das bis zu seinem Tode unverändert blieb. Die mikroskopische Untersuchung des Gehirns hat Herr Professor Henschen freundlichst übernommen und dieselbe in den klinischen und anatomischen Beiträgen zur Pathologie des Gehirns, IV. Teil, Upsula 1903, pag. 93 veröffentlicht. Es fand sich lediglich die Rinde im Boden der Fissura calcarina von der Spitze bis zur Fissura occipito-parietalis lädirt.

Fall 4 lässt mit einer an Gewissheit grenzenden Wahrscheinlichkeit, wie schon hervorgehoben, als den Ort der Läsion das linke kortikale Sehcentrum annehmen.

Fall 6 beweist einwurfsfrei durch die von kompetenter Seite vorgenommene pathologisch-anatomische Untersuchung, dass solch kleine hemianopischen Herde durch Rindenläsion bedingt werden können.

Somit ist der öfter wiederholte Einwurf v. Monakows gegen die Wilbrandsche Auffassung der Organisation der Sehsphäre (vergl. pag. 150 § 135) vollkommen widerlegt, da von Herden im Tractus opt. in den vorliegenden Fällen keine Rede sein kann 1. durch das Fehlen jeglicher sonstiger basaler Erscheinungen im klinischen Bilde, 2. durch die Intaktheit des Tract. opt. bei der mikroskopischen Untersuchung des Falles 6.

[1]) Die in den Figuren 184—190 schraffierte Partie giebt die Ausdehnung des hemianopischen Skotoms an.

Eine Reihe anderer einschlägiger Beobachtungen mit Gesichtsfeldabbildungen finden wir bei Wilbrand (472) Gesichtsfeld 31 und 34 Tafel X, 38 Tafel XI, 39 und 40 Tafel XII, 50 Tafel XIII, 76, 77, 78 und 79 Tafel XXI.

Da auch bei der sorgfältigsten perimetrischen Untersuchung kleine Fehler nicht ganz zu vermeiden sind, weil eine genau innegehaltene strenge Fixation eines und desselben Punktes am Fixationsobjekt kaum zu erzielen ist, mit jedem Wechsel des fixierten Punktes auf der Fixationsscheibe am Perimeter aber sich auch das Gesichtsfeld verschiebt, so werden die kleinen Unregelmässigkeiten und Abweichungen von der Kongruenz solch kleiner hemianopischer Defekte wohl darin ihren Grund haben.

Jedenfalls ergeben aber diese interessanten klinischen Beobachtungen, dass eine anatomische Grundlage für die identischen Netzhautpunkte a priori gegeben sein muss, und darin scheint uns nun doch eine Hauptstütze für die nativistische Theorie zu liegen.

Wenn Ziehen (l. c. p. 77) als Anhänger der empiristischen Theorie sagt: Die Sehnervenfasern (vergl. Figur 177 pag. 191) a a′, b b′, d d′, e e′ und die Sehnervenfasern $\alpha\,\alpha'$, $\beta\,\beta'$, $\delta\,\delta'$, $\varepsilon\,\varepsilon'$ folgten zwar in der Netzhaut in dieser bestimmten Reihenfolge aufeinander, in der Hirnrinde jedoch bleibe diese Reihenfolge nur zum geringsten Teile erhalten, im besten Falle könnten wir eine gewisse Region der Hinterhauptsrinde den oberen Netzhautregionen, eine andere den unteren zuordnen, aber durchaus unwahrscheinlich sei es, dass auch für die einzelnen Fasern die Reihenfolge in der Hirnrinde so erhalten bleibe, wie sie in der Netzhaut sei, so scheint uns nach den eben angeführten Beobachtungen und nach dem, was wir sonst noch bei inkompleten hemianopischen Gesichtsfelddefekten zu sehen bekommen, diese Annahme nur schwer aufrecht erhalten werden zu können. Hinsichtlich der Nebeneinanderordnung der optischen Leitungsfasern und Fascikelfelder in ihrem Verhältnisse zur Nebeneinanderordnung der retinalen Endglieder bestehen innerhalb gewisser Grenzen wohl nur individuell verschiedene anatomische Anlagen. Denn entweder zeigen die inselförmigen hemianopischen Defekte, soweit sie in das Gebiet O . RD . v . R′S . O, Figur 182, fallen wirkliche Kongruenz, oder doch eine sehr grosse Ähnlichkeit im mathematischen Sinne. Es ist darum sehr wahrscheinlich, dass entsprechend den Netzhautpunkten auch die physiologischen Rindeneinheiten angeordnet sind, und dass dann auch die Nervenbahnen in der entsprechenden Reihenfolge verlaufen, oder dass doch wenigstens nur eine geringe Abweichung in dem geordneten Nebeneinanderverlauf derselben an einzelnen Stellen stattfindet. Daraus würden sich dann bei kleinen Herden in der optischen Leitung die kleinen Inkongruenzen kleiner hemianopischer Skotome ebenfalls erklären lassen.

Würde ein Durcheinander des Faserverlaufs die Regel sein wie z. B. in Figur 177 pag. 191, dann würde durchgängig die grösste Inkongruenz in der Form hemianopischer Skotome beobachtet werden, was mit der allgemeinen klinischen Erfahrung jedoch im Widerspruche steht.

Das den Gesichtsfeldzonen (Figur 182 pag. 212) O.RS.v.RD.O und O.R′D.v.R′S.O entsprechende Rindengebiet, in welchem keine Deckpunkte vorhanden sind, setzt sich nun lediglich aus Fascikelfeldern zusammen, welche mit dem Fasciculus cruciatus in Konnex stehen, insofern dies Gebiet eben nur den jeweiligen temporalen Gesichtsfeldhälften zugehört.

Wenn es zunächst auffallen muss, dass die oben angeführten Fälle kleinster hemianopischer Skotome am Fixierpunkt oder in seiner nächsten Nähe gelegen sind, so ist dies leicht aus der Tatsache zu erklären, dass derartig kleine, aber peripher gelegene Skotome bei der Unklarheit der peripheren Sehschärfe den meisten Menschen überhaupt nicht zum Bewusstsein kommen, während die am und in der Nähe des Fixierpunktes gelegenen ganz besonderes beim Lesen hindernd in die Erscheinung treten.

Dass aber solche kleine hemianopische Skotome peripher im Gesichtsfelde tatsächlich vorkommen und klinisch auch beobachtet sind zeigt der folgende Fall Förster, Figur 190 Tafel XXVI [vergl. Wilbrand (472), Tafel X Figur 31, Krankengeschichte pag. 142 ebendaselbst]. Die weitere Tatsache, dass die in der Nähe des Fixationspunktes beobachteten kleinsten hemianopischen Skotome die höchste Ähnlichkeit oder Kongruenz zeigen beruht offenbar darauf, dass eben in dieser Gesichtsfeldregion die Sehschärfe eine sehr gute ist, und dadurch auch die Defektgrenzen sich bei der Gesichtsfeldaufnahme schärfer begrenzen lassen.

Die „Gesichtspunkte“ und der Wettstreit der Sehfelder.

§ 155. Die wichtigsten identischen Netzhautpunkte sind die Gesichtspunkte, d. h. die Fusspunkte der Gesichtslinien, die beiden Foveae. Denn die hier entworfenen Bilder wirken intensiver als alle übrigen, weil sie auf die empfindlichste Netzhautstelle treffen, weil auf diesem Wege das Sensorium denselben Eindruck doppelt empfängt, und weil endlich nach einem bemerkenswerten Zusammenhange zwischen Augenmuskeln und Akkomodationsmechanismus, der optische Apparat des Auges gewöhnlich immer gerade für die Entfernung eingestellt ist, in welcher sich die Gesichtslinien schneiden. Meistens werden unsere Augen vermittelst associierter Bewegungen so eingestellt, dass ihre Gesichtslinien in dem grade betrachteten Objekte sich kreuzen, welch letzteres dann einfach gesehen wird.

Gleiche, auf identische Netzhautstellen fallende Reize werden also einfach gesehen.

Was geschieht nun, wenn korrespondierende Netzhautstellen nicht von gleichen, sondern von verschiedenen Reizen, und was, wenn nicht korrespondierende (disparate) Stellen von gleichen Reizen getroffen werden? In beiden Fällen tritt je nach Umständen zweierlei ein:

1. Bei verschiedener Reizung korrespondierender Stellen ist zunächst die weitaus gewöhnlichste Erscheinung ein eigentümliches Oscillieren, ein Wettstreit der den beiden Augen dargebotenen Eindrücke. Eine Weile sieht man das dem einen Auge angehörige Bild; plötzlich verschwindet es

und an seiner Stelle steht das des anderen Auges, um seinerseits wieder sehr bald dem ersteren Platz zu machen. Bisweilen erscheinen auch wohl beide Bilder gleichsam ineinander gearbeitet, d. h. mit verschiedenen Teilen gleichzeitig in verschiedenen Partien des Gesichtsfeldes, aber auch dies mit einer fortwährenden Unruhe und Abwechselung. Im ganzen hat der Vorgang etwas Regelloses und der Beherrschung Spottendes; immerhin lassen sich einige Momente angeben, die für das Auftreten eines bestimmten Bildes von Einfluss sind. Konturen z. B. siegen in verschiedener Weise über einen gleichförmigen Grund; letzterer kommt erst in der weiteren Umgebung der konturierten Figur zu Geltung. Schliesst man ein Auge kurze Zeit, um es sogleich wieder zu öffnen, so wird dadurch in der Regel das diesem Auge angehörige Bild begünstigt und drängt das andere zurück. Namentlich ist die energische Richtung der Aufmerksamkeit auf eines der Bilder von günstiger Wirkung für sein Auftreten oder längeres Bestehenbleiben. Durch gehörige Übung kann man es wohl dahin bringen (z. B. beim Mikroskopieren mit beiderseits offenen Augen), die Bilder eines Auges für längere Zeit ganz zu unterdrücken, so dass von einem Wettstreit eigentlich keine Rede mehr ist.

Unter besonderen Umständen, wenn nämlich die auf korrespondierende Stellen wirkenden verschiedenen Farbenreize begrenzte Felder von gleichen Formen ausfüllen, tritt an die Stelle des Wettstreites ein anderes Phänomen, die binokulare Farbenmischung. Die den beiden Netzhäuten getrennt zugeführten Farbenreize vereinigen sich für das Bewusstsein und bewirken den Eindruck einer gleichförmigen Mischfarbe, allerdings in etwas anderer Weise, als bei der gewöhnlichen Farbenmischung. Blau und gelb z. B. liefern bei dieser Grau, binokular gemischt dagegen abwechselnd ein grünliches Gelb und ein grünliches Blau. Und so steht im allgemeinen die binokulare Mischfarbe immer der einen Komponente relativ nahe und empfängt von der anderen nur einen gewissen Zusatz. Charakteristisch ist namentlich noch die Vereinigung eines schwarzen und eines weissen Feldes. Man erhält dann bald helleres, bald dunkleres Grau mit einem eigentümlichen graphitartigen Glanz.

Das Zustandekommen von Doppelbildern.

§ 156. Wirken objektiv gleiche Reize auf nicht korrespondierende Stellen der beiden Netzhäute ein, und überschreitet dabei die Disparität der gereizten Stellen eine gewisse Grösse, so wird der gleiche Gegenstand zweimal gesehen, er erscheint in Doppelbildern.

Es fixiere z. B. das rechte Auge R (Fig. 191) den Punkt o, während die Gesichtslinie g des linken Auges L nach innen abweicht, weil das Auge durch Abducenslähmung konvergent schielt. Der Punkt o bildet sich dann im rechten Auge in der Fovea f, im linken dagegen in b, nach rechts von der Fovea f′ ab. Mit dem rechten Auge wird der Gegenstand an seinem richtigen Orte o gesehen. Auch mit dem linken Auge müsste der Gegenstand gegenüber dem Netzhautbilde b, also am richtigen Orte o und daher bin-

okular einfach gesehen werden, wenn der Besitzer des Auges einfach nach dem Gesetze der Projektion vorgehen würde. Dies tut er aber nicht, weil er sich bezüglich der Stellung des linken Auges im Irrtum befindet. Er weiss nichts von der Ablenkung dieses Auges nach innen, sondern ist der Meinung, dasselbe sei gleich dem rechten mit seiner Gesichtslinie für das Objekt eingestellt. Er erwartet daher, dass sich dessen Bild auch im linken Auge in der Fovea befinde. Da dies aber nicht der Fall ist, sondern das Bild nach rechts von der Fovea liegt (also auf einen nicht identischen, sondern disparaten Netzhautpunkt gefallen ist), schliesst er daraus, dass sich das Objekt o nach links, nach o′ verschoben habe, da er durch frühere Erfahrung weiss, dass alle links vom fixierten Punkte gelegenen Gegenstände ihr Bild

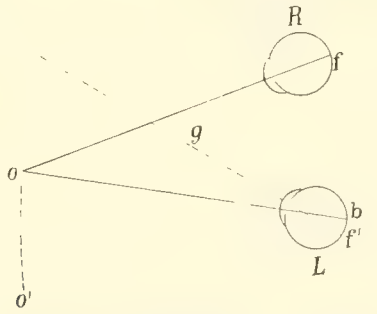

Fig. 191.

Die Entstehung gleichnamiger Doppelbilder.

nach rechts von der Fovea entwerfen. In diesem Falle ist also die subjektive Orientierung unrichtig; das ganze Mosaik der Netzhautbilder des linken Auges wird zu weit nach links in den Raum verlegt, weil der Besitzer des Auges in bezug auf die Stellung desselben im Kopfe in Irrtum befangen ist (nach Fuchs, Lehrb. der Augenheilkunde pag. 570).

Wenn man einen Punkt, welcher in der Medianebene gelegen sein mag, fixiert, so erscheinen Punkte, welche vor oder hinter demselben in der Medianebene gelegen sind, doppelt, weil sie sich auf disparaten Stellen der beiden Netzhäute abbilden; und zwar bildet sich der nähere Punkt nach aussen oder lateralwärts von dem Gesichtspunkte, der entferntere medianwärts davon auf den Netzhäuten ab. Infolge davon verschwindet, wenn das linke Auge geschlossen wird, das linke Bild des entfernteren und das rechte Bild des näheren Punktes: darnach unterscheidet man gleichnamige und ungleichnamige Doppelbilder. (Über das Nichtdoppelsehen beim konkomitierenden Schielen werden wir eingehend in einem späteren Bande zu sprechen haben.)

Fassen wir das seither Gesagte noch einmal kurz zusammen, so sehen wir aus der Gesamtheit der von unserer Netzhaut ausgeführten Projektionen, deren Gesamtheit ja unser Gesichtsfeld darstellt, nur den Punkt deutlich, welchen wir fixieren, und der zugleich ohne Zerstreuungskreise er-

scheint, weil wir unsere Augen auf denselben einstellen (akkommodieren). Die übrigen Projektionen vernachlässigen wir mehr oder weniger.

§ 157. Dass wir also aus der Masse der Projektionen eine als maassgebend für unsere Vorstellung hervorheben, hat seinen Grund darin:

1. dass mit einer sehr kleinen Stelle unserer Netzhaut am besten gesehen wird (Fovea centr.),
2. dass die Empfindungen an dieser Stelle nur ein gemeinschaftliches Lokalzeichen in unserem Sensorium haben, also identische sind,
3. dass unsere Augen auf den fixierten Punkt akkommodiert sind.

Unter der Herrschaft dieser drei Momente steht die Lokalisierung unserer in den Raum projizierten Empfindungen, welche erfahrungsgemäss eine sehr feste, sichere und konsequente ist. Alle drei Momente beruhen auf einer ganz bestimmten unveränderlichen Organisation unserer Augen, welche nicht erworben, sondern gegeben ist.

Wir erwähnten oben, dass wir die fixierten Objekte für gewöhnlich in den Kreuzungspunkt unserer Gesichtslinien projizieren. Das ist jedoch, wie Hering gezeigt hat, nur bedingungsweise richtig.

Die Lehre von den identischen Sehrichtungen korrespondierender Netzhautstellen kann man in der ihr von Hering (508) gegebenen Ausbildung kurz dahin zusammen fassen, dass je zwei Stellen auf beiden Netzhäuten mit einander derart korrespondieren, dass auf ihnen sich abbildende Punkte vom Beobachter aus in derselben Richtung gesehen werden. Diese subjektive „Sehrichtung", die zunächst gar nichts mit den objektiven Richtungslinien zu tun hat, kann man sich in der Weise veranschaulichen, dass man sich die beiden Netzhäute in der Mitte zwischen beiden Augen so übereinander gelegt denkt, dass die korrespondierenden Punkte beider sich decken. Zieht man dann die Richtungslinien eines solchen imaginären, etwa in der Gegend der Nasenwurzel liegenden Auges in den Raum hinaus, so entsprechen sie angenähert den Sehrichtungen des Doppelauges. Wie die Netzhautbilder jedes Einzelauges im (subjektiven) Sehfelde (wohl zu unterscheiden vom objektiven Gesichtsfelde) der Breite und Höhe nach gegeneinander lokalisiert werden — „relative Lokalisation" — hängt daher von der Anordnung dieser den korrespondierenden Stellen beider Augen gemeinsamen Sehrichtungen ab.

Den Orten des direkten Sehens, den Foveae, entspricht eine gemeinsame Sehrichtung, die Hauptsehrichtung, und diese ist bei parallel geradeaus gestellten Gesichtslinien oder bei symmetrischer Konvergenz, wenn kein anderes Lokalisationsmotiv vorhanden ist, im allgemeinen in der Medianlinie geradeaus nach vorne gerichtet. Bei bewusster Seitenwendung des Blickes weicht die Hauptsehrichtung von der Medianebene um einen bestimmten Winkel seitlich ab; um denselben Winkel sind dann aber auch alle anderen Sehrichtungen nach der Seite hin verdreht. Es ändert sich dabei also nicht die relative Lokalisation der verschiedenen Sehdinge gegeneinander, sondern

es erfolgt eine Verlagerung des ganzen Komplexes der Sehdinge im wirklichen Raum, eine Änderung der „absoluten Lokalisation".

Hering (476, pag. 390) hat zur Orientierung in dieser Sache folgenden einfachen Versuch angegeben (Fig. 192): Man mache auf eine Fensterscheibe gg' in Augenhöhe einen Tintenpunkt A und stelle sich so hin, dass die Augen etwa 20 cm von der Scheibe entfernt sind, und dass, wenn man den Punkt A mit symmetrisch konvergenten Gesichtslinien fixiert, in der Gesichtslinie des linken

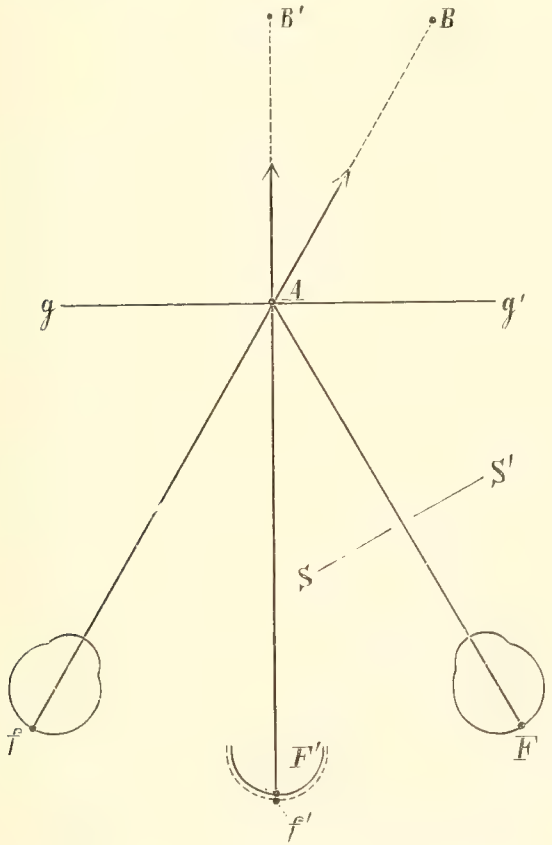

Fig. 192.

Auges ein weit entfernter, gut von der Umgebung abstechender Gegenstand B (Schornstein oder etwas ähnliches) sich befindet, was man ja beim Zukneifen des rechten Auges leicht kontrollieren kann. Nun halte man vor das rechte Auge in ca. 10 cm Entfernung einen Schirm SS, mit einer kleinen Öffnung (z. B. eine Visitenkarte, in die man ein Loch von etwa 2 mm im Durchmesser gemacht hat) so vor, dass dieses Auge nur noch den Punkt A sieht, der nach wie vor binokular fixiert wird, während alles übrige abgedeckt ist. B erscheint nun nicht, wie es die Projektionslehre fordert, nach rechts von A, sondern

geradeaus vor dem Beobachter in der Richtung F′B′. also nach dem Heringschen Schema in der Hauptrichtung. Wer im Beobachten von Doppelbildern geübt ist, kann dann den Schirm weglassen und sich davon überzeugen, dass die Doppelbilder überhaupt alle anders lokalisiert werden, als es die Projektionslehre verlangt, dass z. B. Alles was sich auf der Fovea eines Auges abbildet, hintereinander in der Hauptsehrichtung zu liegen scheint. Alle Gegenstände also, die in Wirklichkeit in den Gesichtslinien (fA bezw. FA und ihrer Verlängerung) liegen, erscheinen uns in der Richtung F′AB′. —

Die Taxation der Entfernung.

§ 158. Mit der Tatsache, dass wir unsere Empfindungen in den Raum projizieren, ist auch gesagt, dass wir dieselben in irgend eine Entfernung von unserem Auge projizieren. Dabei verstehen wir unter Beurteilung der Entfernung das Verhältnis der Entfernung, in welche wir unsere Gesichtsempfindungen projizieren zu der wirklichen Entfernung der Objekte, welche wir durch sämtliche uns zu Gebote stehenden Erfahrungen ermitteln.

Bei der Beurteilung der Abstände der gesehenen Objekte von unserem Auge sind nun in optischer Hinsicht zweierlei Hülfsmittel voneinander grundsätzlich zu trennen:

1. diejenigen, welche der **Empfindung** angehören und eine wirkliche Wahrnehmung des Abstandes angeben, als
   a) der gleichzeitige Gebrauch beider Augen in specie die Konvergenzstellung,
   b) das Gefühl der notwendigen Akkommodation,
   c) die Betrachtung bei bewegtem Kopf und Körper.
2. Die **Erfahrungen** über die besondere Natur der gesehenen Objekte, wodurch wir **Vorstellungen** über die Grösse des Abstandes der Objekte von unserem Auge gewinnen.

Bevor wir jedoch auf die Besprechung dieser Punkte eingehen, haben wir noch nachzuholen, dass in gleicher Weise, wie die Bilder der fixierten Punkte, auch alle Punkte projiziert werden, welche überhaupt auf die beiden Gesichtspunkte[1]) fallen. Dieselben werden nämlich zu einem Punkte vereinigt und in der Sehrichtung nach dem Orte projiziert, wo sich die Gesichtslinien schneiden.

Blickt man bei parallel stehenden Gesichtslinien auf zwei um die Distanz der Augenmittelpunkte voneinander entfernte Punkte auf einem Papierblatte, so dass sich also der linke Punkt auf dem Gesichtspunkte des

[1]) Die Fusspunkte der Gesichtslinien (vergl. § 155 pag. 217) auf der empfindenden Netzhautschicht.

linken Auges, der rechte auf dem Gesichtspunkte des rechten Auges abbildet, so werden die Netzhautbilder der beiden Punkte mitten hindurch zwischen den beiden Punkten auf dem Papier projiziert und zu einem Punkte in grösserer Ferne, als in der Entfernung des Papiers, vereinigt.

Werden dagegen durch Konvergenz der Gesichtslinien die Augen so gestellt, dass der linke Punkt sich auf dem rechten Gesichtspunkte, der rechte Punkt sich auf dem linken Gesichtspunkte abbildet, so werden die beiden Punkte in einem gemeinschaftlichen Punkt vor der Ebene des Papiers und in der Mitte zwischen den beiden Punkten vereinigt. (Vergleiche das gleich zu erwähnende Tapetenphänomen.) In beiden Fällen bleibt die Sehrichtung dieselbe, als wenn wir einen Punkt auf dem Papier in der Mitte zwischen jenen beiden Punkten fixiert hätten. Bei diesen drei Fällen erscheint der Punkt, welcher auf die Gesichtspunkte fällt, einfach, aber der einfach gesehene Punkt wird in sehr verschiedener Entfernung projiziert, im ersten Falle hinter, im zweiten vor, im dritten Falle in die Ebene des Papieres (nach Aubert).

1. Einfluss der Empfindungen auf die Beurteilung der Entfernung der gesehenen Objekte von unserem Auge.

§ 159. Man bezeichnet die Entfernung eines Objektes von dem Beobachter als die absolute Entfernung desselben, und unterscheidet davon die relative Entfernung, worunter man die Entfernung versteht, welche Punkte in der dritten Dimension voneinander haben. Gehören diese Punkte ein und demselben Objekte an, so braucht man dafür den Ausdruck „Tiefendimension des Objekts oder Körpers“.

a) Der Einfluss der Konvergenzstellung unserer Augen.

Wir verlegen den Ort des binokular gesehenen Objektes gewöhnlich dorthin, wo die beiden Gesichtslinien sich schneiden. Beim binokularen Sehen taxieren wir nun bei gleich grossen Netzhautbildern dasjenige Objekt als das entfernter liegende, für welches die Gesichtslinien am wenigsten konvergent gestellt werden. Je mehr aber die Gesichtslinien konvergieren, um so näher taxieren wir das Objekt.

Als Beleg für diese Erscheinung wollen wir hier nur des von Hermann Meyer beschriebenen „Tapetenphänomens“ Erwähnung tun. Betrachtet man einen gleichartig, z. B. schachbrettförmig gemusterten Hintergrund (Tapete oder Rohrsesselgeflecht), so erscheinen bei geradeaus gerichteten Sehachsen die Felder in einer bestimmten Grösse. Es gelingt nun zumal beim Anschauen eines näher gehaltenen Objekts, die Augenaxen zu kreuzen. Es rückt dann das Muster scheinbar in die Ebene dieses fixierten Punktes, wobei sich die gekreuzt übereinander verschobenen Doppelbilder decken, und das Muster wird sofort kleiner.

Wenn wir nun als festgestellt ansehen, dass wir die Entfernung eines Punktes nach der Konvergenz unserer Gesichtslinien beurteilen, so ist damit das Problem der Wahrnehmung der absoluten Entfernung noch keineswegs gelöst. Es tritt vielmehr die weitere Frage an uns heran: Auf welche Weise erhalten wir die genaue Kenntnis von der jedesmaligen Konvergenzstellung?

Man nimmt an (Förster [473]), dass das Bewusstsein von der Bewegungsinnervation, d. h. von dem Impulse, welchen wir unseren Bewegungsorganen zukommen lassen, massgebend ist für die Lokalisation des Wahrgenommenen. Donders (474) bezeichnet diese Bewegungsinnervation in bezug auf die Wahrnehmung der Entfernung als Entfernungsinnervation. Diese Innervation muss aber selbst offenbar wieder ein *πρότερον* haben, und wir werden uns vorstellen können, dass dieselbe in allernächster Beziehung zu Empfindungen und Vorstellungen steht, welche uns zu Konvergenz- und Divergenzbewegungen veranlassen, so dass also, wie Hering (475) betont, die Bewegungen der Konvergenz erst die Folge jener Empfindungen oder Vorstellungen sind.

b) Einfluss der Akkommodation auf die Schätzung der Entfernung.

§ 160. Über den Grad der Entfernung gibt uns auch das Gefühl der Akkommodation Aufschluss, insofern für das genaue Sehen in der Nähe eine grössere Anstrengung des Akkommodationsmuskels nötig ist, als für das Sehen entfernter Objekte. Wir projizieren ungefähr in die Entfernung, für welche das Auge akkommodiert ist. Sicher und regelmässig ist das aber keineswegs. Da nun aber bei gleicher Grösse der Netzhautbilder zweier ungleich weiter Objekte dasjenige Objekt erfahrungsgemäss das kleinere ist, welches näher liegt, so wird auch dasjenige Objekt als das kleinere taxiert, für welches beim Sehen stärker akkommodiert werden muss. Wir schätzen also bei gleich grossem Netzhautbilde die Entfernung um so grösser, je geringer die Akkommodationsanstrengung ist (und umgekehrt).

Hier müssen wir auch eines Phänomens gedenken, was hier und da einmal auf dem Repertoir krankhafter Klagen erscheinen möchte, das aber lediglich durch die Chromasie des Auges und die Notwendigkeit, auf rote Strahlen stärker akkommodieren zu müssen, begründet ist. Die violetten Strahlen werden bekanntlich am stärksten, die roten am schwächsten gebrochen. In Rücksicht auf den Fern- und Nahpunkt will das sagen, dass der Nahepunkt für violettes Licht (als das brechbarste) näher als für blaues, grünes, gelbes, rotes und umgekehrt liegt. Weil daher sich das Auge für rote Strahlen stärker akkommodieren muss, beurteilen wir rote Objekte für näher liegend, als gleich weit entfernte violette (Brücke). Mit auf diesem Umstande beruht die Erscheinung der „flatternden Herzen", d. i. das in der Luft Schweben grell roter Herzen von Papier, welche auf eine blaue Unter-

lage aufgeklebt sind, ebenso wie das grosser roter Buchstaben etc. vor der Papierebene grosser Plakate.

Über die Schätzung der Grösse der Objekte.

§ 161. Wie wir aus der seitherigen Darstellung gesehen haben, geht die Schätzung der Entfernung vielfach Hand in Hand mit der Schätzung der Grösse, und die richtige Schätzung der Entfernung gibt uns auch die richtige Schätzung der Grösse der Objekte. Bei der Taxation der letzteren spielt neben der Grösse des Sehwinkels die Akkommodation eine Hauptrolle.

Was den Sehwinkel betrifft, so wächst, wie es scheint, unsere Vorstellung von der Grösse eines Gegenstandes mit der Ausdehnung seines Bildes auf der Retina (seinem Sehwinkel), da es ja bekannt

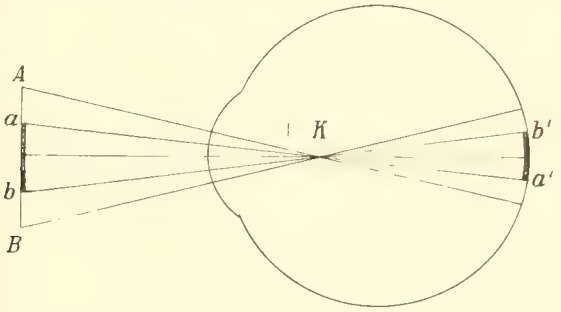

Fig. 193.

ist, dass, wenn man zwei Gegenstände (Figur 193) wie AB und ab im Raume aufeinander legt, der kleinere $^1/_4$, $^1/_2$ u. s. w. mal so gross als der grössere erscheinen wird, wenn sein Sehwinkel a′ b′ K $^1/_4$, $^1/_2$ u. s. w. mal so gross ist.

Alles andere gleichgesetzt und namentlich den Sehwinkel und die Konvergenz unserer Augenachsen, dann verkleinert sich in unserem Urteil ein Bild mit wachsender Akkommodation für die Nähe. Den scharfen Beweis für diese Behauptung liefert ein schon seit lange bekannter Versuch. Man erzeuge sich das Nachbild einer Kerzenflamme und betrachte dieses mit einem Auge, bald während man das Auge zum Sehen in die Ferne einstellt, (während man z. B. auf die entfernte Wand des Zimmers sieht) und bald während man für die Nähe akkommodiert hat. Dieses Bild wird, wenn man vom fernen zum nahen Sehen übergeht, trotz gleichbleibender Grösse der Netzhautbilder um ein sehr Beträchtliches an Grösse abzunehmen scheinen. So erscheinen bei Akkommodationslähmung ebenfalls die Gegenstände kleiner (Mikropsie). Wir schätzen, wie vorhin erwähnt, die Grösse eines Gegenstandes nach der Grösse seines Bildes auf unserer Netzhaut, zusammengehalten mit der Entfernung, in welche wir den Gegenstand verlegen. Ein Gegenstand von bestimmter Grösse gibt uns, in einer bestimmten Entfernung

gesehen, ein Netzhautbild von bestimmter Grösse. Wird der Gegenstand um die Hälfte der Entfernung nähergerückt, so wird sein Netzhautbild doppelt so gross. Wäre dies nicht der Fall, sondern bliebe es bei der Annäherung des Gegenstandes gleich gross, so würden wir daraus schliessen, dass der Gegenstand selbst sich auf die Hälfte verkleinert hat. In diesem Irrtum befinden wir uns bei der Akkommodationslähmung. Da uns bei dieser die Akkommodation für die Entfernung des Gegenstandes grössere Anstrengung kostet als sonst, schätzen wir sie stärker und glauben daher der Gegenstand wäre näher; da aber dessen Netzhautbild sich nicht vergrössert hat, meinen wir, dass der Gegenstand selbst sich verkleinert habe.

Dasselbe Phänomen zeigt sich, wenn ein Emmetrop durch Konkavgläser sieht; dieselben lassen ihm die Gegenstände kleiner erscheinen. Um die Konkavgläser zu überwinden, muss derselbe seine Akkommodation anspannen. Ohne dass er sich dieser Akkommodationsanstrengung deutlich bewusst würde, schliesst er doch aus derselben auf eine Annäherung der Gegenstände, welche ihm deshalb kleiner vorkommen.

Das umgekehrte Phänomen, wobei die Gegenstände grösser erscheinen — Makropsie — wird bei Akkommodationskrampf beobachtet. Auch dieses hat seinen Grund in einer Täuschung über die Entfernungen infolge der Akkommodationsstörung.

Diese Erscheinungen sind sehr wichtig für die Erklärung der Mikropsie, des Abrückens der gesehenen Gegenstände, und der Makropsie im Krankheitsbilde der nervösen Asthenopie und bei Epileptikern. Sie liefern uns zugleich ein Beispiel, wie gewaltsam unser Vorstellungsvermögen Konflikte entscheidet: wegen unrichtiger Schätzung des Akkommodationsimpulses erscheinen uns die Objekte in zu grosser Nähe; weil wir sie in grössere Nähe projizieren, erscheinen sie uns kleiner; weil sie uns zu klein erscheinen, als die in uns vorhandene Vorstellung von der Grösse, die sie gewöhnlich haben, projizieren wir sie in grössere Entfernung.

c) Die Betrachtung bei bewegtem Kopf und Körper.

§ 162. Eine weitere Hülfe der Schätzung der Entfernung bietet die Beobachtung der scheinbaren Verschiebung der Gegenstände bei Bewegung unseres Kopfes und Körpers. Beim gewöhnlichen Sehen ändert der Blickpunkt (Fixationspunkt) fortwährend seine Lage. Denn um die Aussendinge möglichst vollständig kennen zu lernen, betrachten wir nacheinander alle Einzelheiten derselben und suchen dieselben möglichst scharf wahrzunehmen, was eben nur dadurch erreicht wird, dass wir ihre Bilder auf die beiden Netzhautcentren bringen. Bei kleinen Objekten genügt hierzu die blosse Drehung der Augäpfel in ihren Höhlen. Ist aber das betrachtete Aussending grösser, so benützen wir behufs der Bewegung des Blickpunktes auch Drehungen und Neigungen des Kopfes, weiterhin des Oberkörpers, endlich sogar Ortsveränderungen des ganzen Körpers. Selten

ruht unsere Aufmerksamkeit auf einer Stelle, vielmehr springt sie von Punkt zu Punkt, und ihren Sprüngen und Wanderungen folgt sklavisch der Blickpunkt, in dessen zweckentsprechender Bewegung wir vielleicht mehr Übung haben, als in irgend welcher anderen Bewegung, weil wir kein anderes Organ so anhaltend beschäftigen, wie das Sehorgan (Hering [476]).

Wenn wir vorwärts gehen, so bleiben die Gegenstände, welche sich am Wege ruhend befinden, hinter uns zurück; sie gleiten in unserem Gesichtsfelde scheinbar an uns vorbei und zwar in entgegengesetzter Richtung, als wir fortschreiten. Entferntere Gegenstände tun dasselbe, aber langsamer, während sehr entfernte wie die Sterne ruhig ihren Platz im Gesichtsfelde behaupten, solange wir die Richtung unseres Körpers und Kopfes beibehalten. Es ist leicht ersichtlich, dass die scheinbare Geschwindigkeit der Winkelverschiebung der Gegenstände im Gesichtsfelde hierbei ihrer wahren Entfernung umgekehrt proportional sein muss, so dass aus der Geschwindigkeit der scheinbaren Bewegung sichere Schlüsse auf die wahre Entfernung gemacht werden können. Die Gegenstände verschiedener Entfernung verschieben sich dabei auch scheinbar gegeneinander, und zwar die entfernteren gehen im Vergleich zu den näheren in der Richtung des Beobachters vorwärts, die näheren umgekehrt zurück. Dadurch entsteht eine sehr deutliche Anschauung ihrer verschiedenen Entfernung. Nähere Gegenstände bewegen sich schneller, entferntere langsamer. Daher kommt es, dass wir beim Fahren im Kurierzug, bei welchem die Stellungsveränderung der Objekte besonders schnell geschieht, die Objekte für näher halten und eben deshalb auch für kleiner (Dove [477]). Hierzu bemerkt v. Helmholtz (338, pag. 780): „Ich selbst habe diese Verkleinerung niemals recht deutlich sehen können, wie es denn viele solche Täuschungen gibt, welche bei der Gewohnheit grösserer Aufmerksamkeit auf die Gesichtserscheinungen von selbst schwinden, weil der Beobachter sich in seinem Urteil von den störenden Einflüssen unabhängig zu machen lernt."

Die relative Entfernung und das stereoskopische Sehen.

§ 163. Unter relativer Entfernung verstehen wir die Entfernung, welche Punkte in der dritten Dimension voneinander haben. Mit grosser Sicherheit können wir aus den Konvergenzbewegungen, die wir für Punkte in verschiedener Entfernung machen müssen, erkennen, ob ein Punkt vor oder hinter dem anderen, ob er weit oder nur wenig weit von dem anderen entfernt ist; und in der Tat benutzen wir beim gewöhnlichen Sehen die Konvergenzbewegungen, um uns über die Entfernung von Punkten in der dritten Dimension oder über die Tiefendimension zu unterrichten.

Ein Teil der Momente, welche uns zur Wahrnehmung des Körperlichen bestimmen, wurde zuerst durch Wheatstone (478) erkannt, indem er die Wahrnehmung von Körpern beim binokularen Sehen untersuchte. Er fand, dass ein Körper, welcher sich nahe vor dem Gesicht und in der Medianebene

befindet, anders erscheint, wenn er mit dem einen, als wenn er mit dem anderen Auge betrachtet wird, und wies nach, dass wenn jedem Auge das ihm zugehörige Bild des Körpers als Zeichnung dargeboten wird, und man durch passende Einstellung der Augen die Vereinigung der beiden Zeichnungen ermöglicht, dann die Wahrnehmung des Körperlichen mit gleicher Präzision erfolgt, als wenn die Bilder des Körpers auf der Netzhaut entworfen werden. Seitdem sind eine Reihe von Stereoskopen erfunden worden zu dem Zwecke, bei Bildern ein körperliches Sehen hervorzubringen.

b) Der Einfluss der Erfahrung.

1. Auf die Schätzung der Grösse und der Entfernung von Objekten.

Bei den durch die Erfahrung gewonnenen Vorstellungen bezüglich der Taxation der Grösse und Entfernung der Objekte sind folgende Momente hervorzuheben, auf deren Betrachtung wir im folgenden näher einzugehen haben.

§ 164. Selbst beim monokularen Sehen können wir die Ausdehnung von Objekten in der dritten Dimension wahrnehmen, und wir können selbst hierbei die Vorstellung von der absoluten und relativen Entfernung von Punkten und Objekten gewinnen. Das liegt daran, dass wir die Leistungen des einen unbewegten Auges nur zu einer Zeit untersuchen können, wo wir mit Hülfe sämtlicher disponiblen Mitteln schon sehr bestimmte Vorstellungen vom Raum und von den Objekten gewonnen haben. Ferner dass, wie Donders (474) nachgewiesen hat, wir sogar bei monokularer Betrachtung, die entsprechende Bewegungsinnervation im geschlossenen einen Auge eintreten lassen und die Konvergenz unserer Gesichtslinien ändern. Diese Änderung entspricht der Vorstellung, welche wir uns von der Entfernung des Vorder- und Hintergrundes eines z. B. landschaftlichen Gemäldes machen, d. h. wie die Entfernungsinnervation[1]) auf unsere Vorstellung wirkt.

§ 165. Wir haben durch die Gruppierung von Lineamenten, wie sie beim Sehen von körperlichen Objekten auf der Netzhaut sich abbilden, einen Gesichtseindruck, welcher beim Sehen mit einem Auge die Vorstellung eines nach den drei Dimensionen ausgedehnten Objektes hervorbringt, wie z. B. alle stereometrischen Figuren beweisen. So erscheint uns beim unbefangenen Daraufsehen die Figur 194 immer so, dass der Punkt b′ vorn liegt, mag man diesen oder den Punkt a fixieren. Stellt man sich lebhaft vor, dass a vorne liegt, so legt man sich die Zeichnung auch demgemäss aus, aber sehr leicht, sagt Aubert l. c. 618, verfällt man wieder auf die frühere Auslegung, und man muss gewissermassen gegen den Zwang der früheren

[1]) Donders bezeichnet die Bewegungsinnervation in Bezug auf die Wahrnehmung der Entfernung als Entfernungsinnervation.

Vorstellung ankämpfen, um a vorn und b^1 hinten zu sehen. Aubert vermutet, dass dies daher kommt, dass wir die Figur so auslegen, wie uns die Vorstellungen am geläufigsten sind: wir haben oft Kisten u. s. w. in einer Lage gesehen, wie die in welcher b' vorne liegt, viel seltener oder nie in einer Lage, wo a vorne liegen würde. — Noch viel mehr tritt der Eindruck des Körperlichen beim monokularen Sehen hervor, wenn wir eine perspektivische Zeichnung ansehen, und er wird noch erhöht, wenn die Verteilung der Lichtintensitäten, die Schattierung denjenigen Lichtdifferenzen entspricht, welche wir an Körpern zu sehen gewohnt sind.

§ 166. An dieser Stelle mag uns ein kleiner, aber hierher gehöriger Exkurs gestattet sein.

Nach Wilke (509) weisen diese und gleich noch zu beschreibende Erscheinungen darauf hin, dass bestimmte Vorstellungen gewisse andere, gegen-

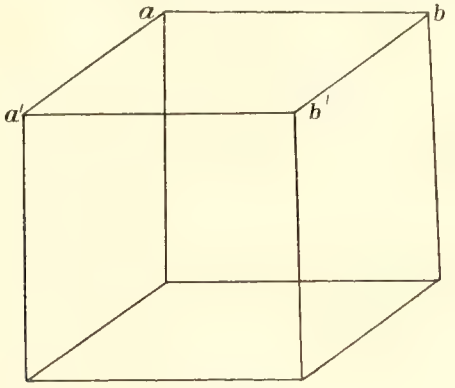

Fig. 194.

sätzliche hervorrufen. Stellt man sich z. B. ein mit mässiger Geschwindigkeit umlaufendes Speichenrad vor, so wird man bemerken, dass nach einer kleinen Zahl von in derselben Richtung vorgestellten Umläufen das Rad in seinem Gange zu stocken beginnt und sich, wenn man es sozusagen freilässt, plötzlich mit erheblicher Geschwindigkeit in der entgegengesetzten Richtung zu drehen anfängt. Nach einiger Zeit hält es wieder inne, um sich aufs neue in der ersteren Richtung zu bewegen, und man kann bemerken, dass die Periode, während welcher es sich in einer Richtung dreht, immer kürzer wird.

Ist eine Vorstellung A der ersteren Art in der Psyche erzeugt worden, so sucht auch die der anderen Art A' in das Bewusstsein zu treten. Halten wir die letztere durch Anstrengung des Willens zurück, so ermüdet die Vorstellung A, und es drängt sich jetzt A' mit grosser Stärke hervor. So bei dem sich drehenden Rade. Die Drehung in dem einen Sinne ruft in der Psyche die Drehung im anderen Sinne hervor, und mit dem Anwachsen der letzteren Vorstellung wird die erstere in ihrer Kraft geschwächt: der Lauf des Rades verlangsamt sich und hört auf, wenn das zum Bewusstsein

drängende A′ die bewusste Vorstellung A kompensiert. Wollen wir mit aller Willensgewalt A noch aufrecht erhalten, so steigern wir nur noch die Intensität der unbewussten Vorstellung A′. Schliesslich muss die ermüdete Vorstellung A unterliegen und A′ tritt mit grosser Intensität in das Bewusstsein: Das Rad dreht sich im entgegengesetzten Sinne und zwar sehr rasch, weil A′ mit grosser Intensität einsetzt. A′ ruft nun wieder A hervor, und das Spiel geht, wie geschildert, weiter.

Wie sich zu einem gegebenen A das komplementäre A′ entwickeln wird, hängt von der Gesellschaftung der erworbenen Vorstellungen ab, und demgemäss kann sich das Spiel in der Psyche sehr verschieden, im allgemeinen sehr reich gestalten. Die Gesellschaftung von rechts und links lässt sich auch an einer anderen Erscheinung zeigen, wobei wir die sinnliche Wahrnehmung zulassen können. Figur 194 ist ein Würfel von stereometrischer Form, durch seine Kanten dargestellt: Je nachdem wie das Bild gerade in

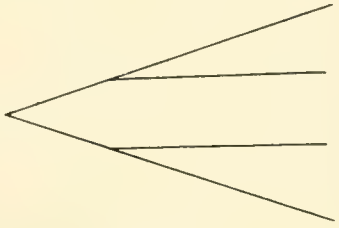

Fig. 195.

die Psyche des Lesers fällt, wird er den Würfel von unten links her ansehen, so dass ihm die Kante a b vor der anderen a′b′ zu liegen scheint, oder von oben rechts her, in welchem Falle dann a b hinter a′b′ liegt. Wenn man nun die Figur eine Zeitlang aufmerksam betrachtet, sieht man sie plötzlich von dem anderen Gesichtspunkt aus, das heisst, wenn zuerst a b vor a′b′ lag, tritt er plötzlich hinter dasselbe zurück, und der Würfel erscheint in der anderen Ansicht. Bei einiger Übung gelingt es, die Ansichten nach Belieben zu wechseln, man hat dafür nur in der Psyche die Gesichtspunkte (unten links — oben rechts) zu vertauschen.

Auf analogen Verhältnissen beruht die Erscheinung des Zöllnerschen Musters. Abbildung 195 gibt eine ganz einfache Form desselben. An das Ende eines Paares kurzer paralleler Linien ist ein Winkel gesetzt. Die beiden parallelen Linien scheinen nach dem anderen Ende hin zu konvergieren. Die Spreizung nach rechts hat als Komplement die Spreizung nach der anderen Seite hin, und diese komplementäre Vorstellung greift nun, da sie sich zum Bewusstsein drängt, die vorhandene neutrale Vorstellung der beiden parallelen Linien an, indem sie die Parallelität derselben in der Psyche aufhebt und zu einem gewissen Grade in Spreizung nach links verwandelt. Noch an einer Reihe anderer Figuren hat Wilke die Wirkung der komplementären Raumvorstellung anschaulich gemacht. Da es uns zu weit führen

würde, auf diese Störungen des Augenmaasses weiter hier einzugehen, verweisen wir auf jenen interessanten Aufsatz Wilkes.

§ 167. Fragen wir nun bezüglich des Augenmaasses, wie es überhaupt möglich ist, verschiedenen Teilen des Sehfeldes angehörende Raumgrössen miteinander vergleichen zu können, so wenden wir, um z. B. die Länge zweier gerader Linien A und B, die einander parallel sind, zu vergleichen, folgendes Verfahren an. Wir richten den Blick erst auf die Mitte von A, dann auf die Mitte von B, dann wieder von A und so fort, und suchen zu ermitteln, ob wir in beiden Fällen ganz denselben Eindruck erhalten, d. h. ob dieselben Netzhautpunkte in derselben Erstreckung von den Bildern beider Linien getroffen werden. Dabei brauchen wir offenbar von der Form und Länge des Bildes auf der Netzhaut nichts zu wissen (v. Helmholtz l. c. pag. 689). Man überträgt also gewissermassen die betreffende Netzhautstrecke wie einen Zirkel nacheinander auf die eine oder die andere Objektstrecke. Dabei ist die Vergleichung von vertikalen Distanzen viel weniger genau, als die von horizontalen. Dem entspricht auch die Angabe von Helmholtz (l. c. 543, I. Auflage), dass man bei Hälftung vertikaler Strecken grössere Fehler macht, als bei Halbierung horizontaler.

Vergleicht man horizontale Distanzen mit gleich langen vertikalen, so erscheinen letztere grösser als erstere. Sucht man eine vertikale Strecke einer horizontalen gleich zu machen, so fällt die erstere zu kurz aus. Die Gleichheit zweier Winkel nimmt man, wie Helmholtz erwähnt, am sichersten wahr, wenn ihre Schenkel parallel liegen, so dass man ihre Bilder nacheinander auf dieselbe Netzhautstelle bringen kann. An diesen Tatsachen zeigt sich auch, dass man diese Vergleichungen von Strecken nicht mit Hülfe etwaiger Muskelempfindungen oder Innervationsgefühle macht, welche uns über die Grösse des vom Blicke zurückgelegten Weges unterrichten könnten, sondern dass die Vergleichung mit Hülfe des Raumsinnes der Netzhaut geschieht, was übrigens nach den vorhin angeführten Tatsachen schon selbstverständlich ist. (Hering 150, pag. 554.)

2. Der Einfluss der **Erfahrung** bei der **Form** der gesehenen Gegenstände.

§ 168. Zur Kenntnis der Grösse kommt in sehr vielen Fällen die Kenntnis der Form der gesehenen Objekte, namentlich in solchen Fällen, wo das eine zum Teil vom anderen gedeckt wird. Wenn wir z. B. (v. Helmholtz l. c. 768) in der Entfernung zwei Hügel sehen, von denen der eine mit seiner Basis sich vor den anderen schiebt und den letzteren zum Teil verdeckt, so schliessen wir daraus unmittelbar, dass der Deckende vor dem Gedeckten liegt. Denn wenn dies nicht der Fall wäre, so müsste der andere einen überstehenden Teil und eine nach unten sehende Begrenzungsfläche haben, wie sie an Hügeln nie vorkommt, und ausserdem müsste der Zufall es mit sich bringen, dass diese überhängende Grenzlinie desselben gerade in der Konturlinie des anderen Hügels, wo diese nicht deckt, ihre Fortsetzung

fände. Es wäre dies eine an sich mögliche Auslegung des gesehenen Bildes, die aber aller Erfahrung widersprüche. Dasselbe kann natürlich bei allen möglichen Arten von Gegenständen vorkommen, die sich teilweise decken. Selbst wenn uns ihre Gestalt durchaus unbekannt ist, wird in den meisten Fällen der Umstand, dass die **Konturlinie** des deckenden Objekts, wo sie über die Konturlinie des bedeckten hingeht, **ihre Richtung nicht ändert,** entscheidend sein, um den deckenden von dem gedeckten Gegenstande zu unterscheiden.

Es gehört hierher ferner die Erfahrung, dass subjektive Gesichtserscheinungen bei geöffneten Augen immer auf die Fläche der im Gesichtsfelde sichtbaren körperlichen Objekte projiziert erscheinen. Da sie bei Bewegungen der Augen sich mitbewegen, werden sie gleich als subjektive Erscheinungen von den objektiven getrennt, und es wird ihnen keine Realität zugeschrieben, sondern sie erscheinen nur als Flecken auf den reellen Objekten, wenn die Aufmerksamkeit ihnen überhaupt zugewandt wird.

In vielen Fällen genügt es zu wissen oder zu vermuten, dass der gesehene Gegenstand eine Form von gewisser Regelmässigkeit hat, um sein perspek-

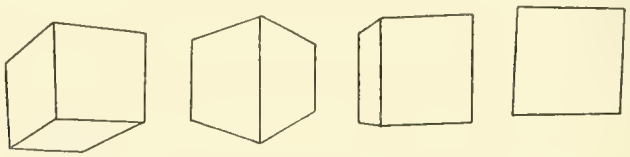

Fig. 196.
Einige Sehformen des Würfels.

tivisches Bild, wie es uns entweder das Auge oder eine künstlich gefertigte Zeichnung zeigt, richtig als Körperform zu deuten. Wenn ein Haus, ein Tisch oder andere von Menschen gefertigte Gegenstände dargestellt sind, dürfen wir voraussetzen, dass deren Winkel rechte, und deren Flächen Ebenen oder cylindrische und kugelige Flächen sind. Das genügt um nach einer richtigen perspektivischen Zeichnung (Linearperspektive) sich richtige Anschauungen des Objekts zu bilden. Wie nämlich vorhin erwähnt, ist die Form, unter welcher man ein Objekt wirklich sieht, nicht identisch mit der Form, unter welcher uns dieses Objekt durch den Sehakt zum Bewusstsein kommt. Storch (479) unterscheidet daher letztere als wirkliche räumliche Form des Objekts, von der ersteren ebenen Figur, welche er als Sehform oder das perspektivische Bild eines Körpers nennt. Wenn man in eine der Ecken des Zimmers sieht, so nimmt man tatsächlich eine dreiseitig rechtwinklige körperliche Ecke im mathematischen Sinne wahr, eine räumliche Figur, welche von drei senkrecht aufeinander stehenden Ebenen begrenzt wird, und wenn man einen Würfel sieht, so hat das wahrgenommene Objekt allemal die Form des regulären Hexaeders, eines von sechs gleichgrossen Quadraten begrenzten Körpers. Fig. 196.

Dass man die wirkliche Form der Objekte nicht eigentlich sieht, kommt einem erst zum Bewusstsein, sobald man gesehene Körper zeichnen will. Dann erst bemerkt man, dass die drei Kanten einer Zimmerecke nicht so gesehen werden, als ob sie unter drei gleichen rechten Winkeln zusammen stossen, sondern dass man sie drei Winkel einschliessen sieht, die alle untereinander ungleich sein können und zusammen vier rechte ausmachen, vergl. Fig. 197.

Wirkliche Form und Sehform können als Komplexe von Richtungen aufgefasst werden; während aber jedes Objekt nur eine einzige wirkliche Form besitzt, existieren von ihm unendlich viele Sehformen und nicht ein einziges Richtungsverhältnis der wirklichen Form braucht in der Sehform wiederzukehren. Trotzdem reicht die Sehform in weitaus der grössten Zahl von Fällen aus, uns mit absoluter Sicherheit die wirkliche Form ins Bewusstsein zu rufen, die körperliche Ecke, zur Wahrnehmung zu bringen. Der psychische Wert der Sehform tritt also regelmässig gegenüber der wirklichen Form bei dem Vorgange der Wahrnehmung in den Hintergrund.

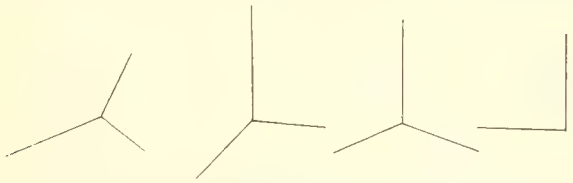

Fig. 197.
Einige Sehformen der dreiseitig rechtwinkeligen Ecke.

Die Sehform hat also für die Wahrnehmung des Objekts etwa den Wert des Wortes für die Erzeugung des Begriffs. Es muss ein Associationsmechanismus bestehen, welcher je eine Unzahl perspektivischer Richtungskomplexe — z. B. sämtliche eines Würfels — mit je einer eindeutigen wirklichen Objektform in Beziehung setzt. Ist dieser Mechanismus zerstört (z. B. bei Erkrankung des optischen Erinnerungsfeldes), so ist der Kranke unfähig, körperliche Dinge optisch wahrzunehmen, während er flächenhafte gut erkennt. Man vergleiche in dieser Hinsicht den von Lissauer (480) beobachteten Fall von Seelenblindheit. Es machte Lissauer grosse Schwierigkeiten, dass der Kranke fast keinen gesehenen Gegenstand erkannte, während er fähig war zu lesen und zu schreiben; auch vermochte er noch Vorzeichnungen zu kopieren. Dagegen war Patient nicht im stande „noch so einfache" Dinge z. B. eine Bierflasche zu zeichnen. Das Kopieren einer aus einfachen Bleistiftstrichen bestehenden Vorlage schien ihm leichter zu werden, als das Kopieren körperlicher Objekte, offenbar weil es ihm die grösste Mühe machte, aus den vielen komplizierten Formen und Schattenlinien, die er selbst von dem einfachsten reellen Objekt wahrnahm, diejenigen zu abstrahieren, welche den Umriss ausmachten. Der Associationsmechanismus zwischen Sehformen und wirklichen Formen hatte gelitten.

Denn die Sehform ist mit der wirklichen Form nur identisch bei zweidimensionalen Figuren. (Storch l. c.)

3. Der Einfluss der Verteilung des Lichts und Schattens bei der Taxation der Entfernung.

§ 169. Die Verteilung von Licht und Schatten ist ein weiteres wichtiges Hülfsmittel für die richtige Lokalisierung. Wir sehen den Schatten nicht als etwas der Fläche Inhärentes, sondern gleichsam gesondert auf der Fläche. Je nachdem er hier oder dort sozusagen dünner oder dicker aufgelegt ist, lässt er die Einzelteile oder Reliefs vor- oder zurücktreten.

Für die objektive Wahrnehmung der uns umgebenden Gegenstände ist das Webersche Gesetz (vergl. § 123 pag. 178) von grosser Wichtigkeit, namentlich für die richtige Auffassung der Modellierung ihrer Oberfläche. Wenn diese Fläche Wölbungen, schwache Vorsprünge oder Vertiefungen hat, so verraten sich diese in der Regel durch entsprechende Abänderungen der Helligkeit. Die dem Licht zugekehrten Teile der Oberfläche sind heller beleuchtet, als die mehr oder weniger seitwärts gewendeten, geschweige denn die abgekehrten. Wenn die beleuchtete Fläche sehr ausgedehnt ist, wie der Tageshimmel, sind diese Unterschiede von Schatten und Licht oft sehr zart, und doch geben sie einen sehr deutlichen Eindruck der Form der Fläche, wie man besonders an guten Gemälden und Photographieen erkennen kann, wo nur dieses Hülfsmittel zur Bezeichnung der dargestellten Gegenstände übrig geblieben ist. Es ist ja allgemein bekannt, eine wie viel deutlichere Vorstellung eine gut schattierte Zeichnung von einem Gegenstande gibt, als eine, die bloss feine Umrisse darstellt. Wie viel vorteilhafter ist für eine gemalte Landschaft, namentlich wenn man sie aus der Höhe sieht, die Beleuchtung des Sonnenaufgangs und Sonnenuntergangs, als die der hochstehenden Sonne. Denn wenn wir eine erleuchtete Fläche sehen, so muss sich der leuchtende Körper vor dieser Fläche befinden, und wenn ein Schlagschatten auf sie fällt, so muss sich der schattenwerfende Körper ebenfalls vor der Fläche befinden, die den Schatten empfängt. Dadurch ist eine gewisse geometrische Beziehung des schattenwerfenden Körpers zur beschatteten Fläche unzweideutig festgestellt.

Es schliessen sich hieran die Beobachtungen über die scheinbare Umkehrung des Reliefs von Matrizen für Medaillen, einer Täuschung der zufolge wir bisweilen Erhabenes vertieft oder Vertieftes erhaben sehen. Dabei tritt eine eigentümliche Täuschung auch betreffs der Beleuchtung ein. Eine Hohlform nämlich zeigt die Schatten an der dem Fenster zugekehrten Seite, die Lichter an der abgekehrten; eine erhabene Form zeigt das Umgekehrte. Wenn uns daher die Matrize als Patrize erscheint, so erscheint sie auch gleichzeitig von der dem Fenster entgegengesetzten Seite her beleuchtet zu sein (Helmholtz).

Diejenige mittlere Helligkeit nun, welche die grösste Feinheit in der Wahrnehmung kleinster Helligkeitsunterschiede gewährt (vergl. § 123 pag. 178),

ist auch diejenige, bei der wir die feinste Wahrnehmung der Modellierung der uns gegenüberstehenden Körperoberflächen haben. Innerhalb des sehr breiten Gebietes der Lichtstärken, für welche in hinreichender Annäherung das psychophysische Gesetz gilt, ist die Deutlichkeit der Wahrnehmung jener Schatten und daher auch die Deutlichkeit der Modellierung der Oberflächen fast unabhängig von der absoluten Lichtstärke. Wesentlich darauf beruht es, dass ein geschickter Maler auf den verhältnismässig schwach beleuchteten Flächen eines in einem Zimmer hängenden Gemäldes sowohl den Eindruck der von grellem Sonnenlichte, wie von schwachem Mondlichte beschienenen Gegenstände gut nachahmt, obgleich er weder so hohe Lichtstärken anwenden kann, wie die Wirklichkeit bei ersteren, noch so tiefe Dunkelheit, wie sie sie bei letzterem zeigt.

Nähert sich aber die Lichtstärke ihrer oberen oder unteren Grenze, also der intensivsten Helligkeit und dem tiefsten Dunkel, wo die Unterschiedsschwellen, die gleich deutlicher Empfindung entsprechen, wachsen, so wird die Unterscheidung der zarten Schatten und damit auch die der Modellierung der Oberflächen undeutlicher.

Das Webersche Gesetz besagt, dass wir eine Differenz der Lichtstärke nicht nach dem absoluten Unterschied, sondern nach dem relativen schätzen. Wenn die absoluten Helligkeitsunterschiede uns besonders lebhaft zur Empfindung kämen, sagt Ziehen (l.c. pag. 75), also das Webersche Gesetz nicht wenigstens annähernd gälte, so würde jedes Aufleuchten der Sonne, jedes Verziehen derselben hinter eine Wolke, alle Schattierungen in der uns erscheinenden Umgebung verzerren und eine sichere deutliche Wahrnehmung der Vorsprünge und Vertiefungen der Gegenstände aufs höchste erschweren. Die Sicherheit unserer plastischen oder stereometrischen Auffassung der Welt ist wesentlich an die Konstanz der relativen Unterschiedsschwelle bei mittlerer Lichtstärke gebunden.

4. Der Einfluss der Luftperspektive auf die Taxation der Entfernung.

§ 170. Ein weiteres von der Beleuchtung hergenommenes Moment für die Beurteilung der Entfernung, namentlich entfernterer Gegenstände gibt die sogenannte Luftperspektive. Wir verstehen darunter die Trübung und Farbenveränderung des Bildes ferner Objekte, welche durch die unvollkommene Durchsichtigkeit der vor ihnen liegenden Luftschicht bewirkt wird. Die Luft, wenn sie schwach mit Wassernebel gefüllt ist, wie es in ihren tieferen Schichten, namentlich in der Nähe grosser Wasserflächen gewöhnlich der Fall ist, wirkt wie ein trübes Medium, welches beleuchtet vor dunkelem Hintergrunde selbst bläulich erscheint. Je dicker die Luftschicht zwischen dem Auge des Beobachters und dem fernen Objekte ist, desto stärker wird dessen Farbe verändert. Die fernen Berge erscheinen bläulich, wir lokalisieren aber das Blau nicht in die Oberfläche der Berge, sondern sehen es vor denselben im Raume und durch dasselbe hindurch die grünlichen Berge.

Den Einfluss, den die Luftperspektive auf unser Urteil ausübt, können wir leicht bemerken, wenn die Luft ungewöhnlich klar oder ungewöhnlich trüb ist. Im ersteren Falle erscheinen ferne Bergreihen sehr viel näher und kleiner, im zweiten (namentlich im Nebel) ferner und grösser als gewöhnlich. Für den Bewohner der Ebene beruht darauf eine gewöhnliche Art der Täuschung, wenn er ins Hochgebirge kommt. In der Ebene, namentlich in der Nähe grosser Wasserflächen ist die Luft gewöhnlich trübe, im Hochgebirge gewöhnlich ausserordentlich durchsichtig. So erscheinen denn dem Reisenden entfernte Berggipfel, namentlich wenn sie mit Schnee bedeckt im Sonnenschein glänzen, so klar wie er nur nahe Gegenstände gesehen hat, und er schätzt deshalb im allgemeinen alle Distanzen und Höhen viel zu klein, bis er, ihre Dimensionen selbst durchmessend, durch Anstrengung und Erfahrung eines besseren belehrt wird.

Kapitel XII.

Der Verlauf der Erregung.

a) in der Retina.

§ 171. Wollen wir einen Gegenstand deutlich sehen, so ist dazu erforderlich:

1. dass ein deutliches Bild von demselben auf unserer Netzhaut entworfen werde,
2. dass durch dieses Bild die lichtempfindlichen Netzhautelemente in Erregungszustand versetzt, und dieser Erregungszustand auf die optischen Leitungselemente übertragen werde,
3. dass längs der optischen Leitungsbahnen diese Erregung zu den kortikalen Sehcentren hingelange,
4. dass durch die Vermittelung der letzteren diese Erregung zu einer bewussten Bildempfindung umgesetzt, und dass von dieser erregten Partie des Sehcentrums respektive der zu ihr in Konnex stehenden Retinalpartie das Bild in der von Kindheit auf gewohnten Weise nach aussen hin in den Raum projiziert werde.

Wir hatten eingangs erwähnt der Zweck des vorderen Bulbusabschnittes (die brechenden Medien und der Akkommodationsapparat) bestehe darin, auf der Netzhaut ein möglichst deutliches Bild zu entwerfen. Die Bestimmung der Netzhaut ist nun, die ihre Fläche treffenden Ätherschwingungen vermittelst des Stäbchen- und Zapfenapparates in die Erregung der optischen Leitungsbahnen umzusetzen. Da dies ein physikalisch-chemischer Vorgang ist, so vollzieht er sich nicht ohne Änderung der chemischen Konstitution der erregbaren Sehsubstanz und einer dadurch bedingten Verminderung ihrer Menge.

Es muss daher auch noch eine Vorrichtung in der Netzhaut in Wirksamkeit treten, um den Wiederersatz der unter Lichteinwirkung verbrauchten Menge der erregbaren retinalen Sehsubstanz in einer Weise zu regeln und anzuordnen (Assimilierungsvorgang), dass auf allen Teilen der Retina ein möglichst hoher Grad von Lichtempfindlichkeit und damit der Gebrauchsfähigkeit des Auges erhalten bleibe. Über die bei diesem Vorgange hervortretenden physiologischen Erscheinungen werden wir uns im folgenden zunächst zu verbreiten haben.

Warum die Stäbchen- und Zapfenschicht der Retina als die den optischen Reiz vermittelnde Schicht angesehen werden muss, hatten wir bereits in § 113 pag. 169 genauer aus einander gesetzt. Auch hatten wir § 127 pag. 184 erwähnt, dass sich die Stäbchen und die Zapfen anatomisch und physiologisch nicht gleichmässig verhalten, namentlich fehlt letzteren das Sehrot, und dass darum wegen des Überwiegens der Zapfen in der Macula von vielen Physiologen dieselben auch als die die Sehschärfe und Farbenempfindung vermittelnden Anfangsglieder des optischen Apparates angesehen werden, während den Stäbchen nur eine mässige Helldunkelempfindung zugestanden wird.

§ 172. Ferner hatten wir angeführt, dass die Sehelemente der Netzhaut nur durch Ätherschwingungen von einer gewissen zwischen Rot und Violett gelegenen Wellenlänge erregt werden. Der Grund für die Unsichtbarkeit der überroten Strahlen könnte entweder darin zu finden sein, dass sie von den Augenmedien absorbiert würden, oder dass die Netzhaut für sie nicht empfindlich wäre. Es ist nun durch Versuche festgestellt (Helmholtz 338, pag. 283), dass von den unsichtbaren, überroten Strahlen wenig oder nichts mehr zur Netzhaut gelangen kann, dass also die Grenzen der Sichtbarkeit des Rot mit den Grenzen der Diathermansie der Augenmedien zusammen fällt, und es scheint dieser Umstand zu genügen, um ihre Unsichtbarkeit zu erklären. Die übervioletten Strahlen dagegen können die Augenmedien durchdringen, und es muss daher ihre Unsichtbarkeit in einer Unempfindlichkeit der Netzhaut für dieselben ihren Grund haben.

§ 173. Unter der Annahme Herings, dass eine Theorie nie die Wissenschaft selbst ist, sondern nur ein Hülfsmittel für die Wissenschaft darstellt, und dass nur unter Zugrundelegung eines solchen es ermöglicht wird, sonst lose nebeneinander gereihte Tatsachen und Beobachtungen von einem einheitlichen Gesichtspunkte aus zu beurteilen und zu erklären, legen wir unseren Auseinandersetzungen die Heringsche Theorie vom Licht- und Farbensinn zu grunde als diejenige, welche am besten unter allen den physiologischen und pathologischen Forderungen an eine solche gerecht wird.

Bei der grossen Anzahl vorhandener Theorien war es unmöglich alle hier anzuführen, und dies um so mehr, weil eine jede auch eine Menge Gegner aufzuweisen hat.

Hering hebt zunächst hervor, dass die Eigenschaften der Empfindung streng unterschieden werden müssen von ihren physikalischen und physiologischen Ursachen. Er sieht die Prozesse in der Netzhaut als chemische Vorgänge an, da der Stoffwechsel die allge-

meinste und bekannte Eigenschaft des Lebendigen sei. Infolgedessen gehen in der Sehsubstanz (als welche Hering die nervösen Elemente der Netzhaut, die optische Leitung und das Rindencentrum zusammenfasst) unausgesetzt zwei einander entgegengesetzte Vorgänge vor sich, welche als Assimilierung (A) und Dissimilierung (D) bezeichnet werden.

Durch das objektive Licht, welches auf die Sehsubstanz (welche wir uns in den Zapfen und Stäbchen eingeschlossen vorstellen müssen) zunächst einwirkt, wird eine Zersetzung derselben, ein Dissimilationsprozess hervorgerufen, welcher durch die Axencylinder nach dem Sehcentrum hin fortwirkt, und dessen psychischer Ausdruck dort in einer Helligkeitsempfindung besteht. Die Grösse dieses Dissimilierungsvorganges ist abhängig von der Grösse des objektiven Reizes. Unabhängig (a priori) von diesem Dissimilationsvorgang findet ein fortdauernder Assimilationsprozess, ein Wiederaufbau der Sehsubstanz statt, welcher in derselben Weise nach dem Sehcentrum fortgeleitet dortselbst als psychischen Ausdruck eine Dunkelempfindung bewirkt.

Bei der Empfindung eines gewissen Grau würde also ein bestimmtes Verhältnis der Grösse des Assimilations- und des Dissimilationsprozesses in der Sehsubstanz obwalten und, je nachdem der Assimilierungsprozess stärker ist, die Empfindung dem idealen hellsten Weiss näher liegen. Theoretisch genommen muss es also auch eine Grauempfindung geben, welche von jener vom tiefsten Schwarz bis zum hellsten Weiss gehenden Empfindungsreihe gleich weit entfernt ist und vom einen ebensoviel enthält, wie vom anderen. Dieser von Hering als centrales Grau bezeichneten Empfindung entspricht nun derjenige Zustand unserer Sehsubstanz, in welchem D und A[1]) gleich gross sind, so dass die Menge der erregbaren Sehsubstanz gleich gross bleibt. Bei jeder helleren Empfindung als das centrale Grau, ist die D grösser als die A, so dass dabei die Menge der erregbaren Substanz abnimmt, und zwar um so rascher, je grösser das Verhältnis von D zu A ist. Je intensiver die D im Verhältnis zur gleichzeitigen A vor sich geht, um so **heller** ist also die daraus resultierende Empfindung; je intensiver die A im Verhältnis zur gleichzeitigen D vor sich geht, um so dunkeler ist dieselbe.

§ 173. Im Ruhezustande der Netzhaut, also nach längerem Aufenthalte im völlig verdunkelten Zimmer müsste demnach die A = D und die aus diesem Zustande resultierende Empfindung gleich jenem neutralen Grau sein. Dies ist jedoch nur annähernd richtig, wie wir gleich sehen werden. Zunächst muss hier fest gehalten werden, dass wir nach langem Aufenthalte im Dunkeln nicht die Empfindung des tiefsten Schwarz, sondern eine bei weitem hellere Empfindung haben. Diese dann hervortretende Grauempfindung ist aber keine gleichmässige. Denn auch hier nach langem Aufenthalte im absoluten Dunkelraume haben wir forwährend helle und

[1]) Im folgenden bedeutet D Dissimilation, A Assimilation.

dunkele Empfindungen vor dem Auge: Die sogenannten Lichtnebel. Diese entstehen durch die sogenannten inneren Reize; d. h. durch die fortwährend im normalen Stoffwechsel sich betätigende D und A, (denn solange eben eine Substanz lebt, geht ja der Stoffwechsel in derselben vor sich). Ausserdem werden durch die Blutzirkulation, durch die Wärmebewegungen etc. fortwährend schwache Erregungen des nervösen Apparates bewirkt. Wie aus der weiteren Darstellung ersichtlich wird, sind diese inneren Erregungen nur nach der Einwirkung stärkerer objektiver Reize zeitweilig unwirksam. Wahrhaft reines und tiefes Schwarz empfinden wir dementsprechend nur für kurze Zeit, wenn wir aus dem hellen in einen objektiv lichtlosen Raum eben hineintreten.

§ 174. Nennen wir alle Reize, welche die Dissimilierung der Sehsubstanz begünstigen: die D-Reize, und entlehnen wir aus der allgemeinen Physiologie den Satz, dass die Grösse der Reaktion, mit welcher ein Organ auf einen Reiz antwortet mit abhängt von der Menge der in ihm enthaltenen und vom Reize getroffenen erregbaren Substanz, so kommen wir zu dem weiteren Satze, dass die Grösse der durch einen D-Reiz (z. B. Licht) bedingten D nicht bloss abhängt von der Grösse des Reizes, sondern auch von der jeweiligen Menge der im gereizten Teile enthaltenen und vom Reize getroffenen erregbaren Substanz. Deshalb bringen durch Überwiegen des A-Vorganges bei Abhaltung allen Lichtes vor den Augen, dann auch geringere objektive Lichtreize doch eine Empfindung grösserer Helligkeit hervor, als dies durch die gleichgrossen objektiven Lichtreize bewirkt werden würde, bei einem Auge, welches durch den Aufenthalt im Hellen an Menge der erregbaren Substanz verloren hatte.

Jede Zunahme der erregbaren Substanz bedingt eine **Steigerung,** jede Abnahme eine **Herabsetzung** der D-Erregbarkeit im entsprechenden Teile des Sehorgans. Daraus folgt weiter, dass die Empfindung des mittleren Grau ein Gleichbleiben, jede hellere Empfindung eine Abnahme, jede dunkelere eine Zunahme der D-Erregbarkeit des betreffenden Teiles bedingt. Werden gleichzeitig an zwei Stellen von zunächst gleicher D-Erregbarkeit Empfindungen verschiedener Helligkeit und Dunkelheit erzeugt, so hat nach Schluss der Reizung die Stelle der helleren (minder dunkelen) Empfindung immer eine kleinere D-Erregbarkeit, als die Stelle der minder hellen (dunkeleren) Empfindung, gleichviel ob eine oder beide Empfindungen heller oder dunkeler waren als das neutrale Grau. —

§ 175. Ferner nimmt Hering an, dass eine Zunahme des Assimilierungsprozesses in einem Teile der Sehsubstanz eintritt, wenn ein benachbarter Teil eine Vergrösserung der Dissimilierung erleidet, und zwar am stärksten in der unmittelbaren Nähe desselben. Daraus erklärt sich die gesteigerte Empfindung von Schwarz in der Nähe einer beleuchteten Netzhautstelle, d. h. die Erscheinung des **simultanen Kontrastes.** Allgemein ausgedrückt würde das heissen, dass zufolge des Simultankontrastes das Aussehen eines irgendwie belichteten Feldes nicht bloss von der Beschaffenheit

der von ihm selbst ins Auge gelangenden Ätherwellen abhängt, sondern ausserdem auch von der gleichzeitig stattfindenden Reizung der Umgebung oder vielmehr der Nachbarschaft überhaupt. Darauf beruht es auch, dass ein schmaler dunkelgrauer Streifen auf hellem Grunde dunkeler erscheint, auf dunkelem Grunde heller als gewöhnlich. Weshalb dabei ein helles Objekt auf dunkelem Grunde heller erscheint wenn es ein kleines, als wenn es ein grosses Netzhautbild liefert, erklärt sich folgendermassen. Wenn ein heller Teil ebenfalls von hellen Teilen umgeben ist so erfährt seine A von allen Seiten her eine Unterstützung, und er erscheint daher weniger hell, als wenn er von dunkelen Teilen umgeben wäre. Denn werden zwei Nachbarteile gleichzeitig durch Licht gereizt, so unterstützen sie gegenseitig ihre A. Infolgedessen wird das Verhältnis von D zu A an beiden Stellen ein kleineres, als es sein würde, wenn diese gegenseitige Förderung der A nicht bestände. Dementsprechend wird eine Empfindung minder hell, als sie sonst gewesen wäre. So erscheint ein kleines Loch, in ein schwarzes Papier etwa einen Centimeter weit vom Rande des Papiers eingestochen, wenn man das Stück Papier gegen den gleichmässig hellen Himmel hält, viel heller, als die Helligkeit am Rande des Papiers.

§ 176. Diese Assimilierung am Rande von Bildern heller Flächen (Randkontrast) wirkt daneben auch erfolgreich der objektiven Irradiation, vergl. § 190 pag. 256, entgegen. Dieselbe beruht bekanntlich auf der Dispersion, der monochromatischen Abweichung und der ungenauen Akkommodation. Die Irradiation wird also durch den dem simultanen Kontraste zu grunde liegenden Vorgang in der Netzhaut gemildert, wodurch sich die Umrisse der Aussendinge mit besonderer Kraft in unser Bewusstsein drängen, was für die rasche Auffassung der Form der Dinge von grosser Bedeutung ist. Daher haben wir in dem Phänomen des simultanen Kontrastes keine bedeutungslose Kuriosität, sondern eine sinnvolle und dem Sehakt in mehrfacher Hinsicht förderliche Einrichtung zu erblicken (Hering). Durch die Kontrastreaktionen, sagt Ebbinghaus (524) dokumentiert sich das Auge als ein einheitliches, in allen seinen Teilen in reger Wechselwirkung stehendes Organ, das jeden Angriff auf eine einzelne Netzhautstelle in allen übrigen, je nach ihrer näheren oder ferneren Beziehung zu jener, mit empfindet und von allen übrigen aus mit beantwortet.

Aubert (344 pag. 496) hatte in sehr einfacher Weise diese Wechselwirkung der einzelnen Retinalstellen nachgewiesen, indem er fand, dass beim Überspringen des elektrischen Funkens in einem nicht vollständig dunkelen Zimmer alle matt sichtbaren Objekte sogleich unsichtbar wurden, und das ganze Gesichtsfeld tief dunkel erschien. Auch verschwanden sämtliche subjektiven Lichterscheinungen in dem Gesichtsfelde, wenn in einem absolut dunkelen Raum ein Platindraht leuchtend gesehen wurde, oder wenn er die Dobereinersche Zündmaschine erglühen liess. Da im Dunkelraum die durch den sehr schwachen objektiven Lichtreiz hervorgebrachte Erregung sehr gering, die subjektive Lichtproduktion aber meistens sehr lebhaft ist,

so ergibt sich, dass sehr schwache, auf eine kleine Stelle der Netzhaut beschränkte Reize eine Umstimmung der Empfindung in der Netzhaut bewirken.

§ 177. Simultane Lichtinduktion nennt Hering die Erscheinung, dass dunkele Felder auf hellem Grunde bei länger dauernder unveränderter Fixation eines Punktes auf denselben allmählich heller werden. Von der umgebenden hellen Fläche wird Licht auf sie induziert, welches um so deutlicher hervortritt, je mehr man die objektive Beleuchtung mindert. Dieses Hellerwerden tritt an denjenigen objektiv dunkelen Stellen besonders deutlich hervor, welche an objektiv helle Flächen angrenzen, oder von solchen umgeben sind. Den Zusammenhang dieser Vorgänge fasst Hering folgendermassen zusammen: Im Beginne der fixierenden Betrachtung irgend eines und desselben Punktes einer Grenzlinie zwischen Hellem und Dunkelem erscheint das Dunkele, besonders in unmittelbarer Nähe des Hellen noch dunkeler, als es bei Abwesenheit des Hellen erscheinen würde — simultaner Kontrast; — bei längerer Fortsetzung dieser aufs strengste innegehaltenen Fixation eines Punktes auf jener Grenzlinie nimmt die anfängliche Verdunkelung wieder ab und geht allmählich in Erhellung über, am deutlichsten zunächst der Grenzlinie — simultane Lichtinduktion: die Erhellung endlich bleibt noch längere Zeit sichtbar, auch wenn wir das objektiv Helle entfernen (Aufblitzen heller Säume um die dunkelen Konturen von Gegenständen), oder wenn wir die Helligkeit herabsetzen, oder das Auge schliessen — successive Lichtinduktion (negatives Nachbild). Mit anderen Worten: Der simultane Kontrast schlägt bei fortgesetzter, strenge innegehaltener Fixation in sein Gegenteil um, und diese so zu sagen negative Phase des Simultankontrastes dauert auch nach Abschwächung oder Entfernung des objektiv Hellen noch eine gewisse Zeit fort.

Legt man ein Stück schwarzen Sammets neben ein Blatt weisses Papier und fixiert anhaltend einen Punkt der Grenzlinie beider, so überzieht sich bald die schwarze Fläche mit einem grauen Nebel, der langsam heller wird, die weisse dagegen, allerdings in etwas geringerer Deutlichkeit, mit einem grauen Schatten, der sich allmählich verdunkelt. Beide, der Nebel sowohl, wie der Schatten, gehen von den Grenzlinien aus, wo sie auch dauernd am stärksten bleiben, und verbreitern sich von hier aus über die übrige Fläche. Ihr Fortschreiten geschieht dabei nicht ganz gleichförmig, sondern so, dass einzelne Strahlen oder Wolken, die namentlich aus der Grenzlinie immer wieder hervorzukommen scheinen, den übrigen voraneilen, ähnlich wie wenn sich eine Rauchwolke langsam ausbreitet, oder eine angehauchte Fensterscheibe sich mit einer Eisdecke überzieht. Ab und zu blitzt neben der Grenzlinie ein heller Saum auf, der bedeutend heller ist als das anfänglich gesehene Weiss und oft geradezu blendend erscheint, oder auch ein schwarzer Saum, der dann seinerseits dunkler ist als das anfängliche Schwarz. Beides rührt davon her, dass es kaum möglich ist, längere Zeit absolut genau zu fixieren. Die Augen irren bisweilen etwas nach rechts oder links ab, und

dadurch fallen dann die äusseren Reize auf entgegengesetzt adaptierte Netzhautteile.

Während also der Kontrast die Umrisse der Gegenstände deutlicher erscheinen lässt, hebt die simultane Lichtinduktion die Unterschiede auf und macht vornehmlich in der Nähe ihrer Grenzlinien helle und dunkele sowie verschieden bunte Flächen einander ähnlicher. Die Dinge verschwimmen ineinander, wie jedermann weiss, wenn man sie anhaltend fixiert. Würden wir die Dinge behufs genauer Wahrnehmung sekundenlang anstarren, so wäre die simultane Lichtinduktion eine unzweckmässige Einrichtung. Dies ist aber nicht der Fall, weil unsere Augen selbst bei genauer Beobachtung eines Gegenstandes fortwährend in Bewegung sind. Wir fixieren einen Moment einen bestimmten Punkt, springen dann über zu einem anderen Punkte, blinzeln, blicken zur Seite u. s. w., ja eine strenge Fixation eines Punktes muss erst durch lange Übung eingeübt werden. Daher kommt die Unzweckmässigkeit der simultanen Lichtinduktion für das Sehen gar nicht in Betracht.

§ 178. Das negative Nachbild einer hellen Scheibe auf dunkelem Grunde zeigt sich von einem lichten Hofe umgeben, welcher zunächst dem Nachbildrand die grösste und dann mit wachsendem Abstande von demselben allmählich abnehmende Helligkeit zeigt, um schliesslich unmerklich in dem dunkelen Grunde sich zu verlieren. Die Helligkeit dieses „Lichthofes" wächst mit der Dauer der Fixation des hellen Objektes; nach sehr langer Fixation kann es intensiv leuchtend werden. Das Licht des hellen Hofes um das dunkele Nachbild nennt Hering, wie vorhin gesagt, „induziertes Licht" und den Vorgang der Entstehung desselben sukzessive Lichtinduktion. Eine solche findet an jeder Netzhautstelle statt, wo bei Betrachtung des Vorbildes Helles und Dunkeles aneinander grenzten, und zwar induzieren die im Vorbilde hellen Teile das Licht auf jene Teile des Sehfeldes, die im Vorbilde dunkel waren, so dass letztere nun im Nachbilde des geschlossenen Auges heller erscheinen. Wie vorhin erwähnt ist das sukzessiv induzierte Licht am stärksten in unmittelbarer Nähe der im Vorbilde hell gewesenen Teile und nimmt mit der Entfernung von der Grenze allmählich ab. Die negativen Nachbilder farbiger objektiver Reize erscheinen in den jeweiligen Gegenfarben (vergl. pag. 246 bei der Beschreibung der Farbentheorie). Die Stärke und Ausbreitung des induzierten Lichtes hängt ab von der Stärke des Lichtes der im Vorbilde hellen Teile, von der mehr oder minder grossen Dunkelheit der dunkleren Teile des Vorbildes, von der Dauer der Betrachtung des Vorbildes, von dem Orte der Netzhaut, auf welchem das Licht induziert wurde und endlich von dem jeweiligen Zustande der Netzhaut. Die negativen Nachbilder schweben dann in der jeweiligen Blickrichtung in einer gewissen Entfernung vor dem Auge. Man kann sie fortdauern lassen und die objektiv weiter wirkenden Lichter plötzlich in ihre eigenen Gegenfarben umschlagen sehen, lediglich dadurch, dass man die Reize abschwächt. Fixiert man eine Weile eine rote Scheibe auf gelbem Grunde und verringert dann die objektiven Lichtintensitäten beider Farben, etwa indem man nach

der Fensterseite einen undurchsichtigen Karton vorschiebt oder die Lampe herunterschraubt, ohne aber die Blickrichtung zu ändern, so erblickt man in grosser Schönheit eine grüne Scheibe auf blauem Grunde durch den Schatten gleichsam hindurchleuchten.

Die negativen Nachbilder haben unter günstigen Umständen, nämlich nach längerer Fixation eines Vorbildes mit starken Helligkeits- oder Farbengegensätzen, eine ungemein lange Dauer, vielfach an 10 Minuten und mehr. Charakteristisch für sie ist aber dabei eine eigentümliche Unstetigkeit und Unberechenbarkeit. Hat ein Nachbild eine Weile bestanden, so pflegt es mit einem Male zu verschwinden, auch wenn es unmittelbar vorher noch eine grosse Deutlichkeit zeigte, entwickelt sich dann nach einiger Zeit wieder, allerdings in geringerer Deutlichkeit, verschwindet abermals u. s. w., oft mehrere Male hintereinander. Besonders bemerkenswert an diesen Wandlungen ist, dass sie in der Regel nicht das ganze Nachbild auf einmal treffen, sondern seine verschiedenen Teile zu verschiedenen Zeiten: eine Grenzlinie zwischen zwei besonders deutlich voneinander abstechenden Feldern bleibt noch bestehen oder tritt schon wieder auf, während alles Übrige in einem gleichmässigen Grunde untergegangen ist. Bisweilen kann man konstatieren, dass der eingetretenen Veränderung eine Bewegung der Augen, ein Wechsel des Lichtes oder eine Veränderung der Aufmerksamkeit vorangegangen ist; indess sehr häufig fehlt jede Spur einer angebbaren äusseren Ursache. Man muss daher annehmen, zumal auch wegen des ungleichzeitigen Verschwindens verschiedener Teile der Nachbilder, dass jene Periodizität ihres Auftretens von Hause aus in ihrem Wesen begründet liegt. In den späteren Phasen ihres Daseins zeigen sie noch mancherlei Farbenveränderungen (farbiges Abklingen) und zugleich zunehmende Verwischung und Unregelmässigkeiten ihrer Konturen. Scharfe Ecken runden sich ab, regelmässige Rundungen werden eckig; man hat wohl den Eindruck, als ob ein substantielles Etwas sich langsam in seine Umgebung verbreite, wie wenn z. B. Farben auseinanderlaufen Ebbinghaus (524).

§ 179. Während eines ganz geringen Bruchteils einer Sekunde dauert jeder optische Eindruck auch nach dem Feststellen seiner objektiven Ursache einfach fort. Dabei behält er zunächst annähernd die Stärke, die er unmittelbar vor dem Aufhören des Reizes erreicht hatte, um dann rasch zu verschwinden (Abklingen der Empfindung). Bei grosser Intensität der objektiven Reizung geschieht das Abklingen naturgemäss langsamer als bei geringer; immer aber ist es ein Prozess, der sich äusserst rasch abspielt. Wird nun der äussere Reiz noch vor dem Beginn einer merklichen Abschwächung der Empfindung wiederholt, so wird natürlich die Unterbrechung gar nicht bemerkt: die intermittierende Reizung erzeugt eine durchaus kontinuierliche Empfindung. Ist der wiederkehrende Reiz nicht genau gleich dem vorausgegangenen, sondern in irgend einer Hinsicht abgerückt, so erleben wir auch eine entsprechende Änderung der Empfindung, aber gleichfalls als eine kontinuierlich vor sich gehende, ohne ein Bewusstsein der objektiv vor-

handenen Unterbrechung. Hierauf beruhen viele bekannte Erscheinungen: der feurige Kreis, den eine schnell umgeschwungene glühende Kohle beschreibt, die Schwingungsfiguren angeschlagener, elastischer Stäbe, die Wirkungen der als Stroboskop bezeichneten Apparate, namentlich aber auch die mehrfach erwähnten rotierenden Scheiben.

§ 180. Sehr bald nach dem Stadium des Abklingens, aber von diesem durch ein deutliches kleines Intervall getrennt, entwickelt sich unter Umständen eine andere Nachwirkung des objektiv nicht mehr vorhandenen Reizes. Die bereits verschwunden gewesene Empfindung kehrt noch einmal wieder, im wesentlichen ganz so, wie sie während der Anwesenheit des Reizes bestand, nur in geringerer Helligkeit und namentlich mit starker Abschwächung der Farben. Diese Erscheinung wird als positives Nachbild bezeichnet.

Das positive Nachbild (Aubert l. c. pag. 511) ist im ganzen um so heller und dauert um so länger, je grösser die Intensität der objektiven Lichteinwirkung gewesen war. Auch verschwinden die helleren Partien des angeschauten Objektes im Nachbilde später. Das helle Nachbild der Sonne bleibt oft mehrere Minuten lang stehen, während die positiven Nachbilder von mässig erleuchteten Gegenständen eine erkennbare Dauer von etwa zwei Sekunden haben.

Wenn durch Einwirkung eines Lichtreizes die D der erregbaren Sehsubstanz unmittelbar gesteigert wird, und dadurch mittelbar, obwohl in schwächerem Maasse auch die A der beleuchteten Teile, so muss nicht nur die Menge der erregbaren Substanz in diesen Teilen abnehmen, sondern es kann auch der Vorrat von A-Material dann sich ändern, wenn der Verbrauch desselben unter dem indirekten Einflusse des Reizes rascher stattfindet, als der gleichzeitige Ersatz aus dem Blute erfolgen kann. Hört die Reizung plötzlich wieder auf, so sinkt nicht nur die D auf ein Maass zurück, wie es der geminderten erregbaren Substanz und den fortwirkenden inneren Reizen entspricht, sondern es sinkt auch die A, weil sie nicht mehr durch die indirekte Wirkung des Reizes unterstützt wird. Wenn nun aber die Grösse der A mit abhängig ist von der Menge des zur A bereitstehenden Materials, und dieses durch die vorhergegangene Reizung erheblich gemindert ist, so kann infolgedessen die A nach Schluss der Reizung noch schwächer werden als die D, was im verdunkelten Auge eine Nachempfindung bedingen muss, welche heller ist, als das neutrale Grau. Allmählich wird sich dann das mehr oder weniger erschöpfte A-Material wieder aus dem Blut ergänzen, und damit auch die A wieder zu-, die Helligkeit der Nachempfindung wieder abnehmen (Hering).

§ 181. Die positiven und negativen Nachbilder wechseln wohl mehrfach miteinander ab, und es liegt an Umständen, die jedoch noch keineswegs Allen bekannt sind, warum gerade das positive, und warum gerade in diesem Wechsel das negative Nachbild auftritt.

Nach Hess (511) zeigen die nach kurz dauernder Reizung des Sehorgans auftretenden Nachbilder auf dem stäbchenhaltigen und stäbchenfreien Netzhautbezirke im wesentlichen einen gleichen Verlauf. Insbesondere sei

nach Anwendung mittlerer Lichtstärken ein deutliches, in bezug auf Farbe und Helligkeit positives Nachbild auf dem stäbchenfreien Netzhautbezirke in ganz ähnlicher Weise, wie auf dem stäbchenhaltigen wahrzunehmen. Die Phasenfolge der Nachbilder (Wechsel der positiven mit den negativen und umgekehrt) sei nach mehrstündiger Dunkeladaptation keine andere, als für das hell- oder schwachdunkel adaptierte Auge.

Exner (512) wies nach, dass die Nachbilder in der Netzhaut und nicht, wie Parinaud (513) annimmt, im Gehirn ihren Sitz haben.

Parinaud entwickelte nämlich ein Nachbild auf dem linken Auge, schloss dasselbe und blickte mit dem rechten auf einen passenden hellen Grund. Auf diesem erschien dann angeblich das Nachbild wieder, und er schloss daraus, dass das Nachbild an einer Stelle des Gehirns seinen Sitz haben müsse, welche beiden Augen gemeinschaftlich sei (vgl. Faszikelfeld § 154 p. 213). Exner erklärte jedoch dies aus den Erscheinungen des Wettstreites der Gesichtsfelder.

Parinaud schloss ferner aus der Erscheinung, dass die Nachbilder bei mechanischer Verschiebung des Augapfels durch Fingerdruck ihren Ort nicht verändern, auf den Sitz derselben im Gehirn. Hiergegen machte jedoch Exner wiederum geltend, dass, wenn das Bild auf der Netzhaut seinen Platz nicht verändert, und auch die Augenmuskeln in Ruhe bleiben, kein Grund für seine Scheinbewegung gegeben sei, wenn sich auch der Grund, auf welchem das Nachbild projiziert wird, zu bewegen scheine.

Hering dagegen (510) hat durch sehr hübsche Versuche den Beweis geliefert, dass der simultane Kontrast ebenso wie der sukzessive auf Vorgängen beruht, welche im wesentlichen auf jeder Hälfte des nervösen Sehorgans (im weitesten Sinne des Wortes) unabhängig von der anderen Hälfte ablaufen.

Die Farbentheorie Herings.

§ 182. Analog wie mit der schwarz-weissen Sehsubstanz verhält es sich mit den farbigen Substanzen.

Einfache Farben, d. h. solche, welche gleichsam ohne jeden Beigeschmack einer anderen Farbe vorkommen, oder wenn sie eine solche deutlich erkennen lassen, doch nur in eine, nie aber in zwei andere zugleich spielen können, gibt es nach Hering ausser dem Grün noch Rot, Blau und Gelb. Gelb kann ins Rote und Grüne, nicht aber ins Blaue, Blau nur entweder ins Rote oder Grüne, Rot nur entweder ins Gelbe oder Blaue spielen. Dazu kommt noch Schwarz und Weiss. Alle übrigen Farben können wir insofern zusammengesetzte oder Mischfarben nennen, als sich immer zwei Farben in ihnen zugleich erkennen lassen, z. B. Blaugrün, Rotgelb, Gelbgrün, Blaurot etc. Mehr als zwei einfache Farben aber lassen sich aus keiner zusammengesetzten Farbe heraus empfinden. Anders ausgedrückt heisst dies, dass einerseits Rot und Grün, andererseits Gelb und Blau nie gleichzeitig in einer Farbe deutlich bemerkbar sind.

Diese sechs Grundempfindungen der Sehsubstanz ordnen sich demnach zu drei Paaren: Schwarz und Weiss, Blau und Gelb, Grün und Rot. Jedem

dieser drei Paare entspricht ein D- und A-Prozess besonderer Qualität, so dass also die Substanz gewissermassen aus einem Gemisch dreier chemisch verschiedener Substanzen besteht: der schwarz-weiss empfindenden, der grün-rot empfindenden und der blau-gelb empfindenden, deren jede unabhängig von der anderen zu dissimilieren und zu assimilieren vermag. Hillebrand (514) macht es wahrscheinlich, dass die Empfindungen von Gelb und Rot als Dissimilierungsprozesse, diejenige von Grün und Blau als Assimilierungsprozesse dabei anzusehen sind. Jene drei Substanzen setzen nun aber nicht zu gleichen Teilen die Sehsubstanz zusammen, vielmehr ist die schwarz-weisse Substanz bei weitem reichlicher im Sehorgan enthalten, als die beiden andern, und auch diese beiden letzteren sind unter sich nicht gleich, indem für gewöhnlich die blau-gelbe an Quantität die rot-grüne überwiegt.

Wie in der schwarz-weissen Substanz fortwährend gleichzeitig D und A stattfindet, so geht dies auch in den beiden anderen Substanzen vor sich. Aber entsprechend der verschiedenen Quantität der drei Substanzen ist im allgemeinen auch die D und A der schwarz-weissen Substanz viel bedeutender, als die der beiden farbigen. Ist in der blau-gelben Substanz das A- und D-Moment gleich stark, so löschen sich die beiden farbigen Substanzen gegenseitig aus, und es tritt nur noch das Verhältnis von D zu A der schwarz-weissen Substanz, die ja bei allen farbigen Empfindungen mit erregt wird, hervor. Das analoge geschieht bei der Gleichheit der D- und A-Momente der rot-grünen Substanz. Ist das A- und D-Moment bei allen drei farbigen Substanzen gleich gross, dann erhalten wir das neutrale Grau, weil dann, bei Gleichheit der A- und D-Momente der nur allein noch hervortretenden schwarz-weissen Valenz, die Empfindung des centralen Grau hervorgebracht wird. Hering stellt sich vor, dass bei der Empfindung eines neutralen Grau nicht nur Schwarz und Weiss die Empfindung zusammensetzen, sondern auch die beiden andern Paare zur Empfindung beitragen, aber so schwach, dass sie nicht über die psychophysische Schwelle treten. Die Farben können aber unter Umständen hervortreten, wo die D und A in der schwarz-weissen Substanz sehr schwach geworden sind, z. B. würde dies der Fall sein bei den in Farben abklingenden Blendungsbildern im geschlossenen Auge. Gemischtes Licht erscheint also farblos, wenn es für die blau-gelbe und rot-grüne Substanz ein gleich starkes Assimilierungs- wie Dissimilierungsmoment setzt. Die Empfindung von Schwarz-weiss ist daher stets über der Schwelle und wird durch jedes farbige Objekt mit angeregt, so dass jede farbige Empfindung eine farbige und eine weisse Valenz (vgl. p. 269) besitzt, die stets mit zur Geltung kommt. Der total Farbenblinde nimmt nur die weisse Valenz allein wahr. Für ein rot-grün blindes Auge würden nur die roten und grünen Valenzen fehlen und nur die weissen, sowie die blau-gelben Valenzen übrig bleiben. — Wegen des oben geschilderten Verhaltens von Blau zu Gelb und von Rot zu Grün, werden diese Farben als Gegenfarben bezeichnet, insofern sie sich gegenseitig vernichten. Wie jede einfache Farbe eine Gegenfarbe hat, so hat auch jede Mischfarbe wieder eine Mischfarbe als Gegen-

farbe. Wenn sich nun zwei Valenzen von Gegenfarben aufheben, dann summieren sich zugleich deren weisse Valenzen.

Jede wirklich vorkommende farbige Empfindung, sie sei nun durch homogenes (durch ein Prisma erzeugtes) Licht, oder durch Pigmente, oder sonstwie entstanden, hat, wie vorhin erwähnt, etwas Schwärzliches und Weissliches in sich und erscheint deshalb dem Schwarz und Weiss verwandt, bald mehr dem einen, bald mehr dem anderen, bald beiden gleich viel. Alle diese Übergänge zwischen einer ideal reinen Farbe einerseits (die wir jedoch nicht kennen) und einem beliebigen Gliede der schwarz-weissen Empfindungsreihe andererseits wird als Nuance der Farbe bezeichnet. Daher ist objektiv eine Farbe als solche nicht darzustellen, weil sie immer nur nüanciert empfunden wird, wiewohl sie zwar absolut denkbar ist. Die Übergänge von Rot zu Blau, von Gelb zu Grün bezeichnet Hering als Farbentöne. Die Wellenlänge bedingt den Farbenton. Die längsten Wellen von 700 Milliontel Millimeter Wellenlänge erzeugen die Empfindung Rot, die kürzeste, von etwa 400 Milliontel Millimeter die Empfindung Violett. Jeder Farbenton hat wieder eine Unzahl von Nüancierungen. Mit den Farbentönen und allen ihren Nuancen sind also alle überhaupt vorkommenden Farbenempfindungen erschöpft.

Die Intensität der Schwingungen bedingt die Helligkeit der Farben. Je stärkere Schwingungsimpulse die Ätherteilchen erhalten z. B. durch Verstärkung der objektiven Beleuchtung oder durch Erweiterung des Spaltes an einem Spektralapparat, desto heller werden die Farben empfunden.

Auf der Reinheit der Wellenzüge endlich beruht die Sättigung der Farben. Wellen einer einzigen Wellenlänge (homogenes Licht) bewirken die sattesten Farbenempfindungen; bei Hinzutritt von Licht anderer Wellenlängen werden die Farben im allgemeinen stumpfer. Die in der Natur vorkommenden Farben sind fast durchweg physikalisch sehr gemischt und ebendarum viel weniger feurig, als die homogenen Farben des Spektrums.

§ 183. Da die Grösse der D oder A, welche durch einen Lichtreiz in einer der drei Substanzen bedingt wird, ebensowohl von der Intensität des Reizes, als von der Erregbarkeit der jeweiligen Substanz abhängt, so haben wir entsprechend den drei Substanzen oder Qualitäten des Stoffwechsels in der Sehsubstanz auch drei verschiedene Arten der D-Erregbarkeit, sowie der A-Erregbarkeit, also im ganzen sechs verschiedene Arten der Erregbarkeit zu unterscheiden, die wir kurzweg als die schwarze, weisse, grüne, rote, blaue und gelbe Erregbarkeit unterscheiden können.

Jede jener sechs Erregbarkeiten (der 3 paarigen Sehsubstanzen) ist eine variable Grösse, und insbesondere ist eine D-Erregbarkeit keineswegs immer gleich gross wie die entsprechende A-Erregbarkeit, vielmehr kann das Verhältnis beider ein sehr verschiedenes sein. Daher kann auch ein und dasselbe objektive Lichtgemisch uns nicht sowohl bald heller, bald dunkeler, sondern auch bald irgendwie farbig und bald farblos erscheinen, je nach den eben vorhandenen Verhältnissen der sechs Erregbarkeiten. Ist z. B. durch

einen Reiz eine Umstimmung des Sehorgans der Art eingetreten, dass die A und D z. B. in der rot-grünen Substanz nicht mehr gleich gross sind, so wird einem farblosen Reize gegenüber eine Empfindung z. B. des Grün stattfinden müssen, die Blendungsbilder also farbig erscheinen, wenn das reagierende Licht weiss ist.

Das momentan herrschende Verhältnis der sechs Erregbarkeiten zueinander hat Hering als die Stimmung des Sehorgans bezeichnet. Ist z. B. durch mächtige Einwirkung grünen Lichts auf einen Teil der Retina die Stimmung dieses Teiles verändert worden, und blickt man nun auf eine blaue oder gelbe Fläche, so mischt sich an der umgestimmten Stelle die Gegenfarbe des Grün (also Rot) subjektiv bei, und das Gelb oder Blau erscheint rötlich (Gelbrot oder Blaurot). Denn das von einem Pigment zerstreute Licht ist gemischtes Licht, und diesem gegenüber verhält sich der umgestimmte Teil des Sehorgans analog wie gegenüber farblosem, gemischtem Lichte.

Dass wir nun Rot und Grün oder Gelb und Blau nie gleichzeitig in einer Mischfarbe enthalten sehen, wie etwa im Violett Rot und Blau, hat seinen Grund darin, dass durch sogen. farbiges Licht immer nur einer von zwei Gegenfarben zu einem relativ starken Gewichte verholfen werden kann. Denn wenn wir zu einem eben wirkenden farbigen Lichte anderes Licht in mässiger Menge beimischen, welches für sich allein die Gegenfarbe erwirken würde, so schwächen wir damit wegen der antagonistischen Wirkungen beider Lichtarten zunächst die Wirkung des ersten Lichtes, mindern also das Gewicht der ersten Farbe ohne die Gegenfarbe zu verstärken. Lassen wir z. B. ein grün erscheinendes Spektrallicht auf das neutral gestimmte Sehorgan wirken, so verstärkt es die schon (unter der Schwelle) vorhandene schwache Grünempfindung, zugleich aber auch die weisse. Mit dem Hervortreten der Grünempfindung ist also zugleich eine Verstärkung der weissen gegeben, und es entsteht eine Mischempfindung, in welcher ausser dem Grün auch das Weiss gewichtig ist und nebst dem auch noch das Schwarz, als A-Farbe der schwarz-weissen Substanz, mehr oder minder deutlich erkennbar ist, während die rote, gelbe und blaue Empfindung unter der Schwelle bleiben. So kommt es, dass selbst die Spektralfarben durchaus nicht rein, sondern immer sehr merklich mit einer schwarzweissen Empfindung versetzt sind. Denn was von den grünen Strahlen gesagt wurde, lässt sich auf jeden anderen Teil des Spektrums übertragen, gleichviel ob seine Strahlen eine oder beide farbige Substanzen erregen.

Noch unreiner als die Spektralfarben erscheinen die Pigmentfarben, weil sie gemischtes Licht zurückwerfen, in welchem nur gewisse Lichtfarben mehr oder minder geschwächt sind. Zu der farbigen Wirkung derjenigen Strahlen, welche hierbei nicht durch antagonistische Strahlen neutralisiert sind, kommt also nicht nur die Wirkung eben jener Strahlen auf die schwarzweisse Substanz, sondern auch noch die Wirkung des ganzen übrigen neutralgemischten und daher nur die schwarz-weisse Substanz erregenden Lichtes.

Immer ist festzuhalten, dass jede Gesichtsempfindung, sie sehe aus, wie sie wolle, ein Gemisch der sechs Grundempfindungen ist. Diejenige Grundempfindung, welche das relativ stärkste Gewicht hat, gibt der Gesamtempfindung hauptsächlich Charakter und Namen.

Ist eine Grundempfindung so stark im Übergewicht über alle anderen, dass letztere gar nicht bemerkbar hervortreten, so nähert sie sich dem Ideal der Reinheit, welches in Wirklichkeit nie gegeben sein kann.

Die Erscheinungen des simultanen und sukzessiven Farbenkontraktes.

§ 184. Durch jede Färbung des Untergrundes wird ein daraufliegendes Grau etwas nach dem Tone der Gegenfarbe hin, also in der Richtung des grössten Gegensatzes verschoben. Legt man z. B. auf ein sattgefärbtes Papier eine kleine graue Scheibe und dann über beide ein weisses Seidenpapier, so erkennt man sehr deutlich die Kontrastfärbung des Grau. (Die Wirkung des Seidenpapiers, als durchscheinende Decke, hat dabei lediglich den Zweck, die etwaige Konturierung der Farbenfläche aufzuheben, welche bekanntlich als Zwischenlage zwischen den beiden sich unmittelbar berührensollenden farbigen Flächen die Kontrastwirkung vermindert.)

Eine Farbe, z. B. eine blaue Scheibe, erscheint um so intensiver, je vollständiger dieselbe in ihrer Umgebung fehlt, also je mehr die Umgebung in der Gegenfarbe, also hier in gelber Unterlage ausgeprägt ist. Das Nachbild erscheint in der Gegenfarbe des objektiven Lichtes.

Sind die aufgelegten Stückchen nicht rein grau, sondern selbst irgendwie farbig, so bleibt alles wie angegeben; nur mischt sich die durch den Kontrast bedingte Färbung gemäss den allgemeinen Farbmischungsgesetzen der Eigenfarbe des Stückes bei. Orange z. B. auf rotem Grunde bekommt so zu sagen einen Zusatz von blaugrün (der Gegenfarbe von Orange) und wird also gelber, auf gelbem Grunde dagegen einen Zusatz von Blau, durch den es nach Rot verschoben wird. Legt man ein roteres Orange auf roten und ein gelberes auf gelben Grund, so kann man demnach bei passender Auswahl beide zu völliger Gleichheit bringen. Sind die kontrastierenden Farben selbst Gegenfarben zueinander, so tritt natürlich keine Änderung des Farbentons ein, jede Farbe steigert nur den Sättigungsgrad der anderen, sie heben sich also wechselseitig. Sind dagegen beide von demselben Farbenton, aber an Sättigung oder Helligkeit verschieden, so stumpfen sie sich gegenseitig etwas ab; ist eine der beiden überhaupt nur wenig gesättigt, so kann sie auch ganz neutralisiert werden oder gar in den Ton der Gegenfarbe umschlagen, Ebbinghaus (524, pag. 218). Ausserdem erkennt man beim Farbenkontrast noch, dass die Farbenänderung jeder Fläche unmittelbar an der Grenze der benachbarten am stärksten ist und mit zunehmender Entfernung von dieser allmählich abnimmt (Randkontrast) vergl. pag. 240. Über die simultane und sukzessive Lichtinduktion bei farbigem Lichte hat Kuhnt (515) besondere Untersuchungen angestellt.

Über die Unterwertigkeit der Netzhaut.

§ 185. Wie nach einer gewissen Dauer des Reizes (siehe später) die Empfindung grösster Helligkeit eintritt, so nimmt bei längerer Fortdauer des Reizes die Helligkeitsempfindung ab, was uns so vorkommt, als ob das Objekt an Helligkeit abzunehmen scheine. Weil nun unsere Retina im diffusen Tageslichte fortwährend objektiven Lichteindrücken ausgesetzt ist, so ist klar, dass der während der Dunkelheit der Nacht im Schlaf erworbene hohe Grad von Lichtempfindlichkeit tagsüber sich verringern muss. Die Netzhaut wird, wie Hering es bezeichnet: „unterwertig".

Sehr anschaulich schildert Ebbinghaus (524) die hier in Betracht kommenden Zustände.

„Tritt man aus dem Hause oder gar aus einem Keller heraus auf die sonnenbeschienene Strasse, so sieht man zuerst fast alle Gegenstände in blendender Helligkeit. Allmählich lässt dieser Eindruck nach, die Dinge werden sichtlich minder hell, und nach einer Weile findet man selbst die hellsten unter ihnen, weisse Wolken, weisse Kleider u. dgl. ganz erträglich. Die gleiche Beobachtung macht man bekanntlich auch in umgekehrter Richtung. Verlässt man des Abends gut beleuchtete Räume, um den Weg nach Hause anzutreten, so erscheint die Landschaft oft von einer undurchdringlichen Schwärze; man begreift nicht, wie man da seinen Weg finden soll, zumal er weiterhin noch auf eine Strecke durch den Wald führt. Ist man erst eine Zeitlang draussen, so zeigt sich, dass alles besser geht, als man gedacht, und man konstatiert oft mit Verwunderung, dass die Nacht im Grunde gar nicht einmal besonders dunkel ist.

Die auf das Auge einwirkenden äusseren Reize bleiben in diesen Fällen zwar nicht ganz konstant, sind aber längere Zeit hindurch doch sehr gleichartig, das eine Mal durchweg relativ hohe, das andere Mal durchweg geringe Lichtintensitäten. Trotzdem verschieben sich die von ihnen hervorgerufenen Eindrücke allmählich. Von den äussersten Enden der Skala unserer Helligkeitsempfindungen rücken sie fort und nähern sich von beiden Seiten um ein beträchtliches Stück der Gegend mittlerer Helligkeiten; das anfänglich Helle wird allmählich dunkeler, das Dunkele heller.

Da der D-Vorgang der retinalen Sehsubstanz für gewöhnlich[1]) unter Lichteinwirkung sich vollzieht, mit der Raschheit und Andauer des D-Vorganges die D-Erregbarkeit desselben, d. h. die Empfindlichkeit der Netzhaut gegen objektive Lichteindrücke, zugleich mit der Menge der angeborenen Sehsubstanz aber abnimmt, so wird durch möglichst sorgfältige und andauernde Abhaltung des äusseren Lichtes vom Auge der A-Vorgang nicht gestört und damit der Wiederersatz des verbrauchten Stoffes der retinalen Sehsubstanz begünstigt. Diesen Erholungsvorgang der Netzhaut im Dunkelzimmer bis zu dem Grade ihrer höchsten Empfindlichkeit bezeichnet Aubert mit Adaptation. Letzterer hatte sich eingehend mit den Erholungsvorgängen des Auges beschäftigt und gefunden, dass die Erholung der Netzhaut nach

[1]) Es gibt auch mechanische, elektrische und die sogen. inneren Reize.

dem Eintritt in das Dunkelzimmer anfangs sehr rasch, dann immer langsamer vor sich geht. Was Aubert mit Adaptation bezeichnet hatte, nannte Hering: Erholung der Sehsubstanz. Neuerdings spricht man von „hell-adaptiertem“ oder dunkeladaptiertem Auge, als dem Zustande, in welchem gerade das Verhältnis von D zu A steht, welchem sich momentan unter den Erscheinungen des Kontrastes und der Lichtinduktion das Auge ausgesetzt hatte.

Soweit die einwirkenden Reize Farbenempfindungen bewirken, geht ausser der beschriebenen Verschiebung aller Helligkeiten nach der Mitte zu noch eine weitere Veränderung vor. Wenn abends bei zunehmender Dämmerung die Lampen angezündet werden, sehen wir zunächst mit völliger Bestimmtheit, dass ihr Licht eine ausgeprägt gelbe Färbung besitzt. Haben sie eine Weile gebrannt, so geht uns dieses Bewusstsein verloren. Ihr Licht sieht weiss aus, und Gegenstände, die uns bei Tage weiss erscheinen, machen jetzt unzweifelhaft denselben Eindruck. Das überwiegende Gelb im Gesichtsfelde hat infolge längeren Bestehens der objektiven Reizung seinen spezifischen Farbencharakter eingebüsst und dem Eindruck der neutralen Farbe Platz gemacht; es hat sich, wie man auch sagen kann, in der Richtung auf seine Gegenfarbe verschoben. So verhält es sich allgemein. Im gewöhnlichen Leben bezeichnet man diese Erscheinungen als Gewöhnung und sagt, dass man sich an das Dunkele und Helle oder an vorherrschend gelbes oder grünes Licht allmählich gewöhne und dann nichts mehr davon bemerke.

Bedeutend besser noch als bei dem gewöhnlichen Gebrauch der Augen mit seinem steten Wechsel der Netzhautbilder treten die Adaptionserscheinungen, wie wir pag. 241 bei der Erscheinung der simultanen Lichtinduktion näher ausgeführt hatten, bei strenger Fixation hervor, also bei streng konstanter Reizung der einzelnen Netzhautstellen. Sie entwickeln sich dann — und zwar im einzelnen ganz in der beschriebenen Weise — viel schneller, weil die andauernde Reizung nicht nur im allgemeinen gleichartig, sondern genau dieselbe bleibt, und somit die fortschreitenden Adaptationen nicht immer wieder unterbrochen werden.

Gewinnt also aus irgend welchen Gründen die Lokaladaptation [Hering (590)], Zeit, ihren Einfluss bald zur Geltung zu bringen, so verschwinden die Verschiedenheiten aneinander grenzender Felder des Gesichtsfelds absolut und vollständig. Das klassische Beispiel hierfür bildet die Unsichtbarkeit der Netzhautgefässe. Die Schatten dieser Gefässe lassen sich bekanntlich sichtbar machen, wenn man eine punktförmige Lichtquelle vor dem Auge schnell hin- und herbewegt, oder das Licht auf einem ganz ungewöhnlichen Wege, z. B. durch die Sklera statt durch die Pupille ins Auge fallen lässt. Natürlich müssen die Schatten objektiv auch sonst vorhanden sein, aber wahrzunehmen sind sie beim gewöhnlichen Gebrauch des Auges tagsüber schlechterdings nicht. Die von ihnen getroffenen Netzhautstellen sind eben vollkommen für sie adaptiert, und die Schatten sind daher von ihrer Umgebung nicht mehr zu unterscheiden, Ebbinghaus (524).

§ 186. Im absolut finstern Raume nimmt die Erregbarkeit der Netzhaut bei Wegfall der äusseren D-Reize und zufolge gesteigerter A so lange zu, bis A und D annähernd gleich gross sind, d. h. bis das Auge seinen höchsten Grad von Erregbarkeit gegenüber äusseren Lichtreizen erlangt hat. Aubert hatte gefunden, dass das normale Auge das Maximum der Erregbarkeit etwa nach 15—20 Minuten Aufenthalt im Dunkelzimmer erreicht. Das Verhältnis zwischen A und D der Netzhaut in diesem grössten Zustande der Erholung nennt Hering das autonome Gleichgewicht. Denn dann wirken nur, nachdem die Nachwirkungen aller äusseren D-Reize (Licht) längst verklungen sind, nur diejenigen (sogen. inneren) D-Reize fort, welche eben in jeder ruhenden organischen Substanz für die Erhaltung ihrer Existenz beständig vor sich gehen. So lange nun dieses autonome Verhältnis zwischen D und A im ganz gleichen Maasse stattfindet, kann sich von dem Zustande der retinalen Sehsubstanz nichts ändern, und sie bleibt qualitativ und quantitativ dieselbe. Wir erwähnten vorhin das annähernde Gleichwerden von A und D im absoluten Dunkelraum. Absolut gleich können wegen der inneren Reize die A und D auch im absolut dunkeln Raum eben nie werden. Denn die Wirkung dieser inneren Reize ist eben keine durchaus konstante, und sie ist nicht einmal gleichzeitig in allen Teilen der Netzhaut dieselbe, so dass jene mittlere Empfindung nicht nach Raum und Zeit stetig verteilt sein kann; vielmehr schwankt die Empfindung hin und her, wie man an dem Wallen und Wogen der Lichtnebel im Dunkelzimmer leicht erkennen kann. Jedenfalls ist aber das Sehorgan im Dunkelen, wenn seine D und A annähernd gleich gross geworden sind, von der Empfindung des Schwarzen ungefähr ebensoweit entfernt, als von der des Weissen. Wir haben alsdann nach längerem Aufenthalte im Finstern nicht die Empfindung von schwarz, sondern eine bedeutend hellere Empfindung. Warum nun die Empfindung jenes theoretisch geforderten neutralen Grau uns alsdann noch dunkler vorkommt, als wir eigentlich erwarten sollten, erklärt Hering, Über den Lichtsinn, pag. 87 § 31, worauf wir hier verweisen.

§ 187. Aus diesem Zustande höchster Lichtempfindlichkeit wird die Sehsubstanz wieder herausgebracht, wenn ein Reiz (z. B. ins Auge fallendes Licht) sie zu stärkerer D veranlasst, welcher stärkeren D nun nicht mehr eine gleichstarke A das Gleichgewicht hält. Die D ist jetzt nicht mehr eine ausschliesslich autonome, sondern eine gleichsam durch fremde Mitwirkung verstärkte. Daher wurde sie von Hering zum Unterschiede von der rein autonomen (d. h. von der lediglich durch die sogenannten inneren Reize gesetzten) als allonome D bezeichnet. Durch die jetzt stärkere Bildung von D-Produkten und dem entsprechenden Verluste an Elementen, welche zuvor der erregbaren Sehsubstanz angehörten und in ihren chemischen Bau eingefügt waren, wird die Sehsubstanz innerlich verändert, und dies umsomehr, je stärker der äussere Reiz ist, und je länger er einwirkt. Wir finden daher die Substanz nach Schluss der Reizung quantitiv und qualitativ verändert. Wollte man den Prozess der D als eine Leistung der Substanz auf-

fassen, so müsste man sie als minderleistungsfähig bezeichnen. Sie ist „unterwertig“ geworden. Aus diesem Zustande strebt sie nun in den früheren Zustand des autonomen Gleichgewichts zwischen D und A zurück. Denn in dem Maasse nämlich, als sie durch den äusseren Reiz zu stärkerer D veranlasst worden war, hat ihre Disposition zur D ab-, ihre Disposition zur A aber zugenommen. Ihre autonome D ist also jetzt schwächer, ihre autonome A aber stärker als sie vor der Reizung waren, sofern nur die übrigen Bedingungen für A- und D-noch hinreichend gegeben sind. Die Substanz strebt also mit um so grösserer Energie zum früheren Zustande zurück, je stärker sie durch die vorausgegangene Reizung absteigend verändert wurde, d. h. je grösser ihre nach Schluss der Reizung zurückgebliebene Unterwertigkeit ist. Die unmittelbar nach Schluss der Reizung (also nachdem das Auge sich wieder in absoluter Dunkelheit befindet) grössere A-Disposition und entsprechend stärkere A nimmt nun aber wieder in dem Maasse ab, als durch die letztere die durch die Reizung bewirkte Veränderung wieder ausgeglichen wird, und also die Unterwertigkeit der Sehsubstanz sich wieder mindert. Dementsprechend nimmt die anfangs kleinere D-Disposition und die entsprechend schwache D wieder zu, bis endlich die A-und D-Disposition, und also auch die autonome A und D wieder gleich geworden sind, und der frühere Zustand des autonomen Gleichgewichts zwischen D und A wieder hergestellt ist.

Während also der Zustand des autonomen Gleichgewichts sich auch dadurch charakterisieren lässt, dass dabei die A-und D-Disposition der Sehsubstanz, annähernd gleichgross ist, ist für den unterwertigen Zustand bezeichnend, dass dabei die A-Disposition grösser ist als die D-Disposition. Diese Minderung der D-Disposition charakterisiert eben neben der gleichzeitig gesteigerten A-Disposition den Zustand der unterwertig gewordenen Sehsubstanz. Dies bedeutet aber zugleich, dass die Erregbarkeit gegenüber dem fortwirkenden D-Reize entsprechend abnimmt.

§ 188. Den Zustand höherer Unterwertigkeit der Netzheit bezeichnet man auch als Ermüdung der Retina.

v. Kries (516) hat in ähnlicher Weise, wie früher C. F. Müller die Ermüdungskurve für die Netzhaut bestimmt, indem er ein weisses Papier eine Zeitlang betrachtete und nach Verlauf dieser Zeit die Helligkeit des Gesichtseindrucks mit der Helligkeit eines dunkeleren Weiss d. h. eines Grau verglich. Die Helligkeit des Weiss = 100 gesetzt, erschien dieselbe in einem der Versuche (I) nach 3″ = 91 nach 40″ = 43
„ 6″ = 81 „ 80″ = 23
„ 10″ = 66 „ 160″ = 15
„ 20″ = 58
der Helligkeit des Weiss. Die Ermüdungskurve fällt also erst rasch, dann immer langsamer ab.

Bezüglich der Frage nach der Abhängigkeit der Ermüdung von der absoluten Helligkeit fand v. Kries, dass der Ermüdungsexponent mit wechselnder Intensität des ermüdenden Lichtes wächst, aber nicht proportional der

Intensität, sondern viel langsamer, und dass er von der Intensität umso abhängiger ist, je geringer die Ermüdung ist, oder: die Vermehrung der Reizstärke um einen bestimmten, absoluten Wert, vermindert den Ermüdungskoeffizienten absolut um so weniger, je grösser die schon vorhandene Reizstärke ist.

v. Kries bestimmte ferner die Erholung der Netzhaut nach der Ermüdung, und fand den Verlauf der Ermüdung insofern ähnlich, als auch er anfangs schneller, dann langsamer stattfand.

Die Blendung durch Licht.

§ 189. Wird ein normales Auge nach längerem Aufenthalte im Dunkeln plötzlich in einen hellen Raum versetzt, so wirken, wie wir gesehen haben, bei der durch die vorherige anhaltende Dunkelheit erzielten grösstmöglichen Steigerung der D-Erregbarkeit die D-Reize nun sehr energisch. Je rascher und intensiver aber die D vor sich geht um so heller ist die Lichtempfindung, denn die Helligkeit einer Lichtempfindung ist ja bestimmt durch das Verhältnis, in welchem die Intensität oder Grösse der D der Sehsubstanz zur Grösse und Intensität ihrer A steht. Jeder rasch sich vollziehende D-Vorgang bewirkt aber jenes unter der Bezeichnung „Blendung" bekannte Gemisch von Sehstörung und sensiblen Empfindungen, welches in einem unangenehmen, selbst schmerzhaften Gefühl in der Orbita und in einer Empfindung von Druck, Spannung und Wärme im Auge sich kundgibt. Auch die centrale Sehschärfe zeigt sich dabei vermindert, indem alles wie in einem hellen glänzenden Nebel zu schwimmen scheint. Der Lichtschmerz bei der Blendung beruht wahrscheinlich darauf, dass bei der intensiven Dissimilierung der Sehsubstanz Nebenprodukte, Zerfallsprodukte in Menge geschaffen werden (Kohlensäure etc). die, weil sie nicht entsprechend schnell abgeführt werden können, sich ansammeln und irgendwo auf die Ciliarnerven, vielleicht im Perichorioidealraum reizend einwirken. Erst wenn infolge des länger andauernden intensiven Lichtes sich ein vermehrter Säftestrom herausgebildet hat, können die angesammelten Schlacken besser befördert werden. Auf die pathologische Seite der Blendung kommen wir noch einmal bei der Besprechung der Sehstörungen bei funktionell Nervösen zurück.

von Frey (526) will den Blendungsschmerz auf die heftige Zusammenziehung der bekanntlich schmerzempfindlichen Iris beim Einfall intensiven Lichtes zurückführen, und Nagel (525) bemerkte dazu, dass der Blendungsschmerz wegfallen müsse, wenn die reflektorische Iriskontraktion bei Lichteinfall durch Homatropin unterdrückt werde. Nagel hat diesen Versuch an sich selbst mit dem Ergebnis ausgeführt, dass in der Tat der Blendungsschmerz im homatropinisierten Auge völlig fehle, er sagt aber dabei weiter, wegen der weiten Pupille ist natürlich die Blendung beträchtlich vermehrt, das Ansehen einer hellen Fläche (Himmel) ist höchst unangenehm, und man hat Mühe gegen den reflektorischen Lidschluss anzukämpfen. Nagel unterscheidet demnach zwischen unangenehmem Blendungsgefühl und Blendungsschmerz und will lediglich nur den Letzteren auf eine schmerzhafte

Iriskontraktion zurückführen. Wir sehen dagegen im Schmerz nur eine Steigerung des Blendungsgefühls und können uns mit der Annahme nicht befreunden, dass eine starke Iriskontraktion schmerzhaft sei. Seit Jahren beobachten wir eine Hysterica mit hochgradiger Miosis zufolge von Spasmus des Sphincter iridis und haben auch bei anderen Patienten schon heftige hysterische Konvergenzkrämpfe mit hochgradiger Miosis beobachtet, ohne dass die Patientinnen über irgend welche Schmerzäusserung dabei zu klagen gehabt hätten. Auch steht mit der v. Freyschen Ansicht die Tatsache in Widerspruch, dass nach längerem Aufenthalte im Hellen im Zustande des allonomen Gleichgewichts zwischen D und A das Blendungsgefühl aufhört, die Pupillenenge aber mehr oder weniger fortbesteht[1]). Ausserdem kann man im Dämmerlicht, wenn auch keinen Blendungsschmerz so doch ein unangenehmes Blendungsgefühl bei Wechsel von hellen und dunkelen Objekten wahrnehmen. Daneben werden einzelne Menschen durch einzelne Farben besonders geblendet. Dem einen von uns erweckt das Betrachten einer grossen Fläche blauen Heidelberger Blumenpapiers die unangenehmsten Blendungsempfindungen; auch erinnern wir uns einer an Sehnervenatrophie leidenden Patientin, welche Augentränen und Blendungsschmerz bekam sobald sie eine Fläche blauen Heidelberger Blumenpapiers betrachtete. Hier wird der Blendungsschmerz gewiss nicht durch eine krampfhafte Kontraktion des Sphincter pupillae, sondern wohl durch gewisse D-Produkte bewirkt, gegen welche derartige Individuen eine besondere Idiosynkrasie besitzen. Unlängst untersuchten wir einen Tabiker mit Sehnervenatrophie und weiten und starren Pupillen, dessen Auge nur noch quantitative Lichtempfindung hatte, an der Westienschen Corneal-Lupe. Nach längerer Beleuchtung des in seiner Sehschärfe so reduzierten Auges begann dasselbe zu tränen, der Patient wurde unruhig und klagte über ein lästiges Gefühl des Geblendetwerdens. Hier konnte weder die absolut lichtstarre und weite Pupille durch Kontraktion noch die Helligkeit der Lichtempfindung das unangenehme Blendungsgefühl mit reflektorischem Tränenerguss erzeugt haben.

Auch Römer (587) wendet sich gegen Nagel und gibt der Anschauung Ausdruck, dass wenn überhaupt etwas am Blendungsschmerz wäre, dies dann auf starke Ciliarmuskelkontraktion zurückzuführen sei. Vergleiche auch das von uns in Band II. pag. 85—87 dieses Werkes angeführte.

Nicht allein aber beim Eintritt in das Helle nach einem Dunkelaufenthalte, sondern auch beim starren Fixieren eines nicht einmal sehr hellen Gegenstandes tritt das Blendungsgefühl auf. Förster (431) schildert diese Empfindung folgendermassen: „War der Moment des Verschwindens eines Objektes nach längerem Fixieren eingetreten, so wurde das Fixieren

[1]) Bei Tigerstedt (Lehrbuch der Physiologie II, p. 230) finden wir folgende Bemerkung: „Dass sich der Adaptationszustand der Netzhaut je nach der Stärke des einwirkenden Lichtes verändert, scheint auch daraus hervorzugehen, dass innerhalb ziemlich weiter Grenzen der Lichtstärke die Grösse der Pupille gleich bleibt und nur im Moment, wo sich die Helligkeit verändert, eine von dieser Veränderung hervorgerufene Schwankung darbietet."

fernerhin unmöglich. Es stellte sich ein unangenehmes Gefühl in der Orbita ein, die Augen machten eine kleine Bewegung etc."

Ein ähnliches unangenehmes Gefühl der Blendung stellt sich ein, wenn wir z. B. an einem Lattenzaun vorübergehen, dessen hell beleuchtete Zwischenräume in rascher Folge helles Licht und tiefen Schatten in unser Auge werfen, oder wenn wir auf eine rotierende Scheibe blicken, auf welcher helle und dunkle Sektoren miteinander abwechseln, oder wenn wir auf ein helles Gitterwerk mit dunkelen Löchern sehen. Durch die regelmässige Folge von Licht und Schatten trifft das auf der Netzhaut wandernde Bild der hellen Zwischenräume im stetigen Wechsel auf Netzhautstellen, welche durch eine gesteigerte D-Erregbarkeit in vermehrter Lichtempfindlichkeit gehalten worden waren. Denn durch Kontrast zwischen zwei momentan auffallend hellen Streifenbildern wird von beiden Seiten auf dem dazwischenliegenden Bilde der dunkelen Streifen die A befördert. Da nun diese hellen und dunkeln Streifenbilder im fortwährenden Wechsel über die Netzhaut wandern, und die A immer wieder von neuem und in hohem Grade angeregt wird, so wird der Stoffverbrauch ein stärkerer, als wenn das Auge unter Einwirkung einer gleichmässig hellen Beleuchtung gestanden haben würde. Die dadurch gesetzte massenhafte Anhäufung von D-Produkten reizt nun die sensiblen Trigeminusäste im Auge, welche reflektorisch wieder im Verein mit der centripetalen Opticusleitung Verengerung der Pupille, Wegwenden des Kopfes und der Augen, kurz alle jene Bewegungen bewirken, durch welche die D-Reize gemildert oder aufgehoben werden und dem A-Bedürfnisse in der in § 187 beschriebenen Weise Vorschub geleistet wird.

§ 190. Auch der helle Nebel, welcher während der Blendung die Gegenstände bedeckt und die Sehschärfe bei intensiver Blendung in hohem Grade momentan beeinträchtigt, ist ebenfalls die Folge des zu raschen Stoffverbrauches der erregbaren Sehsubstanz bei steigendem relativem Mangel an A-Material während der Dauer des einfallenden grellen Lichtes. Wir erwähnten früher § 175 u. § 176, dass die Steigerung der A in unmittelbarer Nähe der beleuchteten Stelle am grössten ist (simultaner Kontrast), und dass durch diese gesteigerte A die Wirkung der Irradiation, welche ja bekanntlich in der Nähe eines hellen Gegenstandes durch Übergreifen der Beleuchtung über die Grenzen des eigentlichen Bildes sich geltend macht[1]), in hohem Grade abgeschwächt zu werden pflegt. Die Irradiation selbst aber beruht nach Lehmann (532) auf der chromatischen Abweichung[2]), der sphärischen Abweichung und der

[1]) Blickt man nach Exner (521) in einem verdunkelten Zimmer nach einem Ausschnitt im Fensterladen, durch welchen direktes Sonnenlicht ins Auge geworfen wird, so erkennt man die Form des Ausschnittes wegen zu grosser Helligkeit nicht, sondern man sieht eine strahlenförmig sich ausbreitende Lichtmasse. Im Nachbilde jedoch erkennt man die Form des Ausschnittes.

[2]) Unter chromatischer Aberration verstehen wir die Tatsache, dass von einem weissen Punkte auf schwarzer Fläche nie ein einfaches Bild erscheinen kann, weil alle Strahlen des weissen Lichtes, welche eine Brechung erleiden, in die Regenbogenfarben zerlegt werden, den letzteren aber eine verschiedene Brechbarkeit zukommt, so dass

ungenauen Akkommodation. Da nun bei einem grellen Beleuchtungswechsel die ganze Fläche der Netzhaut hell beleuchtet wird, so verbraucht sich binnen kürzester Frist bei dem intensiven D-Vorgange eine grosse Menge von A-Material, das in so kurzer Zeit nicht im ganzen Umfange aus dem Blute so rasch wieder ersetzt werden kann. Es tritt dann noch ein momentaner relativer Mangel an A-Material ein, wodurch auf allen Teilen der Netzhaut die Irradiation in hohem Grade sich geltend machen muss, vergl. § 176. Dieses über alle Teile der Netzhaut ausgegossene zerstreute Licht verwischt die Konturen, lässt die Gegenstände in jenem glänzenden Nebel erscheinen und vermindert dadurch in hohem Grade die Sehschärfe.

Das Blendungsgefühl resp. der Blendungsschmerz steht also in engster Beziehung zu dem Adaptationsvermögen, und da letzteres individuell verschieden ist, so erklärt daraus Krienes (461) die Verschiedenheit des Blendungsgefühls bezüglich Intensität und Dauer bei verschiedenen Individuen. Zur Abwehr dieser Blendung besitzt das normale Auge Apparate, welche nach letztgenanntem Autor einesteils die Strahlen von den Augenmedien abhalten, und andernteils durch Absorption der Lichtstrahlen wirken.

Beim gesunden, gut genährten, pigmentreichen Auge bleibt selbst in dem Lichte der Tropen, in der Wüste und auf schneeigen Höhen die Netzhaut in ihrer Funktion intakt, weil sie durch die Fluoreszenz und Pigmentierung der Medien sowie durch den normal funktionierenden Adaptationsapparat (den normalen Assimilierungsvorgang) und die normalen Erholungsmomente geschützt ist.

§ 191. Die normalen Schutzvorrichtungen des Auges sind aber folgende:

1. Umgebung und Grösse des Auges: vorspringender Arcus superciliaris und vorspringender Nasenrücken. Es wird auf diese Weise Blendung durch von oben resp. seitlich einfallendes Licht eingeschränkt. Die temporalen und oberen Netzhautpartien sind daher ceteris paribus in einem lichtempfindlicheren Zustande. Daran mag es auch liegen, dass uns die Färbung der Landschaft viel gesättigter vorkommt, wenn wir zwischen unseren eigenen Beinen hindurch mit gesenktem Kopfe dieselbe betrachten.

Auch durch seitlichen (scleralen) Lichteinfall kann Blendung erfolgen. Damit hängt die schon von jedem gemachte Erfahrung zusammen, dass Gegenstände z. B. Bilder an Schärfe gewinnen, wenn man das auf das Auge seitlich fallende Licht durch Vorhalten der Hand etc. abhält, oder wenn man durch die röhrenförmig geballte Hand blickt.

---

von einem weissen Objektpunkte auf der Netzhaut viele farbige Bildpunkte entstehen. Am stärksten werden die violetten, am schwächsten die roten Strahlen gebrochen. Wird die Akkommodation nun auf das rote Netzhautbild eingestellt, dann erscheint das violette im Zerstreuungskreis und umgekehrt. Die sphärische oder monochromatische Aberration besteht darin, dass die Randbezirke der brechenden (wenn auch nur annähernd kugeligen Flächen) die Strahlen viel stärker brechen als die mittleren Teile derselben. Es wird also dadurch nicht ein Bildpunkt, sondern es werden viele gebildet. Als natürliche Korrektion dieses Verhaltens dient vor allem die Iris, welche die Randstrahlen abhält.

Ausser der Umgebung des Auges spricht auch die Grösse des Bulbus selbst bei der Blendung mit. Ein kleines tiefliegendes Auge ist weniger exponiert, als ein grosses vorspringendes; ersteres findet man oft bei Hypermetropen, letzteres bei Myopen.

2. Die reflektorisch auftretenden Bewegungen der Lider und Pupille: Blinzeln, Verkleinerung der Lidspalte, Pupillenverengerung.

3. Absorption der Lichtstrahlen

α) durch die Pigmentierung der Regenbogenhaut, der Aderhaut, der Netzhaut.

Hieraus erhellt die weise Zweckmässigkeit, dass die Bewohner südlicher Zonen fast durchweg stark pigmentiert sind, während wir bei Nordländern vorwiegend helle Augenhäute finden. Disposition zur Blendung liegt also vor, wenn das Netzhaut- bezüglich Aderhautpigment mangelhaft entwickelt resp. mazeriert ist oder dasselbe fehlt, wie bei Albinismus, Myopie, im Greisenalter, bei chorioretinitischen Affektionen.

β) Was nun die Blendungseffekte durch farbiges Licht betrifft (Krienes [461]), so muss im allgemeinen gesagt werden, dass die Retina des gesunden Auges gegen die kurzwelligen Strahlen, so lange letztere nicht eine bestimmte Intensität erreichen, geschützt ist, durch das Gelb der Macula und der Linse und des Glaskörpers im Alter, so dass blaues und violettes Licht in diesem Falle kein Blendungsgefühl erzeugt. Unter gleichen Bedingungen wird aber nach Angelucci langwelliges rotes und gelbes Licht dem Auge unangenehm sein und ermüdend wirken, weil rotes Licht keine Pigmentwanderung nach sich zieht, und weil somit dem Auge ein wesentlicher Schutz fehlt. Die meisten Autoren erklären daher rotes und gelbes Licht für das Auge am schädlichsten. Vielleicht beruht darauf die Rotscheu des Rindviehs, weil es unangenehme Empfindungen hervorruft, sowie die Farbenscheu der Hysterischen.

γ) durch die die kurzwelligen Strahlen absorbierenden und in langwellige Strahlen umsetzenden (fluoreszierenden) Medien, Hornhaut, Linse, Glaskörper; durch die Umwandlung in fluoreszierende Strahlen wird eine etwaige schädliche Wirkung der Absorption paralysiert.

Disposition zur Blendung ist demnach gegeben z. B. nach Kataraktoperationen. Die Blendung bei Fehlen der Linse beruht mehr darauf, dass nunmehr die kurzwelligen Strahlen stärker auf die Netzhaut einwirken können, als auf der weiteren Pupille, dem Iriskolobom, welches zudem meist nach oben gerichtet ist und durch das obere Lid grösstenteils verdeckt wird. Dies geht daraus hervor, dass Blendung auch nach Kataraktextraktion ohne Iridektomie eintreten kann.

δ) die Vorwanderung des retinalen Pigments bei Belichtung. Dieselbe steht insofern in Relation zur objektiven Lichtstärke, als sie mit Zunahme der Helligkeit schneller und ausgiebiger erfolgt.

Besonders bemerkenswert ist die von Guglio gefundene Tatsache, dass die Pigmentveränderung in den centralen Partien der Retina am stärksten ist und nach der Peripherie hin allmählich schwächer wird. Das Netzhaut-

centrum, das der Lichteinwirkung am meisten ausgesetzt ist, erhält dadurch einen relativ stärkeren Schutz.

Bei Zuständen, bei welchen das Pigment der Retina fehlt, oder seine Wanderung bei Belichtung ausbleibt, ist eine Blendungsdisposition gegeben. Da z. B. bei Chininintoxikation Hemeralopie beobachtet wird, so ist es nicht schwer, diese Hemeralopie in Beziehung zu obiger Tatsache zu bringen, besonders da ausserdem — in Hinsicht auf bestehenden Gefässkrampf — an eine Schädigung der Assimilierung gedacht werden kann.

ε) Diejenigen Einrichtungen, welche eine Blendung der Retina dadurch verhüten, dass sie den Assimilierungsprozess, die Restitution der Sehstoffe, anregen. Das sind nach Fick und Gürber (517) der Lidschlag, die Bulbusbewegungen und besonders die Akkommodation, welche einesteils die bei Dissimilierung gebildeten Stoffwechselprodukte fortschaffen und andererseits — wie besonders bei der Akkommodation — durch ihren Einfluss auf die Blutzirkulation und Säfteströmung in der Aderhaut etc. die Neubildung des Stoffwechsels begünstigen.

Ebbinghaus (524 p. 240) erkennt jedoch die Bewegungen des Auges und der Augenlider als Erholungsmoment nicht an, sofern sie durch Anregung der Blutzirkulation wirken sollen. Es verschwinde allerdings das Nachbild bei den gewöhnlichen, rück- und sprungweise geschehenden Bewegungen der Augen. Ob dies aber auf eine besondere Gegenwirkung der Bewegung beruhe, oder vielmehr darauf, dass bei solchen Augenbewegungen sich überhaupt alle Einzelheiten des Gesichtsfeldes der Wahrnehmung entziehen, bleibe dahin gestellt. Jedenfalls entwickele sich das Nachbild, sobald die Augen wieder ruhig gehalten würden, aufs neue, und nach ungefährer Schätzung erleide es im ganzen durch jene Unterbrechung keine Verringerung der Dauer. Lidschluss aber und Zusammenkneifen der Augen erwiesen sich unter Umständen sogar als geeignete Mittel, verschwundene Nachbilder wieder hervorzurufen und ihre Gesamtdauer zu verlängern.

§ 192. Nach der momentanen resp. länger oder kürzer dauernden Blendung nach dem Austritt aus dem Dunkelraume ins Helle gewöhnt sich aber das Auge an die es umgebende Helligkeit. Es fragt sich daher, wie dieser neue Vorgang der Anpassung des Auges an die neue Lichtquelle und die Steigerung der Sehschärfe nach der anfänglichen Blendung, trotz Einwirkung der objektiven Lichtmenge physiologisch sich erklären lasse (Helladaptation).

In dem Maasse als die Wirkungen des D-Reizes eintreten, Hering (523), mindert sich die Erregbarkeit der Sehsubstanz für eben diesen D-Reiz und dementsprechend nimmt auch die Stärke der durch den Reiz gesteigerten D wieder ab. In demselben Maasse aber, wie die D-Erregbarkeit abnimmt, steigt, wie wir § 186 und 187 gesehen haben, die A-Disposition der Sehsubstanz und dementsprechend auch die innere gleichzeitig weitergehende autonome A, welche ja durch den D-Reiz selbst nicht unmittelbar verändert wurde. Hierdurch wird die absteigende Änderung in der Entwickelung der Unterwertigkeit verzögert, da der Wiederersatz des verbrauchten Stoffes nun stärker

ist, als er ohne diese Zunahme der autonomen A sein würde. Es sinkt dementsprechend auch die Erregbarkeit für den fortwirkenden D-Reiz langsamer, als es sonst der Fall wäre. Somit wird das Blendungsgefühl geringer. Schliesslich aber muss, wenn der Reiz mit unveränderter Stärke fortwirkt, einerseits wegen der stetigen Zunahme der A-Disposition und also auch der autonomen D, andererseits wegen des stetigen Sinkens der D-Erregbarkeit und also auch der Grösse der allonomen D ein neues Gleichgewicht zwischen A und D eintreten. Von diesem Augenblick an ändert sich, wenn die übrigen D- und A-Bedingungen dieselben bleiben, die Sehsubstanz nicht weiter, sie beharrt auf dem hiermit erreichten Stand der Unterwertigkeit, weil Verbrauch und Ersatz sich wieder gleich sind.

Aber dieser Zustand des neuen Gleichgewichts zwischen A und D unterscheidet sich wesentlich von dem § 186 beschriebenen Zustande des autonomen Gleichgewichts, denn jetzt wird das Gleichgewicht nur durch Mithülfe des fortwirkenden D-Reizes erhalten, welcher wegen der verminderten D-Erregbarkeit jetzt ein geringeres Maass der allonomen D bewirkt, als sonst der Fall sein würde, so dass demselben durch die nur autonome A das Gleichgewicht gehalten werden kann. Dadurch wird die Lichtempfindung wieder dunkeler, als sie bei gleicher objektiver Lichtstärke anfangs nach dem Eintritt ins Helle gewesen war. Dieser Zustand des gleichsam erzwungenen Gleichgewichts zwischen D und A, bei welchem die Sehsubstanz um so unterwertiger ist, je stärker der wirkende D-Reiz sich darstellt, wurde wie § 187 erwähnt, als Zustand des allonomen Gleichgewichts bezeichnet. So setzt sich die durch den D-Reiz bedingte absteigende Änderung der Sehsubstanz trotz stetig fortwirkendem objektiven Reize selbst eine Grenze, welche nicht überschritten werden kann, sofern die sonstigen A-Bedingungen gegeben sind. Die Sehsubstanz hat sich dem stetig wirkenden Reize angepasst (Helladaptation).

Mit dem Eintritt dieser Anpassung erreicht auch wieder die Sehschärfe im normalen Auge wenigstens für unsere gewöhnlichen Forderungen und unsere gebräuchlichen Prüfungen an den Snellenschen Tafeln die normale Grösse. Nun wechselt aber beim gewöhnlichen Sehen und der gewöhnlichen Tagesbeschäftigung des Menschen fortwährend absteigende und aufsteigende Änderung auf den verschiedenen Teilen der Netzhaut miteinander ab, weil ja alle Körper im Raume teilweise belichtet, teilweise beschattet sind und in verschiedenartigster Weise nach Raum und Zeit mehr oder weniger starkes Licht reflektieren. Da aber die Netzhaut stets in ihrer ganzen Ausdehnung mehr oder minder stark beleuchtet ist, so werden nach dem Erwachen des Menschen aus dem Schlafe und zufolge seiner Bewegung im Raume durchschnittlich alle Teile der Netzhaut unterwertig. Als natürliches Corrigens gegen diese Lichtwirkung und ihre Folgen, treten zugleich alle vorhin aufgezählten Erholungsmomente, als Verengung der Pupille etc. in Aktion; wir bewegen unsere Augen und wenden sie von grell erleuchteten Flächen hinweg auf dunklere, wir bewegen uns selbst im Raume und lassen dadurch einen Wechsel von hellen und

dunklen Bildern auf unserer Netzhaut sich vollziehen etc. etc. Demzufolge besteht ein fortwährendes Pendeln des allonomen Gleichgewichtszustandes auf den verschiedenen Teilen der Retina um einen gewissen Grad der Unterwertigkeit, welcher der Helligkeit der betreffenden Tageszeit, der Intensität benutzter Lichtquellen, der Berufstätigkeit des Menschen und seinem Verhalten dabei in jedem Augenblicke entspricht. Aus diesem stetigen Wechsel zwischen absteigender und aufsteigender Änderung der verschiedenen Netzhautbezirke und der Tatsache, dass die einzelnen Netzhautbezirke sich in ihrem A-Vorgange gegenseitig unterstützen, bildet sich dann ein gewisser allgemeiner Grad von Unterwertigkeit heraus. Dabei muss man erwägen, dass wenn auch die Lichtintensität der Netzhautbilder nach der Peripherie, der Ora serrata hin, immer geringer wird, der verminderten Lichtmenge auch die Adaptation der peripherischen Netzhautzone entsprechen wird, da ja diese Zonen zeitlebens entsprechend schwächere Lichteindrücke bekommen haben, als die Centralstelle.

Die Unermüdlichkeit des Sehorgans beruht im wesentlichen auf einer Art Selbststeuerung des Stoffswechsels in der lebendigen Substanz des somatischen Sehfelds. Eine Übermüdung kann im normalen Auge nur dann entstehen, wenn der Lichtreiz ein übermässiger ist und die Bedingungen zur Assimilierung z. B. durch vorübergehende Erschöpfung des A-Materials gestört werden.

Nach Ebbinghaus bleibt nichts anderes übrig, als anzunehmen, dass die Gesichtsempfindungen selbst in sich ein Korrektiv tragen. Sie dürfen nicht nur als ermüdend für das Sehorgan gedacht werden, sondern zugleich auch als erholend, natürlich aber in anderer Hinsicht. Indem eine bestimmte Empfindung längere Zeit fortbesteht, erfährt die Erregbarkeit für den ihr selbst zu grunde liegenden Reiz wohl eine Abschwächung, aber eben damit auch zugleich die Erregbarkeit für einen anderen Reiz eine aktive Steigerung. Es muss mit anderen Worten den Gesichtsempfindungen oder vielmehr den ihnen zu grunde liegenden Erregungen ein gewisser Antagonismus zugeschrieben werden, so dass es nur einer angemessenen Abwechselung der Eindrücke bedarf, um das Auge andauernd funktionstüchtig zu erhalten.

§ 193. Die Ermüdung kommt beim normalen Auge und unter physiologischen Verhältnissen nur durch eine fortgesetzte streng eingehaltene Fixation irgend eines Punktes zu stande. Bei fortgesetzter Fixation verschwindet schliesslich Alles im grauen Nebel mit dem Auftreten des allonomen Gleichgewichts zwischen D und A. Es schützt sich dadurch wie vorhin gezeigt wurde, die Sehsubstanz vor weiterem Verfall, indem der weiteren Dissimilierung bei Eintritt des allonomen Gleichgewichts ein Damm entgegengesetzt ist — Selbsteuerung des Auges. —

Bei der Blendung des Auges wirkt plötzlich zu grelles Licht auf die Sehsubstanz, infolgedessen geht der D-Prozess zu rasch und intensiv vor sich. Wirkt dabei ohne Unterbrechung eine zu intensive Lichtquelle z. B. direktes Sonnenlicht auf unsere Sehsubstanz ein, so wird der Vorrat von A-Material allmählich aufgebraucht werden, die A wird aufhören müssen und

die Sehsubstanz durch weitergehende D eine tiefgreifende Änderung erfahren, sich erschöpfen und zu grunde gehen. Diesen Zustand der Überblendung beobachten wir klinisch bisweilen bei Zeiten einer Sonnenfinsternis, wenn unverständige Leute ohne Dunkelglas direkt in die Sonnenscheibe starren. Man findet dann an der Fixationsstelle also in der Regel in der Foveagegend in den ausgeprägtesten Fällen mit dem Augenspiegel frische exsudative Chorioretinitis oder nur eine Trübung. In einzelnen Fällen: Siegfried (518), Dufour (519) wurde ein richtiges Optogramm der Sonnenscheibe und ein heller halbmondförmiger Fleck, in welchen ein dunkelroter konusähnlicher Fleck sich hineinzog, gefunden. Peripherisch schliesst sich dabei an die centrale Läsion oft eine an die „Berlinsche Trübung" erinnernde, weissliche, sich peripherisch allmählich verlierende Trübung der Netzhaut (Ödem). Funktionell entsteht ein centrales Skotom. Der foveale Lichtsinn ist in erster Reihe geschädigt, oder der Lichtsinn im Bereiche der ganzen Netzhaut, und es besteht dann totale Hemeralopie: Haab (520), Krienes (461).

Rekapitulieren wir noch einmal in grossen Zügen was bis dahin von der Adaptation gesagt wurde, so lassen sich die dabei zutage tretenden Wechsel in ihren Leistungen in folgende drei Gruppen bringen:

1. Der Zustand des Gleichgewichts zwischen Verbrauch und Ersatz, zwischen Dissimilierung und Assimilierung: $D = A$. Hierbei ändert sich trotz fortwährendem Stoffwechsel die Beschaffenheit der lebendigen Substanz nicht (autonomes Gleichgewicht).

2. Die Zustände, bei welchen der Verbrauch der nervösen Sehsubstanz den gleichzeitigen Ersatz mehr oder weniger überwiegt: $D > A$. Diese Zustände hatten wir als absteigende Änderung der retinalen Empfindlichkeit bezeichnet. (Bei gleichbleibendem äusseren Reize allonomes Gleichgewicht, Helladaptation des Auges.)

3. Die Zustände, bei welchen momentan der Ersatz der verbrauchten Sehsubstanz den gleichzeitigen Verbrauch überwiegt: $A > D$, dies sind die Zustände der aufsteigenden oder erholenden Änderung. (Bei Abhaltung äusserer Lichtreize, Dunkeladaptation.)

Erklärung der physiologischen Ermüdungserscheinungen, welche beim Perimetrieren des normalen Auges hervortreten.

Zur Förderung des Verständnisses der Sehstörungen bei den funktionellen Nervenkrankheiten erscheint es uns notwendig, noch einmal im speziellen hier auf die Zustände einzugehen, welche unter physiologischen Bedingungen bei der Gesichtsfeldaufnahme hervorzutreten pflegen.

Physiologische Ermüdungserscheinungen:

a) im Fixierpunkte am Perimeter.

§ 194. Setzen wir uns mit ziemlich ausgeruhtem Auge, also nachdem wir einige Minuten im Dunkelzimmer zugebracht haben, vor das Perimeter und fixieren

einen kleinsten, inmitten der weissen Fixierscheibe angebrachten schwarzen Punkt, ohne die geringste Abweichung von dieser streng inne gehaltenen centralen Fixation zuzulassen, bei möglichster Vermeidung des Lidschlages, so wird in den ersten Augenblicken der Fixation die weisse Scheibe, zumal wenn sie nicht zu gross ist, uns glänzend weiss erscheinen und sich scharf von dem am Rande der weissen Scheibe tiefer schwarz erscheinenden Grunde des Perimeterreifs abheben, als eine Folge des simultanen Kontrastes (vergleiche § 175 pag. 239). Dabei wird dieser dunkle Untergrund in der nächsten Nähe der Umgebung der weissen Fixierscheibe dunkler erscheinen, als die übrige Innenfläche des sonst gleichmässig schwarzen Perimeterreifs. Mit der Entfernung von dem weissen Rande der Fixierscheibe nimmt diese Empfindung des tieferen Dunkels rasch ab, lässt sich aber nicht bestimmt begrenzen und findet wahrscheinlich auch in den entfernteren Teilen, wenngleich hier in kaum oder bisweilen gar nicht merklicher Weise statt. Denn auf partielle Reizung durch Licht reagiert nicht nur der gereizte Teil der Netzhaut, sondern auch dessen Umgebung, und zwar der direkt gereizte Teil durch gesteigerte D, die (indirekt gereizte) Umgebung durch gesteigerte A derart, dass letztere Steigerung in der unmittelbaren Nähe der beleuchteten Stelle am grössten ist und mit dem Abstande von derselben abnimmt.

Setzen wir nun ununterbrochen die Fixation des kleinen schwarzen Punktes auf einer Fixationsscheibe am Perimeter in strengster Weise mit Abhaltung aller Erholungsmomente (vgl. § 191 pag. 257) fort, so schlägt diese eben geschilderte Kontrastwirkung, wodurch wir die weisse Fixierscheibe weisser, ihren Rand schärfer und ihre Umgebung dunkler gesehen hatten, alsbald in ihr Gegenteil um, und dies dabei um so schneller je kleiner die Fixationsscheibe an Umfang und je weniger grell sie beleuchtet ist. Man bemerkt jetzt eine Abnahme der Helligkeit der weissen Fixierscheibe, während das ursprünglich tiefe Schwarz ihrer Umgebung in Grau übergeht als Folge der simultanen Lichtinduktion (vergleiche § 177 pag. 241), die sich ja notwendigerweise unter den gegebenen Umständen an den simultanen Kontrast anschliessen muss. Im Verlaufe derselben tritt der Fall ein, dass die zunehmende Helligkeit des die weisse Scheibe umgebenden Perimetergrundes auf eben denselben Grad steigt, auf welchen gleichzeitig die Helligkeit der weissen Fixierscheibe herabgesunken ist. Jetzt fliessen dann Grund und Scheibe unterschiedslos zusammen, oder wie man zu sagen pflegt „die Fixierscheibe verschwindet“.

Ist die weisse Fixierscheibe auf dunklem Grunde sehr hell beleuchtet, oder ist dieselbe sehr rein d. h. nicht schmutzig, so wird das Verhältnis D zu A ein grösseres und es dauert längere Zeit, bis in der eben beschriebenen Weise die Helligkeiten vom Untergrund und der Scheibe zusammenfliessen. Bei lichtschwächeren Objekten tritt demnach auch das Verschwinden der fixierten Gegenstände durch die simultane Lichtinduktion viel schneller auf, weil eben das Verhältnis von D zu A ein geringeres ist. Ganz aus demselbem

Grunde verschwindet die Fixationsscheibe am Perimeter schneller bei Individuen mit unterwertiger Netzhaut, d. h. bei solchen, welche sich längere Zeit im Hellen aufgehalten hatten, als bei einem durch längeren Dunkelaufenthalt völlig erholten Auge.

Gefördert wird die Schnelligkeit des Verschwindens heller Fixationsobjekte noch durch den Umstand, dass mit dem Verwischtwerden der zuvor scharfen Grenzen des hellen Fixationsobjektes und mit dem Dunklerwerden des vorher hellen Grundes die Akkommodationsanspannung nachlässt und bei bleibender Fixation das weisse Bild mehr in Zerstreuungskreisen erscheint. Es nimmt also dabei auch die objektive Irradiation zu (vgl. § 176 p. 240), welche, weil eben durch dieselbe die Umrisse der Bilder lichtschwächer werden, den Vorgang des Verschwindens beschleunigt. Ganz das Gleiche bereiten Refraktionsanomalien, wie Astigmatismus und Myopie, aus denselben Gründen.

§ 195. Fragen wir nun, warum bei unseren gewöhnlichen perimetrischen Untersuchungen das Fixationsobjekt, das doch dauernd fixiert wird, meist nicht verschwindet, so liegt die Antwort darin, dass wir hier eine Scheibe und keinen Punkt fixieren. Denn um für Schwachsichtige das Objekt überhaupt hervortreten zu lassen, für Normalsichtige aber zugleich das Hervortreten des Verschwindens zu vermeiden, wählen wir am Perimeter eine Scheibe und keinen Punkt zum Fixieren. So wird nämlich dem Auge die Gelegenheit gegeben, die Fixation auf der Scheibe von Punkt zu Punkt zu wechseln, ohne dass der Wert der Gesichtsfeldaufnahme als solcher durch diese kleinen Exkursionen des Gesichtsfeldes dabei vermindert würde. Fassen wir z. B. beim Beginn der Untersuchung den Mittelpunkt a einer weissen Fixationsscheibe am Perimeter ins Auge, so wird sofort in der ganzen Umgebung ihres in der Macula entworfenen Netzhautbildes dadurch die ganze Umgebung des Scheibenbildes in einen Zustand erhöhter Erregbarkeit für Licht versetzt. Der Punkt a Fig. 198 soll den in der Fovea entworfenen Bildpunkt des fixierten Scheibenmittelpunkts darstellen. Geht nun das Auge aus der Fixation dieses Mittelpunktes a der weissen Scheibe in die Fixation eines z. B. an der Peripherie der Scheibe gelegenen Punktes a′ über, so wird sich nun dieser neu fixierte, vormalig periphere Punkt a′ in der Fovea abbilden, während das ganze Scheibenbild die durch die unterbrochene Linie markierte Fläche der Netzhaut jetzt bedeckt. Dadurch wird aber der Teil des Scheibenbildes, welcher nun nach unten von der Linie c a′ d auf die Netzhaut fällt auf eine während der anfänglichen Mittelpunktfixation der Scheibe durch Anhäufung von A-Material (Simultankontrast) besonders lichtempfindlich gewordene Netzhautstelle geworfen, während die nach oben von der Linie c a d gelegene und während der anfänglichen Mittelpunktfixation weniger empfindlich gewordene Netzhautpartie sich nun um so rascher erholen kann, als jetzt während der Fixation des peripheren Scheibenpunktes

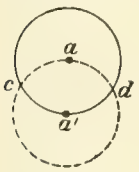

Fig. 198.

a' in diesem Gebiete durch simultane Kontrastwirkung wieder besonders viel A-Material angehäuft wird.

§ 196. Das Verhalten des Bildes vom weissen Untersuchungsobjekt in der Peripherie des Perimeters.

In der Peripherie der Gesichtsfeldes geht nun jener Vorgang „des Verschwindens" ruhender Gegenstände bei strenge inne gehaltener centraler Punktfixation noch schneller vor sich (Troxler, Förster, Aubert), und zwar um so schneller je entfernter sie vom Centrum am Perimeter angebracht werden. Anders ausgedrückt würde dies lauten, dass das Phänomen der simultanen Lichtinduktion für gleich grosse Untersuchungsobjekte von gleichem Material bei gleich starker Beleuchtung in der Peripherie der Netzhaut resp. des Gesichtsfeldes sich relativ schneller einzustellen pflegt, als im Fixierpunkt.

Aubert (336 pag. 101) hat gefunden, dass in ein und derselben Zone der Netzhaut sich das Verschwinden heller Untersuchungsobjekte gleichmässig verhält, dass also auf der ganzen Netzhaut in gleichen Abständen von der Fovea centralis die Gegenstände bei streng innegehaltener centraler Fixation eines Punktes in gleicher Schnelligkeit verschwinden. Da nun die temporale Gesichtsfeldhälfte zumal im horizontalen Meridian von grösserer Ausdehnung ist, als die nasale, so ist es klar, dass zwischen dem 60. und 90. Parallelkreis (vergl. Figur 182) temporalwärts auf dem horizontalen Gesichtsfeldmeridian das ruhig gehaltene Untersuchungsobjekt noch schneller verschwindet, als auf denjenigen Parallelkreisen, welche innerhalb der Peripherie der nasalen Gesichtsfeldhälfte gelegen sind. Der Grund des schnelleren „Verschwindens" peripher ruhender Objekte im Gesichtsfeld, beruht offenbar darauf, dass die Bilder, welche auf der Peripherie der Netzhaut entworfen werden, erheblich lichtschwächer sind, als die im Centrum. Denn bei gleicher objektiver Lichtstärke ist die Basis des nach der Retina hin konvergierenden Strahlenkegels bei Bildern, welche vom Untersuchungsobjekte auf die Seitenteile der Netzhaut geworfen werden, eine viel grössere, als für die im Centrum entworfenen. Die Grundfläche dieser Kegel verhalten sich wie die Sinus der Winkel, welche der einfallende Strahl mit der Pupillarebene macht, oder wie die Cosinus der Einfallswinkel. Hierzu kommt noch, dass gewiss von den in der Sehachsenrichtung auf das Auge fallenden Strahlen weniger durch die Korneal- und Linsenfläche reflektiert werden und verloren gehen, als von denen, welche in spitzen Winkeln zur Sehachse auf die Cornea fallen; denn jene treffen die gekrümmten Oberflächen unter kleineren Einfallswinkeln, als diese.

Bringt man nun mehrere weisse, aber ruhende Untersuchungsobjekte in gewissen Abständen vom Fixierpunkt am Perimeter an und setzt nun die streng innegehaltene centrale Fixation fort, so verschwindet zunächst das in der äussersten Peripherie des Gesichtsfelds ruhende Objekt und ein grauer Nebel, in welchem sich sukzessive von der Peripherie nach dem Centrum hin auch die anderen indirekt gesehenen Objektbilder auflösen, schiebt sich mehr und mehr

nach dem Fixierpunkt vor. Mit anderen Worten, das Gesichtsfeld schränkt sich, wenigstens insofern noch Objekte in demselben erkannt werden, für jeden Moment der andauernden centralen Punktfixation für das gleiche Untersuchungsobjekt bei der gleichen objektiven Beleuchtung mehr und mehr konzentrisch ein, bis bei fortgesetzt innegehaltener centraler Fixation das ganze Gesichtsfeld zufolge der simultanen Lichtinduktion im grauen Nebel verschwindet.

Müller-Lyer (527) hatte experimentell festgestellt, dass unter dem Einflusse des Blendungslichts gemessen sich das Gesichtsfeld konzentrisch einschränkt, und zwar abhängig von der Intensität des Blendungslichts und der Intensität des Probeobjekts.

§ 197. Es fragt sich nun, warum zeigt das normale Auge am Tage keine konzentrische Gesichtsfeldeinschränkung für weisse Untersuchungsobjekte von beschränkter Flächenausdehnung und beschränkter Lichtintensität, wiewohl doch die Netzhaut desselben nicht völlig erholt ist.

Zunächst ist hier hervorzuheben, dass bei den vielen tagsüber einwirkenden Erholungsmomenten (§ 191 pag. 257) des Auges die Unterwertigkeit der Netzhaut unter den gewöhnlichen äusseren Bedingungen keine sehr hochgradige ist (wenigstens in unseren Breiten).

Ferner hatten wir schon § 195 gesehen, welch günstigen Einfluss die Scheibenfixation auf das Nichtverschwinden des centralen Fixationsobjektes ausübt. Die starre Fixation eines Punktes bis zur vollen Entwickelung der simultanen Lichtinduktion wird aber von uns nie im gewöhnlichen Leben ausgeübt. Unser Auge fixiert bald diesen, bald jenen Punkt eines zu betrachtenden Objekts, und während dieses Wechsels der Fixation gleiten immer wieder dunkle Bildteile über vorher beleuchtet gewesene Netzhautflächen und umgekehrt. Ausserdem halten wir das weisse Untersuchungsobjekt am Perimeter nicht ruhig, sondern machen, um den Einfluss der simultanen Lichtinduktion zu paralysieren, zitternde Bewegungen mit demselben. Ferner muss hier hervorgehoben werden, dass wir eigentlich mit viel zu lichtstarken weissen Untersuchungsobjekten für gewöhnlich die Grenzen des Gesichtsfeldes bestimmen, was daraus hervorgeht, dass wir die Beleuchtung ziemlich hochgradig herabsetzen können und immer noch normale periphere Grenzen mit unserem gewöhnlichen weissen Untersuchungsobjekte erhalten. Eigentlich müsste dasjenige dunkle Grau als Untersuchungsobjekt benutzt werden, welches im diffusen Tageslicht eben noch gerade an den normalen peripheren Gesichtsfeldgrenzen im indirekten Sehen wahrgenommen wird. Bei Anwendung eines derartigen (praktisch jedoch nicht durchführbaren) Index würde dann auch zu konstatieren sein, dass mit abnehmender Beleuchtung das Gesichtsfeld für ein graues Untersuchungsobjekt sich sukzessive konzentrisch verengt.

§ 198. Trotzdem können wir, aber allerdings nur unter besonderen Bedingungen, den Nachweis führen, dass das Gesichtsfeld des normalen Auges beim Aufenthalte im diffusen Tageslichte gegenüber dem Gesichtsfelde des völlig erholten Auges eine konzentrische Einschränkung aufweist, und wir können an demselben Apparate auch die Erholungsausdehnung, d. h. die Art und Weise, wie sich das Gesichtsfeld des unterwertig gewesenen Auges wieder ausdehnt, an dem gleichen Instrumente, dem „Dunkelperimeter", studieren[1]). Hierzu ist ein absoluter Dunkelraum mit einem Hohlkugelperimeter notwendig. Das Untersuchungsobjekt besteht aus einer 1 mm² grossen Fläche selbstleuchtender Substanz[2]). Der zu Untersuchende wird sofort nach Betreten des Dunkelraumes am Perimeter untersucht. Als Fixationsobjekt dient eine ebenfalls 1 mm² grosse Fläche selbstleuchtender Substanz. Hier lässt nun das Gesichtsfeld des allgemein unterwertigen Auges für bewegte lichtschwache Untersuchungsobjekte im Beginne der Untersuchung eine nach der Grösse der Unterwertigkeit der Sehsubstanz hochgradigere konzentrische Einschränkung erkennen. Dasselbe dehnt sich bei zunehmender Erholung allmählich immer mehr bis zur normalen Grenze aus, was für gewöhnlich sich in einem Zeitraume von 10 Minuten vollzieht.

Die periphere Zone der Netzhaut erholt sich im normalen gleichmässig unterwertigen Auge unter allen Umständen am langsamsten. Dabei finden wir, dass die normale Gesichtsfeldgrenze der nasalen Hälften während der Erholungszeit früher erreicht wird als die normale Grenze der temporalen Hälfte, offenbar weil die letztere weiter von der Fovea centralis entfernt liegt.

Die relative Schnelligkeit mit welcher das Gesichtsfeld der unterwertigen Netzhaut seine normale Ausdehnung vor dem Dunkelperimeter erreicht, ist abhängig von der Flächengrösse und von der Lichtstärke des angewandten Untersuchungsobjekts.

Durch den stetigen Wechsel der Fixation beim Aufenthalte im gewöhnlichen diffusen Tageslicht, wodurch auf allen Teilen der Netzhaut helle mit dunklen Bildern abwechseln und durch die Einbeziehung der ganzen Retinalfläche in den Vorgang des Simultankontrastes und der simultanen Lichtinduktion, kurz der Adaptation, entsteht, wie wir das früher hervorgehoben haben, ein gewisser Grad allgemeiner Unterwertigkeit der Netzhaut.

§ 199. Vermittelst des Dunkelperimeters kann man auch nachweisen, dass unter besonderen Umständen die makuläre Region der Netzhaut stärker unterwertig gemacht werden kann, und dann auch langsamer zur Erholung kommt, als die periphere Retinalzone. Man muss dabei auf einer grossen schwarzen Sammetfläche den irgendwie markierten Mittelpunkt einer hellen, vom diffusen Tageslicht beleuchteten weissen Scheibe durch einige Minuten fixieren. Sofort vor den Dunkelperimeter getreten, stellt sich dann diese künstlich

[1]) Siehe Wilbrand, Die Erholungsausdehnung des Gesichtsfeldes. Wiesbaden 1896. J. F. Bergmann.

[2]) Balmains Patent Luminous Paint zu beziehen bei Piening und von Soden, Hamburg, Breitestrasse.

hervorgerufene stärkere Unterwertigkeit der makulären Region für kleine lichtschwache Objekte, z. B. von 1 mm² Leuchtfarbe, als relatives centrales Skotom dar, relativ: zur Grösse und Lichtstärke des angewandten Untersuchungsobjektes. Aber schon für ein 5 mm² grosses Untersuchungsobjekt von Leuchtfarbe bleibt alsdann in der makulären Region immer noch eine schwache Lichtempfindung bestehen, wiewohl dieser Lichteindruck sehr schnell nach begonnener Fixation wieder verschwindet.

Der Erholungsvorgang bei einem solchen relativen centralen Ermüdungs-Skotome geschieht von der peripheren Grenze desselben her, indem von Zeiteinheit zu Zeiteinheit das Skotom konzentrisch kleiner wird. Die Fovea erholt sich dann zuletzt. Dies erklärt sich daher, dass während der Fixation die grösste Menge von Strahlen auf die Fovea gefallen war, und dieselbe innerhalb des Skotombezirkes am unterwertigsten wurde. Die konzentrisch fortschreitende Erholung von der Peripherie dieses relativen centralen Ermüdungsskotoms her erklärt sich dadurch, dass während der Fixation am Rande des Netzhautbildes der weissen Scheibe zufolge des Simultankontrastes mehr A-Material angehäuft worden war.

Vorgänge am Perimeter bei Anwendung farbiger Fixations- und Untersuchungsobjekte.

§ 200. Neben der Sehschärfe beruhen die Unterschiede des direkten und indirekten Sehens auf einer verschiedenen Anhäufung der Sehstoffe in der Netzhaut. Die schwarz-weisse Substanz ist überall in ziemlich gleicher Menge in ihr verbreitet. Die beiden chromatischen Substanzen dagegen fehlen auf der äussersten Randzone der Retina fast gänzlich. Im übrigen ist die Blaugelbsubstanz in den peripheren Bezirken schwächer, die Rotgrünsubstanz aber sehr viel schwächer vertreten, als im Netzhautcentrum. Die letztere kann daher im indirekten Sehen nur unter besonders günstigen Umständen etwas zur Empfindung beitragen. Wir verwenden darum für klinische Zwecke die roten Untersuchungsobjekte meist nur für die Prüfung der makulären und der ihr benachbarten Zonen im Gesichtsfeld.

Die Farbenempfindung in den extramakulären Zonen.

§ 201. Hess (444) hat über die Farbenempfindung auf den extramakulären Zonen der Netzhaut unter Berücksichtigung aller nachher noch zu erwähnender Vorsichtsmassregeln Untersuchungen angestellt und dabei ausser der schon früher von anderen Forschern beobachteten Abnahme des Farbensinns nach der Peripherie der Netzhaut hin folgendes festgestellt:

Es gibt 4 Farbentöne, entsprechend den Heringschen Grund- oder Urfarben — das Urrot, das Urgrün, das Urblau, das Urgelb —, welche auch auf der Peripherie der Netzhaut ihre Farbe nicht ändern, sondern entweder in dieser, wenn auch immer weniger und weniger gesättigt, oder farblos erscheinen.

Ein unveränderliches Rot findet sich jedoch unter den homogenen Farben überhaupt nicht vor; alles Rot erscheint peripher deutlich gelb. Man muss daher, um Urrot zu erhalten, Strahlen vom blauen Ende des Spektrums zusetzen, welche als Gegenfarbe jenen Zusatz von Gelb beim spektralen Rot auslöschen, vergl. pag. 246.

Pigmentfarben nun, die für die farbentüchtigen Netzhautpartien ins Grüne und Rote spielen, aber nicht dem Urgrün oder dem Urrot entsprechen, welche also mehr nach dem gelblich-grünen, nach dem gelblichen Rot — nach dem bläulichen Grün und dem Purpur hinzielen, werden bei zunehmend indirektem Sehen immer mehr gelblich resp. bläulich. Ob dies früher oder später eintritt, hängt ebenso wie das Farbloswerden des Urrot und Urgrün ab von der anfänglichen Sättigung, der Grösse der erregten Netzhautstelle, der Intensität des Lichtes, der Helligkeit und Farbe des Untergrundes, von dem Adaptationszustande des Auges und dem zu untersuchenden Netzhautradius.

Durchgängig werden Gelb und Blau auf peripherisch gelegenen Zonen noch weiterhin erkannt, als Rot und Grün und zwar nimmt die Urrotempfindung in gleichem Maasse ab, wie die Urgrünempfindung, und die Urblauempfindung in gleichem Maasse wie die Urgelbempfindung, und es bleibt nur noch die Schwarz-Weissempfindung auf der Peripherie übrig.

§ 202. Die beim indirekten Sehen farblos gewordenen Flächen, welche also grau erscheinen, können auf ihre Helligkeit durch Vergleich mit objektiv grauen Flächen bestimmt werden (vergl. Hering [445] und Hillebrand [446]), womit also diese, von Hering mit Weissvalenz der Farben bezeichnete Helligkeit numerisch ausgedrückt wird. Hering und Hillebrand benutzten das für das absolut dunkeladaptierte Auge bestehende farblose Intervall (vergl. § 205) sog. farbiger Pigmentlichte, sowie der einzelnen Lichter des Sonnen- und Gaslichtspektrums zur Herstellung farbloser optischer Gleichungen, z. B. mit farblosem gemischtem Lichte, zur Bestimmung der relativen Weissvalenzen im Zustande absoluter Dunkeladaptation. Die beste Methode zur Bestimmung der Exzentrizität, bei welcher auf einem bestimmten Netzhautradius das Bild eines farbigen Feldes farblos wird, besteht nun darin, dem farblosen Untergrunde (also der Umgebung) genau dieselbe Helligkeit zu geben, welche das farblos gewordene Untersuchungsobjekt besitzt, so dass letzteres gar nicht mehr vom Untergrunde unterschieden werden kann.

Verschwinden nun zwei farbige Felder auf einem solchen farblosen Grunde an gleicher Stelle im Gesichtsfelde, so haben beide denselben Helligkeitswert, die gleiche weisse Valenz. Ebenso kann man von gleicher roter und grüner Valenz resp. blauer und gelber sprechen, wenn beide Gegenfarben zu gleichen Teilen gemischt auf der farbentüchtigen Netzhaut eine farblose Mischung geben (vergl. die Heringsche Theorie der Gegenfarben p. 246). Jedes farbige Licht besitzt also neben eventueller farbiger Valenz auch eine Weissvalenz, veranlasst also einen Doppeleffekt.

Zur Erklärung der ungleichmässigen Helligkeitsänderung nun, welche verschiedenfarbige Lichter sowohl beim Übergang in das indirekte Sehen als bei Dunkeladaptation (vergl. das Purkinjesche Phänomen § 206) erfahren, und zur Erklärung der verschiedenen Verteilung, welche die subjektive Helligkeit im Spektrum für das farbig sehende Hellauge und für das farblos sehende dunkeladaptierte oder überhaupt total farbenblinde Auge aufweist, haben Hering (506, 507) und Hillebrand (439) die Theorie von der spezifischen Helligkeit der Farben aufgestellt.

Schon eben wurde daran erinnert, dass die farbigen Empfindungen — allgemein gesprochen — sich nach Herings Vorgang als „zusammengesetzt" (oder „zerlegbar") betrachten lassen aus einem farbigen Anteil und einem farblosen Grau-Anteil von verschiedener, die Nuance bestimmender Art (Helligkeit) und verschiedener, die Sättigung bestimmender relativer Grösse, dass die farbigen Lichter im Hellauge einen doppelten Reizeffekt hervorbringen, ihnen damit neben farbiger Valenz auch Weissvalenz zukomme. Die letztere bestimmt — im Verein mit dem Dauerprozesse des **„Eigengrau"** und mit dem Kontrasteinflusse ([Schwarzverstärkung] vergl. § 175) seitens der Umgebung — die Art und relative Grösse des farblosen Empfindungsanteiles, die Graukomponente. Die Helligkeit einer farbigen Empfindung kann nun nicht etwa bloss auf die Helligkeit ihrer Graukomponente bezogen werden, sondern muss auch von den farbigen Komponenten abhängen. Besitzen doch die farbigen Eindrücke auch bei möglichster Sättigung, d. h. bei möglichstem Zurückdrängen der Graukomponente, noch „Helligkeit" — eine Qualität, welche nicht näher definierbar ist und nur dem **absoluten Schwarz** fehlt.

Hering und Hillebrand (439) nehmen an, dass der Einfluss der einfarbigen Grundprozesse auf das psychophysische Korrelat der Helligkeit des Gesamteindruckes kein gleichartiger, sondern ein spezifisch verschiedener sei: die **rote** und **gelbe** Teilerregung wirke im allgemeinen **erhellend**, die **grüne** und **blaue verdunkelnd**. Der relative Helligkeitsverlust roter und gelber Lichter, der relative Gewinn grüner und blauer im **indirekten** Sehen, bei Dunkeladaptation sowie bei totaler Farbenblindheit sei also auf das Zurücktreten und den Wegfall der verschiedenen Helligkeitseinflüsse der Farben zu beziehen. Eine Verschiedenheit in den physiologischen Valenzen des Lichtes, nicht die Verschiedenheit ihrer physikalischen Natur (Wellenlänge) an sich wird für jene Erscheinung verantwortlich gemacht (Tschermak 486, pag. 792). —

Zwei gleichgrosse Felder von Urrot und Urgrün nun von derselben weissen und farbigen Valenz, werden auf dem selben Grunde und auf demselben Radius des Gesichtsfeldes genau in dem gleichen Abstande vom Centrum farblos und unter Umständen unsichtbar. Dasselbe gilt für Urgelb und Urblau. Der Rotsinn (immer in bezug auf das Urrot) nimmt somit in den einzelnen Meridianen genau so ab, wie der Grünsinn, — der Gelbsinn

genau so, wie der Blausinn. Der Rotgrünsinn nimmt aber ceteris paribus viel rascher nach der Peripherie hin ab, als der Blaugelbsinn. Mit anderen Worten das Gesichtsfeld für Blau zeigt, wie erwähnt, eine viel grössere Ausdehnung als das für Rot.

Nach Tschermak (442) ergaben dabei die Untersuchungen über die Helligkeitsverhältnisse farbiger Lichter im direktem Sehen im dunkeladaptierten Auge beim Übergang von centraler zu peripherer Betrachtung eine relative Helligkeitsabnahme für die Spektrallichter vom Rot bis zum Grün, relative Helligkeitszunahme für Grün bis Violett.

§ 203. Aus der Änderung einer Spektralfarbe in den peripheren Gesichtsfeldpartien darf man aber keinen Analogieschluss auf die Änderung der entsprechenden Pigmentfarben machen, denn die Änderung der letzteren ist die Resultante aus den Änderungen der das Pigment zusammensetzenden homogenen Farben Albert (447). Farbenunterschiede erkennt man bekanntlich am besten, wenn die zu vergleichenden Flächen in derselben Ebene liegen und unmittelbar, ohne jede Trennungslinie, aneinanderstossen, wenn sie in ihrer Ausdehnung nicht zu klein und möglichst frei sind von sonstigen Verschiedenheiten der Oberfläche, des Korns, der Textur und dergleichen. Ebbinghaus, pag. 208. Die im Handel vorkommenden Pigmente aber sind unter physiologischen Gesichtspunkten gewöhnlich sehr unrein. Besonders dürfte dies von den grünen und roten Tönen gelten, denen meist bedeutende Mengen Gelb beigemischt sind. Daher geht das im Centrum des Gesichtsfelds gesättigte Rot nach der Peripherie hin allmählich in Orange, dann in Gelb und schliesslich in Grauweiss über. Blau wird heller und schliesslich grau. Weil es daher bezüglich der Untersuchungsergebnisse verschiedener Beobachter sehr auf die Wahl der gleichen Pigmente ankommt, so hat man um wenigstens in diesem Punkte Übereinstimmung zu erzielen, sich darin geeinigt, als farbige Untersuchungsobjekte für Gesichtsfeldprüfungen das sogenannte Heidelberger Blumenpapier (zu beziehen durch Optiker Jung dortselbst) zu verwenden.

Hegg (448) hat sich bemüht, für den Perimeter Probefarben herzustellen, welche gleichen Farbenwert und gleiche Helligkeit besitzen, Es ist ihm dies mit Lackfarben gelungen.

Wolffberg (449) empfiehlt die Marxschen Tuche, besonders Rot und Blau, welche den Spektralfarben annähernd gleichwertig sein sollen.

Wir hatten vorhin erfahren, dass unter physiologischen Kautelen je ein Paar Urgegenfarben (entweder Rot-Grün oder Gelb-Blau) immer an der gleichen Stelle im Gesichtsfelde ihren farbigen Eindruck verlieren und grau erscheinen, und dass dies für das blau-gelbe Gegenfarbenpaar weiter peripheriewärts im Gesichtsfelde stattfindet, als für das rot-grüne Paar. Demgegenüber haben nun Pigmentfarben (und unsere Untersuchungsobjekte bestehen ja nur aus solchen) verschiedener Farbentöne unter sonst gleichen Umständen verschiedene Grenzzonen im Gesichtsfelde für die Erkennbarkeit der Farben. Mit anderen Worten, die Gegenfarben Rot und Grün unserer Pigmentunter-

suchungsobjekte haben nicht, wie die Paare der Urgegenfarben gleiche Grenzzonen, von welcher ab sie grün resp. rot erscheinen. Denn im normalen Auge bei diffusem Tageslichte wird am weitesten Blau, dann Rot, dann Grün empfunden, jedoch schwanken die einzelnen Grenzwerte bedeutend nach der individuellen Anlage des Farbensinnes und durch den Umstand, dass die Pigmentfarben nach der Peripherie hin ihren Farbenton ändern, was bei den Urfarben nicht geschieht.

Daneben wird die Änderung des Farbentones im Gesichtsfelde noch durch folgende Umstände besonders beeinflusst.

Der Einfluss des Gesichtswinkels auf die Farbenempfindung.

§ 204. Kleinste Objekte von Pigmentfarben erscheinen bei voller Tagesbeleuchtung auf schwarzem oder weissem Grunde farblos als helle resp. dunkle Flecken. Bei etwas weniger kleinem Gesichtswinkel erscheinen sie farbig aber mit verändertem Farbenton und veränderter Nuance (Helligkeit) und zwar dunkler auf hellem, heller auf dunklem Grunde.

Wir hatten bereits § 175 p. 240 gesehen, dass kleine helle Objekte auf dunklem Grunde viel heller erscheinen als grössere, weil dann auf dem kleinen Areale von allen Seiten an der Grenze der hellen und dunklen Fläche durch den simultanen Kontrast die Helligkeit gesteigert wird. Bei kleinen farbigen Objekten wächst aber dabei das Gewicht der schwarzweissen Empfindungsreihe dermassen, dass der farbige Eindruck unter die Schwelle gedrückt wird. Bei etwas weniger kleinem Gesichtswinkel erscheinen die farbigen Untersuchungsobjekte dann zwar farbig, aber in einem verändertem Tone, welcher wegen der Unreinheit der Pigmente für die einzelnen Farben verschieden ist. So erscheinen kleine rote und grüne Objekte meist gelblichgrau.

Daher darf man zu perimetrischen Untersuchungen keine zu kleinen farbigen Untersuchungsobjekte wählen. 1 qmm Flächeninhalt bildet hier wohl die Grenze. Die Grösse der farbigen Untersuchungsobjekte ist also massgebend, in welcher Entfernung vom Fixierpunkt dasselbe noch farbig empfunden werden kann; mit anderen Worten muss das farbige Untersuchungsobjekt nach der Peripherie hin immer mehr an Grösse zunehmen, wenn es noch als farbig erkannt werden soll. Kleinere Untersuchungsobjekte derselben Farbe liefern daher engere Gesichtsfeldgrenzen als grössere.

Einfluss der Beleuchtung auf die Farbenempfindung im Gesichtsfelde.

§ 205. Schon ehe systematische Untersuchungen über die Reizschwelle farbiger Lichter für das Dunkelauge angestellt wurden, hatte man konstatiert, dass farbige Lichter bei allmählich wechselnder Stärke im dunkeladaptierten Sehorgan zunächst eine farblose Helligkeitsempfindung und von einer höheren Intensitätsstufe ab, erst einen farbigen Eindruck hervorbringen. Diese Erscheinung des sogenannten **farblosen**

Intervalls ist von Purkinje (451), Grailich (492) und Dove (493) systematisch für Pigmente studiert worden.

Butz (401) nennt die Schwelle des Farblosscheinens die absolute, jene des Farbigerscheinens die spezifische. Aubert (l. c. 535) fand das farblose Intervall für rotes Licht geringer als für blaues, bezw. bei gleicher Beleuchtungsstärke die Entfernung für farbig Erscheinen des roten Lichtes grösser, den Gesichtswinkel kleiner.

Bei beträchtlicher Steigerung der Intensität des Spektrums zeigt der Reichtum seiner Farben eine Tendenz sich auf zwei zu vermindern, nämlich auf Gelb und Blau. Diese verbreiten sich mehr und mehr auf Kosten ihrer Nachbarfarben und werden dabei zugleich immer weisslicher und ungesättigter.

Wird umgekehrt die objektive Intensität des Spektrums beträchtlich herabgesetzt, so zeigt sich gleichfalls eine Tendenz der Verminderung seines Farbenreichtums. Aber jetzt sind es vielmehr Rot, Grün und Violett, die sich auf Kosten ihrer Nachbartöne verbreitern, schliesslich diese fast ganz verdrängen und, nur getrennt durch schmale Zwischenzonen, ziemlich hart aneinander treten. Eine Sättigungseinbusse ist auch hiermit verbunden; indem die Farben dunkler werden, werden sie zugleich auch grauer.

Bohn (450), Hering und Hillebrand (439) zeigten hinsichtlich der Spektralfarben, dass ein sehr lichtschwaches Spektrum von dem gut dunkeladaptierten Auge vollkommen farblos[1]) gesehen wird und dabei in einer Helligkeitsverteilung, welche von der gewöhnlichen, dem lichtstarken Spektrum eigentümlichen, sich sehr auffällig unterscheidet, so zwar, dass das Helligkeitsmaximum gegen das brechbare Ende verschoben ist. Dem dunkeladaptierten Auge imponieren dabei die kurzwelligen Strahlen des Spektrums, z. B. Blau als ein helles Grau, während Rot den Eindruck von Schwarz macht und unter Umständen unsichtbar bleiben kann.

Nach der Heringschen Theorie (vergl. § 182) ist diese den geringsten farbigen Lichtern eigentümliche Helligkeitsverteilung der Ausdruck der Wirkung auf die schwarzweisse Sehsubstanz, die allen farbigen Empfindungen beigemischt ist, und die rein zum Ausdruck kommt, solange die Reizwerte auf die „farbigen Substanzen" (Rot-Grün- und Blau-Gelb-Substanz) unter der Schwelle bleiben, während bei Einwirkung stärkeren Lichtes die Helligkeitsverteilung im Spektrum sich modifiziert.

§ 206. Bei abgeschwächter Beleuchtung ändert sich auch der Farbenton der Pigmente: Rot (Zinnober) erscheint auf schwarzem wie auf weissem Grunde als ein schönes dunkles Braun; Orange sehr dunkel und rein Rot; Gelb erscheint schmutzig Grau mit einem Stich ins rötlichgelbe und ist bei einer gewissen Beleuchtungsintensität von Rosa nicht zu unterscheiden. Grün und Hellblau sehen ganz gleich aus. Das volle Ultramarinblau

[1]) Farbloses Spektrum.

sieht auf schwarzem Grunde etwa wie graublaues Aktenpapier aus, auf weissem Grunde ist es sehr tief dunkelblau (Aubert).

Wie im diffusen Tageslicht die Sehschärfe am schärfsten ist (vgl. § 13), so erscheinen auch die Farben im hellen diffusen Tageslichte am deutlichsten. Bei zunehmender Verstärkung der Beleuchtung aber gehen dieselben allmählich in Weiss über und zwar Gelb und Weisslichblau direkt; Rot, Orange und Grün durch Gelb; Blau durch Weisslichblau. (Chodin [133]).

§ 207. Mit **Abnahme der Gesichtswinkel** für die farbige Fläche muss eine Zunahme der Beleuchtungsintensität eintreten, wenn eine Farbenempfindung ausgelöst werden soll. Mit anderen Worten werden gleich grosse Untersuchungsobjekte derselben Farbe bei heller Beleuchtung im Fixierpunkte früher und auch nach der Peripherie des Gesichtsfeldes hin weiter erkannt, als bei verminderter Beleuchtung.

In bezug auf rote und blaue Pigmente auf schwarzem Grunde ist bei gleicher Objektgrösse das Verhältnis zwischen Gesichtswinkel und Beleuchtungsintensität sehr verschieden für eine eben merkliche Farbenempfindung (Aubert l. c. 533), denn die Beleuchtungsstärke muss für Blau grösser sein als für Rot. Dabei erscheinen kleine blaue Objekte bei herabgesetzter Beleuchtung deutlicher in der Umgebung der Fovea, rote deutlicher im Fixierpunkt. (Landold [460 pag. 535]). Bei Feldverkleinerung erhöht sich die Reizschwelle für rotes Licht relativ weniger als für grünes, für dieses weniger als für blaues.

§ 208. Analog den Spektralfarben erscheinen alle Pigmente bei verminderter Beleuchtung farblos. Sie unterscheiden sich aber durch grössere oder geringere Helligkeit von ihrer Umgebung.

Besonders auffällig ist hierbei der Unterschied des Zinnoberrot und des Ultramarinblau, welche beide wir zu unseren Untersuchungen anwenden. Das Blau erscheint bei herabgesetzter Beleuchtung auffallend heller auf schwarzem Grunde (Perimeterreif), als das rote Objekt, ohne dass die geringste Farbe von demselben wahrgenommen werden kann (Purkinjesches Phänomen [451]), während im diffusen vollen Tageslichte man das Blau eher für dunkler erklären würde, als das rote Objekt. Um so wunderbarer erscheint es, dass die farbige Empfindung beim Rot central bei geringerer Helligkeit auftritt, als beim Blau.

Diese geringere Blauempfindlichkeit der Fovea erklären Hering und Sachs (455) folgendermassen. Bekanntlich ist die ganze Umwallung der Fovea centralis gelb gefärbt (gelber Fleck) im Gesamtdurchmesser von etwa 2 mm. Für das Sehen hat diese Pigmentierung denselben Effekt, wie das Vorhalten eines entsprechend gefärbten gelben Glases. Das Pigment der Macula absorbiert alle homogenen Lichter vom Gelbgrün bis zum Violett teilweise und zwar um so mehr, je kleiner ihre Wellenlänge ist. Nur Rot und Gelbgrün werden nicht absorbiert. Die Macula ist in unmittelbarer Nähe der Fovea am stärksten pigmentiert, und es nimmt von hier die Färbung

allmählich in radiärer Richtung ab, um sich schliesslich ohne scharfe Grenze zu verlieren.

Daher kann es vorkommen, dass bei geringer Intensität des objektiven Lichtes ein kleines blaues Objekt bei direkter Fixation schon verschwindet, während es ausserhalb der Macula noch deutlich wahrzunehmen ist.

Hering (456) hat menschlichen Augen, welche wenige Stunden nach dem Tode exstirpiert wurden, die Netzhaut entnommen, die Gegend der Macula, deren Färbung sehr grosse individuelle Verschiedenheiten zeigte, herausgeschnitten und auf einer kleinen Glasplatte vorsichtig eingetrocknet. Auf dieses getrocknete Netzhautsegment wurde ein Tröpfchen konzentrierten Glycerins geträufelt und nach einiger Zeit ein Deckgläschen gelegt. Hielt er eine solche Macula so vor das Auge, dass sie genau in die Gesichtslinie zu liegen kam, dann sah er weisses Papier gelb, den blauen Himmel aber grau und relativ dunkel. Man muss dabei bedenken, dass die Macula, vor das Auge gebracht, schwächer wirken muss, als wenn sie im Auge wäre, weil, wenn die Pupille nicht sehr klein, und die Macula zufällig nicht ganz besonders glücklich auf dem Glase ausgebreitet ist, das in die Pupille dringende Licht zum Teil durch nicht gefärbte Stellen des Netzhautfragmentes geht und also keine spezifische Absorption erleidet. —

Die Macula ist jedoch nicht der einzige Teil des Auges, welcher betreffs der farbigen Absorption in Betracht kommt, vielmehr spielt nach Hering (l. c.) auch die Linse eine sehr wichtige Rolle. Er hatte die Linsen von 10 Neugeborenen, die ihm zur Beobachtung kamen, zwar ganz klar, aber doch farbig gefunden, und zwar auch dann, wenn er sie wenige Stunden nach dem Tode untersuchen konnte.

Die Färbung ist gelbgrau, allerdings nur schwach, aber doch sehr deutlich, wenn man die Linse unter Wasser in eine Porzellanschale bringt. Viel entschiedener grüngelb, aber ebenfalls absolut klar, waren schon die Linsen eines $^5/_4$ Jahre alten Knaben, welche 11 Stunden nach dem Tode untersucht wurden. Die stärkere Färbung kann hier durch die schon viel bedeutendere Grösse der Linse bedingt gewesen sein. Ebenso verhielten sich die Linsen eines 10 Stunden nach dem Tode untersuchten 3jährigen Knaben. Die Macula war sehr deutlich und in der Mitte bereits deutlich gelb, 5 mm im längsten Durchmesser.

Hering hat an den stark gefärbten Linsen erwachsener Männer die Absorptionserscheinungen in derselben Weise untersucht wie an der Macula und erhielt ganz analoge Ergebnisse.

Die Färbung der Linse ist also eine ganz allgemeine und konstante Erscheinung. An den Linsen der Neugeborenen macht sich nur erst die Absorption der violetten Strahlen bemerklich, daher die grüngelbe Farbe. Je mehr die Pigmentierung zunimmt, desto mehr fällt der Verlust auch der blauen und grünblauen Strahlen ins Gewicht, die Linse erscheint rein gelb. Endlich wird auch die Absorption der grünen Strahlen merklich, und die Linse nimmt eine rotgelbe Färbung an.

Bei der Macula ist die Farbenfolge ganz dieselbe. Macula und Linse wirken also in demselben Sinne. Ob das Pigment beider dasselbe ist oder sich wenigstens optisch ganz gleich verhält, und ob ausser den grossen quantitativen auch qualitative individuelle Verschiedenheiten des Pigments der Macula vorkommen, muss dahin gestellt bleiben. Schon Max Schultze (457) kannte die grossen individuellen Verschiedenheiten der Macula. Man kann hiernach, wenn zwei Farbentüchtige sich in der hier erörterten Beziehung unterscheiden, immer sagen, dass derjenige, in dessen Augen die schwächere Absorption der kurzwelligen Strahlen stattfindet, im Vergleich zum anderen minder gelb oder mehr blau sieht, der letztere aber im Vergleich zum ersteren minder blau oder mehr gelb. Der eine lässt sich daher neben dem anderen als relativ gelbsichtig, der andere als relativ blausichtig bezeichnen. Derjenige mit der stärkeren Tinktion der Macula oder Linse wird daher die Welt der Farben so sehen, wie ein anderer durch ein dauernd getragenes gelbes Glas.

Auch Ole Bull (458) betont, dass das gelbe Pigment der Macula die Sensibilität für Blau herabsetze.

Bei pathologischer Abnahme der centralen Sehschärfe kommen wir in der Praxis häufig in die Lage, mit kleinen und kleinsten farbigen Untersuchungsobjekten auf ein eventuell vorhandenes centrales Skotom zu fahnden. Weil nun durch die gelbe Pigmentierung der Fovea die Blauempfindlichkeit im Fixierpunkte bei gesunden Individuen mehr oder weniger abgestumpft ist, was bei trüben Tagen noch ganz besonders sich merklich machen wird, so bedienen wir uns zu derartigen Untersuchungen nur kleiner und kleinster Untersuchungsobjekte von roter Farbe. (Das weitere über diesen Punkt siehe die Pathologie des Gesichtsfeldes.) —

§ 209. Das Purkinjesche Phänomen (vergleiche § 208) nun, welches, wie vorhin erwähnt, darin besteht, dass verschiedenfarbige Objekte speziell rote und blaue, bei Wechsel der Gesamtbeleuchtung, so auch in der Dämmerung, eine sehr ungleiche Veränderung ihrer Helligkeit erfahren, soll nach der Angabe Parinauds (494) und v. Kries' (331) in der Fovea völlig fehlen. Das Farbloserscheinen schwachen Lichtes von nicht zu grosser Wellenlänge wäre daselbst nicht mehr zu bemerken, sobald es sich um kleine leuchtende Felder handele, deren Bild auch wirklich vollständig in die Fovea falle. Hier werde vielmehr, mit alleiniger Ausnahme von einem Gelb, jeder Lichtpunkt, sobald er überhaupt wahrnehmbar sei, auch **sogleich** in seiner Farbe erkannt, es müssten aber diese kleinen Felder genau fixiert werden. Auf diese und noch andere bereits früher erwähnte Erscheinungen gründete v. Kries (333) folgende Theorie über die physiologische Wirkungsweise der Stäbchen und Zapfen, auf welche wir schon früher, § 127, hingewiesen hatten. Der Sehpurpur sei als das Substrat der Farblosempfindung zu betrachten. Er sei der Sehstoff des dunkeladaptierten Auges und habe seinen Sitz in den Stäbchen, während die übrigen, die Farbenempfindung auslösenden Sehsubstanzen an die

Zapfen gebunden wären. Gleich Parinaud betrachtet v. Kries die Dunkeladaptation, d. h. die Weisserregbarkeitssteigerung bei Lichtabschluss, als ausschliesslich (oder wenigstens ganz vorwiegend) den Stäbchen zukommend, also im stäbchenfreien Centrum fehlend und als hauptsächlich bedingt durch Anhäufung von Sehpurpur, die Stäbchen demnach als die Vermittler des ausschliesslich indirekten, im Centrum fehlenden Dämmerungssehens. In der Fovea bezw. der Stelle des deutlichsten Sehens fehlten Stäbchen und Sehpurpur; die Farblosempfindung komme central demnach nur durch die Empfindung von sich zu farblos (weiss, grau, schwarz) ergänzenden Farben (Anklänge an den trichromatischen Mechanismus der Lehre von v. Helmholtz) zu stande. Es bestehe also eine doppelte Natur der Weisserregung: ein durch die Stäbchen vermitteltes Einfach-Weiss und ein trichromatisches oder dreifaches oder Dreikomponenten Weiss der Zapfen. Der Zapfenapparat stelle also einen farbentüchtigen (trichromatischen) Mechanismus dar, welcher bezüglich seiner Funktion auf eine etwas grössere Lichtstärke angewiesen sei und in seinen Empfindungseffekten sehr hohe Werte erreichen könne; die Stäbchen dagegen bildeten einen noch bei weit geringeren Lichtstärken funktionsfähigen Apparat, welcher jedoch farbenblind sei, nur hell und dunkel zu unterscheiden gestatte und vermutlich auch keine sehr intensiven Lichtempfindungen zu liefern vermöge. Im allgemeinen würden wir bei hellem Lichte mehr mit den Zapfen, bei geringerem mehr mit den Stäbchen sehen, und man könnte wohl kurzweg jene unseren Hellapparat, diese unseren Dunkelapparat nennen, womit jedoch selbstverständlich nicht gemeint sein solle, dass im hellen Licht die Stäbchen gar nicht funktionierten, sondern nur, dass ihre Effekte gegenüber denjenigen der Zapfen dann mehr zurückträten.

In der Netzhautperipherie (auch in der nächsten Umgebung der Fovea schon) mische sich aber zu jeder Farbenempfindung die Farbloshellempfindung hinzu (wegen Zunahme der Stäbchenzahl).

Die Eigenschaft des farbigen Spektrums unter Umständen (vgl. § 273) als farbloses Spektrum gesehen zu werden, gelte nur von der Netzhautperipherie (— als solche wird schon die nächste Umgebung der Fovea angesehen —, vgl. § 150) nicht von der Fovea und hänge eben von dem Vorhandensein des Sehrots in der Peripherie ab.

Wegen der mangelnden Farbloshellempfindung würden central (fovea) alle Farben reiner und gesättigter gesehen, als mit der übrigen Retina; zugleich erschienen sie zentral aber auch aus gleichen Gründen dunkler und tiefer. Weil nun die Zapfen nur einen farbenempfindlichen Hellapparat darstellten, schwände im Dunkeln die Farbenempfindung eher als die Hellempfindung, und es gehe daraus hervor, dass die nur auf die farbigen Sehsubstanzen beschränkte Fovea schon bei einem Dunkelheitsgrade amaurotisch würde, wo die übrige Netzhaut noch ihre Farbloshellempfindung besitze. Die centrale Sehschärfe verschlechtere sich daher mit zunehmender Dunkelheit verhältnismässig viel schneller im Vergleich zu der peripheren. Die centrale

Sehschärfe könne mit zunehmender Dunkelheit = 0 werden, wenn wir peripher noch gute Helligkeitsempfindung hätten.

von Kries nimmt also eine Teilung der optischen Funktionen zwischen zwei Apparaten an, von denen der eine — der Dunkelapparat — die Stäbchen als Endorgane führe und total farbenblind mit nicht sehr intensiver Lichtempfindung und geringer Sehschärfe sei. Noch bei relativ geringen Lichtstärken funktioniere derselbe und sei vorwiegend erregbar durch Strahlungen mittlerer oder kurzer Wellenlänge (maximal für grün, fast oder ganz unerregbar für rot) und hochgradig adaptationsfähig, relativ nyktalopisch.

Der Hellapparat resp. Zapfenapparat sei farbentüchtig, erst bei etwas grösseren Lichtstärken funktionsfähig, relativ hemeralopisch und besitze grössere Sehschärfe.

Koester (528) findet die Hell- oder Zapfensehschärfe (im Sinne der Schultze—v. Kriesschen Theorie) in der Netzhautmitte am grössten; sie falle dann im horizontalen Meridian bis 5° seitlich ungemein steil ab, falle von 5° bis 30° weniger steil, um von 30° bis zum Rande in ganz leichter Neigung zu verlaufen.

Die Dunkel- oder Stäbchensehschärfe fand sich in der Netzhautmitte gleich Null, von 5° bis 30° stieg sie im wagrechten Meridian schnell an und blieb bis an den Rand des untersuchten Gebietes nahezu gleich. Koester fand bei sich, dass noch 5° seitlich neben der Netzhautmitte kein Stäbchensehen, sondern Zapfensehen zu bemerken war. Beim Zapfensehen erfolgte Zunahme der Sehschärfe mit wachsender Helligkeit bei Beobachtung eines kleinen leuchtenden Objekts, beim Stäbchensehen bliebe die Zunahme der Sehschärfe aus. In dem Auge Koesters sei also ein Netzhautstück von 10° Durchmesser stäbchenfrei oder wenigstens stäbchenarm.

Hierzu sei noch bemerkt, dass Parinaud (462) gegenüber von v. Kries die Priorität dieser Theorie für sich reklamiert.

Zu wesentlich gleichen Anschauungen wie Parinaud bekannte sich R. E. Liesegang, der überdies die totale Farbenblindheit als beruhend auf einem Ausfall der Zapfenthätigkeit erklärte.

Bereits im Jahre 1866 hatte M. Schultze (335) vermutet, die Stäbchen möchten der farblosen Lichtempfindung dienen, weil unsere Farbenempfindungen in der Netzhautperipherie sehr viel unvollkommener als im Centrum seien. Vor allen Dingen lehrte ihn aber die vergleichend-anatomische Untersuchung, dass bei denjenigen Säugetieren und Vögeln, welche nach ihrer Lebensweise besonders für das Sehen bei sehr geringem Licht eingerichtet sein müssen (Maus, Fledermaus, Katze, Igel, Maulwurf, Eule), eine an Stäbchen vorzugsweise reiche Netzhaut gefunden werde, während die Zapfen sehr zurücktreten oder gar gänzlich fehlten.

Ausserdem haben Woinow (495), Preyer (496), Ladd-Franklin (497) Theorien aufgestellt. Auch ist die M. Schultzesche Theorie durch A. Koenig (453) noch weiter geführt worden. Letzterer hatte die Fovea für blaublind erklärt.

Gegen die Angaben von v. Kries hat zunächst Hering (463) darauf aufmerksam gemacht, dass das Purkinjesche Phänomen ebenso durch eine Sättigungsänderung der Farben sich charakterisiere, als durch Änderung ihres Helligkeitsverhältnisses, z. B. Rot und Blau würden weniger gesättigt und die Sättigkeitsänderung sei bei beiden verschieden, z. B. würde Blau zunehmend weisslicher, Rot schwärzlicher. Ausserdem hebt er hervor, dass nicht nur Änderung der Intensität der verglichenen farbigen Lichter Bedingung des Purkinjeschen Phänomens wäre, sondern er erwies dasselbe als Effekt der momentanen oder dauernden Dunkeladaptation des Auges.

Aus Herings Untersuchungen ergab sich, dass das Purkinjesche Phänomen im helladaptierten Auge durch Intensitätswechsel nicht erzeugbar sei, wohl aber durch Änderung des Erregbarkeitszustandes (Momentandunkeladaptation, mehr noch Dauerdunkeladaptation) des Auges, selbst bei ungeminderter passender Intensität des Lichtes.

Ebenso wie dieser Autor treten Koster (464), Hess (465), Tschermak (442) und Sherman (466) für das Vorkommen des Purkinjeschen Phänomens in der Fovea ein.

§ 210. Als natürliche Konsequenz zu seiner Theorie nahm v. Kries an (l. c. pag. 115), dass Individuen mit kongenitaler totaler Farbenblindheit „Stäbchenseher" seien, eine Anschauung, zu der Ch. Ladd-Franklin (467) und Koenig (l. c.) von ihren theoretischen Darstellungen aus ebenfalls bereits gelangt waren.

Hess und Hering (468) fanden bei der Untersuchung total Farbenblinder keine Stütze für obige Ansicht. Auch die Beobachtungen von v. Hippel (469), Uhthoff (470) und Pflüger (471) an total Farbenblinden lieferten im wesentlichen übereinstimmende Ergebnisse mit denen von Hess und Hering. Ein centrales Skotom konnte bei diesen Kranken nicht konstatiert werden.

Bei der Zusammenstellung der bis jetzt veröffentlichen Fälle von totaler Farbenblindheit wurde für 6 bezw. 7 Fälle ein paracentrales bezw. centrales Skotom angegeben und zwar für die Beobachtungen von

Koenig (453 und 499), Uhthoff (500), Abney, Axenfeld, Nagel (501), Uhthoff ([502] ein Fall absolut, einer relativ).

In folgenden 10 bezw. 11 Fällen fand sich kein centrales Skotom.

v. Kries und Nagel (503), Hess und Hering (468), A. v. Hippel (469), E. Pflüger (471), Uhthoff (502), Hess (505).

Angesichts des sicheren Nachweises fovealer Sehtüchtigkeit bei einer ganzen Reihe von total Farbenblinden ist der Befund eines paracentralen resp. centralen Skotoms in mehreren Fällen von totaler Farbenblindheit (teilweise mit festgestellten Veränderungen des Augenhintergrundes) daher theoretisch wenig bedeutsam.

Hess (505) hat dazu noch an 6 neuen Fällen von totaler Farbenblindheit den schon früher erbrachten Nachweis erneuert, dass hier der Erregungs-

vorgang im wesentlichen (bis auf die Farben) in gleicher Weise ablaufe, wie bei den Normalen.

Bezüglich dieser Kontroversen darf wohl noch folgendes hier angefügt werden. Allgemein anerkannt ist es, dass die centralen und peripheren Teile der Netzhaut erhebliche funktionelle Unterschiede zeigen, auch abgesehen von dem Verhalten der Sehschärfe. Auch darüber herrscht Einigkeit, dass die Fähigkeit der Empfindlichkeitssteigerung durch Dunkeladaptation und das damit in engem Zusammenhang stehende Purkinjesche Phänomen in der Peripherie sehr stark, in den centralen Teilen viel weniger zum Ausdruck kommt. Meinungsverschiedenheit besteht aber darüber, ob zwischen Fovea centralis und der Netzhautperipherie in der erwähnten Hinsicht nur ein quantitativer Unterschied vorhanden ist (Hering), oder ob die Fovea eine wirkliche Sonderstellung (Mangel der eigentlichen Dunkeladaptation und des Purkinjeschen Phänomens) einnehme, wie dies v. Kries behauptet.

§ 211. Auch die Umgebung der farbigen Untersuchungsobjekte ist von Einfluss auf die Erkennbarkeit der Farbe.

Wegen der Wirkung des simultanen Kontrastes (vergl. § 175) werden im allgemeinen die Farben auf schwarzer Unterlage eher erkannt als auf weisser. Aus diesem Grunde, und um den Kontrast mit dem weissen Untersuchungsobjekte zu heben, ist das Innere des Perimeterreifs von mattschwarzer Farbe überzogen. Bei kleinen farbigen Objekten tritt der simultane Kontrast (hier die Weissvalenz) aus den § 204 entwickelten Gründen deutlicher hervor, als an grösseren. Wir dürfen auch aus diesem Grunde nicht zu kleine farbige Untersuchungsobjekte benützen.

Abhängigkeit der Farbenempfindlichkeit von dem Erholungszustand des Auges.

§ 212. Wir können in diesem Paragraphen nur die Beziehungen hervorheben, soweit sie klinisch unsere relativ groben Untersuchungsmethoden beeinflussen. Auf die subtilen rein physiologischen Untersuchungsergebnisse in dieser Hinsicht werden wir uns näher hier nicht einlassen.

Müller-Lyer (417) und Butz (401) haben nachgewiesen, dass sich unter dem Einflusse des Blendungslichtes das Gesichtsfeld für weisse Objekte verengt und zwar abhängig von der Intensität des Blendungslichts und der Intensität des Probeobjekts. Dieser Umstand muss daher bei den viel lichtschwächeren farbigen Untersuchungsobjekten um so stärker hervortreten. So verschwinden nach Müller-Lyer bei steigender Intensität des weissen Blendungslichtes central gesehen die Farben nach Massgabe ihrer Helligkeit: Violett zuerst, Gelb zuletzt. Weil daher der quantitative Farbensinn des nicht erholten Auges kleiner ist, als der des dunkeladaptierten, mit anderen Worten, weil nach erholtem Zustande der Augen farbige Objekte bei geringerer Helligkeit und in weiterem Umfange nach der Gesichtsfeldperipherie für farbig erkannt werden, muss bei der Bestimmung der Farbengrenzen hierauf

Rücksicht genommen werden, und muss der Patient vor der Untersuchung am Perimeter erst einige Minuten die Augen verdeckt resp. geschlossen gehalten haben.

Wir wissen, dass bei streng innegehaltener centraler Fixation eines Punktes die Netzhaut ermüdet werden kann, wobei zuerst die peripheren Teile des Gesichtsfeldes, und dann der fixierte Punkt in einem hellen Nebel nicht unterscheidbar verschwinden.

Aubert hatte nun schon früher nachgewiesen, dass bei fest innegehaltener centraler Fixation die peripheren Teile der Netzhaut für die Farbenempfindung viel schneller noch ermüden, als dies schon an und für sich die central fixierten farbigen Objekte tun. Indem unter diesen Bedingungen zunächst peripher der farbige Eindruck verschwindet, bleibt alsdann in jener Region noch eine Helligkeitsempfindung eine Zeitlang bestehen, welche je nach dem fixierten Farbenton als ein helleres oder dunkleres Grau erscheint (die Weissvalenz der betreffenden Farbe). Weil also der farbige Eindruck farbiger Untersuchungsobjekte in der Gesichtsfeldperipherie bei innegehaltener centraler Fixation, also bei unseren Gesichtsfeldaufnahmen, sofern stramm fixiert wird, rasch verschwindet, machen wir beim Perimetrieren mit dem farbigen Probeobjekt zitternde Bewegungen. Hält man z. B. bei streng innegehaltener centraler Fixation des Punktes der Fixierscheibe mit dem Schieben der farbigen Untersuchungsobjekte peripher am Perimeter einen Augenblick inne, dann erscheint das Objekt farblos, macht man aber alsdann eine kleine Bewegung mit demselben, dann erscheint es wieder farbig, als Folge des simultanen Farbenkontrastes.

Bei strenge innegehaltener centraler Fixation verliert sich auch im erholten Auge der farbige Eindruck des fixierten farbigen Blättchens sehr rasch, und es bleibt zunächst nur noch eine Helligkeitsempfindung bestehen, welche je nach dem gerade fixierten Farbenton als ein helleres oder dunkleres Grau erscheint. Die rot-grüne resp. blau-gelbe Sehsubstanz der Retina wird nämlich für die auf sie einwirkende Farbe mehr und mehr unterwertig (sie nimmt an Menge ab), also für die fixierte Farbe stetig unempfindlicher, während die Erregbarkeit für die Gegenfarbe dementsprechend stetig in der Zunahme begriffen ist. Dieses Aufkommen der Gegenfarbe löscht nun, wenn z. B. die blaugelbe Sehsubstanz durch Fixieren eines gelben Untersuchungsobjektes an Menge abnimmt, bei absteigender Erregbarkeit für Blau allmählich jeden farbigen Eindruck aus, und es bleibt alsdann von einem gewissen Zeitpunkte ab nur noch die Helligkeit der schwarzweissen Beimischung übrig, bis auch das jetzt graulichweiss aussehende Fixationsobjekt unter dem Fortwirken der simultanen Lichtinduktion im grauen Nebel verschwindet.

Es ist klar, dass aus den angegebenen Gründen bei herabgesetzter Beleuchtung die Farben (sowohl Pigmente als wie Spektralfarben), wie Chodin (459) nachgewiesen hat, nur im ersten Momente erkannt werden,

um dann zu verschwinden, weil im Beginne der Fixation eben die Lichtempfindlichkeit noch am stärksten ist.

§ 213. Landolt (460) hat festgestellt, dass bei zunehmender Erholung der Augen central zuerst Gelb, dann Grün, dann Rot, und zuletzt Blau erkannt werde. Bei den von Wolffberg angewandten sogenannten Marxschen Tuchen zeigte sich für das nicht erholte Auge der wesentliche Unterschied gegenüber den Heidelberger Pigmenten, dass Rot früher als Grün im richtigen Tone erkannt wird.

Die Reihenfolge, in welcher bei fortschreitender Erholung des Auges die Pigmente im richtigen Tone erkannt werden, hängt ausserdem noch von der Beschaffenheit des Lichtes ab, dem das Auge vorher ausgesetzt gewesen war (vgl. § 184).

§ 214. Aus allen diesen seither angeführten Erscheinungen ist dem subjektiven Ermessen bei der Bestimmung der peripheren Grenzen des Farbengesichtsfeldes ein ziemlich grosser Spielraum gelassen, und man ist daher zu einem übereinstimmenden Resultate nicht gelangt. Die grösste Ausdehnung im Gesichtsfelde zeigt Gelb, dann Blau, dann Rot. Die engsten Grenzen hat Grün.

Unter sonst gleichen Umständen hat das weibliche Geschlecht ein besseres Unterscheidungsvermögen für Farben, als das männliche und dem zufolge auch eine grössere Ausdehnung des Farbenfeldes bei der perimetrischen Aufnahme.

Trotz jenes Mangels an Übereinstimmung in der Feststellung der Grenzen des Farbengesichtsfeldes ist dennoch die Untersuchung mit farbigen Objekten klinisch nicht zu entbehren. Über ihre Bedeutung für die Diagnose und Prognose der Erkrankungen des Sehnerven werden wir zweckmässiger bei der Pathologie des Gesichtsfeldes zu sprechen haben.

Hinsichtlich der Untersuchungsmethode erscheint es am zweckmässigsten, diejenigen Stellen zu markieren, an welchen der Patient bei der Untersuchung den Eindruck der auf dem Index vorhandenen Farbe eben bekommen hat, wenn dieselbe auch noch nicht gesättigt erscheinen sollte, so z. B. für Rot den „rötlichen Schimmer". Dass man zur perimetrischen Bestimmung nur ganz saubere und frische farbige Objekte wählen und nur bei vollem Tageslichte untersuchen darf, braucht nach dem Gesagten nicht weiter ausgeführt werden. Dabei empfiehlt es sich, die farbigen Untersuchungsobjekte dunkel aufzubewahren, weil dieselben unter Einwirkung des diffusen Tageslichtes sich leicht verändern.

Wollte man hinsichtlich des Vergleichs der Farbengesichtsfelder mit der Ausdehnung gleich grosser weisser Untersuchungsobjekte exakt verfahren, dann müsste entweder die Beleuchtung beim Perimetrieren so weit vermindert werden, dass man für ein gewöhnlich weisses Untersuchungsobjekt die normalen Gesichtsfeldgrenzen eben noch erhält, oder man müsste ein Grau von derjenigen Lichtschwäche benützen, dessen Anwendung bei vollem Tageslichte die gefundenen Gesichtsfeldgrenzen gerade noch normal erscheinen lässt.

Vom gesunden Auge werden nämlich sehr viel dunklere als die gebräuchlichen weissen Untersuchungsobjekte bis an die Grenzen des normalen Gesichtsfeldes noch erkannt. Ole Bull (425) hatte daher den Vorschlag gemacht, nur graue Untersuchungsobjekte von jener oben erwähnten Dunkelheit, statt der weissen, in Gebrauch zu ziehen. Dieser, wissenschaftlich durchaus anzuerkennenden Forderung, stehen jedoch in praktischer Hinsicht unübersteigliche Schwierigkeiten im Wege, da es bis jetzt nicht gelungen ist, jenes zu fordernde Grau, das als Untersuchungsobjekt doch für alle Beobachter das gleiche sein müsste, im Handel zu beziehen. Andererseits würde aber bei einer Beleuchtungsverminderung, bei welcher unter Anwendung der gebräuchlichen weissen Untersuchungsobjekte eben noch gerade die Ausdehnung des normalen Gesichtsfeldes erreicht wird, sämtliche farbigen Objekte alsdann schon längst keinen farbigen Eindruck überhaupt mehr hervorbringen.

Verhalten der centralen Sehschärfe des unterwertigen Auges.

§ 215. Wir hatten § 190 pag. 256 gezeigt, aus welchen Gründen bei der Blendung die centrale Sehschärfe sich vermindert. Da nun nach Aufenthalt im gewöhnlichen Tageslichte unsere ganze Netzhautfläche einen mehr oder weniger hohen Grad von Unterwertigkeit aufweist, so entspricht es einer theoretischen Forderung, dass auch hierdurch die centrale Sehschärfe vermindert sein müsse. Es fragt sich nun, warum unsere Sehschärfe nicht merklich nachlässt, wenn wir uns den ganzen Tag der Einwirkung des diffusen Lichtes ausgesetzt hatten. Das ist im grossen und ganzen auf folgende Ursachen zurückzuführen:

1. Ist der Gesichtswinkel, unter welchem die Snellenschen Probebuchstaben entworfen sind, konventionell. Denn es gibt viele Menschen, die eine grössere Sehschärfe besitzen, d. h. die untersten Buchstaben der Snellenschen Tafeln noch unter einem viel kleineren Gesichtswinkel erkennen, oder was dasselbe ist, die unterste Reihe in 8, 12 oder mehr Metern Entfernung noch lesen können.

2. Ist der Unterschied zwischen dem Schwarz der Buchstaben und dem Weiss des Untergrundes viel grösser, als es für die Prüfung der Unterschiedsempfindlichkeit im wissenschaftlichen Sinne nötig wäre. Denn wir würden im diffusen Tageslichte auch noch viel weniger dunkle Buchstaben der gleichen Grösse auf einem weniger hellen Untergrunde erkennen können, wie ja dies durchschnittlich bei nicht mehr ganz neuen Lesetafeln, bei welchen der weisse Untergrund gelb und schmutzig und die Buchstaben durch Staub und durch Abschürfen nicht mehr ganz schwarz geblieben sind, der Fall zu sein pflegt. Wären aber die Buchstaben von einem so dunkeln Grau, dass die unterste Reihe bei einer Entfernung von 6 Metern und bei gewöhnlichem diffusen Tageslichte und erholtem Auge eben noch gelesen werden könnte, so würden bei nicht erholtem Auge diese Buchstaben nicht mehr gelesen werden, und die Abnahme der Sehschärfe im unterwertigen Auge dadurch ge-

messen werden können. In der Tat beruhen auch auf diesem Prinzip verschiedene Photometer. Denn um die § 122 dargelegte Abhängigkeit der Sehschärfe von der Beleuchtungsintensität, dem Kontraste, der Grösse des Gesichtswinkels und dem Einfluss des Erholungszustandes der Netzhaut auf den Grad der Sehschärfe, und um die wechselseitigen Beziehungen dieser Faktoren handelt es sich vornehmlich bei den Untersuchungsmethoden, welche zur Bestimmung des Zustandes der Lichtempfindlichkeit zu klinischen Zwecken ersonnen sind. Hier führen selbstverständlich verschiedene Wege zum Ziel, je nachdem man zwei Faktoren als konstant betrachtet, den dritten aber für die klinischen Untersuchungen unter messbar veränderten Bedingungen zu bringen pflegt. So kann man die tatsächlich vorhandene, aber vom normalen Auge aus den vorhin angeführten Gründen im gewöhnlichen Tageslichte nicht empfundene Unterwertigkeit der Netzhaut sehr bequem am Försterschen Photometer untersuchen und messen.

§ 216. Nach diesem Abschweifen auf das praktisch klinische Gebiet kehren wir wieder zu den Erregungsvorgängen in der Netzhaut zurück und beschäftigen uns zunächst mit den

Objektiv nachweisbaren Veränderungen der Netzhaut durch Licht.

a) Bleichung des Sehrots.

Der Sehpurpur ist in den Stäbchen des Menschen, sowie aller Wirbeltiere gefunden worden. In der Nähe des vorderen Randes der Netzhaut fehlt er beim Menschen, Affen und anderen Tieren. Bei ersterem scheinen auch im Umkreise der Netzhautgrube, die spärlich zwischen den Zapfen des gelben Flecks stehenden Stäbchen davon frei zu sein.

Die Aussenglieder der Zapfen sind nicht gefärbt. Die Netzhautgrube eines frisch unter den nötigen Vorsichtsmassregeln exstirpierten menschlichen Auges fand Kühne (529) durchaus farblos, vergl. dagegen pag. 275. —

Boll (530) fand nun, dass es hauptsächlich das Licht sei, welches dieses Pigment der Stäbchen, das er „Sehrot“ nannte, zerstört, dass man aber das letztere regelmässig beobachten könne, wenn man die Frösche vor ihrem Tode im Dunkeln aufbewahre und das Auge bei möglichst geringem Lichte präpariere. Durch chemische Reagenzien kann man den Sehpurpur zum Bleichen bringen. Während des Lebens geschieht dies durch das ins Auge fallende Licht und zwar nur insoweit, als die Netzhaut vom Lichte getroffen wird. Bei Belichtung verwandelt sich der Sehpurpur unter Umständen in eine gelbe Substanz, die bei fortdauernder Einwirkung des Lichtes farblos wird.

Im lebenden Auge stellt sich der Sehpurpur im Dunkeln wieder her. Dies geschieht im Dunkeln sogar noch an der ausgeschnittenen, dem Blutumlauf entzogenen Netzhaut, sofern sie nur mit dem Pigmentepithel ihrer Rückseite in Berührung ist, auch wenn sie schon abgehoben und wieder aufgelegt wird.

Das Pigmentepithel wird aber nach Schneller (531) ausreichend nur von der Choriocapillaris und nicht von den Netzhautgefässen ernährt. Letztere sind vielleicht nur zur Erhaltung des Gewebes als solchem vorhanden, während die Choriocapillaris die eigentlichen Sehstoffe liefert. Die Regeneration des Sehpurpurs verläuft jedoch im Leben ausserordentlich langsam. Bei hoher Temperatur ist eine Stunde die kürzeste Frist, bei Kälte 9 Stunden.

Da der Sehpurpur in den Aussengliedern der Zapfen bisher nie gefunden wurde, und die Netzhautgrube keine Stäbchen und keinen Purpur enthält, ausserdem ganze Tierklassen keinen Purpur in ihrem Auge zeigen (Schlangen, die meisten Wirbellosen), so kann zweifellos ohne Purpur gesehen werden. Ja auch bei Tieren, welche nur Stäbchen oder wenigstens nur purpurhaltige Elemente in ihrer Netzhaut haben, wie die Kaninchen, ist es nach Kühnes Beobachtungen sicher, dass sie sehen, selbst wenn man sie vorher so lange dem Sonnenlicht ausgesetzt hatte, dass ihre Netzhaut vollständig gebleicht sein musste. Die optochemische Hypothese ist aber nach Kühne (532) unbedingt auf die Annahme auch farbloser Sehstoffe angewiesen, weil beim albinotischen Menschen, der im gedämpften Lichte gut sieht, in der Fovea ein vollkommenes Organ vorliegt, das weder vor noch hinter sich irgend etwas Farbiges besitzt. Auch bewahrt die eminente Lichtempfindlichkeit des Sehpurpurs derselben noch keineswegs vor dem Verdachte, kein Sehstoff. sondern nur ein für hinreichend intensives Licht veränderlicher Farbenschirm zu sein, was für mit ihm gemischte, ebenfalls in den Stäbchencylindern befindliche, wirkliche Sehstoffe die grösste Bedeutung haben könnte.

b) Das Pigmentepithel bei Beleuchtung.

§ 217. Kühne und Steiner (533) haben zuerst gezeigt, dass die Pigmentnadeln und Körnchen des Pigmentepithels, in welches die Aussenglieder der Sehzellen eingebettet sind, sobald sie vom Licht getroffen werden, zu wandern beginnen und dem Licht entgegenfliessen. In einer belichteten Netzhaut ragt es daher wesentlich weiter vor, als in einer solchen, die im Dunkeln war. Bei Fröschen, die im Dunkeln gesessen haben, liegen nach v. Helmholtz (l. c. pag. 268) die Pigmenthäufchen um die äusseren Enden der Stäbchen zusammengedrängt, sodass die Endflächen der letzteren, die den Pigmentzellen anliegen, unbedeckt bleiben, und Licht von der Aussenseite der Netzhaut durch die Achse der Stäbchen nach innen durchgehen kann. Versucht man die Netzhaut abzuziehen, so löst sie sich in der Regel von der Schicht der Pigmentzellen, indem dann die zwischen die Stäbchen eindringenden Fortsätze herausgezogen werden. Wirkt Licht ein, so verbreitet sich das Pigment sowohl hinter der Endfläche des Stäbchens, als in die Fortsätze zwischen die Aussenglieder, teilweise sogar zwischen die Innenglieder der Stäbchen und Zapfen, und da auch gleichzeitig die Aussenglieder der Stäbchen schwellen, so liegen sie fester zusammengedrängt zwischen den gefüllten Pigmentfortsätzen. Dadurch scheint das Haften derselben bedingt zu sein. Die Wanderung der

Pigmente beginnt, noch ehe die Bleichung des Sehpurpurs erheblich vorgeschritten ist; sie schreitet nach Kühne am weitesten fort in roter Beleuchtung, welche den Purpur nur langsam bleicht. Angelucci fand blaues Licht wirksamer. Zum vollständigen Vordringen des Pigments genügen nach ihm 10—15 Minuten, zur Rückbildung sind $1^1/_2$ bis 2 Stunden nötig.

Die Erscheinungen sind am vollständigsten bei Fröschen zu studieren.

Die phototrope Reaktion des Pigmentepithels schreibt dem Lichte einen erkennbar erregenden Einfluss auf das Epithelprotoplasma zu. Unzweifelhaft werden die Fuscinnadeln infolge von Bewegungen des Protoplasmas, in welches sie eingebettet sind, erst bewegt und von diesem nur mitgeschleppt, oder in seinem Innern umhergetrieben, oder abgeschichtet, wie dergleichen in allem kontraktilen Protoplasma zu sehen ist, das erkennbare Körnchen, Pigmentteile, oder leicht zu unterscheidende von aussen eingeführte Dinge enthält Kühne (532, pag. 341). —

Lodato (534) bemerkt gegen Roux (535), dass die Kontraktion des Pigmentepithels auf Licht nicht allein auf reflektorischem Wege erfolge, sondern sicher auch auf die Reizung selbst, da sie auch bei enthirnten Tieren stattfinde. Die Annahme von Roux, dass die centrifugale Bahn des Reflexes im Oculomotorius, bezw. den Ciliarnerven verlaufen müsse und nicht im Opticus, sei nicht wahrscheinlich, da ein Zusammenhang dieses Nerven mit der Retina nicht erwiesen sei, andererseits die elektrische Reizung des Opticusstumpfs an exstirpierten Augen Abstieg des Pigments wie bei Licht bewirke.

Die Angaben Engelmanns (536), dass Belichtung eines Auges nicht nur in diesem selbst, sondern auch durch Vermittelung der Sehnerven und des Gehirns in dem anderen dunkel gehaltenen Auge Innenstellung des Pigments und Zusammenziehung der Zapfen erzeuge, konnten die Untersuchungen A. E. Ficks (537) nicht bestätigen, und betrachtet letzterer die Wanderung des Pigments als ein Reagens auf chemische Vorgänge in der Netzhaut.

Nach Lodatos Angaben (534) handelt es sich bei der Pigmentbewegung nicht um einen blossen Schutz der Stäbchen und Zapfen. Die Kontraktion der Stäbchen und Zapfen zugleich mit der Wanderung des Pigments mache nach der Auffassung Angeluccis das Wesen der Lichtempfindung aus. Die Unbeweglichkeit desselben, wie in der Chinin- und Kokainamaurose lassen keinen Sehakt zu stande kommen. Lodato (538) prüfte nämlich die Wirkung von Atropin, Eserin und Kokain nach subkutaner Einspritzung bei Fröschen. Atropin hatte keinerlei Einfluss. Bei Eserin fand sich das Pigment bis etwa zur oberen Hälfte der Stäbchenaussenglieder herabgestiegen, und nach Kokain erfolgte bei Belichtung der Augen in den centralen Teilen der Retina nur ein geringes, in den peripheren Teilen kein Vorrücken des Pigments.

Dass das Vortreten des Pigments die Regeneration des Sehpurpurs sehr erleichtern, seine Bleichung verzögern werde, scheint wahrscheinlich, ebenfalls dass es Ausbreitung und Reflexion des Lichtes in der musivischen Schicht der Netzhaut beschränke. Dagegen erscheint die Bewegung des Pigments,

soweit wir sie bisher kennen, viel zu träge, als dass sie dem schnellen Wechsel von Licht und Dunkel auf der Netzhaut entsprechen könnte, und die Pigmentzellen zu gross, als dass sie Sehelemente darstellen könnten.

Die Bedeutung des retinalen Epithels für das Sehen kann daher wahrscheinlich nur eine indirekte sein, da dasselbe, wenn vielleicht nicht aller nervösen Verbindung, so doch der Verknüpfung mit der grossen Zahl feinster Opticusausstrahlungen entbehrt.

Sind die Stäbchen und Zapfen durch mechanische Reize erregbar, wie es manche Erscheinungen bei Druckversuchen an unserem Auge wahrscheinlich machen, so ist eine mechanische Reizung der Stäbchenkuppen, sowie der Stäbchen- und Zapfenaussenfläche durch die beweglichen spitzen Fuscinnadeln welche dieselben reiben könnten, denkbar, wenn ein irritabler Bestandteil der Sinnenglieder in die kutikularen Aussenglieder emporreichen sollte.

A. E. Fick (537) vermutet, dass das Pigment, von anderem abgesehen, dazu diene, bei steilem Lichteinfall die Zapfen mit einer lichtverschluckenden Hülle zu umgeben, dass also die Pigmentwanderung auf Lichtreiz ungefähr mit der Pupillenverengung auf Lichtreiz auf eine Stufe zu stellen sei. Diese Vermutung würde ohne weiteres die bekannte Tatsache erklären, dass Albinos, d. h. pigmentlose Menschen gerade so gut sehen, wie andere, aber grelles Licht nicht vertragen können, ohne unangenehme Blendungserscheinungen zu bekommen.

Nach Krienes (461) wird, da das Pigment Licht absorbiert, durch die Innenstellung des Pigments, indem es die mit dem Sehrot angefüllten Stäbchen- resp. Zapfenglieder wie mit einer Hülle umgiebt, das Sehrot vor zu schneller Zersetzung geschützt, denn eine relativ zu starke Dissimilierung könne nur in der Zeit bis zur vollendeten Vorwanderung des Pigments erfolgen. Dadurch werde das Auge vor Blendung geschützt. In der Dunkelheit wandere das Pigment zurück, und zwar sei die Rückwanderung langsamer, als seine Vorwanderung.

Besonders bemerkenswert wäre die von Guglio (539) gefundene Tatsache, dass die Pigmentwanderung in den centralen Partien der Retina am stärksten sei und nach der Peripherie hin allmählich schwächer werde. Das Netzhautcentrum, das der Lichtwirkung am stärksten ausgesetzt sei, erhalte dadurch einen relativ stärkeren Schutz. —

c) Die Bewegung der Zapfen.

§ 218. Engelmann (540) hat in Gemeinschaft mit van Genderen Stort (541) beobachtet, dass die Zapfeninnenglieder der Netzhaut aller Tiere sich unter der Einwirkung von Licht verkürzen und sich im Dunkeln verlängern. Anschliessend an die Untersuchungen Engelmanns fand Gradenigo (542), dass auch die Innenglieder der Stäbchen bei Belichtung sich verkürzen, während zugleich die äusseren Körner mehr eine ovale Form annehmen. Die einzelnen Veränderungen erfolgen nicht zu gleicher Zeit. Zuerst

beginnt das Einwandern des Pigments zwischen die Aussenglieder der Stäbchen, dann kontrahieren sich die Zapfen und die Aussenglieder der Stäbchen, zuletzt folgt die Kontraktion der Innenglieder der Stäbchen und die ovale Gestaltung der Körner.

d) Veränderung der Netzhautganglienzellen unter Belichtung.

§ 219. Mann (544) fand, dass Lichtreiz Vergrösserung der Ganglienzellen und ihres Kerns in der Retina, dem Corp. geniculat. extern. der vorderen Vierhügelgegend und der Zellen Ramon y Cajals zwischen der molekulären und Klein-Pyramidenschicht der unteren Occipitaloberfläche bei Kaninchen erzeugt, sowie Verlust des Chromatins.

Birch-Hirschfeld (543) äussert sich darüber folgendermassen: Da die Netzhautganglienzellen durch die Beleuchtung des Augeninneren erregt, durch Verdunkelung des Auges in Ruhe versetzt werden können, hat man hier ein sehr einfaches Mittel, die Veränderungen des histologischen Bildes der Zellstruktur wirklich hervorrufen und studieren zu können, wobei die Färbung nach Nissl gute Dienste leistet. Erheblich sind diese Veränderungen nicht, sondern nur eben erkennbar. Die verschiedenen untersuchten Tiere: Hund, Katze, Kaninchen verhielten sich sehr ähnlich. Die Ganglienzellen des dunkel gehaltenen Auges sind reicher an feinkörnigen, namentlich in der Peripherie der Zellen angehäuften Nisslkörpern, während diese am Hellauge spärlicher vorhanden sind und in ihren Konturen häufig verwaschen erscheinen, als ob sie in Auflösung begriffen seien. Bei starker Blendung durch elektrisches Licht schwinden sie denn auch tatsächlich völlig, unter Schrumpfung und Vakuolenbildung der Zellen.

Der Chromatingehalt geht durch kurz dauernde Blendung erheblich zurück, später folgt dann eine Vermehrung desselben. Die innere Körnerschicht verliert ebenfalls im Hellen einen Teil ihres Chromatins.

Bei allen diesen Einwirkungen des Lichtes bleibt es übrigens unentschieden, ob es sich um eine direkte Reizwirkung desselben auf die Ganglienzellen selbst handelt, oder ob dieselben funktionelle Veränderungen nur erleiden, weil sie mit den lichtperzipierenden Elementen in leitender Verbindung stehen.

e) Die chemische Reaktion der gereizten und ruhenden Netzhaut.

§ 220. Lodato (545) hat gefunden, dass die Retina von Dunkelfröschen meist alkalisch, bisweilen neutral, selten schwach sauer sei. Auf Belichtung trat immer saure Reaktion ein. Dieselbe sei stets stärker, als die bei Dunkelfröschen bisweilen vorkommende. Es genügten schon 10 Minuten Sonnenlicht. Nach mehreren Stunden im diffusen Tageslichte ist der Säuregrad stärker als nach einer Stunde im direkten Sonnenlichte. Die Spektralfarben sollen ebenso wirken.

Elektrische Ströme in der Netzhaut.

§ 221. Am Ende der siebziger Jahre fand Holmgren (546), dass die Aussen- und Innenseite der Retina verschiedene elektrische Spannung besitzt, so dass, wenn man beide durch einen Leiter verbindet, in diesem ein Strom zirkuliert, und dass dieser Strom abnimmt, sobald Licht das Auge trifft.

Holmgren (547) fand 1880 elektrische Spannung auch an der isolierten Retina.

Dewar und Mc Kendrick (548) bestätigten diese Beobachtungen. Auch mit Mondlicht konnten sie eine Wirkung beobachten, was beweise, dass die Wirkung nicht von der Wärme herrühre. Im Jahre 1875 hatten diese Autoren ihre Untersuchungen fortgesetzt und folgende neue Resultate erhalten (549):

1. Nur bei Einwirkung des Lichtes auf die Netzhaut und den Sehnerven tritt eine Änderung des elektrischen Stromes ein, und zwar nimmt im ersten Momente der Lichteinwirkung die „elektromotorische Kraft" zu, erreicht während der Einwirkung ein Minimum, und nimmt schnell wieder zu nach Aufhören der Lichteinwirkung (effet inductif).

2. Alle möglichen anderen Gewebe des Körpers und des Auges zeigen keine Veränderungen des elektrischen Stromes, wenn Licht auf dieselben einwirkt.

3. Dewar hat mit verschiedenen Lichtintensitäten experimentiert und sieht in der Wirkung derselben eine Stütze für die Gültigkeit des Fechnerschen psychophysischen Gesetzes (vergl. § 123 pag. 178).

4. Liegt die eine Elektrode an dem Auge oder dem Sehnerven, die andere an einem Schnitt des Sehhügels, so erhält man eine Stromänderung bei Einwirkung des Lichtes.

Kühne und Steiner (550) fanden 1880 an der ruhenden Netzhaut einen starken Strom zwischen Opticuseintritt und Peripherie, und zwar verhält sich der Opticuseintritt positiv gegen die Peripherie, wenn die Elektroden an der Stäbchenseite, negativ, wenn sie an der Faserseite und Netzhaut angelegt werden. Bezüglich der Schwankungsströme stellten sie fest, dass jede hinreichend intensive plötzliche Beleuchtung mit blauem, grünem, gelbem, rotem oder weissem Lichte eine namhafte, mehrsinnige (komplizierte) Schwankung des Retinastromes erzeugt, sowohl an der purpurhaltigen wie an der purpurlosen Netzhaut.

Die beiden Autoren haben ferner konstatiert, dass das Pigmentepithel und die Opticusfasern bei der Erregung der Netzhaut durch Licht unbeteiligt sind, vielmehr weisen verschiedene Versuche darauf hin, dass eine Netzhaut ganz allein vermittelst der Stäbchen erregt zu werden vermag; doch zeigen sich auch an einer stäbchenlosen (aber zapfenhaltigen) Netzhaut die negativen Schwankungen bei der Lichtwirkung, wenn auch nur in geringerem Grade, als bei der stäbchenhaltigen Netzhaut.

Endlich fanden Kühne und Steiner, dass bei langsam ansteigender Lichtwirkung auf die Netzhaut keine durch die Schwankung bemerkbare Erregung hervorgebracht wird, sowie, dass intermittierende Lichtreize anfangs eine Superposition der Schwankungen erzeugen.

Bei näherem Studium des Stromablaufs zeigten sich nicht unbedeutende Ähnlichkeiten mit den elektrischen Prozessen, welche in anderen Epithelien, den Drüsenepithelien, auftreten, wenn sie in Tätigkeit, also hier in Absonderung kommen.

Heinstedt und Nagel (551) haben Messungen der bei Belichtung der Froschnetzhaut entstehenden Aktionsströme dazu benützt, um die Verteilung der Reizwerte im Dispersionsspektrum des Gaslichtes für dieses Objekt festzustellen. Bemerkenswert war der deutliche Unterschied in der Verteilung der Reizwerte im Spektrum bei Dunkelfröschen einerseits und Hellfröschen andererseits. Es machte sich für die gleiche Verteilung der Reizwerte geltend, wie sie sich subjektiv beim Menschen in der Beschreibung der Helligkeitsverteilung im Spektrum äusserte.

Erregung der Netzhaut durch andere Reizmittel als die Ätherschwingungen.

Das erste und hauptsächlichste Reizmittel für das Sehepithel ist das objektive Licht. Es können aber auch mechanische, elektrische und Entzündungsreize die Netzhaut erregen und Lichtempfindungen hervorbringen.

a) Mechanische Einwirkungen.

§ 222. Die Erscheinungen bei mechanischer Reizung der Netzhaut sind nach der Ausdehnung der Reizung verschieden. Die dabei zu stande kommende Lichtempfindung ist nur subjektiv, keine objektive, d. h. wenn die mechanische Einwirkung auf das Auge im Dunkeln erfolgt, so sieht ein zweiter Beobachter kein Licht im Auge des unter Einwirkung des Traumas Stehenden, selbst wenn der Letztere die intensivsten Lichtwirkungen verspüren sollte.

Partieller Druck am Bulbus z. B. durch einen Sondenknopf oder die Kuppe des Fingers ruft das Druckbild oder Phosphen hervor. Durch Verlegung dieser Netzhautwirkung nach aussen, wird das Phosphen stets an der entgegengesetzten Stelle im Gesichtsfelde wahrgenommen, als da, wo der Druck die Netzhaut traf, z. B. ein Druck oben aussen am Bulbus wird im Gesichtsfelde nach unten innen hin verlegt. Dabei erleiden wegen der Einbiegung der Sclerotica und Retina die Objekte in der Gegend des Druckbildes eine Verzerrung, und es erscheint im dunklen Gesichtsfelde dabei eine helle, gelbliche Kreisfläche, in deren Innerem sich zuweilen ein dunkler Fleck oder dunkler Ring abzeichnet. Bei längerer Einwirkung eines mässigen Druckes auf das Auge treten glänzende kaleidoskopartige Figuren auf. Öffnet man nach längerem Druck auf das Auge dasselbe gegen helle äussere Ob-

jekte, so herrscht im ersten Momente Dunkelheit, dann werden allmählich in der Mitte des Gesichtsfeldes einzelne helle Objekte, aber mit intensivem Glanze sichtbar.

Ein anderes Phänomen, was einer mechanischen Reizung der Netzhaut anzugehören scheint, sind lichte Flecken, welche empfindliche Augen im dunkeln Gesichtsfelde bei schnellen Bewegungen des Augapfels sehen. Sie entstehen dadurch, dass bei schnellen Bewegungen des Bulbus der Sehnerv mit in Bewegung gesetzt und an seiner Eintrittsstelle gezerrt wird.

Fuchs (552) beobachtete daneben noch eine Reihe abwechselnd heller und dunkler konzentrischer Bogenlinien, in deren Mitte etwa die Netzhautgrube gelegen ist und macht es plausibel, dass die Zerrung des Opticus den auch von anderen Beobachtern gesehenen Lichtring gebe, dass aber die bogenförmigen Linien der entoptische Ausdruck feiner Faltungen der Netzhaut seien, welche sich an der dünnsten Stelle derselben dadurch bildeten, dass der Opticus der Bewegung des Bulbus zu langsam folge, und deshalb eine Zusammenschiebung der Netzhaut an der äusseren (lateralen) Seite vom N. opticus stattfinde. Diese aber gleiche sich rasch wieder aus, und lasse daher nur momentan die Bogenlinien erscheinen. Mit der Verschiebung der Netzhaut hält Fuchs zugleich eine Mitbewegung der Aderhaut für wahrscheinlich. Ferner ist hierher das von Purkinje (553) und Czermak (554) beobachtete Akkommodationsphosphen zu rechnen. Letzterer erklärt dasselbe dadurch, dass im Momente, in welchem der Zug des Ciliarmuskels nachlässt, die erschlaffte Zonula sich wieder spannt, während die Linse noch in radialer Richtung verkürzt ist, und dadurch eine plötzliche Zerrung des äussersten Randes der Netzhaut eintritt, dessen Ende mit der Zonula verklebt ist.

Jeder heftige Stoss auf das Auge füllt das ganze Gesichtsfeld mit einem intensiven Lichtblitze.

Exner (555) geht bei der Erklärung der Verdunkelung des Auges durch Druck von der Betrachtung aus, dass in der Netzhaut ein Vorrat von den Stoffen anzunehmen sei, welche beim Sehen in unmittelbare Aktion träten, und dass diese Stoffe aus dem Blutstrom in die Netzhaut gelangten. Denn ein allmählich sich steigernder Druck auf den Bulbus habe einerseits das Leerwerden der Netzhautgefässe, andererseits ein Aufhören des Sehens, eine Verdunkelung des Gesichtsfeldes zur Folge.

§ 223. Nach Kühne (556) tritt bei Druck auf das Auge eine Lähmung der Empfindung ein. Der Sehpurpur im Auge der Kaninchen schwindet durch Druck ohne Licht in längerer Zeit nicht.

Bei Druck auf das Auge können bei dazu disponierten Individuen Delirien erzeugt werden.

Nach Liepmann (557) gelangen die Versuche, durch anhaltenden Druck auf den Augapfel von Alkoholisten statt der normalen primitiven Empfindung komplizierte Visionen zu erzeugen, bei 52 der so untersuchten Deliranten 40 mal. Unter den 40 hatten 18 die merkwürdige Eigenschaft, Geschriebenes oder Gedrucktes zu sehen.

Schmidt-Rimpler (558) erwähnt ebenfalls das Vorkommen bestimmter Arten von Delirien bei Entziehung von Lichteinfluss.

b) Aus inneren Ursachen[1]).

§ 224. Bei entzündlichen Zuständen der Retina, z. B. Chorioretinitis ad maculam, progressiver Myopie mit den entsprechenden retinalen Veränderungen. Chorioretinitis luetica sehen wir blitzförmige, funken- und ringförmige Photopsien durch Reizungen der Nervenfasern und Sehepithelien auftreten, auch bei Netzhautablösung durch Zerrung des Organs.

Ferner treten Photopsien auf bei Erkrankungen der Sehstrahlungen, wie überhaupt bei Reizungen aller Abschnitte der optischen Leitung unter der Voraussetzung, dass eine centralwärts leitende Partie der Faserung und ein Teil des kortikalen Sehcentrums noch vorhanden und in reizungsfähigem Zustande ist.

So hatte ein 40jähriger Mann aus unserer Beobachtung apoplektiform eine totale linksseitige Hemiplegie, linksseitige totale Hemianästhesie und komplete linksseitige homonyme Hemianopsie akquiriert, wobei Gesichtshalluzinationen (Gestalten, Tiere, Gegenstände) auftraten und besonders lebhafte Photopsien sich entwickelten, die in Form von flackernden Flammen, zickzack- und schlangenförmigen Feuerlinien und aufblitzenden Feuererscheinungen ihm viel Beschwerde bereiteten. Diese Photopsien waren unmittelbar nach dem Anfalle am stärksten und hielten ungefähr 10 bis 12 Tage an. Hier sass offenbar ein Herd in der inneren Kapsel und hatte zugleich die optischen Bahnen gereizt und gedrückt.

Bekannt ist die Beobachtung von Gowers (591) mit Sektionsbefund. Der Patient hatte Anfälle, wenn das Gesicht schwand, von Lichtflackern im Auge gleich einer goldenen Schlange etc. Es wurde bei der Sektion eine sarkomatöse Geschwulst in der rechten Hemisphäre gefunden, welche an der Konvexität die I. und II. Occipitalwindung und die hintere Hälfte des Lobus parietalis superior et inferior einnahm, an der medialen Fläche den Cuneus und Praecuneus.

In dem bekannten Falle von Westphal (592) mit Erweichung der Marksubstanz unter der Rinde im Hinterhauptslappen und Affektion der Rinde daselbst mit Hemianopsie waren ebenfalls und zwar im Beginne des Leidens Photopsien vorhanden: „Der Patient machte öfters Angaben über Flimmern, wenn er einen Gegenstand längere Zeit fixiere, und über subjektive bunte Farbenerscheinungen, besonders während der Anfälle von Konvulsionen; er sah in einem solchen geschlängelte Linien von sehr schönen Farben vor dem Auge vorbeiziehen.

Diese beiden letzten Fälle zeigen grosse Ähnlichkeit mit dem Flimmerskotom, bei welchem bekanntlich die heftigsten Photopsien auftreten, und welches man als die Folge eines Krampfzustandes intracerebraler Gefässbezirke anzusehen pflegt.

Auch in der Aura des epileptischen Anfalles pflegen nicht selten Photopsien sich einzustellen, welche sich in Halluzinationen umwandeln. Über einige dahin gehörige Fälle berichten Hughlings-Jackson (593), ebenso Robertson (594).

---

1) Photopsien dürfen nicht mit den Diffraktionserscheinungen verwechselt werden, wie sie als konzentrische Kreise von Regenbogenfarben bei Glaukom und bei Bindehautkatarrhen auftreten, namentlich bei erweiterter Pupille.

Wir selbst beobachteten einen Herrn, bei welchem die heftigsten Migräneanfälle mit Flimmern und dem Auftreten hemianopischer Defekte epileptische Anfälle einleiteten, welche schliesslich zum Status epilepticus führten, in welchem der Patient zu grunde ging. Das Gehirn zeigte eine kolossale Blutüberfüllung bei der Sektion.

c) Durch elektrische Reize.

§ 225. Schliephake (560) fand bei seinen Untersuchungen an sich selber folgende Wirkung des galvanischen Stromes:

α) im Dunkeln: Bei Schliessung des Auges und bei Öffnung des absteigenden Stromes erscheint im ersten Moment das ganze Sehfeld bläulich-violett erleuchtet, nach wenigen Sekunden verkleinert sich das Phänomen zu einer centralen, hellen Scheibe. Bei Öffnung des auf- und bei Schliessung des absteigenden Stromes erscheint im bläulich-violetten Sehfelde eine dunkle Scheibe.

β) Objektive Farben werden bei Schliessung des auf- und Öffnung des absteigenden Stromes etwa so verändert, als ob violett hinzugefügt wäre, bei Öffnung des auf- und Schliessung des absteigenden Stromes in dem Sinne, als ob gelb hinzugefügt wäre.

γ) Die Wahrnehmung äusserer Objekte wird durch die Einwirkung des galvanischen Stromes beeinflusst und zwar in der Weise, dass, wenn der Strom Erhellung des Grundes, auf welchem dunkle Objekte sich befinden, bewirkt, diese Objekte deutlicher — wenn er Verdunkelung des Grundes bewirkt, die Objekte undeutlicher erscheinen.

δ) Die im Anfange des Santoninrausches auftretende Violettempfindung wird durch Schliessung des aufsteigenden Stromes verstärkt.

G. E. Müller (561) fand, dass die durch den aufsteigenden oder den absteigenden galvanischen Strom ausgelösten Empfindungen die Empfindungen von Gegenfarben seien: und zwar bewirke bei geöffnetem Auge der aufsteigende Strom eine Verstärkung der Weisserregung und eine Schwächung der Schwarzerregung, während der absteigende Strom die umgekehrte Wirkung habe. Bei aufsteigendem Strom sei die Farbe der galvanischen Gesichtsempfindung violett, bei entgegengesetzter Stromrichtung grüngelb. Die Netzhautschicht, auf welche der Strom einwirke, sei wahrscheinlich die der Stäbchen und Zapfen, die Sehnervenfasern würden jedenfalls nicht direkt gereizt.

Nach Finkelnstein (559) sind wir im stande durch starke elektrische Reizung der Netzhaut die Abbildung unseres eigenen Gesichtsfeldes hervorzurufen. Das ganze Gesichtsfeld sei als mosaikartige Fläche zu sehen.

Nach v. Helmholtz (338 pag. 246) lässt die elektrische Reizung sich auch auf einzelne Teile der Netzhaut beschränken. Elektrische konstante Durchströmung der Retina in der Richtung von den Zapfen zu den zugehörigen Ganglienzellen gibt die Empfindung von dunkel, die entgegengesetzte Durchströmung gibt die Empfindung von hell.

Es muss hier noch besonders hervorgehoben werden, dass alle mechanischen und elektrischen Einwirkungen, wiewohl sie starke Netzhauterregung und lebhafte Lichtempfindung erzeugen, am Auge lebender Tiere ohne jeden

Einfluss auf dessen Sehpurpur sind. Wenn wir Letzteren gebleicht finden, so ist nur auf das Licht, als die primäre Ursache zu schliessen.

Überblick über die Erregungsverhältnisse der Netzhaut.

§ 226. Wenn alle Reizungsvorgänge der so überaus lichtempfindlichen retinalen Sehsubstanz durch die optische Leitung nach dem Sehcentrum hin fortgeleitet werden, und damit auch der ganze nervöse Sinnesapparat in Erregung versetzt wird, so konnten wir doch seither insofern von retinalen physiologischen Vorgängen reden, weil die Ätherschwingungen als die Haupterreger des optischen Sinnesorgans ihre Reize nur durch die Vermittelung der Netzhaut auf die optische Leitung gelangen lassen können als centripetal wirkende Impulse, durch welche die Aussenwelt mit dem wahrnehmenden Rindencentrum in Verbindung gebracht wird.

Nach allem, was wir seither gesagt haben, gliedert sich die Funktion der Netzhaut: in die Aufnahme des Reizes, in die Erhaltung des Organs für die möglichst ungeschwächte Aufnahmefähigkeit der Lichtreize, in die Übertragung des Reizes auf die optische Leitung und in die Projektion des kortikal empfundenen Reizes nach aussen.

An der wesentlich chemischen Natur der Vorgänge in der Netzhaut und des Leitungsvorgangs in der Nervenfaser, sowie aller Hauptverrichtungen in den Nervenzellen zweifelt wohl kein Mensch mehr.

Die optochemische Hypothese erachtet die Stäbchen und Zapfen als Träger photochemischer zersetzlicher Stoffe, die daselbst als Sehstoffe zu bezeichnen sind; denn man muss nach Fick (562) annehmen, dass die reizbaren Vorrichtungen sich am äussersten peripherischen Ende der Verkettung nervöser Elemente finden. Die letzten peripherischen Glieder jener Kette nervöser Elemente in der Netzhaut sind aber die Stäbchen und Zapfen.

Nach Bernstein (563) können nun die Sehnervenendigungen nur in indirekter Weise durch Licht erregt werden. Unmöglich können die einzelnen Lichtwellen als isolierte Reize auf die Nervenenden einwirken, denn die Schnelligkeit der Lichtschwingungen ist unendlich viel grösser, als diejenige, bei welchen nach Bernsteins Annahme durch die aufeinander folgenden Reize noch eine Erregung des Nerven möglich ist (1600 in der Sekunde). Es müsste vielmehr angenommen werden, dass in der Retina die Lichterregung in eine Art von Bewegung umgewandelt werde, welche die Nerven zu erregen vermöchte, und es scheint daher am wahrscheinlichsten, dass ein chemischer Prozess die Vermittelung bildet. Es würde dann eine photochemische Wirkung stattfinden, welche sich nicht, wie die auf Silbersalze erfolgende, auf die brechbarsten Lichtstrahlen beschränke, sondern sämtlichen Strahlen des Spektrums zukomme. Es sei denkbar, dass in den Stäbchen und Zapfen eine Substanz existiere, welche sich unter dem

Einfluss des Lichtes zersetze, und dass diese Zersetzung eine Reizung der daselbst endigenden Nervenfasern auf chemischem oder elektrischem Wege verursache. Die überschüssigen Zersetzungsprodukte würden durch den Stoffwechsel fortgeschafft werden.

Die eigentliche Lichtempfindung ist dann das psychische Korrelat für den molekularen Umwandlungsprozess dieser retinalen Sehstoffe, vermittelt

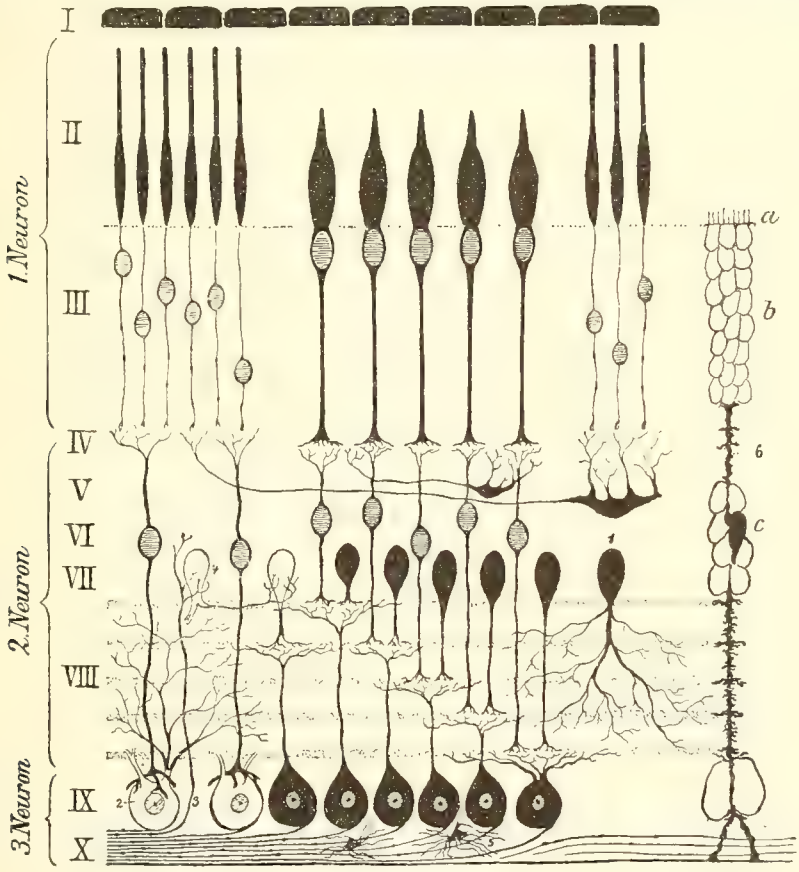

Fig. 199.
(Nach Greeff.)

1. Diffuse amakrine Zelle. 2. Diffuse Ganglienzelle. 3. Centrifugale Nervenfaser. 4. Associations-Amakrine. 5. Neurogliazelle. 6. Müllersche Radiärfasern. a) Faserkorb. b) seitliche Buchten. c) Kerne.

durch die in den Nervenfasern nach dem kortikalen Sehcentrum hin fortwirkende und dort ebenfalls aktiv werdende chemisch-physikalische Umwandlung.

Bezüglich der physiologischen Vorgänge in der Netzhaut sucht Kallius (564) aus den histologischen Verhältnissen derselben einige physiologische Schlüsse abzuleiten, wobei er sich hauptsächlich Ramon y Cajal anschliesst.

Nach ihm muss der Lichtreiz in der Netzhaut drei Hauptschichten passieren (vergl. Figur 199):

1. Die Schicht der Sehepithelien, die zur ersten Aufnahme des Lichtreizes dient.

2. Die der äusseren Ganglienzellen (bipolare Zellen), die die Weiterleitung zu

3. den inneren Ganglienzellen besorgt, durch welche dann der Reiz dem Gehirn zugeführt wird. Diese drei Zellenstationen seien miteinander durch Kontakt verbunden; auf dem Wege durch denselben erfolge eine Konzentration der optischen Erregung, indem die Zahl der Elemente in der inneren Netzhautschichte eine kleinere sei als in der äusseren. Schwierigkeiten bereite die Deutung der horizontalen und pararetikulären Zellen. Erstere könnten dazu dienen, einen Lichteindruck, der grosse Netzhautpartien trifft, als diffusen Lichtschein aufzunehmen, ohne ihn bestimmt zu lokalisieren, über die Funktion der letzteren sei es augenblicklich noch nicht möglich, sich eine Vorstellung zu machen."

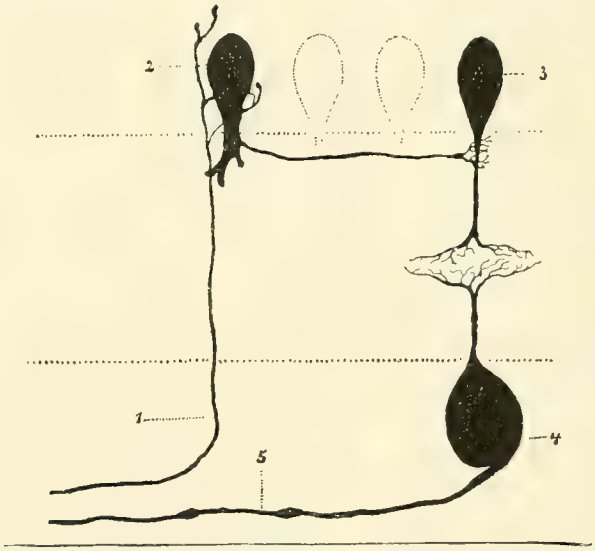

Fig. 200.

Innerer Reflexring der Retina. Schema nach Greeff (l. c.).

1 Centrifugale Nervenfaser; *2* Associationsamakrine; *3* Schichtenbildende Amakrine; *4* Schichtenbildende Ganglienzelle; *5* centripetale Nervenfaser.

Wenn wohl kein Zweifel vorhanden ist, dass dem vertikal leitenden Apparat in der Netzhaut die Fortleitung der Erregung nach dem Sehnerven hin zusteht, vergleiche Figur 199, so scheint uns der horizontal leitende — das amakrine Zellensystem, vergleiche Figur 200 — alle diejenigen Erscheinungen zu betreiben, auf welchen zum Teil die Unermüdlichkeit des Sehorgans beim gewöhnlichen Gebrauch desselben

im diffusen Tageslichte beruht. Es ist eine Art Selbsteuerung des Stoffwechsels der Sehsubstanzen, ein Vorgang, welcher in den Phasen des simultanen und sukzessiven Kontrastes, der simultanen und sukzessiven Lichtinduktion, kurz in den Symptomen der Adaptation von uns empfunden wird. Wie wir uns im Detail diese gegenseitige Einwirkung der Netzhautstellen aufeinander unter Einfluss des amakrinen Systems vorzustellen haben, entzieht sich dabei noch völlig unserer Kenntnis.

Zu dieser Frage sagt Ebbinghaus (524, pag. 229) folgendes: „Statt des Sehorgans im allgemeinen wurde von uns direkt das Auge und die Retina als der Ort bezeichnet, wo die dem Kontrast zu grunde liegenden Wechselwirkungen vor sich gehen. Es muss zugestanden werden, dass das vielleicht etwas zu weit gegangen ist. Der eigentliche Sitz des Phänomens lässt sich zur Zeit noch nicht mit Sicherheit bestimmen, wie auch die konkreten Vorgänge, durch

Fig. 201.

die es zu stande kommt, noch völlig dunkel sind. Indessen angesichts solcher besonderer Einrichtungen für eine innige wechselseitige Verknüpfung der in der Fläche der Retina nebeneinander liegenden Teile, wie wir sie in ihren Horizontalzellen kennen lernten, liegt es nahe, an diese als den eigentlichen Träger der Erscheinung zu denken.

Man muss, sagt Helmholtz (l. c. 264), an eine Hypothese denken, die wahrscheinlich bei den Tastnerven zutrifft. Man denke eine mit empfindenden Elementen bedeckte Fläche, deren Nerven in ein anastomosierendes Netz von Nervenfäden aufgelöst sind, welche einerseits mit den zahlreichen empfindenden Elementen, andererseits mit der sehr viel kleineren Zahl zum Gehirn leitender Nervenfasern in Verbindung steht.

§ 227. Dass die Beeinflussung der Lichtempfindung an einer Stelle der Netzhaut durch die Lichtempfindung benachbarter Netzhautstellen vor sich geht, ohne Mitbeteiligung des Urteils also des kortikalen Sehcentrums und des durch dieses in Erregung versetzten höheren Associ-

ationsapparates hat neben Hering auch Mach (565) in sehr sinnreicher Weise bewiesen.

Wird nämlich eine Scheibe mit der Zeichnung der Fig. 201 in schnelle Rotation versetzt, so zeigt sich nicht eine der Mischung des Schwarz und Weiss entsprechende Abnahme der Helligkeit von der Peripherie nach dem Centrum, sondern es erscheinen dunklere Ringe an den Knickungen und Spitzen der weissen Sektoren. Desgleichen erscheinen, wenn man ein negatives Bild von der Scheibe anfertigt, in welchem das weiss ist, was früher schwarz war und umgekehrt, an den Knickungen und Spitzen hellere Ringe, oder an rotierenden Cylindern mit entsprechender Zeichnung. Ferner hat Mach Zeichnungen entworfen, in denen ein helleres, gleichmässiges Grau an ein an Helligkeit allmählich und gleichmässig abnehmendes Grau grenzt, bei welchem ein heller, durch nichts Objektives motivierter Streifen oder Grenzschein auftritt. Umgekehrt erscheint ein dunklerer Grenzschein, wenn das eine Grau allmählich an Helligkeit abnimmt.

Bei allen diesen Kontrasterscheinungen ist eine Beeinflussung des Urteils als Erklärungsgrund nicht nachweislich, wir können nicht angeben, was uns dazu bestimmen soll, die hellen oder dunklen Grenzscheine in den Machschen Versuchen auf Grund einer unrichtigen Beurteilung der Helligkeitsverhältnisse zu sehen. Wenn man aber eine Veränderung der Empfindung, also eine Beeinflussung der Netzhaut durch die Erregung benachbarter Netzhautteile annimmt, so finden darin sowohl die Kontrasterscheinungen, als die Erfahrung, dass die räumliche Ausdehnung eines Lichtreizes auf der Netzhaut massgebend ist für seine Wahrnehmbarkeit, ihre Erklärung, und die anatomischen Verhältnisse der Netzhaut fordern durchaus nicht die Annahme einer vollständigen Isolierung der empfindenden Elemente, sondern sprechen vielmehr für einen anatomischen Zusammenhang derselben. Unter die Annahme, dass eine Wechselwirkung benachbarter Netzhautstellen aufeinander besteht, lassen sich aber in der Tat alle Kontrasterscheinungen im Gebiete des Licht- und Farbensinnes nebst vielen anderen Erfahrungen subsumieren, ohne dass damit die Forderung der isolierten Leitung beeinträchtigt wird."

Die Irradiation, die Kontrasterscheinungen, die Nachbilder, die Ermüdungs- und Erholungserscheinungen, die Blendung halten wir für retinale Vorgänge, über welche zwar dem Rindencentrum fortwährend durch die optische Leitung berichtet wird, die sich aber auch dann abspielen würden, wenn z. B. durch eine doppelseitige Apoplexie das optische Rindencentrum beiderseits in Wegfall gekommen wäre, nur würden uns diese Vorgänge alsdann psychophysisch nicht zum Bewusstsein kommen können.

Dass aber diese Vorgänge der Adaptation, wiewohl sie sich ausschliesslich in der Netzhaut abspielen, von fern her beeinflusst werden, ist eine unabweisbare klinische Forderung. Wir sehen nämlich bei allen etwas intensiveren atrophischen Zuständen der optischen Leitung auf der Strecke zwischen der Ganglienzellenschicht der Netzhaut und der Einstrahlung in die primären Centren zugleich mit den durch die organische

Läsion bedingten Sehstörungen (Gesichtsfelddefekten und Verminderung der centralen und peripheren Sehschärfe) auch Störungen in der Adaptation auftreten, welche sich durch einen schnelleren Dissimilierungsvorgang bei Lichteinwirkung, (Blendung, Nebelsehen) und einem zugleich verlangsamten Assimilierungsvorgang (verlangsamte Erholung) (konzentrische Gesichtsfeldeinschränkung für Untersuchungsobjekte von einer bestimmten Grösse) erklären lassen und auch offenbar darauf beruhen. Ferner wissen wir, dass diese Störungen der Adaptation nicht hervortreten bei homonymen Hemianopsien, hervorgegangen aus organischen Läsionen der Sehstrahlungen (der optischen Bahnen zwischen den primären Centren und dem Cortex), sofern die primären Centren dabei nicht alteriert sind. Da nun anatomisch neben centripetalen auch centrifugale optische Fasern auf der Strecke zwischen der retinalen Ganglienzellenschicht und den primären Opticuscentren nachgewiesen sind, (siehe Fig. 200), und dieselben im amakrinen Systeme endigen, so liegt die Annahme nahe, dass bei jener retinalen Selbststeuerung des Stoffwechsels auch ein zwischen Netzhaut und primären Opticuscentren vorhandener Reflexmechanismus mit im Spiele sei, der unter Anregung der Lichteinwirkung auf die Retina nach Bedürfnis die Zufuhr der Assimilierungsstoffe im Grossen betreibe, während durch das amakrine System der Adaptationsvorgang nach Massgabe der Kontrastvorgänge in der Netzhaut geregelt werde. Das anatomische Centrum für diesen Reflexmechanismus würde in den Zellen des Corp. gen. extern. (vergleiche später die Physiologie des Corp. gen. extern.) zu suchen sein, und der Reflexbogen durch in diese Zellengebiete einstrahlende centripetale und von ihnen ausgehende centrifugale Opticusfasern gebildet werden. Läsionen dieses Reflexbogens aber werden dann neben den durch den Untergang rein visueller Fasern bedingten Gesichtsfelddefekten in dem noch erhaltenen Teile des letzteren jene Störungen der Adaptation hervorbringen. Wir sehen nämlich bei der tabischen Sehnervenatrophie den Degenerationsvorgang in der Ganglienzellenschicht der Netzhaut seinen Abschluss finden. Ausserdem finden wir auf den Querschnitten der atrophischen Nerven immer noch einzelne erhaltene Fasern untermischt mit atrophischen Partien. Dabei können wir bei ebensolchen Kranken, welche beim Aufenthalte im diffusen Tageslichte eine derartige Reduktion der Sehkraft haben, dass sie kaum im stande sind, uns die Lage des Fensters anzugeben, durch systematischen Aufenthalt im Dunkeln es dahin bringen, dass wir am Dunkelperimeter selbst noch die Grenzen eines Gesichtsfeldes bestimmen können. Es muss also auch bei diesen Patienten noch eine Erholung der Netzhaut, also ein Adaptationsvorgang möglich sein. Setzt man solche erholten Netzhäute bei Patienten mit Sehnervenatrophie alsdann wieder dem diffusen Tageslichte aus, so klagen diese eben über Blendung durch einen hellen Nebel. Die im Dunkelraum gewonnene Hebung des Sehvermögens geht dabei rasch wieder verloren.

§ 228. Bevor wir uns mit dem Verlauf der Erregung in der optischen Leitung beschäftigen, müssen wir noch kurz der entoptischen Erschei-

nungen Erwähnung tun, weil dieselben zu hypochondrischen Vorstellungen, und selbst zu Illusionen im psychiatrischen Sinne Veranlassung geben können.

So erzählt z. B. Watson (566) einige Fälle, in denen Gesichtshalluzinationen (Skelette, Katzen und dergl.) vorkamen und weist darauf hin, dass solchen nicht immer psychische Störungen, sondern zuweilen Veränderungen im Auge z. B. in den brechenden Medien zu grunde liegen.

Das Anschauen von Gegenständen, die sich in unserem Auge befinden, nennen wir mit Listing — entoptische Beobachtung. Beim gewöhnlichen Sehen können allein dunkle Körper, welche noch vor der Netzhaut liegen, einen umschriebenen Schatten auf diese Membran werfen. Unter gewissen Umständen indes werden auch Unregelmässigkeiten, welche entfernter von der Netzhaut liegen, deutlich bemerkbar. Dies geschieht, wenn homocentrisches und besonders nahezu paralleles Licht durch den Glaskörper fällt. Es gehört dahin:

1. Das Tränen- und Schleimspektrum, abhängig von Tränen, Schleim, Fettkügelchen und Luftblasen, die sich auf der Hornhaut bewegen

2. Das Spektrum des Glaskörpers. Bewegliche Gebilde im Glaskörper, die sogenannten Mouches volantes, welche teils als Perlenschnüre, teils als vereinzelte oder zusammenhängende Kreise mit hellem Centrum, teils als unregelmässige Gruppen sehr feiner Kügelchen und Membranen, welche mit der Zeit wachsen, erscheinen können. Da viele von ihnen sehr nahe der Netzhaut sich befinden, sieht man sie oft ohne weitere Hilfsmittel, indem man nach einer breiten, gleichmässig erleuchteten Fläche z. B. dem Himmel blickt; sie bewegen sich teils scheinbar, teils wirklich. Aus den mikroskopischen Untersuchungen des Glaskörpers scheint hervorzugehen, dass diese Gebilde Reste des embryonalen Baues des Glaskörpers sind. Bei Embryonen besteht er aus Zellen, welche nachher meist in Schleim zerfliessen, während ein Teil von ihren Membranen und Körnern, oder den Fasern, zu denen sie ausgewachsen sind, bestehen bleibt. Helmholtz (l. c. pag. 192).

3. Hornhautfalten. Wird die Hornhaut mit dem Finger zeitweise gedrückt, so zeigen sich runzelartige Schatten, der so hervorgerufenen transitorischen Hornhautfalten.

4. Die Gefässschattenfigur herrührend, von den Gefässstämmen innerhalb der Retina, bekannt unter dem Namen der Purkinjeschen Aderfigur. Sie besteht in Wahrnehmung unserer Netzhautgefässe bei seitlicher Beleuchtung der Sklera. Während gewöhnlich das Licht nur von der Pupille her auf die Netzhaut fällt, kommt es jetzt von einem seitlich weit gelegenen Punkte und wirft deshalb die Schatten der in den vorderen Schichten der Netzhaut gelegenen Gefässe auf ganz andere Teile der hinteren Netzhautfläche als sonst (vergl. pag. 251 unterster Absatz). Das Licht fällt von einer ungewöhnlichen Richtung her auf die Netzhaut, und es fällt daher auch der Schatten der Netzhautgefässe auf Teile der Netzhaut, welche bei dem gewöhnlichen Sehen von diesem Schatten nicht getroffen werden, und

von denen die Beschattung daher als ein ungewöhnlicher Zustand leicht empfunden wird.

Namentlich morgens beim Erwachen beobachten wir die Purkinjesche Aderhautfigur durch das vom Fenster her seitlich auf das Auge des zu Bette Liegenden fallende Licht.

Dimmer (567) gibt auf Grund seiner anatomischen Untersuchungen die Erklärung einer Reihe entoptischer Erscheinungen. Einschlägige Erscheinungen sind beobachtet von Hermann (568), Koenig (569), Rampoldi (570), Grossmann (571), Tochiriew (572), Heuse (573), Baréty (574), Boll (575), Ewald (576), Haab (577).

Funktionelle Beziehungen der retinalen Stäbchen und Zapfen zur Summe der sich kreuzenden und ungekreuzten Opticusfasern.

§ 229. Wir hatten früher in § 153 pag. 210 gesehen, dass bei dem Menschen im allgemeinen eine vertikale, durch den Fixierpunkt gehende Trennungslinie das Gesichtsfeld eines jeden Auges in eine nasale und eine temporale Hälfte teilt, wobei die letztere in funktioneller Zugehörigkeit zum Fasciculus cruciatus, die erstere zum Fasciculus non cruciatus des Sehnerven steht. Mit anderen Worten: die Stäbchen und Zapfen der nach aussen von der Fovea gelegenen Netzhauthälfte stehen durch die ungekreuzten Opticusfasern mit dem kortikalen Sehcentrum der gleichen Seite in Verbindung, während die Stäbchen und Zapfen der nasalen Netzhauthälfte ihre Erregungen längs des Fasciculus cruciatus durch das Chiasma und den anderen Tractus etc. nach dem kortikalen Sehcentrum der anderen Seite hingelangen lassen. Im normalen Zustande gewahren wir von diesem Zusammenhange der Netzhaut eines Auges mit beiden Sehcentren im vorerwähnten Sinne nichts. Sobald aber die optische Leitung vom Tractus optic. der einen Seite ab bis zum zugehörigen kortikalen Sehcentrum (inklusive) an einer beliebigen Stelle unterbrochen wird, wird damit auch das eine kortikale Sehcentrum ausgeschaltet, und wir werden alsdann durch das Symptom des monokularen (sowie binokularen) Halbsehens (homonyme Hemianopsie) belästigt und bemerken, dass von einer im allgemeinen vertikal den Fixierpunkt durchlaufenden Trennungslinie ab, die gleichnamige (homonyme) Gesichtsfeldhälfte eines jeden Auges in Wegfall gekommen ist.

Die „überschüssige Gesichtsfeldpartie“ und die Doppelversorgung der Macula lutea.

§ 230. Wenn nun auch diese, also nur unter bestimmten pathologischen Bedingungen, manifest werdende Trennungslinie der Gesichtsfeldhälften mit dem vertikalen Meridian der Netzhaut zusammenfällt und den Fixierpunkt durchschneidet, so ist dies doch eigentlich die Ausnahme, denn meist verläuft die Trennungslinie mehr oder weniger weit jenseits des vertikalen Meridians am Fixierpunkte vorbei innerhalb des Gebietes der vom anderen Fascikel ver-

sorgten anderen Netzhaut- resp. Gesichtsfeldhälfte. Weil damit die so verlaufende Trennungslinie der Gesichtsfeldhälften ein Gebiet umgrenzt, das soweit es vom vertikalen Meridian ab in die anderen Gesichtsfeldhälften hineinragt eigentlich überschüssig ist, wurde diese Partie von Wilbrand mit der Bezeichnung „überschüssige Gesichtsfeldpartie" belegt.

Diese überschüssige Gesichtsfeldpartie ist nun individuell von verschiedener Flächengrösse und Form, und wir können hierbei bezüglich des

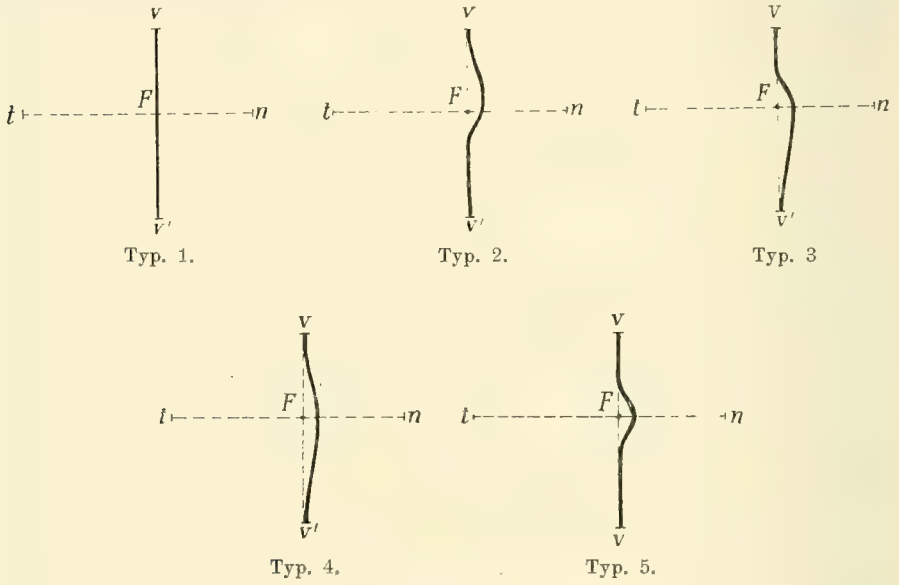

Fig. 202.

Die verschiedenen Typen der „überschüssigen Gesichtsfeldpartie".

V—V' = Verlauf der vertikalen Trennungslinie. Die Gesichtsfeldhälfte zwischen $VV't$ ist auf allen fünf Figuren als erhalten, die zwischen $VV'n$ gelegene Hälfte als ausgefallen gedacht.

Verlaufs der hemianopischen Trennungslinie verschiedene Typen unterscheiden; vergl. Figur 202.

§ 231. Es darf nun angenommen werden, wie Figur 203 darstellt, dass wenn je die linken Gesichtsfeldhälften eines jeden Auges eine „überschüssige Gesichtsfeldpartie" aufweisen, das Analoge auch je auf beiden rechten Gesichtsfeldhälften des gleichen Individuums statt haben müsse. Es würde die linke Gesichtsfeldhälfte den Verlauf der Trennungslinie z. B. nach Typus 5 von Figur 202, die rechte Gesichtsfeldhälfte den analogen Verlauf mit überschüssigem Gesichtsfelde nach links hin vom vertikalen Meridian wie z. B. die punktierte Linie in Figur 203 zeigen. Dann würde die so nach beiden Seiten hin um den Fixierpunkt gelegene, durch die Trennungslinien umschriebene, makuläre Region z. B. des linken Auges mit beiden Sehcentren in Konnex stehen und zwar mit dem rechten durch die von der ausgezogenen Linie umschriebene Partie, mit dem linken durch die punktierte. Diesen

ganzen Vorgang hat man als die „Doppelversorgung der Macula lutea" bezeichnet.

Es fragt sich nun, wie man diese bei vielen Individuen vorhandene Tatsache der Doppelversorgung der Macula lutea anatomisch erklären soll. Da nicht anzunehmen ist, dass bei diesen Fällen die doppelte Anzahl von Sehelementen, zwischen die schon an und für sich in der Fovea so dicht stehenden Zapfen eingeschoben ist, so erscheint die Annahme am zweckmässigsten, dass in der makulären Region eines jeden Auges **ein** Zapfen durch eine im Chiasma sich dichothomisch teilende Faser mit **beiden** kortikalen Sehcentren in Verbindung stehe.

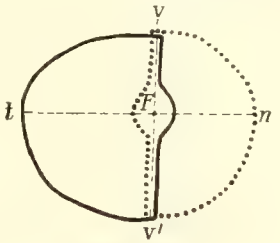

Fig. 203.

Für diese Annahme sprechen folgende Tatsachen:

Ramon y Cajal hat bei Katzenembryonen in der Tat Opticusfasern gesehen und abgebildet, welche im Chiasma sich teilen und in je einen Tractus einen Fortsatz schicken. Bernheimer will solche Fasern auch beim Menschen beobachtet haben. Ramon y Cajal (626, pag. 3) glaubt, dass die Frage nach sich teilenden Sehnervenfasern im Chiasma nur durch die Ehrlichsche und Golgische Methode eine definitive Lösung finden werde, weil dieselbe den Vorzug gewähre, die Beobachtung dicker Schnitte zu ermöglichen, in denen jede Markfaser über weite Strecken sich verfolgen lasse und die Teilung des Achsencylinders korrekt gefärbt werden könne.

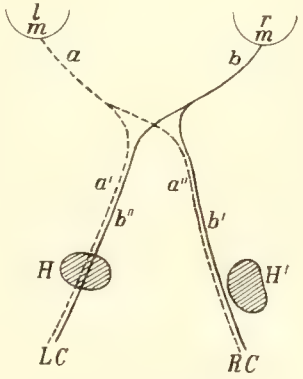

Fig. 204.
Schema der Bifurkation der makulären Fasern im Chiasma. Um diese makulären Faserzüge hat man sich die das periphere Gesichtsfeld versorgenden Faserzüge herumliegend zu denken, namentlich in der Gegend *H* und *H'*.

Ferner ist es eine bekannte Tatsache, dass bei doppelseitigen Hemianopsien fast immer die makuläre Region in mehr oder weniger grossem Umfange erhalten bleibt. Diese Erscheinung liesse sich aus der Zweiteilung je einer makulären Opticusfaser leicht erklären. Denkt man sich (Figur 204) bei H die Sehstrahlungen durch einen Herd unterbrochen, der sämtliche Leitungsfasern (auch die nicht makulären) der linken Grosshirnhemisphäre L C zerstört hat, so würde eine komplete homonyme rechtsseitige Hemianopsie auftreten. Zu dieser bereits vorhandenen rechtsseitigen Hemianopsie solle nun noch eine linksseitige homonyme Hemianopsie hinzutreten, abhängig vom Herde H_1 in den rechtshirnigen Sehstrahlungen, welcher mit Ausnahme der makulären Fasern alle übrigen optischen Leitungsbahnen zerstört habe, so würde von der makulären Netzhautpartie lm des linken Auges auf der Bahn a . a_1 . L C keine Erregung mehr zum kortikalen Seh-

centrum der linken Hemisphäre gelangen können, wohl aber auf der Bahn a . a″. R C nach dem rechten kortikalen Sehcentrum. Ebenso würden von der makulären Netzhautpartie des rechten Auges rm Erregungen auf der Bahn b . b″ nicht mehr nach L C gelangen können, wohl aber auf der Bahn b b_1 nach R C, denn die makulären Fasern waren ja von dem Krankheitsherde H_1, der alle übrigen optischen Bahnen in der rechten Hemisphäre zerstört hatte, freigelassen worden. Es würde dann gemäss der fünf Typen Figur 202 die Zahl der zweigeteilten Fasern individuell wechseln und auch je nachdem, wie z. B. Typ. 2—4 sich nicht allein auf das makuläre Bündel beschränken, sondern auch in einer gewissen Zone längs der Trennungslinie auftreten. In Typ. 1 würden dann am wenigsten dichotomische Fasern sein.

Viel gezwungener würde eine zweite Annahme sich darstellen, nach welcher im Gebiete der Doppelversorgung der Macula nach Art der schwarzen und weissen Felder eines Schachbrettes Retinalzapfen, welche mit dem rechten Sehcentrum in Connex stünden, abwechselten mit solchen, die nur mit dem linken kortikalen Sehcentrum Verbindung unterhielten.

v. Monakows Ansicht über die Doppelversorgung der Macula lutea.

§ 232. Einer anderen Auffassung bezüglich der Doppelversorgung der Macula huldigt v. Monakow. Hier muss zunächst der Angabe dieses Autors „Nie ist aber bis jetzt ein Fall beobachtet worden, in welchem ausschliesslich die den homonymen Maculahälften zugehörigen Gesichtsfeldabschnitte (also etwa 5—10° vom Fixierpunkt nach der Seite sich erstreckende Partien) ausgefallen wären, wogegen die peripheren Teile des Gesichtsfeldes normal funktioniert hätten“ aufs entschiedenste entgegengetreten werden.

Die Figuren 1, 34, 38, 39, 40, 76, 77, 78, 79 in Wilbrand (472) sowie die Figuren 184—189 Tafel XXV und XXVI in diesem Bande widerlegen diese Angabe einwurfsfrei. Der Umstand, dass der Fixierpunkt und seine nächste Umgebung bei kortikalen Hemianopsien frei bleibe und andererseits nie isoliert oder vorwiegend ergriffen werde (?), spräche nach v. Monakow mit Notwendigkeit dafür, dass die Vertretung der Macula schon im lateralen Kniehöcker besonders reich angelegt sei; ferner dass von der Macula aus immer noch auf irgend einem Wege ein Leitungsanschluss an den Cortex erfolgen könne, vorausgesetzt, dass nicht sämtliche Rindenverbindungen des äusseren Kniehöckers ganz und gar unterbrochen wären. Jedenfalls sei die Vertretung der Macula lutea weder auf die Mitte der Sehsphäre, noch auf die Peripherie der letzteren beschränkt, vielmehr sei anzunehmen, dass keine Rindenpartie des Hinterhauptes und vielleicht sogar des hinteren Abschnittes des Gyrus angul. an der Vertretung der Macula unbeteiligt sei, mit anderen Worten, dass das Maculafeld, entsprechend seinen reichen Beziehungen schon zum äusseren Kniehöcker, weit über die Grenzen der allgemein als Sehsphäre

angenommenen Rindenpartie hinausgehe. Die Begünstigung der Macularrepräsentation im Cortex gegenüber anderen Netzhautpartien sei also nicht nur in einer eventuell doppelten Vertretung (Wilbrand) und vollends nicht in einer besonders reichen Gefässversorgung eines angeblich kortikalen Maculafeldes (Förster), sondern in mächtig angelegten, über die Sehsphäre hinausgehenden kortikalen Beziehungen seitens des Corp. gen. extern. (ausgedehnte Einstrahlungszone für die Strahlung des Corp. genic. extern.) zu suchen. Nur so lasse es sich erklären, dass, möge der primäre

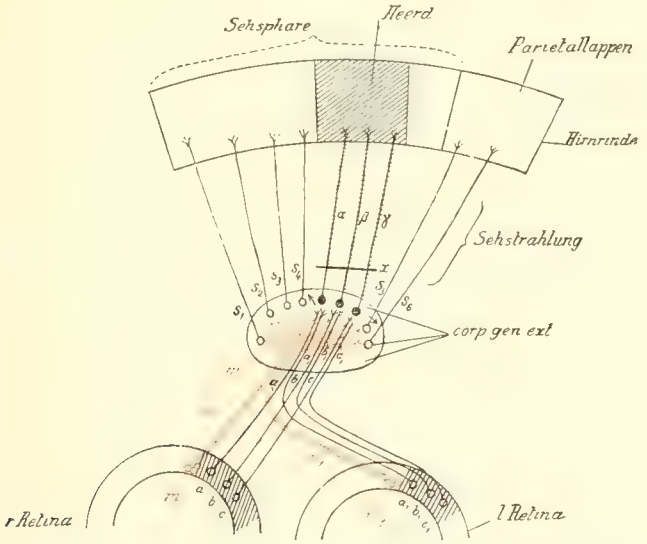

Fig. 205 (nach v. Monakow, Gehirnpathologie), Wien 1897.

Rohes Schema der centralen optischen Verbindungen mit Rücksicht auf die Repräsentation der verschiedenen Netzhautsegmente auf das Corpus geniculatum externum und mit Rücksicht auf das Freibleiben der Macula bei der kortikalen Hemianopsie.

a b c Wurzelneurone des Nerv. opticus aus der rechten Retina. $a_1 b_1 c_1$ Wurzelneurone aus der homonymen Partie der linken Retina. *m* rechte Maculaneurone. m_1 linke Maculaneurone. $s_1 s_2 s_3 s_4$ etc. Sehstrahlungsneurone. $\alpha\ \beta\ \gamma$ unterbrochene Sehstrahlungsneurone.

Während die übrigen Netzhautpunkte in einfacher Reihenfolge im Corpus geniculatum externum ihre Vertretung finden, zerstreuen sich die Maculafasern im ganzen Kniehöcker.

Eine gekreuzte optische Faser endigt je neben einer ungekreuzten.

Herd liegen wo immer er wolle, der grösste Teil der Macula freibleibe und leidlich normal funktionieren könne. In Fig. 205 finde sich grob schematisch angedeutet, in welcher Weise nach v. Monakow die Projektion der aus beiden homonymen Retinahälften stammenden Opticusbündel auf das Corp. geniculat. ext. erfolge, und wie durch neue Elemente im letzteren der Anschluss der optischen Leitung an die Sehsphäre zu stande komme. Obwohl die verschiedenen Sehnervenbündel in Wirklichkeit im Tractus opt. nicht genau in der Weise gelagert seien, wie die Netzhautteile aufeinander folgten, und schon hier gewisse Mischungen der Fascikel stattfänden (vergleiche dagegen

Wilbrands Beobachtung Figur 184 mit absolut kongruentem homonym hemianopischen Macularskotom sowie die Figuren 185—189), so dürfte auf Grund der pathologischen Erfahrungen und der mittelst der Methode der sekundären Degeneration gewonnenen angenommen werden, dass:

a) zusammengehörig je eine gekreuzte und eine ungekreuzte Opticusfaser sich im äusseren Kniehöcker wieder fänden und dicht nebeneinander endigten (Fig. 205),

b) dass eine gewisse Projektion des Tract. opticus auf das Corp. genicul. ext. statt habe. Bis zu den primären optischen Centren bestehe von jedem Netzhautteil eine isolierte Leitung; nach umschriebener Erkrankung des Tract. oder des Corp. genic. extern. dürften wir daher auch inkomplete Hemianopsie im Sinne eines Ausfalls homonym gelegener Retinainseln (wie sie von Wilbrand geschildert worden sind) erwarten. Von den primären optischen Endigungscentren an kortikalwärts sei aber von einer isolierten Leitung nicht die Rede (von Henschen durch die mikroskopische Untersuchung eines von uns klinisch untersuchten Falles mit partiellem homonym hemianopischen Skotom Figur 189 Tafel XXVI, bei welchem der Herd im kortikalen Sehcentrum lag, direkt widerlegt); wir sähen vielmehr, dass die Erregung innerhalb des Corp. genic. extern. und der Hirnrinde durch Kontakt weitergehe. Zeige sich in der Sehsphäre ein grösserer Herd (vergl. Fig. 205) dann würden die Erregungswellen, welche z. B. die Retinazellen m, a, b, c. und m_1, a_1, b_1, c_1 träfen, ohne weiteres bis zum Corp. genic. extern. und den übrigen primären Centren geleitet. Der kortikale Anschluss könne aber mit Rücksicht auf die Verlegung der Sehstrahlungsfasern α, β, γ nicht erfolgen, und es würde zu einer inkompleten Hemianopsie (inselförmige Skotome) kommen, wenn die Erregung aus der Peripherie nicht auf Umwegen, d. h. unter Benützung der Sehstrahlenfasern s_1 — s_6 zum Cortex gelange. Die Richtung der Übertragung der Erregungen auf die benachbarten Sehstrahlungsneurone wird durch Pfeile angedeutet. Sei der Herd in der Sehsphäre nicht zu umfangreich d. h. von solcher Grösse, dass ein Anschluss der Erregungen des Sehnerven durch den Rest der Sehstrahlungen an das Grosshirn noch möglich sei, dann bleibe eine Hemianopsie aus, oder es komme zu einer hemianopischen Sehstörung, bei der die geschädigten Netzhautteile keine völlige Lichtanästhesie zeigten.

Das Freibleiben der Macula lutea sowohl bei der einseitigen als bei der doppelseitigen Hemianopsie lasse sich am besten in der Weise erklären, dass man zunächst eine sehr reiche Verbindung der Maculafasern mit sämtlichen Teilen des äusseren Kniehöckers annehme (siehe Figur 205 m und m'). Bei einer solchen Verbreitungsweise der Maculafasern im Corp. genic. ext. würden Erregungen der Macula immer noch kortikalwärts befördert werden können, solange noch leitungsfähige Sehstrahlungsfasern vorhanden seien, ja, und wenn nur noch einzelne wenige Verbindungen zwischen den primären optischen Centren und dem Grosshirn (z. B. nur die Pulvinarstrahlung)

zurückblieben, so wäre es denkbar, dass Reize, welche die Macula träfen, doch noch zur Grosshirnrinde befördert werden könnten.

Wir werden auf diese Verhältnisse noch einmal im pathologischen Teile zurückzukommen haben. So viel ist jedoch sicher, dass die Ansicht von v. Monakow durch die Untersuchungen Henschens entschieden widerlegt worden ist.

Wir haben also anzunehmen, dass von den homonymen rechten Netzhauthälften die Erregungen dem rechten kortikalen Sehcentrum zufliessen, die Erregungen der linken Netzhauthälften eines jeden Auges dem linken kortikalen Sehcentrum, dass aber für die meisten Menschen vom makulären Gebiete aus die Erregungen beiden Sehcentren zufliessen wahrscheinlich dadurch, dass die zu den makulären Zapfen gehörigen Opticusfasern am Chiasma in zwei Teile zersplittern, von welchen der eine Schenkel in das makuläre Rindenfeld der gleichen Seite, der andere in das makuläre Rindenfeld der gegenüberliegenden Seite gelangt.

Der Zweck der Doppelversorgung der Macula lutea.

§ 233. Wenn die Einrichtung der Doppelversorgung der Macula lutea für die Normalphysiologie von geringerer Bedeutung ist, so tritt sie bei Erkrankungen der optischen Leitungsbahnen hinter dem Chiasma zweckmässig in den Vordergrund, indem durch dieselbe bei Hemianopsien ein mehr oder minder grosses Gebiet der so wichtigen makulären Region erhalten bleibt. Dass dasselbe Bild zweimal im Gehirn empfunden wird, macht für das Sehen im allgemeinen nichts aus, da die Eindrücke doch nur einem Sensorium zugeführt werden. Auch erklärt sich durch die Doppelversorgung der Macula lutea zufolge der Teilung einer Leitungsfaser im Chiasma leicht die Tatsache, dass nach inkomplizierten homonymen Hemianopsien die centrale Sehschärfe normal bleibt, wiewohl im Normalzustand doch das Sehen besser gewesen sein soll. Wenn eben der gleiche Eindruck dem Sensorium doppelt zugeführt wird, wird seine Apperzeption auch ein grösseres Gewicht besitzen. Man könnte dies dem Sehen mit einem und mit beiden Augen vergleichen, wenn eine gerade Bildfläche in einer bestimmten Entfernung dem betreffenden Individuum vorgehalten wird.

Der Verlauf der Erregung durch die verschiedenen Schichten der Retina.

§ 234. Die von den Stäbchen und Zapfen aufgenommene Erregung pflanzt sich nun auf folgendem Wege durch die Retina fort. Die Verbindung zwischen den Stäbchen- und Zapfensehzellen und den Ganglienzellen des Sehnerven wird durch eine mittlere Zellenschicht bewerkstelligt — die bipolaren Zellen, vergl. Fig. 199. Sie liegen ganz in der Nähe der Sehzellenschicht, sind von spindelförmiger Gestalt und entsenden zwei Fortsätze nach entgegen-

gesetzten Richtungen. Der eine, kurz und dick, geht nach aussen zu den fadenförmigen Ausläufern der Sehzellen und löst sich an diesen federbuschartig auf. Der andere ist länger, zerfällt unter Umständen in mehrere Äste, die sich horizontal ziemlich weit ausbreiten, und endigt, gleichfalls unter büschelförmiger Auflösung entweder direkt an dem Zellkörper einer Opticuszelle oder in dem Gewirr ihrer Protoplasmafortsätze. Durch die Elemente dieser mittleren Netzhautschicht werden also die Zellen der beiden äusseren Schichten zu einer kontinuierlichen Längsleitung aneinander geschlossen, allerdings mit eigentümlichen Verschränkungen bei dem Ineinandergreifen der einzelnen Glieder dieser Kette. Da die Zahl der Opticusganglienzellen augenscheinlich viel geringer ist, als die der Stäbchen, so müssen einer einzelnen Zelle immer die Erregungen mehrerer Aussenelemente zufliessen. Übereinstimmend hiermit findet man, dass die periphere Aufbüschelung einer einzelnen bipolaren Zelle allemal die Ausläufer mehrerer Stäbchenzellen umfasst. Eine von der Stäbchen- und Zapfenschicht zu den Opticuszellen fortschreitende Erregung wird also immer mehr konzentriert, wie man sagen könnte. Zu gleicher Zeit findet auch das Umgekehrte statt. Ein einzelner Zapfenfaden steht im allgemeinen in Beziehung zu mehreren bipolaren Zellen und durch diese auch zu mehreren Ganglienzellen. Kurz, eine räumlich ausgebreitete Erregung wird infolge der Durchleitung durch mehrere selbständige Elemente in ihren räumlichen Verhältnissen nicht einfach übertragen, sondern zugleich in zwei entgegengesetzten Weisen etwas modifiziert. (Ebbinghaus l. c. 176.)

Kapitel XIII.

Der Verlauf der Erregung durch die optische Faserleitung von der Nervenfaserschicht der Retina bis zu den primären Centren.

§ 235. Der Zustand von Reizung, welcher an jeder Stelle einer Nervenfaser durch Einwirkung von Reizen eingeleitet werden kann, sagt v. Helmholtz l. c. pag. 232, pflanzt sich stets auch auf alle anderen Teile der Nervenfaser fort, und gibt sich auch in diesen teils durch die veränderten elektromotorischen Wirkungen zu erkennen, teils durch seinen Einfluss auf die anderen organischen Gebilde, Muskel, Gehirn, Drüsen etc., mit denen der Nerv verbunden ist, indem Zusammenziehung des Muskels, oder Empfindung, oder vermehrte Absonderung der Drüsen eintritt. Nur wo eingreifende Veränderungen der Struktur des Nerven durch mechanische oder chemische Eingriffe, durch Gerinnung des Inhaltes der Nervenfasern beim Absterben eingetreten sind, findet die Fortleitung der Reizung ein Hindernis. Jeder Stelle einer unverletzten Nervenfaser kommt deshalb nicht bloss Reizbarkeit d. h. die Fähigkeit, in Reizung versetzt zu werden, sondern auch Leitungsfähigkeit für die Reizung zu. Eine Trennung beider Fähigkeiten ist noch nicht beobachtet worden. Man nimmt also an, dass die Stäbchen und Zapfen, wenn sie von Lichtschwingungen durchlaufen werden, eine molekulare Veränderung erleiden, und dass diese wie immer geartete Alteration, eine sekundäre Veränderung in den Opticusfasern hervorruft, die ihrerseits unfähig sind, den Reiz des Lichtes direkt zu empfinden.

§ 236. Bevor wir weiter gehen, sei uns gestattet, hier noch einen Exkurs, betreffend das Wesen der Erregung im Nerven, zu machen.

Im 17. Jahrhundert nahm man an, dass in der Nervenröhre eine Flüssigkeit rasch und wellenförmig sich fortbewege, der sog. Nervengeist.

Seit der Mitte des 18. Jahrhunderts glaubte man, dass das Nervenfluidum mit dem damals angenommenen elektrischen Fluidum identisch sei. Es wurde die nervöse Erregung mit einer elektrischen Ladung in Analogie gebracht.

Die Entdeckung des Galvanismus und die Erfindung der Telegraphie im 19. Jahrhundert legten natürlich den Gedanken nahe, das Wesen der nervösen Erregung im Nerven mit den Einrichtungen von Telegraphenkabeln und die Ganglienzellen mit Centralstationen zu vergleichen. Für diese Ansicht schien als anatomisches Substrat der parallelfaserige Verlauf der einzelnen Fibrillen in den Nervenstämmen höherer Tiere in sehr wirksamer Weise zu sprechen.

Obwohl Helmholtz im Jahre 1850 auf die sehr geringe Schnelligkeit der Fortpflanzung der nervösen Erregung im Vergleiche zu derjenigen der Elektrizität aufmerksam gemacht hatte, gelangte durch die grundlegenden Untersuchungen du Bois-Reymonds (Strom des ruhenden Nerven von der Oberfläche zum Querschnitt; negative Schwankung; Elektrotonus) dessen elektrische Theorie zu allgemeiner Anerkennung. Derselbe dachte sich den Nerven aus Reihen elektromotorischer, peripolarer Molekeln zusammengesetzt, welche unter dem Einfluss reizender Ströme dipolar nach Art der Voltaschen Säule angeordnet würden. Vom Reizort aus pflanze sich diese Drehung der Molekeln wellenförmig nach beiden Seiten, aber mit bedeutender Trägheit fort, woraus sich die relative Langsamkeit der Nervenleitung erkläre. Durch die Anordnung der Molekeln würde auch der Nervenstrom in hinreichender Weise begreiflich gemacht. Du Bois wollte mit dieser Theorie nur die elektrischen Vorgänge am Nerven erklären und gab sie nicht für eine Leitungstheorie aus, doch wurde später von seinen Anhängern Leitung und Molekularbewegung gleichgesetzt [Biedermann (630)]. Durch spätere Untersuchungen, besonders durch den Nachweis Hermanns, dass im Nerven, ebenso wie im Muskel, keine elektromotorischen Kräfte präexistieren, geriet diese Theorie in Widerspruch mit den Tatsachen und ist seitdem wohl allgemein aufgegeben (Bethe l. c. pag. 250).

Nachdem von Pflüger (631), Hermann (632) und Boruthau (633) ebenfalls Theorien aufgestellt wurden, die hauptsächlich auf elektrophysikalischen Grundlagen sich aufbauen, hat Hering (634) zuerst das Wesen der Nervenleitung durch chemische Vorgänge zu erklären versucht. Nach Hering (1889) haben wir bekanntlich bei allen Lebensvorgängen zwei Phasen, die Assimilation und die Dissimilation zu unterscheiden; so auch im Nerven. Bei allen chemischen Vorgängen können nun elektrische Erscheinungen auftreten; deren Gleichheit oder Ähnlichkeit berechtigt aber nicht zur Identifizierung der Vorgänge selber und dort, wo nur diese elektrischen Erscheinungen zu Tage treten, besteht keine Berechtigung, sie als das Wesentliche anzusehen. Sie sind vielmehr als der Ausdruck der Assimilation und der Dissimilation zu betrachten. Im ruhenden Nerven halten sich Assimilation und Dissimilation das Gleichgewicht. Dieses wird gestört durch die Anlegung eines Querschnitts und führt zum Nervenstrom. Bei der Erregung des Nerven geht eine dissimilatorische Änderung durch seinen Verlauf, welche sich in der Negativität jeder erregten Stelle äussert. Wird das gestörte Gleichgewicht wieder hergestellt, indem ein Assimilationsprozess eintritt, so drückt sich dies in der positiven Nachschwankung aus.

Neuerdings haben Bernstein (635 u. 636) und Hörmann (637) elektrochemische Theorien der Nervenleitung aufgestellt, bezüglich deren wir auf die Originale verweisen.

In allerjüngster Zeit nun hat Bethe (658) sehr interessante Untersuchungen vorgenommen, die ganz neue Gesichtspunkte über das Wesen der Nervenleitung eröffnen.

Ausgehend von der Färbbarkeit der Neurofibrillen mit Methylenblau nach Apáthy ist Bethe der Nachweis gelungen, dass die Nervenfibrillen nicht nur im lebenden, sondern auch in Alkohol gehärtetem Zustande die Eigenschaft der Färbbarkeit bewahren. Er glaubt, letztere auf das Vorhandensein einer in den Nervenfibrillen abspaltbaren Substanz, die sog. Fibrillensäure, beziehen zu dürfen, und es scheint ihm gelungen zu sein, dieselbe rein dargestellt zu haben. Nach der aus dem jetzigen Stand seiner Untersuchungen hervorgegangenen Ansicht, ist das leitende Element im Nervensystem der Komplex von Neurofibrille, Fibrillensäure und gewissen anorganischen Substanzen (Elektrolyten). Bei konstanter Durchströmung wird die Affinität zwischen Fibrille und Fibrillensäure an der Kathode erhöht, an der Anode herabgesetzt; gleichzeitig strömt die Fibrillensäure zur Kathode hin und von der Anode fort. In dem Einsetzen der Strömung zur Kathode hin ist die Anfangsstörung zu sehen, von welcher eine Reizwelle ausgeht. Umgekehrt gibt das Zurückströmen zur Anode beim Öffnen des Stromes den Öffnungsreiz ab. Bei der Erhöhung der Affinität treten elektronegative Jonen aus dem Komplex, bei Herabsetzung oder Aufhebung der Affinität elektropositive.

Die Reizwelle besteht in einer wellenförmig fortschreitenden Affinitätserhöhung mit Verschiebung von Fibrillensäuremolekeln zum Reizort hin. Gleichzeitig mit der Affinitätserhöhung treten immer an der betreffenden Stelle elektronegative Jonen aus dem Komplex aus, welche zum Auftreten einer Negativitätswelle (Aktionsstrom, negative Schwankung) führen. Die Übertragung der Erregung von einem Querschnittsteilchen zum andern geschieht dadurch, dass die kleinen, wahrscheinlich sehr kräftigen Abgleichungsströmchen (Hermann) die unerregten Nachbarteilchen in Katelektrotonus versetzen. Vielleicht wird sie aber auch dadurch herbeigeführt, dass die erregte Stelle der unerregten Nachbarschaft Fibrillensäure entzieht und diese dadurch erregt.

Nachdem die Affinitätserhöhung ihren höchsten Punkt erreicht hat, tritt eine restitutorische Phase langsam ein, bei welcher ein anelektrotonischer Zustand herrscht, und durch welche die normale Affinität und die normale Jonensättigung wiederhergestellt wird. Da die Bewegung der Fibrillensäure in der Längsrichtung gewiss nur sehr gering ist, so ist anzunehmen, dass jedes Fibrillensäuremolekül sich bei der Restitution wieder an seinen alten Platz begibt.

Bethe sieht also den Prozess, welcher sich im Nerven fortpflanzt, als einen chemisch-physikalischen an, legt aber den Hauptnachdruck dabei auf das „chemisch“.

Die centripetale und centrifugale Leitung in den optischen Bahnen bis zu den primären Centren hin.

§ 237. In der Netzhautfaserschicht sowie im Sehnerven, Chiasma und Tractus verlaufen centripetalleitende und centrifugalleitende Fasern. Die ersteren vermitteln die Leitung einerseits für die optischen Reflexe, andererseits für Lichtempfindung nach den optischen Wahrnehmungscentren in der Rinde der Fissura calcarina. Wir können den Zweck der centrifugalen Fasern nur vermuten. Wären dieselben nicht anatomisch nachgewiesen, so müsste ihr Vorhandensein theoretisch gefordert werden.

Die centripetale Leitung besteht ihrerseits wieder nach Henschen:

1. Aus Reflexfasern, welche α) im Pulvinar und β) im Colliculus anterior endigen, von deren Bedeutung wir bei der Physiologie der primären Opticuscentren weiter sprechen werden.

2. Aus visuellen Fasern, welche dem eigentlichen Sehen dienen. Diese visuellen Fasern verlaufen teils im Fasciculus cruciatus, teils im Fasciculus non cruciatus durchs Chiasma, wobei die Fasern des Fasciculus cruciatus je nach ihrer Lage einen oft ziemlich komplizierten Verlauf zeigen. Wie früher angegeben, halten wir die Zweiteilung der visuellen Fasern des papillomakulären Bündels im Chiasma für sehr wahrscheinlich. Die Fasern des Papillomakularbündels im Sehnerven zeigen dabei die besondere Eigentümlichkeit, dass sie chronischen Vergiftungen gegenüber (Nikotin, Alkohol, Blei, Diabetes) weniger widerstandsfähig sind als die übrigen Opticusfasern, und dass sie relativ häufig und früh bei der multiplen Sklerose erkranken.

Wir hatten § 111 gesehen, dass für die Empfindung eines gesonderten Bildes eine isolierte Leitung notwendig sei. Die Markscheiden allein können wir als solche Isolatoren nicht anerkennen, da die Nervenfaserschicht der Retina keine Markscheiden besitzt und die isolierte Leitung trotzdem bestehen bleibt. Unseren Auffassungen zufolge scheint die zwischen den einzelnen Fibrillen gelegene Neuroglia zugleich als Stützmasse und als Isolator zu dienen. Vielleicht dient die Wucherung der Neuroglia bei atrophischen Zuständen des Sehnerven (multiple Sklerose, Tabes etc.) dazu, beim Schwunde der Markscheiden die Isolierung der Leitung in den noch übrig gebliebenen Achsenzylindern möglichst lange zu erhalten.

§ 238. Nach Dogiel, Ramon y Cajal und Anderen verlaufen im Opticus auch centrifugalleitende Fasern, welche von den Zellen des äusseren Kniehöckers ausgehen und mit Endbäumchen in der Retina endigen.

Engelmann (578) hatte in Gemeinschaft mit van Genderen Stort, beobachtet, dass die Zapfeninnenglieder der Netzhaut aller Tiere sich unter Einwirkung von Licht verkürzen und sich im Dunkeln verlängern. Weitere Untersuchungen ergaben, dass diese Bewegungen der Zapfen, ebenso wie die der Pigmentzellen der Netzhaut vom Nervensystem abhängig seien, denn 1. gab Belichtung nur des einen Auges Verkürzung der Zapfeninnenglieder

auf beiden Augen, wenn das Gehirn erhalten blieb, dagegen nach Zerstörung des Gehirns nur Verkürzung auf dem belichteten Auge;

2. ergab Beleuchtung ausschliesslich der Körperhaut meistens Verkürzung der Zapfeninnenglieder und Herabsteigen des Pigments; nur einmal wurden bei maximaler Reaktion der Pigmentzellen die Zapfen in gestrecktem Zustande gefunden. Da nun Zapfen und Pigment der Netzhaut reflektorisch in Bewegung gebracht werden könnten, so sei anzunehmen, dass in dem Sehnerven motorische (centrifugale) Nerven für Zapfen und Pigmentzellen verliefen, und dass retinomotorische Fasern von den grossen Nervencentren aus durch den Sehnerven zum Auge gingen. Diese Bewegungen träten auch ohne Mitwirkung des Lichtes im Strychnintetanus und beim elektrischen Tetanisieren des Auges von Dunkelfröschen und auch nach Kurarisierung derselben auf.

A. E. Fick (537) unterzog diese Angabe Engelmanns, dass Belichtung eines Auges nicht nur Innenstellung des Pigments und der Zapfen in demselben erzeuge, sondern auch durch Vermittelung der in den Sehnerven vorhandenen centrifugalen Fasern die gleiche Innenstellung an dem anderen dunkel gehaltenen Auge, einer eingehenden Prüfung, konnte aber die Engelmannschen Versuche nicht bestätigen.

Nahmacher (579) hat nun auf Veranlassung Engelmanns durch neue Versuche die Frage geprüft, ob der Opticus centrifugale Fasern für die Zapfen der Retina enthalte oder nicht. Er hat untersucht, ob durch reflektorische oder direkte Reizung dieser Fasern mit Kochsalz die Netzhautzapfen zur Kontraktion veranlasst werden könnten. Aus seinen Versuchen hält er den endgültigen Beweis des Satzes für erbracht, dass im Opticus Fasern verlaufen, auf deren Reizung sich die Zapfen der zugehörigen Netzhaut zusammenziehen.

Das Vorhandensein sympathischer Fasern im N. opticus.

§ 239. Lodato (580) hat die Angabe Elinsons, dass im N. opticus centrifugale, sympathische Fasern verlaufen müssten, nachgeprüft, indem er bei Kaninchen und Hunden zunächst die Retina zu verschiedenen Zeiten nach Abtragung des oberen Cervikalganglions des Sympathicus untersuchte. Die darauf in der Retina auftretenden Veränderungen beträfen anfangs nur die Ganglienzellen, die mehr oder weniger ausgebreitete Chromatolyse erlitten. Bei Kaninchen seien die Veränderungen leicht und vergänglich, bei Hunden schwerer. Doch auch bei diesen würden nach 1—2 Monaten die meisten Zellen normal gefunden. An einigen träte Nekrose oder Zerfall ein, und später würden auch Veränderungen an den Körnern und den amakrinen Zellen beobachtet. An den zugehörigen Sehnerven wurden allerdings bisweilen degenerierende Fasern nachgewiesen. Dieselben wurden jedoch nicht bei allen Tieren und, wo vorhanden, nicht in der ersten Zeit nach der Entfernung des Ganglions und ebenso nur spärlich und nicht in bestimmter,

regelmässiger Verteilung gefunden, so dass sie augenscheinlich von den Veränderungen in den Ganglienzellen der Retina abhängen. Wenn Elinson nach Exstirpation des Ganglion ciliare viele Fasern degeneriert gefunden hat, so wäre dies aus der Schwere der Eingriffe erklärlich. Als centrifugale Degeneration bezw. als Beweis für die Existenz sympathischer Fasern im Sehnerven könne dies jedoch nicht angesehen werden.

Die spezifische Energie der optischen Leitung.

§ 240. Kein anderer Nervenapparat des Körpers ausser dem Opticus kann Lichtempfindungen vermitteln (spezifische Energie des Sehnerven), obgleich die leuchtenden Ätherschwingungen auch durch die Tastnerven wahrgenommen werden können (Helmholtz l. c. 233), aber freilich in einer ganz anderen Empfindungsqualität, nämlich als Empfindung strahlender Wärme. Andererseits können nicht bloss die leuchtenden Ätherschwingungen den Sehnervenapparat erregen, sondern auch mannigfache andere Reizmittel, namentlich mechanische Einwirkungen und elektrische Ströme, welche ja auch alle anderen Nervenapparate des Körpers in den Zustand von Reizung zu versetzen vermögen. Wenn aber diese Reize den Sehnerven oder die Netzhaut treffen, bringen sie immer nur Gesichtsempfindungen hervor, und wenn sie etwa gleichzeitig Tastempfindungen erregen, so geschieht dies dadurch, weil sich (vgl. § 24 pag. 30) in den Sehnervenscheiden und vielleicht auch in den Trabekeln desselben Tastnerven, die sogenannten Nervi nervorum, verbreiten. Diese Tastempfindungen, welche durch Einwirkungen von Druck, Zerrung oder Elektrizität auf das Auge entstehen, unterscheiden sich übrigens noch dadurch von den gleichzeitig erregten Lichtempfindungen, dass jene am Orte der Reizung wahrgenommen, letztere dagegen von der Vorstellung als helle Objekte in das Gesichtsfeld verlegt werden.

Lichtempfindung bei mechanischer Reizung der optischen Leitung.

§ 241. Landesberg (582) hat in Veranlassung eines Falles, in welchem nach Exstirpatio bulbi Berührung des frei zutage liegenden Opticus heftige Schmerzempfindung hervorbrachte, seit mehreren Jahren an derartigen Operierten die Versuche wiederholt und zwar unter verschiedenen Umständen, indem er in der einen Versuchsreihe den Patienten nicht mitteilte, um was es sich handelte, sondern nur den Opticusstumpf mit dem Sondenknopf berührte, bezw. mit der Pinzette kniff. 16 Personen erklärten, dass sie Schmerz empfänden, eine (nicht zuverlässige) Person gab eine Lichterscheinung an. In der zweiten Versuchsreihe wurde den Patienten eröffnet, um was es sich handele: 13 verneinten die Lichtempfindung, 3 gaben eine Lichtempfindung bei Druck auf den Opticusstumpf an; — in dritter Reihe wurden den Patienten

die Erscheinungen des Druckphosphens auf dem gesunden Auge im Dunkelzimmer erregt und sie befragt, ob Druck auf den Sehnervenstumpf eine ähnliche Erscheinung hervorbringe. 4 bejahten jetzt die Frage, 9 von den 17 erkannten keine Lichtempfindung an. Ferner hat Landesberg von 6 unter 7 ohne Narkose Operierten die Angabe erhalten, sie hätten nur heftigen Schmerz, aber weiter nichts empfunden; eine (unzuverlässige) Person behauptete, bei der Durchschneidung des Sehnerven das „blitzschnelle Aufleuchten eines Feuerrades" empfunden zu haben.

Schmidt-Rimpler (584) hat die Frage, ob Durchschneidung des Sehnerven Lichterscheinungen hervorrufe, einer erneuten Untersuchung unterzogen und ist in Übereinstimmung mit den Erfahrungen von Rothmund zu dem Resultat gekommen, dass Durchschneidung eines zum Sehen fähigen Auges keine Lichterscheinungen zur Folge habe. Dagegen hat er von 6 Fällen von längerer Zeit vorher enukleierten Bulbis in zwei Fällen Lichterscheinungen auftreten sehen, infolge von elektrischer Reizung derselben. Die Erscheinung des Lichtkreises bei starker Einwärts- oder Auswärtswendung der Augen glaubt er darnach nicht aus einer Zerrung der Sehnervenfasern selbst, sondern aus einer Zerrung der ringförmigen Skleralpartie, die sich weiter auf die darüber liegenden Netzhautelemente fortsetzt, erklären zu müssen, eine Erklärung, welche zugleich Auskunft gibt über die Ringform der Erscheinung.

Lichtempfindung bei galvanischer Reizung der Sehnervenleitung.

§ 242. Neftel (583) fand die galvanische Reaktion des Sehnerven bei verschiedenen Individuen sehr verschieden. Bei einem Patienten erfolgte auf Applikation der schwächsten Ströme an irgend einem Teile des Kopfes die Wahrnehmung von schönem Blau unter dem Einfluss der Kathode, von Violett unter dem Einflusse der Anode. Aber auf die stärksten Ströme, die angewandt werden durften, wurde kein Lichtblitz wahrgenommen.

Bei einem Anderen bewirkten die schwächsten Ströme oder Stromesschwankungen starke Lichtblitze, aber auch die stärksten keine Farbenwahrnehmung.

Unempfindlichkeit der Sehnervenfasern gegen Ätherschwingungen.

§ 243. Durch Licht sind jedoch die Sehnervenfasern als solche nicht zu erregen. Da die Papilla optica lediglich aus Achsencylindern besteht und dieselben der direkten Einwirkung des Lichtes ausgesetzt werden können, so vermögen wir an dieser Stelle am besten die Unempfindlichkeit der optischen Leitung gegenüber der Einwirkung von Ätherwellen experimentell zu prüfen.

Donders (581) warf mit einem Augenspiegel das Licht einer kleinen entfernt stehenden Flamme in das Auge des Beobachteten und liess dieses

so wenden, dass das Flammenbildchen auf die Eintrittsstelle des Sehnerven fiel. So lange das Lichtbildchen ganz auf den Eintritt des Sehnerven fiel, hatte der Beobachter keine Lichtempfindung.

Folgen der Durchschneidung der optischen Leitung in ihren verschiedenen Stationen bis zu den primären Centren.

§ 244. Durchschneidung eines Opticus bewirkt Amaurose der gleichen Seite, weil alle visuellen centripetalen Fasern durchtrennt sind; ferner Erweiterung der Pupille der gleichen Seite, sowie vollständiges Starrbleiben der Pupille dieser Seite bei Beleuchtung desselben Auges. Die Pupille der Seite des durchschnittenen Nerven ist weiter als die des anderen Auges, weil der Reflexbogen: Opticus — Pupillencentrum — Pupille im Opticus unterbrochen ist; aus demselben Grunde reagiert weder die Pupille des gleichen Auges, noch die des anderen (konsensuell) auf Beleuchtung des Auges des durchschnittenen Nerven. Bei Beleuchtung des Auges der Seite des gesunden Nerven tritt jedoch konsensuell eine Kontraktion der Pupille der Seite des durchschnittenen Opticus auf, weil hier der Reflexbogen: Opticus der gesunden Seite — Pupillenkern der gleichen Seite — Pupillenkern der Seite des durchschnittenen Opticus — Pupille des Auges des durchschnittenen Opticus frei ist.

Bezüglich der Durchschneidung des N. opticus konstatierte Hamburger (585), dass dieselbe keinen Einfluss auf den Zustand habe, welchen Pigment und Kegel unter Belichtung anzunehmen bestrebt seien, und das Pigment zeige auch immer dieselbe Lage bei durchschnittenem, wie bei unversehrtem Opticus (vergl. v. Genderen-Stort und Engelmann 578). In beiden Fällen könne bei Dunkelfröschen mitunter Licht, mitunter Dunkelstellung beobachtet werden. Auch an ausgeschnittenen Augen träten die Veränderungen unter dem Einflusse diffusen Tageslichtes auf. Die Pigmentzellen seien also selbstständige Elementarorganismen, welche auch unabhängig von ihrer normalen Verbindung ihre Reizbarkeit behielten.

Ein Frontalschnitt durchs Chiasma ruft doppelseitige Blindheit hervor mit beiderseitiger Starre der Pupille bei Beleuchtung eines jeden Auges, weil eben die ganze optische Leitung beider Augen unterbrochen ist.

Ein Sagittalschnitt durch die Mitte des Chiasmas bewirkt eine Funktionshemmung beider nasalen Netzhauthälften also temporale Hemianopsie, sowie hemianopische Pupillenreaktion, insofern nur noch von den temporalen Netzhauthälften aufgenommenen Erregungen auf dem vorhin erwähnten Reflexbogen ihre Wirksamkeit entfalten könne.

v. Bechterew (586) gibt einen Überblick über die bis zum Jahre 1898 vorliegenden experimentellen Durchschneidungen des Chiasmas.

Wir hatten bezüglich der auftretenden Gesichtsfelddefekte im Chiasma bei verschiedener Lage des Angriffspunktes der Herde bereits detaillierte Angaben § 70 pag. 110 gemacht, auf welche wir hier verweisen wollen.

Auch hatten wir bereits erwähnt, dass das binokulare Gesichtsfeld, welches durch den Parallelismus der Augenachsen besteht, das Charakteristische des Sehvorgangs bei den höheren Säugetieren, Mensch, Affe, Hund etc. darstelle und hatten die Aufmerksamkeit auf die interessante Tatsache gelenkt, dass in dem Maasse, als sich das gemeinsame Sehfeld in der Tierreihe etabliert, das direkte Bündel vermöge einer anatomisch-physiologischen Anpassung sich entwickele. Dieser Parallelismus des Sehorgans erzeugt als begleitendes anatomisches Phänomen das ungekreuzte Bündel im Chiasma, welches in der Tierreihe beim Menschen seine grösste Stärke erreicht. Eine Kleinheit des ungekreuzten Bündels bedingt eine gewisse Schrägheit der Augenachsen und die Existenz eines kleinen gemeinsamen Sehfeldes, wie dies beim Pferd, beim Rind, der Ziege und dem Esel vorkommt.

Eine Durchschneidung des Tractus opticus bewirkt eine komplete homonyme Hemianopsie durch Funktionshemmung der gleichnamigen Retinalhälfte.

Da sich kurz vor dem Corpus geniculatum externum die Pupillenfasern abzweigen und nach dem vorderen Vierhügel hinziehen, so bewirkt eine Durchschneidung eines Tractus opticus peripher von dem Abgange dieser Pupillenfasern neben der homonymen Hemianopsie auch noch die Erscheinung der hemianopischen Pupillenreaktion von den homonymen noch funktionierenden Netzhauthälften her.

Kapitel XIV.

Der Verlauf der Erregung durch die primären Opticuscentren.

A. Die physiologische Bedeutung des Corpus geniculatum externum.

§ 245. Über die physiologische Bedeutung des Corpus geniculatum externum wissen wir nicht viel Bestimmtes, sondern können uns meist nur Vermutungen hingeben. Das einzige, was in dieser Hinsicht ausser Zweifel ist, gipfelt in der Tatsache, dass Zerstörungen dieses Gebildes eine Funktionshemmung der gleichnamigen Netzhauthälften beider Augen — also homonyme Hemianopsie der gegenüberliegenden Seiten — bewirken. Trotz dieser mageren Tatsache gibt uns jedoch die klinische Beobachtung Hinweise, in welcher Richtung wir hier weiter zu forschen haben, um zu greifbaren Resultaten zu gelangen. Wir wollen versuchen, auf Grund derselben zunächst unseren Vermutungen hier Raum zu geben, um nachher dasjenige anzuführen, was andere Forscher über die Funktion des Corpus geniculatum externum geschrieben haben.

Folgende Gründe bewegen uns, das Corpus geniculatum externum als ein Gebilde anzusehen, das

1. die retinalen Erregungen ohne Unterbrechung nach dem kortikalen Sehcentrum hin durchleitet, und welches
2. zu den Adaptationsverhältnissen der Netzhaut in bestimmten Beziehungen steht.

Bezüglich des Durchpassierens der retinalen Erregungen nach dem kortikalen Sehcentrum hin verweisen wir auf das, was wir § 15 pag. 15 u. ff. bei dem Embdenschen Befunde und § 154 pag. 215 hinsichtlich der kleinen hemianopischen Gesichtsfelddefekte bereits gesagt hatten.

Auf die Beziehungen des Corpus geniculatum externum zu den Adaptationsverhältnissen der Netzhaut, von welchen bereits pag. 299 die Rede gewesen war, müssen wir hier etwas näher eingehen.

Es ist eine Tatsache, dass sämtliche organischen Erkrankungen der optischen Leitung von der Netzhaut bis zu dem Corpus geniculatum externum inklusive neben den Ausfallserscheinungen im Gesichtsfelde von Adaptationsstörungen begleitet werden; jedenfalls ist dies sicher für die Erkrankungen des Nervus opticus und des Chiasmas. Bei den seltenen Affektionen des Tractus opticus ist von uns noch zu wenig auf diese Erscheinung geachtet worden. Für die Erkrankung des Corpus geniculatum externum mit hochgradigen Adaptationsstörungen können wir einen von Henschen mikroskopisch untersuchten Fall aus unserer Beobachtung hier anführen.

Bei dieser Patientin, welche wir bis zu ihrem Tode sehr häufig zu untersuchen Gelegenheit hatten, trat eine ganz kolossale Ermüdbarkeit der Netzhaut bei den Gesichtsfeldaufnahmen sehr störend zutage, so dass nur mit grosser Geduld und häufigen Unterbrechungen der Untersuchung zu Er-

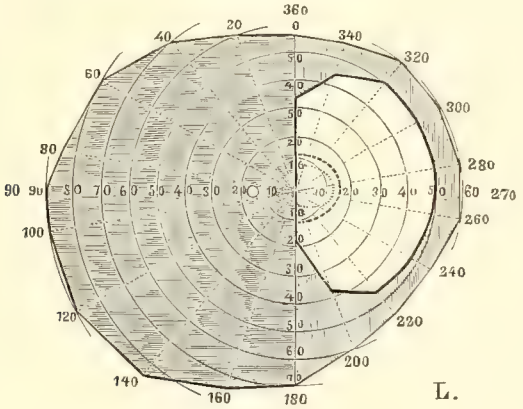

Fig. 206.

holungszwecken der absolute und bleibende Gesichtsfelddefekt (homonyme linksseitige untere Quadranthemianopsie) nachgewiesen werden konnte. Für gewöhnlich (d. h. sofern man keine Rücksicht auf die ausserordentlich

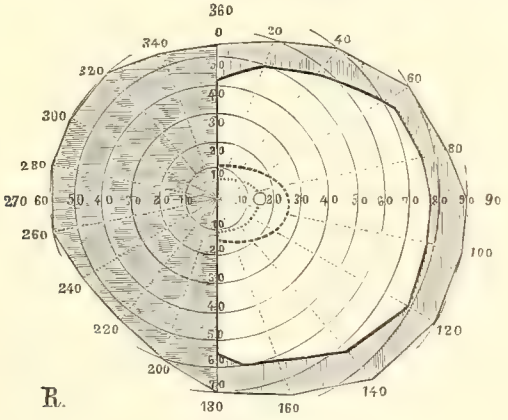

Fig. 207.

rasche Ermüdbarkeit der beiden Netzhäute nahm) zeigten sich die Gesichtsfelder beider Augen aufs höchste konzentrisch eingeschränkt.

Bei dem folgenden Falle aus unserer Beobachtung, bei welchem jedenfalls sehr nahe am Corpus geniculatum externum der Herd sass, zeigten die übrig gebliebenen Gesichtsfeldhälften konzentrische Einschränkung mittleren Grades: vergl. die Gesichtsfelder Figur 206 und 207.

Ein 62jähriger Kürschner hatte 4 Jahre vor seiner Aufnahme ins Allgemeine Krankenhaus St. Georg einen Schlaganfall erlitten. Hemiplegia sin. Hereditär nicht belastet. Etwas reichlicher Potus. Bei der Aufnahme fand sich eine linksseitige Hemiparese. Patellarreflex links gesteigert gegen rechts. Plantarreflex links abgeschwächt. Cremasterreflex fehlt links; rechts vorhanden. Abdominalreflex fehlt ebenfalls links.

Triceps- und Vorderarmreflexe links gesteigert gegen rechts.

Deutliche Parese des linken Mundfacialis. Die Schmerzempfindung ist auf der ganzen linken Körperhälfte gegen rechts herabgesetzt.

In der linken Hand traten hie und da Zitterbewegungen auf.

Patient schleppt den linken Fuss nach.

Es besteht eine linksseitige homonyme laterale Hemianopsie für Weiss und Farben mit konzentrischer Einschränkung.

Kein Farbenskotom.

Links komplete Nerventaubheit.

Rechts normales Gehör.

Geruch beiderseits herabgesetzt; es wird nur Kampfer unterschieden.

Geschmack nicht wesentlich gestört.

Als weitere Tatsache muss nun hier noch hervorgehoben werden, dass bei den so häufigen homonymen Hemianopsien zufolge von Läsionen der Sehstrahlungen resp. der Sehstrahlungen und des kortikalen Sehcentrums, keinerlei Adaptationsstörungen in die Erscheinung treten. Wenn also Affektionen der optischen Bahnen central vom Corpus geniculatum externum nur homonyme Hemianopsie bewirken, welche nicht von Adaptationsstörungen begleitet wird, Affektionen des Corpus geniculatum externum aber und der ganzen peripher von demselben verlaufenden optischen Leitung neben den entsprechenden Gesichtsfelddefekten von Adaptationsstörungen begleitet werden, so muss dieses Ganglion zu den Adaptationsstörungen selbst in irgend welcher Beziehung stehen.

Nun muss aber symptomatisch unterschieden werden zwischen den Adaptationsstörungen bei Retinalaffektionen, z. B. bei Chorioretinitis pigmentosa, bei Chorioretinitis luetica etc. und denen, welche wir bei den organischen Erkrankungen des Nervus opticus und des Chiasmas beobachten. Denn die Adaptationserscheinungen bei Chorioretinitis sind mehr lokaler Natur, d. h. sie treten an den einzelnen erkrankten Netzhautpartien selbst symptomatisch hervor, während die bei den Erkrankungen der extrakraniellen optischen Bahnen von der Papille ab zu beobachtenden Adaptationsstörungen, die Retina als Ganzes betreffen, d. h. auf der ganzen Flächenausbreitung derselben sich bemerkbar machen.

Bislang wurden überhaupt nur diejenigen Adaptationsstörungen, welche bei chorioretinitischen Erkrankungen auftraten, auch klinisch als Adaptationsstörungen angesehen und mit dem Ausdruck hemeralopische Erscheinungen belegt, während die durch Erkrankung der extracerebralen optischen Bahnen entstandenen, als Parallelverlauf funktionell nervöser Störungen neben den organischen Ausfallserscheinungen der optischen Bahnen bezeichnet wurden. Der Unterschied beider wird eben durch den verschiedenen Sitz des Krankheitsprozesses bedingt.

Wir hatten schon früher hervorgehoben, dass wir für den örtlich-retinalen Ablauf der Adaptationsvorgänge, also für die Erscheinungen des simultanen und sukzessiven Kontrastes und der Lichtinduktion das amakrine Zellensystem hauptsächlich verantwortlich machen: insofern unter dessen Mitwirkung bei Belichtung einer Örtlichkeit zwar das ganze amakrine System der Netzhaut in Aktion tritt, die den belichteten Stäbchen und Zapfen entsprechenden Amakrinen aber und ihre nächste Umgebung bezüglich des Ausgleiches des Stoffwechsels resp. der Produktion von Assimilierungsmaterial am meisten erregt werden. Dabei ist noch ferner hervorzuheben, dass dieser Adaptationsprozess einen selbsttätigen, von Willen unabhängigen Mechanismus darstellt, vergleiche Figur 8 pag. 13.

Im Bereiche retinaler Krankheitsherde geht nun nach klinischen Erfahrungen dieser Adaptationsprozess sehr viel langsamer vor sich, als in den noch gesunden Netzhautpartien, was wir direkt am Dunkelperimeter und am gewöhnlichen Perimeter bei herabgelassenen Vorhängen während der Gesichtsfelduntersuchung nachweisen können. Während nämlich die gesunden Netzhautpartien nach relativ kurzem Aufenthalte im Dunkeln einen sehr hohen Grad von Lichtempfindlichkeit wieder erlangen, ist für die gleiche Lichtstärke des Untersuchungsobjekts in den erkrankten Retinalpartien noch keine Lichtempfindlichkeit nachzuweisen, und es bedarf entweder sehr viel längerer Zeit der Erholung im Dunkeln, bis für die gleiche Lichtstärke des Untersuchungsobjektes hier eine Empfindlichkeit bemerkbar wird, oder es tritt bei gänzlichem Ausfall der Funktion in jenen Partien auch bei noch so langem Aufenthalte im Dunkeln überhaupt keine Lichtempfindung mehr auf. Wir sehen also im Gesichtsfelde im Bereiche der chorioretinitischen Erkrankung bei schwächeren objektiven Lichtreizen ein entsprechendes Skotom auftreten, das, wenn die Erkrankung jener Stellen nicht zu intensiv ist, bei stärkerem Lichtreiz immer eine verminderte Lichtempfindlichkeit aufweisen wird — eine Erscheinung, die wir mit Hemeralopie bezeichnen. Denn bei abnehmendem Lichte treten alsdann diese Skotome im Gesichtsfelde auf, wodurch die Kranken auffällig schlechter sehen und fast hilflos werden, wenn das Skotom, wie so häufig, die makuläre Partie einnimmt. — Sind an den erkrankten Netzhautpartieen alle chorioretinalen Elemente zu grunde gegangen, dann wird der gleiche Zustand bei abnehmendem objektivem Lichte auftreten, weil die absoluten skotomatösen Gesichtsfelddefekte von der Psyche ja nicht empfunden werden können, die letztere aber, gerade wie beim Mariotteschen Fleck, diese Lücken im Gesichtsfelde bei dunkler Umgebung alsdann dunkel ergänzt.

§ 246. Bei organischen Erkrankungen der peripheren optischen Bahnen, z. B. bei der tabischen Sehnervenatrophie, zeigen sich diese Adaptationstörungen nun aber in ganz anderer Weise.

Neben den durch die organische Läsion centripetalleitender Opticusfasern bedingten Gesichtsfelddefekten und der Herabsetzung der centralen Sehschärfe beobachten wir hier folgende Störungen. Bei trüben Tagen und

bei beginnender Dämmerung sieht im allgemeinen der Patient besser, eine Erscheinung, die man mit Nyktalopie zu bezeichnen pflegt, während er bei hellem Wetter und bei Sonnenschein stark unter Blendung zu leiden hat und alles wie durch einen dichten hellen Nebel sieht. Ferner klagt er über ein allzu leichtes und schnelles Verschwinden fixierter Gegenstände, z. B. der Buchstaben beim Lesen. Sehr viel reiner, d. h. ohne Begleitung der auf organischer Läsion der centripetalen optischen Bahnen beruhenden Ausfallserscheinungen (absolute Gesichtsfelddefekte, Verminderung oder Ausfall der Farbenempfindlichkeit, dauernder Verfall der centralen Sehschärfe), finden wir diese Form der Sehstörung bei der nervösen Asthenopie resp. bei den rein funktionell nervösen Sehstörungen. Hier können wir für das gewöhnliche, 5 qmm grosse, weisse Untersuchungsobjekt eine mit der Intensität der Störung wachsende konzentrische Gesichtsfeldeinschränkung nachweisen, ein als Ermüdungseinschränkung des Gesichtsfeldes bekanntes Symptom. Die Patienten klagen über Blendungserscheinungen schon im gewöhnlichen Tageslichte, über allzu leichtes Verschwinden der fixierten Objekte etc. etc. Bringen wir derartige Patienten vor den Dunkelperimeter, so sehen wir das hochgradig konzentrisch verengte Gesichtsfeld sich nur ganz langsam erweitern und nach einem sehr viel längeren Aufenthalte im Dunkelzimmer gegenüber dem normalen Auge, seine normale Ausdehnung wieder erreichen. Hier besteht eben ein Zustand, bei welchem die Menge der unter Lichteinwirkung auf der Netzhaut verbrauchten Sehsubstanz auf der ganzen Netzhautfläche sehr viel langsamer wieder ersetzt wird, als im normalen Auge.

Es zeigen also alle primär atrophischen Zustände des Nervus opticus, sowie atrophische Zustände, welche als Folge von Entzündungen der Sehnerven entstanden sind, neben den durch den Untergang visueller centripetaler Fasern gesetzten Ausfallserscheinungen im Gesichtsfelde den gesamten Symptomenkomplex der nervösen Asthenopie, soviel er wenigstens auf die Gesichtsempfindungen als solche Bezug hat. Diese Erscheinungen machen sich nun hauptsächlich bei denjenigen organischen Erkrankungen bemerklich, welche wie die progressive Sehnervenatrophie den Opticusstamm in seinem ganzen Querschnitt befallen. In geringerem Maasse werden sie bei sekundär-atrophischen Zuständen des papillo-makulären Faserbündels bemerkt, denn dies nimmt ja auch einen relativ grossen Raum auf dem Opticusquerschnitte ein. Relativ wenig oder kaum merkbar treten sie bei denjenigen sekundär-atrophischen Zuständen hervor, welche nur eine schmale Zone auf dem Opticusquerschnitte einnehmen. Werden nun unter Annahme zunächst einer Erkrankung des ganzen Opticusquerschnittes die in ihrem Verlaufe gemischten[1]) centrifugalen wie centripetalen Fasern in den atrophischen Prozess hineingezogen, so begegnet die Annahme, dass die

[1]) Über die Zahl der centrifugalen Fasern gegenüber den centripetalen, über die Stelle im Opticus, wo sie (vielleicht im papillomakulären Bündel) am dichtesten verlaufen, und über ihre Gruppierung zu den centripetalen Fasern wissen wir noch nichts.

absoluten Gesichtsfelddefekte dabei von dem Untergange der entsprechenden centripetalleitenden Fasern hervorgerufen werden, wohl keinem Zweifel. Wen sollen wir aber für den parallel verlaufenden Symptomenkomplex der funktionell nervösen Störungen dabei verantwortlich machen? Es liegt auf der Hand, dafür die centrifugalen Fasern in Anspruch zu nehmen, weil sie eben in der Retina endigen, und diese Form der Adaptationsstörung sich nur allein aus einer Verlangsamung des Wiederersatzes des verbrauchten Stoffes der retinalen Sehsubstanz, also aus einer Verzögerung des Assimilierungsvorganges auf der ganzen Ausdehnung der Retina erklären lässt.

Perimetrieren wir häufiger Patienten mit primärer oder sekundärer Sehnervenatrophie, so erstaunen wir oft über den Wechsel in der Form und Grösse der Einschränkungen, welche das Gesichtsfeld bei den einzelnen Untersuchungen innerhalb kleiner Zeiträume erleidet. Die den untergegangenen centripetalleitenden Fasern entsprechenden Defekte im Gesichtsfelde werden allerdings dauernd bestehen bleiben und bei jeder Untersuchung den Defekt konstant an gleicher Stelle auffinden lassen. Die Blendung durch Licht, die Nyktalopie, die Schwankungen der centralen Sehschärfe und der Gesichtsfeldausdehnung, das allzu rasche Verschwinden des fixierten Objektes, die kaleidoskopischen Lichterscheinungen und die störende Andauer der Nachbilder sind jedoch Erscheinungen, welche der relativ grösseren Unterwertigkeit der retinalen Sehsubstanz zur Last gelegt werden müssen[1]).

Sind dabei sämtliche centripetalleitende Fasern z. B. im Nervus opticus einer Seite untergegangen, dann ist die visuellen Zwecken dienende Leitung zwischen der gleichnamigen Retina und dem betreffenden optischen Centrum aufgehoben. Das Auge erblindet, und es können auch demgemäss die durch die Stoffwechselveränderungen bewirkten retinalen Reize nicht mehr percipiert werden.

Ist aber nur ein Teil der centripetalen Fasern zugleich mit centrifugalen untergegangen, so finden sich neben den durch Ausfall der ersteren bedingten absoluten Gesichtsfelddefekten im Bereiche der erhalten gebliebenen Gesichtsfeldpartien (resp. Retinalpartien) Adaptationsstörungen, welche durch den Untergang centrifugaler Fasern verursacht wurden.

Kann man doch unmöglich annehmen, dass bei gleichen äusseren Reizen und bei einem progressiven Krankheitsverlauf atrophischer Zustände, wie z. B. bei der tabischen Sehnervenatrophie, Nervenfasern morgen für einen Reiz wieder leitungsfähig werden sollen, welche gestern für den gleichen Reiz sich schon als leitungsunfähig erwiesen hatten. Wollte man überhaupt diese funktionell nervösen Sehstörungen bei den organischen Läsionen des Opticus lediglich von Erkrankungen der centripetalen Fasern herleiten, so blieb eine Reihe krasser Widersprüche ungelöst. Es liesse sich wohl verstehen, dass erkrankte Nervenfasern, deren Leitungsfähigkeit eine Störung erlitten hat,

[1]) Wir kommen darauf im pathologischen Teile noch einmal zurück.

von starken, auf ihre peripheren Endigungen einwirkenden Reizen noch schwache Erregungen nach der psychophysischen Substanz im optischen Wahrnehmungscentrum fortführen könnten, so dass also Untersuchungsobjekte von der gewöhnlichen Grösse und Lichtintensität nicht mehr empfunden werden würden, wohl aber grössere, lichtstärkere, oder solche, welche einen grösseren Beleuchtungskontrast darbieten. Warum dann aber die Netzhaut geblendet werden muss bei einer Beleuchtung, bei welcher das normale Auge nicht geblendet wird, und warum nach Sonnenuntergang oder an trüben Tagen derartige Patienten besser und freier zu sehen angeben, bliebe unerklärlich, denn hier werden doch schwächere Reize auf die erkrankte Leitungsfaser übergeführt und müssten logischerweise demnach auch sehr viel schwächere Lichtempfindungen verursachen. Auch das Nebelsehen wäre nicht zu erklären. Die Patienten würden alles dunkler und verwischter, aber doch nicht wie durch einen hellen Nebel sehen. Letzterer entsteht eben durch Zunahme der Irradiation bei dem relativ schnelleren Vorgange der absteigenden Änderung der Sehsubstanz. Für die störende Andauer der Nachbilder wäre ebenfalls keine genügende Auskunft zu geben. Denn warum soll eine erkrankte Nervenfaser, deren Leitungsfähigkeit erschwert ist, diese Erregung auch nach Schluss der Reizung noch länger andauern lassen, als eine Leitungsfaser mit normaler Leitungsfähigkeit.

Weil der Wiederersatz des verbrauchten Stoffes verlangsamt ist, geht der Dissimilierungsvorgang hier rascher vor sich (vergl. pag. 254), und es treten demzufolge Blendungserscheinungen auf. Durch den rascheren Dissimilierungsvorgang und den verlangsamten Wiederersatz der verbrauchten Sehsubstanz nimmt die disponible Menge der erregbaren Sehsubstanz im ganzen schneller ab, und es sinkt dadurch die Lichtempfindlichkeit auf der ganzen Flächenausbreitung der Sinnesepithelien. Daher die konzentrische Gesichtsfeldeinschränkung und die verminderte Sehschärfe; während bei weniger hellem Lichteinfall der Ersatz der Sehsubstanz mit ihrem Verbrauche mehr Schritt halten kann, — daher die Nyktalopie.

Dass die Produktion dieser chemischen Ersatzstoffe unter Nerveneinfluss sich vollzieht, wird wohl ebensowenig jemand leugnen wollen, als die analogen Vorgänge bei den Drüsen. Auf das Konto der centripetalen optischen Fasern können wir diese Erscheinungen aber unmöglich setzen. Dagegen wissen wir jetzt, dass vom Corpus geniculatum externum ab bis in die Netzhaut hinein centrifugale Fasern verlaufen. Nehmen wir nun an, dass diese centrifugalen Fasern Sorge tragen für die genügende qualitative und quantitative Zufuhr von Assimilierungsmaterial zur Netzhaut im ganzen, so muss, wenn eine Anzahl dieser Fasern durch organische Läsionen zu grunde geht, auch für die Zeiteinheit eine verminderte Produktion dieser Sehsubstanzen und damit eine Verlangsamung des Wiederersatzes derselben auf der ganzen Netzhautfläche eintreten. Daher dürfte wohl das Corpus geniculatum externum dasjenige Organ sein, in welchem durch Umschaltung centripetal fortgeleiteter Reize auf centrifugale optische Bahnen

durch Selbststeuerung ohne Einfluss des Willens jene Produktion von Sehsubstanzen im **grossen** betrieben werde, für deren jeweilige **örtliche** Anhäufung nach Bedürfnis das amakrine Zellensystem zu sorgen hätte.

Als anatomisches Substrat für diesen Vorgang würden entweder diejenigen centripetalen Fasern verantwortlich gemacht werden, welche in den Ganglienzellen des Corpus geniculatum externum endigen und hier die Erregung auf centrifugal verlaufende Fasern übertrügen, oder man müsste annehmen, dass diese Erregung durch Kollaterale besorgt werde, welche von den das Corpus geniculatum durchsetzenden visuellen Fasern ausgehen und die Erregung durch Kontakt auf centrifugale Fasern übertrügen.

Sollte sich die v. Kries'sche Lehre (vergl. § 209 pag. 276), dass die Stäbchen ein Dunkelapparat wären, bewahrheiten, so würde eine Verlangsamung des Wiederersatzes des verbrauchten Assimilierungsmaterials namentlich im diffusen Tageslichte sich bemerkbar machen und darin die konzentrische Gesichtsfeldeinschränkung ihre Erklärung finden, zumal da die Zapfen in der Peripherie der Retina so selten sind.

Als anatomische Grundlage für diese, dem Corpus geniculatum externum von uns zugeschriebene Funktion kämen vom äusseren Kniehöcker jene kleinsten an der Basis desselben und in nächster Nähe der sich aufsplitternden Opticusfasern befindlichen Nervenzellen in Betracht, welche nach v. Monakow (611) lediglich übrig bleiben, wenn infolge von Abtragung der Sehsphäre das Corpus geniculatum externum, das Pulvinar und einige phylogenetisch alte Abschnitte des Vierhügeldaches der sekundären Degeneration verfallen sind.

---

§ 247. Was die Anschauungen anderer Autoren betrifft, so spricht sich Henschen (617) über die Bedeutung des äusseren Kniehöckers folgendermassen aus.

Von den drei primären optischen Centren scheint das Corpus geniculatum externum die Opticusfasern zu empfangen und die optischen Eindrücke direkt nach dem Sehcentrum weiterzuleiten.

Auch hatte, wie früher erwähnt, Henschen (618) Gelegenheit, einen Fall von Apoplexie zu beobachten, bei welchem dauernd eine scharf begrenzte Hemianopsie nach links unten bestand. Bei der Sektion fand sich eine Cyste in der rechten Hemisphäre, welche die dorsale Kapsel des rechten Kniehöckers zerstört hatte. Henschen schliesst aus diesem Falle, dass die obere Hälfte der Retina der dorsalen Hälfte des äusseren Kniehöckers entspricht. Ferner beweist dieser Fall, dass, wenn ein Teil des Kniehöckers zerstört ist, kein anderer Teil desselben vikariierend eintreten kann.

Über die Ansicht v. Monakows betreffs der Funktion des äusseren Kniehöckers hatten wir bereits pag. 232 § 304 ausführlich berichtet.

Ramon y Cajal (619) stellt die Frage, „warum eine Differenz bestehe in der Ausdehnung der centralen und peripheren

Retinae", insofern die Region des „geistigen Sehens" ausgedehnter wäre, als die Fläche der der Projektion entsprechenden Retinae.

Nach seiner Annahme soll dieser Vorgang abhängig sein von dem von ihm sogen. „Gesetze der Stromschwellung, oder der fortschreitenden Diffusion", welche in den primären Centren bei der Übertragung der optischen Erregung vom Auge auf das Gehirn stattfinde. Daraus erkläre sich jene Reduktion des Volumens des vorderen Vierhügels und des Corpus geniculatum externum im Vergleiche zu den Flächen der Retinae. Dieselbe werde aber begleitet von einer positiven Vermehrung der Leitungen, von denen jede mit einer bedeutenden Gruppe von Pyramidenzellen in Verbindung stehe.

B. Verlauf der Erregung durch den Thalamus opticus.

§ 248. Aus den anatomischen Verhältnissen, wie wir sie § 92 pag. 136 geschildert haben, kann man die physiologische Bedeutung des Thalamus opticus kaum erschliessen. Mit Edinger (263) dürfen wir wohl nur sagen, dass wir in dem Sehhügel ein grosses Centrum erblicken, das durch Eigenzüge in sich geschlossen, zwischen einen wichtigen Teil des Grosshirns und fast allen anderen Hirnteilen eingeschaltet ist.

Recht widersprechend sind die von namhaften Physiologen herrührenden Angaben, welche wir dem Buche Wundts (264) entnehmen. Luys (265) hielt den Sehhügel für ein Gebilde, in welchem alle Empfindungen zusammenfliessen. Meynert (266) verlegte in denselben den Sitz der Muskelempfindungen. Nach Longet (267) soll der Thalamus ein motorisches Organ sein und Einfluss auf die Ortsbewegung besitzen. Nach Schiff (268), Lancerrotte und Serres soll er den Bewegungen der vorderen Extremitäten vorstehen, wogegen die Vulpiansche (269) Beobachtung der Lähmung der hinteren Extremitäten nach Thalamusverletzungen spricht. Nach Wundt (270) stellen höchst wahrscheinlich die Sehhügel die Reflexcentren des Tastsinnes dar, in denen durch die Tasteindrücke sofort zusammengesetzte Körperbewegungen ausgelöst werden. Insbesondere machten es die umfangreichen Verbindungen des Sehhügels mit der Grosshirnrinde wahrscheinlich, dass die von hier ausgehenden zusammengesetzten Innervationen teils von höheren Centralgebieten erregt werden, teils aber auch auf die letzteren zurückwirken und so den Sehhügelreflexen einen Einfluss auf in der Rinde stattfindende Funktionen verschaffen können.

Gruenhagen (271) dagegen hält den Thalamus opticus für eine centrale Vereinigungsstelle willkürlicher motorischer Nervenfasern; denn die berühmten künstlichen Läsionen des Thalamus von Longet, Magendie und Schiff ergaben Bewegungsstörungen (Reitbahnbewegung), die je nach Lage der Schnittebene verschieden in die Erscheinung traten.

Nach Probst (643) ist der Sehhügel hauptsächlich dazu da, alle Erregungen, die von der Peripherie, vom Rückenmark und Kleinhirn her dahin gelangen, aufzunehmen, hier umzuschalten und weiter zu vermitteln, teils durch seine zahlreichen Verbindungen mit dem Grosshirn centripetal zur Grosshirnrinde, wo dieselben weiter verarbeitet werden, teils zum Vierhügel und roten Kern peripherwärts, von wo die Vierhügel-Vorderstrangbahn, das dorsale Längsbündel und das v. Monakowsche Bündel Impulse ins Rückenmark entsenden können. Der Sehhügel ist somit die Hauptschaltstation zwischen Peripherie und Grosshirnrinde, wo die verschiedensten Empfindungen und Eindrücke umgesetzt werden.

Die anatomische und physiologische Betrachtung des Sehhügels hat, wie eben ausgeführt, zu sehr widersprechenden Resultaten geführt. Die bedeutendsten Forscher stehen in ihren Ansichten gegenüber. Die Einen behaupten, die Sehhügel verdienten nicht ihren Namen, da sie nichts mit dem Gesichtssinn zu tun hätten; Andere halten sie für das Centrum des Gesichtssinns, wiederum Andere machen nur motorische Störungen von Sehhügelläsionen abhängig.

§ 249. Nothnagel (273) brachte erst in seiner klassischen topischen Diagnostik eine gewisse Klärung, indem er sich nur auf diejenigen klinischen Beobachtungen am Menschen bezog, in welchen die Erkrankung sich lediglich auf den Thalamus beschränkt hatte.

Zuvörderst ist hier hervorzuheben, dass kleine, selbst doppeltseitige Herde im Thalamus unter Umständen symptomenlos bestehen können. Solche Fälle teilten Pitres (274), Nothnagel (275), Gowers (276) mit. Ferner ist zu berücksichtigen, dass die Sehhügel so nahe an der inneren Kapsel liegen, dass in den meisten Fällen die Erkrankung in dieselbe sich fortsetzt, oder dass es nicht möglich ist, festzustellen, ob die hervorgetretenen Erscheinungen als ein Eigensymptom des Thalamus, oder als ein Nachbarschaftssymptom von seiten der inneren Kapsel zu deuten sind.

So werden in der älteren Literatur bei Thalamusblutungen, auf deren Häufigkeit Andral hingewiesen hat, Hemiplegien angeführt. Es steht heutzutage fest, dass es sich in den meisten dieser Fälle um ein Übergreifen des krankhaften Prozesses vom Sehhügel in die innere Kapsel oder in die Hirnschenkel gehandelt haben muss, da jetzt schon genügend genau untersuchte Fälle von ganz circumskripten Thalamusaffektionen vorliegen, ohne Auftreten von Hemiplegie.

Dagegen finden sich in gut beobachteten Fällen von Sehhügelläsion, speziell im Pulvinar und lateralem Sehhügelkern, eigentümliche spastische Erscheinungen, verbunden mit choreatisch, athetotischen Bewegungen (Bechterew und Ostanko) Dabei tritt oft ein Intentionszittern auf, wie bei der multiplen Sklerose. Ferner kommt es nicht selten zu Sensibilitätsstörungen, Hemianästhesie, besonders Parästhesien, ja in einigen Fällen (Edinger [277], Schupfer [285]) zu unerträglichen Schmerzen in den betreffenden kontralateralen Gliedmassen.

Auf ein sehr interessantes Symptom hat Nothnagel (275) [vergl. auch Bd. I pag. 566 dieses Werkes] bei Sehhügelläsionen aufmerksam gemacht; nämlich die Störung der mimischen Ausdrucksbewegungen in der dem Herd gegenüberliegenden Seite.

Nothnagel konstatierte den Fortbestand des Lachens, Weinens etc. in Hemiplegiefällen, bei denen die willkürliche Facialisinnervation aufgehoben war. Als Ergebnis der Sektionen hat sich in derartigen Fällen herausgestellt, dass der Sehhügel und seine Stabkranzverbindungen zur Hemisphärenmasse unversehrt waren, dass die Herde auf den Streifenhügel (Nucleus lenticularis, caudatus und vorderen Teil der inneren Kapsel) sich beschränkten.

Nachdem Nothnagel erst die Aufmerksamkeit auf die eben erwähnte Erscheinung gelenkt hatte, wurde bei Sehhügelerkrankungen das entgegengesetzte Verhalten konstatiert: während die betreffenden Kranken willkürlich die affizierte Gesichtshälfte innervieren konnten, blieb dieselbe bei den mimischen Ausdrucksbewegungen unbeweglich.

Es war dies also eine Bestätigung der Nothnagelschen Ansicht, dass der Sehhügel bei den emotiven Gesichtsbewegungen eine grosse Rolle spiele. Indes scheint dies nicht immer der Fall zu sein, denn der eine von uns (Saenger [282]) beobachtete mit Eisenlohr einen Fall von Erweichung des Sehhügels und der inneren Kapsel, in welchem keine Störung der Ausdrucksbewegungen vorhanden war.

Eisenlohr (279) beobachtete ferner zwei Fälle, in denen die Läsion (Blutung resp. Erweichung) fast genau in gleicher Ausdehnung im Sehhügel, der Regio subthalamica und dem angrenzenden Teile der inneren Kapsel sass, in welchem das Nothnagelsche Symptom fehlte. In einem dritten Falle von doppelseitiger Erweichung im Thalamus bestand eine Steigerung der mimischen Bewegungen, was Eisenlohr zu der Annahme veranlasst hatte, eine Reizung der mimischen Centren im Sehhügel anzunehmen.

Hierbei darf nicht unerwähnt gelassen werden, dass das Hauptreflexcentrum für die Tränenabsonderung nach den Untersuchungen von Bechterew und Mislawski (286) in den Sehhügeln belegen sei. Auf pag. 551 des I. Bandes haben wir schon berichtet, dass nach der Ansicht dieser Forscher in den Sehhügeln die centralen Leitungsbahnen des Halssympathicus liegen, von wo aus ihre Fortsetzungen dann zur Hemisphärenrinde sich erheben.

Als weitere Symptome bei Thalamusaffektionen wurden sekretorische, vasomotorische und trophische Störungen in den dem Herd gegenüberliegenden Extremitäten beobachtet. Jedoch hebt v. Monakow (283) mit Recht hervor, dass die lokaldiagnostische Bedeutung dieser Symptome noch zweifelhaft sei.

Die sicherste Ausfallserscheinung bei Thalamusläsion ist und bleibt die Hemianopsie, aber nur dann, wenn der äussere Kniehöcker mit affiziert ist.

Der Henschensche Fall (281) von Thalamusblutung mit Hemianopsie und choreatischen Bewegungen im Daumen beweist durch die vorhandene Hemiplegie, dass hier Nachbarschaftssymptome vorhanden waren. Wie die unvollständige Hemiplegie auf Einwirkung auf die innere Kapsel, so kann die Hemianopsie auf den Druck der Blutung auf die nahegelegene Sehbahn zu beziehen sein. Es existieren nämlich eine grosse Anzahl von Sehhügelaffektionen ohne Hemianopsie: ferner verschiedene Fälle von circumskripter Zerstörung des Pulvinar, in denen dieses Symptom ebenfalls vermisst worden ist.

Bei dem vorher erwähnten Falle Eisenlohrs (279) mit Zerstörung des hinteren Drittels beider Thalami optici war mit Sicherheit konstatiert worden, dass auf keinem Auge eine erhebliche Herabsetzung der Sehschärfe bestanden hatte.

Einen ähnlichen Fall von doppelseitiger Thalamuszerstörung ohne Hemianopsie veröffentlichte Anton (284) 1899.

Henschen (281) beobachtete eine apoplektische Cyste, welche die ganze dorsale Partie des Pulvinar zerstört und nur die ventrale Partie in der unmittelbaren Nachbarschaft hinter dem Corpus geniculatum externum, und dieses selbst, frei gelassen hatte. Das Sehvermögen war normal.

In einem anderen Falle Henschens, in welchem fast das ganze Pulvinar zerstört oder in seiner Textur alteriert erschien, war die anfänglich vorhandene Hemianopsie verschwunden.

Henschen (281) schliesst aus seinen Fällen mit Berücksichtigung der Literatur, dass das Pulvinar keine visuellen Fasern enthalte, ebensowenig wie die vorderen Zweihügel. Bei den Fällen von Thalamusaffektionen, welche mit Hemianopsie einhergingen, konnte Henschen mikroskopisch den Nachweis führen, dass die Hemianopsie infolge der Fernwirkung der Affektion auf das Corpus geniculatum externum zu stande gekommen war.

Mendel (280) hat 1882 einen Fall publiziert, der wegen der Deutung, die der Verfasser auf Grund seiner höchst interessanten Untersuchung gibt, hier noch besonderer Erwähnung wert ist.

Bei einem 48jährigen Manne trat plötzlich eine rechtsseitige Hemianopsie auf. Am folgenden Tag rechtsseitige Hemiparese; dann Besinnungslosigkeit. Nach Rückkehr des Bewusstseins Aphasie.

Bei der Autopsie fand sich ein alter hämorrhagischer Herd im linken Pulvinar. Im Bindearm fand sich eine sekundäre Degeneration.

Von den epikritischen Bemerkungen Mendels heben wir folgende besonders hervor:

Nicht zweifelhaft erscheint, dass die halbseitige Lähmung der rechten Körperhälfte mit dem Bluterguss im linksseitigen Pulvinar coincidierte. Man wird jedoch Bedenken tragen, beide in direkten Zusammenhang miteinander zu bringen, der Druck auf die benachbarte innere Kapsel, der im weiteren Verlaufe die sekundäre Degeneration zur Folge hatte, ist als das vermittelnde Glied zu betrachten.

Mit noch grösserer Sicherheit dürfte nach den bisherigen Erfahrungen die Hemianästhesie und die Hemiopie, zumal sie vorübergehender Natur

waren, auf vorübergehende Druckwirkungen im Gebiete des hintersten Teiles der inneren Kapsel zurückzuführen sein. In ähnlicher Weise ist auch die zuerst vorhandene Aphasie zu betrachten.

Was den Fall besonders bemerkenswert macht, ist die Degeneration im linken Bindearm, die nach Mendels Ansicht bisher noch nicht beobachtet worden sei. Es würde damit der Beweis erbracht worden sein, dass ein Faserbündel des Bindearmes motorischer Natur sei und vom Pulvinar nach dem Kleinhirn ziehe. Forel nahm eine Einstrahlung des Bindearmes in den ventralen Sehhügelteil an.

Über die physiologische Bedeutung des Bündels äusserte sich Mendel vorsichtig dahin, dass dasselbe der Weg sein könnte, auf dem unsere Körperhaltung resp. unsere Bewegungen nach den Eindrücken, die wir durch den Gesichtssinn erhalten, reguliert würden.

Einen Einfluss auf das Wiedererlernen des Stehens und Gehens schrieb Roncali (738) auf Grund seiner Tierexperimente dem Gesichtssinn zu. Wenn er nämlich Hunden, die zuvor geblendet waren, das Kleinhirn ganz oder teilweise entfernte, so beobachtete er, dass die Fähigkeit, sich auf den Beinen zu halten oder zu gehen, unverhältnismässig viel später zurückkehrte, als bei sehenden Tieren. Letztere begannen nach 9—14 Tagen wieder zu gehen; ein geblendetes Tier konnte sich erst nach 63 Tagen auf den Beinen halten.

Roncali glaubt mit seinen Beobachtungen den physiologischen Beweis für die Hypothese Brissauds geliefert zu haben, dass nämlich Fasern des Opticus zum Kleinhirn gingen. Ohne ein empfindendes Organ zu sein, würde das Kleinhirn doch die von dem Sinnesorgane ihm zugeleiteten Eindrücke für sein Funktionieren (hier Erhaltung des Gleichgewichtes) verwerten.

Die Ergebnisse der pathologisch-anatomischen Erfahrung sind bisher zu widersprechend, als dass man sie mit Sicherheit zur Erklärung der in Rede stehenden Funktion gebrauchen könnte. Am ehesten wäre der eben mitgeteilte Mendelsche Fall zu verwerten.

Auch Probst (272) stellte, wie schon erwähnt, in seinen eingehenden Studien betreffs des Thalamus opticus fest, dass der Sehhügel auch mit den Bindearmen in Zusammenhang stehe. Ferner konnte Ernst (608), wie pag. 141 schon angeführt wurde, nach Thalamuszerstörung absteigende Degenerationen zu den beiden roten Kernen, zur Brücke und Formatio retic. der Oblongata verfolgen. Kurz, es scheinen von dem Pulvinar ausgehende Bahnen vorhanden zu sein, auf welchen visuelle Reize als Impulse für die Regulierung von motorischen Funktionen zur Geltung gelangen.

§ 250. Am besten und klarsten lässt sich dies erweisen, wenn man das Wesen der Koordination schärfer ins Auge fasst.

Bekanntlich stehen sich zwei Ansichten hier scharf gegenüber. Die eine Theorie, welche man als motorische bezeichnen könnte, nimmt an, dass im motorischen Apparat des Centralnervensystemes besondere Einrichtungen vorhanden seien, vermöge deren die richtige Innervationswahl ohne weiteres getroffen werde.

Erb (644) sagt, dass wir die Anordnung und Stärke der einzelnen Innervation auf solche Weise bestimmen und durch den Willen mit Hülfe des Koordinationsapparates so eintreten lassen können, dass eine vollkommen geordnete Bewegung entsteht.

Nach Otfrid Förster (645) wäre jede Innervationsgrösse gleichsam ein motorisches Erinnerungsbild, welches in der motorischen Ganglienzelle deponiert und in potentia vorhanden sei. Würden diese Erinnerungsbilder reproduziert, d. h. also werde der Innervationsimpuls abgegeben, so habe der Organismus davon eine Empfindung, die man als Innervationsempfindung bezeichnet. Jeder ausgesandte Impuls gebe sich als solcher in seiner Grösse dem Bewusstsein unmittelbar zu erkennen, und das Subjekt habe in diesen Empfindungen in ihrer Identifikation mit dem Erinnerungsbilde gleichsam eine Art von Kontrolle über die Richtigkeit des ausgesandten Impulses.

Die andere Theorie verwirft die Annahme eines so feinen motorischen Gedächtnisses und nimmt an, dass die Hauptrolle bei der Koordination der Bewegung die centripetalen Erregungen spielen, die den motorischen Regionen in jedem Augenblick der Bewegung zugehen (sensorische Theorie), und zwar wirkten dieselben einesteils hemmend, anderenteils auslösend.

Durch die centripetalen Nerven werde daher die Bewegung reguliert. Die Hauptmerkmale würden von den sensiblen Nerven des bewegten Gliedes geliefert; dann komme der Opticus, der Acusticus und der N. vestibularis in Betracht.

Man muss ein Glied fühlen, wie der Physiologe Bunge (646) sagt, um es bewegen zu können. Wenn man es nicht fühlen kann, so muss man es wenigstens sehen können. Schliesst ein Patient, dem der Muskelsinn mangelt, die Augen, so kann er kein Glied rühren. Also irgend ein, wenn auch noch so schwacher sensibler Reiz muss zum motorischen Rindencentrum gelangen, sonst kann dasselbe nicht durch den willkürlichen Impuls erregt werden. Bunge nimmt an, dass der Willensimpuls entweder den sensiblen Reiz verstärkt, oder dass er eine Reflexhemmung beseitigt.

Duchenne (647) hatte sich in seinem berühmten Werke schon eingehend über den Einfluss des Gesichts auf die Koordination der Bewegungen geäussert: Der Einfluss des Gesichts auf die Koordination der Lokomotion sei unter normalen Verhältnissen kaum bemerklich. Bekanntlich könne ja der Mensch, auch ohne zu sehen, sich aufrecht stehend erhalten, er könne gehen und alle willkürlichen Bewegungen ausführen. Er zeige mit einem Worte keine sichtlichen Störungen der Koordination seiner Bewegungen. Jedoch nur die klinische Beobachtung könne die Wichtigkeit dieses Sinnes als Beihülfe zu den willkürlichen Bewegungen klarlegen. So habe er dargetan, dass ein Tabiker im ataktischen Stadium seiner Krankheit eine erhebliche Zunahme der Disharmonie der Bewegungen zeige, wenn er einen Augenblick des Sehvermögens beraubt werde. Duchenne hält die Störungen, die durch den Verlust des Gesichtes bei der Ataxie locomotrice verursacht werden, für bei weitem grösser als die infolge von Lähmung des Muskel- und

Gelenkgefühls. So könnten Individuen, die mit Lähmung des Muskel-, Knochen- und Gelenkgefühls an allen Extremitäten behaftet seien, alle Bewegungen fast in normaler Weise ausführen, sobald sie durch das Sehen unterstützt würden. Dagegen könnten sie sich nicht mehr aufrecht erhalten, nicht gehen, noch sich ihrer Gliedmassen bedienen, wenn sie plötzlich des Sehvermögens beraubt würden oder im Finstern wären.

Duchenne teilt weiterhin mit, dass gewisse Individuen, die ihres Muskelgefühls beraubt sind, die Fähigkeit verlieren, ihre willkürlichen Bewegungen auszuführen, sobald man sie am Sehen verhindert. Er nannte diese Erscheinung Paralysie de la conscience musculaire. Unter letzterer versteht er die Fähigkeit des Muskels, sich willkürlich auch ohne Unterstützung der Augen zu bewegen.

Mit Recht hebt aber nach unserer Ansicht Strümpell (648) hervor, dass es immer misslich sei, bloss aus dem Fehlen der Beweglichkeit bei geschlossenen Augen auf das Vorhandensein einer besonderen positiven Eigenschaft des Muskels zu schliessen.

Strümpell, der eine den Duchenneschen Fällen analoge Beobachtung gemacht hat, meint, dass event. der reflektorische, die Bewegung hemmende Muskeltonus entweder überhaupt nur nach Verschluss der Augen, oder wenigstens dann in höherem Grade als bei offenen Augen, eintrete. So habe Langendorff (649) die Beobachtung gemacht, dass der nach Streichen des Rückens auftretende Quackreflex bei Fröschen, welchen die Augen geblendet sind, sich viel leichter hervorrufen lasse, als unter gewöhnlichen Umständen. Er erklärt dies durch die Annahme, dass die Erhaltung des Erregungszustandes der reflexhemmenden Centren von der beständigen Zufuhr centripetaler, aus den Sinnesorganen stammender Reize abhängig sei; falle eine Summe dieser Erregungen fort, so mindere sich der Erregungszustand der reflexhemmenden Centren, die Reflexe selbst träten in gesteigerter Weise auf.

Strümpell kann sich mit dieser Anschauung nicht befreunden und verlegt die Ursache des in Rede stehenden Phänomens an den Anfang der willkürlichen Innervation, in ein Gebiet, welches die nächsten Beziehungen zu dem der willkürlichen Aufmerksamkeit hat. Als wichtigsten Punkt erachtet er die gleichzeitig bestehende vollständige Anästhesie der Teile, welche die Erscheinung darbieten. Diese Anästhesie sei bis jetzt konstant in allen Fällen, welche die Unmöglichkeit der willkürlichen Bewegung bei aufgehobenem Sehen der zu bewegenden Teile darboten, vorhanden gewesen. Hörte die Anästhesie auf, so hörte auch, wie Duchenne gezeigt hat, sofort die Unmöglichkeit der Bewegungen bei geschlossenen Augen auf.

Nach Strümpell lässt sich aber aus der Anästhesie allein das Phänomen nicht erklären, da es sich auch bei den tiefgehendsten und vollständigsten Anästhesien in der Regel nicht findet. Es müsse sich zu der Anästhesie noch eine weitere cerebrale Störung gesellen, welche das Einlenken der willkürlichen motorischen Innervation in die zu den anästhe-

tischen Teilen führenden Bahnen unmöglich mache, sobald der durch die Anästhesie der zu bewegenden Teile bedingte Ausfall aller von ihnen herstammenden centripetalen Erregungen nicht durch die entsprechenden Gesichtswahrnehmungen ersetzt werden könne.

Strümpell sagt, dass wir bis jetzt nicht im stande seien, eine speziellere Erklärung zu geben.

Durch die neuesten Untersuchungen und Forschungen betreffs des Thalamus opticus glauben wir jedoch, dass in diesem Centralorgan möglicherweise die Einrichtung vorhanden ist, um das in Rede stehende Phänomen hervorzubringen.

Ausser Strümpell haben Heyne, v. Ziemssen, Kruckenberg, Raymond, Pronier, Séglas et Bonnus, Ballet, Roland ähnliche Beobachtungen von Hysterischen mit ausgebreiteten Anästhesien gemacht.

In der 8. Versammlung mitteldeutscher Nervenärzte zu Dresden Oktober 1902 stellte Seifert einen einschlägigen Fall vor:

Es handelte sich um einen 38jährigen Markthelfer, der vor 10 Jahren einen schweren Unfall erlitten hatte. Es fand sich eine vollständige linksseitige Analgesie und Anästhesie der Haut und der tieferen Teile (Gelenke, Muskeln, Sehnen etc.), auch der Schleimhäute; linksseitige totale Amaurose, linksseitige totale Taubheit, Verlust des Geruchs und Geschmacks links und motorische Schwäche des linken Arms. Infolgedessen standen dem Kranken an Sinnesorganen nur noch das rechte Auge, Ohr und das Hautgefühl der rechten Seite zur Verfügung. Schaltete man auch diese aus, so beobachtete man konstant folgendes:

Bei Kontrolle des rechten gesunden Auges konnten sämtliche Bewegungen der linken Hand und des Armes ebenso prompt ausgeführt werden, wie die der rechten. Sobald aber das rechte Auge ausgeschaltet wurde, war plötzlich jede Bewegung links unmöglich.

Mit dem Verhältnis des Ohrs zur Sprache verhielt es sich analog.

Auch wir beobachteten kürzlich in unserem Krankenhause (St. Georg) einen analogen Fall.

Einem 33jährigen Steuermann R. war im November 1899 in Indien ein Holzblock auf die rechte Kopfseite gefallen. 20. Februar plötzlich linksseitige Hemiplegie mit Stimmverlust. 22. Februar 1900 Trepanation in Calcutta.

16. VI. Wiederholte Trepanation in Hamburg wegen epileptischer Anfälle.

3. III. 1900 zum drittenmal operiert.

29. V. 1903. Stat. Zwischen Scheitel und rechtem Tuber parietale ein grosser sichelförmiger Defekt im Schädeldach. Haut darüber normal. Druck auf den Defekt schmerzhaft. Krämpfe dadurch nicht ausgelöst.

Pupillen reagieren normal. SL $^{6}/_{9}$ −2,5; SR $^{6}/_{6}$ r. —2,5 D.

Gesichtsfeld konzentrisch eingeschränkt beiderseits.

Sehnenreflexe beiderseits lebhaft, l. > r.

Hautreflexe beiderseits gleich.

L. Hemianalgesie und Hemianästhesie mit Ausnahme der Geschlechtsteile.

Das Lagegefühl war links erloschen.

Liess man diesen Patienten die Augen schliessen, so war er nicht im stande, die linksseitigen oberen Extremitäten zu bewegen; am wenigsten die Hand und Finger.

Hatte er kurz vor dem Augenschluss mit Bewusstsein scharf auf seine linke Hand geblickt, so gelang es ihm, eine Zeitlang willkürliche Bewegungen mit der linken Hand auszuführen, aber allmählich wurden die Bewegungen schwächer und unsicherer.

§ 251. Wenn, wie oben angeführt, Wundt den Sehhügel höchst wahrscheinlich für das Reflexcentrum des Tastsinnes hält, in dem durch die Tasteindrücke sofort zusammengesetzte Körperbewegungen ausgelöst werden, Gruenhagen aber den Thalamus für die centrale Vereinigungsstelle willkürlicher motorischer Nervenfasern erachtet, so ist es wohl verständlich, dass der Faseranteil des Tractus opticus, der sich zum Pulvinar begibt, centripetale Erregungen zum Thalamus leitet, die nichts mit dem direkten Sehen zu tun haben. Ihm liegt nur die Aufgabe ob, im Thalamus opticus einen ständigen Erregungszustand zu erhalten; somit können diese centripetalen Sinnesreize sehr wohl für andere Reize (also taktile etc.) vikariieren, andererseits besteht im Pulvinar zugleich eine Einrichtung, dass optische Eindrücke von dem Kortex her in dasselbe gelangen können. Das wäre der Faserzug, der von der Fissura calcarina durch die Sehstrahlungen nach dem Pulvinar zieht.

Auf dieser Bahn erfolgt wahrscheinlich die Regulierung der Bewegung nach optischen Merkmalen, also nach der Taxation der Entfernung, nach dem Augenmaass. Man könnte hier an die Erscheinungen erinnern, welche bei den Turnübungen hervortreten. So z. B. wenn Freiübungen vorgenommen werden, bei welchen ein Bein erhoben gehalten wird, ist es Regel, dass der Vorturner die Übenden ermahnt, einen Punkt fest zu fixieren, um dadurch die sonst so leicht auftretenden Schwankungen des Körpers um die Gleichgewichtslage zu verhindern. Ferner das Marschieren auf einen streng fixierten Punkt. Lässt man denselben nicht aus dem Auge, so marschiert man von einem bestimmten fernen Ziele in geradester Richtung auf denselben zu, ohne von der geraden Richtung irgend wann abzuweichen. Ferner möchte hierher die Koordination der Muskeln beim Springen und bei sonstigen Turnübungen, bei welchen das Augenmaass eine gewisse Rolle spielt, zu zählen sein. Vielleicht findet im Pulvinar auch eine Verbindung jener vorerwähnten Bahn mit derjenigen statt, die Mendel und Probst als vom Pulvinar in den Bindearm verlaufend festgestellt haben, also nach demjenigen Centralorgan hin, welches mit der Gleichgewichterhaltung unseres Körpers zu tun hat, nach dem Kleinhirn. Bekanntlich gehen die Bindearme (Brachia conjunctiva) hauptsächlich aus dem Nucleus dentatus cerebelli hervor, kreuzen sich in der Raphe der Haube, verbinden sich dann durch Kollateralen mit dem roten Kern, welcher durch Seitenstrangbündel die gekreuzte Rückenmarkshälfte innerviert, und enden schliesslich zusammen mit der medialen Schleife zum grossen Teil im lateralen Thalamuskern, von dem aus die Rindenbahn zur Körperfühlsphäre gelangt. (Held-Spalteholz.)

Dass indessen im Kleinhirn diese Regelung der Bewegung gewöhnlich auf anderem Wege her erfolgt, nämlich auf dem Wege des Corpus restiforme, welches die Bahnen aus dem Rückenmark und der Medulla oblongata vereinigt und dem Cerebellum zuführt, geht unseres Erachtens aus dem Vergleich der tabischen Ataxie mit der Cerebellarataxie hervor. Wenn auch meist der Kleinhirnkranke einen mehr schwankenden Gang hat, der an den eines Betrunkenen erinnert, so gibt es doch auch Patienten, die namentlich

im Beginn der Erkrankung ganz ähnlich wie bei der Tabes gehen; der Gang ist breitbeinig und hat nicht selten einen hahnentrittähnlichen Charakter.

Beim Stehen kommt die Übereinstimmung nicht selten noch beträchtlicher in die Erscheinung. Lässt man die Füsse schliessen, so tritt bei beiden Erkrankungen ein pendelartiges Schwanken nach allen Richtungen hin ein, meistens nach hinten. Durch Balancieren sucht sich der Patient im Gleichgewicht zu erhalten.

Beim Stehen nun kann man besonders charakteristisch den Einfluss der Gesichtswahrnehmung auf die in Rede stehende Bewegungsform feststellen. Während nämlich das Schliessen der Augen die Tabiker zum Umfallen bringen kann, wird beim Cerebellarkranken das Schwanken beinahe gar nicht oder nur in geringem Grade vermehrt.

So erlernen wir also für gewöhnlich unter der unbewussten, aber immerwährenden Kontrolle und Korrektur peripherer Eindrücke namentlich von seiten der Augen und der Sensibilität eine grosse Reihe koordinierter Muskelbewegungen, wie das Gehen, Laufen, Springen, Schreiben und die zur Ausübung der Kunst und des Handwerkes notwendigen Bewegungen der Extremitäten. Je weiter wir es nun in der Ausführung dieser Bewegungen gebracht haben, um so mehr tritt die Kontrolle von seiten der Augen in den Hintergrund, ohne jedoch völlig aufzuhören. Von welcher Bedeutung der Einfluss des Auges in dieser Richtung ist, und wie häufig dasselbe vikariierend jene Kontrolle von seiten der Sensibilität ersetzt, sehen wir in der Erscheinung des Rombergschen Symptoms bei Kranken mit Sensibilitätsstörungen der Unterextremitäten. Die meisten dieser Patienten bedienen sich eines Stockes beim Gehen und kontrollieren die Bewegungen ihrer Beine durch auf den Fussboden gehefteten Blick. Bei geöffneten Augen können sie mit geschlossenen Füssen noch sicher stehen, sobald aber die Augen geschlossen werden, geraten sie ins Schwanken oder stürzen zu Boden. Ebenso treten bei Kranken mit Störungen der Lageempfindungen, der Empfindung aktiver und passiver Bewegungen erst bei Ausschluss der Augen die krankhaften Erscheinungen deutlich hervor. Sollen derartige Patienten mit der Ferse des einen Beines das Knie des anderen, oder mit dem Finger ihre Nasenspitze berühren, so gelingt die Sache noch leidlich unter Kontrolle der Augen. Bei Schluss derselben aber machen die Extremitäten oft ausgiebige ataktische Bewegungen.

Es geht daraus unseres Erachtens hervor, dass bei der Tabes die Ataxie in hohem Maasse durch den Ausfall der centripetalen Empfindungsreize bedingt ist, für welche vikariierend die auf der Bahn des Tractus zum Pulvinar gehenden optischen Erregungen eingetreten waren.

Um nun festzustellen, ob die cerebropetalen Reize, die vom Opticus nach dem Pulvinar gehen, dem Bewusstsein zugängliche Empfindungen seien, oder ob dieselben in Wirksamkeit treten, ohne die Schwelle des Bewusstseins zu überschreiten, haben wir eine Reihe von Tabikern untersucht. Die Untersuchung hat ergeben, dass das Rombergsche Phänomen auch ohne Augenschluss eintritt, wenn man dem Patienten vor die geöffneten

Augen ein durchscheinendes Papier hält. Er wird hierdurch an der Fixation behindert. Der Lichtreiz allein ist also nicht genügend, um die gestörte Koordination auszugleichen oder vielmehr zu kompensieren. Hierzu ist die bewusste Fixation nötig.

Sagt doch auch Frenkel (650), dass der Gesichtssinn der wichtigste Hülfsfaktor bei der Vornahme systematischer Übungen bei Tabikern sei. Starke Ataxie mit schweren Störungen der Sensibilität und Blindheit machen ein hoffnungsloses Ensemble aus.

In den vorher mitgeteilten Fällen (Strümpell, Seifert, unserer) gelangten wahrscheinlich dem Patienten die Haut- und Muskelempfindungen von der anästhetischen Extremität nicht zum Bewusstsein, daher kann er dieselbe wegen des fehlenden centripetalen Antriebs nicht willkürlich bewegen (centripetale Lähmung nach Hering). Erst wenn der Gesichtssinn kompensierend für die mangelnde Empfindung eintritt, kann die betreffende anästhetische Extremität willkürlich und geordnet bewegt werden.

Als Ort der inneren Verknüpfung dieses Vorganges möchten wir, wie gesagt, das Pulvinar ansehen. Wir sind uns aber wohl bewusst, dass es noch vielfacher klinischer und pathologisch-anatomischer Untersuchungen bedarf, um die Unumstösslichkeit dieser Ansicht zu beweisen.

C. Die physiologische Bedeutung der vorderen Vierhügel.

1. Ergebnisse der experimentellen Physiologie.

§ 252. Nach den Angaben Landois' (690) hat die halbseitige Zerstörung der Vierhügel bei Säugern, oder des gleichwertigen Lobus opticus bei Vögeln, Amphibien und Fischen Blindheit zur Folge, die je nach den Kreuzungsverhältnissen im Chiasma gleichseitig oder ungleichseitig lokalisiert ist. Dass der Lobus optic. bei den niederen Wirbeltieren der Ort des geistigen Sehens ist, beweist einerseits die Tatsache, dass die Abtragung der Hirnhemisphären keine Blindheit bewirkt, andererseits die Tatsache des Fehlens centraler oder für das Vorderhirn bestimmter optischer Bahnen; was durch die Forschungen Edingers und anderer Anatomen festgestellt worden ist, Ramon y Cajal (l. c. pag. 20).

Totale Zerstörung der vorderen Vierhügel bewirke Blindheit beider Augen. Hiemit sei auch der Reflex zwischen der Retina und dem Oculomotorius aufgehoben, d. h. nach Beleuchtung der Netzhaut verengern sich die Pupillen nicht mehr (Flourens).

Übrigens hatte schon 1823 Mayo (692) Versuche an Tauben angestellt, die dartaten, dass nach Durchschneidung des Opticus bei Reizung des centralen Endes die Pupille sich verengte, während Reizung des peripheren Endes keine Bewegung in ihr auslöste. Longet fand ebenso wie Andge, dass Reizung des Opticus die Pupille beider Augen verengte.

Nachdem auf diese Weise festgestellt war, dass der dem Opticus mitgeteilte Reiz seinen Weg centripetal nehme, um an irgend einer Stelle im Gehirn auf die den Sphincter iridis innervierenden Oculomotoriusfasern überzugehen, bemühte man sich, den betreffenden Ort der Übertragung zu eruieren.

Flourens (691) wies, wie schon vorher erwähnt, auf die Vierhügel hin, da er gefunden hatte, dass bei Reizung der Vierhügel neben Augenbewegungen stets auch Verengerung der Pupillen auftrete.

Longet und Budge (693) bestätigten diese Angaben. Dieselben reizten galvanisch den Opticus nach Abtragung der Grosshirnhemisphären und der Thalami optici (am Kaninchen) und erhielten jedesmal eine Verengerung beider Pupillen. Diese Wirkung blieb aus, sobald die Vierhügel zerstört worden waren.

Budge gelangte auf Grund seiner Untersuchungen zu einer genaueren Lokalisation. Er glaubte, dass der Ort der Reflexübertragung im inneren Teil der vorderen Vierhügel bei Säugetieren sich befinde.

Gudden (744) fand starke Pupillenerweiterung, wenn man den Buckel von den vorderen Zweihügeln wegnahm.

Dem widersprach Knoll (694), indem er aus seinen Experimenten erschloss, dass Verletzungen der Vierhügel bei Schonung des mikroskopisch sichtbaren Sehnerven keinerlei Veränderung in der Zusammenziehung der Pupille auf Lichteinfall hervorbringe. Er erachtete die Lokalisation des reflektorischen Centrums für die Pupillenbewegung in der Vierhügelregion für unzulässig, weil bei den bis dahin vorliegenden Versuchen (Flourens, Budge, Longet u. a.) gewöhnlich auch eine Verletzung des am vorderen Vierhügelteil sehr schwer zu vermeidenden Sehnerven stattgefunden habe.

Zu ganz anderen Resultaten gelangte Adamük (695), der die Pupille verengernden Fasern in den Abducensstamm verlegte.

Hensen und Völkers (696) suchten auf Grund ihrer bekannten Untersuchungen das Centrum für die Reflexbewegung der Pupille in den hinteren Teil des Bodens des 3. Ventrikels.

Auch Sgoblo (739) kommt auf Grund einer experimentellen und klinischen Studie über die Physio-Pathologie der Vierhügel zu dem Resultat, dass die letzteren nicht als ein Centrum für die Bewegungen der Iris aufzufassen seien.

Ferrier und Turner (742) experimentierten an Affen und konnten bei Läsionen, die auf die Masse der Vierhügel beschränkt waren, kein beständiges, charakteristisches Symptom hervorrufen. Die Kontraktion der Pupillen verschwand nämlich bald.

In § 81 pag. 124 hatten wir schon in Kürze den Verlauf der Pupillenfasern nach den Untersuchungen Bechterews (241, 242 u. 243), Darkschewitschs (244), Bachs (246 u. 247), Bernheimers (192 und 248) und Henschens (701) beschrieben. In den folgenden Zeilen handelt es sich lediglich um die Stellung, welche die verschiedenen Forscher den Vierhügeln in bezug auf die Pupillenbewegung zuerkennen. Daher sei nochmals die

Bechterewsche Behauptung hervorgehoben, dass die Pupillenfasern nicht in die vorderen Vierhügel eintreten. Derselben Ansicht ist Darkschewitsch (244) und Mendel (702), der die Pupillenfasern nach dem Ganglion habenulae verfolgt haben will. Nach Massaut (700) dagegen ziehen die Pupillenfasern zur oberen weissen Schicht der vorderen Zweihügel, um sich von hier aus zum Oculomotoriuskern zu begeben.

Ob die Pupillenfasern im Colliculus ant. enden, ist nach Henschens (701) Ansicht klinisch-anatomisch noch nicht endgültig bewiesen, es sei aber wahrscheinlich.

In den anatomischen Lehrbüchern v. Gehuchtens (740) und Dejerines (741) finden wir, dass beide Autoren zu dem Schluss gelangen, dass der vordere Vierhügel vom N. opticus wohl nur Pupillenfasern erhalte.

Bernheimers Untersuchungen, die wir auf pag. 126 wiedergegeben haben, sprechen ebenfalls zu gunsten der vorderen Vierhügel, wie auch diejenigen Probsts (703).

Im Jahre 1903 nun hat Bach in Gemeinschaft mit H. Meyer seine Untersuchungen, die wir auf pag. 125 referiert haben, weiter fortgeführt. Da dieselben von grosser Wichtigkeit sind, indem sie auf die Rolle der Vierhügel ein ganz besonderes Licht werfen, so sei die Ansicht dieser beiden Forscher hier spezieller hervorgehoben:

Die Pupillenreflexbahn beginnt in der Netzhaut. Welche Elemente derselben speziell der Auslösung des Pupillenreflexes dienen, wissen wir zur Zeit noch nicht, jedoch scheint die Maculagegend eine besondere Bedeutung zu haben. Nach dem Austritt aus dem Auge verlaufen die Pupillenreflexfasern im Opticus wohl untermischt mit den Sehfasern. Im Chiasma des Menschen ist eine partielle Kreuzung anzunehmen. Im Tractus opticus verlaufen die Seh- und Pupillenfasern zusammen. Kurz vor dem äusseren Kniehöcker erfolgt eine Trennung der Seh- und Pupillenfasern derart, dass die Sehfasern in der Hauptsache oder ausschliesslich den äusseren Kniehöcker passieren, während die dem Pupillenreflex dienenden Fasern in den vorderen Vierhügelarm eintreten und nach den Vierhügeln hinziehen. Zwischen den Endigungen der Pupillenreflexbahnen und dem Oculomotoriuskern sind im vorderen Vierhügeldach Schaltzellen vorhanden.

Bach glaubt nun auf Grund seiner Untersuchungen, dass hauptsächlich Zellen des proximalen Oculomotoriuskernabschnittes für die Innervation des Sphincter pupillae in Frage kommen. Ferner meint er, dass das Ganglion ciliare bei der Pupillenbewegung eine grosse Rolle spiele. Vergl. dagegen Neurol. d. A., Bd. II, pag. 51.

Weiterhin behauptet Bach (699), dass ausser dem vorher geschilderten Reflexbogen der Pupille noch ein anderer in Frage komme, der sich am untersten (spinalen) Ende der Rautengrube schlösse. Dieses Centrum soll eine Hemmung des Tonus des Sphinctercentrums bewirken.

2. Ergebnisse der klinischen Beobachtungen und der pathologisch-anatomischen Befunde.

§ 253. Gowers hebt in seinem ausgezeichneten Handbuch der Nervenkrankheiten hervor, Läsionen, deren Einfluss auf die Corpora quadrigemina beschränkt sei, wären so selten, dass in bezug auf die entstehenden Symptome grosse Zweifel herrschten. Ebenso spricht Nothnagel (704) in seiner topischen Diagnostik von dem empfindlichen Mangel, dass bei den Vierhügeln fast gar keine verwertbare Beobachtungen von Ausfallserkrankungen in Gestalt von ganz auf diese Gebilde beschränkten Prozessen vorlägen. Doch stellte er im Jahre 1879 noch den Satz auf, dass die Erkrankung der vorderen Vierhügel fast immer mit Abnahme des Sehvermögens bezw. Blindheit einherginge. Nothnagel hebt jedoch zugleich in Parenthese hervor, dass einige Fälle dagegen zu sprechen scheinen.

Seit der Ausgabe des Nothnagelschen Werkes ist die einschlägige Kasuistik durch einige recht interessante Beobachtungen bereichert worden, die wir hier nur in aller Kürze anführen wollen, da wir ein genaueres Eingehen uns für den nächsten Band dieses Werkes vorbehalten.

Wir wollen hier nur den von Eisenlohr (290) mitgeteilten Fall referieren, der von Saenger, damals Assistent des Herrn Dr. Eisenlohr, ophthalmologisch genau untersucht und mitbeobachtet worden war.

Es handelte sich um einen 23jährigen Bäckergesellen, der sich Mai 1889 eine Revolverkugel in die rechte Schläfe geschossen hatte. Es traten Schlafsucht und später Schwindelgefühl auf, jedoch keinerlei cerebrale Herderscheinungen. Im August entwickelte sich der Paralysis agitans ähnliches Zittern des linken Armes. Strabismus divergens oc. sin. Rechte Pupille weiter als die linke, beide reagierten träge und nur bei intensiver künstlicher Beleuchtung. Fundus oculi normal. Im Oktober Beschränkung der Bulbusbewegungen besonders nach oben und unten. Die rechte Pupille fast doppelt so gross wie die linke. Tremor des Kopfes, Polyurie. November Kopfschmerz, Erbrechen, zunehmender Sopor. Ataktischer Gang. Dezember rechtsseitige Stauungspapille, später rechtsseitige Ptosis. Herabsetzung der Sehschärfe anfänglich links $^{20}/_{70}$, rechts $^{20}/_{40}$, später links $^{20}/_{200}$, rechts $^{20}/_{70}$. Hierbei muss hervorgehoben werden, dass links ein alter Strabismus divergens und myopischer Astigmatismus vorhanden war.

Sektion: Die Kugel ging durch das rechte Stirnbein, am Fornixschenkel vorbei, dicht neben dem Kopf des Streifenhügels am Boden des 3. Ventrikels entlang in das rechte Vierhügelpaar, woselbst sie sich fest eingekapselt vorfand. Vom rechten Vierhügeldach blieb nur eine wenige Millimeter dicke Decke unverletzt. Die Umgebung des Geschosses war verfärbt, aber nicht eigentlich erweicht.

Die allmähliche Herabsetzung der Sehkraft ist wohl nicht auf die Läsion der Vierhügel selbst, sondern auf die reaktive Wirkung des Geschosses auf den benachbarten Tract. opticus oder den äusseren Kniehöcker zu beziehen; wie das auch schon v. Monakow (705) bei Besprechung dieses „interessanten, einem Experimente gleichkommenden Falles" hervorgehoben hat.

Die am genauesten untersuchte einschlägige Beobachtung Jacobs (289) ist wegen der zu ausgedehnten Zerstörungen nicht zu verwerten. Vergleiche auch Bd. I der Neurologie des Auges, pag. 365.

Die Fälle von Rossolimo (291), Geissler (292) und Bastian sind nicht beweisend für die Abhängigkeit des Grades der Sehschärfe von dem vorderen Vierhügelpaar.

In den Fällen Ilberg (293), Henoch (294), Ferrier (295), Marina (296) und Lichtheim (298) fand sich bei partieller Vierhügelaffektion keine Sehstörung.

In den Fällen Seidel (299) und Ruel (300), in welchen sich ebenfalls eine partielle Vierhügelerkrankung fand, war die Sehschärfe ohne ophthalmoskopischen Befund herabgesetzt. Während hingegen in den Fällen Weinland (301), Kohts (302), Hall (303), Sachs (304), Gowers (305), Marina (296) von partieller Vierhügelzerstörung die Sehstörung auf eine Affektion des Opticus, oder des Tractus, oder endlich des Corp. genic. ext. bezogen werden muss.

In der Literatur finden sich noch Beobachtungen, in welchen die ganze Vierhügelgegend durch eine Neubildung zerstört war. Einige Fälle, Goldzieher (306), Kolisch (307), Bristowe (308) verliefen ohne Sehstörung; andere: Klebs (309), Fischel (309) und Pilz zeigten eine Herabsetzung des Sehvermögens bei normalem, ophtalmoskopischem Befunde, und endlich gibt es Beobachtungen von Nothnagel (310), Duffin (311), Annuske (312), Fisher (313) und Lichtheim (298), in welchen eine Herabsetzung der Sehschärfe bei verändertem Augenhintergrunde konstatiert worden war.

Aus dieser Zusammenstellung, die wir der verdienstvollen Arbeit Bachs (288) entnommen haben, geht u. E. unzweifelhaft hervor, dass durch eine Zerstörung der Vierhügel keine Erblindung bewirkt wird; ob eine Sehstörung zu stande komme, lässt sich auf Grund des vorliegenden Materials nicht mit Sicherheit feststellen.

Auch von Monakow (l. c. pag. 600) sagt, „sicher ist soviel, dass die Ausschaltung eines ganzen vorderen Zweihügels beim Menschen eine nur sehr mässige Beeinträchtigung des Sehvermögens bedingt und den Farbensinn intakt lässt. Stellen sich ernstere Sehstörungen ein, dann ist dies auf Mitbeteiligung des Hauptsehcentrums beim Menschen, d. h. des äusseren Kniehöckers resp. des Sehstreifens zu beziehen.

§ 254. „Eine weit grössere Bedeutung als die Beeinträchtigung des Sehvermögens kommt bei Herden im Vierhügeldach zweifellos dem Verhalten der Pupille und den Augenbewegungen zu", so fährt v. Monakow fort und wir pflichten ihm, namentlich was die Pupillen betrifft, durchaus bei, wenn auch Biancone (743) in seiner neuerdings publizierten eingehenden Studie zu dem Resultate gelangt ist, dass bei Tumoren der Vierhügel die Reaktion der Pupillen nicht gestört zu sein brauche, und dass daher das Pupillencentrum nicht in den Vierhügeln seinen Sitz habe.

Leider ist das kasuistische Material, um diese Frage zu beantworten, recht spärlich. Auf folgenden Fall eigener Erfahrung wollen wir um so eher eingehen, da derselbe literarisch nicht leicht zugänglich ist.

Im Jahre 1889 hat Saenger denselben in den Jahrb. der Hamburg. Staatskrankenanstalten publiziert. Wegen des genau erhobenen und von Herrn Dr. Eisenlohr bestätigten patholog. anatomischen Befundes wollen wir hier denselben in Kürze mitteilen.

Ein 53jähriger Schlossergeselle hatte einen Schlaganfall erlitten, wodurch totale Lähmung der linken oberen und unteren Extremitäten mit Beteiligung des linken Facialis und Hypoglossus eingetreten war; nebenbei fanden sich linksseitige Hemianästhesie, Herabsetzung der centralen Sehschärfe, linksseitige homonyme Hemianopsie mit hochgradiger konzentrischer Einschränkung und, was uns hauptsächlich hier interessiert, absolut reaktionslose Pupillen sowohl bei Lichteinfall, wie bei Konvergenz und Akkommodation.

Die Sektion ergab eine ausgedehnte einseitige Zerstörung des hinteren Teils der inneren Kapsel. Die Degeneration erstreckte sich in die Stabkranzfasern, den Thalamus opticus, die Einstrahlungen in die Opticusganglien und vor allem in den vorderen Vierhügel nebst hinterer Kommissur.

Während der eigentliche Oculomotoriuskern in den tieferen Regionen völlig intakt war, fanden sich im vordersten Abschnitt desselben reichliche, kapilläre Hämorrhagien, und zwar waren rechts von der Medianlinie eine frische Blutung und mehrere kleine um dieselbe herum vorhanden; links waren nur ganz kleine perivaskuläre Blutungen zu konstatieren. In diesem ganzen Gebiete waren die Ganglienzellen nicht auffallend verändert. Die Oculomotoriusfasern waren völlig intakt.

In der Epikrise zu diesem Falle bezogen Eisenlohr und Saenger die Reaktionslosigkeit der Pupille auf die Erkrankung der den vorderen Vierhügel benachbarten Partien (vord. Vierhügelarm und Corp. genicul. mediale). Die beiden Kernabschnitte des Oculomotorius, die für die Pupillarbewegung in Anspruch genommen werden, nämlich der Westphalsche und der vordere dorsale Kern, konnten nicht gut angeschuldigt werden, weil die Veränderungen und Blutungen in den betreffenden Partien entschieden frischen Datums waren.

Die Doppelseitigkeit des Pupillenbefundes erklärt sich durch die Beteiligung der Fasern der hinteren Kommissur.

Die Deutung der Herabsetzung der centralen Sehschärfe durch Annahme der Läsion gewisser im vorderen Vierhügel verlaufender Fasern des Tract. optic. ist nur eine vermutungsweise, ganz ähnlich wie in dem auf pag. 339 beschriebenen Falle Eisenlohrs von traumatischer Verletzung des rechten vorderen Vierhügels, bei welchem aus der Pupillarstörung sogar die richtige Diagnose der Erkrankung des Vierhügels gestellt worden war.

Ferner fand v. Monakow bei einer akut sich entwickelnden einseitigen Lähmung des Sphinkters und des Akkommodationsmuskels einen kleinen sklerotischen Herd im lateralen Abschnitt des gleichseitigen vorderen Zweihügels.

In Hopes (314) Fall, in welchem ein Tumor den vorderen Vierhügel zerstört hatte, bestand frühzeitig reflektorische Pupillenstarre beiderseits. Dasselbe beobachtete Kolisch (315) bei Zerstörung des rechten vorderen Vierhügels.

Pontoppidan (316) konstatierte Erweiterung und träge Pupillenreaktion in einem Falle, bei welchem ein Tumor einen beträchtlichen Druck auf die Vierhügel ausgeübt hatte.

Demgemäss scheint doppelseitige Zerstörung des Vierhügeldachs doppelseitige reflektorische Pupillenstarre, einseitige Zerstörung nur gleichseitige reflektorische Pupillenstarre zu bewirken.

§ 255. Sehr häufig findet man, wie vorher schon erwähnt, bei Vierhügelaffektionen Störungen der Augenbewegungen.

Nothnagel (704) legt auf das Auftreten einer doppelseitigen Läsion einzelner gleichwertig wirkender Nerven besonderen Wert, namentlich wenn daneben keine alternierende Extremitätenlähmung besteht. Diese Doppelseitigkeit der Oculomotoriusbeteiligung scheine sich auch bei einseitiger Vierhügelerkrankung zu finden.

v. Monakow (705) behauptet, die Augenmuskellähmungen seien in der Regel associiert; jedes Auge könne eine Herabsetzung der Beweglichkeit in verschiedenem Sinne erfahren; meist zeigten sich nur partielle Einschränkungen in den Bewegungen der Bulbi und zwar vorwiegend der Bewegungen nach oben und unten, weniger nach der Seite.

Nach Oppenheim (706) kommt doppelseitige Parese gleichnamiger Augenmuskeln vor und zwar Ptosis duplex, Lähmung der Recti interni, Lähmung der Recti superiores (und Obliq. inferiores) oder dieser und der inferiores, respektive associerte Blicklähmung nach oben und unten. In einigen Fällen stellte sich im Verlauf der Beobachtung eine einseitig beginnende, dann auch auf die andere Seite übergreifende und sich schliesslich mehr und mehr vervollständigende Oculomotoriuslähmung, seltener eine totale Ophthalmoplegie ein. Dabei blieben am häufigsten die Pupillarnerven, einmal die Levatores palp. sup. verschont. Oppenheim beobachtete eine mehrmals rezidivierende Ophthalmoplegie. Bristowe, Reinhold u. a. beobachteten auch Beteiliguug des Abducens. Selten kommt eine Trochlearislähmung vor, jedoch spricht eine Kombination von Trochlearis und Oculomotoriuslähmung für eine Vierhügelerkrankung. Niemals jedoch wurde eine associierte Lähmung der Seitwärtswender beschrieben (Oppenheim).

Im I. Bande der Neurologie des Auges haben wir auf pag. 451 einen Fall von Steffen (707) mit doppelseitiger Ptosis bei freier Bewegung der Augäpfel und einen zweiten von Bruns (708) beschriebenen Fall mit doppelseitiger Ptosis, an die sich eine ausgedehnte Augenmuskellähmung angeschlossen hatte, mitgeteilt. In beiden Fällen handelte es sich um einen Tumor der Vierhügelgegend.

Ob in den Vierhügeln ein Centrum für die Hebung und Senkung des Blicks vorhanden ist, lässt sich nach der vorliegenden Kasuistik noch nicht mit Sicherheit entscheiden.

Die bekannten Neurologen Oppenheim und Bruns meinen, dass man zur Annahme besonderer Centren für diese Bewegungen nicht gezwungen sei,

da die gruppenartige Anordnung der Oculomotoriuskerne das Zustandekommen einer doppelseitigen Lähmung der Heber und Senker des Blicks zur Genüge erkläre.

In dem auf pag. 339 mitgeteilten Falle Eisenlohrs fand sich anfangs eine Beschränkung der Bulbusbewegungen nach oben und unten; später trat rechts Ptosis ein.

In einem Falle Henochs war die Hebung des Blickes unmöglich. Eine Lähmung der Heber beider Augen, Parese der Senker und reflektorische Pupillenstarre fand sich ebenfalls in Hopes Fall (709) bei Zerstörung der oberflächlichen Vierhügelpartieen durch ein Sarkom.

Jedoch liegen eine ganze Reihe anderer Beobachtungen von Vierhügelaffektionen vor, in welchen die Hebung und Senkung des Blickes erhalten und andere Muskeln affiziert waren.

Immerhin hat in einem soeben erschienenen Buche Schwarz (676) als diagnostischen Satz ausgesprochen: „Blicklähmung nach oben oder nach unten, oder eine einer Blicklähmung ähnliche asymmetrische Lähmung der Heber oder der Senker beider Augen lässt eine Erkrankung der Vierhügel annehmen."

Auf pag. 451, Band I der Neurologie des Auges hatten wir schon mitgeteilt, dass Oppenheim (706) die bei den Vierhügelgeschwülsten beobachteten Augenmuskellähmungen als nukleare erklärte. Es muss jedoch hervorgehoben werden, dass auch die austretenden Wurzelbündel des Oculomotorius, Trochlearis und eventuell des Abducens eine Alteration erlitten haben, ferner dass eventuell die supranukleären Fasern lädiert worden sein könnten.

Nach Bach (699) besteht das Charakteristischste der Augenmuskellähmungen bei Vierhügelerkrankung im Auftreten von symmetrischen Lähmungen, wobei der Grund der Lähmung auf beiden Seiten ein verschiedener sein kann; ferner in der Kombination von Trochlearis und Oculomotoriuslähmung, besonders wenn nur einzelne der vom Oculomotorius versorgten Muskeln betroffen sind.

Einen merkwürdigen Gegensatz hierzu bildet der Satz Bruns' (708) in seiner bekannten Monographie „Eine Ophthalmoplegie, die das ganze Krankheitsbild beherrscht, in den typischen Fällen das erste Symptom bildet und auf der Höhe Augenmuskeln beider Seiten, aber nicht ganz symmetrische und nicht gleiche befallen hat, lassen den Sitz eines Tumors mit Wahrscheinlichkeit in den Vierhügeln vermuten. Meist ist der Abducens und die innere Augenmuskulatur frei, nicht selten auch der Levator. palpebr. sup."

Aus alledem geht mit Evidenz hervor, dass es noch vielfältiger Beobachtung genau klinisch untersuchter circumskripter Vierhügelaffektionen bedarf, um Klarheit in die lediglich von den Vierhügeln abhängigen Störungen der Augenbewegungen zu bringen, da in dem vorliegenden kasuistischen Materiale zu vieles sich widerspricht.

§ 256. In dem auf pag. 399 mitgeteilten Fall Eisenlohrs findet sich „ataktischer Gang" vermerkt. Diese Koordinationsstörung ist ein so häufig bei Vierhügelaffektionen vorkommendes Symptom, dass schon vor langen Jahren Nothnagel die Ansicht ausgesprochen hatte, die Kombination von Augenmuskellähmungen und Ataxie erlaube die Diagnose auf eine Vierhügelerkrankung. Während Nothnagel Wert darauf legt, dass die Ataxie vor der Ophthalmoplegie eintreten müsse, behauptet Bruns, dass die umgekehrte Reihenfolge charakteristischer für den Sitz der Läsion in den Vierhügeln sei, weil die erstgenannte Reihenfolge sich auch bei den Kleinhirntumoren fände.

Was die Deutung der Ataxie betrifft, so besteht ein Streit darüber, ob dieselbe ein direktes Vierhügel- oder ein indirektes Kleinhirnsymptom sei.

Indem Bernhardt sich letzterer Ansicht zuneigt, lässt Bruns diese Frage offen, während Nothnagel die Ursache dieser Erscheinung in die Vierhügel selbst verlegt. Eisenlohr hat die Affektion der Bindearme als Ursache der Koordinationsstörung angesprochen.

§ 257. Was das häufig auch beobachtete Zittern betrifft, so lässt sich etwas Abgeschlossenes hierüber nicht geben. Es sei nur nochmals hier hervorgehoben, dass der öfter zitierte Fall Eisenlohrs auch dieses Symptom in ausgesprochener Weise dargeboten hat, vielleicht bedingt durch eine Fernwirkung auf die motorische Leitungsbahn.

Der Vollständigkeit halber sei noch zum Schluss hervorzuheben, dass nach den Untersuchungen Weinlands (710) die Affektionen der Vierhügel, besonders des hinteren Zweihügels und seiner Arme zu einer Beeinträchtigung des Hörens führen kann.

Die optischen Reflexe.

§ 258. Wie aus den seitherigen Erörterungen hervorgeht, beobachten wir, entsprechend der physiologischen und psychologischen Bedeutung des Sehorgans, bei Erregungen der Netzhaut eine grosse Menge von Bewegungsvorgängen an der interioren und exterioren Bulbusmuskulatur, sowie an der Gesichts-, Hals- und Rumpfmuskulatur, welche teils einen rein reflektorischen Charakter zeigen, wie z. B. der Pupillenreflex und das Blinzeln. Andere tragen mehr den Charakter der Zwangsbewegungen an sich, wie die Fusions- oder Ausgleichsbewegungen des Bulbus, oder wie die Bulbus- und Kopfdrehungen nach der Seite, auf welcher plötzlich peripher ein Retinalreiz erfolgt. Andere, wie die Abwehrbewegungen sind mehr Zweckmässigkeitseinrichtungen mit reflektorischem Charakter, ohne im strengen Sinne den Reflexbewegungen zugezählt werden zu können. Meist sehen wir im Verhältnis zur Steigerung des Reizes die Erregung auf entfernte Bewegungscentren sich ausbreiten, und dann geradezu Reflexbewegungen mit dem Charakter der Zweckmässigkeit auftreten. Gelangen wir z. B. aus einem mässig erleuchteten Zimmer in den Sonnenschein, so erfolgt zugleich mit der Kontraktion der Iris die mehr oder minder starke reflektorische

Kontraktion des M. orbicularis palpebr. zur Schaffung einer möglichst engen Lidspalte. Bei stärkeren Reizen geht die Erregung auch auf andere vom Facialis versorgte Gesichtsmuskeln über, durch deren Kontraktion die Gesichtshaut mehr gegen das Auge gehoben wird. Bei sehr starken optischen Reizen erfolgt daneben aber auch eine heftige Kontraktion gewisser Halsmuskelgruppen. Hat doch ein jeder von uns schon erfahren, welch energische Kontraktion des Orbicularis und der Gesichtsmuskeln mit einer Nickbewegung des Kopfes erfolgt im Momente des Aufleuchtens des Blitzlichtes bei photographischen Momentaufnahmen in einem verdunkelten Raume.

Oft ändern auch diese reflexartigen Bewegungen ihren Charakter je nach der Intensität der optischen Reize, indem sie bei schwächeren Erregungen als Zweckmässigkeitsbewegungen auftreten, wie z. B. das Wenden der Bulbi und eventuell des Kopfes nach derjenigen Seite, auf welcher im Gesichtsfelde eben ein Reiz aufgetaucht war, der unsere Aufmerksamkeit beanspruchte, während bei plötzlichen und intensiveren Reizen von derselben Gegend die Zweckmässigkeitsbewegungen nach der entgegengesetzten Richtung in Fluchtbewegungen umschlagen. Denn nun erfolgt eine ebenso plötzliche als energische Abwendung beider Bulbi, des Kopfes und Rumpfes nach der entgegengesetzten Seite als derjenigen, auf welcher der Reiz aufgetreten war, wie wir dies namentlich prägnant bei Kindern beobachten können. Die Zweckmässigkeitsbewegungen, welche den Kopf und die Augen behufs besserer Orientierung bei minder plötzlich auftretenden und schärferen Reizen dem peripher erscheinenden Objekte zugewandt hatten, werden bei sehr starken plötzlichen Reizen von der Gesichtsfeldperipherie her noch zweckmässiger zu Fluchtbewegungen. Diese letztere Form der Bewegung erfolgt rein reflektorisch, denn erst nachdem die Bewegung in ihrem vollen Umfange erfolgt war, beschäftigen wir uns mit der Frage, ob es nötig gewesen wäre, eine derartige Bewegung auszuführen. Die diese Bewegungen verursachende Erregung durchläuft gewiss das optische Wahrnehmungscentrum und gelangt von da auf den centrifugalleitenden Faseranteilen der Sehstrahlungen zu den vorderen Vierhügeln und dem Pulvinar, von welch letzterem die Erregung auf die Hals- und Rumpfmuskulatur weiter gegeben wird.

Erst auf Grund vielfältiger Erfahrungen in vorgeschritteneren Jahren machen sich mehr oder weniger vom Grosshirn ausgehende Hemmungseinflüsse gegen diese Bewegungen geltend.

§ 259. Die von der Retina ausgehenden Reflexe teilen wir am besten ein:

1. in Zweckmässigkeitsbewegungen,
2. in Atmungsreflexe,

1. Die von der Retina ausgelösten reflektorischen Zweckmässigkeitsbewegungen.

Dieselben teilen sich wieder in solche, welche

a) gegen die Blendung in Aktion treten, als:

α) der Pupillenreflex,
β) der Blinzelreflex,

b) in solche, welche zur richtigen Einstellung des Auges dienen, als:
α) die associierten Bulbusbewegungen bei peripher im Gesichtsfeld auftretenden Reizen eventuell verknüpft mit Kopfdrehungen nach derselben Seite,
β) die Fusions- oder Ausgleichbewegungen im Interesse des binokularen Einfachsehens bei vorgehaltenem Prisma vor ein Auge;

c) die Fluchtbewegungen der Bulbi und des Kopfes nach der entgegengesetzten Seite, auf welcher plötzlich und intensiv ein Reiz peripher im Gesichtsfeld auftaucht.

a) Die Blendungsreflexe.

α) Die Pupillenreflexe.

§ 260. Der Pupillenreflex ist ein reflektorischer Vorgang von seiten der Retina, bei welchem die Erregung nicht das optische Wahrnehmungscentrum am Boden der Fissura calcarina durchläuft. Als Beweis für diese Erscheinung dienen folgende auf Tabelle 4 p. 348 zusammengestellte klinische Beobachtungen, bei welchen durch doppelseitige Herde in den optischen Bahnen jenseits der primären Opticuscentren Blindheit auf beiden Augen hervorgerufen worden war bei intakter oder nahezu intakter Erhaltung der Pupillenreaktion auf Licht.

Die Bahn, auf welcher dieser Reflex erfolgt, ist § 81, pag. 124 genauer beschrieben worden; vergleiche auch pag. 36 unten und pag. 338 dieses Bandes.

Es verläuft daher die Erregung durch den Opticus der einen Seite nach dem Pupillenkern der beiden Seiten und vice versa.

Dieser vom Willen völlig unabhängige und unbeeinflusste Reflex dient offenbar zur Regulierung der ins Auge fallenden Lichtmenge. Denn je intensiver die Lichtquelle ist, um so energischer kontrahiert sich die Pupille. Auf Beleuchtung der Macula lutea erfolgt der Reflex am energischsten. Andererseits kommt in Betracht, dass mit engerem Lichtkegel im allgemeinen schärfere Netzhautbilder erzielt werden.

Dass die Reflexbewegung der Pupille auf Licht durchaus den Charakter organischer Zweckmässigkeit an sich trägt, ist durch Cl. Du Bois-Reymond 639) noch weiter ausgeführt worden, indem er durch photographische Abbildungen der Pupille bei Magnesiumlicht nachweisen konnte, dass die Adaptation der letzteren bis zu den geringsten Lichtstärken hinab stattfindet. Die Pupille ist in absoluter Dunkelheit so weit, dass die Iris hinter dem Cornealrand verschwindet.

Man hat die Tatsache, dass die Erregung für die Pupillenkontraktion auf Licht das optische Wahrnehmungscentrum am Boden der Fissura calcarina

nicht durchläuft, benutzt, um die Differentialdiagnose bei homonymer Hemianopsie zu stellen zwischen basalen und intracerebralen Erkrankungsherden. Besteht z. B. eine rechtsseitige homonyme Hemianopsie, bei welcher also die linken Netzhauthälften eines jeden Auges ausser Funktion gesetzt sind, und es bleibt bei Belichtung derselben die Pupillenreaktion aus, dann muss der die Hemianopsie erzeugende Krankheitsherd im linken Tractus opticus liegen, denn nur an dieser Stelle kann dann die Leitung der Pupillenfasern nach dem Pupillenkerne hin unterbrochen sein. Liegt dagegen der Krankheitsherd jenseits des Abganges der Pupillenfasern, also im Corpus geniculatum externum oder kortikalwärts von demselben, dann wird die Beleuchtung der ausser Funktion gesetzten Netzhauthälften auch unbehindert eine Kontraktion der Pupille auf Licht hervorrufen. Leider steht aber dieser theoretisch richtigen Erwägung praktisch das Hindernis entgegen, dass wegen der Zerstreuung des Lichtes im Augeninnern die Schwierigkeit vorliegt, lediglich auf eine bestimmte umschriebene Stelle einer Netzhauthäfte im Augenhintergrunde Licht einwirken lassen zu können, ohne dass durch Reflexion die andere Hälfte der Retina dadurch auch erregt würde.

β) Über den Blinzelreflex

und seine Bahn von der Retina nach dem Facialiskern hatten wir uns Band I, pag. 27—29 und pag. 582 näher ausgelassen, und verweisen wir hier auf jene Darlegung.

§ 261. Der Blinzelreflex dient nicht allein zur Verengerung der Lidspalte, zur Abwehr zu grellen Lichtes und zum Schlusse des Auges für die Erholung desselben, d. h. zur Anhäufung von Assimilierungsmaterial in der Retina, sondern er bildet auch ein Schutzorgan des Auges gegen Gefahr und manifestiert sich hauptsächlich dann, wenn plötzlich ein Gegenstand in der Gesichtsfeldperipherie auftaucht, oder wenn plötzlich zu grelles Licht das Auge trifft. Häufig verbindet sich dann auch mit ihm wie z. B. beim Aufleuchten des Blitzlichtes eine reflektorische Nickbewegung des Kopfes, eventuell eine Fluchtbewegung des Rumpfes.

Die Bahn dieses Reflexes geht durch das optische Wahrnehmungscentrum.

Ob ein optischer Blinzelreflex bei jenen Tabelle IV beschriebenen Fällen von Amaurose bei doppelseitiger Zerstörung der Sehstrahlungen und des kortikalen Sehcentrums auftritt, ist bei den betreffenden Fällen nicht angegeben worden.

b) Zweckmässigkeitsbewegungen mit reflektorischem Charakter, welche zur richtigen Einstellung des Auges dienen.

§ 262. Wir hatten im § 134 pag. 190 hervorgehoben, dass für den normalen Menschen ein angeborener Zwang bestehe, die Augen so einzustellen, dass das Bild eines Gegenstandes, der gerade unsere Aufmerksamkeit erregt, auf die Fovea centralis geworfen wird. Ferner dass wir es durch eine ganz enorme

Tabelle IV. Fälle von doppelseitiger Erblindung mit erhalten gebliebener Pupillenreaktion auf Licht mit Sektionsbefund.

Autor und Literaturangabe	Art der Sehstörung	Pupillenreaktion	Augenspiegelbefund	Sektionsbefund
1. Neunkirchen: Ein Fall von doppelseitiger kortikaler Hemianopsie. Inaug.-Dissert. Marburg 1900.	Apoplektiform entstanden. Erst rechtsseitige, dann linksseitige homonyme Hemianopsie. Doppelseitig blind.	Die Pupillenreaktion auf Licht war stets eine prompte.	Beiderseits normaler ophthalm. Befund.	Die Sehstrahlungen waren beiderseits in ihrem hinteren Abschnitte zerstört.
2. O. Meyer: Monatsschr. f. Psychiatrie und Neurologie 1900.	Erst rechtsseitige, dann linksseitige homonyme Hemianopsie. Doppelseitig blind.	Pupillenreaktion prompt bei centraler Beleuchtung. Bei Belichtung peripherer Netzhautstellen etwas verlangsamt.	Augenspiegelbefund beiderseits normal.	Der rechte Cuneus affiziert. Der linke Occipitallappen zeigte an seiner Unterfläche eine in seiner Längsachse liegende 6 cm lange und 3 cm breite Cyste.
3. Schmidt-Rimpler: Archiv f. Augenheilk. XXVI.	Erst rechtsseitige, dann linksseitige homonyme Hemianopsie. Anfangs beiderseits blind, später Besserung des Sehvermögens.	Die Pupillen reagierten beiderseits auf Licht, links etwas schneller als rechts. Die Reaktion trat immer ein, auch wenn man das Licht nach oben oder unten, rechts oder links hielt.	Augenspiegelbefund beiderseits normal.	R. Occipitallappen: Erweichungsherd auf der Grenze zwischen grauer und weisser Substanz. Links in der hinteren Partie des Hinterhauptslappens auf der Grenze zwischen grauer und weisser Substanz 3 bis 4 linsen- bis erbsengrosse gelbliche, aus schmieriger Masse bestehende Herde.
4. v. Monakow: Neurolog. Centralblatt XIX, pag. 681.	Plötzlich doppelseitig erblindet nach kurzem Bewusstseinsverlust.	Normale Pupillenreaktion.	Normaler Augenspiegelbefund.	Beiderseits ziemlich symmetrisch ältere demarkierte Rindenerweichungen im Gebiete der Fissura calcarina, des Gyrus lingualis und teilweise auch des Gyrus occipitotemporalis, links mehr wie rechts, die durch Embolie bedingt waren.
5. Ballaban (polnisch): Ref. Jahresb. f. Ophth. 1901, 387.	Beiderseits Hemianopsie.	Pupillen prompt reagierend.	?	„Der Sitz der Erkrankung war in sechs Fällen kortikal gelegen.“! —
6. Seppilli: Riv. sperim. di freniatria XVIII. 2. 1902. Ref. Jahresb. f. Ophth. 1892, 543.	Im ersten Falle war nach einem apoplektischen Anfalle, ausser vollständiger Erblindung . . . . . Ausserdem noch 2 Fälle, die jedoch bezüglich der Pupillen ungenau referiert sind.	kein weiteres Symptom nachweisbar.	Das ophthalmosk. Bild normal.	Bei der Sektion ergab sich je ein Erweichungsherd in der Markmasse des Hinterhauptslappen, der sich bis zum hinteren Ende der Parietalwindungen fortsetzte.

7. Anton: Mitteil. des Vereins der Ärzte in Steiermark 1896, Nr. 3.	Beiderseits völlige Blindheit.	Normale Pupillenreaktion.	Ophth. Ref. normal.	Erweichung in beiden Hinterhauptslappen.
8. Berger: Breslauer ärztl. Zeitschrift Nr. 1, 3 u. 5.	Völlig erblindet.	Normal.	Normal.	Erweichung in beiden Hinterhauptslappen.
9. Berger: Neurol. Centralblatt 1885, 226.	Fast völlige Erblindung. Lichtempfindung erhalten.	Reaktion nicht deutlich.	Normal. Papillen blass.	Erweichung in beiden Hinterhauptslappen.
10. Bouveret: Lyon médical 1887, Bd. 56, pag. 338.	Völlig erblindet.	Normale Reaktion.	Normal.	Erweichung in beiden Hinterhauptslappen.
11. Rossolimo: Neurolog. Centralblatt XV, 635.	Beiderseits blind. Apoplektiform entstanden.	Die rechte Pupille etwas weiter als die linke, beide reagieren.	?	Links: gelbe Erweichung der Spitze des Hinterhauptslappens, des Cuneus und des Gyrus lingualis. Rechts: Kolossaler Bluterguss im Bereiche der basalen Ganglien, umgeben von einer Zone roter Erweichung; zerstört sind hierdurch beide Kapseln weit nach hinten im Bereich der weissen Substanz des Occipitallappens.
12. Oulmont: Gaz. hebdom. Nr. 38, pag. 607, 1889.	67jähriger Mann plötzlich mit Schwindel erblindet.	Die Pupillen waren erweitert und fast reaktionslos (ausgedehnte Erweichung in beiden Hemisphären).	?	Links umfasste die die ganze Dicke der Hirnsubstanz betreffende Erweichung aussen die drei Occipitalwindungen und den hintersten Abschnitt des oberen Scheitelläppchens. Innen ergriff die Zerstörung die hinteren Hälften der I. und II. Schläfenwindung, den Cuneus und die hintere Hälfte des Praecuneus. Rechts: Eine oberflächliche Erweichung betraf zunächst den obersten Abschnitt der vorderen rechten Centralwindung, sich nach innen auf das oberste Drittel des Lobus paracentralis erstreckend, sowie auf Rinde und Mark fast der ganzen rechten Occipitalgegend, wobei die I. Windung nur aussen verschont erschien. Ausserdem waren die beiden hinteren Drittel der II. und III. Temporalwindung aussen erweicht, ebenso der unterste Abschnitt des Gyrus angularis. Innen betraf die Zerstörung die I. und II. Schläfenwindung in ihrer hinteren Hälfte und den ganzen Cuneus, dessen Rinde sich erweicht zeigte.

Übung dahin bringen (sofern, wie bei normaler Augenstellung, das Bild auf identische periphere Netzhautstellen fällt), auch beide Augen gerade diejenige associierte Bewegung ausführen zu lassen, welche erforderlich ist, auf dem kürzesten Wege das Auge so einzustellen, dass das Bild auf die Fovea beider Augen zu liegen kommt. Auch bei diesen Bewegungen muss die Erregung das optische Wahrnehmungscentrum durchlaufen. Den zwangartigen Trieb, dem diese Bewegungen unterworfen sind, können wir in störender Weise beim Perimetrieren beobachten, wo anfänglich trotz des guten Willens zu fixieren, doch stets die Bulbi nach dem peripher am Perimeter auftauchenden Untersuchungsobjekte hingeführt werden. Erst allmählich lernen wir diesen Reiz zur Bewegung unterdrücken und die Fixation ungefähr beibehalten. Wie schwer überhaupt die stramme Durchführung der Fixation eines Punktes ist, hatten wir des öfteren schon Gelegenheit hervorzuheben.

Wird beim Fixieren eines Gegenstandes durch plötzliches Vorhalten eines Prismas vor ein Auge das Bild hier nicht mehr auf den Gesichtspunkt (Fovea, vergl. § 155, pag. 217) des letzteren geworfen, so macht dieses Auge unwillkürlich eine Bewegung, wodurch dasselbe so eingestellt wird, dass nun das Bild des Objekts in den Gesichtspunkt dieses Auges, d. h. auf die Fovea geworfen wird. Derartige Zwangsbewegungen nennen wir Fusions- oder Ausgleichsbewegungen. Sie geschehen im Interesse des binokularen Einfachsehens. Auch sie können bei Einübung durch den Willen unterdrückt werden. Da diese Fusionsbewegungen auch in einer Weise sich vollziehen, welche wir normaliter im binokularen Sehakte gar nicht auszuführen vermögen, z. B. eine monokulare Auswärtsbewegung desjenigen Auges, vor welches bei der binokularen Fixation eines fernen Objektes ein schwaches Prisma mit der Basis nach Innen vorgehalten wurde, — so sind diese Bewegungen a priori als reflektorisch vorhandene aufzufassen. Dabei besteht nun noch die Frage, auf welchen Bahnen diese Erregung sich vollzieht, ob der Weg direkt zum vorderen Vierhügel führt, oder ob er das optische Wahrnehmungscentrum zu passieren hat. Letzteres ist unwahrscheinlicher, weil nach der Organisation des kortikalen Sehcentrums dann wohl die Erregung in beide Hinterhauptslappen gelangen und centrifugal auf die entsprechende Muskulatur beider Bulbi übergehen würde.

Zur Lösung dieser Frage hat Wilbrand (640) vorgeschlagen, bei homonymen Hemianopsien den Patienten einen bestimmten Punkt binokular fixieren zu lassen und dann plötzlich durch zwei in gleicher Lage vor jedes Auge gehaltene Prismen das Bild dieses fixierten Punktes so abzulenken, dass es weit in das Gebiet der ausser Funktion gesetzten homonymen Netzhauthälften geworfen wird. Tritt danach eine Fusionsbewegung ein, so ist der die Hemianopsie erzeugende Krankheitsherd jenseits des Abganges der supponierten Reflexfasern gelegen, welche auf dem Wege durch ein primäres optisches Centrum zu dem Augenmuskelkern führen. Diese mit dem Namen „hemianopisches Prismenphänomen" bezeichnete Untersuchungsmethode bedarf noch einer weiteren und durch Sektion gestützten Prüfung: es könnte aber

für die Lösung dieser Frage entscheidend werden und einen sichereren diagnostischen Anhaltspunkt bieten, als die hemianopische Pupillenreaktion.

§ 263. c) Über die Fluchtbewegungen der Bulbi, des Kopfes und Rumpfes bei plötzlich peripher im Gesichtsfeld auftauchenden intensiven Reizen hatten wir schon eingangs dieses Abschnittes gesprochen.

2. Die Atmungsreflexe.

§ 264. Die hier in Betracht kommenden Erscheinungen beziehen sich
α) auf das Niesen,
β) auf das Gähnen.

Christiani (641) hat beobachtet, dass Reizung des N. opticus mit schwachen elektrischen Strömen, sowohl nach Freilegung desselben in der Orbita, als an der Basis cranii ähnliche Veränderungen in der Atmung hervorbringe, wie Reizung eines centralen Vagus; und dass sich auch im Vierhügel ein „Inspirationscentrum des III. Ventrikels" finde, dessen Reizung eine ausserordentliche Beschleunigung und gleichzeitige Vertiefung der Atemzüge bewirke.

Wingenroth, Winkler, C. u. Wiardi Beckmann (642) sahen durch sehr schwache faradische Reizung des N. opticus ihre Versuchstiere eine schnelle, maximal tiefe Inspiration machen, von einer langgedehnten, unterdrückten Respiration gefolgt, und bei mässig starkem Strom mit einer Reihe sehr beschleunigter Respirationen vergesellschaftet.

α) Das Niesen.

Vergl. dieses Werk Bd. I, pag. 29 und 586.

Durch plötzlichen Blick ins Helle wird ein plötzlicher heftiger Exspirationsstoss durch die Nase, selten auch bei geöffnetem Munde, bewirkt, nach voraufgegangener einfacher oder wiederholter krampfartiger Inspiration. Die Glottis ist stets weit geöffnet.

Auch dieses müsste gelegentlich bei Fällen von doppelseitiger kortikaler Erblindung geprüft werden, worüber bis jetzt noch keine Angaben vorliegen.

β) Das Gähnen.

Beim Anblick gähnender Menschen, sowie bei Einwirkung monotoner Gesichtseindrücke (Monotonie der Sinnenseindrücke), werden wir selbst zum Gähnen angeregt, sofern wir nicht diesen Reiz vorsätzlich unterdrücken.

Das Gähnen ist ein langgezogenes, tiefes, unter successiver Aufbietung zahlreicher Inspiratoren erfolgendes Einatmen bei weit geöffnetem Munde, Gaumentor und Glottis. Die Exspiration ist kürzer. Beide oft mit langgezogener charakteristischer Lautäusserung. Das nur unwillkürliche Phänomen wird meistens erregt durch Schläfrigkeit oder Langeweile. (Landois Lehrbuch der Physiologie.)

Welchen Zweck diese Reflexe haben, ist schwer zu sagen, vielleicht sind sie Überbleibsel früherer Entwickelungsstufen.

Die Bahn, auf welcher diese reflektorischen Atembewegungen verlaufen, geht von der Retina durch das optische Wahrnehmungscentrum zum Vagus, und von da zu den verschiedensten Muskelinnervatoren.

Kapitel XV.

Der Verlauf der Erregung durch die Sehstrahlungen.

§ 265. Wie wir früher erwähnt hatten, besteht die Sehstrahlung aus centripetal- und centrifugalleitenden Bahnen. Auf den ersteren gelangt die Erregung nach Passieren des Corpus geniculatum externum zu dem kortikalen Sehcentrum hin. Ob centripetalleitende Fasern in den Sehstrahlungen verlaufen, welche noch anderen als rein visuellen Zwecken dienen, wissen wir nicht.

§ 266. Nach Henschens (651) klinischen und mikroskopischen Befunden stehen diejenigen Fasern der Gratioletschen Sehstrahlungen, welche in die obere Lippe der Fissura calcarina eindringen, zu dem oberen Quadranten der homonymen Netzhauthälften in Relation; diejenigen, welche in die untere Lippe der Fissura calcarina gelangen, mit dem unteren Quadranten der homonymen Netzhauthälften eines jeden Auges. Die hier beobachteten Fälle von Quadranthemianopsie zeigten einen bleibenden Ausfall der Funktion. Damit wurde den Angaben v. Monakows, welcher die Projektion der Retina auf die Calcarinarinde verneinte, und nach welchem bleibende Skotome, verursacht durch umschriebene Läsionen der Sehrinde, nicht vorkämen, jeder Boden entzogen (vergl. auch pag. 304, § 232). In der occipitalen Sehbahn liegen also die Sehfasern für den oberen Retinaquadranten dorsal im Verhältnis zu denen des unteren Retinaquadranten. Ausserdem spricht alles dafür, dass, wie wir aus den kleinsten hemianopischen Defekten Tafel XXV und XXVI ersehen haben, die je von korrespondierenden Netzhautpunkten kommenden gekreuzten und ungekreuzten Fasern dicht nebeneinander hier verlaufen. Eine Zerstörung der Sehstrahlung in einem Occipitallappen gibt daher kompleten Ausfall jeder Lichtempfindung auf den gleichseitigen Netzhauthälften. Eine partielle Zerstörung dieser Bahnen liefert ein je nach dem Sitze und Umfang der Zerstörung grösseres oder kleineres Skotom, das entweder den oberen oder unteren Quadranten der entsprechenden Gesichtsfeldhälften, oder einen Sektor, oder an identischen Stellen gelegene inselförmige Defekte zur Folge hat.

Unter kompleter Hemianopsie verstehen wir dabei den Ausfall der jeweiligen Gesichtsfeldhälften im ganzen Umfange, und mit absoluter

Hemianopsie wollen wir ausdrücken, dass alle und jegliche Empfindungsqualität, also Helligkeit und Farbenempfindung, ausgefallen ist und absolut nicht mehr hier empfunden wird. Dieser komplete und absolute Ausfall jeder Lichtempfindung bei Herden, welche die Sehstrahlungen zerstört haben, ist für uns ein schlagender Beweis für den Sitz der Wahrnehmungsfähigkeit des hellen und farbigen Lichtes in der Rinde des Hinterhauptslappens. Bezüglich der hier in Betracht kommenden klinischen Beobachtungen verweisen wir auf die ausführliche Zusammenstellung und Gruppierung aller Fälle von Hemianopsie in Henschens (622) so oft zitiertem grossen Werke.

Wir wollen nur noch einen Fall hier als Beispiel anführen, der die Sehstrahlungen beider Seiten betraf.

In der von Anton (658) mitgeteilten zweiten Beobachtung war zuerst eine beiderseitige Hemianopsie vorhanden, wobei durch einige Zeit ein minimales (makuläres) Sehfeld erhalten geblieben war, und erst später eine Erblindung eintrat. Der ophthalmoskopische Befund blieb normal. Die Kranke war sich des Verlustes ihres Sehvermögens nicht bewusst, in der Erinnerung waren aber Gesichtsvorstellungen erhalten; auffällig war der Mangel an Orientierung.

Sektion: Die Aussenseite beider Hinterhauptslappen war mit der Dura verwachsen; darunter war die Gehirnoberfläche deutlich eingesunken und die Windungen geschrumpft. Beiderseits war ein Herd nachweisbar, der die I. und II. Occipitalwindung unterminierte und bis zum Gyrus angularis reichte. Der Herd zeigte verstopfte Gefässe, die zur lokalen Nekrose geführt hatten. Mikroskopisch waren die Strahlungen des Sehhügels und die des äusseren Kniehöckers total unterbrochen. Die centralen Endstationen, d. h. der Cuneus und die Fissura calcarina waren zwar an und für sich nicht verletzt, so dass in diesem Rindengebiete die Sehstrahlungen als degenerierte Zone sich fanden. Das Centrum war also in diesem Sinne von der Peripherie abgeschnitten.

Werden die Fasern der Sehstrahlungen nur vorübergehend gedrückt, etwa von einem benachbarten Krankheitsherd, ohne wirklich zerstört worden zu sein, so wird je nach der Intensität und der Zeitdauer des einwirkenden Druckes die Funktion sämtlicher Fasern vollständig (absolute und komplete Hemianopsie als indirekte Herderscheinung), oder nur einzelner Fasern, und anderer nicht völlig oder gar nicht (inkomplete relative homonyme Heminopsie) gehemmt werden.

Bei diesen indirekten Hemianopsien ist meist mit der Herabsetzung der Lichtempfindlichkeit in den betroffenen Retinalhälften auch die Farbenempfindung in Wegfall gekommen oder erheblich reduziert. Wir bezeichnen diesen Zustand als „abgestumpfte Empfindung“

Auch die makulären Fasern der homonymen Netzhauthälften verlaufen hier in einem zusammenhängenden Bündel, wie aus einzelnen Beobachtungen hervorgeht (vergl. Tafel XXV und XXVI).

Mit grösster Sicherheit können wir behaupten, dass unter den centripetalen Fasern der Sehstrahlungen sich keine Pupillenfasern befinden, wenigstens nicht solche, welche zur Kontraktion der Pupille bei Belichtung der Retina in Beziehung stehen.

Das Auftreten homonymer Hemianopsie nach Blutungen und Embolien im Bereich des Occipitallappens wird nicht selten in den ersten Tagen nach

Beginn der Erkrankung von heftigen Photopsien und Hallucinationen in den ausgefallenen Gesichtshälften begleitet (vergl. § 224, pag. 292 und pag. 398). Ob diese Reizerscheinungen, auf welche wir später noch zurückkommen werden, lediglich durch Einwirkung der Sehstrahlungen hervorgerufen werden, ist fraglich. Denn bei den plötzlichen Schwankungen im Blutdruck und in der Ernährung wird das kortikale Sehcentrum dabei wohl gleichzeitig mehr oder minder stark mit gereizt werden.

So war in einem Falle Schirmers (660) bei einem 74jährigen Manne nach dem Auftreten subjektiver Lichtempfindungen plötzlich eine Erblindung entstanden, ohne dass ophthalmoskopische Veränderungen festgestellt werden konnten. Der Kranke starb an Altersbrand beider Beine. Die Sektion ergab ausserdem eine hochgradige atheromatöse Entartung des ganzen Gefässsystems. Beide Hinterhauptslappen erschienen in grosser Ausdehnung rostfarbig und fühlten sich besonders an der inneren Fläche wie dünnwandige Blasen an. Aus den angeschnittenen Seitenventrikeln floss beiderseits reichliche Flüssigkeit ab, wobei die Spitzen beider Hinterhauptslappen in leere Säcke zusammenfielen. Das erweichte Gebiet entsprach genau dem Ausbreitungsbezirke der Aa. profundae cerebri; leider fehlte an dem Präparate die Gabelungsstelle derselben, an welcher der Verschluss zu stande gekommen sein musste. Die Untersuchung der Corpora quadrigemina, des Chiasmas und des Nn. optici ergab keine Degeneration, nur die Rinde des Hinterhauptslappens war beiderseits zerstört.

Der Autor weist in diesem Falle besonders darauf hin, dass die heftigen Photopsien im Momente der Zerstörung der Rinde des Sehcentrums wohl durch den Reiz entstanden sein möchten, den die Unterbrechung der Zirkulation auf das betreffende Rindengebiet ausgeübt hatte.

In einer Beobachtung Meislings (712) trat linksseitige Hemianopsie auf, nachdem 10—12 Tage lang über Flimmern von schwarzen Körpern vor den Augen geklagt worden war.

§ 267. Über die auf den centrifugalen Fasern vom optischen Wahrnehmungscentrum zu den vorderen Vierhügeln und dem Thalamus opticus hin verlaufenden Erregungen haben wir bereits bei der Physiologie der Corpora quadrigemina anteriora und des Thalamus unsere Vermutungen ausgesprochen und werden darauf noch einmal § 293 pag. 383 zurückkommen.

Kapitel XVI.

Verlauf der Erregung durch die Sehsphäre.

§ 268. Wir haben seither den Verlauf der Erregung von der Aufnahmestation der Lichtreize in der Retina durch die optische Leitung, die primären Centren und die Sehstrahlungen nach dem Cortex hin verfolgt, und wir wollen uns nun mit der Örtlichkeit befassen, wo diese Erregung ins psychische Gebiet weiter geleitet wird, um dort, auf den sogen. transkortikalen Bahnen, nach anderen Rindencentren hin gelangend, komplizierte psychische Vorgänge zu vermitteln.

Die Sehsphäre setzt sich im groben aus zwei resp. drei physiologisch zu trennenden Rindenbezirken zusammen:

1. aus dem optischen Wahrnehmungscentrum,
2. aus dem optischen Erinnerungsfelde und
3. aus den dazu gehörigen Associationsbahnen. Die letzteren zerfallen wieder in zwei Kategorien:
   a) in die zwischen dem optischen Wahrnehmungscentrum und dem optischen Erinnerungsfelde und in dem letzteren selbst verlaufenden, und
   b) in diejenigen, welche die beiden Sehcentren miteinander verknüpfen und zu anderen von der Sehsphäre funktionell verschiedenen Centren und Sinnessphären hinziehen.

Wenn auch unter normalen Verhältnissen das opt. Wahrnehmungscentrum und das optische Erinnerungsfeld, in welchem das Gedächtnis für die im ersteren stattgehabten Seheindrücke bewahrt wird, aufs innigste miteinander verknüpft funktionieren, so dass Sehen und Erkennen ein physiologischer Akt zu sein scheint, so müssen wir doch aus physiologischen und klinischen Gründen die Funktion des optischen Wahrnehmungscentrums von der des optischen Erinnerungsfeldes sondern, zumal durch krankhafte Zustände die Funktion des einen bei Intaktheit des andern Centrums und vice versa behindert sein kann.

Verlauf der Erregung durch

1. das optische Wahrnehmungscentrum.

a) Die Lage desselben.

§ 269. Wenn wir pag. 152 nur ganz im allgemeinen die Lage des optischen Wahrnehmungscentrums angegeben hatten, weil uns dort vor allen Dingen die mikroskopischen Verhältnisse der Sehsphäre interessierten, so werden wir hier hinsichtlich der Funktion des Ganzen und seiner Teile die Lage desselben genauer zu beschreiben haben.

Nach den neuesten Untersuchungen Henschens (620) darf die Frage über die Projektion der Retina auf die Gehirnrinde als gelöst betrachtet werden. Das optische Wahrnehmungscentrum ist, wie vorhin erwähnt, in der Rinde der oberen und unteren Lippe der Fissura calcarina und in der Rinde der Tiefe dieser Fissur auf der Medianseite beider Hinterhauptslappen zu suchen; und zwar wie vorhin erwähnt, in der Art, dass auf der linken Hemishpäre die obere Lippe der Fissur mit dem oberen Quadranten der linken Netzhauthälfte, die untere Lippe mit dem unteren Quadranten der linken Netzhauthälfte eines jeden Auges korrespondiert; ferner dass die Tiefe der Fissura calcarina mit einer dem horizontalen Meridiane entsprechenden gürtelförmigen Retinalzone der linken Netzhauthälfte eines jeden Auges funktionell zusammenhängt. Alle von den jeweiligen oben bezeichneten Netzhautpartien aufgenommenen optischen Erregungen treten lediglich nur durch Vermittelung der jeweilig mit ihnen in Konnex stehenden obenbezeichneten Rindenpartie in unser Bewusstsein. Eine andere Rindenpartie kann für dieselbe vikariierend nicht eintreten, und eine Zerstörung des ganzen linken kortikalen auf die oben beschriebene Gegend beschränkten Sehcentrums, oder einzelner Teile desselben, ruft einen dauernden Ausfall seiner Funktion hervor.

Für das optische Wahrnehmungscentrum in dem rechten Hinterhauptslappen bestehen mit den entsprechenden Quadranten und Zonen der rechten Netzhauthälfte die analogen Beziehungen.

Rein auf das kortikale Sehcentrum beschränkte Erkrankungsfälle mit Sektionsbefund sind sehr selten.

Die in dieser Hinsicht beweisenden Untersuchungen sind folgende:

Henschen-Nordenson (622), Fall Holm.

Es handelte sich um eine dauernde linksseitige komplete Hemianopsie mit überschüssigem Gesichtsfeld vom 3—6° in der Maculagegend, d. h. die Trennungslinie der Gesichtsfeldhälften zog 3—6° von der Fovea entfernt vorüber. Es wurde mikroskopisch eine ausschliesslich kortikale Malacie in der Tiefe der Fissura calcarina gefunden.

Henschen (621), Fall Hilden.

Es bestand komplete, dauernd bestehende rechtsseitige homonyme Hemianopsie mit überschüssigem makulären Gesichtsfeld. Es fand sich eine kortikale Malacie in der linken Fissura calcarina.

Henschen-Wilbrand (621), Fall Eggers.

Zonuläres, absolutes, dauerndes, hemianopisches, inselförmiges Skotom in der Gegend des horizontalen Meridians. Es wurde ein Rindenherd am Boden der Fissura calcarina konstatiert.

Ausserdem gibt es noch eine Reihe von Beobachtungen über kortikale Herde des Sehcentrums, die wenn auch nur wenig, so doch immerhin um einige Millimeter noch in die Substanz der Sehstrahlungen hineinreichten. Als hierher gehörige Beispiele möchten wir auf die Beobachtungen folgender Autoren verweisen: v. Monakow (670), Saenger-Kast (671), Noyes (672),

Westphal (673), Touche (674). Es besteht demnach eine gesetzmässige Projektion der peripherischen Netzhaut auf die Rinde der Fissura calcarina, und man kann daher dieses Rindengebiet gewissermassen als kortikale Netzhaut bezeichnen. Die eine relativ kleine Fläche für sich beanspruchende Lokalisation des optischen Wahrnehmungscentrums schliesst jedoch, wie wir bald sehen werden, nicht aus, dass die gesamte Rinde des Hinterhauptslappens für den so komplizierten Vorgang des Sehens von Bedeutung ist.

Die Frage nach der Lokalisation des makulären Rindenfeldes ist zur Zeit noch nicht als gelöst zu betrachten. Nach der v. Monakowschen Ansicht sind (vergl. § 232, pag. 304) die die Macula vertretenden Rindenelemente über eine grosse Fläche zerstreut, und zwar im Occipitallappen, sowohl an der medialen, wie an der lateralen Seite und ausserdem noch im Gyrus angularis. Nach Bernheimer u. A. liegen sie zerstreut auf einer grossen Fläche des Occipitallappens, besonders auf der medialen Fläche. Sachs (623) und Laqueur u. Schmidt (624) beanspruchen den hintersten Abschnitt des Bodens der Fissura calcarina für das makuläre Rindenfeld. Der Befund Küstermanns (625) widerspricht nicht demjenigen Henschens. Nach der Ansicht des letzteren (621) sprechen die meisten sicheren Daten für die Lokalisation der Macula in der Gegend des Cuneus-Stiels.

b) Die elementare Funktion der optischen Wahrnehmungscentren.

§ 270. Die beiden optischen Wahrnehmungscentren bilden die Pforte, durch welche die retinalen Erregungen als Wahrnehmungen von Helligkeiten, von Farben, und von hellen und farbigen Formen in unser Bewusstsein gelangen, um von da als Erreger psychischer Vorgänge im Gehirn weiter zu wirken. Denn die Empfindungen, sagt v. Helmholtz, sind nur Wirkungen der Aussendinge auf unseren Körper, die Wahrnehmung wird erst durch psychische Prozesse aus der Empfindung gebildet.

Die elementare Tätigkeit des optischen Wahrnehmungscentrums besteht also darin, die von der optischen Leitung ihm zufliessenden Erregungen ins psychische Gebiet hinüberzuleiten, die hell-dunkel- und farbigen Empfindungen als voneinander verschieden an Qualität und Intensität hier zu stande kommen zu lassen, und hinwiederum diese Wahrnehmungen im Sinne der Richtungsstrahlen von der Retina aus hinaus in den Raum zu projizieren. Durch diese letztgenannte angeborene Eigenschaft bildet das optische Wahrnehmungscentrum die optische Komponente für die Bildung des Raums. Inwiefern das optische Wahrnehmungscentrum an der Projektion in den Raum speziell für sich beteiligt ist, werden wir pag. 398 bezüglich der Gesichtshallucinationen in die ausgefallenen Gesichtsfeldhälften bei homonymer Hemianopsie zu besprechen haben. Ein Sehen ohne Projektion in den Raum kennen wir nur als Äusserung des optischen Gedächtnisses in der Reproduktion von Erinnerungsbildern.

Der Beweis für den Sitz der Hell-dunkel- und Farbenempfindung im optischen Wahrnehmungscentrum ist nicht schwer zu erbringen.

Während bei den niederen Tieren mit Totalkreuzung der Opticusfasern im Chiasma der Lobus opticus der Sitz der Gesichtswahrnehmungen ist, und einseitige Herderkrankungen des letzteren kontralaterale Blindheit bewirken, rufen Krankheitsherde in den Sehstrahlungen des Menschen (vergleiche § 266, pag. 352), wenn sie einseitig auftreten, homonyme Hemianopsie, wenn sie doppelseitig auftreten, absolute und dauernde Erblindung hervor, sofern alle visuellen Fasern durch die Krankheitsherde vernichtet worden waren.

§ 271. Sind die optischen Wahrnehmungscentren beider Hemisphären zerstört, dann sieht der Patient absolut nichts, das Gesichtsfeld in den defekten Teilen ist nicht dunkel oder schwarz, sondern es fehlt eben jede Empfindung. Dieser Unterschied zwischen dem Dunkelsehen (vision obscure) und dem Nichtsehen (vision nulle) wurde von Dufour (652) besonders hervorgehoben. Im ersteren Falle haben wir ein Gesichtsfeld vor uns und ein Gefühl, als ob wir mit geschlossenem Auge sehen (bei unversehrten Rindencentren). Dieses Dunkelsehen findet statt, wenn die beiden optischen Wahrnehmungscentren durch objektive Reize mangelhaft erregt werden (vgl. auch § 173, pag. 238), oder wenn Erschwernisse für den normalen Verlauf der Erregung in der Retina oder irgendwo in der optischen Leitung gelegen sind. Dann bewirkt eben der gleiche objektive Lichtreiz im normalen Auge eine Lichtempfindung von bestimmter Helligkeit, im Auge mit erkrankter optischer Leitung aber je nachdem eine viel weniger intensive, also eine viel dunklere Lichtempfindung.

So haben Patienten mit nicht absoluter homonymer Hemianopsie in den ausgefallenen Gesichtsfeldhälften noch unbestimmte Sensationen („abgestumpfte Empfindung"). Einer unserer Patienten sah nach rechts hin alles wie durch einen dunklen Nebel. Eine Patientin mit inkompleter, nicht absoluter Hemianopsie, bei welcher in der oberen Peripherie der linken Gesichtsfeldhälften noch eine Zone des Gesichtsfeldes erhalten geblieben war, sah nach links hin alles gleichmässig grau, „als wenn ein hoher Berg, alle Gegenstände nach links hin bedeckte." Über dem Gipfel dieses Berges erschienen ihr aber je nach ihrer Augenstellung der Himmel und die Gegenstände ihrer Umgebung unverändert. Ein dritter Patient mit inkompleter linksseitiger Hemianopsie hatte die Empfindung, als wenn innerhalb des Gesichtsfelddefektes „zwei schwarze Flore sich übereinander bewegten und Wellen schlügen".

Das Nichtsehen, die „Vision nulle", tritt jedoch ein, wenn in unserem Nervensystem das Organ zerstört ist, mit welchem die retinalen Eindrücke und Vorgänge perzipiert werden. Wir haben dann nicht nur keine Gesichtseindrücke, wir empfinden auch ihren Mangel nicht. Das Nichtsehen auf halbem Gesichtsfeld stellt sich ein, wenn das Sehcentrum einer Hemisphäre ausser Funktion tritt (Hemianopsie nulle). Am häufigsten ist das hemianopische Nichtsehen, wo die Kranken zugleich mit der Hemianopsie das Gefühl des

Mangels des halben Gesichtsfeldes verlieren, resp. wo das letztere gar nicht auftritt; sie wissen nicht, was ihnen fehlt. Dufour beobachtete diese Vision nulle in einer Reihe von Fällen, unter denen sich zwei Ärzte befanden. Ein Kranker mit Hemianopsie gab an, dieselbe auch im Traum bemerkt zu haben.

§ 272. Ausserdem ist es eine Tatsache, dass durch periphere Erkrankungen erblindete Individuen noch subjektive Lichtempfindungen haben können. So war der seit 40 Jahren blinde Plateau (654) absolut unempfindlich gegen objektives Licht. Er hatte aber fortwährend Lichtempfindungen, indem sein Gesichtsfeld hellere und dunklere Abteilungen zeigte, welche undeutlich begrenzt waren, und einen Wechsel derart erkennen liessen, dass die helleren Partieen bald grau, nach einigen Stunden mehr fleischfarben erschienen; und dieser Wechsel erstreckte sich vom Centrum bis zu den Grenzen des Gesichtsfeldes. Die Erscheinungen wurden in geringe Entfernung projiziert und folgten den Bewegungen der Augen. Hier gelangten also noch Erregungen irgendwelcher Art nach dem optischen Wahrnehmungscentrum und lösten die Lichtempfindungen aus, die dann hinausprojiziert wurden.

Die durch die Ätherschwingungen gesetzten Erregungen entsprechen immer tatsächlich im Raume vorhandenen Objekten; mechanische, elektrische und entzündliche Erregungen der optischen Leitung und des Rindencentrums selbst entsprechen selbstverständlich keinen Objekten im Raume. Wenn sie dabei auch durch ihr eigentümliches, einem Feuerwerk ähnliches Auftreten als Photopsien und Phosphene gekennzeichnet sind und während ihres Auftretens deshalb auch die Beleuchtung des Objektes im Raume keineswegs beeinflussen können, so ist es doch schwer, die blitzartigen Photopsien, sofern sie sich nicht öfters wiederholen, von objektivem blitzartigem Lichte zu unterscheiden.

Wo die Photopsien auftreten, resp. von der Stelle im Gesichtsfelde, wo sie hin projiziert werden, kommt, wie wir aus den Beobachtungen beim Flimmerskotom wissen, keine durch objektive Lichtreize bewirkte retinale Erregung uns zum Bewusstsein. Der die Photopsien erregende „innere Reiz" der betreffenden Partie des optischen Wahrnehmungscentrums muss darum überhaupt einen Hinweis bilden für den Verlauf der gewöhnlichen retinalen Erregungen nach der psychophysischen Substanz des kortikalen Sehcentrums hin.

Die Reizschwelle und Unterschiedsschwelle.

§ 273. Die kleinste, vom optischen Wahrnehmungscentrum unterscheidbare Beleuchtung hat Fechner die Reizschwelle genannt. Wahrnehmbar sind nur Helligkeiten, welche über die Reizschwelle hinausgehen.

Die kleine Zunahme der Helligkeit dagegen, welche nötig ist, bei der empfundenen geringsten Helligkeit die erste wahrnehmbare Zunahme dieser Helligkeit zu bewirken, nannte er Unterschiedsschwelle, und das Vermögen Helligkeitsdifferenzen, welche gleichzeitig nebeneinander

empfunden werden, unterscheiden zu können: Unterschiedsempfindlichkeit.

Da nun bei freier optischer Leitungsbahn je nach dem Grade der Lichtempfindlichkeit der Netzhaut stärkere oder weniger starke Erregungen sonst gleicher objektiver Reize dem optischen Wahrnehmungscentrum zufliessen, so werden dann auch minimale Reize das eine Mal im optischen Wahrnehmungscentrum „über die Schwelle treten", d. h. einen Lichteindruck hervorbringen, das andere Mal nicht. Den letzteren Zustand bezeichnen wir dann als „Vergrösserung der Reizschwelle", weil ein intensiverer Reiz die Netzhaut treffen muss, um jenen Grad der Erregung des optischen Wahrnehmungscentrums zu bewirken, bei welchem eben gerade noch ein Lichteindruck hervorgebracht wird. Das umgekehrte Verhalten, welches nach vollkommener Dunkeladaptation, also nach vollständiger Erholung der Netzhaut beobachtet wird, bezeichnen wir, dem gleichen objektiven Reiz gegenüber, mit „Verkleinerung der Reizschwelle".

§ 274. Vergrösserung der Reizschwelle kann nun nach H. Philipsen (627) abhängig sein:

1. von der Notwendigkeit einer länger dauernden Adaptation, also nach langem Aufenthalte im Licht und nach Blendung,
2. von einer wirklichen Verminderung der Lichtempfindlichkeit unter pathologischen Verhältnissen, also bei allen Krankheiten, welche Hemeralopie erzeugen,
3. von mechanischen Hindernissen für die Einwirkung des Lichts auf die Terminalorgane des Sehnervs in der Netzhaut: als Glaskörpertrübungen, Linsentrübungen, Hornhauttrübungen etc.

Unserer Ansicht nach kommen hierzu noch:

4. pathologische Hindernisse in der optischen Leitung und im optischen Wahrnehmungscentrum selbst: als Druckwirkung, Ernährungsstörung, atrophische Zustände etc.
5. Erkrankung des optischen Wahrnehmungscentrums selbst, ohne dass jedoch seine Funktion völlig untergegangen ist.

Die Schwellenwerte für die einzelnen Farben sind verschieden. Je brechbarer eine Farbe ist, um so mehr Beleuchtung erfordert sie, um erkannt werden zu können.

Die Höhe der Reizschwelle am dunkeladaptierten Auge ist im umgekehrten Verhältnisse abhängig von der Flächengrösse, bezw. vom Gesichtswinkel. Bei Feldverkleinerung erhöht sich die Reizschwelle für rotes Licht relativ weniger, als für graues, für dies weniger, als für blaues.

Das Anklingen und Abklingen der Empfindung während des Reizes.

§ 275. Ein Empfindungsorgan, welches möglichst vollkommen den Zweck erfüllte, uns von den einwirkenden Reizen genau zu unterrichten, müsste

eigentlich mit dem Beginn des Reizes die ihm entsprechende volle Empfindung geben, während der Dauer des Reizes keine Veränderung in der Empfindung eintreten lassen, und mit dem Aufhören des Reizes auch aufhören zu empfinden. Unser Sehorgan ist aber weit entfernt, diesen Anforderungen zu genügen.

Die Reaktion des Gesichtssinns auf Reize ist eine verhältnismässig träge. So stehen nach A. Fick (628) die Tastnerven in der Promptheit, womit sie auf ihren adäquaten Reiz, den Druck reagieren und nach Aufhören desselben in den Ruhezustand zurückkehren, oben an. Denn es können gegen 1000 Einzelreize in einer Sekunde zwar nicht gezählt, aber unterschieden werden. Auch die Gehörnervenendigungen vermögen vielleicht 100mal in einer Sekunde zwischen dem Zustande der Erregung und Ruhe zu wechseln, wie man bei der Wahrnehmung schwirrender Geräusche bemerken kann. Demgegenüber kommen die Gesichtseindrücke langsamer zu stande und schwellen erst allmählich und im Verlaufe eines kleinen Zeitintervalls zu dem Maasse von Helligkeit und Sättigung an, das ihnen bei dem jeweiligen Reiz überhaupt erreichbar ist. Betrachtet man eine weisse Scheibe auf dunkelem Grunde durch einen schnell vor dem Auge vorübergeführten schmalen Schlitz, oder durch einen photographischen Momentverschluss, so erscheint sie grau, und zwar um so dunkeler, je kürzer die Dauer ihrer Sichtbarkeit ist. Bei den bunten Farben verhält es sich ebenso [Ebbinghaus (629)], nur sind sie bei kurz dauernder Betrachtung nicht bloss dunkeler, sondern zugleich auch ungesättigter, stumpfer, und bei den allerkürzesten Einwirkungszeiten ihrer Reize erscheinen sie, vielleicht mit Ausnahme von Rot, völlig farblos. Natürlich muss unter allen Umständen, wegen der Fortleitung der Erregung und ihrer Umsetzung in verschiedene Ganglien ein gewisses kleines Intervall verfliessen, ehe ein objektiver Reiz einen bewussten Eindruck hervorrufen kann, aber im Verhältnis zu diesem allgemeinen Erfordernis sind die zur vollen Entwickelung der Gesichtsempfindungen nötigen Zeitteilchen viel zu beträchtlich. Bei Reizen mittlerer Intensität hat man $^1/_{10}$—$^1/_6$ Sekunde erforderlich gefunden, damit das dem betreffenden Reize mögliche Empfindungsmaximum erreicht werde. Bei grösseren Intensitäten aber auch später. Es muss sich also bei diesem Anklingen der Gesichtsempfindungen in materieller Hinsicht um Vorgänge handeln, die dem Sehapparat eigentümlich sind.

Über das Abklingen der Empfindung hatten wir bereits § 179, pag. 243 gesprochen.

Es ist ferner noch zu erwähnen, dass die Fovea centralis sich in bezug auf Anklingen und Abklingen der Erregung anders verhält und zwar träger ist, als die übrige Netzhaut. Für die Seitenteile der letzteren haben Purkinje und Aubert nachgewiesen, dass der Eindruck heller Objekte auf ihnen viel leichter schwindet, als im Centrum.

§ 276. Die Beobachtungen über das Anklingen und Abklingen der Erregung, wenn man versucht kleine, durch schwache Beleuchtungsunterschiede

hervorgehobene Objekte zu erkennen, werden durch die Fleckigkeit des Eigenlichtes sehr erschwert und oft zur Unmöglichkeit gemacht. Man wird dieselben in vielen Fällen nicht von Flecken des Eigenlichtes zu unterscheiden wissen. In § 173 pag. 238 hatten wir bereits hervorgehoben, dass diese Lichtnebel durch die s. g. inneren Reize d. h. durch die fortwährend im normalen Stoffwechsel sich betätigende Dissimilierung und Assimilierung in der retinalen Sehsubstanz hervorgerufen werden, da von diesen Reizen fortwährend Erregungen längs der optischen Bahnen dem opt. Wahrnehmungscentrum zufliessen, und dort vor das Bewusstsein treten. Wegen der Existenz dieses Eigenlichtes nun muss immer eine bestimmte objektive Beleuchtungstärke eintreten, um selbst im Gegensatze gegen einen gänzlich unbeleuchteten Grund überhaupt wahrgenommen zu werden. Wenn ausserdem das Objekt bei derselben äusseren Beleuchtung eine grössere Ausdehnung im Gesichtsfelde hat, dann wird man auf einer grösseren Fläche trotz der Flecken leichter erkennen können, dass ihre mittlere Helligkeit einen kleinen Überschuss über die mittlere Helligkeit des benachbarten Grundes hat, und dass die scheinbare Lage des helleren Flecks im Raume bei Bewegungen des Auges unverändert bleibt. Grössere Objekte erkennt man also bei kleinen Beleuchtungsunterschieden leichter, als kleinere (v. Helmholtz l. c. 389).

Diese Lichtnebel des Eigenlichts treten bei gewissen Modifikationen des Stoffumsatzes in der retinalen Sehsubstanz bei einzelnen Individuen oft sehr störend hervor. Sie dürfen aber nicht mit gewissen Photopsien verwechselt werden, welche durch entzündliche Reizzustände in Netz- und Aderhaut hervorgerufen werden. Im pathologischen Teile kommen wir noch einmal genauer auf diese Verhältnisse zurück.

Über die Organisation der beiden optischen Wahrnehmungscentren.

§ 277. Herderkrankungen in den Hinterhauptslappen haben gezeigt, dass jedes kortikale Sehcentrum mit den gleichnamigen Netzhauthälften eines jeden Auges in Konnex steht. Durch die dabei hervortretende Erscheinung der Hemianopsie ist man aber erst auf das Vorhandensein der Partialkreuzung der optischen Bahnen im Chiasma aufmerksam geworden.

Dabei wird der Partialkreuzung der Vorwurf gemacht, sie verstosse gegen das physiologische Gesetz der Kreuzung, dem alle Nerven unterworfen wären. Dieser Behauptung gegenüber machte Förster (655) geltend, dass ein solcher Verstoss in gewisser Beziehung doch nicht vorhanden sei. Wenn man sich die Fortsetzung der Medianebene des Körpers durch den binokularen Fixationspunkt gelegt denkt, so wird bei semidekussatorischer Anordnung alles, was für jedes Auge einzeln, oder für beide zugleich (vergl. Fig. 181, pag. 211) nach rechts vom Fixationspunkt liegt, vermittelst des linken, was nach links liegt, vermittelst des rechten Tractus opticus gesehen.

Gekreuzte Amaurose ist nach Erkrankung einseitiger intracerebraler Sehbahnen und Sehcentren nicht beobachtet worden. Alle hierher gehörigen

Fälle früherer Zeit beruhen auf Beobachtungsfehlern und falschen Angaben der Patienten, zumeist auf der täglich zu hörenden Angabe von Hemianopischen, bei rechtsseitiger homonymer Hemianopsie mit dem rechten Auge, bei linksseitiger mit dem linken nicht sehen zu können. Selbst noch nach den Gesichtsfeldaufnahmen, bei welchen doch das Halbsehen mit jedem Auge dem Patienten ad oculos demonstriert worden ist, hören wir bei so vielen dieselbe Klage über Erblindung des einen, der Seite der hemianopischen Defekte entsprechenden Auges.

§ 278. Es fragt sich nun, warum die Partialkreuzung überhaupt vorhanden ist, und welche Gedanken wir uns über die Notwendigkeit einer der Partialkreuzung entsprechenden Organisation der optischen Sehcentren zu machen vermögen.

Bei den niederen Wirbeltieren übermittelt jedes Auge dem Gehirn die auf seiner Seite gesammelten Eindrücke der Objekte, und vermöge der Kreuzung der Sehnerven besteht die sensorische Hirnrinde aus einer rechten, welche dem linken Raum und einer linken, welche dem rechten Raum in bezug auf die Fortsetzung der durch die Körpermitte gelegten Medianebene entspricht. Jedes Sehcentrum ist hier bezüglich der Projektion nach aussen ein Apparat für sich, ohne irgendwelche Beziehungen zum Sehcentrum der anderen Seite. Der Vorteil dieser Totalkreuzung besteht in der grossen Ausdehnung des Gesichtsfeldes, indem nach vorne zu die Gesichtsfeldgrenzen sich berühren oder fast berühren und nach hinten ein möglichst grosser Teil des Raumes ebenfalls ins Bereich des Gesichtsfelds hinein bezogen wird, Ramon y Cajal (626). So bietet dieses ausgedehnte Gesichtsfeld den niederen Tieren einerseits den Vorteil, die zu beschaffende Nahrung leichter zu gewahren, als auch drohenden Gefahren leichter und beizeiten ausweichen zu können.

Das Mangelhafte an der Totalkreuzung besteht in der Verminderung der geistigen Konzentration auf die makulären Eindrücke, denn hier muss die Aufmerksamkeit zwei untereinander verschiedenen, central gesehenen Bildern zugewandt werden. Ob dabei aber nicht das Bild des einen Auges, je nach Bedürfnis im Interesse der Konzentration der Aufmerksamkeit auf ein Auge, psychisch unterdrückt werden möchte, etwa wie wir dies bei schielenden Menschen beobachten, können wir natürlich nicht ergründen.

Nehmen wir nun an, es bestände beim Menschen eine Totalkreuzung der Sehnerven, und es fehle jede teilweise Aufhebung dieser Kreuzung, sowohl in den primären optischen Centren, wie in den cerebralen. Es würde dann einerseits daraus eine besondere Diplopie resultieren (d. h. die Erzeugung zweier gleichwertiger Bilder verschiedener Objekte, deren jedes ganz auf je eine Hemisphäre projiziert würde), und andererseits der Mangel an Reliefwahrnehmung (wegen der Unmöglichkeit, beide Netzhautprojektionen in eine zu vereinen).

Während also Individuen mit total gekreuzten Sehnerven den grössten Teil des Raumes gleichzeitig übersehen, haben Individuen mit Partialkreuzung derselben ein viel beschränkteres Gesichtsfeld, ein Mangel, der aber durch die grosse Beweglichkeit der Augen und die ausserordentliche Beweglichkeit des Kopfes nach allen Richtungen hin ausgeglichen resp. gemildert wird.

Da es bei höher entwickelten Tieren und zumal beim Menschen ganz besonders auf die psychische Konzentration beim Sehen ankommt, d. h. um dem kleinsten Punkte im Raume die ganze Aufmerksamkeit widmen zu können, hat der Mensch im binokularen Gesichtsfelde nur einen Fixierpunkt. Um denselben herum, je nach der Ausdehnung der nasalen Gesichtsfeldhälften, besteht ein beschränktes Gebiet, in welchem durch die Einrichtung der identischen Netzhautpunkte binokular einfach gesehen wird im Interesse der besseren Lokalisation peripher wahrgenommener Gegenstände, auf welche unsere Aufmerksamkeit weiter hingelenkt werden soll. Denn herrschte um die Macula herum Doppeltsehen, so würde durch die Ineinanderschachtelung aller Bilder ein Chaos entstehen, und es wäre dadurch die Blickwendung von einem eben central fixierten Gegenstande auf einen zu sehen wollenden peripher gelegenen geradezu unmöglich. Durch das binokulare Einfachsehen ist aber dies ermöglicht, während zugleich die nicht zum binokularen Gesichtsfelde gehörige sichelförmige Zone (vergl. Figur 209 pag. 366) der temporalen Hälften das Gesichtsfeld nach beiden Seiten hin erweitert, ohne aber wegen der dort herrschenden äusserst mangelhaften peripheren Sehschärfe die Aufmerksamkeit weiter abzuziehen.

Damit nun die Macula möglichst leicht auf die verschiedenen Örtlichkeiten im Raume eingestellt werden kann, ist sie einesteils ziemlich in der Netzhautmitte, jedenfalls in der Mitte derjenigen Netzhautpartieen gelegen, welche das Gebiet identischer Netzhautstellen umschliessen, anderenteils am hinteren Pole des Auges, um möglichst leicht nach Art eines Kugelgelenkes nach allen Richtungen im Gebiete des binokularen Sehfeldes hingedreht werden zu können.

§ 279. Wenn, wie wir gesehen haben, die psychische Konzentration der Grund für die Partialkreuzung ist, so fragt es sich, warum laufen das ungekreuzte und gekreuzte Faszikel eines jeden Auges nicht als getrennte Stränge zum Auge, und warum hat die Natur durch die Verschmelzung dieser Stränge in ein Chiasma einheitlichen Krankheitsherden damit einen Angriffspunkt gegeben, um die ganze optische Leitung beider Augen mit einem Male zu zerstören. Diese offenbare Unzweckmässigkeit pathologischen Zuständen gegenüber hat die Natur zunächst durch die äusserst geschützte und verdeckte Lage der ungekreuzten Bündel (vergl. § 63, pag 105) und durch den Umstand zu mildern gesucht, dass zahlreiche sich kreuzende Fasern im Chiasma ebenfalls noch das Gebiet für das ungekreuzte Bündel durchziehen. Dadurch sehen wir in der Tat bei pathologischen Herden am Chiasma meist nur temporale Hemianopsie auftreten. Andererseits liegt aber der Schöpfung des Chiasmas der Gedanke der

Zweckmässigkeit im anatomischen Sinne zu grunde. Für die sich kreuzenden Faszikel ist ein Chiasma d. h. ein Durchflechten eben eine Notwendigkeit. Lägen die sich kreuzenden Faszikel als geschlossene Nerven übereinander, so würden sie mehr Platz beanspruchen und bei wechselnden Druckverhältnissen im Schädelinneren in ihrem Bestande sehr viel gefährdeter sein, als wenn sie zufolge der Durchflechtung eine platte und widerstandsfähigere Fläche bildeten. Der Einschluss des ungekreuzten Bündels in die Form des Chiasmas ist aber dadurch gegeben, dass die Achse jeder Orbita in der Richtung von innen nach aussen verläuft, siehe Tafel III und IV pag. 56. Würde das ungekreuzte Bündel vom Corp. geniculatum ab in gerader Linie nach dem Foramen opticum hinziehen, so würde es dort eine scharfe Knickung erfahren, die ihm bei den verschiedenen Druckschwankungen und krankhaften Prozessen im Schädelinnern sehr verhängnisvoll werden könnte. Durch Einfügung in den Tractus und das Chiasma bekommt das ungekreuzte Faszikel aber einen bogenförmigen Verlauf und passiert in der gleichen Richtung wie die gekreuzten Fasern den Canalis opticus.

Die Faszikelfeldermischung.

§ 280. Wir hatten § 266, pag. 352 hervorgehoben, dass die Retina auf die Rinde des kortikalen Sehcentrums in der Weise projiziert sei, dass das linke optische Wahrnehmungscentrum mit den linken Retinalhälften eines jeden Auges, das rechte optische Wahrnehmungscentrum mit den rechten Retinalhälften in Konnex stehe. Ferner dass die Rinde der oberen Lippe der Fissura calcarina dem oberen Netzhautquadranten der bezüglichen Retinahälfte eines jeden Auges entspreche, die untere Lippe dem unteren. Ausserdem sei in der Tiefe der Fissura calcarina die Gegend des horizontalen Meridians jeder Hälfte repräsentiert. Über die Lage der kortikalen Macula sei man noch nicht völlig im klaren.

Ferner hatten wir bei der Besprechung der identischen Netzhautpunkte § 154 pag. 213 hervorgehoben, dass (Figur 209 pag. 366) der Bezirk o RD v Fo der linken Gesichtsfeldhälften, sowie der Bezirk o R'S v Fo der rechten Gesichtsfeldhälften dem Gebiete der identischen Netzhautpunkte je auf beiden Hälften entspräche. Mit anderen Worten beansprucht also ein der ganzen temporalen Netzhauthälfte und ein dem Umfange der temporalen Netzhauthälfte entsprechender gleichgrosser Bezirk von der nasalen Retinalhälfte je einer Hemisphäre ein Gebiet für sich im optischen Wahrnehmungscentrum. In diesem müssen die den korrespondierenden Netzhautpunkten z. B. a und α Figur 208, pag. 366 entsprechenden kortikalen Bezirke a' und α' zufolge klinischer Forderungen nebeneinander liegen. Das z. B. dem Raumpunkte b auf der Retina RD des rechten Auges entsprechende kortikale Rindengebiet β' wurde von Wilbrand mit der Bezeichnung Faszikelfeld belegt. Es bilden also die Faszikelfelder α' a' im linken kortikalen Sehcentrum CS bezüglich des binokularen Sehens eine physiologische Rinden-

einheit, indem ein Punkt O, der seinen Bildpunkt in a und α entwirft, binokular mit der physiologischen Rindeneinheit α' a' einfach gesehen wird.

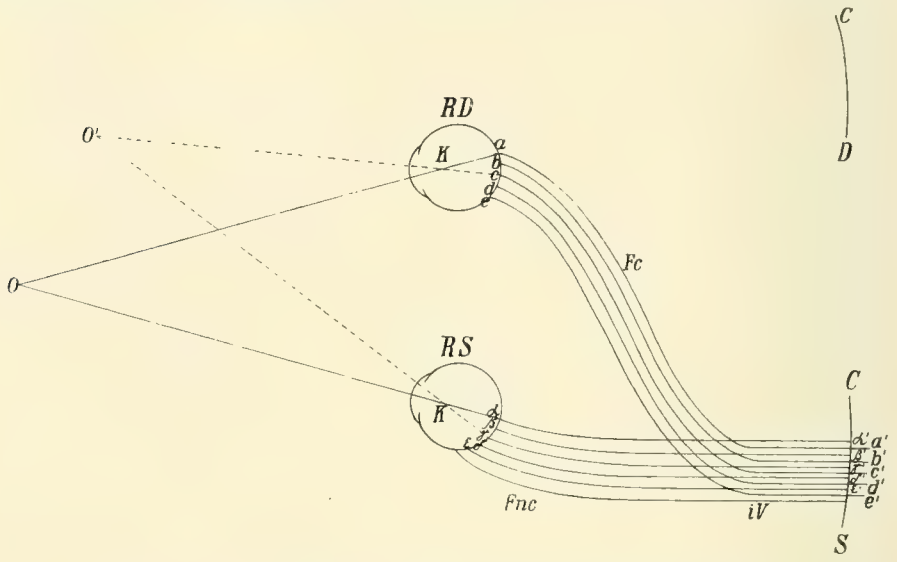

Fig. 208.
Schema der Faszikelfelder und der physiologischen Rindeneinheiten.

Da nun in dem (vergl. Fig. 209), dem Gesichtsfeldareale o RD v Fo im rechten kortikalen Sehcentrum und in dem dem Gesichtsfeldareale o R'S v Fo entsprechen-

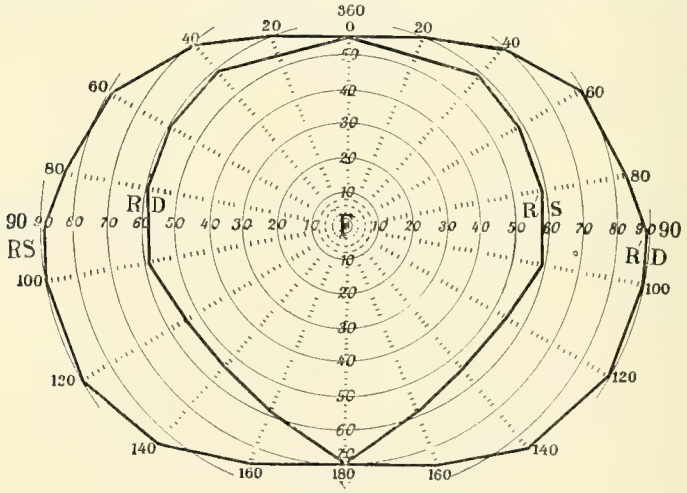

Fig. 209.
Das binokulare Gesichtsfeld nach Förster.

den Rindengebiete im linken optischen Wahrnehmungscentrum die dem Fasciculus cruciatus Fc Figur 208 entsprechenden Faszikelfelder je neben

solchen dem Fasciculus non cruciatus Fnc Figur 208 entsprechenden zu liegen kommen, wurde diese mosaikartige Anordnung der jedem retinalen Empfindungskreise entsprechenden Rindenelemente von Wilbrand mit „Faszikelfeldermischung" bezeichnet, im Gegensatz zur kortikalen Vertretung der dem Bezirke o RS v RDo resp. o R′S v R′Do entsprechenden Partie der temporalen Gesichtsfeldhälften. In dieser letzterwähnten kortikalen Vertretung retinaler Empfindungskreise sind also Fascikelfelder gelagert, welche lediglich dem Fasciculus cruciatus zugehören. Für diesen Bezirk besteht also keine Faszikelfeldermischung. Es wird demnach jeder Herd im Gebiete der Faszikelfeldermischung z. B. im linken optischen Wahrnehmungscentrum kongruente Gesichtsfelddefekte innerhalb des Gesichtsfeldsgebietes o R′S v Fo bewirken; jeder Herd in der Rindenpartie des linken optischen Wahrnehmungscentrums aber, welcher im Gesichtsfelde dem Bezirke o R′S v R′Do entspricht wird lediglich einen Defekt innerhalb dieses eben erwähnten Gesichtsfeldsbezirks hervorrufen. Mit anderen Worten bewirkt ein ausserhalb des Gebietes der Faszikelfeldermischung gelegener Herd im kortikalen Sehcentrum einen Gesichtsfeldausfall auf der temporalen Gesichtsfeldhälfte des gegenüberliegenden Auges und zwar ausserhalb des dem Gebiete der identischen Netzhautpunkte entsprechenden Bezirkes. Es findet also bei lediglich auf diesen Bezirk beschränktem Herde eine gekreuzte Amblyopie statt.

Durch doppelseitige, lediglich dieses letztbeschriebene Rindengebiet befallende Krankheitsherde könnte im binokularen Gesichtsfelde ganz der gleiche Effekt zu stande kommen, welchen wir bei der temporalen Hemianopsie nach Ausfall beider temporalen Gesichtsfeldhälften entstehen sehen. Hier wie dort würde das binokulare Gesichtsfeld durch die Linie o RD v R′S o begrenzt sein.

Jeder Herd, der im optischen Wahrnehmungscentrum das Gebiet der Faszikelfeldermischung überschreitet und Teile oder das ganze Gebiet des ungemischten Faszikelfeldes mit befällt, gibt unter allen Umständen inkongruente homonym-hemianopische Gesichtsfelddefekte. Hierbei ist der Gesichtsfelddefekt, wenn wir uns z. B. das ganze linke optische Wahrnehmungscentrum zerstört denken, auf dem Auge der entgegengesetzten Seite um den Bezirk o R′S v R′D o grösser, als auf dem Auge der gleichen Seite, weil er hier an der Linie o R′S v unter allen Umständen ein Ende finden würde.

§ 281. Bezüglich der Erklärung der tatsächlich gefundenen nicht absolut kongruenten homonym-hemianopischen inselförmigen Gesichtsfelddefekte innerhalb des Gebietes der Faszikelfeldermischung, wie wir derartige auf Tafel XXV und XXVI angeführt haben, wäre Folgendes hier zu erwähnen:

1. Sind kleine Beobachtungsfehler hier kaum auszuschliessen. Wenn es Physiologen von Fach nur mühsam und nach langer Einübung gelingt, dauernd einen und denselben Punkt zu fixieren (Punktfixation vergl. § 194 pag 262), um wie viel weniger darf man diese Forderung an Patienten stellen. Deshalb nehmen wir ja beim Perimetrieren eine Scheibe als Fixations-

objekt. Wenn aber auf derselben (§ 195 pag. 264) der Fixationspunkt wandert, verschiebt sich auch das ganze Gesichtsfeld und damit auch die Grenze des Defekts. Da wir nun das Gesichtsfeld stets monokular aufnehmen, ist eine Erklärung für die kleinen Abweichungen von der absoluten Kongruenz, wie sie die kleinen hemianopischen Defekte auf den Tafeln XXV und XXVI aufweisen, leicht aus diesem Untersuchungsfehler zu geben.

2. Da die mosaikartige Nebeneinanderlagerung der Raumpunkte der Netzhaut funktionell das Gesichtsfeld bildet, könnten aber auch geringe Inkongruenzen der hemianopischen Defekte innerhalb des Gebietes identischer Netzhautpunkte davon herrühren, dass die optischen Leitungsfasern in ihrem Verlaufe nach dem Cortex nicht genau die Lagerung nebeneinander beibe-

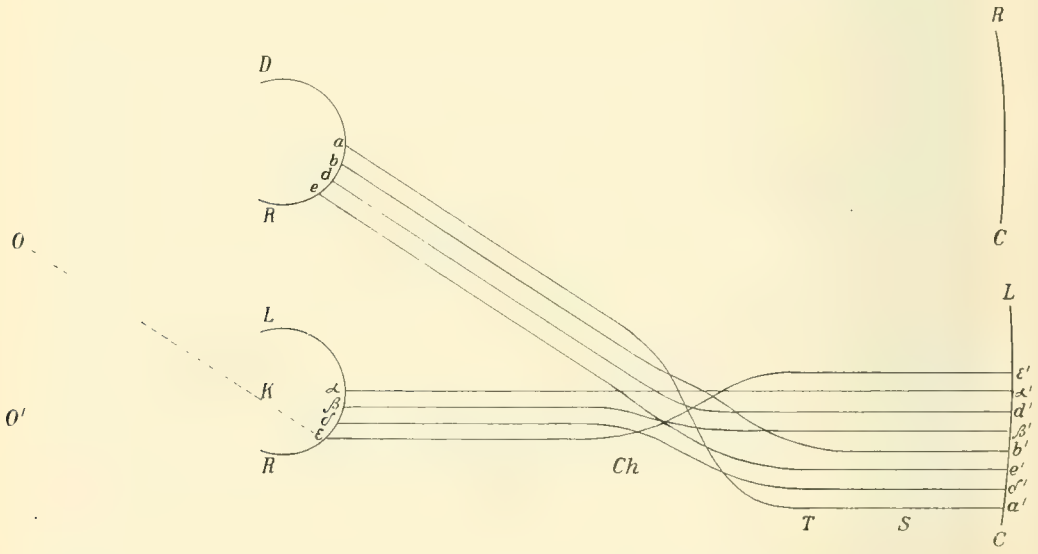

Fig. 210.

LR Linke Retina. *DR* Rechte Retina. *K* Knotenpunkt. *Ch* Chiasma. *T* Tractus opticus. *S* Sehstrahlungen. *CL* Linkes Sehcentrum. *CR* Rechtes Sehcentrum.

hielten, wie an ihrem Ursprunge aus den Stäbchen und Zapfen. Figur 210 liefert dafür ein übertriebenes Beispiel. Ein Herd in LC, welcher α' d' β' vernichtet hätte, würde im linken Auge LR auf der linken Netzhauthälfte (wenn α resp. a die Fovea darstellt), wir wollen sagen im horizontalen Meridian, die Empfindungskreise α und β ausser Funktion setzen, also auf der nasalen Gesichtsfeldhälfte dieses Auges einen den Netzhautpunkten α und β entsprechenden inselförmigen Gesichtsfeldausfall bewirken, auf dem rechten Auge RD aber auf dem horizontalen Meridian der temporalen Gesichtsfeldhälfte durch Ausfall des Netzhautpunktes d einen Gesichtsfeldausfall, der nur d entspräche.

3. Könnten die zueinander gehörigen Faszikelfelder regelmässig wie die Felder des Schachbretts nebeneinander gelagert sein, aber im Verlauf der Leitungsfasern Abweichungen vom geordneten Nebeneinanderverlauf

der den identischen Netzhautpunkten entsprechenden Leitungsfasern auftreten, oder es könnten auch die zu den von ihrem gleichmässigen Verlauf abgewichenen Leitungsfasern zugehörigen Faszikelfelder ebenfalls in unregelmässiger Weise nebeneinander liegen, wie z. B. im Schema der Figur 210 (ungleichmässige Faszikelfeldermischung nach Wilbrand). Es wären dies also individuelle Abweichungen von der sonst typischen Regel der gleichmässigen Faszikelfeldermischung.

§ 282. Über die überschüssige Gesichtsfeldpartie und die Doppelversorgung der Macula lutea hatten wir pag. 301 § 230 uns schon hinreichend verbreitet. Es darf hier wohl noch darauf hingewiesen werden, dass der Bedeutung der Fovea centralis entsprechend das makuläre Rindengebiet funktionell von der grössten Wichtigkeit ist. Was wir fixieren, darauf richten wir unsere Aufmerksamkeit d. h. unsere ganze psychische Konzentration. Ausserdem innervieren wir unsere Augenmuskeln so, dass stets das Bild des Gegenstandes, den wir betrachten wollen, auf die Macula lutea fällt. Dadurch steht also der makuläre Rindenbezirk auch in innigster Beziehung zu denjenigen Bewegungen der Bulbusmuskulatur, die im Interesse des Deutlichsehens vorgenommen werden.

Die Spezialcentren für Helligkeit und Farben im optischen Wahrnehmungscentrum.

§ 283. Es erübrigt nun noch bezüglich der Organisation des optischen Wahrnehmungscentrums die Frage nach den Spezialcentren für Licht und Farben hier zu erörtern. Mit der Veröffentlichung von Fällen von sog. Farbenhemianopsie, d. h. homonymen Hemianopsien, bei welchen apoplektiform ein Ausfall jeglicher Farbenempfindung in den betroffenen Gesichtsfeldhälften konstatiert werden konnte, ohne dass die Sehschärfe und die Ausdehnung der Gesichtsfelder für weisse Untersuchungsobjekte gelitten hatte, musste sich diese Frage einem jeden Beobachter sogleich schon von selbst aufdrängen. Wilbrand (675) hatte die betreffenden Fälle zusammengestellt und daraus die Hypothese entwickelt, dass in den tieferen, der Marksubstanz zunächst gelegenen Rindenschichten des optischen Wahrnehmungscentrums das Spezialcentrum für die Schwarz-Weissempfindung gelegen sei, in den darüber liegenden äusseren Rindenschichten aber der Sitz der Farbenempfindung gesucht werden müsste. Denn da mit jeder Farbenempfindung unter allen Umständen eine Helligkeitsempfindung verknüpft ist (vergl. pag. 246), müsse die Erregung erst das Centrum für Licht, resp. Helligkeitsempfindung durchlaufen und dann in eine Region gelangen, wo derselben nun der ihr zugehörige farbige Empfindungseffekt zugeteilt würde. Wären die tieferen Schichten der Rinde des optischen Wahrnehmungscentrums durch einen Herd alteriert, dann kämen die über diesem alterierten Mosaik von Empfindungseinheiten gelegenen Rindengebiete für die Farbenempfindung schon von selbst in funktionellen Ausfall, weil dann die Leitung nach ihnen unterbrochen sei. Würden aber die äusseren, der Pia mater zunächstgelegenen

Schichten des optischen Wahrnehmungscentrums allein zerstört, dann könne unter Umständen zwar noch die Weissvalenz (vergl. p. 269) der zum optischen Wahrnehmungscentrum gelangten farbigen Erregungen in ihrem vollen Gewichte vor unser Bewusstsein treten, der farbige Effekt dieser Erregungen jedoch nicht mehr zur Geltung kommen.

Es fragt sich nun, wie sich mit dieser Hypothese alle unsere klinischen und physiologischen Erfahrungen betreffs des Farbloserscheinens farbiger Objekte vereinbaren lassen und ferner, ob nach den klinischen Erfahrungen zur Zeit die Annahme eines speziellen Centrums für Farben nicht von der Hand gewiesen werden könne?

Der Betrachtung dieser Erscheinungen wollen wir folgende Gliederung des Stoffes hier zu grunde legen:

1. das Verschwinden farbigen Lichtes unter physiologischen Bedingungen,
2. die einschlägigen Verhältnisse bei der angeborenen Farbenblindheit,
3. Das Farbloserscheinen farbiger Objekte bei pathologischen Zuständen.

1. Das Verschwinden farbigen Lichtes unter physiologischen Bedingungen.

Bei den hier in Betracht kommenden Erscheinungen haben wir im Hinblick auf die Frage der Existenz gesonderter Centren für Licht und Farbenempfindung zu unterscheiden, ob dieselben

a) als retinale Vorgänge, oder
b) als Erscheinungen des Leitungswiderstandes im Verlaufe der optischen Bahnen und Ganglienzellenkomplexe aufzufassen sind.

a) Vorgänge in der retinalen Sehsubstanz, durch welche objektiv bunte Gegenstände farblos erscheinen.

§ 284. Gegenfarben löschen einander aus. Gemischtes Licht erscheint farblos, wenn es je für die blaugelbe und je für die rotgrüne Substanz ein gleich starkes Assimilierungs- wie Dissimilierungsmoment setzt. Die Empfindung von Schwarz-Weiss (hell-dunkel) ist daher stets über der Schwelle, weil sie durch jedes farbige Objekt mit erregt wird (vergl. pag. 246).

Dass wir dann keine gelbblauen und keine rotgrünen Empfindungen haben, lässt sich leicht durch die Annahme erklären, dass die der Rot- und Grünempfindung und ebenso die der Blau- und Gelbempfindung entsprechenden chemischen Netzhautprozesse antagonistische Valenzen haben, d. h. auf je zwei in entgegengesetzter Richtung verlaufenden chemischen Reaktionen beruhen, die nur mit der Differenz ihrer Intensitäten auf den Sehnerven wirken. Überwiegen der einen Reaktion bewirkt Rot-, resp. Gelbempfindung; Überwiegen der anderen bewirkt Grün-, resp. Blauempfindung. Überwiegt keiner der antagonistischen Prozesse, so entsteht nur eine Helligkeitsempfindung nach Massgabe der Schwarzweisserregung. Bei Mischung zweier antagonistischer Farben (Gegenfarben) entsteht somit eine abgeschwächte Farbenempfindung nur der einen Art, oder eine farblose Empfindung. Schwarz (676).

Die beiden chromatischen Substanzen fehlen auf der äussersten Randzone der Retina fast gänzlich. Im übrigen ist die Blaugelbsubstanz in den peripheren Retinalbezirken schwächer, die Rotgrünsubstanz aber sehr viel schwächer vertreten, als im Netzhautcentrum. Daher erscheinen kleine farbige Gegenstände in der äussersten Peripherie des Gesichtsfeldes farblos (vergl. § 200, pag. 268).

Kleinste Objekte von Pigmentfarben erscheinen bei voller Tagesbeleuchtung auf schwarzem oder weissem Grunde farblos als helle, resp. dunkele Fleckchen.

Diese Erscheinung rührt daher, dass durch den simultanen Kontrast das Gewicht der schwarz-weissen Empfindungsreihe dabei dermassen wächst, dass der farbige Eindruck unter die Schwelle gedrückt wird (vgl. § 204, pag. 272).

Der quantitative Farbensinn des nicht erholten Auges ist kleiner, als der des vollkommen erholten Auges. Bei strenge innegehaltener Punktfixation verschwinden zufolge der simultanen Lichtinduktion zunächst die Farben des fixierten Objekts (vergleiche § 184, pag. 249, § 212, pag. 281. Noch schneller vollzieht sich dieser Vorgang des Verschwindens der Farbe in der Peripherie des Gesichtsfeldes.

Da die hier erwähnten physiologischen Tatsachen als Änderungsvorgänge der retinalen Sehsubstanzen aufgefasst werden, so ist für die Erklärung dieser Zustände ein kortikales Spezialcentrum für die Farbenempfindung durchaus überflüssig. Denn wir nehmen an, dass jedes helldunkele, resp. bunte Netzhautbild in den Sehsubstanzen der betreffenden retinalen Empfindungskreise eine bestimmte chemische Veränderung hervorruft, und dass die von dieser chemischen Veränderung gesetzte Erregung isoliert je nach den kortikalen Faszikelfeldern hingeleitet werde, um dort eine bestimmte Empfindung auszulösen und zwar eine solche, die lediglich zu jener bestimmten chemischen Veränderung der retinalen Sehsubstanzen das psychische Korrelat bildet.

b) Vorgänge des Farbloserscheinens objektiv bunter Gegenstände als Folge des normalen Leitungswiderstandes in den optischen Bahnen und Ganglienzellenkomplexen.

§ 285. Bezüglich des Einflusses der Beleuchtung auf die Farbenempfindung hatten wir § 205, pag. 272 und § 208, pag. 274 hervorgehoben, dass farbige Lichter bei allmählich wachsender Beleuchtungsintensität im dunkeladaptierten Auge zunächst eine farblose Helligkeitsempfindung bewirken („das farblose Intervall") und von einer höheren Intensitätsstufe ab erst einen farbigen Eindruck hervorbringen. Ein sehr lichtschwaches Spektrum wird dabei von dem gut dunkeladaptierten Auge vollkommen farblos gesehen (vergl. pag. 273). Das farblose Spektrum erscheint dabei in einer Helligkeitsverteilung, welche von der gewöhnlichen, dem lichtstarken Spektrum eigentümlichen sich sehr auffällig unterscheidet. Diese, den geringsten farbigen Lichtern eigentümliche Helligkeitsverteilung, ist der Eindruck der Wirkung auf die schwarzweisse

Substanz, die ja allen farbigen Empfindungen beigemischt ist und rein zum Ausdruck kommt, solange die Reizwerte auf die bunten Substanzen (Rotgrün, Blaugelb) unter der Schwelle bleiben.

Bezüglich des Anklingens der Empfindung (vergl. § 275 pag. 360) wurde schon hervorgehoben, dass bei den allerkürzesten Einwirkungszeiten auf bunte Reize, dieselben farblos erscheinen.

Da die Fortleitung der Erregung, welche ja, wie oben erwähnt, auf chemischen und sehr wahrscheinlich zugleich auf physikalischen Vorgängen beruht (vergl. § 236, pag. 309), eine gewisse Zeit für sich beansprucht und einen weiten Weg von den Sehepithelien bis zur oberen Schicht des optischen Wahrnehmungscentrums zurückzulegen hat, und dabei die Erregung in verschiedene Ganglienzellen einströmen und dieselbe durchdringen muss, so bedarf der Verlauf der Erregung bis zum Anklingen der Empfindung einer gewissen Zeit und einer gewissen Intensität, um im optischen Wahrnehmungscentrum wirksam werden zu können. Auch für den Ablauf dieser normal physiologischen Vorgänge liegt kein zwingender Grund zur Annahme eines kortikalen Spezialcentrums für den Farbensinn vor.

Die unter a und b erwähnten Erscheinungen widersprechen aber andererseits auch nicht der Annahme eines gesonderten Centrums für den Farbensinn. Denn die nach Auslöschen des bunten Eindrucks durch das Auftreten der Gegenfarbe fortgeleitete Erregung würde dann nur das Centrum für die Helligkeitsempfindungen erregen. Dabei würde bei der supponierten Lage des Farbensinncentrums über dem Centrum für Helligkeitsempfindung (Schichtentheorie), der Weg, den die Erregung zu durchlaufen hat, für die Entstehung farbiger Empfindungen ein grösserer sein, und damit würde auch der normale Widerstand für farbige Erregungen gegenüber den schwarzweissen wachsen.

2. Die einschlägigen Verhältnisse bei der angeborenen Farbenblindheit.

§ 286. Wir haben pag. 246 gesehen, dass nach der Heringschen Lehre der Totalfarbenblinde von objektiv farbigen Lichteindrücken nur die weisse Valenz allein wahrnimmt. Für ein rotgrünblindes Auge würden nur die roten und grünen Valenzen fehlen und lediglich die weissen, sowie die blaugelben vorhanden sein.

Auf pag. 279 hatten wir ferner die Fälle von totaler Farbenblindheit zusammengestellt, zu welchen noch die Beobachtungen von Wolfberg (677), Selenkowski (678), Magnus (679), Landolt (680), Rählmann (681), Querenghi (682), Dor (683), Simeon Snell (684) hinzu zu zählen sind. Ein Teil dieser Fälle zeigt nebenbei anderweitige Störungen, wie Lichtblendung, Herabsetzung der Sehschärfe, centrale Skotome etc., was jedoch für unsere Frage irrelevant ist.

Wenn wir nun mit Hering annehmen, dass die totale Farbenblindheit auf einer retinalen Ursache beruht und zwar in dem Fehlen der rotgrünen und blaugelben Sehsubstanzen, so liegt in dem Vorkommen der beiderseitigen

totalen Farbenblindheit kein Grund, welcher gegen das Vorhandensein eines Spezialcentrums für den Farbensinn ins Gewicht fallen würde. Denn aus einer doppelseitigen Aplasie desjenigen kortikalen Rindengebietes, welches für das supponierte Farbensinncentrum beansprucht werden dürfte, würde alsdann die doppelseitige Farbenhemianopsie als totale Farbenblindheit beider Augen hervortreten. Daneben könnten auch die mehr oder weniger tiefgreifenden Sehstörungen, die dabei gewöhnlich vorkommen, dadurch begründet werden, dass die Aplasie sich auch teilweise auf das Centrum für den Helligkeitssinn erstreckte.

Soviel steht aber fest, ein Fall von angeborener Farbenhemianopsie ist bis jetzt noch nicht in der Literatur beschrieben worden.

Anders verhält sich dies mit der einseitigen angeborenen Farbenblindheit.

Ein Fall von einseitiger totaler Farbenblindheit, Gesichtsfeld normal, Sehschärfe normal, ist von Becker (685) beobachtet worden.

Die anderen Beobachtungen betreffen Fälle von einseitiger partieller Farbenblindheit, hierher gehören die Beobachtungen von: Holmgren (686), von Hippel (687), Shufeldt (688) und Simeon Snell (689). Diese Fälle sprechen gegen ein kortikales Spezialcentrum für den Farbensinn. Jedenfalls liessen sich diese Fälle aus einer kortikalen Aplasie nur sehr gezwungen erklären. Man müsste dann annehmen, dass auf dem einen optischen Wahrnehmungscentrum dieser Entwickelungsfehler nur im Bereiche der mit dem Fasciculus non cruciatus in Konnex stehenden Faszikelfelder stattgefunden habe, auf dem anderen optischen Wahrnehmungscentrum nur im Gebiete der Faszikelfelder, welche mit dem Fasciculus cruciatus im Zusammenhang stehen[1]).

Dass die angeborene Rotgrünblindheit häufiger als die Blaugelbblindheit vorkommt, erklärt sich nach der Heringschen Theorie sehr leicht aus dem Umstande, dass die Menge der schwarzweissen Sehsubstanz am beträchtlichsten, die Menge der rotgrünempfindenden aber relativ am geringsten im normalen Auge ist. Aus der relativ grösseren oder geringeren Menge der rotgrünen Substanz erklären sich dann alle jene unzähligen Abstufungen der Abstumpfung der Rotgrünempfindung bis zur völligen Rotgrünblindheit.

3. Verlust der Farbenempfindung bei pathologischen Zuständen.

a) Organische Affektionen der optischen Leitung.

§ 287. Hier wäre zunächst auf die Störung der Farbenempfindung hinzuweisen, welche bei den Erkrankungen der optischen Leitung so prägnant hervortritt. Alle Affektionen der optischen Leitung, mögen sie nun Folgen einer Neuritis, einer neuritischen Atrophie, einer primären Atrophie

[1]) Eine weitere Erklärung solcher Fälle wäre die, dass auf dem einen Auge die farbigen Sehsubstanzen fehlten, während das Centrum für den Farbensinn auf beiden Hemisphären normal entwickelt wäre. Dortselbst würden aber die von dem farbenblinden Auge zufliessenden Reize nur im Centrum für Helligkeiten Erregungen auslösen.

sein, oder durch Druck (Tumoren, entzündliche Exsudate, Fernwirkung von Apoplexien und Abscessen), oder durch Ernährungsstörung (Embolie mit Ödem und Erweichung, atheromatöse und luetische Gefässerkrankungen), oder Encephalitis hervorgerufen worden sein, charakterisieren sich in funktioneller Hinsicht als Mehrer der schon normaliter vorhandenen Leitungswiderstände in den optischen Bahnen.

Zu der weiten Leitungsstrecke zwischen retinalen Sehepithelien und Ganglienzellen des Sehcentrums und dem Durchströmen eingeschalteter Ganglienzellengruppen, treten hier noch als Leitungshindernisse eingreifende Veränderungen der Struktur der Nerven durch mechanische oder chemische Eingriffe und durch Gerinnung des Inhaltes der Nervenfasern auf.

Nach den mikroskopischen Befunden treffen wir in jedem der Atrophie verfallenen Sehnerven in wechselndem Verhältnis gesunde Fibrillen neben erkrankten und völlig degenerierten. In funktioneller Hinsicht würde dies bedeuten, dass die Leitung einzelner Fasern völlig frei, anderer behindert, dritter völlig aufgehoben ist.

Beschäftigen wir uns zunächst mit dem letzterwähnten Zustande, so ist es klar, dass wenn ein Netzhautbild von einer bestimmten Flächengrösse im normalen Auge von einer bestimmten Anzahl von Sehepithelien aufgenommen wird, und diese Erregung durch eine mit den betreffenden Sehepithelien in Konnex stehende bestimmte Anzahl von Leitungsfibrillen nach dem Cortex hin sich fortpflanzt, das gleich grosse Bild dann sehr viel undeutlicher vor unser Bewusstsein treten muss, wenn von jener bestimmten Anzahl von Leitungsfasern so und so viele überhaupt nicht mehr leiten. In dem Mosaik der kortikalen Empfindungseinheiten in den beiden optischen Wahrnehmungscentren werden dann die den untergegangenen Leitungsfasern entsprechenden Faszikelfelder (vergl. § 280, pag. 365), nicht mehr von der Netzhaut her erregt; das unserem Bewusstsein übermittelte Bild wird lückenhaft, seine Konturen unklar und der ganze Eindruck verschwommen; denn die Psyche ergänzt die Lücken im Bilde (resp. die inselförmigen Skotome) gemäss der vorherrschenden Farbe des Untergrundes. Dadurch geht das Bild mehr oder weniger seiner charakteristischen Detailzeichnung und seiner verschiedenen Färbung verlustig, es wird falsch gedeutet und in seiner Eigenart überhaupt nicht mehr richtig erkannt. Ein solches Verhalten der Leitung würde einem schon sehr lange bestehenden Zustande neuritischer Atrophie entsprechen, bei welchem in einem gewissen Krankheitsstadium Heilung erfolgt war. Hier bestehen nämlich neben total atrophischen nur noch gesunde Leitungsfasern, weil inzwischen entweder eine Regeneration oder Degeneration der erkrankten Fasern eingetreten ist.

Je kleiner nun beim Obwalten dieses pathologischen Zustandes das Netzhautbild ist, um so undeutlicher muss es werden, weil ja die Menge der Punkte, welche von dem Netzhautbilde einzeln empfunden werden, massgebend ist für die Deutlichkeit, mit welcher das Bild gesehen wird, vergl. § 112. pag. 168. Fällt dabei das kleine Netzhautbild lediglich auf Sehepithelien,

deren zugehörige Nervenfibrillen alle atrophisch sind, dann kommt überhaupt keine Erregung von der dem Bilde entsprechenden Netzhautstelle nach dem Cortex, und das Bild wird überhaupt nicht mehr empfunden. Dieses Skotom im Gesichtsfelde (negatives Skotom) tritt aber nicht als solches in unser Bewusstsein, weil die Psyche die Lücke im Gesichtsfelde mit der vorherrschenden Farbe der Umgebung ausgleicht.

Wenn diese Vermehrung der Leitungswiderstände schon hinsichtlich der Unterscheidbarkeit der Form von Netzhautbildern aus der schwarz-weissen Empfindungsreihe sich bemerkbar macht, um wie viel mehr muss diese Beeinträchtigung des Sehens bei farbigen Objekten hervortreten, zumal da bei primären und sekundär atrophischen Zuständen des N. opticus neben dem völligen Untergange von Nervenfibrillen stets eine grosse Anzahl vorhanden ist, die im atrophischen Verfall begriffen sind. Die letzteren sind zwar noch leitungsfähig, reagieren aber nur noch auf stärkere Lichtreize hin.

Bei dem atrophischen Verfall der Sehnervenfibrille bilden sich eben uns unbekannte Widerstände durch Veränderung der chemisch-physikalischen Verhältnisse derjenigen Substanzen, welche die Leitung eines Nerven bewerkstelligen und für die Isolierung der Leitung verantwortlich sind. Diese vermehrten Leitungswiderstände der erkrankten Sehnervenfibrillen verhalten sich nun verschieden bei der Leitung helldunkler Netzhautbilder gegenüber von bunten.

Wir wissen, dass jeder bunten Empfindung eine Helldunkelempfindung (Weisvalenz) beigemischt ist. Nach der Heringschen Farbentheorie ist bekanntlich die Menge der schwarz-weiss empfindenden Substanz am grössten, die der blau-gelb empfindenden Substanz geringer, und am geringsten die der Rot-grünempfindung. Nun steht fest (vergl. § 174, pag. 239), dass die Grösse der durch einen Dissimilierungsvorgang (z. B. auf Licht) bedingten Dissimilierung nicht bloss abhängt von der Grösse des Reizes, sondern auch von der jeweiligen Menge der im gereizten Teile enthaltenen und vom Reize getroffenen erregbaren Substanz, eine Tatsache, zufolge deren nach der Dunkeladaption unser Auge ja um so viel empfindlicher gegen Lichtreize wird. Da die Menge der schwarz weissen Substanz unter allen Umständen grösser ist, als die Menge je einer bunten Substanz, so wird bei gleich intensiven optischen Reizen und bei gleich grossem pathologischen Leitungswiderstande auch die Weissvalenz gegenüber der farbigen Valenzen bei der Empfindung im optischen Wahrnehmungscentrum prävalieren.

Diese Herabsetzung der Buntempfindung gegenüber der Helldunkelempfindung wird nun klinisch nach zwei Richtungen hin sich bemerkbar machen: erstens hinsichtlich der Buntempfindung in der Flächenausbreitung des Gesichtsfeldes, und zweitens in der Reihenfolge, in welcher die einzelnen Farben undeutlicher werden, ihren Farbenton verändern und schliesslich hinsichtlich ihrer färbigen Valenz gar keinen Eindruck mehr hervorbringen.

Da wir nun § 200, pag. 268 gesehen haben, dass die beiden chromatischen Substanzen auf der äussersten Randzone der Netzhaut an Menge sehr dürftig vertreten sind, die Menge der blau-gelben Substanz dort aber immerhin noch prävaliert, so muss, allgemein gesprochen, unter Voraussetzung einer ziemlich gleichmässigen Erkrankung der Fibrillen auf dem Opticusquerschnitt, bei dem dadurch gesetzten pathologisch vermehrten Leitungswiderstand ein Nachlassen der Farbenempfindlichkeit zunächst in der Peripherie des Gesichtsfeldes sich bemerkbar machen, während noch weisse Untersuchungsobjekte bis an die Peripherie des Gesichtsfeldes erkannt werden. und dies um so mehr, weil wir aus den (pag. 283 oben) erwähnten Gründen eigentlich die Gesichtsfeldgrenzen im Vergleich zu den farbigen Objekten nicht mit einem weissen, sondern mit einem dunkelgrauen Untersuchungsobjekte prüfen müssten. Wir werden also klinisch ein Zurückweichen der Farbengrenzen von der Peripherie bei diesen Zuständen konstatieren, das sich stärker für rote und grüne Objekte, weniger stark für blaue und gelbe bemerklich macht. Ausserdem wird sich der Farbenton des Untersuchungsobjekts peripherwärts ändern, indem bei roten Objekten das Gelb mehr hervortritt, das Blau mehr einen blaugrauen Eindruck macht.

Wir finden also bei einem im allgemeinen mehr oder weniger gleichmässig über den Opticusquerschnitt verteilten primär atrophischen Zustand der Nervenfibrillen, wie z. B. bei der grösseren Anzahl der Fälle von tabischer Sehnervenatrophie im Beginn des Leidens eine hochgradige, an einzelnen Stellen stärker ausgeprägte (sektorenförmige Einschnitte), konzentrische Einschränkung des Farbengesichtsfeldes mit stärkerer Reduktion für Rot und Grün, und an der Peripherie dieses reduzierten Farbengesichtsfeldes eine mehr weniger breite Zone, in welcher der Farbenton eine Veränderung erleidet. Bei weiterem Vorschreiten des Krankheitsprozesses wird nun ein Stadium eintreten, in welchem Rot und Grün überhaupt nicht mehr in dem Gesichtsfelde empfunden wird (erworbene Rot-Grün Blindheit), während für Blau und Gelb immer noch in einer stark reduzierten Zone desselben Empfindlichkeit vorhanden ist. Schliesslich wird aber auch die Empfindung für Blaugelb verloren sein (totale erworbene Farbenblindheit), während für weisse Untersuchungsobjekte aus dem pag. 283 angeführtem Grunde immer noch eine relativ grosse Gesichtsfeldausdehnung bestehen kann.

§ 288. Treten jedoch partielle Erkrankungen der optischen Leitung auf, also etwa ein centrales Skotom durch neuritische Atrophie des papillomakulären Faserbündels (vgl. § 50, pag. 77), dann werden im Anfangsstadium der Erkrankung innerhalb des Skotoms zuerst rote, dann blaue (relative centrale Skotome) und später weisse Untersuchungsobjekte (absolutes centrales Skotom) nicht mehr erkannt werden; und bei progressivem Zustande des Leidens wird die Flächengrösse des Empfindungsausfalles für Rot im Skotom immer diejenige für Blau überragen. Auch nach dem Stillstande des Leidens auf einer gewissen Entwickelungsstufe der Erkrankung wird dies der Fall sein, sofern nicht auf dem Opticusquerschnitte das Gebiet völlig normaler Sehnerven-

fibrillen unmittelbar das Gebiet abgrenzt, in welchem sämtliche Fibrillen atrophisch untergegangen sind. Meist ist jedoch, wie uns zahlreiche mikroskopische Befunde dartun, bei diesen Zuständen eine Übergangszone in der Peripherie vollständig degenerierter Herde vorhanden, innerhalb welcher mehr oder weniger völlig untergegangene Fibrillen neben völlig normalen gelagert sind.

§ 289. Dieses Grundgesetz der Reduktion der Farbengrenzen in dem Gesichtsfelde und des allmählichen Ausfalls der einzelnen Farbenempfindungen aus dem Gesichtsfelde treffen wir bei pathologischen Zuständen der optischen Leitung diesseits und jenseits der primären Centren. Nur fragt es sich, ob unter gewissen pathologischen Veränderungen der optischen Leitung der Fall eintreten könne, dass das Gesichtsfeld für Weiss seine normale Ausdehnung beibehalte, aber plötzlich, also apoplektiform, jegliche Farbenempfindung in beiden homonymen Gesichtsfeldhälften in Wegfall komme. Derartige Fälle sind in der Tat beobachtet; mit der Auslegung derselben steht und fällt aber die Annahme eines Spezialcentrums für den Farbensinn.

Zunächst wollen wir hier eine Beobachtung von Swanzy (713) anführen.

Bei einem 77jährigen Manne entstand apoplektiform ein leichter homonymer Gesichtsfelddefekt für weiss im linken oberen Quadranten, während auf der ganzen linken Gesichtsfeldhälfte die Farbenempfindung total in Ausfall gekommen war.

Dieser Fall zeigt nichts Absonderliches. Es besteht ein kleiner Defekt für Weiss und ein den Rest der jeweiligen Gesichtsfeldhälften betreffender für Farben.

In den folgenden Beobachtungen trat vollständiger hemianopischer Verlust des Farbensinnes ein bei normaler Ausdehnung der Gesichtsfeldgrenzen für weisse Untersuchungsobjekte.

Eperon (714). Bei einem 70jährigen Manne, welcher vor einem Jahre von rechtsseitiger Hemiparese befallen war, die aber bis auf ein leichtes Taubheitsgefühl im rechten Arme schwand, entwickelte sich seit dieser Zeit eine nicht vollständige Wortblindheit. Bei der Untersuchung der Augen fand sich das Gesichtsfeld für weiss normal, dagegen fehlte auf der ganzen rechten Hälfte jede Empfindung für Farben. Auch waren hier der Lichtsinn und die Sehschärfe so bedeutend herabgesetzt, dass selbst sehr grosse Schrift nicht gelesen werden konnte. Die übrigen Funktionen des Auges, sowie der ophthalmoskopische Befund waren normal.

Meisling (715): 54jähriger Mann mit fünf gesunden Kindern, niemals Genitalaffektion. Abnahme des Sehens, und Flimmern von schwarzen Körpern vor den Augen in den letzten 10—12 Tagen. Komplette Hemianopsia sinistra für alle farbigen Objekte, aber nicht für weisse Objekte von gewöhnlicher Grösse. Dagegen liess die Hemianopsie sich leicht durch kleine weisse Objekte nachweisen. V. beinahe $^5/_6$ bei schwarzen Buchstaben auf weissem Grunde; werden aber ganz blasse Buchstaben benutzt, ist V. nur $< {}^6/_{12}$. Die Pupillen reagieren gut, sowohl wenn das Licht von der rechten als von der linken Seite her einfällt. In der folgenden Zeit trat Besserung ein. Für ein kleines weisses Objekt blieben nur noch fast symmetrische Skotome zurück, etwa 15° links vom Fixierpunkt. Der Farbensinn wurde auch teilweise wieder hergestellt, indem alle Farben erkannt wurden, aber sie erschienen nicht so klar, als in der gesunden Hälfte des Gesichtsfeldes. Die Besserung wurde so bedeutend, dass das Sehen nach links beinahe

normal war, da trat plötzlich eine leichte rechtsseitige Hemianästhesie ein, und das Sehen wurde schlechter. V. o. d. $^5/_{60}$; V. o. s. $^5/_{18}$. Die Grenzen für Weiss waren normal, für Rot fand sich aber ein Defekt im ganzen oberen rechten Quadranten. V. o. d. hob sich während der Beobachtung in der Klinik bis $^5/_{18}$. Pupillenreaktion und ophthalmoskopischer Befund normal.

Ziehl (716) berichtet über die Krankengeschichte einer Frau, die, mit einem Herzfehler behaftet, nach einer schweren abendlichen psychischen Erregung plötzlich morgens beim Erwachen nicht mehr lesen konnte. Die Störung des Lesens wird als Alexie bezeichnet. Hemianopsie oder hemianopische Defekte fehlten völlig, dagegen bestand eine homonyme rechtsseitige Farbenhemianopsie. Die Trennungslinie ging vertikal durch den Fixierpunkt. In den beiden rechtsseitigen Gesichtsfeldhälften erschienen sämtliche Farben als grau. Das Krankheitsbild bestand unverändert über 1 Jahr.

Gaudenzi (717) fand in einem Falle von Wortblindheit eine ungewöhnliche Form von Hemianopsie. In den betreffenden Hälften des Gesichtsfeldes fehlte die Farbenempfindung, aber der reflektorische Reiz zum Fixieren und die Orientierung waren daselbst vorhanden.

Charpentier (718) hat eine Beobachtung von Londret kurz beschrieben. Es handelte sich um einen jungen Mann mit einer Cerebralaffektion und eigentümlichen Sehstörungen, welche sich schliesslich als Hemianopsie für Farben entpuppten.

Einschlägige Fälle mit Sektionsbefund.

§ 290. Samelsohn (719) teilt einen Fall von Hemiachromatopsie mit.

Die Sektion ergab ein Gliosarkom des Tractus opticus mit Fortpflanzung auf den Thalamus opticus und die Vierhügel. Die Rinde, wie die Sehstrahlungen waren völlig frei.

Verrey (720). Bei einer 60jährigen Frau trat apoplektiform eine rechtsseitige totale Farbenhemianopsie auf. Der Lichtsinn auf den rechten Gesichtsfeldhälften war jedoch auch gestört, indem das graue Untersuchungsobjekt auf diesen Hälften viel intensiver beleuchtet werden musste, als auf den linken Gesichtsfeldhälften. Es bestand auch eine Herabsetzung des Formensinns auf den rechten Gesichtsfeldhälften. Die Patientin starb später an einer Apoplexie im Corpus callosum. Als Grund jener älteren Störung fand sich eine alte hämorrhagische Cyste im unteren Teile des Occipitallappens.

Uhthoff (721) beobachtete einen typischen Fall von Akromegalie. Die Sehschärfe war normal. Es bestand homonyme rechtsseitige Hemianopsie für Farben mit normalen Grenzen für weiss. Fast völlige Lähmung der Konvergenzbewegung.

Die Sektion ergab ein Sarkom an der Basis des Gehirns unmittelbar oberhalb des Pons, das, die beiden Pedunculi cerebri nach hinten auseinander drängend, in den III. Ventrikel hineinreichte. Linkerseits war die Geschwulst in die mediale vordere Partie der mittleren Schädelgrube hineingewachsen, die Dura mater, ohne dieselbe zu durchbrechen, nach der linken Seite hin beträchtlich vorwölbend. Von dem linken Tractus opticus war makroskopisch nichts aufzufinden, die Stelle des Chiasmas war sehr verdünnt, der linke Nervus opticus war nur noch als dünnes Bändchen an der Oberfläche einer Geschwulstprominenz sichtbar, der rechte Tractus unmittelbar vor dem Chiasma etwas eingeschnürt.

Wir sehen, dass diese Gruppe von Beobachtungen, bei welchen für gleich grosse weisse Untersuchungsobjekte das Gesichtsfeld normal war und trotzdem Farbenhemianopsie bestand, gleichfalls auf einen Erkrankungsherd in der optischen Leitung zurückgeführt werden kann, indem der Herd bei zwei Fällen im Tractus opticus sass und bei einem die Sehstrahlungen affiziert hatte. Schwieriger gestaltet sich dagegen die Erklärung der beiden

folgenden Fälle aus einem eventuell die optische Leitung betroffen habenden Krankheitsherde.

Samelsohn (722). Patient stellte sich am 11. XII. 1875 mit Klagen über Sehbeschwerden vor, welche er von einer im März desselben Jahres überstandenen, mit kurzem Verluste des Bewusstseins verbundenen Apoplexie datiert. Damals soll die ganze rechte Seite gelähmt gewesen sein, während sich zur Zeit der Untersuchung nur noch eine leichte Hemiparese des rechten Arms und Beins ohne Sensibilitätsstörungen nachweisen liess.

Die Untersuchung der Augen ergab bei völlig normalem ophthalmoskopischen Befunde eine beiderseitige Sehschärfe von $^1/_2$, bei Hyperopie 1,25 D, eine Sehschärfe, welche um so weniger als eine pathologische zu bezeichnen war, als bei dem Patienten dieselbe schon seit vielen Jahren von Samelsohn bei Gelegenheit von Brillenbestimmungen konstatiert worden war, dieselbe übrigens dem Alter ziemlich entsprach. Das Gesichtsfeld zeigte, mit dem gewöhnlichen weissen Quadrate am Perimeter geprüft, keine Anomalie. Auch mit kleineren Objekten wurden weder umschriebene Defekte, noch eine peripherische Beschränkung gefunden. Als jedoch mit Farbenquadraten perimetriert wurde, zeigte sich eine typische laterale linksseitige Hemianopsie für sämtliche Farben. Genau in der vertikalen Trennungslinie der beiden Gesichtsfelder beginnend, wurden sämtliche Farben in den beiden rechten Hälften richtig empfunden und bis zur normalen Peripherie verfolgt, während in den beiden linken Gesichtsfeldhälften keine Farbe als solche selbst in den grössten Flächen nachgewiesen werden konnte, sondern vielmehr jede Farbe als ein mehr oder weniger gesättigtes Grau von dem intelligenten Kranken bezeichnet wurde. Auch im Dunkeln mit farbigem Lichte geprüft, das durch gefärbte Glasplatten gegangen war, erschienen die linken Gesichtsfeldhälften vollkommen farbenblind, während die rechten eine normale Farbenempfindung zeigten.

Der Raumsinn, soweit derselbe im indirekten Sehen mit Sicherheit geprüft werden konnte, zeigte sich völlig intakt. Dieselben Buchstaben der Snellenschen Tafeln vermochte Patient mit den rechten wie linken Gesichtsfeldhälften in relativ gleichen Abständen vom Fixierpunkt wahrzunehmen.

Für eine Prüfung des Lichtsinns in einzelnen Abschnitten des exzentrischen Gesichtsfeldes fehlt es uns zur Zeit noch an zuverlässigen Methoden; was darüber bei herabgesetzter Beleuchtung eruiert werden konnte, zeigte denselben gleich in beiden Hälften.

Dieses Gesichtsfeld wurde zu wiederholten Malen ganz unabhängig von den früheren Aufnahmen auch von anderen Kollegen konstatiert und verblieb so durch eine Reihe von Monaten bis zum Tode des Patienten, der durch eine Apoplexie erfolgte.

Bjerrum (723). Ein 39jähriger Tabakarbeiter bekam vor 14 Tagen leichte Kopfschmerzen; nach zwei Tagen Undeutlichsehen, Patient musste das Arbeitsobjekt näher halten. Seitdem unverändert. Übrigens alles normal. Beiderseits Emmetropie mit normaler Sehschärfe.

Aussengrenzen des Gesichtsfeldes normal, der Formsinn im Sehfelde wurde normal gefunden, insofern er durch Zählung der Finger geprüft werden konnte.

Bei der Prüfung mit farbigen Objekten vollständige Farbenblindheit für alle Farben in der linken Hälfte beider Sehfelder. Grenzlinien genau vertikal durch den Fixierpunkt gehend. Alle Farben wurden in den linken Gesichtsfeldhälften als grau bezeichnet.

Lichtsinn leider nicht geprüft.

Am nächsten Tag starke Kopfschmerzen, entzündliche Geschwulst in der linken Regio temporal. Abscessbildung. Inzision. Delirien, Kollaps, Tod. Sektion verweigert.

Diese beiden, von sehr zuverlässigen Beobachtern untersuchten und beschriebenen Fälle reihen sich nur sehr schwer in die Kette derjenigen Krankheitsbilder ein, bei welchen durch eine Affektion der optischen Leitungsbahnen eine hochgradige Beeinträchtigung des Farbensinns bei mehr oder

weniger geringer Schädigung der Schwarzweissempfindung im Gesichtsfelde konstatiert werden konnte. Diese beiden Fälle würden sich leichter erklären lassen durch die Annahme schichtenweise übereinanderliegender Spezialcentren, wobei dasjenige für den Farbensinn, als das zu oberst gelegene, durch einen apoplektischen Herd zerstört oder hochgradig beeinträchtigt worden wäre, die darunter liegenden aber noch frei hätten funktionieren können.

Jedenfalls ist es schwer, ein pathologisch anatomisches Substrat für einen Zustand zu finden, der apoplektiform hervorgetreten, dauernd besteht, und bei welchem das Leitungsvermögen für Farben gänzlich verloren gegangen ist, aber jede sonstige Betätigung des Gesichtssinns als völlig intakt geblieben sich erweist.

Fälle von doppelseitiger apoplektiform entstandener Farbenblindheit.

§ 291. Steffan (724) beobachtete bei einem 62jähr. Farbendrucker, der früher einen vollständig guten Farbensinn hatte, nach einem apoplektischen Anfall (Schwindel, Schwarzwerden vor den Augen ohne Lähmungserscheinungen und Bewusstlosigkeit) das Auftreten von totaler Farbenblindheit auf beiden Augen, ohne dass die centrale Sehschärfe, oder das Gesichtsfeld darunter gelitten hatten. Der Augenspiegelbefund zeigte keine Abnormität. Patient konnte auf das bestimmteste beweisen, dass er früher nie farbenblind gewesen, da er als Farbendrucker sein ganzes Leben lang speziell im Farbendruck beschäftigt war. Er gibt aufs bestimmteste an, die Farben stets so gut, wie irgend einer seiner Mitarbeiter gesehen und sich niemals einer Farbenverwechselung schuldig gemacht zu haben. — Nach vier Jahren wurde der Patient einer wiederholten Untersuchung unterzogen. Jetzt war die totale Farbenblindheit einer ausgesprochenen Rotgrünblindheit gewichen, bei Herabsetzung der Empfindung für alle Farben. Die centrale Sehschärfe, sowie das Gesichtsfeld zeigten normales Verhalten. Eine Störung des Lichtsinns und Raumsinns war nicht vorhanden. Die Empfindung für Rot, Gelb und Blau war später nur bei sehr grosser Intensität und Ausdehnung der Farbenflächen erhalten.

Alexander (725). Ein 20jähriger Kaufmann stellte sich mit der Klage vor, dass ihm seit kurzer Zeit das Unterscheidungsvermögen für Farben verloren gegangen sei. Als Reisender in einem Seidenwarengeschäft ist er sicher, dass er früher auch die feinsten Nuancen unterscheiden konnte. Bei der Untersuchung mit farbigen Papiermustern hält er hellgrün für gelb, dunkelgrauviolett für rot, scharlach und braun für grün etc. Sehschärfe normal; Augenhintergrund ebenso; ziemlich stark pigmentiert. Die Untersuchung nach zwei Jahren ergab fast genau dieselben Resultate. Die Farbenblindheit erstreckte sich gleichmässig über das ganze Gesichtsfeld, nur wurde der Eindruck je weiter nach der Peripherie, um so undeutlicher, und die Angaben waren verworren. Gesichtsfeld absolut frei, nirgends eine Spur von Skotom.

Der Sehnerv auch jetzt noch durchaus normal, die Sehschärfe fast = 1.

Quaglino (726). Ein 54jähriger Mann erfährt einen apoplektischen Insult infolge von Herzleiden. Nach der Rückkehr des Bewusstseins ist vollständige Amaurose und Lähmung der linken Seite vorhanden. Die Hemiplegie verschwindet langsam, auch das Sehvermögen bessert sich allmählich. Nach einem Jahre war die Hemiplegie verschwunden. Damals das Sehvermögen ausgezeichnet für alle Abstände. Er las sehr gut auch kleine Schrift; und nach seiner Aussage würde er die Sperlinge am Gipfel der Bäume habe sehen können. Es bestand jedoch eine Undeutlichkeit des Sehens nach links (inkomplete homonyme linksseitige Hemianopsie), und, was den Kranken besonders befremdete, war der Um-

stand, dass, seit er sich vom Krankenbette erhoben, alle Physiognomien ihm blass und farblos erschienen, und dass er in der Tat keine anderen Farben unterschied, als schwarz und weiss. Früher hatte er alle Farben gekannt. Auch hatte er jetzt die Fähigkeit verloren, sich an die Physiognomien, an die Fassaden der Häuser etc., mit einem Worte an die Form und Konfiguration der Objekte zu erinnern, obwohl er alle Objekte kannte und erkannte.

Schoeler und Uhthoff (727). Ein 68jähriger Mann, welcher bis dahin ein ungestörtes Farbenempfindungsvermögen besessen hatte, gibt mit Bestimmtheit an, dass er dasselbe gleichzeitig mit dem Auftreten einer rechtsseitigen Hemianopsie plötzlich eingebüsst habe. In den betroffenen linken Netzhauthälften war nur der Lichtsinn erhalten geblieben. Desgleichen fanden sich in den oberen Quadranten der rechten Netzhauthälften kongruente Defekte, in welchen gleichfalls nur der Lichtsinn erhalten war.

Mackay und Dunlop (728). Die Verfasser beschreiben den Sektionsbefund bei einem Falle von vollständiger erworbener Farbenblindheit mit Erhaltung einer Zone für den Formensinn. Der Patient war 62 Jahre alt und litt an Magenkrebs. Die Augenstörung trat plötzlich ein und wurde bereits an demselben Tage als vollständige Farbenblindheit konstatiert. Aus der Gesichtsfeldmessung ging hervor, dass es sich um eine doppelseitige homonyme Hemianopsie mit stärkerer Heranziehung der linken Seite handelte. Das Sehvermögen hob sich später wieder etwas, dagegen blieb die Farbenperzeption dauernd und vollständig aufgehoben bis zu seinem fünf Monate darauf nach einer rechtsseitigen Hemiplegie erfolgten Tode. Bei der Sektion fanden sich die Sehnerven intakt. Beide Occipitallappen zeigten atrophische Partien: Atrophie des hinteren Teils der Temporo-Occipitalwindungen beiderseits, mit ausgedehnterer Zerstörung des Gewebes auf der rechten Seite. Dagegen hatte die Atrophie der linken Seite sich mehr in die Tiefe erstreckt und eine kleine Partie der grauen Substanz der Fissura calcarina ergriffen. Beiderseits war der untere Rand der Sehstrahlungen affiziert. Der Prozess selbst wurde auf eine hyaline Degeneration der Adventitia der Gefässe in letzter Linie zurückgeführt.

§ 292. Wir sehen, dass für diese Fälle doppelseitiger, erworbener Farbenhemianopsie ebenfalls eine Beobachtung mit Sektionsbefund vorliegt (Fall Mackay und Dunlop), allerdings ist dieser Fall nicht als rein zu bezeichnen, da auch das Gesichtsfeld für weisse Objekte gelitten hatte.

Nur schwer und gezwungen fügt sich dagegen die Beobachtung Steffans der Auffassung einer plötzlichen und doppelseitigen Leitungsunterbrechung der Sehstrahlungen, wiewohl eine allmähliche Besserung des Leidens bis zum Bestehen einer Rotgrünblindheit schon wieder mehr für das Ergriffensein der Sehstrahlungen spricht.

Bezüglich des doppelseitigen und gleichzeitigen Auftretens von Hemianopsien liegen keine Bedenken mehr vor. Nach Ausweis der Tabelle IV, pag. 348, sind derartige Fälle tatsächlich beobachtet. Für die Annahme einer doppelseitigen Leitungsunterbrechung der optischen Bahnen kennen wir jedoch zur Zeit kein pathologisch anatomisches Substrat, dem eine derartige plötzlich einsetzende, dauernd bestehende, die ganze Leitung befallende und in so wenig intensiver Weise sich betätigende Wirkung zur Last gelegt werden könnte. Ziehen wir in Betracht, dass die Hemianopsien meist dem Vorhandensein von Tumoren, Apoplexien, Abscessen, Embolien, Encephalitiden und dem Druck, als Symptom der Fernwirkung, ihre Entstehung verdanken, so genügt nach allen unseren sonstigen

Erfahrungen keine dieser Erkrankungsformen, um einen Symptomenkomplex zu erzeugen, wie ihn der Fall Steffan doppelseitig und der Fall Samelsohn für die eine Hemisphäre darbietet.

Würde man dagegen ein schichtweises Übereinandergelagertsein des Centrums für den Lichtsinn und den Farbensinn annehmen, und dem Spezialcentrum für den Farbensinn dabei den Sitz in der Rinde, zunächst der Pia mater, anweisen, so könnte man sich schon vorstellen, dass z. B. durch einen subpialen Bluterguss das an der Oberfläche liegende Rindengebiet für die Farbenempfindung zunächst gedrückt und dadurch plötzlich funktionsunfähig würde. Eine so aufgelagerte Blutschicht müsste die von der Pia aus erfolgende Ernährung der äussersten Cortexfläche stören und dauernd beeinträchtigen, wodurch die die ganze Fläche des Sehcentrums umfassende, plötzlich auftretende, dauernd bestehende und in so wenig intensiver Weise wirkende Herderscheinung erklärt werden könnte. Würde ein derartiger Herd an einzelnen Stellen des Sehcentrums die ganze Rinde dabei durchsetzen, dann würde wie im Falle Schöler-Uhthoff auch ein an identischen Stellen der betreffenden Gesichtsfeldhälften gelegener umschriebener Defekt für weisse Untersuchungsobjekte ebenfalls auftreten.

Wenn jedoch nun sämtliche hierhin gehörigen Fälle mit Sektionsbefund eine Leitungsunterbrechung als Ursache dieser plötzlich aufgetretenen Farbenhemianopsie angeben, so ist durch diese konstatierte Leitungsunterbrechung dennoch die Frage nach einem Spezialcentrum für den Farbensinn nicht aus der Welt geschafft. Im Gegenteil würden die Sehstörungen dieser Fälle, bei denen durchgängig eine mikroskopische Untersuchung des Gehirns nicht vorgenommen worden war, aus der Annahme eines Spezialcentrums für den Farbensinn sich leichter erklären lassen, als ohne dessen Annahme. Wir hatten gesehen, dass wir der krankhaften Vermehrung der Leitungswiderstände auf der einen Seite, und andererseits der schon an und für sich geringeren Menge der chromatischen Sehsubstanzen in der Retina die Schuld zulegten für das Verschwinden der Farbenempfindung aus dem Gesichtsfelde. Liegt nun das supponierte Spezialcentrum für den Farbensinn zu oberst in der Rinde, so ist für das Farbigwerden der Lichtempfindungen die von der Retina aus zu durchlaufende Strecke für die Erregung am grössten, und der Leitungswiderstand um ein beträchtliches vermehrt, weil das ganze Fasern- und Zellengebiet für Lichtempfindung und Formensinn erst durchlaufen werden müsste, um derselben Erregung im Farbensinncentrum ihre farbige Valenz zu geben. So könnte es sich leicht erklären, dass Herde, welche nur leicht die optischen Bahnen bedrängten, zwar keine oder nur eine sehr geringe Störung in dem der Leitung zunächst liegende supponierten Spezialcentrum für den Lichtsinn bewirkten, während dadurch die Farbenempfindung für die gleichen Erregungen schon namhaft geschwächt, oder in Ausfall gekommen wäre.

Wie wir sehen, sind manche Gründe für und manche gegen die Annahme gesonderter Centren für den Licht- und Farbensinn vorhanden, und

kann nach den vorliegenden pathologischen Befunden die Sache noch nicht für endgültig entschieden betrachtet werden.

Die Annahme eines gesonderten Rindenfeldes für die Farbenempfindung, welches von derjenigen für die Schwarzweissempfindungen an einer anderen kortikalen Stelle gelegen sei (Landolt), ist schon allein aus dem Grunde nicht aufrecht zu erhalten, weil es absolute Farbenempfindungen überhaupt nicht gibt (vergl. § 182, pag. 246), und jeder farbigen Empfindung Helligkeit beigemischt ist.

Dass diese klinischen Erscheinungen aus der Annahme der trichromatischen Fasertheorie nach Young-Helmholtz, und der teilweise auf der trichromatischen Fasertheorie fussenden v. Kriesschen Theorie nicht erklärt werden können, bedarf weiter keiner Ausführungen.

Die Beziehungen des optischen Wahrnehmungscentrums zur Bulbusmuskulatur[1].

§ 293. Es ist schon an verschiedenen Stellen der früheren Abschnitte darauf hingewiesen worden, dass wir das Bestreben haben, die Objekte deutlich zu sehen, und dass wir, da nur mit einer beschränkten Stelle der Netzhaut deutlich gesehen werden kann, diese (die Fovea) auf das Objekt richten. Ferner, dass wenn ein Objekt indirekt gesehen wird, und dasselbe unsere Aufmerksamkeit erregt, sofort auch das Bestreben auftritt, das Objekt direkt zu sehen, also unsere Gesichtslinie auf dasselbe zu richten. Wir müssen, wie Hering (729) sagt, in dem Streben, die Objekte deutlich wahrzunehmen, überhaupt das Motiv zu den Augenbewegungen sehen. Wir unterlassen Augenbewegungen zu machen, wenn uns die Wahrnehmungen, welche wir mittelst des indirekten Sehens gewinnen, genügen, z. B. beim Gehen auf der Strasse, wenn unsere Aufmerksamkeit etwa auf ein abstraktes Problem gerichtet ist, oder in einer Gesellschaft von Personen, welche uns augenblicklich nicht interessieren. Sobald aber das Objekt unsere Aufmerksamkeit erregt, tritt das Bestreben auf, dasselbe deutlich zu sehen, und damit das Bestreben unsere Augen auf dasselbe zu richten. Dem Bestreben, ein Objekt deutlich zu sehen, geht also voraus, die Erregung der Aufmerksamkeit auf dasselbe, es folgt ihm mit dem Zwange einer Reflexbewegung, die Bewegung unserer Augen, deren Erfolg meistens sofort unseren Intentionen entspricht. Die Motive zu den Augenbewegungen sind also nicht, wie gleichfalls Hering bemerkt hat, einfache Willensimpulse, zu welchen wir allerdings befähigt sind, die aber nur ausnahmsweise Augenbewegungen auslösen, die Regel ist, dass den Bewegungen Gesichtseindrücke voraufgehen, welche nicht den Willensimpuls, sondern die

[1] Bezüglich der experimentellen Untersuchungen über die von der Sehsphäre ausgelösten Augenbewegungen mit Zusammenstellung der einschlägigen Literatur siehe: Hans Berger, Monatsschrift für Psychiatrie und Neurologie Bd. IX.

Bewegung auslösen und zwar eine Bewegung von bestimmter Richtung. Diese Einstellungsbewegungen unseres Bulbus resp. unserer Bulbi vollziehen sich auf dem kürzesten Wege; sie stehen unter dem Einflusse des optischen Wahrnehmungscentrums und werden unter seiner Direktive vervollkommnet, sie sind aber ursprünglich anererbte reflexartige Bewegungen, sog. Fusions- oder Ausgleichsbewegungen, was wir, wie schon früher erwähnt, experimentell nachweisen können. Halten wir nämlich vor ein Auge ein Prisma mit der brechenden Kante nach aussen, dann macht bei binokularer Fixation dies eine Auge eine Abduktionsbewegung, die sonst im binokularen Sehakte nie vorkommt, und weil wir binokular das Sehen erlernen, auch nie von uns erlernt worden sein kann. Diese im Interesse des binokularen Einfachsehens sich betätigenden Fusionsbewegungen sind also a priori vorhanden und unterstützen mächtig die rasche Ausbildung der binokularen Fixation bei kindlichen Individuen. Welch bedeutende Rolle für den exakten Verlauf der so auf dem kürzesten Wege erfolgenden Einstellungsbewegungen des Bulbus das optische Wahrnehmungscentrum spielt, ersehen wir an dem Auftreten des Nystagmus und jener unvollkommenen Augenbewegungen bei Individuen, die in frühester Kindheit erblindet oder hochgradig sehschwach geworden sind. Hier konnte durch das mangelhafte Sehen der Einfluss des optischen Wahrnehmungscentrums auf die Bulbusmuskulatur nur rudimentär sich entwickeln.

Die unter Einwirkung des optischen Wahrnehmungscentrums zur Ausbildung gelangenden Bulbusbewegungen sondern sich in zwei Gruppen:

a) in die associierten Bewegungen und

b) in die Konvergenzbewegungen.

Während die ersteren bezwecken, bei peripher im Gesichtsfelde auftauchenden bildlichen Eindrücken, welche unsere Aufmerksamkeit erregen, den Bulbus so zu drehen, dass das Bild auf die Fovea fällt, dienen die anderen im Verein mit der Akkommodation dazu, die binokulare Fixation der den Augen näher gelegenen Objekte festzuhalten. Denn unsere Augen sind unter gewöhnlichen Bedingungen für diejenigen Punkte akkommodiert, welche fixiert werden.

Wenn also auf die Erregung eines Punktes unserer Netzhaut eine nach Richtung und Grösse bestimmte Bewegung unseres Doppelauges mit bestimmter Akkommodation desselben erfolgt, so setzt dies ein Centralorgan voraus, in welchem die Eindrücke unserer Netzhaut durch Nervenbahnen auf bestimmte Gruppen nervöser Substanz übertragen werden, welche ihrerseits wieder die Augenmuskelnerven in feststehender Ordnung und Intensität erregen.

Während wahrscheinlich die Bahnen für die a priori vorhandenen Fusionsbewegungen von der Netzhaut durch den Tractus zum vorderen Vierhügeldach und von da zu den Augenmuskelkernen gehen, verläuft die Erregung für die unter Einfluss des deutlichen Sehens vervollkommneten Associations- und Konvergenzbewegungen von der Netzhaut durch die optische Leitung zu dem optischen Wahrnehmungscentrum und von da auf centrifugalen,

in den Sehstrahlungen verlaufenden Fasern vielleicht zu den vorderen Vierhügeln, und von da zu den Augenmuskelkernen oder direkt von dem optischen Wahrnehmungscentrum zu den letzteren. Knies (730) fasst diese Verhältnisse folgendermassen zusammen:

„In der Sehsphäre sind die eintretenden optischen Fasern und die austretenden motorischen derart verteilt, dass Reizung einer beliebigen Stelle einer Sehsphäre beide Augen so einstellt, wie wenn ein an der korrespondierenden Stelle der gegenüberliegenden Gesichtsfeldhälfte auftauchendes Objekt binokular fixiert würde. Die optische Hirnrinde ist also zugleich das motorische Rindencentrum für die willkürlichen Augenbewegungen, insofern letztere durch bewusste Lichteindrücke veranlasst werden. Jede Sehsphäre beherrscht die willkürlichen Augenbewegungen auf bewusste Lichteindrücke vorwiegend im Bereich der ihr zugehörigen gegenüberliegenden Gesichtsfeldhälfte."

Die Konvergenzbewegungen stehen lediglich unter Beeinflussung der Augenmuskelkerne vom makulären Gebiete des optischen Wahrnehmungscentrums her.

Den Beziehungen des optischen Wahrnehmungscentrums zu den Augenbewegungen ist nach Meissner (731) das Prinzip zu Grunde gelegt, „dass das ganze Auge bei jeder Stellung ein und dieselbe Orientierung zu seinem Gesichtsfelde behält." Es wird wohl kaum ein Prinzip ausgesprochen werden können, sagt Aubert (C. c. 670), welches den Interessen des Sehens mehr Rechnung trüge, und man wird, wenn dieses Prinzip die Prüfung besteht, das bewegte Auge geradezu als ein ruhendes mit erweitertem Gesichtskreise und erweiterter Wahrnehmungsfähigkeit betrachten können. Wenn wir uns vorstellen, dass unser Auge gleichzeitig die ganze Reihe von Bildern eines Objekts hätte, welche es im Laufe kurzer Zeit durch Bewegung der Blicklinie an dem Objekte hin gewinnt, so würde es im ersteren Falle eine kaum grössere Wahrnehmungsfähigkeit haben, es würde aber die Anordnung der Bilder eine in bezug auf das Objekt konstante sein, im zweiten Falle nur dann, wenn die Lokalisierung des Auges dieselbe bliebe. Nach dem Donderssehen und Listingschen Gesetz[1]) ist aber, wie Hering es ausdrückt, die räumliche Wahrnehmung des bewegten Auges in möglichsten Einklang gebracht mit den Wahrnehmungen des unbewegten Auges, indem die Rollungen um

[1]) Das Listingsche Gesetz sagt: es gibt eine Blicklage, aus welcher heraus jede gerade Blickbewegung ohne eine Drehung des Auges um die Gesichtslinie erfolgt; diese Blicklage heisst die Primärstellung.

Das Donderssche Gesetz lautet, dass bei Seitenwendungen der Augen die vertikalen Meridiane eine der Angesichtsfläche parallele Ebene überall in parallelen Ebenen schneiden, und dass für jede bestimmte Richtung der Fixationslinie relativ zur vertikalen Kopfstellung, und wie auch immer diese Richtung zu stande gekommen sein mag, die Stellung des vertikalen Meridians unveränderlich dieselbe ist.

die Gesichtslinie möglichst vermieden sind, und wir können nach den bisherigen Untersuchungen sagen, dass die Interessen der einheitlichen Wahrnehmung maassgebend für die Bewegungen der Augen zu sein scheinen.

Die Unmöglichkeit des vikariierenden Eintretens der Funktion des einen optischen Wahrnehmungscentrums für das andere.

§ 294. Berger (732) und auch Lannegrace (733) wollten beobachtet haben, dass ein optisches Wahrnehmungscentrum vikariierend für das andere eintreten könne.

Nach unseren jetzigen Erfahrungen können wir mit Sicherheit behaupten:

1. dass weder ein Teil eines und desselben optischen Wahrnehmungscentrums für einen anderen Teil, die Funktion desselben ersetzend, eintreten kann, noch dass

2. die Funktion des einen optischen Wahrnehmungscentrums durch die des anderen ersetzt wird.

Es wird zwar angegeben, dass Associationsfasern von einem Sehcentrum durch die hintere Partie des Balkens nach dem optischen Wahrnehmungscentrum der anderen Seite hinüberzögen. Über die Funktion dieser Fasern sind wir aber noch absolut im Unklaren.

Unzählige und Jahre lange Beobachtungen haben dargetan, dass komplete und inkomplete hemianopische Defekte, sofern dieselben eine geraume Zeit lang bestanden hatten, auch dauernd bestehen bleiben. Damit ist die Annahme von der Substitution eines Sehcentrums durch das andere ein für allemal widerlegt.

Die Vermutung der Möglichkeit einer Substitution ist offenbar infolge einer fehlerhaften Auslegung der richtigen Beobachtung entstanden, dass sowohl komplete als inkomplete Hemianopsien nach einiger Zeit manchmal wieder verschwinden, oder dass der anfänglich grössere Defekt sich verkleinern kann. Wir wissen, dass diese Tatsachen zu den Symptomen der indirekten Herderscheinungen gezählt werden müssen, von welchen wir im pathologischen Teile ausführlicher zu sprechen haben werden.

Der Verlauf der Erregung durch das optische Erinnerungsfeld.

§ 295. Die psychologische Zergliederung des so komplizierten Vorganges des Sehens erscheint um so schwieriger, als von Kindesbeinen an diejenigen Rinden- und Associationsgebiete, an welche das Wahrnehmen, Erinnern und Begreifen optischer Eindrücke gebunden ist, gemeinschaftlich in Aktion getreten, und die dahingehörigen Bahnen durch eine enorme Übung so ausgeschliffen sind, dass es besonderer Umstände bedarf, um über die elementare Tätigkeit der einzelnen dahingehörigen Rindenabschnitte und Associationsgebiete festere Normen aufstellen zu können. Dass kleinste Kinder über die

Entwickelung ihres Sehens keine Auskunft zu geben vermögen, dass wir uns selbst in reiferen Jahren nicht mehr an diesen Entwickelungsvorgang im Kindesalter zu erinnern vermögen, und dass alle Beobachtung kleinster Kinder und ihrer Fortschritte im Auffassen von Gegenständen nur äusserst dürftige und bezüglich des Beobachters meist subjektiv gefärbte Ergebnisse liefert, braucht hier nur erwähnt zu werden.

Wir hatten gesehen, dass die elementare Tätigkeit des optischen Wahrnehmungscentrums darauf beruht, die zu den kortikalen Empfindungseinheiten fortgepflanzten Erregungen in Lichtempfindungen umzusetzen, aus dem Mosaik der erregten Faszikelfelder die Form und Farbe der äusseren Objekte zu entwickeln, und diese gewonnene Form an eine bestimmte Stelle in den Raum hinaus zu verlegen. Wenn nun auch in der Fläche und den Konturen der von den Sinnesepithelien aufgenommenen Netzhautbilder Lücken bestehen müssen, entsprechend den Lücken zwischen den einzelnen Stäbchen und Zapfen, so können wir uns die Kontinuität einer Linie und einer Fläche, aus welchen sich je eine Form zusammensetzt, so entstanden denken, dass im optischen Wahrnehmungscentrum die einzelnen kortikalen Empfindungseinheiten unmittelbar aneinander liegen und dadurch in der Empfindung wenigstens die Kontinuität der Form hergestellt wird. Auch die entsprechenden Faszikelfelder der den Mariotteschen Fleck im Gesichtsfelde umgrenzenden Sinnespithelien denken wir uns im optischen Wahrnehmungscentrum dicht aneinander gelagert, so dass zwar hinsichtlich der retinalen Projektion eine Lücke im Gesichtsfelde besteht, die aber in der Empfindung nicht vorhanden sein kann, weil die Empfindung eben an die Sehrinde geknüpft ist, in dem Aneinanderliegen der kortikalen Empfindungseinheiten aber keine Lücke besteht. Wir hatten schon § 148 pag. 206 angeführt, dass andere Autoren durch einen psychischen Akt, insbesondere durch die produktive Einbildungskraft, welche an das optische Erinnerungsfeld geknüpft ist, jene Lücken im Gesichtsfelde nach der Wahrscheinlichkeit ausfüllen lassen.

Bei der innigen Verknüpfung des optischen Wahrnehmungscentrums mit dem optischen Erinnerungsfelde, und bei der enormen Übung dieser Bahn, wird die im optischen Wahrnehmungscentrum angelangte Erregung sofort weiter gegeben und durchläuft als nächsten Bezirk das optische Erinnerungsfeld.

Die Lage des optischen Erinnerungsfeldes.

§ 296. Das optische Erinnerungsfeld, dessen Gebiet sich ausserhalb der Sehstrahlungen und des kortikalen Sehcentrums wohl über und durch den ganzen übrigen Hinterhauptslappen erstreckt, ist also durch Associationsfasern mit dem kortikalen Sehcentrum verknüpft und besteht aus Ganglienzellengruppen, welche unter sich sowohl wieder durch die Fibrae propriae, als auch mit den verschiedensten anderen Rindengebieten durch Associationsfasern verbunden sind.

Wie es nun zwei optische Wahrnehmungscentren gibt, so gibt es auch für jede Hemisphäre ein optisches Erinnerungsfeld.

Gründe für die räumliche Trennung des optischen Wahrnehmungscentrums vom optischen Erinnerungsfelde.

§ 297. Abgesehen von den klinischen Beobachtungen an Fällen von sog. Seelenblindheit, bei welchen bei normalem Sehen der Gegenstände die Erinnerung an gleiche und ähnliche Netzhauteindrücke völlig verloren gegangen ist, erhebt sich die räumliche Trennung des Rindengebietes für die Reproduktion früher stattgehabter Erregungen des Wahrnehmungscentrums: also des optischen Gedächtnisses, auch zu einer physiologischen Forderung.

Vor allem gibt uns die Tatsache den Beweis für das Vorhandensein eines auch ohne Gemeinschaft mit dem optischen Wahrnehmungscentrum funktionierenden optischen Erinnerungsfeldes, dass überhaupt Reproduktionen früherer Empfindungskomplexe ohne Erregung durch das entsprechende Netzhautbild möglich sind. Bei Abschluss allen äusseren Lichtes sind wir im stande, je nach unserer Begabung uns alle früher gesehenen Dinge und Personen etc. bildlich im Geiste vorzustellen.

Ferner muss den funktionellen Äusserungen des optischen Erinnerungsfeldes der Charakter des Haftenden zugesprochen werden, während in dem optischen Wahrnehmungscentrum mit dem Aufhören der von der Peripherie her kommenden Erregung auch die Wahrnehmung des Netzhautbildes dauernd verschwunden ist. Denn betrachten wir einen Gegenstand und schliessen die Augen, dann ist das Netzhautbild aus unserer Empfindung verschwunden, das Erinnerungsbild an den gleichen Gegenstand dauert aber noch fort solange wir es festhalten wollen, sinkt alsdann gewissermassen in Schlummer, um wieder geweckt zu werden, wenn unsere Aufmerksamkeit auf die Anlagerung oder Reproduktion ähnlicher oder analoger Bilder gerichtet ist. Die optischen Nachbilder aber mit ihren Kontrasterscheinungen sind ebenso wenig als Funktion des Gedächtnisses aufzufassen, wie das § 275 pag. 360 erwähnte Abklingen der Erregung. Jene sind eben Empfindungen des Wahrnehmungscentrums, bedingt durch Erregungen, welche der nutritive Ausgleich nach stattgehabter objektiver Lichteinwirkung in den Elementen der Netzhaut hervorbringt, während das Abklingen der Erregung als das psychische Korrelat aufzufassen ist für das kurze Nachwirken eines molekularen Erregungsvorganges in dem optischen Wahrnehmungscentrum nach Schluss der Erregung. Dass die Nachbilder kein Symptom einer Gedächtnisfähigkeit der optischen Leitung resp. der optischen Empfindungszellen darstellen, wird auch durch die Tatsache bewiesen, dass dieselben nicht in den Helligkeiten und Farben des ursprünglich wahrgenommenen Netzhauteindruckes, sondern eventuell in den Gegenfarben erscheinen und ferner, dass wir sie nicht nach Belieben, sondern nur durch vorhergehende neue Erregung des optischen Wahrnehmungscentrums durch das gleiche Netzhautbild zu erwecken vermögen.

Ein weiterer Beweis für die Annahme von an verschiedene Örtlichkeiten gebundener Funktion des optischen Wahrnehmungscentrums und des optischen Erinnerungsfeldes besteht darin, dass das optische Wahrnehmungscentrum überhaupt nicht durch den Willen, sondern unter normalen Verhältnissen nur durch die centripetal ihm zufliessenden Reize erregt werden kann, während das optische Erinnerungsfeld sowohl durch den Willen, als von der Peripherie auf dem Wege durchs optische Wahrnehmungscentrum, oder von den vielen transkortikalen Bahnen, die ja überhaupt die Centren höherer Ordnung miteinander verknüpfen, in Erregung versetzt zu werden pflegt. So ruft z. B. das Netzhautbild einer gewissen Persönlichkeit alle übrigen Erinnerungsbilder an dieselbe wach (Verlauf der Erregung durch das optische Wahrnehmungscentrum), oder es wird uns die Aufgabe zuteil, jene Person zu beschreiben, (wir wollen uns daher an sie erinnern), oder wir hören ihren Namen nennen, und durch diese Namensnennung werden von dem sprachlichen Associationsgebiete her die Erinnerungsbilder der betreffenden Persönlichkeit in uns geweckt.

Wäre der Wille im stande von Innen heraus das optische Wahrnehmungscentrum zu erregen, dann würde ein wirklich gesehenes Bild durch ein innerlich hervorgerufenes oft genug so verändert und umgestaltet, wie die Bilder unserer Phantasie, und wir würden uns niemals zuversichtlich über unsere Gesichtswahrnehmungen aussprechen können, ein Zustand, der unter pathologischen Bedingungen bei den Gesichtshallucinationen wirklich zur Beobachtung kommt.

Ferner muss hier als ein die beiden Centren differenzierendes Merkmal hervorgehoben werden, dass die optischen Erinnerungsbilder gegenüber der Klarheit und Schärfe der von dem optischen Wahrnehmungscentrum empfundenen, sehr viel schemenhafter, matter und verschwommener erscheinen, und darum auch ihre Intensität bei weitem nicht an die durch das optische Wahrnehmungscentrum bewirkte Empfindung heranreicht. Man denke z. B. an den Unterschied zwischen der wirklichen Empfindung des Blitzlichtes und an die reproduzierte Vorstellung desselben bei geschlossenen Augen.

Ausserdem wissen wir, dass das optische Wahrnehmungscentrum seine Empfindungen von den jeweiligen gereizten retinalen Sinnesepithelien in den Raum hinausprojiziert. Beim reproduzierten Erinnerungsbilde, z. B. bei geschlossenen Augen ist von einer Projektion in den Raum keine Rede. Erwecken wir ein gewisses Erinnerungsbild, so haben wir auch während der Reproduktion ein gewisses Organgefühl in der Empfindung, dass nämlich ein Vorgang in unserem Schädelinnern sich vollzieht ganz entgegengesetzt zur optischen Wahrnehmung, welche wir als etwas von aussen auf uns Einwirkendes hinnehmen. Endlich muss ein Apparat vorhanden sein, der uns die Bilder der Objekte rein und unverändert zuführt, dieselben aber auch nicht länger bewahrt, als eben der vom Objekt ausgehende Eindruck andauert. Daneben muss aber, sofern wir überhaupt in unserem Sehen Fortschritte machen und Erfahrungen verwerten wollen, noch ein zweiter Apparat bestehen, in dem

jene Eindrücke nur in solcher Stärke, dass sie vom Realen unterscheidbar sind, gesammelt, angehäuft und wieder in die Erscheinung gerufen werden können.

Die seither erwähnten funktionellen Unterschiede zwischen dem optischen Wahrnehmungscentrum und dem optischen Erinnerungsfelde können wir uns hinsichtlich des Verlaufs der Erregung bildlich etwa so vorstellen, als wenn ein Licht (das hier das Netzhautbild vorstellen soll) seine Strahlen auf einen Reflektor (das optische Wahrnehmungscentrum) wirft, von welchem dieselben in eine durch Licht zersetzbare chemische Lösung (das optische Erinnerungsfeld) geworfen werden. Sobald das Licht erlischt, also das Netzhautbild verschwindet, vergeht auch das Bild des Lichtes im Reflektor, während die durch das Licht hervorgerufene chemische Zersetzung in der Lösung noch bestehen bleibt.

Die Anlagerung der Erinnerungsbilder.

§ 298. Jede vom optischen Wahrnehmungscentrum dem optischen Erinnerungsfelde zugeführte und dort festgehaltene Erregung nennen wir ein Erinnerungsbild.

Während nach Schluss der Augenlider die im optischen Wahrnehmungscentrum stattgehabte Erregung sofort verschwindet, bleibt das Erinnerungsbild an die vor dem Lidschluss eingewirkt habende Erregung im optischen Erinnerungsfelde haften und versinkt, solange wir dieselbe nicht reproduzieren, unserem Bewusstsein gegenüber gewissermassen in Schlummer. Durch welchen Mechanismus nun das optische Erinnerungsfeld eine einmal gehabte Erregung bewahren kann, ohne dass dieselbe durch den immerwährend in seiner Substanz sich vollziehenden Stoffwechsel total verwischt wird und verschwindet, bleibt uns vorläufig ebenso unerklärlich, wie der Mechanismus, durch welchen das optische Wahrnehmungscentrum für die Aufnahmefähigkeit neuer Eindrücke allzeit bereit gehalten wird, ohne in dem gleichen Sinne, wie die retinale Sehsubstanz, zu ermüden.

Da bei normalem Sehvermögen mit der Fovea am deutlichsten gesehen wird, werden bei normalem Auge auch nur von der makulären Rindenregion aus die optischen Erinnerungsbilder angelagert. Weil aber die Macula lutea eines jeden Auges mit beiden optischen Wahrnehmungscentren in Verbindung steht (vergl. § 230 pag. 301), gelangen auch von jedem Auge allein die Erinnerungsbilder in die optischen Erinnerungsfelder beider Hemisphären.

Bezüglich der Anlagerung dieser Erinnerungsbilder resp. des Modus, wann und unter welchen Umständen sie dem optischen Erinnerungsfelde am leichtesten zugeführt und dort festgehalten werden, wäre hier hervorzuheben, dass, wie beim Gedächtnisse überhaupt, die dem jugendlichen Gehirne übermittelten Gesichtseindrücke am lebhaftesten und am längsten in unserem Gedächtnisse haften bleiben. Die bei absteigenden Lebenskräften angelagerten Erinnerungsbilder sind meistens von relativ kurzer Sesshaftigkeit. Ein im späteren Alter angelagertes Erinnerungsbild bleibt nur kurze Zeit haften.

Neben der grösseren Gedächtniskapazität des jugendlichen Gehirns liegt auch dieser Erscheinung die Tatsache zu grunde, dass der Mensch von seiner Kindheit an bis zu seinem Lebensende viel öfter Gelegenheit hat, die in den ersten Lebensjahren angelagerten Erinnerungsbilder wieder aufzufrischen, als dies bei den im Alter deponierten der Fall sein kann. Daneben konzentriert aber auch das Kind fast seine ganze Aufmerksamkeit auf die Anlagerung des jeweiligen Erinnerungsbildes, es vergisst, wie man zu sagen pflegt, bei der Wahrnehmung desselben seine ganze Umgebung. Dies kann dabei um so leichter geschehen, als die kindliche Psyche noch relativ arm an anderweitig auftauchenden Vorstellungen ist, die nur zu leicht das Denkvermögen des Erwachsenen während dieses Vorganges nach einer anderen Richtung abziehen.

Auch bei dem besten Gedächtnis reicht die Erinnerung nicht weiter, als bis gegen den 17. Monat des Lebens zurück, bis zu einer Zeit, wo das Kind gelernt hat, seine Akkommodation und Augenmuskulatur im Interesse des binokulären deutlichen Sehens richtig zu verwenden.

Ausserdem muss hier noch betont werden, dass die Kapazität des Gedächtnisses im allgemeinen, wie im besonderen des optischen Gedächtnisses grossen individuellen Verschiedenheiten unterworfen ist. Auch die Tatsache, dass manche Menschen ein vorzügliches Personengedächtnis, andere ein ausgezeichnetes Gedächtnis für Zahlen besitzen, scheint der Annahme Vorschub zu leisten, als wäre für bestimmte Qualitäten von optischen Bildern die Erinnerungsfähigkeit des optischen Gedächtnisses eine grössere, als für andere bildliche Wahrnehmungen. In Wirklichkeit lässt sich aber wohl der Grund für diese Erscheinung in dem Umstande suchen, dass das optische Erinnerungsfeld derartiger Individuen physiologisch überhaupt in besserer Weise als gewöhnlich ausgestattet ist. Es besteht zwar die Fähigkeit, klar und lebhaft alle optischen Wahrnehmungen anzulagern, es wird aber mit Vorliebe und daher auch mit Aufmerksamkeit hauptsächlich diejenige Qualität von optischen Wahrnehmungen angelagert, für welche das Individuum eine gewisse Voreingenommenheit zeigt.

Flüchtig wahrgenommene optische Eindrücke, d. h. solche, welche von dem Sehcentrum nur während eines Momentes wahrgenommen werden, bleiben weder genau noch dauernd im optischen Gedächtnisse haften. Es gehört darum auch eine gewisse Dauer der optischen Wahrnehmung dazu, wenn das Netzhautbild dauernde Spuren im optischen Gedächtnisse hinterlassen soll.

Ausserdem verdient hervorgehoben zu werden, dass einfache und kleinere Bilder, bei welchen die Zeichnung mehr aus geraden Linien besteht, deutlicher im Gedächtnis bewahrt werden, als komplizierte und grössere. Je deutlicher und klarer aber die Form des Netzhautbildes ist, je kräftiger Licht und Schatten an ihm hervortreten, und je greller sich die Farben auf demselben abheben, um so klarer wird dies Erinnerungsbild unserem Gedächtnisse einverleibt, und um so deutlicher erscheint dasselbe bei seiner Re-

produktion in unserem Geiste wieder. Der Eindruck unklarer und verschwommener Netzhautbilder in unserem Gedächtnis ist nicht von nachhaltiger Dauer. Neben der Intensität der Erregung des optischen Wahrnehmungscentrums ist, wie schon erwähnt, die Aufmerksamkeit von wesentlicher Bedeutung für die Fixierung eines Erinnerungsbildes. Die Klarheit und Sesshaftigkeit aller mit Aufmerksamkeit angelagerten Erinnerungsbilder mag dabei noch durch folgende Erwägung mit begünstigt werden. Wenn wir einen Gegenstand genau betrachten, dann durchmustern wir alle seine einzelnen Teile ganz genau. Bei diesem Durchmustern wird eine Summe von Teilerinnerungsbildern desselben Gegenstandes angelagert, und werden diese sowohl untereinander, als mit dem Totaleindrucke in innigste Association gebracht. Infolgedessen ruft die Wiedererweckung des Totalbildes eines Objektes auch sogleich die Teilerinnerungsbilder desselben Gegenstandes ins Gedächtnis und umgekehrt: ein Verhältnis, wodurch die Schärfe des reproduzierten Totaleindruckes nur gewinnen kann. Daneben kömmt aber auch noch folgender Umstand in Betracht. Das Gedächtnis hält nicht nur die Erinnerung an die Wahrnehmung einzelner Detail- und Totalbilder, sondern auch die Erinnerung an die äusseren begleitenden Umstände, unter welchen die Bilder wahrgenommen wurden, fest. Denn der Mensch wird durch seine geistige Beanlagung und die Erziehung schon dahin gebracht, jeden betrachteten Gegenstand zugleich auch in seinen Beziehungen zu der Umgebung, zu den äusseren Bedingungen, unter welchen er denselben betrachtet hat und in seinen Beziehungen zu anderen Sinnessphären seinem Gedächtnisse einzuverleiben. Es vollzieht sich also unter gleichzeitig associierter Miterregung von anderen ausserhalb der Sehsphäre gelegenen Rindenpartieen die Anlagerung der optischen Erinnerungsbilder. Durch eine derartig ausgebreitete associierte Verknüpfung wird natürlich das optische Erinnerungsbild sehr viel häufiger auch von anderer Seite, als von der optischen Sinnessphäre allein erweckt und tritt dann wieder zu neuen Ideen in Association, welche Erregungen alsdann die Wiederauffrischung desselben noch mehr befördern. Mit je mehr anderen Sinnesgebieten und je mehr Erinnerungsbildern (in diesen anderen Sinnesgebieten) das angelagerte optische Erinnerungsbild also in Association steht, um so häufiger wird es auf diesen Bahnen wieder erregt, und je häufiger die Erregung diese Bahnen durchläuft, um so mehr werden sie ausgeschliffen, und wird die Wiedererweckung der Erinnerungsbilder dadurch wieder erleichtert und befördert.

Ist jedoch unsere Aufmerksamkeit, selbst bei geöffneten Augen, abstrakten Dingen zugewandt, so werden, wenn wir dabei in die Ferne starren, immerhin dem optischen Wahrnehmungscentrum klare Bilder zufliessen, in unserem optischen Gedächtnisse dagegen während dieser Periode abgelenkter Aufmerksamkeit keine, oder nur sehr unklare optische Eindrücke von den Gegenständen, auf welche hingestarrt wurde, deponiert werden.

Bei dem Vorgange, welchen wir unter „Konzentrierung der Aufmerksamkeit auf abstrakte Dinge“ verstehen, setzen wahrscheinlich von der Gross-

hirnrinde bewirkte Hemmungen in denjenigen Associationsbahnen ein, welche zwischen allen elementaren Sinnescentren und den Rindengebieten ihrer jeweilig zugehörigen Gedächtnissphäre liegen. Denn dann können diejenigen Vorgänge in unserem Gehirn, welche das abstrakte Denken zu stande kommen lassen, um so ungestörter sich vollziehen. Der Kontakt unseres Geistes mit der Aussenwelt ist gewissermassen dadurch auf ein notwendiges Minimum beschränkt. Wenn also dabei die peripheren Sinneserregungen zu den entsprechenden Wahrnehmungscentren gelangen, so geht doch die Erregung kaum weiter und höchstens nur da, wo durch eine immense Erfahrung, wie z. B. beim Lesen, die transkortikalen Leitungswiderstände sehr gering sind. Wir kennen es nämlich als eine allgemeine Regel der Wirkungsweise unseres Gedächtnisses, dass sehr oft in gleicher Weise wiederholte und immer in derselben Art der Verbindung zusammengeschlossene Eindrücke unter übrigens gleichen Bedingungen nicht sowohl eine viel dauerndere Spur ihrer selbst und ihrer Verbindung in uns hinterlassen, sondern dass sie auch viel schneller in dieser Verbindung wieder in das Bewusstsein treten, also ihre Reproduktion eine viel leichtere ist, als bei solchen, welche uns nur in zufälligen und wechselnden Bedingungen vorgekommen waren. So passiert es gebildeten Menschen nicht selten, dass sie ganze Druckseiten hinunter gelesen haben, ohne dass der Inhalt des Gelesenen ihrem Bewusstsein zugeflossen war, weil sie ihre Aufmerksamkeit während des Lesens dem Durchdenken anderer Ideen zugewandt hatten. Hier wurden zwar die Wort- und Buchstabenerinnerungsbilder aus dem vorerwähnten Grunde geweckt, aber weiter konnte wegen jener Hemmungen die Erregung nicht gelangen. Werden jedoch während dieses Zustandes abgelenkter Aufmerksamkeit sehr intensive Erregungen unserer optischen Sinnessphäre zugeführt, dann wird jene durch die Ablenkung der Aufmerksamkeit bewirkte Hemmung durchbrochen, und die Aufmerksamkeit dieser Sinnestätigkeit wieder zugewandt. Eine analoge Beobachtung macht man nicht selten beim Klavierspielen.

Die Reproduktion der optischen Erinnerungsbilder.

§ 299. Die Reproduktion angelagerter Erinnerungsbilder erfolgt entweder vom optischen Wahrnehmungscentrum aus, oder auf den Associationsbahnen von anderen Sinnescentren aus dem reichen Associationsgebiete der Begriffe und der Sprache her.

Wir erwähnten vorhin, dass unter normalen Umständen die optischen Erinnerungsbilder von der makulären Partie des optischen Wahrnehmungscentrums aus dem optischen Erinnerungsfelde zugeführt würden, und dass wegen der Doppelversorgung der Macula (vergl. § 230, pag. 301), je von einem Auge den Sehcentren beider Hinterhauptslappen die gleichen Bilder übermittelt würden. Wenden wir also unter gewöhnlichen normalen Bedingungen einer optischen Wahrnehmung unsere Aufmerksamkeit zu, dann

werden, weil die Erregung stets auf beide Sehsphären übergeht, auch die der optischen Wahrnehmung entsprechenden Erinnerungsbilder in beiden Hemisphären geweckt. Denn die klinische Erfahrung sagt uns, dass Patienten mit homonymer Hemianopsie, sei es nun rechtsseitiger oder linksseitiger keinerlei Einbusse im Besitze angelagerter Erinnerungsbilder verspüren, sofern der Krankheitsherd nur die linken oder rechten Sehbahnen, nicht aber das optische Erinnerungsfeld affiziert hatte. Da aber die Wahrnehmung der Netzhautbilder im optischen Wahrnehmungscentrum um vieles deutlicher und intensiver ist, als die während derselben immerhin nur schemenhaft auftauchenden Erinnerungsbilder desselben Objektes, so gewahren wir bei diesem Akte nichts von den letzteren. Wenn wir nun während des ganzen Lebens bei normal funktionierendem binokularen Sehakte die Objekte nur einfach gesehen haben, warum sollen uns dann die reproduzierten Erinnerungsbilder doppelt erscheinen? Ausserdem können wir überhaupt nur etwas doppelt sehen, was wir wirklich in den Raum projizieren und dort in seinem Verhältnisse zu den anderen Gegenständen zu beurteilen in der Lage sind. Diese Fähigkeit kommt aber, wie wir wissen, und bei der Besprechung der Gesichtshalluzinationen noch näher begründen werden, nur dem optischen Wahrnehmungscentrum, nicht aber dem optischen Erinnerungsfelde zu.

Von der ganzen Anzahl von Erinnerungsbildern steht in jedem Augenblicke immer nur ein äusserst geringer Bruchteil mit unmittelbarer Klarheit vor unserem Bewusstsein. Wir können nicht den ganzen Schatz unseres optischen Vorstellungslebens mit einem Male heben, sondern es reiht sich die Reproduktion unserer optischen Erinnerungsbilder Bild an Bild, wie die Glieder einer Kette aneinander. Bei dem einen geht dieser Wechsel leicht, bei dem anderen schwieriger von statten. Bei den Melancholikern vollzieht er sich am trägsten, bei den Maniakalischen mit dem Ausdrucke der Ideenflucht am raschesten. Der bei weitem grösste Teil unserer optischen Erinnerungsbilder liegt aber temporär im Schlummer, der ganze Schatz derselben ist zwar unser geistiges Eigentum, wir bedürfen aber verschiedener und zuweilen mühsamer Vermittelungen des Nachdenkens und der kombinierenden Tätigkeit, um ihn zu heben und für das Leben, die Kunst und die Wissenschaft produktiv und fördernd werden zu lassen.

Nicht bloss bei Wiederholung des gleichen Netzhautbildes macht sich, wie vorhin erwähnt, eine leichtere Reproduktion des Erinnerungsbildes geltend, sondern auch bei Netzhautbildern, welche den früher angelagerten oftmals nur ähnlich sind. Denn das gegenwärtige Bild ruft die Erinnerung an Alles in uns wach, was in früheren Gesichtsbildern auch von Ähnlichem vorhanden ist, denn Ähnlichkeit ist halbe Gleichheit.

Den an die Reproduktion dem momentan einwirkenden Netzhautbilde ähnlicher und gleicher Erinnerungsbilder sich anknüpfenden psychischen Vorgang bezeichnen wir sprachlich mit „Erkennen". „Wahrnehmen" und „Erkennen" eines fixierten Objektes erscheint uns aber für gewöhnlich ein Vorgang zu sein, den wir schlechthin mit „Sehen" bezeichnen. Beim gewöhn-

lichen Sehen geschieht nämlich diese Reproduktion von Erinnerungsbildern mit allen an dieselben geknüpften sonstigen Vorstellungen nicht bewusst und nicht willkürlich, wie v. Helmholtz sagt, sondern wie durch eine blinde Naturgewalt, wenn auch nach den Gesetzen unseres Geistes; und sie tritt deshalb in unseren Wahrnehmungen ebenso gut als eine äussere und zwingende Macht auf, wie die von aussen kommenden Eindrücke. Und was wir daher vermittelst dieser auf die gesammelten Erfahrungen sich stützenden Ideenassociationen den gegenwärtigen Empfindungen hinzufügen, erscheint ebensogut, wie letztere, und ohne Willkür und ohne bewusste Tätigkeit von unserer Seite als unmittelbar gegeben, also als unmittelbare Wahrnehmung, während es doch nur zu den Vorstellungen zu rechnen ist.

Wir sehen also, wie hierbei die Erinnerungsbilder aus früheren Erfahrungen zusammenwirken mit gegenwärtigen Sinnesempfindungen, um ein Anschauungsbild hervorzubringen, welches sich unserem Wahrnehmungsvermögen mit zwingender Macht aufdrängt, ohne dass darin für das Bewusstsein sich deutlich trennt, was durch Erinnerungsbilder, und was durch die gegenwärtige Wahrnehmung gegeben ist.

§ 300. Hierbei muss nun, wie schon pag. 232 angeführt war, hervorgehoben werden, dass die Form, in welcher wir dabei ein Objekt wirklich sehen, nicht identisch ist mit der Form, unter welcher uns dieses Objekt durch den Sehakt zum Bewusstsein kommt. Storch (479) unterscheidet daher die letztere („Objektform") als wirkliche räumliche Form des Objektes, von der ersteren ebenen Figur, welche er als „Sehform" oder das perspektivische Bild eines Körpers bezeichnet. Storch knüpft an die pag. 232 erwähnte Ausführung noch folgende Bemerkung: „Überraschenderweise müssen wir auch eine wirkliche Farbe der Objekte von ihrer Sehfarbe unterscheiden. Der Schnee ist wirklich weiss, das heisst, er ist jedesmal, wenn ich ihn in die Hand nehme und mit einem Stück blauen oder schwarzen Tuches vergleiche, weiss, das Tuch blau oder schwarz. Diese Beziehung der Farbe des Schnees zur Farbe anderer Objekte ist es, was das Wirkliche der Schneefarbe ausmacht.

Der Schnee ist wirklich weiss, auch wenn der Mondschatten eines Grenzsteins ihn mit einem kalten gesättigten Blau überzieht. Sobald wie ich mit dem Auge nahe herantrete und ein Stück blaues Tuch in den Schatten lege, sehe ich wieder zwingend die Weisse des Schnees.

Es muss sehr schwer sein, die Sehfarbe zu bemerken. Es gibt Leute, die man noch so oft darauf hinweisen kann, dass ein Schneefeld in der Sonne in goldenen und blauen Farben erglüht; sie sehen es nicht. „Ich sehe, dass der Schnee weiss ist" sagen sie.

Die moderne Malerei versucht es, die Farben der Objekte, wie sie gesehen werden, auf die Leinewand zu bringen. Die Kühe erscheinen violett, der Birkenstamm blau und das Laub rot. „Der Maler muss farbenblind sein" ist das Urteil dessen, der nie Sehfarben wahrgenommen hat."

Nach Storch tritt also der psychische Wert der Sehform regelmässig gegenüber der wirklichen Form bei dem Vorgange der Wahrnehmung in den Hintergrund. Die Sehform wird „potentiell" in dem Momente, wo sie die wirkliche Form des Objektes zur „kinetischen" Bewusstseinsgrösse erhebt. Unter einer „kinetischen" Bewusstseinsgrösse versteht Storch eine solche, die beim Wahrnehmungsakte in aller Schärfe hervortritt, wie eben die wirkliche Form eines Würfels beim Sehakt; unter einer „potentiellen" Bewusstseinsgrösse versteht er solche psychischen Erscheinungen, die mehr im Hintergrunde bleiben, wie z. B. das perspektivische Bild eines Würfels.

Ferner drängen sich ohne Zutun des Willens Erinnerungsbilder uns auf, sofern dieselben auf den Associationsbahnen von anderen Sinnessphären her, oder aus dem Gebiete der Sprache geweckt werden. So ruft das Brüllen einer Kuh die Erinnerungsbilder an Kühe; der gesprochene oder geschriebene resp. gedruckte Name einer Person deren Erinnerungsbilder; der Duft einer Rose die Bilder von Rosen etc. in uns wach, ohne dass unser Wille dabei besonders tätig wäre. Von dem letzteren ist es aber abhängig, ob er in unserem Vorstellungsleben ein Erinnerungsbild aus dieser zusammenhängenden Kette von Vorstellungen festhalten, oder ob er es sofort zum Verschwinden bringen will, indem er im letzteren Falle seine Aufmerksamkeit der gewollten Reproduktion eines anderen Erinnerungsbildes zuwendet. So vermögen wir durch den Willen aus der Menge der sich uns aufdrängenden Reproduktionen einzelne gleichsam herauszugreifen und festzuhalten.

Über die Notwendigkeit des Vorhandenseins von Erinnerungsbildern.

§ 301. Die elementare Funktion des optischen Erinnerungsfeldes umfasst also die Einverleibung frischer optischer Eindrücke ins Gedächtnis, das möglichst lange Festhalten dieser Eindrücke, sowie die willkürliche und unwillkürliche Reproduktion derselben. Auf diesem Reproduktionsvermögen der optischen Erinnerungsbilder beruht aber unsere Fähigkeit vermittelst unseres Sehorgans Erfahrungen sammeln und dasselbe einüben zu können, eine Fähigkeit, ohne welche überhaupt unsere menschliche Existenz unmöglich wäre.

Die reproduktive Einbildungskraft.

§ 302. Bezüglich der leichteren Reproduktion späterer, einem früheren Netzhautbilde ähnlicher Eindrücke, sagt Hering (476, pag. 568), wird das spätere für diejenigen Teile, welche beiden Netzhautbildern gemeinsam sind, gleichsam stärkeren Anklang im Nervenapparate finden, als für die übrigen Teile. Hierauf beruht es, dass die Reproduktion meist eine elektive ist; denn die stärker anklingenden Teile des Netzhautbildes lösen vergleichsweise kräftigere Empfindungen aus, als die übrigen Teile.

Dies kann dazu führen, dass letztere ganz übersehen und für die Anschauung eliminiert werden. Ja es können sogar an Stelle dieser durch Elektion eliminierten Erinnerungsbilder ganz andere treten, die dem äusseren Reize nicht entsprechen. Ein Empfindungskomplex nämlich, für welchen wegen häufiger Wiederholung des entsprechenden Netzhautbildes eine starke Neigung zur Reproduktion im Nervenapparate besteht, wird leicht auch dann vollständig reproduziert, wenn nicht das ganze Netzhautbild, sondern nur ein wesentlicher Teil desselben wiederkehrt. Es treten dann also teilweise Empfindungen ein, welchen im Netzhautbilde kein zugehöriger Reiz entspricht, sondern welche ihr Entstehen einzig und allein dem Reproduktionsvermögen des Nervenapparates verdanken. Dies ist die ergänzende Reproduktion. (Phantasie). So genügen einige wenige Punkte und zusammenhängende Striche, um uns das Abbild eines menschlichen Gesichtes erscheinen zu lassen, und wir bemerken ohne besonders darauf gerichtete Aufmerksamkeit nicht, dass wir dabei manches sehen, was gar nicht auf dem Papier verzeichnet ist. Durchmustern wir freilich die Zeichnung aufmerksam, so finden wir, dass stellenweise die Umrisse fehlen, die wir anfangs tatsächlich sahen. Dieses wirkliche Sehen von etwas, dem im Netzhautbilde nichts entspricht, das vielmehr eine durch Reproduktion entstandene Zutat unseres Nervenapparates bildet, ist im wesentlichen dasselbe, was man, wenn es krankhafter Weise sehr stark entwickelt auftritt, als Sinnesillusion bezeichnet.

Unsere Phantasie verarbeitet aber, teils selbständig, teils auf Willenseinfluss, immer nur diejenigen Vorstellungen, die uns durch die Wahrnehmungscentren zugegangen sind, entweder als Wiederholung desselben Eindruckes, oder in der Kombination mit anderen verbunden.

Da sich in den verschiedensten Netzhautbildern im Grunde immer wieder dieselben Einzelheiten nur in verschiedener Zusammensetzung und Gruppierung wiederholen, so sind solche auf ergänzender Reproduktion beruhende subjektive Zutaten etwas Gewöhnliches.

Wenn die Empfindungen, welche ein Erinnerungsbild zusammensetzen, nur schwache, gleichsam abgeblasste und dämmerhafte sind, bezeichnet man sie gewöhnlich als willkürliche Gesichtsvorstellungen; wenn sie sich aber bis zur vollen Kraft der sonst nur durch den äusseren Reiz ausgelösten Empfindung entwickeln, heissen sie willkürliche Phantasmen oder willkürliche Halluzinationen. Dieselben können eine mehr oder weniger getreue Reproduktion, oder neue Kombination früher stattgehabter Empfindungskomplexe sein.

Ganz dasselbe, was die gewollten Erinnerungsbilder, sind dem Wesen, wenn auch nicht der Veranlassung nach, die unwillkürlich ins Bewusstsein tretenden Erinnerungsbilder. Bestehen sie aus sehr schwachen Empfindungen, dann heissen sie unwillkürliche Gesichtsvorstellungen. Treten sie krankhafterweise, insbesondere im Delirium auf, so nennt man sie, gleichviel ob sie getreue Reproduktionen des früher Empfundenen sind, oder aus neuen

Kombinationen früherer Empfindungen bestehen, unwillkürliche Gesichtshalluzinationen. Treten sie endlich im Schlaf auf, so heissen sie Traumbilder.

Eine scharfe Grenze zwischen diesen hier in besondere Gruppen gebrachten und mit besonderen Namen bezeichneten Erscheinungen lässt sich nicht ziehen; vielmehr lassen sich allenthalben Übergänge aufweisen, welche man je nach Belieben der einen oder der anderen Gruppe zuweisen kann. Alle haben das gemeinsame, dass sie aus mehr oder minder schwachen oder lebhaften Empfindungen zusammengesetzt sind, welche entweder nach Form und Anordnung früheren Anschauungsbildern entsprechen, oder neue Gruppierungen einzelner Bestandteile früherer Anschauungsbilder darstellen.

Die Gesichtshalluzinationen, Illusionen und Delirien mit pathologischen Bedingungen.

§ 303. Unter normalen Umständen fliessen dem optischen Erinnerungsfelde vom optischen Wahrnehmungscentrum aus zahllose Erregungen zu, vom optischen Erinnerungsfelde treten aber **keine** Erregungen auf das optische Wahrnehmungscentrum hinüber. Geschähe dies, dann würde der pag. 389 geschilderte Zustand eintreten, wie dies auch wirklich unter pathologischen Bedingungen sich ereignet.

Wir hatten schon mehrmals hervorgehoben, dass die Projektion in den Raum eine Fundamentaleigenschaft des optischen Wahrnehmungscentrums sei, dass aber bei der Reproduktion von Erinnerungsbildern für sich von einer Projektion nicht die Rede sein könne.

Fliessen nun unter besonderen Bedingungen dem optischen Wahrnehmungscentrum Erregungen auf dem umgekehrten Wege und zwar aus dem Gebiete des optischen Erinnerungsfeldes zu, die dann vom optischen Wahrnehmungscentrum hinaus projiziert werden, so tauchen sie als „Gesichtshalluzinationen“ an einer bestimmten Stelle im Gesichtsfelde auf. Da dieselben im Brennpunkte der Aufmerksamkeit des betreffenden Individuums stehen, verdecken sie auch die Eindrücke, welche daneben von jenen Stellen des Raumes, vor welchen sie schweben, dem optischen Wahrnehmungscentrum zugeführt werden. Durch diesen Umstand gewinnen sie für den Patienten immer mehr an Wahrscheinlichkeit, bis dann endlich an ihre Realität geglaubt wird.

Dass die Gesichtshalluzinationen überhaupt in den Raum projiziert werden können, setzt aber eine Intaktheit des optischen Wahrnehmungscentrums voraus, nicht aber eine Integrität der optischen Leitung. Denn nicht selten beobachten wir Fälle namentlich von homonymer Hemianopsie, bei denen ausschliesslich in die ausgefallenen Gesichtsfeldhälften die halluzinierten Bilder nach aussen verlegt werden.

Wenn in die ausgefallenen hemianopischen Gesichtsfeldhälften die Projektion von Gesichtshalluzinationen erfolgt, so kann diese Projektion eben nur von dem optischen Wahrnehmungscentrum der Seite der erkrankten Sehbahn aus erfolgt sein. Aus dieser nachher durch klinische Beobachtungen zu erhärtenden Tatsache kann der Satz abgeleitet werden, dass wenn Erregungen des optischen Erinnerungsfeldes sich auf das optische Wahrnehmungscentrum nur einer Hemisphäre ausbreiten, alsdann die Gesichtshalluzinationen nur in den zu diesem Sehcentrum gehörigen Gesichtsfeldhälften auftreten.

Sehr häufig ist aber auch bei disponierten Individuen eine Affektion des peripheren Sehorgans die Ursache für das Auftreten derartiger psychischer Störungen (vergl. diesen Band pag. 300). Wir hatten pag. 291, § 222 schon darauf hingewiesen, wie durch Druck auf das Auge oder Lichtentziehung Delirien mit Gesichtshalluzinationen hervorgerufen werden.

Schnabel (665) hat von 1877—1882 nach 183 Altersstaroperationen 12 mal Geistesstörungen auftreten gesehen. Die so Erkrankten befanden sich im Alter zwischen 66 und 83 Jahren, darunter 10 Männer und 2 Frauen. Bei mehreren der Kranken trat bei wiederholten Operationen die Psychose wiederholt auf. Die Erscheinungen bestanden in den leichten Fällen in Unruhe und leichter Erregung, Drängen auf Entlassung u. s. w. In den schweren Fällen trat Verwirrtheit ein, die Kranken wussten nicht, wo sie sich befanden, gingen nachts umher, wurden widerspenstig und sogar tobsüchtig. Dabei waren Gesichts- und Gehörshalluzinationen vorhanden. Schnabel fasst diese Geistesstörungen als Greisen-Psychosen auf, wobei die Operation die Gelegenheitsursache abgebe.

Bielski (666) unterscheidet die nach Kataraktoperationen resp. in Dunkelzimmern beobachteten Halluzinationen und Delirien als wirkliche Anfälle von Delirium tremens — sei es infolge der operativen Eingriffe, sei es a potu intermisso — und als reine Halluzinationen, welche mit den peripheren Reizvorgängen an dem Sinnesorgane in Zusammenhang stünden.

Hoppe (667) erklärt sich gegen die Annahme rein centraler Halluzinationen, die im Gehirn entstehen und von hier auf centripetalen Bahnen ins Auge gelangen sollen, um dann nach aussen projiziert zu werden. Er sucht vielmehr das Halluzinationsmaterial in Erregungen des peripheren Endes der Sinnesnerven und führt eine Reihe von Vorgängen an, welche dies Material liefern können, wie Pupillenbewegung, Blutbewegung, subjektive Erscheinungen, Nachbilder, Ernährungsvorgänge in der Sehnervensubstanz. Aus diesen subjektiven Erscheinungen entstünden mittelst weiterer psychischer Verarbeitung die Halluzinationen. Während Hoppe aus den wallenden Nebeln und Farbenerscheinungen des Eigenlichtes (vergl. §. 173, pag. 238) bei anhaltender Beobachtung derselben sich Gestalten und Objekte zusammensetzen sah, bemerkte Geissler (668) dies vielmehr, wenn er ohne die Absicht, die einzelnen Erscheinungen zu verfolgen, willenlos der Er-

müdung des Körpers nachgab. Mit auffallender Deutlichkeit sah Geissler im Halbschlafe Gesichter bekannter Personen und konnte beim Erwachen die Entstehung aus einer gelben oder rötlichen Scheibe erkennen; ebenso konnten gewisse Erscheinungen, z. B. ferne kleine weisse Häuser mit roten Dächern und grüner Umgebung und ähnliches auf die kleinen farbigen Punkte und Figuren des Sehfeldes zurückgeführt werden. Zuweilen knüpfte sich eine ganze Geschichte an diese Erscheinungen, Handlungen mischten sich ein, und es entstand ein Traum. Dem analog führt Geissler das bekannte Fallen, Schweben und Fliegen im Traum auf mangelnde Leitung der sensiblen Eindrücke in den Hautdecken zum Centralorgan zurück.

Die periphere Abkunft von Phantasmen und Traumgebilden sei häufig auch bei Delirien und Halluzinationen nachzuweisen, und Vorgänge in der Retina schienen hier besonders maassgebenden Einfluss zu üben.

Eine besonders beachtenswerte Selbstbeobachtung in dieser Hinsicht verdanken wir dem Botaniker Nägeli (669).

Derselbe, weder früher noch später je mit Gesichtshalluzinationen behaftet, bekam solche in ausgeprägtester Weise für die Dauer weniger Tage während eines Augenleidens, das er sich durch eine Hornhautverbrennung zugezogen hatte.

28 Stunden nach der Verletzung, zu einer Zeit, als weder erhebliche lokale Beschwerden noch irgend ein Allgemeinleiden bestand, ohne Fieber, bei völliger geistiger Klarheit und ohne jede Aufregung der Phantasie stellte sich bei geschlossenen Augen eine Erleuchtung des Sehfeldes ein, und wenige Stunden später wurden die verschiedenartigsten Gegenstände, Landschaften, Häuser, Zimmer, Menschen mit solcher Deutlichkeit wie am hellen Tage gesehen. Die Objekte erschienen meist vollkommen natürlich, ohne jedoch je von früher her speziell bekannte Eindrücke zu reproduzieren, oder mit den gewöhnlichen Eindrücken der täglichen Beschäftigung im Zusammenhang zu stehen. Nach 36stündiger Dauer der Visionen folgte eine ebensolange Periode der Abnahme bis zum völligen Erlöschen.

Die central gelegenen Bilder waren am deutlichsten, zeigten bei genauerem Hinschauen die äusserste Schärfe, während die Eindrücke nach den Seiten hin an Intensiät mehr und mehr abnahmen. Mit Veränderung der Blickrichtung bewegte sich das ganze subjektive Sehfeld. In der Periode der Abnahme erschienen zeitweise abwechselnd mit schwächer erleuchteten Arabesken und Verzierungen einige sehr kleine, helle, exzentrische Bilder etc.

Die einzelnen Bilder waren bewegungslos, die Personen starr wie Statuen, jedoch ohne Steifheit in natürlicher Ruhe; doch erfolgten unaufhörlich langsame Umwandlungen der Bilder in völlig andere, so dass nie eine Pause in den Visionen entstand. Bei diesen Metamorphosen kamen dann auch kürzere Übergangsstadien vor, wo vorübergehend unnatürliche phantastische Erscheinungen sichtbar wurden. Manches Bild blieb namentlich bei völlig ruhigem Verhalten, längere Zeit unverändert. Am schnellsten traten die Verwandlungen bei Ablenkung der Aufmerksamkeit und körperlicher Bewegung auf.

Die Erscheinungen hielten der genauesten Beobachtung Stand; Phantasie und Wille hatten auf die gesehenen Dinge und ihre Umwandlungen nicht den geringsten Einfluss. Nach 72stündiger Dauer verschwanden alle diese Erscheinungen.

Bezüglich der Erklärung des Auftretens dieser Delirien gehen die Meinungen auseinander. Hirschberg (734) glaubt, das Sensorium alter Leute befinde sich mitunter in labilem Gleichgewicht und die Entziehung aller äusseren Sinneseindrücke könne ein Delirium auslösen. Die anderen

Erklärungen berücksichtigten alle nicht das Alter der betreffenden Patienten und den Umstand, dass das Sensorium solcher Leute, das unter gewöhnlichen Umständen vielleicht ganz normal erscheinen mag, derartig gesteigerten Anforderungen, wie es die Aufregungen vor und bei der Operation, sowie das ungewohnte ruhige Liegen zu Bett mit sich brächten, nicht gewachsen sei. Welchen Einfluss auf die Psyche die Dunkelheit ausüben könne, bewiesen zwei Fälle Schmidt-Rimplers von Delirium bei alleinigem Aufenthalte im Dunkelzimmer durch mehrere Tage hindurch. Für die Tatsache, dass das Delirium fast nur in der Nacht auftritt, gibt Schmidt-Rimpler die wohl zutreffende Erklärung, dass der in der Nacht naturgemäss noch grössere Abschluss von den Sinnesreizen, die schon vorhandene Unruhe steigere und Halluzinationen, sowie maniakalische Erscheinungen hervorrufe.

Bei vielen Patienten spielt jedenfalls auch eine nervöse Disposition hierbei eine grosse Rolle.

Eine Zusammenstellung der verschiedenen Autoren über das Entstehen von Delirien nach Staroperationen finden wir bei Rau (735).

§ 304. Über das Auftreten von Gesichtshalluzinationen in Gesichtsfelddefekten verdanken wir Uhthoff (656) einige Beobachtungen.

Derselbe berichtet zunächst über drei Fälle von Gesichtshalluzinationen bei Erkrankungen des Sehorgans, welche die gemeinsame Erscheinung aufzuweisen haben, dass ausgesprochene periphere Augenveränderungen bestanden, die einen bestimmenden Einfluss auf die Gesichtstäuschungen ausübten.

Im ersten Falle (67jährige hereditär belastete Kranke mit Myopie, doppelseitiger centraler Chorioretinitis und Skotomen) traten die Gesichtstäuschungen unabhängig von ihrem Willen und ihren Gedanken auf. Die Entstehung derselben wird als eine centrale bezeichnet und zugleich ist bemerkenswert, dass sie in die centralen Gesichtsfeldskotome hineinprojiziert wurden. Die gesehenen halluzinierten Dinge verdeckten den Hintergrund; eine Verdoppelung der Halluzinationen konnte nicht mit Sicherheit wahrgenommen werden. Was die Grösse derselben anlangt, so waren sie in die Nähe projiziert klein und wuchsen, ganz wie der Gesichtsfelddefekt, mit der Entfernung. — Im zweiten Falle (40jährige Frau, Leucoma adhaerens auf dem einen und sympathische Erkrankung auf dem anderen Auge) hatten anfänglich die Glaskörpertrübungen des einzig erhaltenen Auges die Veranlassung zu Illusionen gegeben. Später waren ausgesprochene Halluzinationen vorhanden, die auch im Dunkeln, bei geschlossenen Augen u. s. w. fortbestanden, von denen aber nicht der Nachweis erbracht werden konnte, dass sie einseitig waren, obgleich schon vor Ausbruch der Sinnestäuschungen das eine Auge enukleiert worden war.

Im dritten Falle (40jähriger geisteskranker Mann mit Chorio-Retinitis centralis und positivem centralen Skotom) war das Skotom der Ausgangspunkt für eine einseitige Gesichtstäuschung.

Als Beispiel für das Auftreten von Gesichtshalluzinationen bei Affektionen der basalen Leitungsbahnen ohne Beteiligung des Auges selbst, und ohne Mitaffektion der centralen optischen Bahnen wird ein Fall (47jähriger Mann) von beiderseitiger neuritischer Opticusatrophie angeführt. Patient hatte dabei stets das Bewusstsein, dass den Erscheinungen keine Realität zukomme, und doch sah er sie deutlich vor sich.

§ 305. Zuletzt werden zwei Fälle (72jähr. und 56jähr. Frau) von hemianopischen Gesichtshalluzinationen, in denen die Gesichtstäuschungen sich nur in den ausgefallenen homonymen Gesichtsfeldhälften beider Augen fanden, erwähnt.

Im ersten Falle bestand eine komplete, rechtsseitige homonyme Hemianopsie mit Alexie. In 2—3 Monaten verschwanden die ausschliesslich in die rechtsseitigen blinden Gesichtshälften lokalisierten Gesichtstäuschungen.

Im zweiten Falle war eine ausgesprochene Hysterie und Neurasthenie vorhanden mit hochgradiger Myopie, centraler Chorio-Retinitis, Glaskörpertrübungen und doppelseitiger homonymer linksseitiger Hemianopsie. Die Farbensinnstörung reichte bis zur vertikalen Trennungslinie und betraf die ganze linke Gesichtsfeldhälfte beider Augen, während ein weisses Objekt in einem Teil der linken unteren Quadranten noch gesehen wurde. Die in ihren linken hemianopischen Gesichtsfeldhälften gesehenen Bilder waren sehr mannigfaltig, sie wurden nicht für voll gehalten und verschwanden allmählich im Verlaufe von 5—6 Wochen.

Schon früher hatte Henschen (l. c. 143) über einige Fälle berichtet:

Im Falle 21 pag. 143 bestand rechtsseitige homonyme Hemianopsie. Die Gesichtshalluzinationen wurden in die blinden Gesichtsfeldhälften nach rechts hin verlegt.

Die Sektion zeigte eine Malacie auf der Oberfläche der hinteren O^{I}- und O^{II}-Windung. Die Malacie erstreckte sich in das Mark hinein und unterbrach die Sehstrahlung ca. 25 mm von der Spitze des Occipitallappens.

„Die Vermutung lag nahe, dass diese Stelle durch einen Reiz auf die Rinde des Sehcentrums die Halluzinationen hervorgerufen haben mochte." Das optische Wahrnehmungscentrum selbst war unversehrt.

Im Falle 22 pag. 144 bestand linksseitige homonyme Hemianopsie, und traten Gesichtshalluzinationen in den linken Gesichtsfeldhälften auf.

Bei der Sektion zeigte sich der Cuneus vollständig malacisch mit Ausnahme der obersten Windung, die gesund war. Ebenso der Lobus lingualis. In der Fissura calcarina war die Rinde weniger beschädigt, im hintersten Teile derselben war sie makroskopisch gesund.

Im Falle 17 pag. 123 trat gleichzeitig mit der vorübergehenden Erblindung eine Halluzination auf.

Im Falle 35 pag. 211 zeigten sich in den ausgefallenen Gesichtsfeldhälften bei linksseitiger homonymer Hemianopsie die Gesichtshalluzinationen.

Higier (736) bringt folgende Fälle:

Ein 46jähriges weibliches Individuum zeigte Anfälle von linksseitigem Kopfschmerz, homonyme rechtsseitige Hemianopsie, Visionen im hemianopischen Teile des Gesichtsfeldes.

Eine 24jährige Kranke zeigte Gesichtshalluzinationen im hemianopischen Teil des Gesichtsfeldes bei rechtsseitiger homonymer Hemianopsie. Dabei rechtsseitige Hemianästhesie und Hemiparese.

In der Beobachtung Lamys (657) trat in den homonymen Gesichtsfelddefekten eine Gesichtshalluzination von immer gleichem Charakter ein. Die Kranke sah in der ganzen Hälfte des Gesichtsfeldes, in welcher keine Eindrücke perzipiert wurden, die umgekehrte Figur eines Kindes.

Peterson (661) teilt mit, dass bei einem an halluzinatorischem Verfolgungswahn leidenden Individuum die Gesichtshalluzinationen lediglich in der rechten Hälfte beider Gesichtsfelder auftraten. Niemals überschritten dieselben die vertikale Trennungslinie, und wandte sich der Kranke nach der rechten Seite, so wanderten die Erscheinungen ebenfalls noch weiter nach rechts.

Hier traten also Halluzinationen auf, welche lediglich im linken optischen Wahrnehmungscentrum ihren Ausgang nahmen, ohne dass eine Hemianopsie vorausgegangen war.

Zur Ergänzung jener Mitteilung bemerkt noch Peterson (662), dass solche Halluzinationen in der blinden Gesichtshälfte bei Migräne, Epilepsie und Hemiplegie vorkommen und erwähnt folgenden Fall:

Eine 45jährige Frau, welche nach einem starken Blutverluste bei der Geburt eines Kindes von einer linksseitigen Hemianopsie befallen worden war, litt einige Wochen darauf an Halluzinationen in den blinden Hälften.

De Jong (664) behauptet, dass bei Halluzinationen der central erregende Reiz nicht, wie nach der Theorie Strickers, bis zu den peripheren Enden der Sinnesnerven verlaufen müsse, und stützt sich dabei auf die Beobachtung von zwei seit 15 Jahre blinden Individuen, welche Gesichtshalluzinationen hatten, und deren Sehnerven gewiss atrophisch waren. De Jong meint, dass man bei den Halluzinationen centrale Erregungen annehmen müsse, welche bis zu den subkortikalen Centren der betreffenden Sinnesorgane verliefen.

Auch sehr interessant in dieser Hinsicht ist die Beobachtung von de Schweinitz (663).

Derselbe berichtet über einen 29jährigen Menschen, welcher an Gesichtshalluzinationen in denjenigen gleichseitigen Hälften des Gesichtsfeldes litt, welche später erblindeten (gleichseitige Hemianopsie). Der Kranke musste später in ein Irrenhaus aufgenommen werden; bei der Autopsie fand sich ein Gumma an der Basis, welches den rechten Tractus opticus drückte.

Erst in den 80er Jahren ist man auf diese hemianopischen Halluzinationen aufmerksam geworden[1]).

Uhthoff (737) hält es für sicher, dass das, was man wohl früher als einseitige Halluzinationen beschrieben hat, vielfach als hemianopische aufzufassen seien. Wenn er auch das Vorkommen einseitiger Halluzinationen nicht absolut in Abrede stellen wolle, so würden dieselben in erster Linie nur dort beobachtet, wo eine periphere Störung in einem Auge vorliege, welche sich für den Kranken als positiver Gesichtsfelddefekt oder als entoptische Erscheinung repräsentiere.

Durchweg treten die halbseitigen Gesichtserscheinungen in den defekten Gesichtsfeldhälften auf, sehr selten scheint es vorzukommen, dass sie in den erhaltenen Gesichtsfeldpartieen sich finden, und dann scheinen auch hier, in den entsprechenden Gehirnhälften anatomische Veränderungen nicht gefehlt zu haben, wie Henschen in Fällen mit Sektionsbefund berichtet.

Das Zeitbewusstsein.

§ 306. Nach v. Helmholtz (l. c. 578) ordnen sich die Wahrnehmungen „des inneren Sinnes“ ebenso wie die der äusseren Sinne, jede in einem bestimmten Augenblick der Zeitreihe an. Es geschieht dies durch eine fortdauernde Tätigkeit des Gedächtnisses. Wir haben in jedem Augenblicke unseres wachen Lebens ausser dem Bewusstsein unseres gegenwärtigen Seelenzustandes noch Erinnerungen an die nächst vorausgegangenen im Bewusstsein, und sind uns auch deutlich der Verschiedenheit dieser beiden Arten von Zuständen: der gegenwärtigen Wahrnehmung und der Erinnerung bewusst, so dass wir sie sicher unterscheiden. Solange sie uns überhaupt im

[1]) Auch wir haben mehrere Fälle von hemianopischen Halluzinationen zu beobachten Gelegenheit gehabt, auf die wir im zweiten Teile dieses Bandes zurückkommen werden.

Gedächtnisse stehen, bleibt auch die Erinnerung an ihre Zeitfolge. Auf diese Weise erhält durch die beschriebene Tätigkeit unseres Gedächtnisses jeder neu eintretende Akt unseres Bewusstseins notwendig von vornherein seine Stelle in der Zeitreihe nach dem schon Erlebten und vor dem noch zu Erlebenden angewiesen.

Durch diese Einordnung in die Zeitreihe wird nun auch die Möglichkeit gegeben, regelmässige Wiederholungen solcher Zeitfolgen von gleichartigen Wahrnehmungen als solche zu beobachten und wieder zu erkennen. Im allgemeinen werden die Fälle selten sein, wo die Wiederholung der ursprünglichen Wahrnehmung ganz in derselben Weise ein zweites oder drittes mal wieder vor sich geht, wie sie das erstemal erfolgt ist, weil unsere Perzeptionen durch willkürliche Bewegungen unserer Glieder und Änderung der Beobachtungsweise ebenfalls geändert werden, selbst wenn der Zustand der Aussenwelt ungeändert geblieben ist. Ob letzteres der Fall ist, davon können wir uns jeden beliebigen Augenblick durch Rückkehr in die frühere Innervation unserer Muskeln überzeugen.

Dadurch wird allerdings die Auffindung der Gesetzmässigkeit in der Zeitfolge der von uns beobachteten Ereignisse ausserordentlich viel verwickelter gemacht. Ist nun jemand gewohnt gewesen, hauptsächlich in optischen Vorstellungen zu denken, für den muss ein plötzlicher Untergang der grossen Mehrzahl seiner optischen Erinnerungsbilder auch Störungen in seinem Zeitbewusstsein hervorbringen, vergl. auch Wilbrand (796).

---

§ 307. Blicken wir noch einmal zurück auf die Hauptergebnisse der seitherigen Auseinandersetzungen, so fanden wir, dass eine Zerstörung der optischen Leitung beider Augen den Menschen der gewöhnlichen Bedeutung des Wortes nach blind macht. Das optische Gedächtnis ist aber unverändert. Wenn auch das optische Erinnerungsfeld von dem optischen Wahrnehmungscentrum aus nicht mehr erregt wird, so besteht doch die Möglichkeit auf den transkortikalen Associationsbahnen von Innen heraus das optische Vorstellungsvermögen in Erregung zu versetzen, es kann die optische Phantasie walten, es können Gesichtshalluzinationen auftreten, es können während des Schlafes Traumbilder erscheinen. Daneben ist die Möglichkeit für das Entstehen subjektiver Lichtempfindungen vorhanden, weil das optische Wahrnehmungscentrum erhalten geblieben ist, und selbst dies noch viele Jahre nach einer peripheren Erblindung, da die zufolge peripherer Erkrankungen erfolgte Degeneration der Sehnervenfasern nur sehr langsam bis zum Rindencentrum hin fortschreitet.

Wird jedoch das optische Wahrnehmungscentrum selbst und zwar nur auf der einen Hemisphäre zerstört, dann tritt Halbblindheit (homonyme Hemianopsie) in den entgegengesetzten Gesichtsfeldhälften auf. In diesen ausgefallenen Gesichtsfeldhälften können weder Photopsien noch Gesichtshalluzinationen mehr sich zeigen. Dabei können uns aber Traumbilder

erscheinen, weil dieselben ja nicht in den Raum hinaus projiziert werden, sondern nur spezielle Erregungen des optischen Erinnerungsfeldes sind.

Sind beide optische Wahrnehmungscentren zerstört, dann ist der Mensch auf beiden Augen blind. Es tritt die Vision nulle (vergl. § 271 pag. 358) ein, Photopsien und Gesichtshalluzinationen sind unmöglich. Das optische Erinnerungsfeld arbeitet aber für sich weiter, und entbehrt nur der Erregungen, die ihm sonst vom optischen Wahrnehmungscentrum in so reichem Maasse zugeflossen waren. Eine Anlagerung neuer optischer Erinnerungsbilder ist selbstverständlich für immer ausgeschlossen.

Ist jedoch das optische Erinnerungsfeld beider Hemisphären geschädigt, dann werden die Gegenstände noch nach ihrer Form, Schattierung und Farbe zwar deutlich und scharf gesehen, die meisten der wahrgenommenen Gegenstände machen aber einen fremdartigen Eindruck, sie werden wegen des Unterganges ihrer Erinnerungsbilder oder der grössten Anzahl derselben nicht wieder erkannt. Die optische Phantasie ist verödet, was Menschen, welche hauptsächlich in optischen Vorstellungen zu denken gewohnt waren, um so schwerer empfinden müssen. Es können keine Gesichtshalluzinationen mehr auftreten, aus dem Traume verschwinden die bildlichen Vorstellungen, dagegen besteht die Möglichkeit der Entstehung subjektiver Lichtempfindungen fort.

Eine homonyme Hemianopsie, sofern sie nicht doppelseitig auftritt, hat auf die Wiedererweckung der Erinnerungsbilder, der mit dem anderen optischen Wahrnehmungscentrum gesehenen Gegenstände klinisch weiter keinen Einfluss, da ja wegen der Doppelversorgung der Macula lutea alle peripheren Eindrücke beiderseitig angelagert werden. Eine doppelseitige Zerstörung der optischen Wahrnehmungscentren und der beiden optischen Erinnerungsfelder muss bezüglich des Gesichtssinnes plötzlich einen Menschen dahin zurückführen, wo ein von Jugend an Erblindeter angefangen hat. Es würde hier plötzlich der Gesichtssinn aus dem ganzen Empfindungs- und Vorstellungsleben herausgerissen.

Die optische Komponente bei der Bildung der Begriffe.

§ 308. Den Vorgang des Sehens können wir psychologisch zergliedern in den Vorgang des Wahrnehmens, des Erkennens und Begreifens dessen, was wir mit dem optischen Wahrnehmungscentrum wahrgenommen und vermittelst des optischen Erinnerungsfeldes wiedererkannt haben.

Wenn nun „begreifen“ heisst: Begriffe bilden, sagt v. Helmholtz (l. c. 590), und wir in dem Begriff zusammensuchen und zusammenfassen, was eine Klasse von Objekten von gleichen Merkmalen an sich trägt, so ergibt sich ganz analog, dass der Begriff einer in der Zeit wechselnden Reihe von Erscheinungen das zusammenzufassen suchen muss, was in allen ihren Stadien gleich bleibt. Ohne Spezialgedächtnis unserer Sinne wären wir

gar nicht im stande, überhaupt Begriffe bilden zu können. Denn aus dem Vergleich aller angelagerten Erinnerungsbilder soll ja unser Verstand erst die wesentlichen Merkmale eines Objektes hervorheben und die so gewonnenen charakteristischen optischen Merkmale mit den analogen Erfahrungen des Spezialgedächtnisses anderer Sinnesgebiete verknüpfen. In welcher Weise solche Kenntnisse der Bedeutung des Gesichtsbildes von den menschlichen Kindern zuerst gesammelt werden, ergibt sich leicht, wenn wir dieselben beobachten, während sie mit den ihnen als Spielzeug dargebotenen Objekten sich beschäftigen, wie sie dieselben betasten, stundenlang von allen Seiten betrachten, herumwenden, sie in den Mund stecken u. s. w., endlich sie herunterwerfen oder zu zerschlagen suchen, und dies jeden Tag wiederholen. Man wird nicht daran zweifeln können, dass dies die Schule ist, in der sie das natürliche Verhalten der sie umgebenden Gegenstände kennen lernen, dabei auch die perspektivischen Bilder verstehen und ihre Hände gebrauchen lernen. Ebenso lehrt die Beobachtung junger Kinder, dass sie in den ersten Wochen ihres Lebens diese Kenntnis noch nicht erlangt haben.

Die Begriffe selbst unterscheiden wir in spezielle und allgemeine, je nachdem ihre Wurzeln in dem Erinnerungsfelde eines resp. mehrerer Sinne stecken, oder dieselben aus der Zusammenstellung von speziellen Begriffen selbst wieder abstrahiert worden sind. „Haus“, „Turm“, „Hütte“, „Burg“ z. B. sind spezielle Begriffe, aus welchen der allgemeine Begriff „Gebäude“ durch Abstraktion gewonnen worden ist. Die speziellen Begriffe teilen sich wieder in einfache und zusammengesetzte. So ist z. B. ein Punkt oder eine Linie ein einfacher optischer Begriff. Wir können einen Punkt oder eine Linie, die ja aus einer Reihe von aneinander gereihten Punkten besteht, nicht schmecken, nicht riechen, nicht hören, nicht fühlen, sondern wir können sie nur sehen.

Der Begriff „Ecke“ ist aber schon ein zusammengesetzter, indem er aus zwei Komponenten besteht: einer optischen und einer aus der Sphäre der Tasteindrücke. Denn wir empfinden optisch die Sehform einer Ecke (vergl. pag. 232 u. 393), wir können aber auch eine Ecke befühlen und haben Tasterinnerungen an solche.

Der Begriff „Glocke“ besteht aus drei Komponenten, ist also ein zusammengesetzter, der gebildet worden ist aus den angelagerten oder angelagert gewesenen Erinnerungsbildern an Glocken, aus den vorhandenen Erinnerungsklängen an das Glockengeläute und den Tasterinnerungen des Materials und der Form, aus welchen je befühlte Glocken gefertigt worden waren.

Wir hatten schon früher hervorgehoben, dass die Erinnerungsbilder aller Sinneseindrücke, welche gleichzeitig angelagert werden, auch dauernd in Association zueinander treten, dass wenn z. B. die optischen Erinnerungsbilder eines Gegenstandes geweckt werden, diese Erregung auf alle mit dem optischen Erinnerungsfelde in Association stehende Spezialgedächtnisse übertragen wird und dort die zum betreffenden Begriff gehörenden Erinnerungs-

bilder weckt. So teilt sich also jede Erregung, welche z. B. durch das optische Wahrnehmungscentrum in unser Bewusstsein gelangt, fast dem ganzen Centralnervensystem mit.

Mit dem Begriffe eines Objektes tritt dann noch das sprachliche Associationsgebiet in Verbindung, und gibt durch das gesprochene, geschriebene oder gedruckte Wort dem Begriffe erst die knappe und präzise Form, durch welche unser Denken so sehr erleichtert wird. Ohne das Wort „Wald" würden wir, wie das Kind, nur Baum und Baum und immer wieder Bäume, aber vor lauter Bäumen den Wald nicht sehen. Erst mit dem Worte „Wald" steht der abstrakte Begriff als knappes und anschauliches Zeichen vor uns, mit dem sich bequem weiter denken lässt.

Da wir nun verschiedene Sinnessphären besitzen, würden wir auch in ebensovielen voneinander ganz unabhängigen Welten leben, als wir im Besitze von einzelnen Sinnen sind, die eine Beziehung unserer Vorstellungen auf eine Aussenwelt einleiten, wenn wir nicht zu allen diesen sämtlichen Anregungen eine einzige gleichstehende Form, die Auffassung derselben in einen Raum und eine Zeit mit hinzubrächten. Dadurch allein fallen uns die Welt des Lichtes, die der Töne, die des körperlich Tastbaren in eine einzige Anschauung zusammen. Dass die der Tätigkeit des Gesichtssinnes entsprechenden Bilder nicht luftige Farbenspiele sind, sondern Oberflächen fester Körper darstellen, erfahren wir, indem wir die in eine und dieselbe Raumwelt zusammenfallenden Vorstellungen des Gesichts- und Tastsinnes miteinander vergleichen und verbinden.

Zur Entwickelung eines Begriffes gehört Zeit, und während eben dieses Zeitraumes werden je nach Bedarf bald die notwendigen Erinnerungsbilder dieses, bald jenes Sinnes geweckt und durch den Denkprozess für die Fertigstellung eines möglichst vollkommenen Begriffes verarbeitet. Je mehr wir also erfahren, je mehr vertiefen sich unsere Begriffe.

Jeder zu stande gekommene Begriff ist ein dem betreffenden Individuum eigener, dauernder geistiger Besitzstand, der, wie oben gesagt, noch einer weiteren Vervollkommnung fähig ist. So ist der Begriff, den ein Kind von irgend welchem Objekte sich macht, ein ganz anderer, als derjenige des gleichen Individuums nach dem Verlaufe von 30—40 Jahren. Eine aus einer Unsumme von Erinnerungsbildern gewonnene Erfahrung hat im letzteren Falle die Begriffe im allgemeinen wie im besonderen erweitert und vertieft.

Durch die Zusammenfassung des Begriffes in seine knappe Form: das Wort, und durch den erziehlichen Zwang mehr und mehr abstrakt in der knappen Fassung der Worte denken zu müssen, gelangt bei dem reiferen Individuum der aus den sinnlichen Erinnerungen abstrahierte Begriff allmählich in eine gereifte und mit der Zeit und Erfahrung sich steigernde Unabhängigkeit von den Erinnerungsfeldern, aus welchen seine Komponenten entlehnt sind. Die eigentlichen Wurzeln seiner Kraft sind aber immer in dem Gebiete der sinnlichen Vorstellung zu suchen; und wie das neugeborene Kind, zwar selbständiges Individuum, doch aber auf die Pflege seiner Mutter angewiesen

ist, so kann der Begriff nach seiner Entstehung nur dann sich weiter vervollkommnen, wenn sein originäres Associationsgebiet mit allen ihm zugehörigen Erinnerungsfeldern in steter Beziehung bleibt. Je älter aber das Individuum geworden ist, je mehr sich also der einzelne Begriff infolge des reichen Schatzes der bis dahin im Leben gesammelten und verbreiteten Erfahrungen vervollkommnet hat, um so weniger wird durch den Untergang eines Erinnerungsfeldes das Begriffsvermögen eine schwerwiegende Einbusse erleiden.

Über die Beziehung der Sehsphären zum sprachlichen Associationsgebiet. Über das Lesen und Schreiben.

§ 309. Unter Lesen verstehen wir die associative Verknüpfung der durch Erregung der Netzhaut in der Sehsphäre entstandenen Buchstaben-Objektbilder mit den dazu gehörigen Klangbildern.

Grashey (745) behauptet, dass, wenn ein Kind gedruckte Buchstaben kennen lernt, es sich zwischen dem Klangbildcentrum und dem Centrum für Gedrucktes Leitungsbahnen in doppelter Richtung schaffe.

§ 310. Grashey benutzt in dieser Definition den Ausdruck Centrum ganz im Sinne Wernickes, d. h. es existieren in dem Cortex bestimmte Stellen (z. B. die Brocasche, die Wernickesche), in deren Ganglienzellen die Vorstellungen, mit denen die Sprachfunktion arbeitet, in irgend einer Weise enthalten seien. Diese Vorstellungen seien Reste von Eindrücken, welche auf der Bahn der Seh- und Hörnerven angelangt, oder welche bei den Sprachbewegungen als Innervationsgefühl oder Wahrnehmung der ausgeführten Bewegung entstanden wären. Je nach ihrer Herkunft lägen sie in der Hirnrinde zusammen, so dass eine Stelle alle „Wortklangbilder", die andere alle „Wortbewegungsbilder", eine Dritte das Centrum für das geschriebene oder gedruckte Wort enthalte. Die Verbindung dieser lokalisierten Rindencentren werde durch die Associationsfasern bewerkstelligt.

Die Berechtigung, solche Centren aufzustellen ergab sich aus den fundamentalen Entdeckungen Brocas und Wernickes, dass die motorische und sensorische Aphasie sich je an eine ganz bestimmte, voneinander verschiedene Läsion der Hirnrinde anschloss.

Wernicke, Lichtheim und Charcot haben zum Verständnis für die Störungen der Sprache Schemata entworfen, die, so lange man an dem Begriff des Centrums festhält, recht zweckmässig sind.

Für das instruktivste halten wir das von Charcot in seinen klinischen Vorlesungen benutzte. Wir haben die Abbildung desselben der Abhandlung Ballets (750) „die innerliche Sprache" entnommen. Hier wird gezeigt, wie ein Kind sich die Vorstellung von dem Gegenstande „Glocke" erwirbt.

Die Glocke tönt an sein Ohr. Die Schwingungen werden durch Vermittelung des N. acusticus auf das Hörcentrum übertragen, welches zur Auf-

nahme der Töne und Geräusche bestimmt ist. Die dieses Centrum (Hör-C. des Schemas) bildenden Zellen werden auf eine gewisse Art erschüttert und diese Erschütterung, diese Schwingungen werden von den Zellen aufbewahrt, die von da ab hinsichtlich der Art ihrer Tätigkeit von den übrigen unterschieden sind. Der Ton der Glocke gehört für die Zukunft zum Hirnbesitze, und dieser Besitz wird, wie man leicht sieht, um so fester und dauernder sein, je öfter die betreffenden Zellen von den Schwingungen der Glocke getroffen sind. Das Kind, welches die Sinneswahrnehmung und die Erinnerung an den Ton hat, hat darum noch nicht die begriffliche Vorstellung von der

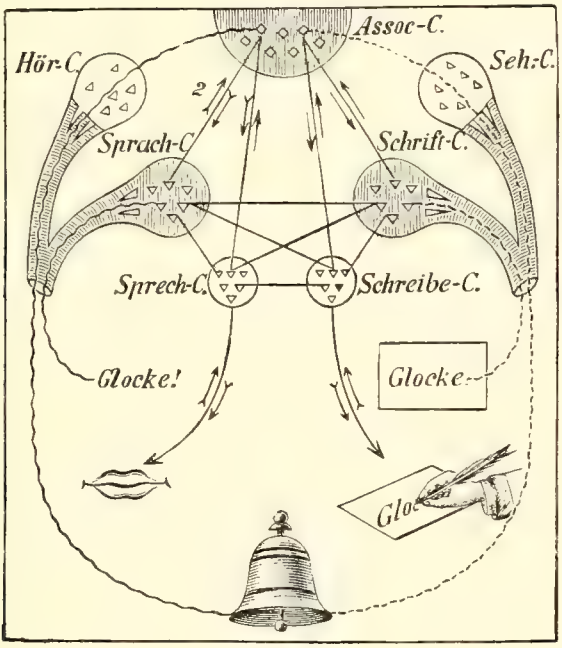

Fig. 211.
Schema nach Charcot.

Glocke. Die Vorstellung dieses Gegenstandes setzt in der Tat, wie vorhin erwähnt, die Verknüpfung verschiedener Erinnerungen und verschiedener, von mehreren Sinneseindrücken herrührender Bilder voraus: des Gesichtseindrucks, welcher der Person die allgemeine Gestalt, die Umrisse und die Farbe des Gegenstandes enthüllen wird, ferner des Tasteindruckes, welcher zur genauen Bestimmung der Gestalt dienen und Kunde von der Festigkeit der Glocke geben wird. Kurz, das Kind wird erst in dem Augenblicke eine vollständige Vorstellung des Gegenstandes Glocke haben, in welchem die Vernunft (Assoc.-C., Fig. 211) die Gehörs-, Gesichts- und Tastbilder untereinander in Beziehung gebracht haben wird. Diese verschiedenen Bilder, welche gleichzeitig durch die verschiedenen Sinne aufgenommen werden (Ver-

knüpfung in der Nebeneinanderfolge), sind sozusagen durch den Intellekt centralisiert und zwar derart, dass das Gesichtsbild der Glocke das Gehörsbild zu erwecken vermag und umgekehrt.“ „Wenn nun das Kind lesen lernt, so wird sich das Gesichtsbild des Wortes „Glocke“ in dem Schriftcentrum fixieren. Dieses Centrum steht mit dem Centrum der Gehörsbilder (Sprach-C.) und dem Centrum für die Association der Vorstellungen (Assoc.-C) so innig in Verbindung, dass zukünftig der Anblick des geschriebenen Wortes nicht nur das Gesichtsbild, sondern auch die associierten Bilder, also den Gehörseindruck und die Vorstellung des Gegenstandes erregen wird.“

Endlich lernt des Kind schreiben. Das geschriebene Wort liegt vor seinem Auge, und indem der Gesichtseindruck sich dem Centrum, das den koordinierten Bewegungen der Hand vorsteht, (Schreibe-C.) einprägt, schreibt der Schüler, wenn auch zuerst mit Schwierigkeit, das Wort ab. Aber die Bewegungen werden Zug um Zug regelmässiger und das Centrum (Schreibe-C.) bewahrt gewissermassen als Rückstand die Erinnerung an die Bewegungen, welche zur graphischen Darstellung jedes Wortes z. B. des Wortes Glocke notwendig sind. Diese motorische Erinnerung, die anfangs, als das Kind nur abzuschreiben im stande war, lediglich durch den Anblick des geschriebenen Wortes erweckt wurde, wird nachher auch durch die Gehörsvorstellung oder durch die Vorstellung des Gegenstandes angeregt werden können, indem sich Verbindungen zwischen dem Schreibecentrum und dem Sprach- und Associationscentrum herstellen.“

In Deutschland wurde die Wernickesche Lehre der gesonderten Sprachcentren von Lichtheim (747) weiter ausgebaut und er entwarf ein Schema, in welchem er 7 Formen von Sprachstörungen unterschied.

1. Die kortikale motorische Aphasie,
2. die subkortikale motorische Aphasie,
3. die transkortikale motorische Aphasie,
4. die kortikale sensorische Aphasie,
5. die subkortikale sensorische Aphasie,
6. die transkortikale sensorische Aphasie,
7. die Leitungsaphasie.

Wenn man den Vorgang beim Lesen und Schreiben mit dem der Sprache vergleicht, so kann man in gleicher Weise 7 Formen der Lese- und Schreibestörung aufstellen.

§ 311. Unter Alexie oder Wortblindheit versteht man die Aufhebung der Fähigkeit zu lesen. Die Alexie ist einerseits als isoliertes Symptom beobachtet worden, andererseits tritt sie oft in Begleitung der sensorischen Aphasie auf. Im ersteren Falle wurde meist eine Erkrankung des Gyrus angularis im linken unteren Scheitellappen festgestellt. Dejerine (765) erklärte den Symptomenkomplex der Alexie durch die Annahme eines besonderen Centrums für Buchstabenbilder im linken unteren Scheitellappen; ebenso

verlegt Bastian (755) das optische Wortcentrum in den Gyus angularis[1]), während die meisten deutschen Autoren die an die Erkrankung des Gyrus angularis sich anschliessende Alexie so deuten, dass die von beiden Sehsphären ausgehenden Leitungsbahnen ihren Weg durch den linken unteren Scheitellappen nehmen, um zum Klangbildcentrum zu gelangen. Man geht dabei von der Annahme aus, dass die Erinnerungsbilder für die Schriftzeichen n beiden Sehsphären deponiert sind. Um sie zum Lesen zu verwerten, müssen die meisten Menschen zunächst die entsprechenden Wortklänge erzeugen. So sei zu deuten, weshalb die Alexie auch so häufig bei der sensorischen Aphasie aufträte. Eine Schädigung des Klangbildcentrums müsse daher zugleich das Lesen beeinträchtigen.

§ 312. Unter Agraphie versteht man die Unfähigkeit zu schreiben und zwar auch, wenn die rechte Hand nicht gelähmt ist.

Nach Bastian (755) tritt Agraphie hauptsächlich ein, wenn die auditovisuelle Verbindung oder das cheiro-kinästhetische Centrum lädiert ist.

Während Charcot und Pitres ein eigenes Schreibcentrum annehmen und dasselbe in die zweite linke Hirnwindung verlegen und auch Exner (748) einen Fall von Agraphie mit ähnlicher Lokalisation mitteilt und auch dieselbe Vermutung ausspricht, „da dieser hintere Teil der mittleren Hirnwindung in nächster Nähe des vermutungsweise festgesetzten Feldes der rechten Handmuskeln liege“, widerspricht dem Wernicke auf das entschiedenste. Er sagt: „Den meisten Menschen wird es ohne Schwierigkeit gelingen, mit dem linken Fuss in den Sand zu schreiben oder mit der linken Hand auf die Tafel, sobald sie mit Kreide und in grossen Zügen zu schreiben haben; sogar das Kunststück, mit dem Ellenbogen bei gebeugtem Arm zu schreiben, wird den meisten gelingen, sobald ein Schreibinstrument daran befestigt wird. Das ist auch der Grund, weshalb ein besonders motorisches Schreibcentrum innerhalb der sogenannten Armregion der motorischen Zone nicht oder nur in einer sehr engen Fassung anerkannt werden kann. Die Annahme eines eigenen Centrums für die Schreibebewegungen in Analogie des Brocaschen Sprachcentrums sei also ein vollständiges Unding.“

Auch Dejerine (765) sagt in seiner Semiologie du système nerveux: „En résumé, l'observation clinique, l'anatomie pathologique et la psychologie montrent qu'il n'existe pas un centre graphique spécialisé et autonome, qui jouerait pour l'écriture le rôle que joue la circonvolution de Broca pour le langage articulé.

Häufig ist die motorische Aphasie mit Agraphie verknüpft, jedoch durchaus nicht immer.

Bastian bestreitet es überhaupt, dass eine Läsion der Brocaschen Stelle Agraphie bedinge.

[1]) Dabei unterscheidet Bastian bei der reinen Wortblindheit einen occipitalen und einen parietalen Typus; ausser dem linksseitigen optischen Wortcentrum nimmt er noch ein weniger entwickeltes reehtsseitiges an.

Viel häufiger konstatiert man bei der sensorischen Aphasie den in Rede stehenden Symptomenkomplex. Man meinte, dass bei den meisten Menschen das Wortklangbild zuerst erregt werden müsse, bevor das Schriftbild auftauche, worauf dann die zum Schreiben erforderlichen Bewegungen innerviert und dann zur Ausführung gebracht würden.

Bei der mit motorischer Aphasie verbundenen Agraphie muss dem Schreiben ein innerliches Sprechen vorausgegangen sein; wenn also dieses gestört ist, so gibt sich dies auch beim Schreiben kund.

§ 313. Man kann nach Bongers 7 Formen der Schreiblesestörung in Anlehnung an das Wernicke-Lichtheimsche Schema unterscheiden:

1. Kortikale Alexie,
2. Subkortikale Alexie,
4. Transkortikale Alexie,
3. Kortikale Agraphie,
5. Subkortikale Agraphie,
6. Transkortikale Agraphie,
7. Leitungsagraphie.

Bongers schilderte die Symptome dieser einzelnen Gruppen folgendermassen:

1. Kortikale Alexie: Aufgehobene Fähigkeit, zu lesen und zu schreiben. Der Buchstabe erscheint als etwas fremdartiges, als ein unbekannter Gegenstand. Er wird nicht nachgeschrieben, sondern nur nachgezeichnet und selbst dann nicht wieder erkannt.
2. Subkortikale Alexie: Aufgehobene Fähigkeit zu lesen. Schreiben ohne jede Störung ausser Schreiben nach Vorlage. Auch hier erscheint der vorgezeigte Buchstabe fremd und muss mühsam nachgezeichnet werden, doch wird er nicht selten schreibend erkannt. Das selbständige Schreibvermögen für Buchstaben und Worte ist erhalten.
3. Transkortikale Alexie: Die Fähigkeit zu lesen ist aufgehoben, ebenso die zu schreiben, bis auf das erhaltene Vermögen, Gedrucktes und Geschriebenes mechanisch nachzuschreiben.
4. Kortikale Agraphie: Schreiben und Abschreiben unmöglich. Lesen ungestört.
5. Subkortikale Agraphie: Die zum Schreiben erforderlichen feineren Bewegungsformen sind verloren gegangen, also das Schreiben ist unmöglich, das Lesen jedoch ungestört.

   Das Verständnis für die erforderlichen Schreibbewegungen besitzt zwar der Kranke, er kann sie jedoch selbständig nicht ausführen. Wenn man ihm zum Schreiben die Hand führen würde, dann könnte er mit geschlossenen Augen den eben geschriebenen Buchstaben, oder das Wort nennen.

6. Transkortikale Agraphie: ist noch nicht beobachtet worden. Möglich wäre der Fall, dass Buchstaben, jedoch nicht Worte, geschrieben werden könnten. Das Lesen ist ungestört.

7. Leitungsaphasie: Schreiben verloren oder unvollkommen mit Verwechslung der Buchstaben (Paragraphie analog der Paraphasie).

Aus dieser Übersicht geht hervor, dass bei manchen Formen von Alexie nicht geschrieben, dass aber bei allen Formen von Aphasie gut gelesen werden kann; hieraus scheint dem Autor hervorzugehen, dass das Schriftbildcentrum eine grössere Selbständigkeit besitzt, als das Schreibebildcentrum.

§ 314. Schon 1889 hat Naunyn (751) davor gewarnt, die Rindenfelder für die Aphasie auch als die „Sprachcentren" zu bezeichnen; es seien lediglich solche Stellen, von denen aus eine beträchtliche Störung des Sprachmechanismus am ehesten und sichersten hervorgerufen werden könne. Die Sprache sei ein sehr komplizierter, sowohl von der individuellen Entwickelung, von der Erziehung und wohl auch von den anatomischen Varietäten der Rinde abhängiger Vorgang, dessen funktionelle Lokalisation nicht so einfach sei.

Durch die Arbeiten von Freud (752), Goldscheider (753), Moeli (754), Bastian (755), Sachs (757) und Cramer (758) nimmt man jetzt für die Sprache nicht mehr eine Funktion bestimmter Sprachcentren in Anspruch, sondern man fasst dieselbe als einen höchst komplizierten Associationsprozess in und zwischen den optischen, akustischen, taktilen, olfaktorischen, kinästhetischen und motorischen Rindengebieten auf.

Freud hat zuerst in kritischer Weise seinen Zweifel an der Richtigkeit eines wesentlich auf Sprachcentren aufgebauten Schemas Ausdruck verliehen, nach seiner Ansicht beruhen alle Aphasien auf Associations-, also auf Leitungsunterbrechung. Aphasie durch Zerstörung der Läsion eines „Centrums" ist für ihn nicht mehr und nicht weniger als Aphasie durch Läsion jener Associationsbahnen, die in dem „Centrum" genannten Knotenpunkte zusammenlaufen.

Aber schon vor Freud hat Eisenlohr (756) dem Lichtheimschen Schema einen vorwiegend didaktischen Wert zugesprochen.

Goldscheider und Moeli legten, ebenso, wie es Grashey begonnen hatte, einen besonderen Nachdruck auf die Beziehungen der Sprache zum Gedächtnis, der Aufmerksamkeit, der zeitlichen Folge von Klängen, Geräuschen und Tönen, sowie anderen psychologischen Funktionen.

Während Goldscheider auf die Wichtigkeit der Sprachbewegungsempfindungen für das Bewusstsein hinwies, legte Moeli den Hauptwert auf die Wortklangtätigkeit. Cramer (758) und Bastian (755) zeigten nun, dass beide Autoren Recht hatten, indem es Menschen mit vorwiegendem „akustischen Wortgedächtnis" und andere mit vorwiegend „kinästhetischem Gedächtnis" gäbe.

Sehr interessant und originell ist die Auffassung E. Storchs (771) betreffs des aphasischen Symptomenkomplexes.

Storch betrachtet lediglich als erwiesen die Lokalisation gewisser physiologischer Neuronsysteme an umschriebenen, zum Teil noch nicht genau umgrenzten Stellen der Grosshirnrinde, das optische System, dessen Erregungen wir als Licht, das akustische, dessen Erregungen wir als Schall empfinden etc. Alles dagegen, was über die Lokalisation von akustischen, kinästhetischen, optischen Erinnerungsbildern heutzutage als Selbstverständlichkeit hingenommen werde, glaubt er in das Bereich der unbegründeten Hypothesen verweisen zu dürfen. Es würde uns indessen zu weit führen, hier auf seine neue höchst originelle Einteilung der Aphasieformen einzugehen, zumal da im vorliegenden Kapitel es sich lediglich um die physiologischen Beziehungen der optischen Funktionen zu den Sprachvorgängen handelt.

§ 315. Hier muss nun einer wichtigen Arbeit Freunds (759) gedacht werden, die sich mit der Beeinflussung der Sprachfunktionen durch cerebrale Sehstörungen befasst. Freund bezeichnet jene eigentümliche Sprachstörung als optische Aphasie, bei welcher vorgehaltene Gegenstände zwar gesehen und erkannt, aber nicht bezeichnet werden können, obgleich der betreffende Kranke sonst sprechen und das betreffende Objekt benennen kann, wenn er ein anderes Sinnesorgan behufs Erkenntnis benutzt. So z. B. findet er das Wort Schlüssel nicht, wenn man ihm denselben vorhält, weiss aber, dass es ein Schlüssel ist, wenn er ihn in die Hand nimmt. Obwohl Freund noch nicht im stande war, feste Normen betreffs genauerer Symptomatologie aufzustellen, so formulierte er doch folgende drei Gruppen:

I. Optische Aphasie bei gleichzeitiger Hemianopsie.

II. Optische Aphasie bei gleichzeitiger Seelenblindheit.

III. Optische Aphasie bei gleichzeitiger Seelenblindheit und schwerer sensorisch-akustischer Aphasie.

Der Patient mit optischer Aphasie ist nicht im stande, die optischen Erinnerungsbilder für die Sprache in Anwendung zu bringen.

Meistens handelt es sich um Herde, die zwischen dem linken Hinterhaupts- und Schläfenlappen belegen sind, und welche die von den Occipitallappen zum Klangbildcentrum ziehenden Bahnen unterbrechen.

§ 316. In Beziehung auf die Seelenblindheit, d. h. diejenige Störung, bei der Gegenstände zwar gesehen, aber begrifflich nicht erfasst werden, verweisen wir auf das früher Gesagte, da die Grundlage der Seelenblindheit in einer Läsion der optischen Erinnerungsbilder oder der dieselben mit dem optischen Wahrnehmungscentrum verbindenden Associationsfasern beruht.

In den bisher beobachteten Fällen lagen meist die Herde in beiden Occipitallappen. In wenigen Fällen fand man die Läsion nur einseitig im Occipitalmark, wobei die Verbindungsfasern mit dem anderen Occipitallappen lädiert waren. Bei alleiniger Erkrankung des rechten Occipitallappens ist das Phänomen der Seelenblindheit noch nicht beobachtet worden.

Im Vorhergehenden mussten wir, um zu einem Verständnis des Lesens und Schreibens zu gelangen uns auf das pathologische Gebiet der Sprachstörungen begeben und uns zuvörderst mit der Alexie und Agraphie beschäftigen.

§ 317. Es bleibt daher die Aufgabe noch darzutun, auf welche Weise gegenwärtig das Lesen und Schreiben erlernt wird, da nach unserer Ansicht dies ein wichtiger Punkt bei der Deutung der pathologischen Affektionen in den späteren Jahren darstellt.

So wurde längere Zeit darüber gestritten, ob buchstabierend gelesen würde, oder ob das Lesen auf objektartiger Auffassung ganzer Worte beruhe.

Nach Grashey (745) soll das Sprechen, sowohl als das Lesen und Schreiben buchstabierend vor sich gehen. Beim Lesen würde das einzelne Wort nicht als Ganzes, nicht als Gesamtbild perzipiert und von denselben nicht sogleich das ganze zugehörige Klangbild (Wort) angeregt, sondern die Auffassungsfolge von Buchstabe zu Buchstabe, und so werde auch von jedem gelesenen Buchstaben aus das zugehörige Klangbild innerviert; erst schliesslich würden die einzelnen Buchstabenklangbilder zum Wortklangbilde zusammengefasst. In dieser Weise sollen sich auch beim Geübtesten die Vorgänge beim Lesen abspielen.

In Beziehung auf das Lesen und Schreiben trat Wernicke (749) den Anschauungen Grasheys bei; jedoch verhielt er sich ablehnend gegen das „buchstabierende Sprechen". Er sagt, wir lernen nicht Buchstaben, sondern Wörter sprechen. Die Zerlegung der Wörter in Buchstaben sei erst später acquiriert und nur zu dem Zwecke des Schreibens.

Malachowski (760), Caro (761), Bongers (750), Leube (762) und Adler (763) traten diesen Anschauungen bei.

Indessen veröffentlichte Löwenfeld (764) einen Fall von amnestischer Aphasie, dem kurze Wörter beim Lesen Schwierigkeiten machten, während er viel längere Wörter ohne Anstand las. Es konnte daher nicht eine Gedächtnisschwäche wie in dem Falle Leubes vorliegen, der nur längere Wörter nicht lesen konnte, da er beim Buchstabieren der Endbuchstaben die Anfangsbuchstaben bereits vergessen hatte.

Bei einem zweiten Patienten beobachtete Löwenfeld beim Lesen zusammenhängender Sätze kein Anzeichen von Buchstabieren. Wenn derselbe im ersten Leseverlaufe ein Wort verstümmelt zutage förderte, so versuchte er nicht auf dem Wege des Buchstabierens die Schwierigkeit zu überwinden, er fuhr vielmehr fort, das Wort, so zu sagen en bloc, anzugreifen, bis ihm die richtige Wiedergabe desselben gelang. Das Unterlassen des Buchstabierens bedingte es offenbar auch, dass er vereinzelt ein kürzeres Wort nicht herausbrachte, was ihm beim buchstabierenden Lesen nicht misslingen konnte.

Löwenfeld kommt zu dem Schlusse, dass das Lesen keineswegs unter allen Umständen buchstabierend geschehe. Die Übung sei für den Modus des Lesens von entschiedenstem Einflusse. Seine Beobachtungen bewiesen, dass das nicht buchstabierende Lesen beim Geübten jedenfalls das

bei weitem vorherrschende sei. An die Stelle des buchstabierenden Lesens müsse mehr und mehr das objektartige Auffassen der Wörter treten.

Goldscheider und Müller (753) suchten durch ihre Versuche dieselbe Frage zu entscheiden, ob buchstabierend gelesen werde, oder ob das Lesen auf objektartiger Auffassung ganzer Worte beruhe. In ihren Versuchen liessen sie einfache Zeichen, Buchstaben, Silben, einzelne oder mehrere Worte für kurze Zeit sichtbar erscheinen und stellten fest, was der Beobachter gesehen hatte.

Die Versuche ergaben, dass nach beiden Arten gelesen wird.

In der Regel bedarf es nicht der Apperception aller Merkmale des Objektes zur bewussten Wahrnehmung, sondern es besteht der Vorgang darin, dass optische Erinnerungsbilder bereits durch eine unvollkommene Reihe der Merkmale hervorgerufen werden. Schriftzeichenzusammenordnungen häufig wiederkehrender Art werden eingeprägt und beim Entgegentreten derselben im Einzelfall werden ihre Erinnerungsbilder wachgerufen. Man greift Buchstaben aus dem zu lesenden Worte heraus und ergänzt die übrigen; diese determinierenden Buchstaben scheinen meist durch die zu ihnen gehörigen phonetischen Buchstabenklänge Erinnerungen zu erwecken, und diese rufen nun das vollständige Wortklangbild hervor, oder letzteres entsteht auch direkt aus den determinierenden Buchstaben. Diese Art des Lesens ist also eine Art Buchstabieren.

Andererseits kommt auch Lesen direkt in Wortbildern vor, besonders kurze Worte können sofort ganz erkannt werden.

Wir befolgen also verschiedene Methoden: Einzelbuchstabieren, gruppenweises Erkennen, Erraten etc. durcheinander ganz in Rücksicht, wie wir am schnellsten zum Ziele gelangen.

Nach v. Monakow (704) ist es sicher, dass wir das Lesen buchstabierend erlernen, und dass später mit der Übung noch eine Reihe von anderen Hilfsmitteln benutzt wird, um das Gelesene möglichst schnell zu erfassen und zu verstehen. Dabei würden in individuell verschiedener Weise bald mehr diese, bald mehr jene Associationsarten gewählt.

Das Schreiben wird nach Wernicke dadurch erlernt, dass das optische Sinnesbild eines Buchstabens auf der Bahn, welche von seinem optischen Erinnerungsbilde aus nach dem Sitze der Bewegungsvorstellungen für die zum Schreiben dieses Buchstabens notwendigen Handbewegungen führt, nachgeahmt wird. Erst durch viele Übung erreichen wir dann auch zwischen Klangbild und Bewegungsvorstellung eine feste Association, vermöge deren wir nun auch ohne Vorlage zu schreiben im stande sind.

Um nun in einem pathologischen Fall den feineren Vorgang beurteilen zu können, scheint es notwendig darauf zurückzugehen, wie man in der Schule Schreiben und Lesen erlernt hat.

Es existieren nämlich verschiedene Methoden, die man entschieden kennen und berücksichtigen muss.

Die eine Methode lehrt die Kinder sofort ein ganzes Wort schreiben, sowie lesen und übt dann die darin vorkommenden einzelnen Buchstaben.

Diese Methode ist rein analytisch und heisst die Normalwörtermethode.

Die andere Methode lehrt die Schüler erst einzelne Buchstaben und gewinnt daraus Wörter. Diese rein synthetische Methode wird die reine Schreiblesemethode genannt, Hauffe (805).

Beide Methoden sind Schreiblesemethoden, d. h. das Lesen wird durch das Schreiben und mit dem Schreiben gelehrt.

In der Mehrzahl der deutschen Schulen, spez. in den preussischen, wird gegenwärtig die reine Schreiblesemethode betrieben.

Der Schüler kann schreiben, wenn er für jeden Laut sein Zeichen setzen kann; er kann lesen, wenn er die geschriebenen Zeichen in der gegebenen Reihenfolge in die Laute umsetzt.

Man hat jetzt die kleine deutsche Schreibschrift gewählt, um daran die Kinder schreiben und lesen zu lehren.

Hier in Hamburg lernen die Kinder lautierend lesen. Buchstabieren wird nur beim Trennen der Wörter gelehrt. Um die Kinder gleich an die feineren Koordinationen zu gewöhnen, werden sie von Anfang an dazu angehalten, mit Feder und Tinte zu schreiben.

Bei der jetzt sehr erprobten Schreiblesemethode werden Vorübungen gemacht, dieselben bestehen

1. in Sprechübungen.

Dabei lernen die Kinder zuerst, dass unsere Sprache eine Lautsprache ist, dass die Wörter aus Lauten bestehen. Es wird also das Wortklangbild geübt und zwar so lange, bis der Schüler jedes Wort in die zusammensetzenden Laute zerlegen kann.

Das Lautieren wird erst seit Anfang dieses Jahrhunderts im Gegensatz zum Buchstabieren beim Lesenlernen betrieben und stellt einen entschiedenen Fortschritt dar. Es vermeidet den Umweg über den Buchstabennamen und hält das Kind an, beim Anblick der Buchstaben sofort denjenigen Laut hervorzubringen, den der Buchstabe bezeichnet, wie er im gesprochenen Worte klingt und also auch beim Lesen hervorgebracht werden muss.

Die Lautierungen erleichtern nach Mitteilung mehrerer uns bekannter Pädagogen das Lesenlernen sehr wesentlich, verbürgen einen sicheren Fortschritt und legen für das Schreiben eine feste Grundlage.

Es ist sehr wesentlich, dass beim Lautieren nur das Berücksichtigung findet, was das Kind hört, also nur das gesprochene, nicht das geschriebene Wort; d. h. die vom Ohr zur Hörsphäre geleiteten Klänge werden in die einzelnen Komponenten zerlegt und zum motorischen Centrum der Sprache weitergeleitet, von wo aus die isolierte Innervation jedes als gesonderter Laut empfundenen Klanges erfolgt.

Erst vielfältige Übung und Geduld von seiten des Lehrers gehört dazu, den Kindern das Lautieren beizubringen.

In der Schule kann man beobachten, dass die Raschheit des Erlernens des Lautierens ganz ausserordentlich verschieden ist. Das Heraushören der

Laute aus den Wörtern ist eine analytische Funktion des Gehirns, die erstens zur Voraussetzung hat, dass im akustischen Wortcentrum ein klares Klangbild deponiert worden, und zweitens, dass von demselben ein so deutliches Erinnerungsbild im glossopsychischen Felde (Storch) entstanden ist, um die Analyse des Lautierens vornehmen zu können.

Durch vielfache Übungen an 2-, 3-, 4-, 5- und mehrlautigen Wörtern lernen schliesslich alle Schüler das Lautieren, sofern sie nicht schwachsinnig sind.

Dann erst beginnt das eigentliche Schreiblesen.

Das Kind muss schreiben lernen, was es beim deutlichen Sprechen hört. Da es nun gelernt hat, jedes Wort in seine Laute aufzulösen, so muss es die Laute schreiben und die Lautzeichen zum Worte zusammensetzen. Das geschriebene Wort ist zu lesen.

Der Vorgang im Gehirn dürfte sich so gestalten, dass der Schüler den an die Tafel vom Lehrer geschriebenen Buchstaben im optischen Wahrnehmungscentrum perzipiert; dann wird der betreffende Buchstabe als Laut genannt, z. B. das i. Es wird also dem Kinde beigebracht, dass zu dem optischen Bilde des i das Klangbild i gehört. Nun geht man nach der neuen Schreiblesemethode daran, sofort das i schreiben zu lassen, d. h. es werden die Associationsbahnen zwischen Sehsphäre und dem Rindencentrum der rechten oberen Extremität in der linken Centralwindung benutzt.

Durch das Schreiben kommen die Kinder zum Lesen. Das bekannte Schriftbild löst ein Lautbild in der Hörsphäre aus, und nun tritt das motorische Sprachcentrum in Tätigkeit, so dass das Schriftbild laut von den Lippen des Schülers erschallt. Das Zusammensetzen der Laute zu Worten erfolgt auf demselben Wege und bedingt durch Übung das Lesen der Wörter.

Wie also das Schreiben nach dem Gehörseindruck lautierend erfolgt, so lernen heutzutage die Kinder lautierend lesen. Das früher betriebene Buchstabieren tritt jetzt nicht mehr in den Dienst des Lesens. Es wird, wie schon vorher erwähnt, nur beim Schreiben und zwar behufs Trennung der Wörter benutzt.

§ 318. Zum Schlusse dieser Auseinandersetzungen, die wir deshalb für nötig erachtet haben, da in den uns zugänglichen medizinischen Schriften und Abhandlungen oft von nicht ganz zutreffenden Angaben über das Erwerben der Tätigkeit des Lesens und Schreibens ausgegangen zu sein scheint, wollen wir noch auf die verschiedenen Modifikationen des Lesens und Schreibens eingehen.

1. Lesen.

a) rein mechanisches laut Lesen.

Das Schriftbild im optischen Wahrnehmungscentrum erregt das zugehörige Wortklangbild im Hörfeld und wird von da aus in das motorische Sprachfeld der Brocaschen-Stelle weitergegeben, worauf die betreffende Sprachbewegung eingeleitet wird.

Es ist aber möglich, dass das Schriftbild zugleich das Wortbewegungsbild erregt mit Übergehung des Hörfeldes, und dass nun das so häufig gebrauchte Wortbewegungsbild erschallt, ohne innerlich das Klangbild zu vernehmen.

So kann besonders bei grösserer Übung im Lesen, oder, wenn das Lesen nach der alten Methode (Normalwörtermethode) gelernt worden ist, das Bild im optischen Wahrnehmungscentrum direkt auf associativem Wege zum motorischen Sprachcentrum gelangen, ohne das akustische Feld zu berühren. Dies findet besonders bei den Taubstummen statt.

b) mit Verständnis laut lesen.

Zwischen Hör- und Sprachfeld schiebt sich das höhere Associationsfeld der Apperception[1]) ein, sonst ist der Vorgang derselbe.

c) leise lesen.

Das Schriftbild wird mit dem Wortklangbild und von da mit dem Wortbewegungsbild associiert und zwar bei Ungeübten, denn man sieht bei denselben häufig auch beim Leiselesen Lippenbewegungen. Beim Geübten genügt wohl schon die Association des Schrift- und Wortklangbildes zum Leiselesen.

2. Schreiben.

a) mechanisch abschreiben.

Das Schriftbild im optischen Wahrnehmungscentrum wird nach dem Rindencentrum der rechten Hand übertragen.

b) mit Verständnis abschreiben.

Das Schriftbild im optischen Wahrnehmungscentrum wird mit dem dazu gehörigen Wortklangbild associiert, dann in die Sphäre der höheren Associationen (Begriffsbildung etc.) gehoben und nun auf das Rindencentrum der rechten Hand übertragen.

c) Diktatschreiben.

Das gehörte Wort wird mit seinem optischen Bild in der Sehsphäre associiert und von da nach dem Rindencentrum der rechten Hand weitergegeben. Möglicherweise hat sich infolge der Schreiblesemethode ein Schreibbewegungserinnerungsbild schon so fest eingegraben, dass bei dem gehörten Laut schon sofort dasselbe erregt wird, ohne dass das optische Erinnerungsbild aufzutauchen braucht.

d) Spontanschreiben.

Wahrscheinlich wird meistens vom Wortklangbildcentrum aus mit Vermittlung der höheren, Begriffe bildenden Associationen spontan geschrieben.

[1]) Weiterschreiten der Erregungswellen nach allen Richtungen der Gehirnrinde, Mitschwingen der Sinnessphären, seelische Arbeit, Weckung der Begriffe.

§ 319. Es erübrigt noch einige Worte hinzuzufügen, dass die optischen Erinnerungsbilder der Schriftzeichen doppelseitig, d. h. im rechten wie im linken, oder nur im linken Erinnerungsfelde deponiert sind.

Wernicke (766) hat bei einem kürzlich eingehend beschriebenen Falle von isolierter Agraphie sich in der Epikrise eingehend mit der vorliegenden Frage beschäftigt, nachdem er zuvor als Erkrankung in mehreren Fällen von Agraphie übereinstimmend einen kleinen Herd im tiefen Mark des unteren Scheitelläppchens, benachbart dem hinteren Ende der Insel, festgestellt hatte, wodurch eine Unterbrechung bestimmter Faserteile des Fasc. arcuatus bedingt waren.

Durch die Tatsache, dass in den neuerdings mitgeteilten Fällen von isolierter Agraphie (Wernicke, Pick, Bastian, Broadbent, Pitres) die Herdaffektion nur in der linken Hemisphäre gefunden wurde, müsste man, wie Wernicke ausführt, die Existenz eines einseitigen optischen Wortcentrums in der Rinde des Gyrus angularis für erwiesen halten. Jedoch weist er gleich auf einen Fall Pitres' hin, bei dem sich die Agraphie nur auf die rechte Hand erstreckt hatte; mit der linken konnte geläufig geschrieben werden.

Ferner hebt Wernicke das Verhalten bei der rechtsseitigen Hemianopsie hervor, was 1887 schon von Wilbrand (796) in noch eingehenderer Weise folgendermassen ausgeführt worden ist:

Alle optischen Erinnerungsbilder (also auch die Buchstaben- und Wort-Erinnerungsbilder) werden gleichzeitig und gleich nachhaltig im rechten wie im linken Erinnerungsfelde angelagert.

Dieser Satz erklärt sich aus der anatomisch nachgewiesenen Partialkreuzung der Sehnervenfasern, der zufolge jeder von der Macula lutea eines Auges fortgeleitete Netzhauteindruck im rechten wie im linken optischen Wahrnehmungscentrum empfunden und als deutliche Wahrnehmung auch in beiden Erinnerungsfeldern nachhaltig dem Gedächtnis überliefert wird. Den Gegenbeweis von pathologischer Seite erbringt uns dabei die Beobachtung, dass alle Fälle von rechtsseitiger oder linkseitiger homon. Hemianopsie, bei welchen entweder nur die optische Leitung zu einer Sehsphäre zerstört, und so die Erweckung der Erinnerungsbilder der zugehörigen Sehsphäre von der Netzhaut aus unmöglich gemacht wurde, oder wo das optische Wahrnehmungscentrum der einen Hemisphäre selbst seinen Untergang fand, keinerlei Symptome von Seelenblindheit, noch von Alexie und Agraphie zeigen.

Wilbrand führte vier Fälle von Zerstörung des linken und drei des rechten optischen Wahrnehmungscentrums oder des subkortikalen Sehbündels an, ohne dass Erscheinungen von Alexie oder Agraphie aufgetreten waren. Daraus geht hervor, dass die Buchstaben- und Worterinnerungsbilder auch in der rechten Sehsphäre in der gleichen Menge wie im linken optischen Erinnerungsfelde angelagert vorhanden sind. Dabei müssen die den Sprachzwecken dienenden Associationsbahnen, unter den gewöhnlichen Umständen bei Rechtshändern von der rechten Sehsphäre nach der linken Hörsphäre etc. und jedenfalls zunächst durch den Balken hinüberziehen. Würde nun ledig-

lich diese obenerwähnte Associationsbahn zerstört, so würde aus den gleichen Gründen wie vorhin weder Alexie noch Agraphie auftreten können, da die linke Sehsphäre und die dort angelagerten Wort- und Buchstaben-Erinnerungsbilder alsdann in ihren Beziehungen zur Sprachbahn unbeeinträchtigt geblieben waren.

Schliesslich sei noch darauf hingewiesen, dass Storch (771) auf der Grundlage von neuen psycho-physiologischen Gesichtspunkten aus dargetan hat, welche grosse Bedenken einer begrenzten und besonders einseitigen Lokalisation optischer Wortbilder oder Buchstabenbilder entgegenstehen. Es bilden nämlich die von Storch sogenannten Richtungsvorstellungen den Hauptbestandteil aller optischen Erinnerungsbilder: Richtungsvorstellungen seien ihrem Wesen nach aber nicht lokalisierbar.

Wir kommen daher, wie auch Wernicke in der angeführten Abhandlung, zu dem Ergebnis, dass die optischen Erinnerungsbilder der Buchstaben doppelseitig vorhanden sind, und dass die Einseitigkeit des sogen. Centrums nur dadurch vorgetäuscht wird, dass die Faserverbindung beider optischer Projektionsfelder mit den einseitig gelegenen Sprachcentren gerade an jener Stelle durchbrochen werden kann.

Über Spiegelschrift.

§ 320. Die Spiegelschrift besteht darin, dass nicht mehr von links nach rechts, sondern von rechts nach links geschrieben wird. Am häufigsten beobachtet man diese Erscheinung bei halbseitig Gelähmten mit Aphasie, wenn sie anfangen mit der linken Hand zu schreiben.

Prof. Soltmann (767) in Breslau hatte 1890 eine grosse Menge von Schulkindern untersucht und konstatiert, dass manche derselben, aufgefordert mit der linken Hand zu schreiben, Spiegelschrift schrieben. Diese Kinder stammten ausnahmslos aus neuropathischen Familien und waren selbst neurasthenisch. Soltmann untersuchte weiterhin Taubstumme, Blinde und Idioten. Bei Taubstummen fand er Spiegelschrift nur in den Fällen, wo die Taubheit intrauterin, kongenital oder bald nach der Geburt entstanden war.

Bei blinden Kindern zeigte sich, dass solche, welche erst einige Jahre nach der Geburt das Augenlicht verloren hatten, ihre Punktschrift mit der linken Hand in dem gleichen Sinne machten, wie rechts: dass dagegen die Blindgeborenen bezw. bald nach der Geburt Erblindeten links in Spiegelschrift punktierten. Bei älteren Blinden, welche erst später erblindet waren, fand sich, dass nur diejenigen Spiegelschrift schrieben, bei denen die Intelligenz eine Störung erlitten hatte.

Von 16 Idioten schrieben 13 ziemlich glatt in Spiegelschrift, einer schrieb zum Teil richtig, einer nur unvollkommen richtig, einer brachte gar nichts mit der linken Hand fertig.

Soltmann erklärt die Spiegelschrift folgendermassen: „Da wir bei dem gewöhnlichen Schreiben mit der rechten Hand vorzüglich das linke Hirn ein-

geübt haben, so wird von hier aus durch die Associations- und Kommissurenfasern die Erregung stark genug der rechten Hemisphäre zuströmen, dass die Schriftbilder in normaler Weise entworfen werden. Sobald jedoch die der rechten Hemisphäre zuströmende Erregung durch irgend eine krankhafte Alteration abgeschwächt wird, so wird der „triebliche Wille" anwachsen und automatisch das Schriftbild in der nämlichen „ausgeschliffenen" Bahn und der rechten Hand gleichwertigen ursprünglichen Bewegung wiedergegeben werden müssen, d. h. in Spiegelschrift".

Den Untersuchungen Soltmanns, der die Spiegelschrift stets als ein pathologisches Symptom ansieht, stehen neuere Erfahrungen entgegen. So behauptet Allen (768), dass die meisten Menschen die Fähigkeit hätten, mit der linken Hand in Spiegelschrift zu schreiben. Dies träte jedoch meist dann zutage, wenn die betreffenden im Gebrauche ihrer Hand behindert seien. Die Hilfe des Auges benötige man bei der Spiegelschrift nicht. Diese Erfahrungen legten dar, dass es ein eigentliches motorisches Schreibcentrum nicht geben könne.

Carl Vogt behauptete, dass ein Linkshändiger von Geburt aus normalerweise Spiegelschrift schreibe.

Ballet und Sollier (769) bestätigten durch einige Beobachtungen diese Angaben.

Bekannt ist die interessante Studie Ballets (770) über die Handschrift Leonardo da Vincis, welcher seine sämtlichen Werke in einer Schrift hinterlassen hatte, die niemand lesen konnte, bis ein findiger Kopf entdeckte, dass sie in Spiegelschrift geschrieben seien. Ballet untersuchte die Gründe, die Leonardo dazu veranlasst haben mochten und stellte fest, dass Leonardo ein Linkshänder war.

Nach Ballet wäre die Spiegelschrift die natürliche Schrift der linken Hand. Instinktiv schrieben alle Linkshänder in umgekehrter Richtung wie die Rechtshänder, und so entstehe die écriture en miroir. Die Gründe, warum man sie so selten antreffe, seien in der Erziehung und in Nützlichkeitsrücksichten zu suchen.

In einer eingehenden Untersuchung fand Lochte (806) unter 100 normalen Kindern im Durchschnitt 7, welche mit der linken Hand Spiegelschrift schrieben; unter 100 Nerven- und Geisteskranken 30 und unter 100 Idioten 50.

Wir selbst sahen kürzlich hier in einer Hilfsschule für schwachbefähigte Kinder ein 11jähriges Mädchen, welches mit der rechten Hand schwach und zitterig schrieb, da es infolge einer infantilen Cerebrallähmung eine rechtsseitige Hemiparese acquiriert hatte. Als wir das Kind aufforderten, mit der linken Hand zu schreiben, schrieb es ganz ausgezeichnet und formvollendet Spiegelschrift.

Wernicke (766) erklärt die Spiegelschrift als mechanisches Kopieren der Buchstabenbilder der rechten Hemisphäre vermittels der rechten Arm-

region, ferner glaubt er, dass das normale Schreiben auf dem gleichen Vorgang links beruhen möge.

Mit dieser Auffassung können wir uns nicht befreunden, da wir an uns selbst und an mehreren durchaus normalen Kollegen entdeckten, dass wir, ohne Linkshänder zu sein, mit der linken Hand gleich beim ersten Versuch sowohl in normaler Schrift, als auch in Spiegelschrift schreiben konnten. Wir neigen daher der Ansicht Allens zu und geben für die Spiegelschrift etwa folgende Erklärung:

Bei der Spiegelschrift hat man keine deutliche Vorstellung des optischen Bildes vom Worte, welches man schreiben will, sondern die Hand bewegt sich lediglich nur unter dem Einfluss von Bewegungsempfindungen.

Diese Bewegungsempfindungen kommen uns zum Bewusstsein als Veränderungen unserer Raumvorstellungen. Soll nun von einer bestimmten Veränderung in unserer Raumvorstellung ein gleiches Bild von jeder Hand ausgeführt werden, so kann man als Postulat aufstellen, dass dasselbe entsprechend der Symmetrie unserer Gehirnanlage einen symmetrischen Charakter haben muss, was bei der normalen Schrift nur durch die Spiegelschrift erfüllt wird. Man kann sich von der symmetrischen Anordnung leicht überzeugen, wenn man ein mit Spiegelschrift beschriebenes Papier senkrecht auf die Spiegelfläche legt und die beiden Schriftbilder vergleicht.

Abhängigkeit des Gefühls von der Gesichtsempfindung.

§ 321. Nach Wundt (807) besitze jede Empfindung einen von ihrer Qualität abhängigen Gefühlston. Näher definieren lasse sich dieser qualitativ bestimmte Gefühlston natürlich ebensowenig, wie sich die Empfindungsqualität selber definieren lasse. Jene Tatsache finde jedoch darin ihren Ausdruck, dass wir die Namen von Affekten, die uns solchen einfachen Gefühlen verwandt erscheinen, mit Vorliebe gerade auf die von der Qualität der Empfindung abhängigen Gefühlstöne übertragen. Die Beziehungen zwischen Empfindungsqualität und Gefühlston lassen sich nun bei einem so objektiven Sinne, wie es der Gesichtssinn ist, eingehender untersuchen.

Der Gefühlston der Lichtempfindungen sei teils vom Farbenton, teils von der Lichtstärke und der Sättigung abhängig. Hiernach bilden die Qualitäten des Gefühls eine grosse Mannigfaltigkeit, welche sich in einer durchaus dem System der Lichtempfindungen entsprechenden Weise nach drei Dimensionen erstrecke. Zunächst entsprächen daher den Polen des Weiss und Schwarz auf der Farbenkugel entgegengesetzt sinnliche Gefühle, dem Schwarz der Ernst, die Würde; dem Weiss die heiteren, lebensfreudigen Stimmungen. Zwischen beiden schwebe das Grau als Ausdruck einer zweifelhaften Gemüts, lage. Das sinnliche Gefühl, das sich an die reineren Farben knüpfe, verschaffen wir uns am ehesten in vollkommen einfarbiger Beleuchtung, also z. B. beim Sehen durch farbige Gläser, wo, wie Goethe treffend in seiner Farbenlehre (§ 763) sagt, man gleichsam mit Farbe identisch wird, indem sich

Auge und Geist unisono stimmen. Die Farbentöne von Rot bis Grün hat Goethe als die Plus-Seite, diejenigen von Grün bis Violett als die Minus-Seite des Farbenringes bezeichnet, um damit anzudeuten, dass jenem ein erregender, diesem ein herabstimmender Gefühlston innewohne.

Gelb und Blau bieten, wie auch Goethe erkannt hat, den grössten Unterschied des Gefühls. Gelb wird von den Malern vorzugsweise als die warme, Blau als die kalte Farbe bezeichnet. Grün hält nach seinem Gefühlston die Mitte zwischen Gelb und Blau. Wundt, dem wir diese Ausführungen entnehmen, nennt Grün die Farbe der ruhig heiteren Stimmung, die wir deshalb am ehesten als dauernde Umgebung ertragen.

Die Endfarben des Spektrums gehören den unruhigeren, aufgeregteren Stimmungen an, wobei aber der allgemeine Charakter der Plus- und Minusseite erhalten bleibe. So sei das Rot die Farbe energischer Kraft. Bei grosser Lichtstärke wohne ihm mehr als irgend einer anderen ein aufregendes Gefühl inne, wie denn bekanntlich Tiere und Wilde durch eine blutrote Farbe gereizt würden.

Das Violett zeige einen Zug düsteren Ernstes entsprechend seiner gleichzeitigen Verwandtschaft zu Blau und Rot.

Bemerkenswert sei aber, dass die Wirkung der reinen Farben in entgegengesetzter Weise modifiziert werden könne, und zwar dadurch, dass durch Beimengung von Weiss ihre Sättigung abnehme oder dadurch, dass sie infolge von verminderter Lichtstärke sich dem Schwarz nähere.

In Beziehung auf die weiteren Ausführungen wäre auf Wundts physiologische Psychologie pag. 569 zu verweisen. Wir schliessen uns jedoch mehr den Anschauungen von Ebbinghaus (629) an, welcher sagt, dass die beiden in anderer Beziehung höchststehenden Empfindungsarten die Gehörs- und Gesichtseindrücke, zweifellos die schwächsten unmittelbaren Gefühlswirkungen ausübten; gewiss fehlten sie nicht. Bei den Farben zögen wir die feurigen und satten den stumpfen und grauen vor, ausserdem die mittleren Stärkegrade den allzugrossen und blendenden Helligkeiten. Aber alle diese Empfindungen seien doch weit weniger stark und ausgeprägt als die übrigen Empfindungen, dazu würden sie ausserordentlich leicht verändert und direkt in ihr Gegenteil verkehrt. Das, worauf es für die Gefühlswirkung auf diesen beiden Sinnesgebieten wesentlich ankomme, und was auch die feineren Verschiedenheiten z. B. zwischen rothen, blauen und grünen Farben in der Hauptsache bedinge, seien eben nicht sowohl die einfachen sinnlichen Eindrücke, sondern deren Bedeutungen und Verbindungen, in denen sie gerade aufträten.

Die körperlichen Begleiterscheinungen der durch Gesichtseindrücke hervorgerufenen Gefühle.

§ 322. Es ist zweifellos, dass diejenigen Affekte den höchsten Grad erreichen, welche auf dem Wege des Gesichtssinnes durch Vorstellungen entstanden sind und ihrerseits wieder durch körperliche Begleiterscheinungen sich auszeichnen. Dies pflegt sich besonders im Mienenspiel, in Änderungen der Herzaktion und in der Atmung zu äussern.

Nach Ebbinghaus (629, p. 559) haben wir für diese Erscheinungen noch kein Verständnis. Weder über ihre unmittelbare Verursachung sind wir im Klaren, wie weit sie z. B. von Änderungen der Herztätigkeit abhängen, wie weit von Änderungen in der Gefässinnervation, und welche Beziehung zu gleichzeitigen Vorgängen in anderen peripheren Organen besteht, noch wissen wir das Geringste über ihren tieferliegenden Zusammenhang mit den selbst noch unbekannten centralen Prozessen, die als die eigentlichen materiellen Äquivalente der Gefühle betrachtet werden müssen.

Ebbinghaus weist auf die interessanten Betrachtungen Mossos (808) hin, die letzterer an einigen Individuen mit Defekten in der Schädelkapsel angestellt hat. Als er seine Versuchsperson durch den plötzlichen Anblick eines Schädels erschreckte, zeigte sich eine sehr beträchtliche Zunahme des Gehirnvolumens, verbunden mit einer ebenfalls beträchtlichen Erhöhung der einzelnen Pulsschläge. Demnach scheint bei plötzlich auftretenden, unlustvollen Eindrücken das Blut aus der Peripherie des Körpers weg und zum Gehirn hingetrieben zu werden.

Besonders im Gesicht tritt die Wirkung der Affekte, durch Erblassen oder Erröten, ganz besonders zutage, weil an keinem anderen Körperteile die Blutgefässe so empfindlich sind, wie im Gesicht. Nach Mosso geschieht dies aus zweierlei Ursachen: erstens, weil die Nervencentren auf diese Gefässe kräftiger einwirken: dann, weil sie zarter sind und bei der kleinsten Ernährungsstörung ihrer Wände leichter ermüden und erschlaffen. In den verschiedenen Altersstufen und bei den verschiedenen Personen beobachtet man bezüglich der mehr oder weniger grossen Leichtigkeit im Erröten oder Erblassen beträchtliche Unterschiede.

Mosso bewies, dass das Blut bei der kleinsten Gemütsbewegung in den Kopf dringt.

Fr. Kiesow (809) hat mit dem Mossoschen Sphygmomanometer Versuche über die durch psychische Erregungen hervorgerufenen Blutdruckveränderungen angestellt. Er kam zu dem Resultate, dass nicht bei allen Menschen Beeinflussungen in der angedeuteten Richtung zu erzielen seien. Während zahlreiche Versuchspersonen auf psychische Erregungen z. B. durch Gesichtsreiz mit Steigerung, hie und da mit Senkung der Blutdruckkurve reagierten, zeigten Personen mit auffallend ruhiger Gemütsart eine derartige Beeinflussung nicht.

Über Farbenscheu.

§ 323. Auf Seite 258β hatten wir schon die Vermutung ausgesprochen, dass einzelne Menschen gegenüber bestimmten Dissimilierungsprodukten farbiger Netzhautsubstanzen ganz besonders empfindlich wären, und dass bei einzelnen Tiergattungen, z. B. beim Rindvieh und bei den Putern die Idiosynkrasie gegen Rot besonders ausgeprägt sei. Die Zahl der Beobachtungen von Farbenscheu aus der menschlichen Pathologie ist noch keine sehr bedeutende, ein Umstand, der wahrscheinlich darauf beruht, dass den einschlägigen Beobachtungen von den Ärzten zu wenig Wichtigkeit beigelegt wurde, um der Veröffentlichung wert zu sein.

Der erste Fall von Farbenscheu, welcher sich in der Literatur vorfindet, stammt von Woinow (797) und betrifft einen Farbenblinden. Es bestand bei demselben Rotscheu (Erythrophobie). Geraume Zeit später veröffentlichte v. Hasner (798) drei neue Fälle, und zwar einen von Weissscheu, einen von Rotscheu und einen von Blauscheu (Kyanophobie). Daran schliesst sich Schröter (799), welcher zwei Fälle publizierte: einen von Blauscheu bei einem Patienten mit Sehnervenatrophie und einen von Rotscheu bei einem sonst gesunden Manne.

Meyerhausen (800) beschreibt zwei neue Fälle von Rotscheu, beide bei nervösen Individuen.

Hilbert (789) fügt den bisher veröffentlichten Fällen von Farbenscheu (darunter fünf von Rotscheu) einen neuen Fall von Rotscheu hinzu, welchen er bei einem unruhigen und aufgeregten, etwas hypochondrischen Manne beobachtete, welchem das karminrote Heidelberger Blumenpapier unerträglich war, und der vorgab, von frühester Kindheit an diesen Widerwillen gegen die rote Farbe gehabt zu haben.

Vor kurzem beschrieb noch Beaumont (802) einen Fall von Rotscheu bei einem sehr nervösen Menschen.

Die meisten dieser Fälle betrafen nervöse Individuen, welche bei längerem Anblick der von ihnen perhorreszierten Farbe Kopfschmerzen, Schwindel und Übelkeit bekamen.

Wir selbst waren in der Lage, ebenso wie Schröter (799) einen Fall von Blauscheu bei einem weiblichen Individuum mit tabischer Sehnervenatrophie zu beobachten.

Die Erscheinung der Farbenscheu ist als eine Idiosynkrasie und nicht als ein Symptom der gesteigerten Reizbarkeit Nervöser zu betrachten, sonst würde sie sehr viel häufiger beobachtet werden. Als Analogie solcher Idiosynkrasien wäre hier an die Scheu einzelner Menschen, Sammt anzufassen, zu erinnern, oder an den Widerwillen gegen das Geräusch, welches bei dem Zerreissen von Leinwand und ähnlichen Stoffen verursacht wird. Bekannt ist ja das Auftreten von Nesselsucht bei dem Genuss von Erdbeeren und Krebsen.

Über Synopsien.

§ 324. Unter Synopsie verstehen wir die Miterregung des Gesichtssinns bei Schalleindrücken (audition colorée, farbiges Hören), sowie bei Gefühls-, Geruchs- oder Geschmacksreizen. Die Synopsien bilden daher eine Unterabteilung der Synästhesien, also der Mitempfindungen eines nicht gereizten Sinnes bei äusseren Einwirkungen, welche dem Empfindungsgebiete eines anderen Sinnes angehören.

Um ein Beispiel zu geben, so erzählt Nussbaumer (772) von sich, dass jede Gehörsempfindung, jeder Klang, Ton oder Geräusch von einer Licht- resp. Farbenempfindung bei ihm begleitet werde, und zwar knüpfe sich an jeden Ton eine konstante charakteristische Farbenempfindung. Blau, Gelb und Braun ward am häufigsten gesehen. Es wurden vielfach Nuancen wahrgenommen, verschieden durch Sättigung, Glanz usw. Akkorde von Tönen wurden durch Farbengemische begleitet. Auch die verschiedenen Vokale waren durch bestimmte Farben charakterisiert gewesen.

Nach Hennig (773) kommen ausser den Farbenempfindungen bei der Vorstellung abstrakter Gegenstände auch Raumempfindungen in der Wahrnehmung von Linien, Kurven, Diagrammen etc. vor.

Nach Féré (774) soll zuerst Sachs in Erlangen im Jahre 1812 auf diese Erscheinung hingewiesen haben. Erst in den siebenziger Jahren wurde jedoch mehr Aufmerksamkeit diesem Verhalten geschenkt, und ist neuerdings diesen Phänomenen eine grössere Bedeutung beigelegt worden, als ihnen eigentlich zukommt.

Bezüglich der Entstehung dieser Synopsien oder Photismen, wie sie auch sonst noch bezeichnet werden, müssen wir eine wirkliche physiologische Form, d. h. eine Reihe einschlägiger Erscheinungen, bei welchen die physiologischen Vorbedingungen zur Entstehung jener wirklich gegeben sind. unterscheiden von einer habituell gewordenen associierten Verknüpfung bestimmter Erinnerungsbilder, welche ihre Verbindung irgend welchen in der Kindheit des betreffenden Individuums vorgefallenen Zufällen verdanken.

Schon Bleuler und Lehmann (775) haben darauf hingewiesen, dass der Kitzel in der Nase beim Blick in die Sonne, der Zahnschmerz oder das Frösteln beim Anhören gewisser Töne durch Übergang einer Erregung vom Opticus- resp. Acusticuscentrum auf das Centrum des Trigeminus zu erklären sei. Wir könnten hinsichtlich des Opticus noch eine Mitempfindung anfügen, welche der eine von uns empfindet, wenn er einen schnell laufenden Menschen mit vorgestreckten Armen stürzen sieht, so dass die Haut der Handballen abgeschürft und geschunden wird. Im Moment des Unfalles befällt hier den Zuschauer eine eigentümlich wehe, blitzartige, vom Kreuzbein aus die hintere Fläche der Beine bis nach der Ferse hin durchziehende Empfindung.

Ob nun das farbige Hören von Vokalen zu den physiologischen Synopsien gerechnet werden darf, lassen wir dahin gestellt, wiewohl die

statistischen Angaben über Farbenempfindungen bei Vokalen, fast durchgängig angeben, dass den dumpfen Vokalen auch die dunkelsten, den hellen auch die hellsten Farben mit Vorliebe entsprächen, so dass die Farben immer heller würden, je weiter man in der folgenden akustisch geordneten Reihenfolge der Vokale: u o a e i fortschreite.

Dem hinzuzufügen wäre noch, dass je zahlreichere und lautere Obertöne ein akustischer Reiz enthält, um so heller und intensiver auch dann zumeist die Farbenempfindung ist. Sehr hohe Töne sollen nach Féré (l. c.) helle Farben, tiefe Töne dunklere Farben hervorrufen.

Nach Giraudeau (780) ist die Farbe um so leuchtender, je höher der Ton ist, während gemischte Geräusche, wie Kanonenschüsse, der Lärm einer Waschmange, die Erscheinung nicht hervorbrächten.

Mirto (776) weist zur Erklärung solcher Fälle darauf hin, dass der physiologische Eindruck von Gesichts- und Farbenempfindung ähnlich sein müsse, wie dies vielfach Ausdrücke wie „heller, dunkler" Ton, „schreiende" Farbe, „klare" Stimme bekunden.

Angesichts dieser ziemlich übereinstimmenden Angaben meint Hennig, (l. c.), dass eine gewisse Tendenz zur Synopsie auch für diese Formen von Photismen auf angeborenen physiologischen Eigenschaften irgend welcher Art beruhe, dass die Details hingegen sich erst allmählich im Laufe des individuellen Lebens ausbildeten. In diesem Sinne ist es auch wohl zu verstehen, wenn Bleuler und Lehmann (l. c.) diese Zustände für in hohem Grade erblich bezeichnen.

d'Abundo (777) hat sechs Fälle beobachtet, welche fast alle hereditär belastet oder neuropathisch waren. Er hält daher das Auftreten dieses Phänomens für ein Degenerationszeichen bei dem betreffenden Individuum.

Nach Galton (778) dagegen bleibt es für dahingestellt, ob dieses Phänomen pathologischer Natur sei. Fast alle anderen Beobachter sprechen demselben aber fast jeden pathologischen und hereditären Charakter ab. —

Am häufigsten treten beim Hören von Vokalen farbige Vorstellungen auf.

So beobachtete Grafé (781) einen dahingehörigen Fall, bei welchem sich die chromatische Vorstellung beim Hören von Vokalen auf einen farbigen, ungenügend begrenzten Fleck bezog. Die Farben erschienen aber als vollkommen natürlich. Auffallend war in diesem Falle, dass Diphthonge die beiden Associationen der Komponenten einzeln hervorriefen. In der Beobachtung Meyerhausens (782) verband sich von frühester Kindheit an der Klang der Vokale mit Farbenvorstellungen und zwar in der Art, dass die Farbe manches Vokals sich veränderte nach den darauf folgenden Konsonanten, bei manchen Vokalen aber immer dieselbe blieb. Auch waren alle Worte mit Farbenempfindungen associiert, gleichwie in einem Falle von d'Abundo (l. c.) und in einem Falle von Kaiser (783), wo dies nur einzelne Wörter betraf.

Schenkel (784) kannte eine Dame, welche die Eigentümlichkeit besass, keine Eigennamen hören zu können, ohne dass ihr sofort die Vorstellung einer Farbe kam.

Bei anderen wieder, z. B. bei Colmanns (785) Patient traten, mit einzelnen Monatsnamen associiert, bestimmte Farbenempfindungen auf. Dasselbe war auch in Schenkels Beobachtung der Fall.

Delstanche (779) teilt mit, dass bei ihm der Ton f die Farbenempfindung Grün hervorrufe. Je höher die Oktave, um so klarer sei die Farbe. Der Akkord, der die Farbenempfindung am lebhaftesten mache, sei f a c f. Die übrigen Noten erweckten Farbenempfindungen unbestimmter Natur.

Wir kennen hier einen sehr bedeutenden Musiker, bei welchem beim Anschlagen jeder schwarzen und weissen Taste auf dem Klavier für jeden Ton eine besondere, sehr deutliche, für denselben stets gleiche Farbenvorstellung auftritt. „Diese Farbenvorstellungen seien so lebhaft und für jeden Ton sich stets so gleichbleibend, dass er ebensogut eine Symphonie in Farben darzustellen vermöge."

Bei den folgenden Beobachtungen waren die Klangfarben der Töne bestimmend für die chromatische Vorstellung. So erwähnen Aglave (786) und Pedrono (787) Fälle, in welchen eine Farbenempfindung beim Hören einer menschlichen Stimme, und zwar bei ein und derselben Stimme immer ein und dieselbe Farbenempfindung auftrat. Ähnlich auch bei Instrumenten. Eine Melodie z. B. auf dem Harmonium gespielt erschien gelb, dieselbe auf der Klarinette rot, auf dem Klavier blau. Schwache Töne gaben keine Farbenempfindung.

Dass diese Phänomene von gleichartiger Dauer und Konstanz sind, beweist auch der Fall Kaiser (l. c.), in welchem bei einem intelligenten Herrn sich jedes Wort mit einer Farbenempfindung kombinierte. Vor zehn Jahren waren 27 Worte mit den zugehörigen Farben notiert worden. Die jetzt gemachten Angaben stimmten vollkommen mit seinen damaligen Angaben überein.

Von den 76 unter 596 von Bleuler und Lehmann (l. c.) befragten Personen, welche solche Photismen hatten, gaben 21 Sekundärempfindungen bei Klängen, 74 Photismen bei Vokalen, 3 Photismen bei Klängen, aber nicht bei Vokalen an. Den dumpfen entsprachen im ganzen, wie schon vorhin hervorgehoben, tiefe, den hohen helle Farben. Ebenso fanden sich Photismen für viele Worte, zum Teil der Art, dass die Worte nach ihrer Zusammensetzung aus Buchstaben bunt, als „Spektroid", empfunden wurden.

Umgekehrt können durch Gesichtseindrücke auch Schallvorstellungen hervorgerufen werden. So erweckte der Anblick eines bronzenen, von der Sonne beschienenen Tintenfasses die Vorstellung von „o".

Colman (l. c.) hat die Insassen zweier grosser Blindenanstalten in bezug auf das Vorkommen „farbigen Hörens" untersucht. Es fanden sich 12 hierher gehörige Fälle. Im zweiten Falle bestand die Blindheit seit 15 Jahren. Hier wurden nicht nur die Vokale, sondern auch die Konsonanten und die einzelnen Töne der Oktave von bestimmten Farbenempfindungen begleitet. Letztere waren so fein nuanciert, dass sie z. B. für cis und des verschieden waren.

Dem einen Kranken tauchte schon bei dem Denken an einen Buchstaben des Alphabets etwa in einer Elle Entfernung vor den Augen die zugehörige Farbe auf, und nahmen diese Erscheinungen wegen der Projektion einen halluzinatorischen Charakter an.

Auch Hennig berichtet (l. c. pag. 185): „Nur selten freilich sind die Mitschwingungen des N. opticus bei nicht visuellen Reizen so stark, dass es zu tatsächlichen Gesichtsempfindungen, gleichsam Gesichtshalluzinationen kommt, doch sind auch solche Fälle schon mehrfach berichtet worden. Hierher gehört z. B. der von Grüber mitgeteilte und von Flournoy (788) zitierte Fall eines rumänischen Professors. Dieser hatte sehr komplizierte und merkwürdige Farbenempfindungen beim Nennen von Zahlen, welche in wunderbarster Weise mathematisch angeordnet waren, und so scharf, dass ihre Grössenverhältnisse bis auf Millimeter genau gemessen werden konnten. Bemerkenswert ist auch das Beispiel jenes Engländers, welcher beim Hören eines bestimmten, akustisch wirkungsvollen Wortes (three) eine rote Fläche so deutlich vor sich sah, dass eine vorhandene gelbe Fläche sich für ihn orange gefärbt haben soll.

Im Gegensatze hierzu gibt Nussbaumer (l. c.) von sich selbst an, „die Farbe nicht aussen objektiv zu sehen, sondern im Bewusstsein zu empfinden."

Ebenso wie Gehörfarben gibt es auch Gesichtsfarben (z. B. die Vorstellung gewisser Farben beim Sehen gewisser Buchstaben etc.), Geruchsfarben, Geschmacksfarben, Berührungs- resp. Tastfarben, Temperatur- und Bewegungs- resp. Motilitätsfarben. Galton bezeichnet als Photismen die Helligkeitsempfindungen bei Gesichtseindrücken, und als Chromatismen die Figuren- und Farbenempfindungen.

Hilbert (789) fügt einen Fall hinzu, in welchem mit unangenehmen Geruchs- und Geschmacksempfindungen sich bestimmte Farbenvorstellungen associierten; ausserdem beim Hören von Melodieen Vorstellungen bestimmter Personen, und beim Anblick von Personen zuweilen Gehörsempfindungen und zwar von unbekannten Melodien auftraten.

Féré (l. c.) hat ein Beispiel von „Gustation colorée" gesehen. Nach reichlichem Genuss von Essig erschien der betreffenden Frau für einige Minuten alles rot und danach für mehr als eine Stunde alles grün. Auch Eberson (791) hat über kolorierten Geschmack einen Fall veröffentlicht.

Bezeichnend für die Neigung des Menschen, sich derartige Associationen zu bilden, ist die Angabe von Poetsch (790), dass Früherblindete oder Blindgeborene, welche keine Farbenerinnerungen besitzen, sich Surrogatempfindungen für die Farbenbezeichnungen schaffen. An diesen Associationen wäre vor allem der Gehörsinn und der Tastsinn beteiligt, weniger der Geruchs- und Geschmackssinn. Die Blinden veranschaulichten sich vielfach Farben durch Tonvorstellungen.

Neben den Synopsieen, für deren Entwickelung in einer gewissen Anzahl von Fällen eine gewisse physiologische Anlage gegeben ist, treffen wir auf eine grosse Anzahl solcher Fälle, welche zufälligen Gefühlsassociationen, oder absichtlich gewollten (Mnemotechnik) ihre Entstehung verdanken. Derartige Associationen, bei welchen zwei Vorstellungen sich beständig oder gewöhnlich vereinigt zeigen, werden schliesslich habituell und verbinden sich im Geiste zu einem unlöslichen Ganzen, so dass gesetzmässig die Erregung der einen Vorstellung die ihr habituell zugehörige erweckt. Hierbei können nun die sonderbarsten Vorstellungen zueinander in innigste Association treten. Meist entstehen dieselben sehr früh im Kindesalter, bleiben durchs Leben, und es ist, wenn die betreffenden Individuen reifer geworden sind, dann auch meist die Zeit, der Ort und die Gelegenheit ihres Entstehens aus ihrem Gedächtniss geschwunden.

Hennig (l. c.) hat über die Entwickelungsgeschichte hierhergehöriger „Diagrammsynopsieen" einige interessante Beispiele geliefert. — Zur Vervollständigung der Literatur wäre hier noch anzuführen Suarez de Mendoza (792), H. Beaunis et A. Binet (793), Binet et Philippe (794), A. Binet (795).

Die Wirkung des Lichts auf den Stoffwechsel durch das Auge.

§ 325. Zum Schlusse möchten wir noch anführen, dass auf Pflügers Veranlassung v. Platen (803) Untersuchungen über die Frage angestellt hat, ob das Licht durch das Auge auf den Stoffwechsel des Körpers wirke, und dass er durch seine Versuche bei Kaninchen diese Wirkung des Lichtes nachweisen konnte. Er hat gefunden, dass unter dem Einflusse des Lichts durch die Erregung der Netzhaut die Kohlensäureausscheidung und die Sauerstoffaufnahme erheblich gesteigert wird.

Dass bei Einwirkung von Licht verschiedener Färbung der Stoffwechsel geändert wird, hat Pott (804) nachgewiesen. Pott hat Bestimmungen über die Menge der Kohlensäure, welche von einer Maus in 6 Stunden ausgeschieden wurde, gemacht, wenn der Respirationskasten mit Scheiben von rotem, gelbem, grünem, blauem, violettem und milchweissem Glase umgeben wurde. Er hat gefunden:

1. dass die Kohlensäureausscheidung geringer ist im Tageslichte, als im farbigen Lichte,

2. dass violettes und rotes Licht am wenigsten auf die Kohlensäureausscheidung einwirken, etwas mehr milchweisses und blaues, am meisten grünes und gelbes Licht. Die gefundenen Zahlen zeigten, wenn die Kohlensäureausscheidung bei milchweissem Lichte = 100 gesetzt wird, folgendes Verhältnis:

Violett	Rot	Milchweiss	Blau	Grün	Gelb
86,89	93,38	100	122,63	128,52	174,79

3. Während der Nacht entsprach der Kohlensäureausscheidung die Zahl 70,19, im Tageslichte die Zahl 84,4.

Literatur-Verzeichnis.

1. Merkel u. Kallius, Makroskopische Anatomie des Auges. Graefe-Saemisch II. Aufl. 29. u. 30. Lfg. p. 40.
2. Ramon y Cajal, Die Retina der Wirbeltiere. Wiesbaden, J. F. Bergmann.
3. Greeff, Mikroskopische Anatomie des Sehnerven und der Netzhaut. Graefe-Saemisch, II. Aufl. 20. u. 21. Lfg. Leipzig. W. Engelmann 1900.
4. Koelliker u. Babuchin, Würzburger naturw. Zeitschr. IV. p. 71.
5. Dimmer, Der Augenspiegel und die ophthalmosk. Diagnostik. Leipzig u. Wien, Toeplitz u. Deuticke. 1887.
6. Kallius, Untersuchungen über die Netzhaut der Säugetiere. Merkel u. Bonnet, Anatom. Hefte. III. p. 3.
7. Michel, Über die Ausstrahlungsweise der Opticusfasern in der menschlichen Retina. Festschr.: C. Ludwig gewidmet. 1875.
8. Dogiel, Über die nervösen Elemente in der Netzhaut des Menschen. Archiv f. mikrosk. Anatomie. XL.
9. Apathy, Das leitende Element des Nervensystems und seine topographische Beziehung zu den Zellen. Mitt. Zool. Stat. Neapel. 12. 1895.
10. Bethe, Über die Primitivfibrillen in den Ganglienzellen vom Menschen und anderen Wirbeltieren. Schwalbe, Morphol. Arbeiten. Bd. 8. 1898; ferner Arch. f. mikrosk. Anat. 55. 1900.
11. Embden, Gustav, Arch. f. mikr. Anatomie. 57. 1901. Primitivfibrillenverlauf in der Netzhaut.
12. Vogt, Heinrich, Über Neurofibrillen in Nervenzellen und Nervenfasern der Retina. Monatsschr. f. Psychol. u. Neurol. 1902. Bd. XI. H. 3.
13. Arnold, F., Anatomische und physiologische Untersuchungen über das Auge des Menschen. Heidelberg 1832.
14. Gowers, Die Ophthalmoskopie in der Medizin. p. 17; übersetzt von Grube. Wien. Deuticke.
15. Sesemann, Reicherts und Du Bois-Reymonds Archiv. 1869. p. 154.
16. v. Bergmann, Die Lehre von den Kopfverletzungen. Lfg. 30 der deutsch. Chirurgie. Stuttgart 1880.
17. v. Schulten, Experimentelle Untersuchungen über die Zirkulationsverhältnisse des Auges und über den Zusammenhang zwischen den Zirkulationsverhältnissen des Auge. und des Gehirns. Arch. f. Ophth. XXX. 3. p. 1 u. 4. p. 61.
18. Schwalbe, Lehrb. der Anatomie des Auges. p. 87. Erlangen. E. Besold. 1881.
19. Bietti, Arch. f. Augenheilk. XXXIX. 3. p. 260.

20. Kiribucki, Arch. f. Augenheilk. XXXVIII. p. 177.
21. Stutzer, Über elastisches Gewebe im menschlichen Auge. Arch. f. Ophthalmologie XLV. 322.
22. Kuhnt, H., Zur Kenntnis des Sehnerven und der Netzhaut. Arch. f. Ophthalmologie. XXV. 3.
23. Heine, L., Beiträge zur Anatomie des myopischen Auges. Arch. f. Augenheilkunde. XXXVIII. p. 289.
24. Elschnig, LXX. Bd. d. Denkschr. d. Wiener Akademie.
25. Key u. Retzius, Arch. f. mikrosk. Anatomie. VI. Ref. Jahresb. f. Ophth. VI. p. 60.
26. Leber, Arch. f. Ophthalm. XIV. 2.
27. Michel, Arch. f. Ophthalm. XVIII. 1.
28. Derselbe, Lehrb. d. Augenheilkunde. II. Aufl. J. F. Bergmann, Wiesbaden.
29. Vossius, Beiträge zur Anatomie des Opticus. Arch. f. Ophth. XXIX. 4. 119.
30. Deyl, Über den Eintritt d. Art. centr. retinae beim Menschen. Anatom. Anzeiger. XI. 687—692.
31. Henkel, Anatom. Hefte von Merkel u. Bonnet. X. 511.
32. Strahl, Anatom. Anzeiger. Bd. 14. p. 297.
33. Vossius, Arch. f. Ophth. XXIX. 2. p. 45.
34. Krause, Arch. f. Ophth. XXI. 1.
35. Westphal, A., Arch. f. Psych. XXIX. 2.
36. v. Gudden, Gesammelte Abhandlungen. Herausgeg. von Grashey. Wiesbaden 1889. J. F. Bergmann.
37. Massaut, Arch. f. Psych. XXVIII. 432.
38. Krause, Arch. f. Ophth. XXVI. 2. Über die Fasern der Sehnerven.
39. Kuhnt, Bericht über die XIII. ophthalm. Gesellschaft zu Heidelberg. p. 90.
40. Fuchs, Über die periphere Atrophie der Sehnerven. Arch. f. Ophth. XXXI.
41. Kiribucki, Über die Fuchssche periphere Atrophie im Sehnerven. Arch. f. Augenheilk. XXXIX. 1. p. 76.
42. Salzer, Sitzungsber. d. k. k. Akad. d. Wissenschaften. III. Abt. Januarheft. 17. p. 3.
43. Weigert, Beiträge zur Kenntnis der normalen menschlichen Neuroglia. Frankfurt 1895.
44. Quincke, Reicherts u. Du Bois-Reymonds Archiv. 1872.
45. Key u. Retzius, Studien über die Anatomie des Nervensystems und des Bindegewebes. 1. Hälfte. Stockholm 1875.
46. Knapp, Arch. f. Augen und Ohren. I. p. 96 u. Arch. f. Ophth. XIV. 1. 254.
47. Weiss, L., Arch. f. Augenheilk. XXI. 1. 1.
48. Fuchs, Lehrb. der Augenheilk. I. Aufl. p. 457.
49. Jacobsohn, Beziehungen der Veränderungen und Krankheiten des Sehorgans zu Allgemeinleiden und Organerkrankungen. Leipzig 1885,
50. Uhthoff, Über die bei der Syphilis des Centralnervensystems vorkommenden Augenstörungen. Leipzig, Engelmann, 1893.
51. Berlin, Graefe-Saemisch, Bd. VI. I. Aufl.
52. Liebrecht, Sehnerv und Arteriosklerose. Arch. f. Aug. XLIV. Heft 3.
53. Michel, Arch. f. Heilkunde. Bd. XIV. p. 39. 1873.
54. Treitel u. Baumgarten, Ein Fall von einseitiger temporaler Hemianopsie infolge von syphilitischer Arteriitis cerebralis. Virchows Arch. f. patholog. Anatomie. CXI. p. 251. 1888.
55. Türck, Über Kompression und den Ursprung des Sehnerven. Zeitschr. d. Gesellsch. Wiener Ärzte. VIII. 2. 299—304.
56. Sachs, Arch. f. Augenheilk. XXVI. 237.
57. Elschnig, Über den Einfluss des Verschlusses der A. ophthalmica und der Carotis auf das Sehorgan. Arch. f. Ophth. XXXIX. 4. 151.

58. Fawcett, E., The origin and intracranial course of the ophthalmic artery etc. Journ. of Anat. and Physiol. Vol. XXX. New Series. Vol. X. p. 49.
59. Benoit, Lymphabflusswege am hinteren Pol des Auges. Beilageheft z. Zeitschr. f. Augenheilk. II. p. 14. Verh. d. IX. internat. Kongr. zu Utrecht.
60. Gifford, H., Über die Lymphströme des Auges. Arch. f. Augenheilk. XVI. p. 421.
61. Musgrowe, The blood vessels and lymphatics of the retina. Ref. Jahrb. f. Ophth. 1893. 15.
62. Staderini, Annali di Ottalm. XIX. 5—6.
63. Zellweger, Anat. u. experiment. Studien ü. d. Zusammenhang von intrakraniellen Affektionen und Sehnerverkrankung. Inaug.-Dissert. Zürich 1887.
64. Ajello, Annali di Ottalmolog. XXII. p. 547.
65. Blessig, Drei gleichartige Fälle von direkter orbitaler Verletzung des Sehnervs. Mitteil. a. d. St. Petersburger Augenheilanstalt. Heft V. p. 92.
66. Pfister, J., Über Form und Grösse des Intervaginalraumes des Sehnerven im Bereich des Canalis opticus. Arch. f. Ophth. XXXVI. 1. 83.
67. Neuschüler, Einiges über die Fasern im N. opticus. Beilageh. z. Zeitschr. f. Augenheilk. II. Bericht ü. d. Verhandl. d. IX. intern. Kongr. in Utrecht.
68. Barr, Zeitschr. f. Ohrenheilk. XXXII. p. 385.
69. Key u. Retzius, Fall of blödning fran lyärn ventriklarna etc. Nord. med. Arch. VIII. Nr. 5. p. 8.
70. Dor, Über Nervi nervorum des Chiasmas. Bericht ü. d. Verhandl. des IX. internat. Kongr. zu Utrecht. p. 66. Beilageh. z. Zeitschr. f. Augenheilk. II.
71. Broadbent, On the causation and significance of the shoked disc. in intracranial diseases. Brit. med. Journ. June 15. p. 633—635.
72. Kessler, Weekbl. van het Nederl. Tijdschr. voor Geneesk. II. Nr. 7.
73. Flechsig, Die Leitungsbahnen im Gehirn und Rückenmark des Menschen auf Grund entwickelungsgeschichtlicher Untersuchungen dargestellt. Leipzig 1876.
74. Berger, Beiträge zur Kenntnis vom feineren Bau des Sehnerven. Arch. f. Augenheilk. 1882. p. 314.
75. Kuhnt, Über einige Altersveränderungen im menschlichen Auge. Bericht über die XIII. Versamml. d. ophth. Gesellsch. 1881. p. 38.
76. Bernheimer, Arch. f. Psych. u. Nervenk. XXI. 2. p. 658.
77. v. Hippel, E., Über das normale Auge des Neugeborenen. Arch. f. Ophth. XLV. 2. 286.
78. Hirschberg, Ein schwarzer Sehnerv. Centralbl. f. Augenheilk. 1881. p. 137.
79. Herrenheiser, J., Beiträge zur Kenntnis der physiologischen Exkavation. Fortschritte der Medizin. 1890. Nr. 9. p. 334.
80. Schoen, Die Funktionskrankheiten des Auges. Ursache und Verhütung des grauen und grünen Staars. Wiesbaden, J. F. Bergmann. 1893.
81. Bouveret, Hématome du nerf optique dans l'hémorrhagie cérébrale. Revue de médecine. Juillet 1895.
82. Kuhnt, Zur Kenntnis des Sehnerven und der Netzhaut. Arch. f. Ophth. XXV. 3 p. 179.
83. Folchi, F., Über die Histogenese der Retina und des N. opticus. Arch. f. Ophth. XXXIV. 2. p. 67.
84. Kessler, Zur Entwickelung des Auges der Wirbeltiere. Leipzig 1877. p. 112.
85. Michel, Über die Erkrankung der Umhüllungshäute des Sehnerven. Sitzungsber. d. physik.-med. Gesellsch. zu Würzburg. 1881. 21. Mai.
86. Uhthoff, Graefe-Saemisch, II. Aufl. Lfg. 23. p. 13.
87. Samelsohn, Arch. f. Ophth. XXVIII. 2. p. 63.
88. Nettelship u. Edmund Walter, Transact. of the ophth. Soc. 1882—1883. Vol. I.
89. Vossius, Arch. f. Ophth. XXVIII. 3. p. 201.
90. Uhthoff, Arch. f. Ophth. XXXII. 4. p. 95 u. XXXIII. 1. p. 257.

91. Bunge, Faserverlauf im opt. Leitungsapparat. Halle 1884.
92. Thomsen, Arch. f. Psych. u. Nerv. XIX. p. 185.
93. Sachs, Arch. f. Augenheilk. XXVI. p. 237 u. XXVII. p. 154,
94. Schmidt-Rimpler, Bericht über die 25. Versamml. d. ophth. Gesellsch. zu Heidelberg. 1896. p. 99.
95. Stölzing, Klinische und anatomische Beiträge zur Intoxikationsamblyopie u. idiop. retrob. Neuritis. Inaug.-Dissert. Marburg 1893.
96. de Schweinitz, Americ. Arch. of med. Scienc. September u. Transact. of the americ. ophth. soc. Thirty-third anual meeting 1897. p. 186.
97. Grósz, Ref. Centralbl. f. prakt. Augenheilk. 1898. p. 149.
98. Sourdeville, Ophthalmolog. Klinik. 1900. Nr. 23.
99. Sigrist, Arch. f. Augenheilk. XLI. p. 136.
100. Widmark, Neurol. Centralbl. 1899. Nr. 7.
101. Henschen, Revue critique de la doctrine sur le centre cortical de la vision. Paris 1900.
102. Derselbe, Klinische und anatomische Beiträge zur Pathologie des Gehirns. II. Teil. Upsala 1892.
103. Dimmer, Arch. f. Ophth. XLVIII. 3. 473.
104. Hosch, Klin. Monatsbl. f. Augenheilk. XVI. 4. 639.
105. v. Monakow, Jahresb. f. Ophthalm. 1885. 29.
106. Schmidt-Rimpler, Neurol. Centralbl. 1896. 838.
107. Jatzow, Arch. f. Ophth. XXXI. 2. 205.
108. Hüfler, Deutsche Zeitschr. f. Nervenheilk. VII. 96.
109. Siemerling, Arch. f. Psych. XIX. Heft 2.
110. Delbrück, Arch. f. Psych. u. Nervenk. XXI. Heft 3.
111. Wieting, Arch. f. Ophth. 1898. p. 75.
112. Uhthoff, Arch. f. Ophth. XXXII. 4.
113. Moeli, Arch. f. Psych. u. Nervenk. 1898 p. 906.
114. Schaffer, Ref. Jahresb. f. Ophth. 1898. p. 20.
115. Schlagenhauffer, Pathol. Beitr. zum Faserverlauf. Arbeiten a. d. Institut f. Anat. u. Physiol. des Centralnervensystems a. d. Wiener Universität. 1897. Heft V.
116. v. Gudden, Arch. f. Ophth. XXV. 4. p. 237.
117. Kellermann, Klin. Monatsbl. f. Augenheilk. XVIII. Beilageheft. p. 38.
118. Hellendal, Arch. f. Anat. u. Physiol. (physiol. Abt.) 1897. p. 497.
119. Hansemann, Diese Nummer 118. p. 513.
120. Newton, Optics. 3. Buch. London 1704. p. 136.
121. Müller, Johannes, Vergleichende Psychologie des Gesichtssinns. Leipzig 1826.
122. Treviranus, Erörterungen und Gesetze des organischen Lebens. 1835. p. 61.
123. Arnold, Fr., Tabulae anatomicae. 1839.
124. Hildebrandt, Anatomie des Menschen. 1831.
125. Longet, Anatomie et physiologie du système nerveux de l'homme et . . . . . 1842. Bd. II. p. 67.
126. Foville, Anat. phys. et pathol. du système cerebrospin. Paris 1844.
127. Cruveilhier, Traité d'anatomie descriptive. 1845. p. 327.
128. Hannover, Das Auge. Beiträge zur Anatomie, Physiologie und Pathologie dieses Organs. Leipzig 1852.
129. Sahmen, Desquisitiones microsc. de chiasmatis opt. textura. Dorpat 1854.
130. Biesiadecki, XLII. Sitzungsber. d. Kaiserl. Akademie d. Wissenschaften in Wien 1860.
131. Meynert-Stricker, Gewebelehre. Bd. II. p. 731. 1872.
132. Mauthner, Zur Kasuistik der Amaurose. 1872. Österreich. Zeitschr. f. praktische Heilkunde.

133. Mandelstamm, E., Über Sehnervenerkrankung und Hemiopie. Graefes Archiv. Bd. XIX. p. 39. Abt. II.
134. Michel, Über den Bau des Chiasma nervorum optic. Bd. XIX. Graefes Archiv. Abt. II. p. 59.
135. Brown-Séquard, Archiv de Physiologie norm. etc.
136. Schwalbe, Graefe-Saemisch. Bd. II. p. 324.
137. Scheel, Zehenders klinische Monatsblätter. 2. Beilageheft.
138. v. Gudden, Über die Kreuzung der Fasern im Chiasma nervorum opticorum. Graefesches Arch. XX. II. 249.
139. Reich, Über Sehnervenkreuzung. Ref. im Centralbl. f. d. med. Wissenscchaft. Nr. 29. 1875.
140. Woinow, Über Kreuzung des Sehnerven. Klin. Monatsbl. f. Augenheilk. Jahrg. XIII. p. 424.
141. Schweigger, Über Hemiopie und Sehnervenleiden. Arch. f. Ophth. Bd. 22. Abt. 3. p. 276—321.
142. Nicati, Experimenteller Beweis einer unvollständigen Kreuzung im Chiasma 1881. Centralbl. f. d. med. Wissenschaft. Nr. 21.
143. Baumgarten, Zur sogenannten Semidecuss. d. Opticusfasern. Arch. f. Ophthalm. XXVII. p. 342.
144. Michel, Zur Frage der Sehnervenkreuzung im Chiasma. Arch. f. Ophthalm. XXIII. 2. p. 227.
145. Kellermann, Anatomische Untersuchungen atrophischer Sehnerven. Klin. Monatsbl. f. Augenheilk. 1879. p. 44.
146. Stilling, Das Chiasma. Arch. f. Psych. u Nervenk. XI. 1. p. 274. Arch. f. mikr. Anat. XVIII. p. 468.
147. Adamück, v. Graefes Arch. f. Ophth. XXVI. 2. p. 187.
148. Purtscher, O., v. Graefes Arch. f. Ophth. XXVI. 2. p. 191.
149. Nieden, Centralbl. f. prakt. Augenheilk. 1879. Mai.
150. Samelsohn, Centralbl. f. d. med. Wissensch. 1880. Nr. 23. Berl. klin. Wochenschr. 1880. Nr. 48.
151. Marchand, F., v. Graefes Arch. f. Ophth. XXVIII. 2. p. 63.
152. Stilling, Untersuchungen über den Bau der opt. Centralorgane. Kassel u. Berlin. 1882.
153. Ganser, Über die periphere und zentrale Anordnung der Nervenfasern. Archiv f. Psych. XIII. Bd. 2.
153a. Derselbe, Vergleichend anatomische Studien über das Gehirn des Maulwurfs. Morph. Jahrbücher. 1882. p. 591.
154. Burdach, Zur Faserkreuzung im Chiasma. v. Graefes Arch. f. Ophth. XXIX. 3. p. 135. 1883.
155. Gowers, Centralbl. f. d. med. Wissensch. Nr. 31. 1878.
156. Deutschmann, Zur Semidecuss. im Chiasma. v. Graefes Arch. f. Ophth. XXIX. 1. p. 323.
157. Bechterew, Experimentaluntersuchungen über die Kreuzung der Sehnervenfasern im Chiasma. Neurol. Zentralbl. 1883. p. 53.
158. v. Gudden, Tagebl. d. 58. Versamml. deutsch. Naturforscher u. Ärzte in Strassburg. p. 136. 1885.
159. Bernheimer, St., XIX. Versamml. d. ophthal. Gesellsch. zu Heidelberg 1887.
160. Flechsig, Zur Lehre vom zentralen Verlauf der Sinnesnerven. Neurol. Centralbl. 1887. Nr. 23.
161. Michel, Festschrift für Prof. Koelliker. 6. Juli 1887. Wiesbaden, J. F. Bergmann.
162. Bernheimer, VII. Internation. Ophthal.-Kongress zu Heidelberg. p. 317.
163. Singer u. Münzer, Beitr. z. Kenntnis der Sehnervenkreuzung. Kaiserl. Akademie d. Wissensch. in Wien. Nr. 8.

164. Müller, Ein interessanter Befund am Chiasma. Anat. Anzeiger. IV. Nr. 17.
165. Tornatola, Sulla struttura del chiasma. Annali di Ottal. XVIII. p. 229.
166. Angelucci, Untersuchungen zur Naturlehre. XIV.
167. Delbrück, Arch. f. Psych. XXI. p. 746.
168. Heebold, Über die Sehnervenkreuzung beim Menschen. Zentralbl. f. Nervenheilk. u. Psychiatrie. Jahrg. XV. Bd. III. p. 52.
169. Popow, Zur Struktur der Sehnervenkreuzung beim Menschen. Michels Jahrb. f. Ophth. 1893. S. 11, ref. von Adelheim.
170. Pribitkow, Über den Verlauf der Sehnervenfasern. Michels Jahrb. f. Ophth. 1892. p. 201.
171. Henschen, Klinische und anatomische Beiträge zur Pathologie des Gehirns. II. Teil. Upsala 1892.
172. Hosch, Zur Lehre von der Sehnervenkreuzung. Korrespondenzbl. f. Schweizer Ärzte. Jahrg. 24. p. 97.
173. Stauffer, Inaug.-Dissert. Marburg 1890.
174. Schmidt-Rimpler, Berl. klin. Wochenschr. 1883. p. 308.
175. Darkschewitsch, v. Graefes Arch. f. Ophth. XXXVII. 1. p. 1.
176. R. y Cajal, Madrid VII. Terminación central del nervio optico.
177. Pick, A., Untersuchungen über die topographischen Beziehungen zwischen Retina, Opticus und gekreuzten Tractus opt. beim Kaninchen. Nova acta der Kaiserl. Leop. Carol. Akad.
178. Hüfler, Deutsche Zeitschr. f. Nervenheilk. VII. p. 96.
179. Bernheimer, Die Sehnervenkreuzung beim Menschen. Wiener klin. Wochenschr. Nr. 34. p. 769. 1896.
180. Koelliker, Nach Michels Bericht in d. 24. Versammlung d. ophthal. Gesellschaft Heidelberg.
181. Grützner, Demonstration von Modellen des menschlichen Chiasmas. XXI. Monatsversamml. d. Süddeutschen Neurol. u. Irrenärzte. 1896. Deutsche med. Wochenschrift. 1897. Nr. 12.
182. Jakobsohn, Zur Frage der Sehnervenkreuzung. Neurolog. Zentralbl. Jahrgang 15. p. 838.
183. Schmidt-Rimpler, Zur Semidecussationsfrage. Bericht ü. d. 25. Versammlung d. ophth. Gesellsch. zu Heidelberg.
184. Schlagenhaufer, Anatomischer Beitrag zum Faserverlauf in den Sehnervenbahnen. Arbeit aus dem Institut f. Anatomie u. Physiol. des Zentralnervensystems von Obersteiner. V. Heft 1897. S. 1. Wien. Deuticke.
185. Felatnik, Über die Sehnervenerkrankung. Michels Jahresb. p. 179. 1897.
186. Schaffer, Siehe Michels Jahresber. 1897. p. 179.
187. Cramer, Veränderungen nach einseitiger Bulbusatrophie. Anat. Hefte v. Merkel u. Bonnet. X. p. 415. 1896. Michel, Jahresb. f. Ophth. p. 211.
188. Hellendal, Arch. f. Anat. u. Physiol. 1897. p. 497. Jahresb. f. Ophth. 180. 1897.
189. Hansemann, Zusatz zu Hellendal. Ibid.
190. Ramon y Cajal, Siehe Michels Jahresb. f. Ophth. 1898. p. 15.
191. Bechterew, Neurol. Centralbl. Jahrg. 17. p. 199.
192. Bernheimer, 26. Versamml. d. ophth. Gesellsch. zu Heidelberg. 1897.
193. Sigrist, 27. Versamml. d. ophth. Gesellsch. zu Heidelberg. p. 105. 1898.
194. Schaffer, Jahresb. f. Ophth. 1898. p. 9. Orvosi hetilap. XLI. 1897.
195. Wieting, J., v. Graefes Arch. f. Ophth. XLV. 1. p. 75. 1898.
196. Dimmer, F., 27. Versamml. d. ophth. Gocellsch. z. Heidelberg. 1898. p. 237.
197. Bernheimer, Arch. f. Augenheilk. XL. p. 155.
198. Koelliker, A., Festschr. z. Feier des 50jährigen Bestehens d. psych. med. Gesellschaft zu Würzburg. 1899.

199. Dimmer, v. Graefes Arch. f. Ophth. XLVIII. 3. p. 473. Jahresb. f. Ophth. 1899. p. 11.
200. Dogiel, Arch. f. mikrosk. Anat. Bd. XLIV. 1895.
201. Gallemaerts, Sur la structure du chiasma. Bullet. de l'académie Royale de médecine de Belgique. 1900.
202. v. Monakow, Arch. f. Psych. Bd. XII. 1 u. 2.
203. Bernheimer, Arch. f. Augenheilk. Bd. XX. Entwickelung und Verlauf der Mark fasern im Chiasma. Wiesbaden, Bergmann.
204. Westphal, Arch. f. Psych. XXIX.
205. v. Hippel, Bericht d. 27. Versamml. d. ophth. Gesellsch. zu Heidelberg.
206. Michel, Über Sehnervenkreuzung und Degeneration. Wiesbaden, Bergmann.
207. Koelliker, Gewebelehre. II. Bd. 1. Hälfte. p. 168.
208. Bernheimer, Arch. f. Augenheilk. Bd. XL. 2. Heft. p. 155.
209. de Grazia, Contributi alle degenerazioni secondarie delle vie ottiche nell' uomo. Clinica oculista 1900. p. 303. Jahresb. f. Ophth. 1900. 247.
210. Warrington, Jahresb. f. Ophth. 1901. 220.
211. v. Söldner, Jahresb. f. Ophth. 1898. p. 313.
212. Wood, Jahresb. f. Ophth. 1898. p. 315. 13.
213. v. Leonowa, Jahresb. f. Ophth. 1896. 211. Arch. f. Psych. Bd. 28. p. 53.
214. Derselbe, Ein Fall von Anencephalie, kombiniert mit totaler Amyelie. Neurolog. Centralbl. 1893. p. 263.
215. Keibel, Über die Entwickelung des Sehnerven. Deutsche med. Wochenschr. Nr. 6. 1889.
216. Moeli, Arch. f. Psych. Bd. 30. 938.
217. Meyer, G. H., Arch. f. Anat. 1870. p. 523.
218. Schilling u. Giulini, Münch. med. Wochenschr. 1892.
219. Zappert u. Hitschmann, Arbeiten aus dem Obersteinerschen Institut. 1899. VI. Heft.
220. Dor, Bericht über die Verhandlungen des IX. Internat. Kongresses zu Utrecht. p. 66. Beilageh. z. Zeitschr. f. Augenheilk. II. 1899.
221. Heubner, Die luetischen Erkrankungen der Hirnarterien. Leipzig 1874.
222. Duret, Archives de physiol. Nr. 6. p. 919. 1875.
223. Marchand, Arch. f. Ophth. XXVIII. II. p. 86. 2. Beobachtung.
224. Greeff, Graefe-Saemisch, II. Aufl. Bd. I. p. 40.
225. Sala, Arch. per le scienze mediche. XI. Nr. 1. 1887.
226. Kallius, Über Neurogliazellen in peripheren Nerven. Nachrichten d. Kgl. Gesellsch. schaft d. Wissensch. d. Georg u. August Universität. Göttingen 1892. Nr. 14.
227. Michel, Sitzungsbericht der Würzburger physiol.-med. Gesellsch. II. Sitzung.
228. Ramon y Cajal, Micrografica. III. p. 15. 1898.
229. Michel, Arch. f. Ophth. XIX. 2. 59 u. XXIII.
230. Böttcher, Arch. f. Augenheilk. u. Ohren. II. 2. p. 87—115.
231. Türck, Bericht d. Gesellsch. d. Wiener Ärzte. VII. II. 300.
232. Weir-Mitchel. Neurol. Centralbl. VII. 671.
233. Uhthoff, Über die bei der Syphilis des Centralnervensystems vorkommenden Augenstörungen. Leipzig 1893. p. 93.
234. Lawrence, Journ. of Anat. and Physiol. Vol. XXVIII. p. 18. 1894.
235. Zander, Deutsche med. Wochenschr. 1897. Nr. 3.
236. Fawcett, Journ. of Anat. and Physiol. Vol. XXX. New Series. Vol. X. p. 49. 1896.
237. Obersteiner, Anleitung zum Studium des Baues der nervösen Centralorgane. Wien 1901. p. 451.
238. v. Monakow, Gehirnpathologie. Wien 1897. p. 435.
239. Hadlich, Über die bei gewissen Schädeldifformitäten vorkommende Gehirnmissbildung. Arch. f. Psych. X. 1. 97.

240. Singer u. Münzer, Beiträge zur Anatomie des Centralnervensystems, insbesondere des Rückenmarks. Denkschr. d. math.-naturwissensch. Klasse d. K. Akad. d. Wissenschaften zu Wien. Bd. I. S. A.
241. Bechterew, Über die Funktion der Vierhügel. Pflügers Arch. f. d. ges. Physiol. XXXIII. p. 413.
242. Derselbe, Über den Verlauf der die Pupille verengernden Fasern, und über die Lokalisation eines Centrums für die Iris und die Kontraktion der Augenmuskeln. Arch. f. d. ges. Physiol. XXXI. p. 60.
243. Derselbe, Über die Lokalisation des Centrums der Pupillenbewegung. Mitgeteilt in der Sitzung d. Gesellsch. d. russ. Ärzte in Petersburg. Wratsch Nr. 15. 1883.
244. Darkschewitsch, Über die Pupillenfasern des Tractus opticus. Wratsch. p. 768. 1886.
245. Derselbe, Über die Leitungsbahn des Lichtreizes von der Netzhaut des Auges zum N. oculomotorius. Anat.-physiol. Untersuchungen. Moskau 1887.
246. Bach, Experimentelle Untersuchungen über den Verlauf der Pupillarfasern und das Reflexcentrum der Pupille. Bericht über die 27. Versamml. d. ophth. Gesellschaft zu Heidelberg. p. 98. 1898.
247. Derselbe, Zur Lehre von den Augenmuskellähmungen und den Störungen der Pupillenbewegung. Arch. f. Ophth. XLVII. 339.
248. Bernheimer, Über die centrale Innervation der Augenmuskeln. Bericht über die 27. Versamml. d. ophth. Gesellsch. zu Heidelberg. p. 92. 1898.
249. Leber, Graefe-Saemisch Handb. d. Augenheilk. I. Aufl. Bd. II. p. 304.
250. Michel, Lehrb. d. Augenheilk. II. Aufl. p. 496.
251. Wernicke, Amaurose mit erhaltener Pupillenreaktion bei einem Hirntumor. Zeitschrift f. klin. Med. VI. p. 361.
252. Nussbaum, Entwickelungsgeschichte des menschlichen Auges. Graefe-Saemisch 1899. 14. Lfg.
253. Kallius, Sehorgane. X. Bd. d. Ergebnisse d. Anat. u. Entwickelungsgesch. Wiesbaden 1900. J. F. Bergmann.
254. Deyl, Zur vergleichenden Anatomie des Sehnerven. Bull. intern. des scienc. de l'empereur François Joseph I. Prague 1895.
255. Edinger, Vorlesungen über den Bau der nervösen Centralorgane. Leipzig 1900. Vogel.
256. Zacher, Neurolog. Centralbl. 1883. p. 125.
257. Studnicka. Untersuchungen über den Bau des Sehnerven bei Wirbeltieren. Jenaische Zeitschr. f. Naturw. Bd. 31. 1898.
258. Dejerine, Anatomie des Centres nerveux. Paris. Rueff 1893
259. Rauber, Lehrb. d. Anatomie des Menschen. II. Bd. p. 352. Leipzig 1893. G. Besold.
260. Koelliker, Gewebelehre. p. 533. II. Bd. 1896. W. Engelmann.
261. Marchi, Sulla struttura dei talami ottici Rivista sperm. di preinatr. 1884. III. p. 329.
262. Weigert, p. 182. Beiträge zur Kenntnis der menschlichen Neuroglia. 1895. Frankfurt.
263. Edinger, p. 157. Bau der nervösen Centralorgane. 1900. 6. Aufl.
264. Wundt, Physiologische Psychologie. Leipzig 1893. p. 197. W. Engelmann.
265. Luys, Recherche sur le système nerveux.
266. Meynert, Wiener med. Jahrbücher. 1872. II.
267. Longet, Anatomie und Physiologie des Nervensystems.
268. Schiff, Lehrbuch der Physiologie. I. p. 342.
269. Vulpian, Physiol. du système nerveux. p. 658.
270. Wundt. p. 201. Grundzüge der physiol. Psychologie. Leipzig. W. Engelmann 1893.
271. Grünhaagen, Lehrb. der Physiologie. p. 245. II. Bd.
272. Probst, Monatsschr. f. Psych. u. Neurol. 1900. p. 400.
273. Nothnagel, Topische Diagnostik. p. 22. Berlin 1879. Hirschwald.
274. Pitres, Mitgeteilt bei Lafforgue: Étude sur les rapports des lésions de la couche opt. avec l'hémianesth. Paris 1877.

275. Nothnagel, Topische Diagnostik. p. 225.
276. Gowers, Med. Times. 1877. Nr. 3.
277. Edinger, Deutsche Zeitschr. f. Nervenheilk. 1891. H. 3 u. 4.
278. Kirilzew, Neurol. Centralbl. Bd. 10. p. 310.
279. Eisenlohr, Beitr. zur Hirnlokalisation. Deutsche Zeitschr. f. Nervenheilkunde 1891. 5 u. 6.
280. Mendel, Sekundäre Degeneration. Neurol. Zentralbl. 1882. Nr. 11.
281. Henschen, Pathologie des Gehirns. Vol. II. p. 267—280.
282. Saenger, Alfred, Ein Fall von Hemianästhesie mit Sehstörungen und Pupillenanomalien. Jahrb. der Hamburger Staatskrankenanstalt. 1889.
283. v. Monakow, Gehirnpathologie. Wien 1897.
284. Anton, Wiener klin. Wochenschr. 1899. p. 48.
285. Schupfer, Neurol. Centralbl. Bd. XIX. 1900. p. 90.
286. Bechterew u. Mislawski, Neurol. Centralbl. X. 481.
287. Obersteiner, Anleitung zum Studium der nervösen Centralorgane. Leipzig und Wien. Deuticke 1901.
288. Bach, Zusammenfassende Darstellung und kritische Betrachtung der Erkrankungen der Vierhügelgegend etc. Zeitschr. f. Augenheilk. Bd. I. 1899.
289. Jacob, Deutsche Zeitschr. f. Nervenheilk. V. p. 188. 1894.
290. Eisenlohr, Zur Diagnose der Vierhügelerkrankung. Jahrbücher d. Hamburger Staatskrankenanstalten. I. Jahrg. 1889.
291. Rossolimo, Neurol. Centralbl. Nr. 14. 1896. p. 626. Über Hemianopsie vaskulären Ursprungs.
292. Geissler, Plötzliche Erblindung bei Hydrocephalus chron. 1873. p. 567. Archiv f. Heilkunde.
293. Ilberg, Ein Gumma in der Vierhügelgegend. Arch. f. Psychol. u. Nervenkrankh. XXVI. p. 363.
294. Henoch, Berliner klin. Wochenschr. 1864. Nr. 13.
295. Ferrier, Brain. April 1882.
296. Marina, Über multiple Augenmuskellähmungen. Leipzig und Wien. 1896. Franz Deuticke.
297. Hadlich, Arch. f. Psych. X. 1. p. 97.
298. Lichtheim, Käseknoten der Vierhügel, der die vorderen Zweihügel freigelassen hatte. Deutsche med. Wochenschr. Nr. 46. 1892.
299. Seidel, De Tumoribus cerebri. 1861. Jena Diss.
300. Ruel, Hemianopsia et cécité croisée simultanée. Thèse de Genève.
301. Weinland, Über einen Tumor der Vierhügelgegend. Arch. f. Psych. u. Nervenkr. XXVI. 1894. p. 363.
302. Kohts, Virchows Arch. 67. Bd.
303. Hall, Über Tumoren der Mittelhirnregion. Inaug.-Dissert. Heidelberg 1892.
304. Sachs, Disease of the Mid-brain Region. Amer. Journ. of the Medic. Sciences March 1891.
305. Gowers, Lancet. March 15. 1879.
306. Goldzieher, W., Centralbl. f. prakt. Augenheilk. Febr. 1893. p. 44.
307. Kolisch, Deutsche Zeitschr. f. Nervenheilk. 1893. 1. Heft. p. 18.
308. Bristowe, The Lancet 1886. Vol. I. 251.
309. Klebs-Fischel, Prager Vierteljahrsschr. Bd. 133. 1877.
310. Nothnagel, Über Geschwülste des Vierhügels. Wiener med. Wochenschr. Nr. 3. 1889.
311. Duffin, Lancet June 17—1876.
312. Annuske, Die Neuritis opt. bei Tumor cerebri. v. Graefes Arch. f. Ophth. Bd. XIX. 3. Abt. Bd. 165.
313. Fisher, Journ. of Ins. Jan. 1885.

314. Hope, O., Über einen Fall von Tumor der Vierhügel. Inaug.-Dissert. Halle 1888.
315. Kolisch, R., Zur Lehre von den posthemiplegischen Bewegungserscheinungen. Deutsche Zeitschr. f. Nervenheilk. 1893. 1. p. 14.
316. Pontoppidan, Neurolog. Centralbl. Nr. 24. 1885. p. 553.
317. Remak, Über das Auftreten der Stauungspapille bei Hirnblutungen. Berliner klin. Wochenschr. Nr. 48 u. 49. 1886.
318. Priestly-Smith, Lancet II. p. 1092.
319. Ellis, Arch. of Ophthalm. Vol. XXXVIII. p. 386.
320. Michel, Arch. f. Ophth. XXIII. 2. 220.
321. Meynert, Strickers Handbuch der Gewebelehre. p. 33.
322. Krause, Handbuch der Anatomie. p. 11.
323. Golgi, Organi centrali. p. 52—64.
324. Hammarberg, Studien über Klinik und Pathologie der Idiotie nebst Untersuchungen über die normale Anatomie der Hirnrinde. Upsala 1895, übersetzt von W. Berger.
325. Ramon y Cayal, Die Sehrinde. 1900. Studien über die Hirnrinde des Menschen. Übers. von Dr. J. Bresler. Leipzig. Barth 1901.
326. Edinger, Vorlesungen über den Bau der nervösen Centralorgane. 6. Aufl. pag. 301.
327. Donders, Die Anomalien der Refraktion und Akkommodation des Auges. Wien 1866.
328. H. Müller, Verhandlungen der physik.-med. Gesellschaft zu Würzburg. V. p. 411.
329. Gad, Der Energieumsatz in der Retina. Du Bois-Raymonds Arch. f. Physiol. 1894. p. 491.
330. Koenig u. Zumft, Über die lichtempfindliche Schicht in der Netzhaut des menschlichen Auges. Sitzungsb. d. k. preuss. Akad. d. Wissensch. zu Berlin. Sitzg. d. phys. math. Klasse vom 24. Mai 1894.
331. v. Kries, Über den Einfluss der Adaptation auf Licht- und Farbenempfindung und über die Funktion der Stäbchen. S. A. aus Berichte d. naturforschenden Gesellsch. zu Freiburg. IX. Heft 2.
332. Derselbe, Über die Abhängigkeit centraler und peripherer Sehschärfe von der Lichtstärke. Centralbl. f. Physiologie. 26. Jan. 1895. Heft 22.
333. Derselbe, Die Funktion der Netzhautstäbchen. Zeitschr. f. Psychologie u. Physiologie der Sinnesorgane. Bd. IX.
334. Charpentier, L'inertie rétinienne et la théorie des perceptions visuelles. Arch. d'ophth. VI. 114.
335. M. Schultze, Zur Anatomie und Physiologie der Retina. Arch. f. mikr. Anat. II. 1866. p. 255.
336. Aubert, Die Physiologie der Netzhaut. Breslau 1865. Morgenstern.
337. E. H. Weber, Der Tastsinn im Handwörterbuch der Physiologie. 1846. III. 2. p. 528,
338. v. Helmholtz, Handbuch der physiol. Optik. II. Aufl. p. 260.
339. Du Bois-Reymond, Arch. f. Ophth. XXXII. 3. 1.
340. Salzer, Akademie der Wissenschaften. Wien 1880. Januarheft 17.
341. Wertheim, Arch. f. Ophthalm. XXXIII. 2. 237.
342. Wolffberg, Über die Prüfung des Lichtsinns. Arch. f. Ophth. XXXI. 1. p. 1.
343. Koster, Archive d'Ophth. XV. p. 428 u. A. f. O. 41. 4. 1895.
344. Aubert, Handbuch der Augenheilkunde. v. Graefe-Saemisch. II. 589.
345. Groenouw, Über die Sehschärfe der Netzhautperipherie. Arch. f. Augenheilk. 1893. XXVI.
346. Guillery, Arch. f. Augenheilk. XXIII. 323.
347. Derselbe, Messende Untersuchungen über den Formensinn. Pflügers Arch. f. d. g. Physiol. Bd. 77. p. 321.
348. Snellen, Handb. d. Augenheilk. v. Graefe-Saemisch. III. 1 u. 4.
349. Riccò, Über die Beziehung zwischen dem kleinsten Sehwinkel und der Lichtintensität. Ref. Centralbl. f. prakt. Augenheilk. 1876. 122.

350. Uhthoff, Über das Verhältnis der Sehschärfe zur Beleuchtungsintensität. Verhandl. d. phys. Ges. zu Berlin, Sitzung v. 13. Febr. Nr. 6, 7, 8 u. Arch. f. Physiol. p. 231. 1885.
351. Kolbe, Über den Einfluss der relativen Helligkeit und der Farbe des Papiers auf die Sehschärfe. Pflügers Arch. f. d. ges. Physiol. Bd. 37. p. 562.
352. Boerma u. Walther, Untersuchungen über die Abnahme der Sehschärfe im Alter. Arch. f. Ophth. XXXIX. 2. p. 71.
353. Cohn, Über die Abnahme der Sehschärfe im Alter. Arch. f. Ophth. XL. 1. 326.
354. Donders, Die Anomalien der Refraktion und Akkommodation des Auges. p. 160.
355. Bloom u. Garten, Vergleichende Untersuchungen der Sehschärfe des hell- und dunkeladaptierten Auges. Pflügers Arch. f. d. ges. Physiol. Bd. 72. p. 372.
356. Wertheim, Über die indirekte Sehschärfe. Zeitschr. f. Psych. u. Physiol. d. Sinnesorgane. VII. 172.
357. A. Fick, Handb. d. Physiol. von Hermann. Bd. III. p. 157.
358. Erdmann, Verhandl. d. physik. Ges. in Berlin. Centralal. f. prakt. Augenheilk. 1884. 120.
359. A. E. Fick, Über Stäbchensehschärfe und Zapfensehschärfe. Arch. f. Ophth. XLV. 2. 336.
360. Stumpf, Über den psychologischen Ursprung der Raumvorstellung. Leipzig. 1873. 324.
361. Liebmann, Zur Analysis der Wirklichkeit. Strassburg bei Trübner 1876, daraus p. 36—39. Über die Phänomenalität des Raumes.
362. Überhorst, Die Entstehung der Gesichtswahrnehmung. Göttingen 1876.
363. Hering, Über das Gedächtnis als eine allgemeine Funktion der organischen Materie. Wiener Akademie. Vorirag vom 30. Mai 1870.
364. Schlodtmann, Ein Beitrag zur Lehre von der optischen Lokalisation bei Blind. geborenen. Arch. f. Ophth. LIV. 2.
365. Ziehen, Leitfaden der physiolog. Psychologie. p. 78. Jena, Fischer.
366. Cuignet, De la vision chez le tout jeune enfant. Ann. d'Ocul. LXVI. p. 117—126.
367. Genzmer, Untersuchungen über die Sinneswahrnehmungen des neugeborenen Menschen Inaug.-Dissert. Halle 1873.
368. Schoeler, Zur Identitätsfrage. Arch. f. Ophth. XIX. 1. p. 555.
369. Preyer, Die Seele des Kindes. Beobachtungen über die geistige Entwickelung des Menschen in den ersten Lebensjahren. Leipzig. 1—47.
370. Garbini, Evoluzione del senso cromatico nella infanzia. Schriften d. Akad. zu Verona. Bd. LXX. III. 1894.
371. Cheselden, Philosophical Transact. 1728. XXXV. p. 447. In Übersetzung ausführlich bei Helmholtz. Physiol. Optik. II. Aufl. p. 731.
372. Ware, Philosoph. Transact. 1801. XCI. p. 332—396.
373. Wardrop, Philosoph. Transact. 1826. III. 529—540.
374. Home, Philosoph. Transact. 1807. I. p. 834.
375. Grant, In Voigts Magaz. IV. 1. p. 21.
376. Hofbauer, Beiträge. II. 2. p. 249.
377. Trinchinetti, Arch. des sc. phys. et nat. de Genève. VI. 336. 1847.
378. Franz, Philos. Transact. 1841.
379. Hirschberg, Eine Beobachtungsreihe zur empiristischen Theorie des Sehens. Arch. f. Ophth. XXI. 1. 23—42 und Berl. klin. Wochenschr. XI. 1874. 621.
380. A. v. Hippel, Beobachtungen an einem mit doppelseitigem Katarakt geborenen erfolgreich operierten Kinde. Arch. f. Ophth. XXI 2. 101. 1874.
381. Dufour, Guérison d'un aveugle né. Extrait. de Bull. de la Soc. méd. de la Suisse rom. Lausanne. Imprimerie L. Cöbraz. 1876.
382. Recardou, Ref. Jahresb. f. Ophth. 1876. 142.
383. Dor, Rev. gén. d'Ophth. 1886.

384. Schmidt Rimpler, Zur empiristischen Theorie des Sehens. Sitzungsb. z. Förd. d. ges. Naturw. zu Marburg. Nr. 24. Dez. 1881. p. 41.
385. Gayet, Education d. sens de la vue chez une aveugle-née opérée a seize ans. Soc. d'anthropologie de Lyon 1884. Arch. d'Ophth. V. p. 391.
386. Armaignac, De la vision chez les aveugles nés qui recouvrent la vue. Rev. clin. d'oculist. p. 212. 1885.
387. Fischer, Bericht über ein achtjähriges Kind mit angeblich totaler Katarakt und dessen Verhalten während der ersten drei Wochen nach wiedererlangtem Sehen. Klin. Monatsschr. f. A. 1888. 461.
388. Mauthner, Über Seelenblindheit und Hemiopie. Wiener med. Wochenschr. 1880. 737, 765, 794.
389. Goldzieher, Zwei Fälle von beiderseitigem angeborenem Katarakt nebst Bemerkungen über das Sehenlernen Blindgeborener. Wiener med. Wochenschr. 1888. Nr. 2.
390. Rählmann, Zeitschr. f. Psychologie und Physiologie der Sinnesorgane. II. p. 53—96.
391. Uhthoff, Beiträge zur Psychologie und Physiologie der Sinnesorgane. Festschr. f. Helmholtz. p. 113. 1891 u. Zeitschr. f. Psychol. u. Physiol. d. Sinnesorgane. Bd. XIV. p. 197—241. 1897.
392. Grafé, Note sur un aveugle naissance opérée de la cataracte. Revue scientifique. II. p. 67.
393. Francke, Beiträge des Sehenlernens eines 26jährigen intelligenten Blindgeborenen. Beiträge z. Augenheilkunde von Deutschmann. XVI. p. 1. 1894.
394. Rählmann, Zeitschr. f. Psych. u. Phys. d. Sinnesorgane. Bd. VII. p. 113.
395. Ahlström, 1895. Skandinavisches Arch. f. Physiol. Bd. VII. p. 113.
396. Vurpas u. Eggli, Annales medico-physiologiques. Année LIV. T. IV. 1896.
397. Trombetta, Saggio di educazione visica negli op. di cat. congent. Clinica moderna. 1898. Nr. 17—19 u. Nr. 30.
398. Donders, Die Grenzen des Gesichtsfelds in Beziehung zu denen der Retina. Arch. f. Ophth. XXIII. 2. 255.
399. Schweigger, Hemiopie und Sehnervenleiden. Arch. f. Ophth. XXII. 3. 281—284.
400. Emmert, Arch. für Augenheilkunde. XI. 303.
401. Butz, Inaugural-Dissert. Dorpat 1883. Untersuchungen über die physiologische Funktion der Netzhautperipherie.
402. Groenouw, Arch. f. Ophth. XL. 2. 172.
403. Hirschberg, Zur Gesichtsfeldmessung. Centralbl. f. prakt. Augenheilk. IV. 1875.
404. Baas, Das Gesichtsfeld. Ein Handbuch etc. 1896. Stuttgart, Enke. p. 29.
405. Exner, Ein Versuch über die Netzhautperipherie als Organ zur Wahrnehmung der Bewegungen. Pflügers Arch. Bd. XXXVIII.
406. Aubert, Die Bewegungsempfindung. Pflügers Arch. Bd. XXXIX.
407. Förster, Das Kartennetz zur Eintragung des Gesichtsfeldes. Bericht über die XV. Versamml. d. ophth. Gesellsch. in Heidelberg. 1883.
408. v. Helmholtz, Physiologische Optik. Leipzig 1867.
409. Landolt u. Nuel, Versuch der Bestimmung des Knotenpunktes für excentrisch ins Auge fallende Lichtstrahlen. Arch. f. Ophth. XIX. 3.
410. Klug, Über Farbenempfindung bei indirektem Sehen. Arch. f. Ophth. XXI. 1.
411. Treitel, Über den Lichtsinn der Netzhautperipherie. Arch. f. Ophth. XXXV. 1 und Weitere Beiträge zur Lehre von den Funktionsstörungen des Gesichtssinns. Arch. f. Ophth. XXXVI. 3. u. XXXVII. 2.
412. O. Bull, Studien über Lichtsinn und Formensinn. Arch. f. Ophth. XXVII. 1.
413. Landolt u. Charpentier, Des sensations de lumière et de couleur dans la vision directe et indirecte. Compt. rend. I. 1878.
414. Schadow, Die Lichtempfindlichkeit der peripheren Netzhautteile etc. Arch. f. d. ges. Physiol. 1879. 19.

415. Delboeuf, Des nouveaux centres de la vision dans l'oeil humain. Ref. scientif. 1883. 32.
416. Schneller, Über eine praktische Methode, Sehschärfe und Gesichtsfeld bei herabgesetzter Beleuchtung zu prüfen. 53. Naturforscherversammlung zu Danzig 1880.
417. Müller-Lyes, Experimentelle Untersuchungen zur Amblyopiefrage. Arch. f. Anat. u. Physiol. 1887.
418. Senn, Beiträge zu den Funktionsprüfungen der Netzhautperipherie. Mitteil. aus d. Schweizer Kliniken. II. 12. 1895.
419. v. Graefe, Über die Gesichtsfeldmessung bei amblyopischen Affektionen. Arch. f. Ophth. II. 2.
420. v. Wecker, Klin. Monatsbl. f. Augenheilk. 1867. p. 275.
421. Aubert u. Förster, Untersuchungen über den Raumsinn der Retina. Arch. f. Ophth. III. 2.
422. Förster, Mensuration du champ visuel. Ann. d'ovul. 1868 u. Bericht d. per. internat. Kongresses. 1867.
423. Derselbe. Das Perimeter. Klin. Wochenschr. f. Augenheilk. 1869.
424. Möser, Das Perimeter und seine Anwendung. Inaug.-Dissert. Breslau 1869.
425. Ole Bull. Perimetrie. Bonn 1895 bei Cohen.
426. Groenouw, Über die beste Form der Gesichtsfeldschemata. Arch. f. Augenheilk. XXXI. Ergänzungsheft.
427. Aubert, Graefe-Saemisch Handbuch der Augenheilk. Bd. II. p. 595.
428. Placido, Über die Physiologie des Punctum coecum. Centralbl. f. prakt. Augenheilk. 1883. 121.
429. Landolt, Centralbl. f. med. Wissensch. 1871. Nr. 45.
430. Dobrowolsky, Klin. Monatsb. f. Augenheilk. 1871. p. 437.
431. Förster, Hemeralopie. Breslau 1857. p. 30.
432. Dobrowolsky, Über die Empfindlichkeit des Auges gegen die Lichtintensität der Farben im Centrum und auf der Peripherie. Pflügers Arch. f. Physiol. Bd. XII. p. 441—471.
433. Aubert, Über die Grenzen der Farbenwahrnehmung auf den seitlichen Teilen der Retina. Arch. f. Ophth. III. 2.
434. Klug, Über die Farbenempfindung bei indirektem Sehen. Arch. f. Ophth. XXI. 251.
435. Rählmann, Über die Farbenempfindungen in den peripheren Netzhautpartien. Inaug.-Dissert. Halle 1872.
436. Landolt, Farbenperzeption der Netzhautperipherie. Klin. Wochenschr. f. Augenheilk. XI. 1873 u. Centralbl. f. Augenheilk. 1877.
437. Donders, in Graefe-Saemisch, Handb. d. Augenheilk. III. p. 69.
438. Schön, Die Lehre vom Gesichtsfeld. Berlin 1874.
439. Hering u. Hillebrand, Über die spezifische Helligkeit der Farben. Sitzg. d. Wiener Akad., math.-naturw. Klasse. XCVIII. Abt. 3. p. 70. 1889.
440. Charpentier, De la vision avec les diverses parties de la rétine. Arch. de la physiol. norm. et pathol. IV. 1877.
441. Chodin, Über die Empfindlichkeit der Farben in der Peripherie der Netzhaut. Arch. f. Ophth. XXIII. 3.
442. Tschermak, Beobachtungen über die relative Farbenblindheit im indirekten Sehen. Arch. f. d. ges: Physiol, Bd. 82. p. 559.
443. Dobrowolsky. Arch. f. Augenheilk. 1. p. 9.
444. Hess, Über den Farbensinn bei indirektem Sehen. Arch. f. Ophth. XXXV. 4. 1.
445. Hering, Über die Hypotheseu zur Erklärung der peripheren Farbenblindheit. Arch. f. Ophth. XXXV. 4. p. 63.
446. Hillebrand, Über die spezifische Helligkeit der Farben. Sitzungsb. d. k. Akad. d. Wissensch. zu Wien. Math.-naturw. Klasse. XCVIII. Abt. 3. Febr. 1889.

447. Albert, Über die Änderung des Farbentons von Spektralfarben und Pigmenten bei abnehmender Lichtstärke. Ann. d. Physik u. Chemie. N. F. Bd. XVI. p. 129.
448. Hegg, Zur Farbenperimetrie. Arch. f. Ophth. XXXVIII. 3. 145.
449. Wolffberg, Eine einfache Methode, die quantitative Farbensinnprüfung diagnostisch zu verwerten. Klin. Monatsb. f. Augenheilk. 1886. 359.
450. Bohn, Photometrische Untersuchungen. Poggendorf, Annalen d. Physik. Ergänzungsbd. VI. p. 386—416.
451. Purkinje, Neue Beiträge zur Kenntnis des Sehens in subjektiver Hinsicht. 1825. Berlin. p. 109.
452. v. Kries, Über die absolute Empfindlichkeit der verschiedenen Netzhautteile im dunkeladaptierten Auge. Zeitschr. f. Psych. u. Phys. d. Sinne. XV. 5/6. p. 327.
453. Koenig, Über den menschlichen Sehpurpur und seine Bedeutung für das Sehen. Sitzungsbericht d. k. preuss. Akad. d. Wiss. zu Berlin. Physik.-math. Klasse. Sitzg. v. 21. Juni 1894.
454. Hering, Über angebliche Blaublindheit der Fovea centralis. Pflügers Arch. f. d. ges. Physiol. 57. p. 308.
455. Hering u. Sacker, Über den Einfluss der Macula lutea auf spektrale Farbengleichungen. Pflügers Arch. Bd. 54. p. 277.
456. Hering, Über individuelle Verschiedenheiten des Farbensinns. Lotos, Neue Folge. Bd. VI.
457. M. Schultze, Über den gelben Fleck der Retina. Bonn 1866.
458. Ole Bull, Studien über Lichtsinn und Farbensinn. Arch. f. Ophth. XXVII. 1. 54 u. Perimetrie. Bonn 1895. p. 16.
459. Chodin, Über die Abhängigkeit der Farbenempfindungen von der Lichtstärke. Samlg. physiol. Abhandl., herausgegeben von Preyer. Heft 7.
460. Landolt, Graefe-Saemisch, Handb. d. Augenheilk. I. Aufl. II. 132.
461. Krienes, Einfluss des Lichtes auf das Auge. Samml. zwangl. Abhandl. a. d. Gebiete d. Augenheilk. II. Bd. Heft 2/3. p. 8.
462. Parinaud, Les nouvelles ideés sur les fonctions de la rétine. Arch. d'Ophth. I. XVI. p. 87.
463. Hering, Arch. f. die gesamte Physiologie. LX. 519.
464. Kortes, Untersuchungen zur Lehre vom Farbensinn. Arch. f. Ophth. XLI. p. 1.
465. Hess, Archiv f. Ophth. LI. 225.
466. Shermann, Über das Purkinjesche Phänomen im Centrum der Netzhaut. Wundts Philosoph. Studien. Bd. XIII. 434.
467. Ladd-Franklin, Chr., Nature. Vol. 48.
468. Hess u. Hering, Untersuchungen an Totalfarbenblinden. Pflügers Arch. f. Physiol. Bd. 71. p. 105.
469. v. Hippel, Über einen neuen Fall von totaler Farbenblindheit. Bericht ü. d. 27. Versamml. d. ophth. Gesellsch. zu Heidelberg. p. 150, 158 u. 166.
470. Uhthoff, Kurzer Bericht über die Untersuchung eines Falles von kongenitaler totaler Farbenblindheit. Bericht über die 27. Versammlung der ophth. Gesellsch. zu Heidelberg, p. 150, 158 u. 166.
471. Pflüger, Beobachtungen an Totalfarbenblinden. Bericht über die 27. Versammlung der ophth. Gesellsch. zu Heidelberg, p. 150, 158 u. 166.
472. Wilbrand, Die hemionopischen Gesichtsfeldformen und das optische Wahrnehmungscentrum. Wiesbaden 1890. J. F. Bergmann. p. 13.
473. Förster, Ophthalm. Beiträge. 1862. p. 57.
474. Donders, Arch. f. Ophth. 1871. XVII. 2. 13.
475. Hering, Phys. Beiträge. V. 1864. p. 344.
476. Derselbe, Handb. der Physiologie von Hermann. Bd. III. p. 437.
477. Dove, Poggendorffs Annalen. 1847. LXXI. p. 118.
478. Wheatstone, Philosoph. Transact. 1838. II. 371.

479. Storch, Klin. Monatsbl. f. Augenheilk. XXXIX. 778.
480. Lissauer, Arch. f. Psych. XXI. p. 222.
481. Schultze, M., Über Stäbchen und Zapfen der Retina. Arch. f. mikr. Anatom. III. 215. 237. 371.
482. Kühne, Über die Verbreitung des Sehpurpurs im menschlichen Auge. Untersuch. a. d. physiol. Institut zu Heidelberg. 1878. I. Bd. p. 105.
483. Hering, Über die angebliche Blaublindheit der Fovea centralis. Pflügers Arch. Bd. 61, p. 606.
484. Koenig u. Brodhun, Sitzungsber. der Kgl. preuss. Akad. d. Wissenschaften. 1888. Mathemat.-naturwissenschaftl. Klasse.
485. Treitel, Über das Wesen der Lichtsinnstörung. Arch. f. Ophth. 1887. XXXIII. 1. p. 61 u. 64.
486. Tschermak, Die Ergebnisse der Physiologie. 1902. p. 707. Wiesbaden, Bergmann.
487. Fechner, Über einige Verhältnisse des binokularen Sehens. Abhandl. d. sächsischen Gesellsch. d. Wissensch. Bd. VII. 1860. p. 373.
488. Breuer u. Pertz, Zeitschr. f. Psych. u. Phys. d. S. O. Bd. XV. 1897. p. 327.
489. Buttmann, Untersuchungen über Sehschärfe. Dissert. Freiburg 1896.
490. Koester, F., Über Stäbchen- und Zapfenschärfe. Centralbl. f. Physiol. Bd. X. 433. 1896.
491. Fuchs, Lehrb. der Augenheilk. 1889. p. 569.
492. Grailich, Beitrag zur Theorie der gemischten Farben. Wiener Sitzungsber. 1854. Bd. XII. 783 u. XIII. 201.
493. Dove, Über den Einfluss der Helligkeit einer weissen Beleuchtung auf die relative Intensität verschiedener Farben. Poggendorffs Ann. Bd. 85. 1852. 397.
494. Parinaud, Sur l'intensité lumineuse des couleurs spectrales. C. R. de l'ac. fr. Nov. 1884. p. 123, 57, 85, 104.
495. Woinow, Beiträge zur Farbenlehre. Arch. f. Ophth. XXI. 1. 233.
496. Preyer, Über den Farben- und Temperatursinn mit besonderer Rücksicht auf Farbenblindheit. Pflügers Arch. Bd. 25. p. 31.
497. Ladd-Franklin, Eine neue Theorie der Lichtempfindungen. Zeitschr. f. Psych. u. Phys. d. S. O. IV. 211.
498. Hering, Über das sog. Purkinjesche Phänomen. Pflügers Arch. 60. p. 519.
499. Koenig, Bemerkungen über angeborene totale Farbenblindheit. Zeitschr. f. Phys. u. Psych. d. S. O. XX. 425.
500. Uhthoff, Ein Beitrag zur kongenitalen totalen Farbenblindheit. Zeitschr. f. Phys. u. Psych. d. S. O. XX. 326.
501. Nagel, Arch. f. Augenheilk. Bd. 44. p. 153.
502. Uhthoff, Ein weiterer Beitrag zur angeborenen totalen Farbenblindheit. Zeitschr. f. Phys. u. Psych. d. S. O. XXVII. 344.
503. v. Kries u. Nagel, Über Farbensysteme. Zeitschr. f. Phys. u. Psych. d. Sinnesorgane. XIII. 241 u. 473.
504. Hess u. Hering, Weitere Untersuchungen über totale Farbenblindheit. Zeitschr. f. Psych. u. Phys. d. S.-O. Bd. 29. p. 99.
505. Hess, Arch. f. Ophth. Bd. 51. II. 225 u. Weitere Untersuchungen über totale Farbenblindheit. Zeitschr. f. Phys. u. Psych. d. S.-O. Bd. 29. p. 99.
506. Hering, Über Holmgrens vermeintlichen Nachweis der Elementarempfindungen des Gesichtssinns. Pflügers Arch. Bd. 41. p. 1.
507. Derselbe, Untersuchung eines total Farbenblinden. Pflügers Archiv. Bd. XLIX p. 563.
508. Derselbe, Beiträge zur Physiologie. Leipzig, Engelmann. p. 132.
509. Wilke, A., Über komplementäre Raumvorstellungen. Prometheus. Jahrgang XIV. Nr. 677. 1902.

510. Hering, Beitrag zur Lehre vom Simultankontrast. Zeitschr. f. Physiol. u. Psychol. der Sinnesorgane. Bd. I.
511. Hess, Experimentelle Untersuchungen über die Nachbilder bewegter leuchtender Punkte. Arch. f. Ophth. 1897. 3. 445.
512. Exner, Über den Sitz der Nachbilder im Centralnervensystem. (Protokoll d. chem.-physikal. Gesellsch. zu Wien, 18. März.) Exners Repert. d. Physik. XX. p. 374.
513. Parinaud, Du siège cérébral des images accidentelles ou consécutives. Société de Biologie. Séance du 22. Avril 1882.
514. Hillebrand, Über die spezifische Helligkeit der Farben. Sitzungsber. d. Kaiserl. Akad. d. Wissensch. zu Wien, mathemat.-naturw. Klasse. XCVIII. Abt. 3. Febr. 1889.
515. Kuhnt, Über farbige Lichtinduktion. Arch. f. Ophth. XXVII. 3. p. 1.
516. v. Kries, Über Ermüdung des Sehnerven. Arch. f. Ophth. XXIII. 2. p. 1.
517. Fick u. Gürber, Über Erholung der Netzhaut. Arch. f. Ophth. XXXVI. 2. 245.
518. Siegfried, Beiträge zur Augenheilkunde. 1896. Heft 22.
519. Dufour, Bullet. de la soc. méd. de la suisse romande. 1879.
520. Haab, Über Schädigung des Auges durch Sonnenlicht. Med. chir. Rundschau 1882. Heft 8.
521. Exner, Über den Erregungsvorgang im Sehnervenapparat. Wiener akad. Sitzungsber. 65. III. p. 59—70 1872.
522. Lehmann, Pflügers Archiv f. d. gesamte Physiol. XXXVI. p. 580. 1885.
523. Hering, Zur Theorie der Vorgänge in der lebendigen Substanz. Lotos. Bd. IX.
524. Ebbinghaus, Grundzüge der Psychologie. Leipzig 1902.
525. Nagel, W., Über den Ort der Auslösung des Blendungsschmerzes. Klin. Monatsschr. f. Augenheilk. Bd. XXXIX. 879; ferner Klin. Monatsschr. f. Augenheilk. XLI. I. 455.
526. v. Frey, M., Die Gefühle und ihr Verhältnis zu den Empfindungen. Antrittsvorlesung. Leipzig (Bezold) 1894.
527. Müller-Lyer, Experimentelle Untersuchungen zur Amblyopiefrage. Arch. f. Anat. u. Physiol. Physiol. Abt. 1887. p. 400.
528. Koester, Stäbchen- und Zapfensehschärfe. Centralbl. f. Physiol. X. Nr. 15. p. 433.
529. Kühne, Untersuchungen des physiol. Instituts der Universität Heidelberg. Bd. III. Heft 1 u. 2. Bd. IV. Heft 3.
530. Boll, Arch. f. Anat. u. Physiol. 1877. p. 4.
531. Schneller, Zur Lehre von der Ernährung der Netzhaut. Arch. f. Opht. XXVI. 1. 1.
532. Kühne, Handbuch der Physiologie von Hermann. III. Bd. p. 312.
533. Kühne u. Steiner, Untersuchungen aus dem physiologischen Institut zu Heidelberg III. 327. 1880.
534. Lodato, Sui movimenti dell' epitelio pigmentato della retina. Appunti critici Archiv. di Ottalmol. V. p. 398.
535. Roux, Arch. d'ophth. Juin 1898.
536. Engelmann, Pflügers Arch. XXXV. p. 498.
537. Fick, A. E., Arch. f. Ophth. XXXVII. 2.
538. Lodato, Ricerche sulla fisiologia dello strato neuroepitheliale della retina. Archivio di Ottalmol. III. p. 141.
539. Guglio, Annali di Ottalmologia. 1894.
540. Engelmann, De bewegingen von kegels en pigment in de retina onder de invloed van het licht. Kgl. Akad. v. Wetenschappen in Amsterdam. Zitting von 28. Juni u. Onderzoek in het physiologisch. Laborat. te Utrecht 3de reeks. IX. p. 143.
541. Engelmann u. van Genderen Stort, Pflügers Archiv f. die gesamte Physiol. XXXV. 498. 1885.
542. Gradenigo, Intorno all influenza della Luce e del Calore sulla Retina della Rana. Padova, Stabilimento Prosperini. 1885.
543. Birsch-Hirschfeld, Beitrag zur Kenntnis der Netzhautganglienzellen unter physiologischen und pathologischen Verhältnissen. Arch. f. Ophth. L. p. 166.

544. Mann, Veränderung der Zellen des Sehcentrums durch Belichtung der Augen. Centralblatt f. prakt. Augenheilk. XVIII. p. 310.
545. Lodato, Contributo alle fisiologia di retina. Arch. di Ottalmol. Vol. VII. p. 335.
546. Holmgren, Nord. med. Arkiv. III. 3. Nr. 18. p. 2.
547. Derselbe, Über die Retinaströme. Untersuch. aus d. physiol. Institut zu Heidelberg. III. p. 278. 1880.
548. Dewar u. McKendrick, The physiolog. section of ligth. Journ. of anat. and phys. Nr. XII. p. 275—282.
549. Dewar, L'action physiologique de la lumière. Revue scientifique. Tom. XVI (2me serie Tom. IX). Nr. 22. 27. Nov. 1875. p. 516—520.
550. Kühne u. Steiner, Über das elektromotorische Verhalten der Netzhaut. Untersuch. a. d. physiol. Institute zu Heidelberg. III. 327. 1880.
551. Hünstedt u. Nagel, Die Verteilung der Reizwerte für die Froschnetzhaut im Dispersionsspektrum des Gaslichts, mittelst der Aktionsströme untersucht. Bericht der naturf. Gesellsch. zu Freiburg i. Br. XI. p. 139. 1900.
552. Fuchs, Über eine neue entoptische Erscheinung bei Bewegung des Augapfels. Arch. f. Ophth. XXVII. 3. p. 33.
553. Purkinje, Zur Physiologie der Sinne. Bd. I. 126. II. 115.
554. Czermak, Wiener Sitzungsber. d. G. d. A. XXVII. 78.
555. Exner, Zur Kenntnis von der Regeneration in der Netzhaut. Arch. f. d. ges. Phys. XVI. 407.
556. Kühne, Beobachtungen über Druckblindheit. Untersuch. a. d. physiol. Institut zu Heidelberg. II. 1. p. 46.
557. Liepmann, Arch. f. Psych. u. Neurol. XXVII. p. 172.
558. Schmidt-Rimpler, Delirien nach Verschluss der Augen und im Dunkelzimmer. Arch. f. Psych. IX. 3. p. 233.
559. Finkelstein, Über optische Phänomene bei elektrischer Reizung des Sehapparates.
560. Schliephake, Zur Kenntnis der Einwirkung des galvanischen Stroms auf das menschliche Auge. Pflügers Arch. f. Physiol. VIII. p. 565.
561. Müller, Über die galvanischen Gesichtsempfindungen. Zeitschr. f. Psych. u. Physiol. d. Sinnesorgane. Bd. XIV. p. 329—374.
562. Fick, Handbuch der Physiologie von Hermann. Bd. III. p. 149.
563. Bernstein, Untersuchungen über den Erregungsvorgang im Nerven- und Muskelsystem. Heidelberg 1871. p. 131—139.
564. Kallius, Untersuchungen über die Netzhaut der Säugetiere. Anat. Hefte, herausgeg. von Merkel u. Bonnet. Jahrg. 1894. p. 529.
565. Mach, Archiv von Reichert u. R. du Bois. 1865. p. 629. Wiener Akad. Ber. 1866. Bd. 52. p. 303. Bd. 54. II. p. 131 u. 393. 1868. Bd. 57. II. p. 11.
566. Watson, The Practitioner. Nr. 47. May 1871.
567. Dimmer, Beiträge zur Anatomie und Physiologie der Macula lutea des Menschen. Leipzig u. Wien. Deuticke 1894.
568. Hermann, Pflügers Archiv f. Physiol. 65. p. 599. 1897.
569. Koenig, v. Graefes Arch. f. Ophthalm. XXX. 3. 329.
570. Rampoldi, Arnali di Ottalmolog. XVIII. p. 487.
571. Grossmann, Brit. med. Journ. II. p. 1041. 1888.
572. Tschiriew, Compt. rend. CXIX. 22. p. 915. 1894.
573. Heuse, Arch. f. Ophth. XVIII. 2. 236—244.
574. Baréty, Journ. d'ophth. I. p. 455—457.
575. Boll, Arch. f. Anat. u. Physiol. Physiol. Abt. I. p. 23. Anmerk.
576. Ewald, Untersuchungen aus d. physiol. Institut zu Heidelberg. II. 241. 1878.
577. Haab, Klin. Monatsbl. f. Augenheilk. 1879. p. 388.
578. Engelmann u. van Genderen Stort, Pflügers Arch. f. d. gesamte Physiologie. XXXV. 458. 1885.

597. Nahmmacher, Über den Einfluss reflektorischer und centraler Opticusreizung auf die Stellung der Zapfen in der Froschnetzhaut. Pflügers Arch. f. d. ges. Physiol. Bd. 53. p. 375.
580. Lodato, Arch. di Ottalm. Vol. VIII. p. 46.
581. Donders, Onderzockingen gedaan in het physiol. Laborat. d. Utrecht. Hoogerchoi. VI. 134.
582. Landesberg, Klin. Monatsbl. f. Augenheilk. 1883. Jan. p. 7.
583. Neftel, Galvanotherapeutics. New York. D. Appleton u. Co. 1871. 82.
584. Schmidt-Rimpler, Über die spezifische Reaktion des Sehnerven auf mechanische Reize. Centralbl. f. d. med. Wissensch. 1882. Nr. 1.
585. Hamburger, De doorsnijding van den nervus opticus bij Kikvroschen, in verband mit de beweging van pigment en Kegels in het netolies, onder den invloed van light en duister. Feestbundel a F. C. Donders. Amsterdam. p. 285. 1888.
586. v. Bechterew, Die partielle Kreuzung der Sehnerven in dem Chiasma höherer Säugetiere. Neurol. Centralbl. XVII. 199.
587. Römer, Zur Frage des Blendungsschmerzes. Zeitschr. f. Augenheilk. Bd. VIII. 1902.
588. Exner, Über das Sehen von Bewegungen und die Theorie des zusammengesetzten Auges. Wiener Akademieberichte. Bd. 72. III. Abt. 1875. Juliheft.
559. v. Fleischel, Zur Physiologie der Retina. Wiener med. Wochenschr. Nr. 10 u. 11. p. 273. 1884.
590. Hering, Pflügers Arch. f. d. ges. Physiol. Bd. 54. S. 277.
591. Gowers, Lancet 1879.
592. Westphal, Charité-Annalen VI.
593. Hughlings-Jackson, Colured vision as an „aura" in epilepsy. Brit. med. Journ. Febr. 7. Ophth. Hosp. Rep. VIII. p. 91.
594. Robertson, A., Epilepsi aphoria and hemiplegia, coloures vision. Brit. med. Journ. Apr. 18. p. 515. 1874.
595. Förster, R., Ophthalmol. Beiträge. Berlin 1862. p. 1—66.
596. Pausch, Die Furchen und Wülste am Grosshirn des Menschen. 1879.
597. Wernicke, Lehrbuch der Gehirnkrankheiten. 1881. Kassel. Theod. Fischer.
598. Krause, Allgemeine mikroskopische Anatomie. 1876.
599. Bischoff, Die Gehirnverletzungen des Menschen. 1868.
600. Eckert, Die Hirnwindungen des Menschen. 1883.
601. Kaes, Theod., Beiträge zur Kenntnis des Reichtums der Grosshirnrinde an markhaltigen Nervenfasern. Arch. f. Psych. Bd. XXV p. 75.
Derselbe, Über die markhaltigen Nervenfasern in der Grosshirnrinde des Menschen. Neurol. Centralbl. Bd. 13 p. 410.
Derselbe, Beiträge zur Kenntnis des Markfaserngehaltes der Grosshirnrinde bei Idioten mit vergleichenden Rindenmessungen. Monatsschr. f. Psych. u. Neurol. Bd. I.
602. Obersteiner, Ein porencephalisches Gehirn. VIII. Heft der Arbeiten aus dem neurologischen Institut. Wien 1902.
603. Brückner, Zur weiteren Kenntnis des Reichtums der Grosshirnrinde des Menschen an markhaltigen Nervenfasern. Monatsschr. f. Psychol. u. Neurol.
604. Probst, Monatschr. f. Psychol. u. Neurol. Bd. IX. p. 179. 1900.
605. Flechsig, Die Lokalisation der geistigen Vorgänge. Leipzig, Veit & Co. 1896.
606. Berl, Viktor, Beziehungen der Sehbahn zu dem vorderen Zweihügel der Kaninchen. VIII. Heft d. Arbeiten a. d. neurol. Institute Obersteiners in Wien. 1902.
607. Troschin, Die kortikale Schleife. Neurol. Centralbl. 1902. p. 142.
608. Ernst, Über die absteigenden Verbindungen der Sehhügel und vorderen Vierhügel. Neurol. Centralbl. 1902.
609. Edinger, Vorlesungen über die nervösen Centralorgane. 6. Aufl. p. 152.
610. Münzer u. Wiener, Monatsschr. f. Psychol. u. Neurol. XII. 1902. p. 241. Ergänzungsheft.

611. v. Monakow in Asher u. Spiro, Die Ergebnisse der Physiologie. 1902. pag. 649. J. F. Bergmann, Wiesbaden.
612. Marburg, Basale Opticuswurzel und Tractus peduncularis transversus. Arbeiten a. d. Obersteinerschen Neurol. Institut zu Wien. X. Heft. 1903.
613. Flechsig, Neurol. Centralbl. 15. Jahrg. 1896. 2—4.
614. v. Niessl-Mayendorff, Vom Fascic. longit. inf. Arch. f. Psych. 37. Bd. 2. Heft. 1903.
615. Schweigger, Notiz über die mediane Gesichtsfeldgrenze. Arch. f. Ophth. XXV. 4. p. 254.
616. Donders, Arch. f. Ophth. XXIII. 2. 255.
617. Henschen, Revue critique de la doctrine sur le centre cortical de la vision. Paris 1900. Steinheil. p. 35.
618. Derselbe, Neurol. Centralbl. XVII. p. 194.
619. Ramon y Cajal, Die Struktur des Chiasma opticum. Leipzig 1899. A. Barth. p. 35.
620. Henschen, La Projection de la rétine sur la corticalité calcarine. Paris 1903.
621. Derselbe, Klinische und anatomische Beiträge zur Pathologie des Gehirns. IV. Teil. p. 114.
622. Henschen-Nordenson, Klinische und anatomische Beiträge zur Pathologie des Gehirns. II. Teil.
623. Sachs, Arbeiten aus der psych. Klinik zu Breslau. 1895. II.
624. Laqueur u. Schmidt, Arch. f. path. Anat. u. klin. Med. Bd. 158. 1899.
625. Küstermann, Monatsschr. f. Psychiatrie u. Neurologie. II. Heft 5.
626. Ramon y Cajal, Die Struktur des Chiasma nebst einer allgemeinen Theorie der Kreuzung der Nervenbahnen. Deutsch von Bresler. Leipzig 1899.
627. Philipsen, H, Untersuchungen des Lichtsinnes und die klinische Bedeutung dieser Untersuchung. Hospit. Bd. Nr. 33—34. 1886.
628. Fick, A., Handbuch der Physiologie von Hermann, p. 211.
629. Ebbinghaus, Grundzüge der Psychologie. p. 230.
630. Biedermann, Elektrophysiologie. Jena 1895. p. 714.
631. Pflüger, Untersuchungen über die Physiologie des Elektrotonus. Berlin 1859.
632. Hermann, Zur Theorie der Erregungsleitung und der elektrischen Erregung. Pflügers Archiv. Bd. 75. 1899. p. 574—590.
633. Boruttau, Die Therapie der Nervenleitung. Pflügers Archiv. Bd. 76. 1899.
634. Hering, Zur Theorie der Vorgänge in der lebendigen Substanz. Lotos. Bd. IX. 1889.
635. Bernstein, Neue Theorie der Erregungsvorgänge und elektrischen Erscheinungen der Nerven- und Muskelfasern. Untersuchungen aus dem physiol. Institut zu Halle. Heft 1. 1888.
636. Derselbe, Zur Konstitution und Reizleitung der lebenden Substanz. Biol. Centralbl. Bd. XIX. 1899.
637. Hörmann, Die Kontinuität der Atomverkettung, ein Strukturprinzip der lebendigen Substanz. Jena 1899. p. 254.
638. Bethe, Allgemeine Anatomie und Physiologie des Nervensystems. Leipzig, Thieme. 1903.
639. Du Bois-Reymond, Cl., Arch. f. Physiolog. 1888. p. 394.
640. Wilbrand, Über die diagnostische Bedeutung des Prismenversuches zwischen der basalen und der supranukleären homonymen Hemianopsie. Zeitschr. f. Augenheilk. Bd. I.
641. Christiani, Experimentelle Beiträge zur Physiologie des Kaninchenhirns und seiner Nerven. Monatsber. der Berliner Akademie. Febr. 1881. p. 213.
642. Wingenroth, Winkler, C. u. Wiardi Beckmann, Koninkl. Acad. v. Wetenschap. 25. März 1899 u. Nederl. Tijdschr. v. Genesk. I. p. 695.

643. Probst, Zur Anatomie und Physiologie experimenteller Zwischenhirnverletzungen. Zeitschr. f. Nervenheilk. XV. p. 163.
644. Erb, Krankheiten des Rückenmarks. 1878. p. 47.
645. Foerster, Otfried, Die Physiologie und Pathologie der Koordination. Jena 1902. Fischer.
646. Bunge, Lehrb. der Physiologie des Menschen. I. 205.
647. Duchenne, Physiologie der Bewegungen. Übersetzt von Wernicke 1885. Cassel u. Berlin.
648. Strümpell, Über ausgebreitete Anästhesien. Deutsches Archiv f. klin. Medizin Bd. XXII.
649. Langendorff, Du Bois Arch. f. Physiol. 1877.
650. Frenkel, Die Behandlung der tabischen Ataxie. 1900. Leipzig. p. 143.
651. Henschen, Projection de la retine sur la corticalité calcarine. Paris 1903. p. 12.
652. Dufour, Sur la vision nulle dans l'hémiopie. Revue med. de la suisse romande. 20. August 1889.
653. Allen Starr, Americ. Journ. of med. science. CLXXIV. April.
654. Plateau, Sur des reactions que l'auteur éprouve dans les yeux. Bullet. de l'Acad. Belgique. 3me ser. III. Nr. 3. Mars 1882.
655. Förster, Graefe-Saemisch: Handb. d. Augenheilk. Bd. VII. p. 113.
656. Uhthoff, Bericht über die 27. ophth. Gesellschaft zu Heidelberg 1898.
657. Lamy, Hémianopsie avec hallucinations dans la partie absolu du champ de la vision. Revue neurolog. Nr. 5. 1895.
658. Anton, Arch. f. Psych. u. Nervenkr. Bd. XXXII. p. 86.
659. Manteuffel, St. Petersburger Wochenschr. Nr. 10. 1897.
660. Schirmer, Ph., Subjektive Lichtempfindung bei totalem Verlust des Sehvermögens durch Zerstörung der Rinde beider Hinterhauptslappen. Inaug.-Dissertation Marburg 1895.
661. Peterson, F., Homonymous hemiopic hallucinations. New York med. Journ. 30. Aug. 1891.
662. Derselbe, A record note upon homonymous hemiopic hallucinations. New York med. Journ. 31. Jan. 1892.
663. de Schweinitz, A case of homonymous hemiopic hallucinations, with lesion of the right optic tract. New York med. Journ. 2. Mai 1891.
664. de Jong, Neurolog. Centralbl. Nr. 10. 1884.
665. Schnabel, Über Geistesstörungen nach Augenoperationen. Bericht d. naturwissenschaftl. Vereins in Innsbruck. XIII. Juli 1882—83.
666. Bielski, St., Über reine Hallucinationen im Gebiete des Gesichtssinnes im Dunkelzimmer der Augenkranken. Dorpat 1884.
667. Hoppe, Der entoptische Inhalt des Auges und das entoptische Sehfeld beim hallucinatorischen Sehen. Allgem. Zeitschr. f. Psychiatrie 1887. p. 438.
668. Geissler, Über die Phantasmen während des Einschlafens. Klin. Monatsbl. f. Augenheilk. 1871. p. 83—94.
669. Nägeli, Über selbstbeobachtete Gesichtserscheinungen. Sitzungsber. d. Münchener Akad. d. Wissensch. 1868. I. p. 503.
670. v. Monakow, Neurolog. Centralbl. IX. p. 508.
671. Saenger-Kast, Ein Fall von kortikaler Hemianopsie. Festschrift zur Eröffnung des Neuen Allgem. Krankenhauses zu Hamburg-Eppendorf. 1889.
672. Noyes, Journal of nervous and mental diseases. 1889. XIV. p. 366.
673. Westphal, Zur Lokalisation der Hemianopsie und des Muskelgefühls beim Menschen. Charité-Annalen. VII. p. 466.
674. Touche, Deux cas de ramollissement de centres corticaux de la vision avec autopsie. Arch. général de med. 1898. Juin.

675. Wilbrand, Ophthalmiatrische Beiträge zur Diagnostik der Gehirn-Krankheiten. Wiesbaden 1884. J. F. Bergmann.
676. Schwarz, Die Funktionsprüfungen des Auges und ihre Verwertung für die allgemeine Diagnostik. Berlin 1904. p. 164.
677. Wolfberg, Wochenschr. f. Therapie u. Hygiene des Auges. Jahrg. 2. Nr. 15.
678. Selenkowski, Ref. Jahresber. f. Ophth. 1900. 294.
679. Magnus, Centralbl. f. prakt. Augenheilk. 1880. 373.
680. Landolt, Arch. d'Ophth. 1881. p. 114.
681. Rählmann, Zeitschr. f. Augenheilk. II. 315 u. 403.
682. Querenghi, Annal. d'oculist. Tom. CVI. p. 333.
683. Dor, Revue générale d'ophthalmologie. Tom. IV. Nr. 9. 1885.
684. Snell, Simeon, Brit. med. Journ. 1892. 30. Jan.
685. Becker, Ein Fall von einseitiger totaler Farbenblindheit. Archiv für Ophthalm. XXV. 2.
686. Holmgren, Centralbl. f. med. Wissensch. 1880. Nr. 49 u. 50.
687. v. Hippel, Arch. f. Ophth. XXVI. 2. 176.
688. Shufeldt, Med. Rew. New York. XXXIII. 319.
689. Snell, Simeon, Centralbl. f. prakt. Augenheilk. XV. 513. Fall 1.
690. Landois, Lehrbuch d. Physiologie. 10. Aufl. 1900.
691. Flourens, Recherches expérimentales sur les propriétes et les fonctions du système nerveux. 1842.
692. Mayo cfr. Budge, Über die Bewegungen der Iris. Braunschweig 1855. 92.
693. Budge, Über die Bewegungen der Iris. 1855.
694. Knoll, Beitr. z. Physiol. d. Vierhügel. Giessen 1869.
695. Adamük, Centralbl. f. med. Wissensch. 1870. Nr. 12.
696. Hensen u. Völkers, Graefes Arch. f. Ophth. Bd. 24. Abt. I. 1878.
697. Bechterew, Über den Verlauf der die Pupillen verengernden Nervenfasern im Gehirn. Sitzg. d. Petersb. psych. Gesellsch. Nov. 1882.
698. Baas, Die semiotische Bedeutung der Pupillenstörungen. Halle 1896. Marhold.
699. L. Bach u. H. Meyer, Graefes Arch. LV. Bd. 3. Heft. 1903. (Bach, Deutsche Zeitschr. f. Nervenheilk. Bd. 17. 1900. p. 428.)
700. Massaut, Arch. f. Psych. Bd. 28. p. 432.
701. Henschen, l. c. klin. u. anat. Beitr. zur Pathol. des Gehirns.
702. Mendel, Deutsch-med. Wochenschr. 1889. Nr. 47.
703. Probst, Über den Verlauf der Sehnerven und deren Endigung im Zwischen- und Mittelhirn. Monatsschr. f. Psych. u. Neur. Bd. VIII.
704. Nothnagel, Topische Diagnostik. Berlin 1879. Hirschwald.
705. v. Monakow, Gehirnpathologie. 1897. Wien.
706. Oppenheim, Die Geschwülste des Gehirns. 1896. p. 119.
707. Steffen, Berliner klin. Wochenschr. 1864. Nr. 20.
708. Bruns, Die Geschwülste des Nervensystems. Bd. 1898. 145.
709. Hope, Über einen Fall von Tumor der Vierhügel. Inaug.-Diss. Halle 1888.
710. Weinland, Arch. f. Psych. Bd. XXVI. Heft 2.
711. Schwarz, Die Funktionsprüfungen des Auges. Berlin 1804.
712. Meisling, Ref. Jahrb. f. Ophthalm. 1897. 314.
713. Swanzy, Ophthalmol. Societys Transactions. Vol. III.
714. Eperon, Archives d'ophthalmologie. IV. 1884. Juillet-Août.
715. Meisling, Ref. Jahresb. f. Ophth. 1897. p. 314.
716. Ziehl, Verhandl. d. Gesellsch. deutscher Naturf. u. Ärzte. 67. Vers. zu Lübeck. II. Teil. II. Hälfte. p. 184. 1895.
717. Gaudenzi, Ref. Jahresb. f. Ophthalm. 1899. 476.
718. Charpentier, De la vision avec les diverses parties de la rétine. Thèse de Paris. 1877.

719. Samelsohn, Ein Fall von Hemiachromatopie. Berliner klin. Wochenschr. 1890. p. 331. Niederrhein. Gesellsch. zu Bonn.
720. Verrey, Archives d'ophthalmologie. Juillet-Août 1888.
721. Uhthoff, Berliner klin. Wochenschr. Nr. 12. 1897.
722. Samelsohn, Centralbl. f. Wissensch. 1881. Nr. 47 u. 50.
723. Bjerrum, Ref. Centralbl. f. prakt. Augenheilk. 1881. 471.
724. Steffan, Arch. f. Ophth. XXVII. 2. 1881.
725. Alexander, Arch. f. Ophth. XV. III. 102.
726. Quaglino, Giornale d'oftalmologia. 1867.
727. Schoeler u. Uhthoff, Beiträge zur Pathologie des Sehnerven und der Netzhaut. Berlin 1884. H. Peters. p. 88.
728. Mackay u. Dunlop, Scottish med. and surgical Journ. 1899. December.
729. Hering, Die Lehre vom binokularen Sehen. 1868. p. 23.
730. Knies, Die Beziehungen des Sehorgans und seine Erkrankungen zu den übrigen Krankheiten des Körpers und seiner Organe. J. F. Bergmann. 1893. V. 77.
731. Meissner, Beiträge zur Physiologie der Sehorgane. 1854. p. 93.
732. Berger, Breslauer ärztl. Zeitschr. 1885. Nr. 1.
733. Lannegrace, Revue gén. d'ophthalm. T. VII. Nr. 11. p. 518.
734. Hirschberg, Centralbl. f. prakt. Augenheilk. XXIII. 49.
735. Rau, Centralbl. f. prakt. Augenheilk. XXIII. 47.
736. Higier, Ref. Virchows Jahresber. II. 1. p. 65.
737. Uhthoff, Allgemeine med. Centralzeitung. 1900. Nr. 96.
738. Roncali, D. B., Intorno all' influenza della vista ripristinarsi della funzione deambulatoria negli animali privati parzialmente o totalmente del cerveletto. Nota preliminare. Policlinico 1899. p. 477.
739. Sgobbo, Sulla fisio-patologia de tubercoli quadrigemini. Il manicomio moderno. Anno XVI. Nr. 1900. p. 43.
740. v. Gehuchten, Anatomie du système nerveux de l'homme. 1900.
741. Dejerine, Tome II. 1901. p. 430.
742. Ferrier u. Turner, Experimental lesion of the comp. quadrig. Brain part. XCIII. 1901.
743. Biancone, Contributo clinico ed anatom. allo studio dei tumori delle eminenze bigemine. Rivist. sperim. di Freniatr. Vol. XXV. Fasc. III u. IV.
744. v. Gudden, Graefes Arch. f. Ophth. XX. V. 249.
745. Grashey, Arch. f. Psych. XVI. Bd. p. 654.
746. Goldscheider u. Müller, Zur Physiologie und Pathologie des Lesens. Zeitschr. f. klin. Med. 23. 6. 131. 1893. J. f. O. 1293. 31.
747. Lichtheim, Über Aphasie. Deutsch. Arch. f. klin. Med. Bd. 36.
748. Exner, Untersuchungen über die Lokalisation der Funktionen in der Grosshirnrinde. Wien 1881. p. 57.
749. Wernicke, Die neueren Arbeiten über Aphasie. Fortschritte d. Medizin. 1885. p. 824 1886. p. 371. 463.
750. Paul Bongers, Übersetzung der innerlichen Sprache von G. Ballet. Leipzig u. Wien 1870. p. 157.
751. Naunyn, Verhandlungen des Kongresses für innere Medizin. Wiesbaden 1889.
752. Freud, S., Zur Auffassung der Aphasie. Leipzig, Wien 1891.
753. Goldscheider, A., Über centrale Sprach-, Schreib- und Lesestörung. Berliner klin. Wochenschr. 1892.
754. C. Moeli, Über den gegenwärtigen Stand der Aphasiefrage. Berliner klin. Wochenschrift 1891.
755. Bastian, Über Aphasie. Leipzig 1902.
756. Eisenlohr, Beiträge zur Lehre von der Aphasie. Deutsche med. Wochenschrift 1889. Nr. 36.

757. Sachs, Bau und Tätigkeit des Gehirns. 1893.
758. Cramer, Arch. f. Psych. Bd. 28. 1896. p. 875.
759. Freund, Arch. f. Psych. Bd. 20. 1889. p. 276.
760. Malachowski, Volkmanns Sammlung klin. Vortr. Nr. 324. 1888.
761. Caro, Deutsch. Arch. f. klin. Med. Bd. XLIII. p. 161. 1888.
762. Leube, Zeitschr. f. klin. Med. Bd. XVIII. 1. u. 2. Heft. 1890.
763. Adler, Diss. inaug. Breslau 1889.
764. Löwenfeld, Über zwei Fälle von amnestischer Aphasie. Deutsche Zeitschr. f. Nervenheilk. 2. Bd. 1892.
765. Dejerine, Sémiologie du système nerveux. p. 455.
766. Wernicke, Ein Fall von isolierter Agraphie. Monatsschr. f. Psych. u. Neurol. 1903. p. 241.
767. Soltmann, Schrift und Spiegelschrift bei gesunden und kranken Kindern. Festschr. zu Henochs 70. Geburtstag. Berlin 1890.
768. Allen, Motor writing. Brain 1891. p. 385.
769. Ballet et Sollier, L'ecriture en miroir. Progr. méd. 1900. Nr. 32.
770. G. Ballet, L'écriture de Léonard de Vinci. Nouv. Icon. de la Salp. 1900. p. 597.
771. Storch, Versuche einer psycho-physiologischen Darstellung des Bewusstseins. Berlin 1902.
772. Nussbaumer, Wiener med. Wochenschr. 1873. p. 4—7, 28—31, 52—54.
773. Hennig, Zeitschr. f. Psychol. u. Physiol. der Sinnesorgane. X. Heft. 3 u. 4. p. 182.
774. Féré, Société de Biologie. Paris 1887. 24. Dez.
775. Bleuler u. Lehmann, Zwangsmässige Lichtempfindungen durch Schall u. verwandte Erscheinungen auf dem Gebiete der anderen Sinnesempfindungen. Leipzig 1881.
776. Mirto, Contributo ai fenomeni di sinesteria visuale. Atti di R. Ass. d. scienze méd. in Palermo, 1894. p. 81.
777. d'Abundo, Rivista clinica e terapeutica. XIX. 1896. Nr. 10.
778. Galton et Gruber, Congrès de Psychologie expérimentale de Londres 1892.
779. Delstanche, Annales des malad. de l'oreille. Nr. 6.
780. Giraudeau, L'Encéphale. 1885. Nr. 5.
781. Grafé, Revue de médécine. 1898. Mars. 224.
782. Meyerhausen, Klin. Monatsbl. f. Augenheilkunde. 1882. 383.
783. Kaiser, Arch. f. Augenheilk. XI. 96.
784. Schenkel, Prager med. Wochenschr. 1881. Nr. 48.
785. Colman, Lancet 1894. 31 March u. 7 April.
786. Aglave, Recueil d'Ophthalm. Nr. 9. Sept. u. klin. M. f. A. 1882. 339.
787. Pedrono, Annales d'oculist. T. 88. 224.
788. Flournoy, Les phénomènes de synopsie. Paris 1893.
789. Hilbert, Klin. Monatsh. f. Augenheilk. 1884. p. 1.
790. Poetsch, Zeitschr. f. Psychol. u. Physiol. d. Sinne. XIX.
791. Eberson, Über kolorierten Geschmack. Wiener med. Presse 1897.
792. Suarez de Mendoza, L'audition colorée, étude sur les fausses sensations secondaires physiologiques et particulierement sur les pseudo-sensations de couleurs associees aux perceptions objectives des sens. Paris 1890.
793. H. Beaunis et A. Binet, Revue philosophique. 1892. T. 33.
794. Binet et Philippe, Revue philosophique. T. 33. 1892. p. 461.
795. A. Binet, Revue des deux Mondes. T. 113. 1. Oct. 1892. p. 586.
796. Wilbrand, Die Seelenblindheit als Herderscheinung und ihre Beziehungen zur homonymen Hemianopsie zur Alexie und Agraphie. Wiesbaden 1887. p. 128.
797. Woinow, Arch. f. Ophth. XVII. 2. 1871.
798. v. Hasner, Centralbl. f. prakt. Augenheilk. 1881. Jan. 1.
799. Schröter, Centralbl. f. prakt. Augenheilk. 1881. Febr. 61.
800. Meyerhausen, Centralbl. f. prakt. Augenheilk. 1882. Nov. p. 348.

801. Hilbert, Centralbl. f. prakt. Augenheilk. X. 43.
802. Beaumont, Brit. med. Journ. II. p. 584.
803. Pflüger u. v. Platen, Über den Einfluss des Auges auf den tierischen Stoffwechsel. Pflügers Arch. f. Physiol. Bd. XI. p. 263—290.
804. Pott, Vergleichende Untersuchungen über die Mengenverhältnisse der durch Respiration und Perspiration ausgeschiedenen Kohlensäure bei verschiedenen Tierspezies in gleichen Zeiträumen etc. Habilitationsschr. Jena 1875. p. 54 u. 82.
805. Hauffe, Die Schreiblesemethode. Leipzig 1904.
806. Lochte, Beitrag zur Kenntnis des Vorkommens und der Bedeutung der Spiegelschrift. Arch. f. Psychiatrie. Bd. XXVIII. Heft 2.
807. Wundt, Physiologische Psychologie. Leipzig, Engelmann.
808. Mosso, Die Furcht. Leipzig 1889, p. 63.
809. Kiesow, Fr., Arch. Ital. de Biol. XXIII, p. 198—211.

Alphabetisches Sach-Register.

A.

Abducens 342.
Aberration, chromatische 256;
sphärische 257.
Abgestumpfte Empfindung 353.
Abhängigkeit der Sehschärfe vom Kontrast der Probebuchstaben 176.
Abklingen der Empfindung 243;
während des Reizes 360;
in der Fovea centralis 361.
Abschreiben, mechanisches 419.
Absolute Entfernung 224;
absolute Farbe 247;
absolutes centrales Skotom 376.
Absorption der Lichtstrahlen 258.
Absteigende Meningitis 51.
Abwehrbewegungen 344.
Abweichung, sphärische, monochromatische 257.
Adaptation 251, 262;
Helladaptation 251;
Dunkeladaptation 251;
Lokaladaptation 251;
Einfluss auf den Grad der Sehschärfe 180.
Adaptationsstörungen 299;
abhängig vom Corpus geniculatum extern. 318;
bei Sehnervenleiden 319;
bei funktionell nervösen Störungen 320;
bei Retinalaffektionen 320.
Adaptationsvorgang 321.
Aderfigur, Purkinjesche 301.
Aditus ad infundibulum 115.
Ätherschwingungen, welche Lichtempfindung auslösen 167.
Äussere plexiforme Schicht 9.
Affekte, hervorgerufen durch Gesichtsempfindungen 425.
Agraphie 411, 412, 420.
Akkommodation 225;
Einfluss auf die Schätzung der Entfernung 224;
Einfluss auf die Ausdehnung des Gesichtsfeldes 201.
Akkommodation:
Anspannung 264;
Krampf 226;
Lähmung 225, 226;
Phosphen 291.
Aktionsstrom 311.
Akustisches Feld 419.
Albino 287.
Alexie 410, 412.
Allonomes Gleichgewicht 252, 260.
Amakrine Zellen 9.
Amakrines Zellensystem 296, 321.
Amaurose 316;
doppelseitige mit Erhaltung der Pupillenreaktion 348;
gekreuzte 362;
linksseitige 333;
nach Chinin 286;
nach Kokain 286.
Amblyopie, alkoholische 80;
angeborene 187.
Ampullenartige Erweiterung der Duralscheide 46.

Anästhesie 333.
Analgesie 333.
Anastomosen des Sinus cavernosus 23.
Aneurysma der Carotis interna 70;
der Art. basilaris 117.
Angeborene Amblyopie 187.
Anklingen der Empfindung während des Reizes 360;
in der Fovea centralis 361.
Anlagerung der Erinnerungsbilder 390.
Anophthalmus, einseitiger 95.
Anpassungsfähigkeit des Auges 259.
Aphasie 410, 411;
optische 414.
Apperception 419.
Aquaeductus Sylvii 125.
Arachnoidealscheide 29.
Arm des vorderen Vierhügels 138.
Arteria:
basilaris: Aneurysma 117;
Carotis interna 60, 63, 64;
cerebri anterior 72;
cerebri media 72;
Einschnürung 76, 114;
chorioidea 114;
communicans post. 114;
frontalis 70;
hyaloidea 38;
lacrymalis 70;
ophthalmica 59, 60, 64, 65, 71;
supraorbitalis 70;
temporalis 70.
Assimilierung 238;
Dunkelempfindung bei derselben 238.
Assimilierungsreize 239.
Associationsamakrinen 10, 14.
Associationsbahnen der Sehsphäre 355.
Associationsgebiet, sprachliches 407.
Associierte Bewegungen 384.
Associierte Blicklähmung 342.
Associierte Bulbusbewegungen 346.
Asthenopia nervosa 322, 323.
Ataxie bei Vierhügelerkrankung 344.
Atheromatose der Carotis interna 70.
Athetotische Bewegungen 327.
Atmungsreflexe 345, 351.
Atrophie: Fuchssche 40;
neuritische 376.
Atrophische Exkavation des Sehnerven 26.
Audition colorée 427.
Aufmerksamkeit bei der Anlagerung von Erinnerungsbildern 391.
Augenachse 187.
Augenbewegungen, associierte 384;
Konvergenzbewegungen 384;
Einflüsse des optischen Wahrnehmungscentrums auf dieselben 385;
das Motiv zu den Augenbewegungen überhaupt 383;
bei Vierhügelerkrankung 339, 340, 342, 343.
Augenblase, primäre 1.
Augenmaass 231, 334.
Augenmuskellähmung, symmetrische 343.
Augenmuskeln: Bewegungsvorstellungen derselben 192;
Einfluss derselben auf die Projektion 190.
Augenmuskelstörungen bei Vierhügelerkrankung 339, 340, 341, 342, 343.
Aura des epileptischen Anfalls 292;
Photopsien in derselben 292.
Ausdrucksbewegungen, mimische 328.
Ausgleichsbewegungen des Bulbus 346, 350, 384.
Autonomes Gleichgewicht 252;
zwischen Assimilierung und Dissimilierung 260.

B.

Baillargerscher Streifen 152.
Basales Opticusganglion 85, 143.
Begreifen 405.
Begriffe: Bildung derselben 405;
einfache 406;
allgemeine 406;
spezielle 406.
Beleuchtung: Einfluss auf die Farbenempfindung 272;
herabgesetzter Einfluss auf die Farbenempfindung 281.
Berührungsfarben 430.
Bethes Ansicht vom Wesen des Leitungsvorganges 311.
Bettperimeter 205.
Bewegungsempfindungen bezüglich der Schrift 423.
Bewegungsempfindlichkeit 186.
Bewegungsfarben 430.
Bewegungsvorstellungen der Augenmuskeln 192.
Bifurkation der Opticusfasern 303.
Bindegewebsring 20.
Bindegewebsstrang, centraler im Opticus 34.

Bindegewebssepten im Opticus 73.
Binokulares Einfachsehen um die Macula herum 364.
Binokulare Farbenmischung 218.
Binokulares Gesichtsfeld: 314;
Schema desselben 211;
und Partialkreuzung im Chiasma 96.
Binokulare Projektion 209.
Blau: Notwendigkeit grösserer Beleuchtungsstärke 274.
Blaugelbblindheit, angeborene 373.
Bleichung des Sehrots 284.
Blendung des Auges 261.
Blendung: Disposition zu derselben 258, 259;
Abnahme derselben 260.
Blendung durch Licht 254, 323;
Herabsetzung der Sehschärfe dabei 260;
Schutzvorrichtungen des Auges 257.
Blendungsdisposition 259.
Blendungseffekt durch farbiges Licht 258.
Blendungsgefühl 257, 260.
Blendungsreflex 345, 346.
Blickfeld 209, 210.
Blicklähmung, associierte 342;
bei Vierhügelerkrankung 342.
Blicklinie 187.
Blickpunkt 210.
Blinde: Surrogatempfindungen für Farben 430, 431.
Blinder Fleck im Gesichtsfeld 266;
Ausfüllung desselben 207.
Blindgeborene mit Erfolg operiert; Sehen derselben 195.
Blindheit 336.
Blinzeln 258.
Blinzelreflex 258, 346, 347.
Blumenpapier, Heidelberger 205, 255, 271.
Blutzirkulation, intraokulare und intrakranielle 21.
Blutung in die Opticusscheide 48, 49, 50.
Brachia conjunctiva 142.
Buchstabieren 417.
Bulbusabschnitt, vorderer 236.
Bulbusatrophie: einseitige ascendierende Degeneration der Fasern 95.
Bulbusbewegungen siehe Augenbewegungen.
Bulbusmuskulatur: Beziehungen des optischen Wahrnehmungscentrums zu derselben 383.
Buschzellen im Thalamus 139.

C.

Canalis hyaloideus 43.
Canalis opticus 57;
fibröse Partie 62, 67;
Fraktur der Wände 49, 52;
knöcherne Partie 58;
Periost desselben 58;
Topographie desselben 67.
Canalis zygomatico-facialis 70.
Capsula interna 137.
Carotis interna 52, 65;
Atheromatose 70;
Aneurysma 70;
fragezeichenartige Krümmung 69;
Verkalkung 70;
Centraler Bindegewebsstrang 24.
Centrales Farbenskotom 376.
Centrale Fixation 173, 190, 281.
Centrales Grau 246.
Centrales Skotom 209, 279, 401;
absolutes 376;
relatives 268.
Centrale Sehschärfe 173;
Maass derselben 174;
im unterwertigen Auge 283.
Centralgefässe, Eintritt in den Opticus 33, 34.
Centrifugale Leitung in den optischen Bahnen 12, 126, 140, 312, 322, 323, 352;
Ursprung im Thalamus 140;
Centripetale Leitung in den optischen Bahnen 312, 322, 323, 352.
Centrum für Hebung und Senkung des Blicks 342.
Cephalopoden, Auge derselben 170.
Cerebellarataxie 334.
Cerebrospinalflüssigkeit: Abfluss bei Enucleatio bulbi 48.
Cerebrospinalmeningitis, epidemische 76.
Chiasma: 358.
Amaurose 286;
Commissura ansata 97;
Diagnostische Gesichtspunkte bezüglich des Faserverlaufes 110;
Durchschneidung 316;
gekreuzte Fasern 99, 102;
v. Guddensche Kommissur 97, 107, 129, 133, 144.
Endarterien in demselben 114;
Fehlen desselben 119;

Chiasma: Gefässversorgung 114;
Hinterer Winkel 115;
Historisches über dasselbe 83;
Indifferenzpunkt der Degeneration 91;
Kuppe der Schlingenfasern 104;
Makroskopischer Beginn desselben 102;
Meynertsche Kommissur 97, 107, 129;
Mikroskopischer Beginn desselben 75, 99;
Nerven der Pialscheide 114;
Neuroglia 41, 114;
Notwendigkeit der Durchflechtung der Bündel 365;
Notwendigkeit der Bildung desselben 364;
Papillomakuläres Bündel 108, 109, 111;
Partielle Opticuskreuzung 135;
Pialfortsatz 99;
Recessus 105;
Schlingenbildung der gekreuzten Fasern 101, 102, 103;
Strohmattengeflecht 98;
Sulcus chiasmatis 118, 119;
Topographische Verhältnisse 116;
Ungekreuzte Fasern 105;
Vorderer Winkel 111.
Choriocapillaris 35, 285.
Chorioidea: Lymphbahnen 43.
Chorioidealloch 18.
Chorioidealring der Papille 20.
Chromasie des Auges 224.
Chromatische Aberration 256.
Chromatische Vorstellungen 428;
beim Hören von Tönen 428.
Chromatin 288.
Chromatismen 430.
Ciliararterien 20.
Circulus arteriosus Willisii 70, 128.
Circulus Zinnii s. Halleri 20.
Cokainamaurose 286.
Colliculus anterior 338.
Commissura ansata Hannover 83, 88, 97, 115.
Commissura arcuata anterior 97.
Commissura arcuata posterior 84;
cruciata 84;
v. Guddens 97, 107, 129, 133, 144;
hypothalamica anter. 144;
Meynerts 97, 107, 129;
poster. 125.
Congruenz der Gesichtsfelddefekte 367, 368.
Continuität einer Fläche 174.
Convergenzbewegungen 384.
Coordination siehe Koordination.
Corpus ectomamillare 144.
Corpus geniculatum externum 125, 126. 127, 137, 306, 321, 324, 325;
Verlauf der Erregung in demselben 381;
Adaptationsstörungen 318, 319, 320;
Anatomie 129; mikroskopische 131, 133;
Beziehungen zur Sehsphäre 305;
bei sekundärer Degeneration der Opticusfasern 95;
pars optica retinalis 133;
pars corticalis 133;
physiologische Bedeutung desselben 318;
Projektion der Opticusbündel auf dasselbe nach v. Monakow 305;
sekundäre Degeneration 133.
Corpus geniculatum mediale 137, 141.
Corpus Luysii 97.
Corpus mamillare 144.
Corpus restiforme 334.
Corticale Empfindungskreise 198.
Cuneus 132, 152, 155;
Tumor desselben 292.

D.

Deckpunkte 212.
Delirien 398;
bei Lichtentziehung 292;
bei Druck auf den Augapfel 291.
Dendriten in der Sehrinde 161.
Descendierende Atrophie im Opticus 82.
Diagrammsynopsien 431.
Diaphragma sellae turcicae 119.
Dichotomisch geteilte Sehnervenfasern 303.
Diktatschreiben 419.
Dioptrisches System 167.
Diplopie bei Totalkreuzung der Sehnerven 363.
Disparate Netzhautpunkte 219.
Dissimilierung 238;
Hellempfindung bei derselben 238.
Dissimilierungserregbarkeit 239.
Dissimilierungs-Reize 239.
Döbbereinersche Zündmaschine 240.
Dondersches Gesetz 385.
Doppelseitige Amaurose mit Erhaltung der Pupillenreaktion 348.
Doppelbilder, Zustandekommen derselben 218;
gleichnamige und ungleichnamige 219.

Doppelversorgung der Macula lutea 301, 302, 303, 306, 307, 369;
Zweck derselben 307;
v. Monakows Ansicht 304.
Druck im Schädelinneren 52.
Druckbild-Phosphen 197, 290.
Dunkeladaptation 183, 251, 279.
Dunkelempfindung 238.
Dunkelfrösche 288.
Dunkelperimeter 267.
Dunkelsehen 358.
Dunkel- oder Stäbchensehschärfe 184.
Dura als Periost des Canalis opticus 58.
Duralscheide 60;
des Opticus 28;
Längsfaltenbildung derselben 25;
Verwachsung mit der Pialscheide 58;
Schrumpfung derselben 53;
Durchschneidung des Opticus 316.
Durchtrittskanal 27.
Durchtrittsloch 26, 27.

E.

Eigengrau der Farben 270.
Eigenlicht 362.
Einbildungskraft, produktive 387;
reproduktive 396;
Einfluss der Konvergenz auf die Taxation der Entfernung 223;
der Erfahrung auf die Taxation der Entfernung 222.
Einschnürungen des N. opticus 76.
Elektrochemische Theorie der Nervenleitung 310.
Elektrische Reize der Retina 293.
Elektrische Ströme in der Netzhaut 289.
Empfindung, abgestumpfte 353;
Abklingen derselben 243.
Empfindungskreise 172;
kortikale 198;
retinale 172.
Empiristen 194.
Empiristische Theorie 190, 195, 196.
Endarterien im Chiasma 114.
Endarteriitis im Tractus opticus 128.
Entfernung, absolute 224;
Einfluss der Akkommodation 224;
Einfluss der Luftperspektive 235;
Einfluss von Licht und Schatten bei der Taxation derselben 235;
Entfernung:
Einfluss der Empfindung auf die Taxation 222;
relative 227;
Schätzung derselben 228;
Taxation derselben 222.
Entfernungsinnervation 228.
Taxation durch Verteilung von Licht und Schatten 234;
Entoptische Erscheinungen 299, 300.
Entwickelungsgeschichte des N. opticus 37.
Enucleatio bulbi: Abfluss der Cerebrospinalflüssigkeit 48;
Epidemische Cerebrospinalmeningitis 51.
Epileptischer Anfall, Aura. Photopsien in derselben 292, 293.
Erblindung, doppelseitige mit Erhaltung des Pupillenreflexes 348;
plötzliche 354.
Erfahrung, Einfluss derselben bei der Schätzung der Entfernung und der Grösse von Objekten 228;
Einfluss derselben bei der Form von Gegenständen 231.
Erholung der Retina und der Farbenempfindung 280.
Erholungsausdehnung des Gesichtsfeldes 267.
Erholungsmomente des Auges 259.
Erholungsvorgang der Netzhaut 251.
Erinnerungsbilder: Anlagerung derselben 390;
Association sinnlicher Eindrücke 393;
Aufmerksamkeit 391, 392;
Dauer 391;
Einfachheit der Bilder 391;
Notwendigkeit ihres Vorhandenseins 396;
Reproduktion derselben 393;
doppelseitige Anlagerung 393, 394;
der Schriftzeichen 420.
Erinnerungsfeld, optisches 386;
Lage desselben 387;
räumlich getrennt vom Wahrnehmungscentrum 388.
Erkennen 355, 405.
Ermüdung der Netzhautperipherie 265;
der Retina 253.
Ermüdungserscheinungen am Perimeter 266;
des Auges 262;
der Retina 262;

Ermüdungserscheinungen am Fixierpunkt 262.
Erregbarkeit der Sehsubstanz 239.
Erregung, Wesen derselben 309;
Verlauf derselben durch die Netzhautschichten 307;
Verlauf derselben in der Retina 236.
Erythrophobie 426;
ethmoidalis ant. et post. 70;
nasalis poster. 70.
Exkavation, physiologische 19, 20;
excentrische Fixation 186.
Exophthalmus 54;
pulsierender 69.
Exstirpatio bulbi, Lichtempfindung bei derselben 314.

F.

Farben, absolute 247;
-Centrum 369;
einfache 245;
Gewicht der Empfindung 248;
Helligkeitsverhältnisse derselben 271;
Intensität 247;
Nuance 247, 270;
Sättigung 247, 270;
spezifische Helligkeit derselben 270;
Weissvalenz derselben 269;
zusammengesetzte 245;
Farbenblindheit, angeborene 370;
der Retinalperipherie 208;
doppelseitige, apoplektiform entstanden 380, 381;
einseitige angeborene 373;
erworbene 376;
partielle einseitige 373;
totale 278, 372;
totale beiderseitige 373.
Farbenempfindlichkeit, abhängig vom Erholungszustande des Auges 280.
Farbenempfindung, Ausdehnung im Gesichtsfelde 208;
bei herabgesetzter Beleuchtung 281;
bei erholtem Auge 280;
Einfluss des Gesichtswinkels auf dieselbe 272, 274;
Einfluss der Beleuchtung auf dieselbe 272;
im Gesichtsfelde 268;
in den extramakulären Zonen 268.
Farbengesichtsfeld, Einschränkung 376.
Farbengrenzen im Gesichtsfeld 282.
Farbenhemianopsie 186, 369, 373, 377, 378, 379;
doppelseitige 380, 381, 390.
Farbenkontrast, successiver 249;
simultaner 249.
Farbenmischung, binokulare 218;
Fälle mit Sektionsbefund 378.
Farbenscheu 426.
Farbensinn, quantitativer 371;
Spezialcentren für denselben 369.
Farbensinnstörungen bei organischen Affektionen 373.
Farbenskotom, centrales 376.
Farbentheorie 209, 245, 247;
Herings 373, 375.
Farbenton 272, 273;
der Papille 21.
Farbentöne 247;
Farbiges Licht, Blendungseffekte 258.
Farbige Grundempfindungen 246.
Farbiges Hören 427.
Farbige Untersuchungsobjekte am Perimeter 268, 272.
Farbloserscheinen objektiv farbiger Objekte 370;
unter physiologischen Bedingungen 370;
unter pathologischen Bedingungen 373.
Farbloses Intervall 269, 272, 273.
Fasciculus cruciatus 301;
non cruciatus 301;
longitudinalis infer. 148.
Faszikelfeld 198, 365.
Faszikelfeldermischung 365, 367, 369;
gleichmässige 369;
ungleichmässige 369.
Faserschicht des Sehnerven, Unempfindlichkeit gegen Lichtreiz 171.
Faserverlauf im Chiasma 99;
spezieller im Opticus 77.
Fechners psychophysisches Gesetz 178, 180, 289.
Felsenbein, Fibrosarkom 117.
Fibrae propriae 387.
Fibrillen, Verhältnisse zu den Ganglienzellen 14, 17.
Fibrillensäure 311.
Fissura calcarina 132;
orbitalis infer. 70;
orbitalis superior 61.
Fixation, centrale 173;
excentrische 186;
strenge eines Punktes 251;

Fixation am Perimeter, Einübung derselben 206.
Fixierpunkt am Perimeter 200;
Ermüdungserscheinungen an demselben 262.
Fixierscheibe: Verschwinden derselben 263.
Fläche, Kontinuität derselben 174.
Flechsigsche Strahlung 149.
Flimmern bei Hemianopsie 354.
Fluchtbewegungen 345, 346.
Fluorescierende Strahlen 258.
Förstersches Gesichtsfeldschema 184, 204.
Förstersches Photometer 284.
Foramina optica, Hyperostose 61.
Forels Faserkreuzung 144.
Form der Gegenstände 387;
Einfluss der Erfahrung auf dieselbe 231.
Formensinn 174, 185, 186.
Fossa hypophyseos 118.
Fovea centralis 3, 188, 191, 209;
physiologischer Mittelpunkt 173;
purpurfreies Areal 173;
stäbchenfreier Bezirk 173;
Zahl der Zapfen in derselben 172.
Fraktur der Schädelbasis 49;
der Wand des Canalis opticus 49.
Fuchssche Atrophie 40.
Funktionell nervöse Störungen 320.
Fusionsbewegungen 346, 350;
a priori vorhanden 384.

G.

Gähnen 351.
Galvanische Reizung der Sehnervenleitung 315.
Ganglienzellenschicht 10;
der Retina 17.
Ganglion ciliare 338;
supraopticum 136.
Gebiet identischer Netzhautpunkte 365.
Gedächtnis der Gattung 194.
Gefässschattenfigur 300.
Gefässscheide im Opticus 34.
Gefässtrichter 19.
Gefässveränderungen: Einwirkungen auf den Sehnerven und das Chiasma 65.
Gefühl, Abhängigkeit desselben von der Gesichtsempfindung 423.
Gegenfarben 246, 370.
Gegenfarbenwirkung 281.
Gehirnbläschen 1.
Gehirndruck 23.
Gehirntumoren 128.
Gehörfarben 430.
Gekreuztes Bündel, Verlauf im Tractus 123;
im N. opticus 82.
Gekreuzte Fasern im Chiasma 101, 102.
Gekreuzte Opticusfasern 301.
Gelber Fleck, Pigmentierung desselben 274.
Gennarischer Streifen 152.
Geruchsfarben 430.
Gesichtsbildung, Einfluss auf das Gesichtsfeld 201.
Gesichtserscheinungen, subjektive 232.
Gesichtserysipel 56.
Gesichtsfarben 430.
Gesichtsfeld 210;
abhängig von der Refraktion 201;
von der Gesichtsbildung 201;
absolute und relative Ausdehnung 202;
Aufnahme an der Tafel 203, 204;
Ausdehnung der Farbenfelder 208;
bei nervöser Asthenopie 323;
binokulares 210;
binokulares Schema desselben 211;
binokulares und Partialkreuzung im Chiasma 96;
konzentrische Einschränkung 333;
Defekte, Kongruenz derselben 367;
Inkongruenz 367;
Defekte, Entstehung derselben 198;
Defekte, sektorenförmige 376;
hemianopische 352;
die einzelnen Zonen desselben 207;
centrale Partie 207;
intermediäre Partie 207;
Einfluss der Pupille auf die Ausdehnung 201;
Einfluss der Akkommodation 201;
Einschränkung, konzentrische 265, 324;
Erholungsausdehnung 267;
Ermüdungserscheinungen 266;
Faktoren, welche die Ausdehnung desselben beeinflussen 201;
Farbengrenzen in demselben 272, 282;
Grenze 187, 188, 202, 207;
für Grau 282;
grosse Ausdehnung bei totaler Kreuzung der Nerven 363;
Hälften 210;
monokulares 197, 200, 201;
Ausdehnung desselben 199;
Partie, überschüssige 211, 301, 369;
Peripherie 265, 267;

Gesichtsfeld, Änderung des farbigen Eindrucks daselbst 271;
Farben in demselben 208;
Spektralfarben zu Untersuchungszwecken 208;
relatives und absolutes 202;
Schema, Fehler desselben 203;
Methoden der Aufnahme 203;
Förstersches Schema 204;
Zone, periphere 207;
intermediäre 207;
centrale 207.
Gesichtshalluzinationen siehe auch Halluzinationen 292, 354, 398, 399, 401, 430;
hemianopische 292, 401;
bei basalen Affektionen 401;
innerhalb von Gesichtsfelddefekten 401.
Gesichtsempfindungen, ihre Beziehungen zum Gefühl 423;
und Affekte 425.
Gesichtslinie 188, 189, 210.
Gesichtspunkte 217.
Gesichtsinn, Reaktion auf Reize 361;
Gesichtsvorstellungen, unwillkürliche 397.
Gesichtswinkel 225;
Einfluss auf die Farbenempfindung 272, 274.
Gewicht der Farbenempfindung 248.
Gewöhnung an die Helligkeit 251.
Glandula pinealis 125.
Glanzphänomen 218.
Glaskörper, Canalis hyaloideus 43;
Lymphwege desselben 42;
Spektrum 300.
Glaukomatöse Exkavation des Sehnerven 26.
Gleichgewicht, allonomes 252;
autonomes 252.
Gleichgewichtserhaltung 334.
Gleichnamige Doppelbilder 219.
Gleichungen, optische 269.
Gliamantel, peripherer 40.
Gratioletsches Bündel 146, 150, 191.
Grauempfindung 238.
Graugrenze im Gesichtsfeld 282.
Grau, neutrales 246;
centrales 246, 252;
Greisen-Psychosen 399.
Grössenschätznng der Objekte 225, 228.
Grundempfindungen, farbige 246, 249.
v. Guddensche Kommissur 87, 89, 97, 107, 121, 124, 126, 129, 133, 144.
Gustation colorée 430.
Gyrus angularis 148;
marginalis 148.

H.

Hämatom des Sehnerven 49.
Halbsehen 301.
Halluzinationen siehe auch Gesichtshalluzinationen.
Halluzinationen 354, 399;
bei Hemianopsie 292;
bei peripheren Augenaffektionen 401;
willkürliche 397;
unwillkürliche 398;
Hauptsehrichtung 220.
Heidelberger Blumenpapier 205, 271.
Heber und Senker des Blicks 342.
Helladaptation 251, 260.
Hellerwerden der Empfindung 238.
Helligkeit der Farben 247;
farbiger Lichter 271.
Helligkeitsempfindung 238, 281.
Helligkeit, spezifische der Farben 270.
Heringsche Theorie des Licht- und Farbensinns 209, 237, 245, 273, 375.
Hemeralopie 320, 321.
Hemianästhesie 295, 329, 341;
mit Hemianopsie 292;
Gesichtshalluzinationen 401, 402.
Hemianopische Gesichtsfelddefekte 352, 368;
Pupillenreaktion 126, 316, 317.
Hemianopisches Prismenphänomen 351;
Skotom 215, 216, 317, 352.
Hemianopsie 127, 295, 301, 317, 319, 329, 341, 363, 378, 420;
Ähnlichkeit der Defekte 217;
bei Chiasmaerkrankung 72, 111, 112;
bei Vierhügelerkrankung 341;
komplete und absolute 352, 353.
kortikale 151;
doppelseitige 303;
durch Rindenläsion 214;
für Farben 369;
homonyme 358;
Inkongruenz der Defekte 216;
indirekte Herderscheinung 353.
mit Flimmern 354;
mit Gesichtshalluzinationen 292;
mit Photopsien 292;
mit Sektionsbefund 292;

Hemianopsie nach Blutungen und Embolien 353;
nasale 113;
temporale 113, 117, 118;
temporale einseitige 72;
Fälle 377.
Hinterhauptslappen, Erkrankung 353, 354.
Hören, Beeinträchtigung bei Vierhügelerkrankung 344;
Farbiges 427.
Homogenes Licht 247.
Hornhautfalten 300.
Hydrocephalus internus 117, 128.
Hydrops der Scheiden des Opticus bei Tumor cerebri 46.
Hyperostose der Foramina optica 61.
Hypoglossus 341.
Hypophysis 118;
Fossa hypophyseos 118, 119.

I.

Identische Netzhautpunkte 210, 212, 220, 365, 369;
anatomische Grundlage derselben 212, 216, 220.
Idiosynkrasie 426.
Illusionen 398;
bei Glaskörpertrübungen 401.
Indirektes Sehen 182.
Induziertes Licht 242.
Infarkt in Tractus 128.
Inkongruenz der Gesichtsfelddefekte 216, 367, 368.
Innere Kapsel: Herd in derselben 292
Innere Körnerschicht 9.
Innere plexiforme Schicht 10.
Innere Reize 252.
Innere retikuläre Schicht 17.
Intensität der Ätherschwingungen 247.
Intentionszittern 327.
Intermittierende Reizung 243.
Intervaginalraum 28, 30, 49, 50, 56.
Intervall, farbloses 269, 272, 273.
Intrakranielle Blutzirkulation 21.
Intraokulare Blutzirkulation 21.
Intra- und extrakranielle Anastomosen 22.
Irradiation, objektive 176, 240, 256, 264, 324.
Ischämie der Retina 35.
Isolierapparat im Opticus 41.
Isolierte Leitung 298, 306, 312.

K.

Keilbeinkörper 118.
Klangbild 418.
Kleinhirn 334.
Kniehöcker, äusserer, siehe Corpus geniculatum externum.
Knotenpunkt 199.
Körnerschicht, die äussere 7;
innere der Retina 9.
Körperliches Sehen 227.
Kolbenförmige Verdickung der Septen 33.
Komplementäre Raumvorstellung 230.
Konzentration, psychische 364.
Kontinuität der Fläche und Linie 174, 387.
Kontinuierliche Reizung 243.
Kontrast, simultaner 239, 263, 272.
Konturlinie 232.
Konvergenzbewegungen 385.
Koordination, Wesen derselben 330.
Koordinationsstörung bei Vierhügelerkrankung 344.
Korbgeflechtartige Anordnung der Fasern im Chiasma 89.
Korrespondierende Netzhautpunkte 212, 213, 216; siehe auch identische Netzhautpunkte.
v. Kriessche Theorie 383.
Kyanophobie 426.

L.

Lamina bigemina 141;
cribrosa 18, 24, 35; Lymphbahnen derselben 44;
medullaris lateralis thalami 137;
terminalis cinerea 85.
Längsfaltenbildung der Duralscheide 52.
Laut Lesen, mechanisches 417, 418.
Lebensalter, Einfluss auf die Sehschärfe 181.
Leitung, isolierte 306;
im Sehnerv und der Retina 298.
Leitungsvorgang im Nerven 309.

Leitungswiderstand in den optischen Bahnen 371;
Leitungswiderstände, normale 371; krankhafte 374.
Lemniscus 142.
Lesen 408, 418.
Leuchtfarbe 257.
Lichtblendung 254.
Lichtempfindungen, subjektive 404; bei mechanischer Reizung der optischen Leitung 314; bei galvanischer Reizung 315.
Lichtinduktion, simultane 241, 263; successive 241.
Lichtnebel 239, 362.
Lichtschwaches Spektrum 273.
Lichtsinn, Heringsche Theorie 237; Verhalten im Centrum und der Peripherie der Netzhaut 182.
Lichtstrahlen, Absorption 258.
Licht, Wirkung auf den Stoffwechsel 431.
Lidreflex 258.
Linearperspektive 232.
Linse, gelbe Färbung derselben 274.
Listingsches Gesetz 385.
Lobus lingualis 132, 147, 155; opticus 358; parietal. sup. et inf. 292.
Lokaladaptation 251.
Lokalisation, relative 220.
Lokalzeichen, siehe auch Raumpunkte.
Lokalzeichen 187, 188, 220.
Lücke im Gesichtsfeld 198.
Luftperspektive, Einfluss auf die Taxation der Entfernung 235, 236.
Lumbalpunktion 47; bei Stauungspapille 47.
Luminous Paint-Balmain 267.
Luysscher Körper 121.
Lymphbahnen des Auges 42, 56; des Glaskörpers und der Retina 42.
Lymphräume des Opticus 42.

M.

Makropsie bei Akkommodationskrampf 226.
Macula lutea 173; Lage 3; Doppelversorgung 301, 303, 307, 309, 393; stäbchenfreier Bezirk 173; Wirkung des gelben Pigments derselben 274.
Makuläres Rindenfeld 357; Rindenpartie, Erhaltenbleiben derselben 303.
Mariottescher Fleck 171, 206, 207, 212, 213, 321.
Markhaltige Fasern 11, 35.
Markscheiden, Entwickelung derselben im Opticus 35.
Marxsche Tuche 271.
Massonsche Scheibe 179.
Matrize 234.
Mechanische Reize, Einwirkung auf die Retina 290.
Mechanische Reizung der optischen Leitung 314;
Meissnersches Gesetz 385.
Membrana limitans externa 7; interna 12.
Meningitis basilaris gummosa 118.
Meningitis cerebrospinalis epidemica 51, 76, 117.
Meningitis, eiterige des Sehnerven 51; descendierende 51; tuberculosa 117, 128.
Metamorphopsie 190.
Meynertsche Associationsbündel 158; Kommissur 97, 107, 121, 124, 129, 144; Schicht im Sehcentrum 162; U-Fasern 158.
Migräneanfälle mit Photopsien 293.
Mikroskopie bei Akkommodationslähmung 225.
Miliare Aneurysmen der Retina 18.
Mimische Ausdrucksbewegungen 328
Mimische Centren im Sehhügel 328.
Mischfarben 245, 247.
v. Monakow, Projektion der Opticusbündel auf das Corpus geniculatum externum 305.
Monochromatische Aberration 257.
Mosaik der Stäbchen und Zapfen 168, 169.
Motilitätsfarben 430.
Multiple Sklerose 327.
Muskelgefühl der Augenmuskeln, Einfluss auf die Projektion 190.
Myelinscheide 36.

N.

Nachbild 256; negatives 242, 243; positives 244.
Nachbilder 195; störende Nachwirkung derselben 324.

Nasale Hemianopsie 113.
Nativistische Theorie 193, 195.
Negative Schwankung 311.
Negativitätswelle 311.
Nervenfasern, Anzahl derselben im Opticus 37.
Nervenfaserschicht 11:
  Unempfindlichkeit gegen Lichtreize 171.
Nervenfibrillen, Entwickelung derselben 36.
Nervenleitung, Wesen derselben 309;
  elektrochemische Theorie 310.
Nervi nervorum 50;
  des Chiasma 114;
  des Opticus 30.
Nervöse Asthenopie, Erklärung der Symptome 322, 323.
Nervus opticus:
  absteigende Meningitis 51;
  Anzahl der Nervenfasern 37;
  Bindegewebssepten 73;
  centraler Bindegewebsstrang 34;
  Centralgefässe, Eintritt 33;
  Kontinuitätstrennung 61;
  descendierende Atrophie 82;
  Durchschneidung desselben 316;
  Einschnürungen durch entartete Gefässe 76, 77;
  eitrige Meningitis 51;
  Entwickelung der Markscheiden 35;
  Entwickelungsgeschichte 1, 37;
  Erkrankung der intrakraniellen Stämme 76;
  gekreuztes Bündel 82;
  Gefässscheide 34;
  Hämatom 49;
  Hydrops der Scheiden 46;
  intrakranieller Verlauf 72;
  Krümmung in der Orbita 54;
  Lymphräume 42;
  Neuritis chronica peripherica 81;
  Neuroglia 40, 41;
  Pachymeningitis interna 45;
  papillo-makuläres Bündel 77, 78, 79;
  Perineuritis 46;
  Pialfortsatz in demselben 74;
  Pupillenfasern 36;
  Reflexfasern 312;
  Rinnenbildung durch die A. ophthalmica 65
  Scheidenräume 43;
  spezieller Faserverlauf 77;
  Septennetz im Canalis opticus 59;
  sympathische Fasern in demselben 313;
  Thrombosierung seiner Gefässe 56;
Nervus opticus:
  ungekreuztes Bündel 81;
  Tumor 50;
  Varikositäten der Opticusfasern 36;
  Veränderungen desselben bei Atheromatose der Ophthalmica 65;
  vergleichende Anatomie 38;
  Verlauf der Erregung durch denselben 309;
  Verletzungen desselben 57;
  visuelle Fasern 36, 312;
  Zahl der Nervenfasern 37.
Nervus oculomotorius 125, 127.
Nervus olfactorius 72.
Nervus trigeminus 127.
Nesselsucht bei Genuss von Krebsen etc. 426.
Netzhaut siehe Retina.
Netzhautgefässbilder 195.
Netzhautmitte 364.
Netzhautpunkte 192:
  disparate 219;
  identische 210.
Netzhautzellen, Veränderung unter Belichtung 288.
Neugeborene, Sehen derselben 195.
Neuritis chronica interstitialis peripherica 81;
  optica 33, siehe auch Stauungspapille;
  optica peripherica 52, 77;
  retrobulbaris 33, 50.
Neuritische Atrophie des Opticus 80, 376.
Neurofibrillen 17, 311.
Neuroglia 36, 312;
  als Isolierapparat 41;
  Bedeutung derselben 312:
  des Sehhügels 138;
  im Chiasma 41, 114;
  im Sehnerv 40;
  in der Gegend der Lamina 35;
Neurontheorie 15.
Neutrales Grau 246, 252.
Normalwörtermethode 417.
Nichtssehen 358.
Niesen 351.
Nisslkörper 288.
Nuance der Farben 270.
Nucleare Lähmungen bei Vierhügelerkrankung 343.
Nucleus supraopticus 143.
Nyktalopie 322, 323, 324.

O.

Objektform 233, 395.
Objektive Irradiation 240.
Objektive Orientierung 188, 189, 209.
Occipitalwindungen Tumor in derselben 292.
Oculomotoriuskern 341;
Lähmung 343.
Olfaktoriuswurzel 72
Ophthalmoplegie bei Vierhügelerkrankung 343;
recidivierende 342.
Opticuscentren siehe primäre Opticuscentren.
Opticuscentren, primäre 129.
Opticusfasern, centrifugale 322;
centripetale 322;
gekreutzte und ungekreuzte 301;
Teilung derselben 94;
Zweiteilung derselben 303.
Opticusganglien basale 143.
Opticuskreuzung, partielle 135.
Opticusscheiden 43;
Erkrankung 45;
Blutung in dieselbe 48.
Opticusstumpf, Reizung derselben 314.
Optische Aphasie 414.
Optische Komponente bei der Bildung der Begriffe 405.
Optische Leitung, organische Affektionen derselben 373, 379.
Optische Reflexe 344.
Optisches Wahrnehmungscentrum 362;
Beziehungen der Bulbusmuskulatur 383
Optochemische Hypothese 285 294
Objektfarbe 395.
Orbitalphlegmone 56.
Orbita: Tumoren 57.
Orbitalwände: Syphilis 61;
Tuberkulose 61;
ossifizierende Periostitis 61
Orientierung, objektive 188, 209.
subjektive 219;
Mangel derselben 353.
ossifizierende Periostitis der Orbitalwände 61.

P.

Pachymeningitis interna der Scheide 45.
Paracentrales Skotom 279.
Papilla nervi optici 18;
Kapillarhyperämie 49;
kapilläre Blutungen 49.
makuläres Bündel 11, 109;
Papillomakuläres Bündel im Chiasma 108, 109;
Verlauf im Tractus opticus 121;
im Opticus 77, 78, 79.
Pars corticalis des Corpus geniculatum externum 133.
Partialdecussation 84, 90.
Partialkreuzung 362;
Verstoss gegen das Gesetz der Kreuzung der Nerven 362;
Gründe für ihr Vorhandensein 363.
Patrize 234.
Pedunculus cerebri 127.
Pedunculus conarii 125.
Perichorioidealraum 43, 51, 55.
Perimeter, Ermüdungserscheinungen 266;
Fixierpunkt 200, 262;
farbige Untersuchungsobjekte 268;
Peripherie, Verhalten des weissen Untersuchungsobjekts in der Peripherie 265;
Verschwinden des Untersuchungsobjekts in der Peripherie 265.
Perineuritis nervi optici 46, 50, 51.
Periorbita 29.
Periphere Neuritis 52.
Periphere Sehschärfe 184.
Perivaskuläre Kanäle der Netzhaut 43.
Perspektive 232.
Perspektivische Richtungskomplexe 233.
Perspektivisches Bild 232, 396.
Perspektivische Zeichnung 232.
Phantasie 397, 400;
optische 404.
Phantasmen 397.
Phosphen 197, 290;
Akkommodationsphosphen 291;
bei Erblindeten 359.
Photismen 427.
Photometer, Förstersches 284;
Photopsien 354, 404;
in der Aura des epileptischen Anfalles 292;
bei Erblindeten 359;

Photopsien bei Erkrankung der Sehstrahlungen 292;
bei elektrischen Reizen der Netzhaut 293;
bei Hemianopsie 377;
bei Migräne 293;
bei Reizungen der Sehstrahlungen 292.
Physiologische: Exkavation 19;
Rindeneinheit 214, 365;
Punkte 172.
Pialfortsatz 99; siehe auch Pialleiste.
in dem N. opticus 74.
Pialleiste 74, 75, 99;
im Chiasma 99.
Pialscheide 29, 43.
Pialzapfen im Opticus 74, 99.
Pigmentepithel 285;
bei Beleuchtung 285.
Pigmentepithelschicht der Retina 4.
Pigmentfarben 247, 248, 269, 271;
Änderung des Farbentones 272.
Pigment, retinales 258.
Pigmentierung der Papille 20.
Pigmentveränderung der Netzhaut 258.
Pigmentzellen der Lamina cribrosa 25;
der Netzhaut 169.
Plexiforme Schicht, äussere der Retina 9.
Plexus chorioideus Thalami 139.
Polarisationsbüschel 195.
Polyurie 339.
Positives Nachbild 244.
Praecuneus, Tumor 292.
Primäre Opticuscentren 129;
Anatomie 129;
Allgemeine pathologische Verhältnisse 145;
Embolie 145;
Blutungen 145;
Tumoren 145;
Thrombose 145.
Primitivfibrillen 17.
Prismen 189.
Prismenphänomen, hemianopisches 350.
Probebuchstaben 283.
Proc. clinoideus 117;
ant. und poster. 63;
Produktive Einbildungskraft 387;
Projektion, binokulare 209;
der Empfindung 389;
Einfluss der Augenmuskeln auf dieselbe 190;
Gesetze derselben 219;
in den Raum 398;
zu Netzhautbilder 188.
Pyramidenzellen 161.
Pseudoneuritis optica 20.
Psychische Konzentration 364.
Psychophysisches Gesetz von Fechner 289.
Ptosis bei Vierhügelerkrankung 339;
duplex 342.
Pulsierender Exophthalmus 69.
Pulvinar 130, 132, 136, 137, 138, 139, 327. 329, 336.
Pulvinarfasern 146.
Punktfixation 261, 262, 367;
am Perimeter 264, 266.
Punkt, physiologischer 172.
Punktsehschärfe 174.
Pupillenbewegung bei Reizung der Vierhügel 337, 339.
Pupillenfasern 36, 37;
im Traktus 124, 125.
Pupillenlähmung bei Vierhügelerkrankung 339, 340, 341.
Pupillenreaktion, Erhaltung bei doppelseitiger Amaurose 348;
hemianopische 316, 317.
Pupillenreflexe 258, 346.
Pupillenreflexbahn 338.
Pupillenreflexcentrum 126.
Pupillenstarre, reflektorische 342.
Pupillenverengung auf Licht 258.
Pupillenweite, Einfluss auf die Ausdehnung des Gesichtsfeldes 201.
Purkinjesche Aderfigur 169, 172, 187, 301.
Purkinjesches Phänomen 270, 274, 276, 279.
Purkinjescher Versuch 169.
Purpurfreies Areal 173.

R.

Radiatio thalami 137.
Radiatio thalamo-occipitalis 137, 141, 146.
Ramus communicans 72, 128.
Randkontrast 240.
Raumpunkte: Entwickelung derselben im Sinne der empiristischen Theorie 187, 190, 193.
Rautengrube 338.
Recessus des III. Ventrikels 105, 115, 116.
Reduktion der Farbengrenzen im Gesichtsfeld 377.
Reflektorische Lidbewegung 258.

Reflexe, optische 344.
Lid- und Pupillen 258.
Reflexfasern im Opticus 312.
Reflexring, innerer der Retina 296.
Refraktion, Einfluss auf die Sehschärfe 181;
Einfluss auf die Ausdehnung des Gesichtsfeldes 201.
Reize, innere 252.
Reizschwelle 359.
Ursachen für die Vergrösserung derselben 360;
Verkleinerung derselben 360.
Reizung, intermittierende 243;
kontinuierliche 243.
Reizwelle 311.
Relative Entfernung 227.
Relative Lokalisation 220.
Relatives centrales Skotom 268, 376.
Reliefwahrnehmung 363.
Reproduktion, elektive der Erinnerungsbilder 396.
Reproduktive Einbildungskraft 396;
Retina:
äussere plexiforme Schicht 9;
amakrine Zellen 9;
bipolare Zellen 9, 14;
Einwirkung auf mechanische Reize 290;
elektrische Ströme in derselben 289;
Empfindungskreise derselben 172;
Erholungsvorgang 251;
Erkrankungen 18;
Ermüdung 253;
Erregung durch andere Reizmittel als die Ätherschwingungen 290:
durch elektrische Reize 293;
durch entzündliche Reize 292;
durch mechanische Einwirkungen 290;
Erregungsverhältnisse derselben 294;
Ganglienzellenschicht 10, 17;
innere Körnerschicht 9;
innere plexiforme Schicht 10;
innere retikuläre Schicht 17;
innerer Reflexring 13, 296;
Ischämie derselben 35;
Lymphwege derselben 42;
markhaltige Fasern 11, 12;
Membrana limitans externa 12, 7;
mikroskopische Anatomie 3;
Nervenfaserschicht 11;
Neurone derselben 13;
Ort des Energieumsatzes in derselben 167;
pars ciliaris 3.
pars iridica 3;
Retina:
pars optica 3;
perivaskuläre Kanäle 43;
Pigmentepithel 285;
Pigmentepithelschicht 4;
Pigment und seine Bedeutung 258;
Pigmentzellen derselben 169;
Selbststeuerung des Stoffwechsels in derselben 297, 298;
Spongioblasten 9;
Stäbchen und Zapfenschicht 5;
Übermüdung 261;
Ermüdung 261;
Unterwertigkeit derselben 249, 253, 261, 264;
Verlauf der Erregung in derselben 236;
Zahl der Zapfen 172;
Retinalbild 225.
Retinale Empfindungselemente 168.
Retinaler Venenpuls 24.
Retinales Pigment, Vorwanderung 258.
Retinalperipherie, Farbenblindheit derselben 208.
Retinaschichten, Verlauf der Erregung durch dieselben 307.
Retinalzellen, Veränderung unter Belichtung 288.
Retrobulbäre Neuritis 33.
Richtungskomplexe, perspektivische 233.
Richtungslinie 188, 189, 199.
Richtungsvorstellungen 421.
Rindencentrum für die Augenbewegungen 385.
Rindeneinheit, physiologische 365, 214.
Rinnenbildung im Opticus durch die anatomische Lagerung der Art. ophthalmica 65.
Rombergsches Phänomen 335.
Rotgrünblindheit, angeborene 373.

S.

Sättigung der Farben 247, 270.
Schädelbasisfraktur 49, 117.
Scheibenfixation 264, 266.
Scheiden des Sehnerven 1, 28, 43;
ampullenartige Erweiterung 46;
Scheidenhydrops 61, 46;
bei Tumor cerebri 46..
Scheidenhämatom 49.
Schlagschatten 234.

Schlingenbildung im Sehnerven 74, 101, 102, 103, 104;
im Chiasma 101.
Schleifenbildung im Chiasma 89.
Schleifenschicht des vorderen Vierhügels 143.
Schleimspektrum 300.
Schreiben 408, 418 ,419.
Schreiblesemethode 417, 418.
Schriftzeichen-Erinnerungsbilder 420.
Schutzvorrichtungen des Auges gegen Blendung 257.
Schwannsche Scheide 36.
Schwarzempfindung 238.
Schwelle der Empfindung 273.
Schwingungen, Intensität derselben 247.
Sektorenförmige Gesichtsfelddefekte 376.
Sekundäre Degeneration im Corpus geniculatum externum 133.
Seelenblindheit 233, 414.
Sehcentrum, kortikales 161, siehe Sehrinde.
Sehen der Neugeborenen 195;
indirektes 182;
körperliches 227;
Vorgang derselben 386.
Sehfarbe 395.
Sehfelder, Wettstreit derselben 217.
Sehform der Objekte 232, 233, 395.
Sehhügel, siehe Thalamus opticus.
Sehnervenfasern:
Dichotomisch geteilte 303;
des Opticus 35;
markhaltige 11, 35;
Unempfindlichkeit gegen Ätherschwingungen 315.
Sehnervenkopf 18.
Sehnervenleitung, Folgen der Durchschneidung 316;
mechanische Reizung 314;
galvanische Reizung 315;
Unempfindlichkeit gegen Licht 315.
Sehpurpur, Regeneration desselben 286.
Sehrichtungen, identische 220.
Sehrinde 152, 161;
Dendriten 161;
Durchschnittsbreite der Rinde 163;
Maassverhältnisse 163;
Meynertsche Schicht 162;
plexiforme Schicht 161;
Pyramidenzellen 161;
Schichten derselben 157, 162;
Sternzellen 161.
Sehrot 237;
Bleichung 284.
Sehschärfe, centrale: Maass derselben 174;
Bestimmung derselben 174;
Abhängigkeit von der Beleuchtungsintensität 176;
bei nervöser Asthenopie 323, 324;
Einfluss des Alters auf dieselbe 181;
Einfluss der Adaptation 180;
Einfluss der Helligkeit auf die Unterschiedsempfindlichkeit 178;
Einfluss der Refraktion 181;
im unterwertigen Auge 283;
Kontrast der Probebuchstaben von der Umgebung 176;
periphere 184.
Sehsphäre, ihre Associationsbahnen 355;
Verlauf der Erregung durch dieselbe 355.
Sehstoffe 285.
Sehstrahlungen 146.
allgem. path. Verhältnisse 162;
Erkrankung derselben 353;
Photopsien bei Reizungen derselben 292;
Verlauf der Erregung durch dieselben 352;
Zerstörung derselben 352.
Sehsubstanz, schwarz-weisse 273.
Sehvermögen, Herabsetzung bei Vierhügelerkrankung 340.
Sehwinkel 175, 225.
Grösse desselben 225.
Seitenventrikel 49.
Semidecussation 93, 362.
Sella turcica: Tumor 76, 119.
Septen-Anordnung im Opticus 73.
kolbenförmige Verdickung derselben 33.
Septennetz des Opticus 59.
Septensystem des Opticus 30.
Simultaner Kontrast 239, 263, 272.
Simultaner Farbenkontrast 249.
Simultane Lichtinduktion 241, 263.
Sinus cavernosus 21, 57, 59, 69.
Skotom:
absolutes centrales 80, 209, 279, 376;
centrales für Farben 376;
hemianopisches 215, 352;
im Gesichtsfeld 198;
mit Hallucinationen 401;
paracentrales 279;
relatives centrales 268, 376.
Skleralring der Papille 20.
Sklerose, multiple 327.

Snellensche Tafeln 175.
Spezialcentren für Helligkeiten und Farben 369.
Spezifische Energie der optischen Leitung 314.
Spezifische Helligkeit der Farben 270.
Spektralfarben 208, 271.
Spektrum des Glaskörpers 300.
Spektrum, lichtschwaches 273.
Sphärische Aberration 257.
Spiegelschrift 421;
bei Erblindeten 421;
bei Idioten 421, 422;
bei Kindern 422;
bei Taubstummen 421.
Spinnenzellen im Sehnerven 41.
Spontanschreiben 419.
Spongioblasten der Retina 9.
Sprachcentrum 408.
Sprachliches Associationsgebiet 407.
Sprechübungen 417.
Stäbchen 168, 169;
stäbchenarmer Bezirk 278;
Dunkelapparat 277, 278;
stäbchenfreier Bezirk der Fovea 173;
stäbchenfreier Bezirk 278;
Stäbchenmangel bei Eidechsen und Schlangen 171;
Stäbchenseher 279;
Stäbchensehschärfe 278;
Mangel derselben 171;
Physiologie 237;
Totalfarbenblindheit derselben 170;
Stäbchen und Zapfen 301;
Stäbchen und Zapfen der Retina, Bedeutung derselben 294;
Stäbchen- und Zapfenmosaik 168;
Stäbchen- und Zapfenschicht der Retina 5, 237;
Stäbchen- und Zapfensehschärfe 184;
Ort des Energieumsatzes der Ätherschwingungen in Nervenerregung 169.
Stabkranz des äusseren Kniehöckers 141.
Stauungspapille 47, 49, 50, 61, 339.
Lumbalpunktion dabei 47;
mit Scheidenhydrops 46;
Trepanation dabei 47.
Stereometrische Figuren 228.
Stereoskopisches Sehen 227.
Sternzellen in der Sehrinde 161.
Stiel, frontaler des Thalamus 138.
Stiel, parietaler des Thalamus 138.
Stoffwechsel, Selbsteuerung desselben in der Retina 297, 298;
Wirkung des Lichts auf denselben 431.
Strabismus convergens 187;
divergens bei Vierhügelerkrankung 339.
Strahlenzellen im Thalamus 139.
Stratum retikulatum Arnoldi 137.
Stratum zonale Thalami 139.
Stria terminalis s. cornea Thalami 136.
Ströme, elektrische in der Netzhaut 289.
Strohmattengeflecht im Chiasma 98.
Strom, aufsteigender, absteigender, Schliessung und Öffnung bei Photopsien 293.
Stromschwellung, Gesetz der oder der fortschreitenden Diffusion 326.
Subarachnoidalraum 28, 29, 49, 52.
Subduralraum 29, 49, 50, 52.
Subjektive Gesichtserscheinungen 232;
Lichterscheinung 214;
Orientierung 209, 219.
Successive Lichtinduktion 241, 242;
Farbenkontraste 249.
Sulcus chiasmatis 118, 119.
Sulcus chorioideus Thalami 136.
Supraorbitalvenen 21.
Supravaginalraum 55, 56.
Surrogatempfindungen Erblindeter 430, 431.
Symmetrische Augenmuskellähmung 343.
Sympathische Fasern im Opticus 313.
Synopsien 427.
Syphilis 118;
des Orbitalrandes 61;
Neuritis optica peripherica 77.

T.

Tabes 335.
Tabische Ataxie 334.
Tafeln zur Bestimmung der Sehschärfe 175.
Tapetenphänomen 223.
Tastfarben 430.
Taxation der Grösse der Objekte 225.
Temperaturfarben 430.
Temporale Hemianopsie 111, 112, 113, 118.
Tenonsche Raum 43, 55.
Tiefendimension 227.

Thalamus opticus 120;
Anatomie 136;
Stratum zonale 136, 139;
Stria terminalis s. cornea 136;
Sulcus chorioideus 136;
Trigonum habenulae 136;
Tuberculum anterius 136;
Pulvinar 136;
lateraler Kern 137;
Blutung 329;
Buschzellen 139;
Strahlenzellen 139;
medialer Kern 138;
dorsaler Kern 138;
mittlerer Kern 138;
Neuroglia 138;
Verlauf der Erregung durch denselben 326.
Tränenabsonderung 328.
Tränenspektrum 300.
Ton der Farben 275.
Totaldurchkreuzung im Chiasma 84, 90.
Totale Farbenblindheit 278, 372.
Totalfarbenblindheit der Stäbchen 170.
Tractus opticus 49, 120;
centrifugale Fasern i. d. 124;
Gefässversorgung 127;
Infarkt 128;
Meynertsche u. v. Guddensche Commissur i. d. 124;
Neuroglia 127;
Pupillenfasern i. d. 124, 125;
sekundäre Degeneration i. d, 122;
Septensystem 127;
Verlauf des ungekreuzten Bündels 123;
Verlauf des gekreuzten Bündels 123;
der papillomac. Bündel in demselben 121;
laterale Wurzel 120;
mediale Wurzel 121.
Tractus opticus und Kniehöcker 140.
Tractusfasern, gekreuzte und ungekreuzte 95.
Tractus peduncularis transversus 143, 144.
Traumbilder 398, 404.
Trepanation bei Stauungspapille 47.
Trigonum habenulae 136.
Trochlearis 343.
Tuberculum anterius Thalami 136.
Tuber cinereum 85, 115, 116, 143.
Tuberkulöse Meningitis 117, 128.
Tuberkulose der Orbitalränder 61.
Tuber parietale 333.
Türckensattel 63.
Türcksches Bündel 130.
Tumor cerebri 128.
Turmschädel 61.

U.

Übermüdung der Retina 261.
Überschüssige Gesichtsfeldpartie 211, 301, 302, 369.
Ultrarote Strahlen, Unsichtbarkeit derselben 237.
Ungekreuztes Bündel im N. opticus 81, 123.
Ungekreuzte Optikusfasern 105, 301.
Ungleichnamige Doppelbilder 219.
Unterschiedsempfindlichkeit 360;
Einfluss der Helligkeit auf dieselbe 178;
Einfluss der Adaption auf dieselbe 181.
Unterschiedsschwelle 359
Untersuchungsobjekt, Verschwinden desselben 265;
am Perimeter 207.
Unterwertiges Auge, centrale Sehschärfe desselben 283.
Unterwertigkeit der Netzhaut 250, 253, 261, 264.
Urblau 268, 269, 270.
Urfarben 268, 269, 270.
Urgelb 268.
Urgrün 268.
Urrot 268, 269, 270.

V.

Valenz, farbige 269, 270.
Varikositäten an den Nervenfasern 36;
der Opticusfasern 36.
Vena angularis (Communicat.) 21.
Vena centralis 21.
Vena centralis posterior 56, 59.
Vena ophthalmica 69.
Ventrikel III 49, IV 49.
Ventrikel III Recessus desselben 115, 116.
Vererbung physiologischer Eigenschaften 193.
Vergleichende Anatomie des Nerv. Opticus 38.
Verschwinden der fixierten Gegenstände 263.
Verschwinden des Untersuchungsobjekts 265.
Vicq d'Azyrscher Streifen 133, 138, 152.

Vierhügel, vorderer 120, 126, 337;
Anatomie 141;
Brachium conjunctivum anticum 142;
Brachium conjunctivum posticum 142;
klinische Beobachtung 339;
Lamina bigemina 141;
Opticusschicht 143;
pathol. anatom. Befunde 339;
physiolog. Bedeutung derselben 337.
Schleifenschicht 143;
Stratum zonale 142;
Stratum cinereum 142;
Vierhügelarm, der vordere 138;
Sehschwäche 340.
Vierhügelerkrankungen 339, 340, 341, 342, 343, 344.
Vierhügeldach 338.
Vierhügelplatte 141.
Visionen bei Druck auf den Augapfel 291.
Vision nulle 358, 405.
Vision obscure 358.
Visuelle Fasern 36;
im Opticus 312.
Vorstellungen, chromatische 428.

W.

Wahrnehmungscentrum, das optische 355, 362;
Beziehung zu den Augenbewegungen 383, 385.
Lage desselben 355;
Organisation desselben 362;
räumlich getrennt vom Erinnerungsfeld 388;
Rindenaffektionen 356;
seine Beziehungen zur Bulbusmuskulatur 383;
Trennung in Spezialcentren 369;
Unmöglichkeit des vikariierenden Eintretens anderer Rindenteile 386;
Verhalten zu den Gesichtshalluzinationen 398.
Wahrnehmen 405.
Wasserpolster 47.
Webersches Gesetz 178, 179, 234, 235.
Weissvalenz der Farben 246, 269, 270, 370, 372.
Wellenlänge und Farbenton 247.
Wernickesches Feld 130, 131, 132.
Wettstreit der Sehfelder 217, 245.
Wesen der Nervenerregung 309.
Winkel γ 187.
Wortblindheit 410.

Y.

Young-Helmholtzsche Theorie 383.

Z.

Zapfen der Retina 6, 168, 169:
Farbenempfindlichkeit derselben 170;
Gesamtzahl derselben 172;
Hellapparat 277, 278;
Verhältniss zu den Nervenfasern 185;
Zusammenziehung 286.
Zapfenapparat, trichromatischer Mechanismus 277.
Zapfenbewegung 287.
Zapfen-Innenstellung 286.
Zapfenkörner 170.
Zapfen- und Stäbchenmosaik 168.
Zeitbewustsein 406.
Zellensystem, amakrines 296.
Zirbeldrüse 125.
Zittern bei Vierhügelerkrankung 339, 344.
Zöllnersches Muster 230.
Zona reticularis, des Pulvinar 132.
Zwangsbewegungen 344.
Zweckmässigkeitsbewegungen 344, 345, 347.
Zweiteilung der makulären Opticusfasern 303.
Zwischenscheidenraum 49.

DIE

NEUROLOGIE DES AUGES.

EIN HANDBUCH

FÜR

NERVEN- UND AUGENÄRZTE

VON

Dr. H. WILBRAND und **Dr. A. SAENGER**
AUGENARZT NERVENARZT
AM ALLGEMEINEN KRANKENHAUSE ST. GEORG IN HAMBURG.

DRITTER BAND. ZWEITE HÄLFTE.

ALLGEMEINE DIAGNOSTIK UND SYMPTOMATOLOGIE DER SEHSTÖRUNGEN.

MIT ZAHLREICHEN TEXTABBILDUNGEN UND 6 TAFELN.

WIESBADEN.
VERLAG VON J. F. BERGMANN.
1906.

ALLGEMEINE
DIAGNOSTIK UND SYMPTOMATOLOGIE
DER
SEHSTÖRUNGEN.

EIN HANDBUCH
FÜR
NERVEN- UND AUGENÄRZTE

VON

Dr. H. WILBRAND UND **Dr. A. SAENGER**
AUGENARZT NERVENARZT
AM ALLGEMEINEN KRANKENHAUSE ST. GEORG IN HAMBURG.

MIT ZAHLREICHEN TEXTABBILDUNGEN UND 6 TAFELN.

DRITTER BAND, ZWEITE HÄLFTE DER „NEUROLOGIE DES AUGES".

WIESBADEN.
VERLAG VON J. F. BERGMANN.
1906.

Nachdruck verboten.

Übersetzungen, auch ins Ungarische, vorbehalten.

Druck der kgl. Universitätsdruckerei von H. Stürtz in Würzburg

Vorwort.

In der zweiten Hälfte des III. Bandes der Neurologie des Auges haben wir die für uns erreichbare Kasuistik, sowie unsere eigenen Erfahrungen am Allgemeinen Krankenhause St. Georg und aus der Praxis zur Bearbeitung einer allgemeinen Symptomatologie und Diagnostik der Amblyopien und Amaurosen zusammengestellt und verwertet.

Wenn wir dabei unserer bisherigen Darstellungsweise treu geblieben sind, so wird es jedem Sachkundigen einleuchten, dass bei dem Umfange und der Vielseitigkeit des Stoffes Wiederholungen und Rückverweisungen nicht zu umgehen waren. Dies war um so mehr geboten, weil dem Werke der Charakter eines Handbuches gewahrt bleiben sollte.

Der Umfang dieses Bandes musste auch um deswillen ein grösserer werden, damit unserem Vorsatze gemäss der Leser sich leicht im ganzen Umfange über die pathologische und diagnostische Bedeutung eines ihn gerade interessierenden Krankheitssymptomes zu orientieren vermöchte.

Auffallend dürfte erscheinen, warum gerade den Opticusläsionen nach Einwirkung von Traumen ein relativ so breiter Raum zugemessen worden ist. Wir glaubten dadurch Manchem im Hinblick auf die Beurteilung von Unfällen einen Dienst zu leisten; andererseits aber sollte der Gegensatz zwischen den zahlreichen klinischen Beobachtungen und der ausserordentlich geringen Anzahl pathologisch-anatomischer Untersuchungen dadurch markant hervorgehoben werden.

Auch dieser Band bildet zweckmässig wieder ein geschlossenes Ganze für sich. In der nächsten Folge beabsichtigen wir die Erkrankungen der einzelnen Abschnitte der optischen Leitung zur Darstellung zu bringen. Es wird dann das, was im vorliegenden Bande noch lückenhaft erscheint, wie z. B. die Pathogenese der Stauungspapille, eine entsprechende Ergänzung finden.

Für die Überlassung zahlreicher Fälle aus den betreffenden Abteilungen unseres Krankenhauses sagen wir Herrn Direktor Dr. Deneke, und den

Herren Oberärzten Dres. Jollasse und Wiesinger unseren verbindlichsten Dank, ebenso den Herren Dres. Embden, Kaes, Brückner und Liebrecht für die Gewährung von Präparaten und Abbildungen. Ferner danken wir hier den an der Poliklinik unseres Krankenhauses mit uns tätigen Ärzten, den Herren Dres. Behr, Biel und Kaufmann, gleichfalls herzlich für die uns geleistete Hilfe bei der Herstellung der in diesem Bande beschriebenen mikroskopischen Präparate. Ganz besonders fühlen wir uns aber Herrn Physikus Dr. Reuter zu Dank verpflichtet für die Ausführung der wahrhaft künstlerischen Photographien unserer Präparate.

Hamburg im Juni 1906.

Die Verfasser.

Da es von allgemeinem Interesse sein möchte, einen näheren Einblick in das von Herrn Physikus Dr. Reuter angewandte Verfahren zu gewinnen, haben wir denselben gebeten, an dieser Stelle einige Worte über seine Methode der Mikrophotographie anfügen zu wollen.

Der ehrenvollen Aufforderung der Herren Herausgeber dieses Werkes, einige kurze Notizen über die Art der Herstellung der von mir für den vorliegenden Abschnitt angefertigten Mikrophotogramme zu geben, folge ich um so lieber als ich erwarten darf, dadurch weitere Kreise auf ein Verfahren aufmerksam zu machen, welches für manche Zwecke der Mikrophotographie besondere Vorteile bietet. Es wurde, um gleich in medias res überzugehen, zur Herstellung der Photogramme der grosse Zeisssche mikrophotographische Apparat benutzt. Als Objektive kamen für die vorliegenden Vergrösserungen hauptsächlich die Planare 35, 50 und 75 mm in Anwendung. Die Beleuchtungsquelle war eine von Zeiss gelieferte Schuckertsche Bogenlampe von 25 Amp. Da nun bei Übersichtsbildern (Sehnervenquerschnitten etc.) wie die vorliegenden, besonders wenn es sich um nachträgliche Druckreproduktion handelt, bei der Feinheit der Zeichnung manche Details verloren gehen, so benutzte ich zur Herstellung der Negative nicht die üblichen orthochromatischen Trockenplatten, sondern Dr. Alberts hochempfindliche orthochromatische Kollodiumemulsion. Dieses Verfahren hat mir schon vor Jahren bei der Aufnahme von embryologischen Serienschnitten zur Herstellung von Plattenmodellen wesentliche Dienste geleistet[1]). Ein ganz besonders rühmenswerter Vorzug des Kollodiumemulsionsverfahrens sind die glasklaren Schatten und die gegenüber der Trockenplatte überaus grosse Feinheit des Korns neben dem Fehlen jeglicher Solarisationserscheinungen. Die Geschwindigkeit der Entwickelung und Fixierung (wenige Sekunden) gestattet ferner in sehr kurzer Zeit eine grosse Reihe von Aufnahmen hintereinander zu machen. Endlich ist es möglich die Emulsion und damit die Platten je nach Wunsch in ganz verschiedener Weise für gelbes, grünes, sowie rotes Licht durch verschiedene

---

[1]) Reuter, Über die Entwickelung der Kaumuskulatur etc. Merkel u. Bonnet, Anatom. Hefte. 1896. Bergmann, Wiesbaden p. 248.

Sensibilisierung empfindlich zu machen. Auf diese Weise gelingt es auch von Präparaten, deren Färbung für die gerade in der Abbildung am deutlichsten gewünschten Stellen besonders ungünstig in photographischem Sinne ist, mit Hilfe von passender Plattensensibilisierung und geeigneten Lichtfiltern noch brauchbare Aufnahmen zu erzielen. Unter Umständen kann es bei der Anwendung des Kollodiumemulsionsverfahrens fernerhin von Vorteil sein, wenn man nach entsprechender Vorpräparation der Glasplatten hinterher das fertige Negativ mit Gelatinelösung übergiesst und nach erfolgter Trocknung vom Glase abgezogen als Folie der Reproduktionsanstalt überliefert, welche auf diese Weise einer Reihe von Zwischenaufnahmen überhoben ist, wobei stets Details verloren zu gehen pflegen. Was die Einzelheiten der Technik anbelangt, so findet man dieselben eingehend dargestellt in Vogels photographischem Taschenbuch, Berlin, Oppenheim. Die haltbare Emulsion mit den verschiedenen Sensibilisierungfarbstoffen kann von Romain Talbot, Berlin fertig bezogen werden. Um kurz die Grenzen bei der Anwendung des Kollodiumemulsionsverfahrens anzudeuten, sei erwähnt, dass dasselbe sich nur für schwache und mittelstarke Vergrösserungen eignet, da anderenfalls die fünf bis achtmal geringere Lichtempfindlichkeit der Kollodium- gegenüber der Trockenplatte die Anwendung des Verfahrens zu sehr erschwert. Leisten kann das Kollodiumverfahren, welches seine besondere Eigenart besitzt, natürlich nur in der Hand desjenigen etwas, welche die mikroskopische Technik bereits vollkommen beherrscht.

Dr. Reuter.

Inhalts-Verzeichnis zum III. Bande 2. Hälfte.

Kapitel XVII.

Seite

Allgemeine Diagnostik und Symptomatologie der Amblyopien und Amaurosen 475

Einleitung, § 326 475

Was versteht man unter Amblyopie und Amaurose, § 327 476

Die Bedeutung der Sehschärfenbestimmung für die Diagnose, § 329. 478

Die Kombination der Sehschärfenprüfung mit der Gesichtsfeldbestimmung, § 330 480

Die diagnostische Bedeutung der Gesichtsfeldprüfung für sich allein, § 347 499

Die diagnostische Bedeutung des Augenspiegelbefundes für sich allein, § 352 503

Augenspiegelbefund dauernd, oder wenigstens anfangs normal, Gesichtsfeld nicht normal, Sehschärfe normal oder nicht normal, § 357 507

Der Augenspiegelbefund ist nicht normal, die centrale Sehschärfe und das Gesichtsfeld zeigen normales oder fast normales Verhalten, § 364 . . . 512

Augenspiegelbefund — centrale Sehschärfe und Gesichtsfeld nicht normal, § 366 515

Die Sehstörungen bei der Atrophia papillae, § 368 516

Die Diagnose der spinalen Sehnervenatrophie, § 371 520

Differentialdiagnose zwischen genuiner Tabes und Syphilis des Nervensystems hinsichtlich der Sehstörungen, § 377 534

Die Bedeutung des centralen Skotoms für die Differentialdiagnose zwischen Pseudotabes luetica und wirklicher Tabes, § 378 538

Die pathologisch anatomische Differentialdiagnose, § 379 541

Die Opticusatrophie bei der multiplen Sklerose, § 380 542

Differentialdiagnose bei Opticusatrophie zwischen Tabes und multipler Sklerose, § 381 543

Differentialdiagnose bei Opticusatrophie zwischen multipler Sklerose und Hirnsyphilis, § 382 544

Die Sehstörungen bei den neuritischen Affektionen der Papille 544

Die doppelseitige Stauungspapille, § 385 545

Die einseitige Stauungspapille, § 386 546

Die Spontanheilung der Stauungspapille, § 387 548

Seite
Die rezidivierende Stauungspapille, § 388 549
Erneutes Auftreten von hyperämischer Schwellung in einer neuritisch atrophischen Papille, § 389 550
Die Sehstörungen bei der mit Meningitis komplizierten Neuritis optica 550
Das seltene Vorkommen von Neuritis optica bei eitriger Meningitis, § 391 551
Die Einteilung der Neuritis optica, § 397 555
Die toxische Neuritis optica, § 398 555
Die infektiöse Neuritis optica, § 399 556
Die hereditäre Neuritis optica, § 400 557
Die inkomplizierte Neuritis retrobulbaris axialis, § 401 557
Die Neuritis optica bei der multiplen Sklerose, § 402 557
Die Neuritis optica bei der akuten Myelitis, § 404 559
Die Bedeutung des Augenspiegelbefundes für die Ferndiagnose, § 406 . . . 560
Das Verhalten des Farbensinns bei der Diagnostik der Amblyopien, § 407 562
Die Bedeutung der Adaptationsvorgänge für die Diagnostik der Sehstörungen, § 419 571
Lokale und allgemeine Adaptationsstörungen, § 419 572
Das positive Skotom, § 420 573
Erklärung der Nyctalopie und des negativen Skotoms, § 421 573
Die allgemeine Adaptationsstörung:
Angeborene Hemeralopie, § 422 578
Die allgemein gleichmässige, konzentrische Gesichtsfeldeinschränkung, § 423 579
Differentialdiagnose zwischen nervöser Asthenopie und progressiver Sehnervenatrophie, § 424 580
Differentialdiagnostische Hinweise zwischen Hysterie und multipler Sklerose, § 425 583
Die Bedeutung der Pupillenreaktion für die Diagnostik der Sehstörungen 583
Die hemianopische Pupillenreaktion, § 428 584
Fälle von cerebraler Erblindung mit erhaltener Pupillenreaktion, § 428 . . 584
Fehlen der Pupillenreaktion bei cerebraler Erblindung, § 429 585
Cerebrale Erblindung mit hochgradig pathologischer Papille und erhaltener Pupillenreaktion auf Licht, § 430 586
Cerebrale Amaurose mit hemianopischer Pupillenreaktion, § 431 587
Differentialdiagnose zwischen cerebraler und hysterischer Amaurose, § 432 587
Plötzliche doppelseitige Erblindung mit Aufhebung der Pupillenreaktion, § 433 588
Zweifache Unterbrechung des Reflexbogens durch basale Affektion, § 435 589
Einseitige Unterbrechung des Reflexbogens in der optischen Leitung, § 436 589
Lähmung des Pupillenkerns der einen Seite, § 437 589
Die reflektorische Pupillenstarre, § 439 590
Die Sehstörungen und die Sehnenreflexe 590
Definition der Reflexe im allgemeinen, § 440 590
Definition und Bedeutung der Sehnenreflexe, § 441 591
Der Patellarreflex 592
a) Steigerung der Patellarreflexe, § 444 592
Sehstörungen bei gesteigerten Patellarreflexen 593

Seite

b) Das Fehlen der Patellarreflexe, § 444 593
1. bei Sehstörungen mit atrophischer Verfärbung des Papille 594
α) bei Tabes dorsalis, § 446 594
β) bei Dementia paralytica, § 447 596
γ) bei multipler Sklerose, § 448 595
δ) bei anderen spinalen Erkrankungen (Lues spinalis), § 449 . . . 597
2. bei sekundärer Atrophia n. optici nach retrobulbärer Neuritis, § 450 598
3. bei Sehstörungen mit Papillitis, § 451. 598
4. bei Sehstörungen mit normalem Augenspiegelbefund, § 452 600
c) Das Erhaltenbleiben der Patellarreflexe bei Tabes cervicalis und cerebralis, § 453. 601

Die Sehstörungen und die Hautreflexe 602

Die Beziehungen der Amblyopien zu den Sensibilitätsstörungen 605

A. Wesen und Form der Sensibilitätsstörungen, § 465 605
a) Durch organische Veränderungen bedingte Sensibilitätsstörungen, § 468 . 606
b) Die funktionellen Sensibilitätstörungen, § 477 611
B. Die klinischen Beziehungen der Sensibilitätsstörungen zu den Sehstörungen 614
a) Bei organischen Läsionen
α) des Rückenmarks und der peripheren Nerven, § 479 614
β) des Grosshirns, § 480. 616
b) Bei funktionellen Störungen, § 481 617

Die Beziehungen der Amblyopie zu den Motilitätsstörungen. 621

A. Koordinationsstörungen, § 483
α) bei der Tabes 621
β) bei der multiplen Sklerose 621
γ) bei der Pseudotabes syphilitica 621
δ) die hereditäre Ataxie 621
ε) die akute Ataxie 622
ζ) die cerebellare Ataxie 622
η) die Ataxie bei Affektion der Vierhügel, der Brücke und Medulla oblongata 623
ϑ) die kortikale Ataxie 623
B. Motorische Lähmungserscheinungen
a) bei Hemiplegie, § 484. 624
α) Die kapsuläre Hemiplegie 624
β) Die alternierende Hemiplegie 625
γ) Die Hemiplegie ohne Facialislähmung 625
δ) Die Hemiplegie mit gekreuzter Hypoglossuslähmung 625
ε) Hemiplegie mit gleichseitiger Hirnnervenlähmung 625
ζ) Hemiplegie ohne jede Hirnnervenlähmung 625
η) Tabes mit Hemiplegie. 626
b) die Paraplegia spinalis, § 485. 626
α) bei spastischer Spinalparalyse. 626
β) bei kombinierter Hinterseitenstrangaffektion und hereditärer Form der spastischen Paralyse. 626
c) Die schlaffe Lähmung der Muskeln, § 486 627
α) bei der peripheren Neuritis. 627
β) bei der Poliomyelitis ant. subac. und chronica. 627
γ) bei der Landryschen Paralyse 627
δ) bei der Dystrophia musc. progressiva 627

Seite

C. Motorische Reizerscheinungen.

a) Krämpfe, § 487 627
α) bei der genuinen Epilepsie 628
β) bei der symptomatischen Epilepsie 629
γ) bei Paramyclonus multiplex 629
b) Choreatische Bewegungen, § 488 629
c) Die tetanischen Bewegungen, § 489 630
d) Das Zittern, § 490 630
e) Trophische und vasomotorische Störungen, § 491 631

Die Beziehungen der Störungen der Sprache zur Amblyopie 631

I. Bei organischen Läsionen, § 492 631
a) Akquirierte Sprachstörungen, welche mit Orientierungsstörungen im Raume vergesellschaftet sind, § 493 633
b) Akquirierte Sprachstörungen, welche mit den Störungen des Farbensinns verknüpft sind, § 494 635
α) Wirkliche Störungen des Farbensinns neben aphasischen Symptomen 635
β) Die amnestische Farbenblindheit 636
c) Aphasische Lesestörungen, § 495 637
d) Optische Aphasie resp. Aphasie bei Wahrnehmung der Gegenstände durch das Gesicht, § 496 639
Dyslexie, § 497 640
II. Aphasische Symptome auf funktioneller Basis, § 499 642

Kapitel XVIII.

Die plötzlich entstandenen Amaurosen 643
Einleitung, § 500 643
Der Einfluss des Geschlechts auf plötzliche Erblindungen, § 501
beim Manne 644
beim Weibe nach Suppressio mensium 644
während der Schwangerschaft, § 502 647
während der Geburt und des Wochenbetts, § 503 648
in der Laktationsperiode 649
Über den Sitz der die Amaurose bedingenden Läsion, § 505 . . . 650
Die plötzlich aufgetretene einseitige Amaurose, § 506 650
a) Die plötzliche Erblindung retinalen Ursprungs, § 507 650
b) Die plötzlichen Erblindungen papillären oder retropapillären Ursprungs § 507 651
c) Plötzliche Erblindungen retrobulbären Ursprungs 653
α) Einseitige Erblindung durch Blutung in den Sehnerven, § 509 . . . 653
β) Einseitige plötzliche Erblindung durch Kompression des ganzen Nervenstammes bei Scheidenhämatom, § 510 653
γ) Plötzliche einseitige Erblindung durch retrobulbäre Neuritis, § 511 . 655
Die plötzlich und gleichzeitig aufgetretene doppelseitige Amaurose, § 513 659
Einheitlicher, doppelseitiger Krankheitsherd 659
Über den Charakter plötzlich aufgetretener Amaurosen, § 514 663
Anfallsweises, Intermittierendes, Rezidivierendes Auftreten der Erblindung . . . . . 663 bis 669

Seite

Der Einfluss der Erblindung auf die Psyche und das Wesen der Blinden, § 515 669

Plötzliche Erblindung bei Tumoren 673

Das plötzliche Auftreten einseitiger Erblindung bei Tumoren. 673

a) zufolge einer Herderkrankung im Opticus, § 516 673

b) durch intrakranielle Tumoren, § 517 674

Allgemeines über das Wesen der akut einsetzenden Erblindung bei Gehirntumoren, § 518 676

Wirkung der Tumoren in bezug auf den Gehirndruck, § 520 677

Die bei Tumoren plötzlich aufgetretene doppelseitige Erblindung, § 522 . 681

1. Das Auftreten doppelseitiger Erblindung bei Gehirntumoren als Allgemeinsymptom, § 523. 681

2. Das Auftreten doppelseitiger Erblindung bei Gehirntumoren als Lokalsymptom, § 525 683

a) Lokalisation in der Gegend des Chiasmas, § 525 683

b) Lokalisation des raumbeschränkenden Moments über beiden Rindencentren, § 526 686

3. Das Auftreten doppelseitiger Erblindung als Nachbarschaftssymptom der Tumoren, § 526 686

4. Das Auftreten doppelseitiger Erblindung als Fernsymptom eines Tumors, § 528 689

5. Die kombinierte Anwendung der seither angeführten Momente, § 529 . 689

Die vorübergehenden Erblindungen bei Tumoren, § 530 690

Die nacheinander auftretende plötzliche Erblindung beider Augen bei Gehirntumoren, § 531 691

Die plötzliche doppelseitige Erblindung bei Gehirnhämorrhagien . 692

1. Durch intracerebrale Blutungen entstandene plötzliche Amaurose 693

a) Plötzliche doppelseitige Erblindung von dauerndem Bestande, § 533. . 693

b) Anfänglich doppelseitige Erblindung, welche sich zu inkompleter resp. nicht absoluter doppelseitiger Hemianopsie zurückbildet, § 534 . . . 694

c) Anfänglich doppelseitige plötzlich aufgetretene Erblindung, welche sich zu einer homonymen Hemianopsie zurückbildet, § 535 694

d) Plötzlich entstandene doppelseitige Erblindung nach latent vorhanden gewesener homonymer Hemianopsie, § 536 696

2. Plötzlich entstandene doppelseitige Erblindungen, welche auf basale Blutungen zurückzuführen sind, § 538 696

Bei Scheidenhämatom des Sehnerven 697

Bei Hämatom der Dura mater. 699

Der ophthalmoskopische Befund bei Gehirnhämorrhagien 700

Die plötzliche doppelseitige Erblindung infolge von Embolie der Gehirngefässe, § 540 703

a) Fälle mit Sektionsbefund, § 541 703

b) Fälle ohne Sektionsbefund, § 542 704

Die plötzliche doppelseitige Erblindung bei Thrombose der Gehirngefässe, § 544 706

Plötzliche Erblindung resp. hochgradige Amblyopie nach Traumen 715

Über die Art der auf den Schädel einwirkenden Gewalt, § 551 715

Über das Wesen der einwirkenden Gewalt, § 552 716

Über den Ort der Läsion der Sehbahnen, § 553. 716

Die Art der Erblindung (doppelseitig, einseitig), § 554 720

Über den ursächlichen Zusammenhang zwischen Trauma und Erblindung, § 555 720

Seite

Häufigkeit der traumatischen Erblindungen bei den beiden Geschlechtern, § 557 723
Die Einteilung des kasuistischen Materials, § 558 724

A. Plötzliche Erblindung nach Einwirkung stumpfer Gewalt auf den Schädel 725

a) Einseitige Erblindung 725

α) Fälle von einseitiger Erblindung auf der Seite der einwirkenden Gewalt, § 559 725
Gruppierung der Fälle nach der Art der Verletzung, § 560 726
Gruppierung der Fälle nach dem Verhalten des Sehvermögens, § 564 . 729

β) Auftreten einseitiger Erblindung nach Einwirkung stumpfer Gewalt auf den Schädel, wobei lediglich das der Einwirkung der Gewalt gegenüber liegende Auge betroffen wurde, § 567 739

b) Die doppelseitigen plötzlichen Erblindungen und hochgradigen Amblyopien nach Einwirkung stumpfer Gewalt auf den Schädel, § 568 741

1. Anfänglich doppelseitige Amaurose, später Restitutio in integrum des Sehvermögens, § 569 742
2. Anfänglich doppelseitige Amaurose mit zurückbleibendem dauernden Gesichtsfelddefekt, § 570 743
3. Anfänglich doppelseitige Amblyopie mit bleibenden Gesichtsfelddefekten, § 571 745
   a) Partielle Läsionen beider Sehnerven 745
   b) Fälle von temporaler Hemianopsie, entstanden durch Einwirkung stumpfer Gewalt auf den Schädel 745
   c) Fälle homonymer Hemianopsie von dauerndem Bestand, nach Einwirkung stumpfer Gewalt auf den Schädel, § 572 747

Die Pathogenese der einseitigen und doppelseitigen Erblindungen und hochgradigen Amblyopien nach Einwirkung stumpfer Gewalt auf den Schädel 751

a) Die indirekten Läsionen nach Schädelbasisfraktur, § 573 752
Totale oder partielle Kontinuitätstrennung des Opticus, § 574 753
Überblick über die pathologischen Präparate, § 575 756
Blutungen im Bereiche des Sehnerven bei Schädelbrüchen, § 576 766
Über den Vorgang des Zustandekommens des Kontinuitätstrennungen des Sehnerven im Canalis opticus 770
Die indirekten Verletzungen des Sehnerven durch stumpfe Gewalt, § 578 772
Direkte Läsionen des Sehnerven bei Einwirkung stumpfer Gewalt auf den Schädel, § 579 773
Die Diagnose der Fälle von Sehstörung nach Einwirkung stumpfer Gewalt auf den Schädel, § 581 775
Die diagnostische Valenz des Augenspiegelbefundes bei diesen Fällen, § 582 777
Die Verfärbung der Papille resp. die totale Opticusatrophie bei diesen Fällen, § 583 778
Das Auftreten der Stauungspapille bei diesen Fällen, § 584 779
Die diagnostische Bedeutung der Stauungspapille nach Einwirkung stumpfer Gewalt auf den Schädel, § 589 787
Die Retinalblutungen bei diesen Fällen, § 594 792
Die übrigen Begleiterscheinungen der Sehstörungen nach Einwirkung stumpfer Gewalt auf den Schädel, § 595 793
Die Affektion der Bulbusmuskulatur bei diesen Fällen, § 597 796
Die Differentialdiagnose bei Sehstörungen nach Einwirkung stumpfer Gewalt auf den Schädel, § 599 799

Seite

B. Plötzliche Erblindung infolge Verletzung der Orbita mit stumpf-spitzen oder scharf-spitzen Gegenständen 800
a) Verletzungen durch stumpf-spitze Gegenstände, § 600 800
Art der Einwirkung 801
b) Verletzungen durch scharf-spitze Gegenstände, § 601 805
Art der Einwirkung 805
Die Pathogenese dieser Fälle, § 602 810
Die Diagnose dieser Fälle, § 603 814
Die diagnostische Bedeutung des Augenspiegels bei diesen Fällen, § 604 815
Sonstige begleitende Augensymptome bei diesen Fällen, § 606 819
Der Verlauf der Affektion, § 607 820
Komplikationen durch Fraktur des Orbitaldachs, Meningitis etc., § 608 . 822
c) Plötzliche Erblindung des dem eindringenden Instrumente **entgegengesetzten** Auges, § 610 824

C. Plötzliche Erblindungen oder hochgradige Amblyopie nach Schussverletzungen, § 611 825
a) Die Grösse des Geschosses 825
α) Verletzungen durch Schrotkorn 825
β) „ „ Revolverkugel, § 612 828
γ) „ „ Flintenkugel, § 613 830
δ) „ „ Granatsplitter, § 614 832
b) Die Durchschlagskraft des Geschosses, § 615 832
c) Die Richtung des Schusskanals, § 616 833
1. Die Schläfenschüsse, § 619 836
Doppelseitige Erblindungen nach Querschüssen durch die Schläfe ohne Verletzung des Gehirns, § 620 837
Indirekte Frakturen des Orbitaldaches bei Schussverletzungen des Gehirns, § 620 843
Fälle von Schläfenschüssen mit einseitiger Erblindung auf der Seite der Einschussöffnung, § 621 843
2. Die Orbitalschüsse, § 622 845
3. Jochbeinschüsse 848
4. Oberkieferschüsse 848
5. Stirnschüsse 849
6. Scheitelbeinschüsse 849
7. Mundschüsse 849
Schussverletzungen der intrakraniellen und intracerebralen Sehbahnen, § 623 850
Pathogenese und Diagnose, § 624 854
Begleitende anderweitige Symptome, § 625 856
Verlauf der Sehstörung, § 626 857

Die Erblindung durch **Blitzschlag**, § 629 860

Das Auftreten plötzlicher Erblindungen nach **Infektionen** und die **urämische Amaurose** 862
a) Die akuten Infektionskrankheiten 862
α) Masern, § 630 862
β) Scharlach, § 631 863
γ) Variola, § 632 864
δ) Meningitis cerebrospinalis 864
ε) Typhus abdominalis, § 633 864
ζ) Typhus recurrens, § 634 866
η) Influenza, § 635 866

Seite

ϑ) Keuchhusten, § 636 865
ι) Pneumonie, § 637 867
ϰ) Akuter Gelenkrheumatismus, § 638 868
b) Plötzliche Erblindungen nach endemischen und Volkskrankheiten 868
α) Intermittens, § 639 868
β) Gelbes Fieber, § 640 870
γ) Syphilis, § 641 870
c) Die plötzlichen Erblindungen nach Wundinfektion, § 642 871
Die **urämische Amaurose**, § 643 872
Der Augenspiegelbefund bei der urämischen Amaurose, § 644 874
Das Verhalten der Pupillen, § 645 875
Die Dauer der Erblindung, § 646 875
Das wiederholte Auftreten der urämischen Amaurose, § 647. 875
Begleitende Erscheinungen, § 648 876
Das Wesen der urämischen Amaurose, § 649 877
Differentialdiagnostische Bemerkungen, § 651 879
Die plötzliche Amaurose bei den **Meningitiden**, § 653 882
Bei Pachymeningitis, § 654 884
Bei der akuten Leptomeningitis, § 655 885
Bei der Meningitis cerebrospinalis, § 656 886
Bei der metastatischen Ophthalmie, § 659 890
Bei Meningitis serosa (Hydrocephalus internus), § 661 892
Bei Meningitis tuberculosa, § 663 896
Bei der syphilitischen Meningitis, § 664 897
Einseitige Erblindung bei basaler gummöser Meningitis, 666. 900
Differentialdiagnostische Bemerkungen, § 671 902
Die Prognose bei der gummösen Meningitis, § 672 904
Die plötzlichen Erblindungen nach **Blutverlust**, § 675 907
Einsetzen der Sehstörung, § 676 907
Das Verhalten des Sehvermögens bei mehrfach wiederkehrenden Blutungen, § 678 914
Das Verhalten des Augenspiegelbefundes, § 681 916
Diagnostische Valenz des Verhaltens der Pupillen, § 682. 917
Die Gesichtsfeldstörungen, § 683. 918
Begleitende anderweitige Symptome, § 684 919
Pathologisch-anatomische Befunde, § 688. 921
Die plötzlichen Amaurosen bei **Intoxikationen**, § 690 923
A. Die plötzlichen Erblindungen zufolge von Genussmitteln 924
1. Die akute Alkoholvergiftung, § 692. 924
2. Die akute Methylalkoholvergiftung, § 693 925
3. Die Amaurose nach akuten Vergiftungen durch Jamaika-Ginger, § 696 929
4. Die plötzliche Erblindung nach akuter Tabaksvergiftung, § 697 . . . 932
5. Tee, Schokolade, Vanille, § 698 933
6. Pilze 933
B. Die plötzlichen Erblindungen bei gewerblich verwandten Giften. 933
1. Die Bleiamaurose, § 699 933
2. Plötzliche Sehstörungen nach Arsenvergiftung, § 707 944
3. Nach Kohlenoxyd, § 708. 945
C. Die plötzlichen Erblindungen nach dem Gebrauche von Arzneimitteln . . 945
1. Die Chininamaurose, § 709—713 945
2. Die Antipyrinvergiftung, § 714 959

Seite

3. Die Salizylsäurevergiftung, § 715 959
4. Die Amaurose nach Filix mas., § 715—719 960
5. „ „ „ Cortex Granati, § 720 964
6. „ „ „ Morphium, § 721 965
7. „ „ „ Kalabarin, § 722 965
8. „ „ „ Karbolsäure, § 723 965
9. „ „ „ Bromkalium, § 724 965
10. „ „ „ Schlangengift, § 725 966

Sehstörungen bei Autointoxikationen 966

1. Intestinale oder enterogene, § 726 966
2. Histiogene, § 727 967

Die plötzlichen Erblindungen und hochgradigen Amblyopien bei funktionell nervösen Störungen 968

Das **Flimmerskotom**, § 728 969

1. Migraine ophthalmique simple (Sehstörung mit Hemikranie, (Charcot), § 729 969

Nichthemianopische Form der Sehstörungen beim Flimmerskotom, § 730 97
Das binokulare zentrale Skotom, § 730 971
Unregelmässige binokulare Gesichtsfelddefekte, § 731 971
Gruppierung der Sehstörungen nach verschiedenen Autoren, § 732 . 973
Intensität der Sehstörung, § 733 974
Das Flimmern, § 734 974
Verhalten des Augenspiegelbefundes, § 735 975
Der Kopfschmerz, § 736 976
Die Dauer der Sehstörung, § 737 976
Die Häufigkeit der Anfälle, § 738 977

2. Migraine ophthalmique fruste (Charcot), § 739 978
3. Migraine ophthalmique dissociée (Charcot), § 740 979
4. Migraine ophthalmique associée (Charcot), § 741 979

Mitbeteiligung anderer Sinnesnerven 980
„ von Augenmuskellähmungen, § 742 980
„ „ Hemiparese und Hemiplegie, § 743 981
„ „ Sensibilitätsstörungen, § 744 981
„ „ Sprachstörungen, § 745 981
„ „ vasomotorischen Störungen, § 746 982
„ „ Epilepsie, § 747 983
Hemikranische Aquivalente, § 748 986

Die Ätiologie des Flimmerskotoms, § 749 986
Der Verlauf des Flimmerkotoms, § 750 988
Die Diagnose und Differentialdiagnose des Flimmerskotoms, § 751—757 991
Das Wesen des Flimmerskotoms, § 758—759 999

Die hysterische Amaurose, § 760 1005

Auftreten derselben und Begleiterscheinungen, § 761 1005
Art des Auftretens, § 764 1000
Die Ätiologie der hysterischen Amaurose, § 1010
Verhältnis derselben zum Geschlecht, § 770 1015
Verhältnis derselben zum Alter, § 771 1015
Die einseitige hysterische Amaurose, § 772 1015
Die doppelseitige hysterische Amaurose, § 773 1016

Seite
Der Augenspiegelbefund, § 775 1018
Das Verhalten der Pupillen, § 776—787 1019
Der Verlauf der hysterischen Amaurose, § 788—789 1025
Die hysterische Amaurose mit rezidivierendem Charakter, § 790 . . . 1029
Die Diagnose der hysterischen Amaurose, § 791 1030
Die Differentialdiagnose der hysterischen Amaurose, § 792—801 . . . 1031
Das Wesen der hysterischen Amaurose, § 802 1037
Die sogenannte epileptiforme Amaurose, § 803 1039
Die plötzliche Amaurose bei Chorea, § 804 1040
Die Amaurose nach Blepharospasmus, § 805 1041
Literatur-Verzeichnis 1045

Verzeichnis der Abbildungen.

Fig. 212 pag. 483: Gesichtsfeld bei Retinitis pigmentosa.
„ 213 „ 483: Gesichtsfeld bei Glaukom.
„ 214 „ 484: Gesichtsfeld bei tabischer Sehnervenatrophie.
„ 215 „ 485: Gesichtsfeld bei Hysterie.
„ 216 „ 486: Gesichtsfeld bei Chorioiditis luetica (Förster).
„ 217 „ 488: Gesichtsfeld bei chronischer Alkoholvergiftung.
„ 218 „ 491: Gesichtsfeld bei kongenitaler Farbenblindheit.
„ 219 „ 492: Paracentrales Skotom bei Syphilis.
„ 220 „ 493: Zentral-temporal-hemianopische Gesichtsfelddefekte (Lues).
„ 221 „ 494: Einseitiges centrales temporal-hemianopisches Skotom.
„ 222 „ 495: Centrale rechtsseitige homonym-hemianopische Gesichtsfelddefekte.
„ 223 „ 496: Gesichtsfelddefekt bei Chorioretinitis latens.
„ 224 „ 497: Ringskotom bei Retinitis pigmentosa.
„ 225 „ 498: Ringskotom bei Chorioretinitis
„ 226 „ 499: Ringskotom bei multipler Sklerose.
„ 227 „ 501: Homonyme linksseitige Hemianopsia compl. mit Gesichtsfeldeinschränkung infolge von Retinitis apoplectica.
„ 228 „ 503: Linksseitige inkomplete homonyme Hemianopsie. Absoluter sektorenförmiger Gesichtsfelddefekt nach unten.
„ 229—233 pag. 508: Gliawucherung bei deszendierender Opticusatrophie nach Liebrecht.
„ 234 pag. 513: Fast normales Gesichtsfeld bei ausgeprägter beiderseitiger neuritischer Atrophie der Papille.
„ 235 „ 515: Bitemporale Hemianopsie. Links unregelmässiger Gesichtsfelddefekt.
„ 236 „ 517: Progressive Sehnervenatrophie bei Tabes. Gesichtsfelddefekt.
„ 237 „ 521: Gesichtsfelddefekt bei Neuritis retrobulbaris luetica vor der Inunktionskur.
„ 238 „ 522: Gesichtsfelddefekt bei Neuritis retrobulbaris luetica nach der Inunktionskur.
„ 239 „ 523: Fall von Tabes mit Gesichtsfelddefekten wie bei gummöser Perineuritis
„ 240 „ 524: Gesichtsfeld bei Perineuritis retrobulbaris luetica.
„ 241 „ 525: Konzentr. Gesichtsfeldeinschränkung vor der Inunktionskur.
„ 242 „ 526: Konzentr. Gesichtsfeldeinschränkung nach der Inunktionskur.
„ 243 „ 527: Opticusatrophie bei Tabes. Scharfe Trennung der ringförmig degenerierten peripheren Partie von der gut erhaltenen auf dem Opticusquerschnitt.
„ 244 „ 530: Opticusatrophie bei reiner Tabes. Zerstreute Degeneration über den ganzen Opticusquerschnitt mit stark degenerierter Randzone.
„ 245 „ 532: Gesichtsfeld bei gummöser Perineuritis der intrakraniellen Opticusstämme vor der Inunktionskur.
„ 246 „ 533: Derselbe Fall nach der Inunktionskur.
„ 247 „ 535: Konzentr. Gesichtsfeldeinschränkung bei gummöser Perineuritis.
„ 248 „ 536: Konzentr. Gesichtsfeldeinschränkung bei gummöser Perineuritis.
„ 249 „ 537: Inkomplete homon. Hemianopsie bei Kombination von Tabes mit cerebraler Lues.
„ 250 „ 538: Centrales Skotom und beginnende periphere Einschränkung bei einem Fall von Taboparalyse.
„ 251 „ 539: Centrales Skotom bei Lues spinalis.

Fig. 252 pag. 564: Erste Anfänge der Opticusatrophie bei Tabes.
„ 253 „ 565: Progressive Sehnervenatrophie bei genuiner Tabes dorsalis.
„ 254 „ 566: Fall von hereditärer Neuritis optica.
„ 255 „ 567: Neuritis axialis.
„ 256 „ 568: Übergang der normalen Opticusbündel auf dem Opticusquerschnitt in die rein atrophischen Felder bei Opticusatrophie.
„ 257 „ 569: Sehnervenatrophie bei Tabes.
„ 258 „ 570: Opticusatrophie bei Tabes.
„ 259 „ 571: Fehlen der nasalen Gesichtsfeldhälfte in einem Falle von Tabes.
„ 260 „ 575: Sehnervenatrophie bei Tabes.
„ 261 „ 576: Minimales Gesichtsfeld bei tabischer Sehnervenatrophie.
„ 262 „ 577: Adaptationsstörungen im Gesichtsfelde bei neuritischer Atrophie.
„ 263 „ 579: Minimales Gesichtsfeld bei einem Falle von Retinitis pigmentosa.
„ 264 „ 606: Schema der Innervation der Haut durch die sensiblen Rückenmarkswurzeln.
„ 265 „ 607: Spinales Sensibilitätsschema nach Seiffer.
„ 266 „ 608: Anästhesiebezirk in einem Falle von Syringomyelie.
„ 267 „ 610: Hemianaesthesie d'origine cérébrale nach Dejerine.
„ 268 „ 612: Traumatische Hemianästhesie nach Seiffer.
„ 269 „ 613: Segmentäre Anästhesie bei einer 26jähr. Hysterischen.
„ 270 „ 614: Hypästhetische Zone bei beginnender Tabes nach Seiffer.
Tafel pag. 692: Doppelseitige plötzliche Erblindung bei Affektion beider Sehcentren. Hirnpräparat.
Fig. 271 pag. 714: Exophthalmus bei Sinusthrombose.
„ 272 „ 721: Gesichtsfeld bei Zerreissung der Sehnerven.
„ 273 „ 732: Gesichtsfeld bei Zerreissung der Sehnerven.
„ 274 „ 733: Gesichtsfeld bei Zerreissung der Sehnerven.
„ 275 „ 734: Gesichtsfeld bei Zerreissung der Sehnerven.
„ 276 „ 735: Gesichtsfeld bei Zerreissung der Sehnerven.
„ 277 „ 736: Gesichtsfeld bei Zerreissung der Sehnerven.
„ 278 „ 738: Gesichtsfeld bei Zerreissung der Sehnerven.
„ 279 „ 739: Gesichtsfeld bei Zerreissung der Sehnerven.
„ 280 „ 745: Temporale Hemianopsie nach Sturz auf den Kopf.
„ 281 „ 746: Längsriss durchs Chiasma und Querriss durch einen Opticus bei Schädelbasisfraktur.
„ 282 „ 750: Doppelseitige Hemianopsie bei Splitterfraktur der Hinterhauptsgegend.
„ 283—285: Längriss im N. opticus; anatom. Präparat.
„ 286: Schema des Längsrisses im Nervus opticus.
„ 287—294 pag. 758—761: Läsion des linken Sehnerven bei Schädelbasisfraktur.
„ 295—301 „ 762—765: Läsion des rechten Sehnerven bei Schädelbasisfraktur.
„ 302 307 „ 767 769: Scheiden- und Sehnervenblutungen bei Schädelbasisfrakturen nach Liebrecht.
„ 308—309 „ 784: Blutung in die Sehnervenscheide bei Schädelbasisfraktur.
„ 310 pag. 800: Gesichtsfeld bei Zerreissung der Sehnerven.
„ 311 „ 859: Gesichtsfeld nach Schussverletzung der Sehnerven.
„ 312 „ 888: Gesichtsfeld bei einem geheilten Falle von Meningitis cerebrospinalis.
„ 313 „ 889: Gesichtsfeld bei einem geheilten Falle von Meningitis cerebrospinalis.
Tafel pag. 906: Abbildung der Gehirnbasis bei einem Falle von geheilter basaler gummöser Meningitis.
Fig. 314 pag. 990: Ptosis sympathica.
Tafeln pag. 973, 974 und 976: Flimmerskotom nach Gowers und Jolly.

Kapitel XVII.

Allgemeine Diagnostik und Symptomatologie der Amblyopien und Amaurosen.

§ 326. Die Diagnose einer Krankheit geht bekanntlich aus der Kombination und dem Abwägen der gefundenen Symptome mit deren zeitlicher Aufeinanderfolge hervor. Entsprechend der Erweiterung unserer diagnostischen Hilfsmittel muss die Diagnose auch an Schärfe gewinnen. Daher erhebt die Tatsache, dass die Funktionsprüfungen nirgends einen so hohen Grad von Ausbildung erlangt haben, wie im Bereiche der optischen Sinnessphäre, die hier gewonnenen Untersuchungsergebnisse zu den wichtigsten Faktoren der feineren Diagnostik. Indem wir nun die centrale Sehschärfe, das Gesichtsfeld, den Augenspiegelbefund, den Farbensinn, die Adaptationsverhältnisse, die Pupillen, die Akkommodation, die Augenmuskeln und die Augenlider unseren Betrachtungen unterziehen, und dazu noch das Verhalten der übrigen Gehirnnerven, der Haut- und Sehnenreflexe, der Sensibilität und Motilität, sowie der Sprache und der psychischen Funktionen hinzunehmen, treten uns aus der Vielfältigkeit der Erscheinungen ganz bestimmte Symptomengruppen entgegen. Letztere verwenden wir mit grosser Sicherheit zu diagnostischen Zwecken, ohne zurzeit noch imstande zu sein, den physiologisch-pathologischen Zusammenhang aller Symptome in diesen Gruppen auch jedesmal ergründen zu können.

Bezüglich der Frage nach der Abhängigkeit vorhandener Sehstörungen von anderen Krankheiten des Nervensystems und der Körperorgane, sowie umgekehrt bei der Verwendung der Eigenart der gefundenen Sehstörung für die Diagnose, Prognose und Therapie nebenbei verlaufender anderer Leiden, haben wir zunächst in der okulistischen Diagnose die Art und den Charakter der Sehstörung für sich alleine zu entwickeln. Denn durch sie wird vornehmlich die Richtung angedeutet, in welcher die Diagnose sich dann weiterbewegt. Dabei wollen wir die diagnostische Valenz jeder einzelnen Untersuchungs-

methode für sich allein betrachten, um dann hervorzuheben, wie aus dem gegenseitigen Abwägen der einzelnen okulistischen Untersuchungsergebnisse die genaue Diagnose mehr und mehr an Gestalt gewinnt. Die okulistische Diagnose lässt uns vor allem die erkrankte Stelle im Bereiche der optischen Bahnen und Centren erkennen. Sie zeigt uns ferner den Umfang und die Intensität der Sehstörung und erlaubt selbst gewisse Schlüsse auf den pathologischen Vorgang, welcher den obwaltenden Zustand bewirkt, oder welcher vorhanden gewesenen Sehstörungen zugrunde gelegen haben musste. Durch Heranziehen der Prüfungsergebnisse der neurologischen, und, wo es nötig erscheint, auch anderer Körperfunktionen, gelangen wir dann zur Erkenntnis, ob überhaupt mit einer, und mit welcher Grundkrankheit die Störung des Gesichtssinnes in Beziehung zu setzen sei. Da es sich hierbei um Affektionen handelt, die von jeher unter der Bezeichnung Amblyopie und Amaurose zusammengefasst worden waren, so müssen wir auf die Fixierung des heutigen Begriffes derselben um so mehr hier eingehen, weil diese Namen auch jetzt noch im Gebrauch stehen, wiewohl sie seit der Entdeckung des Augenspiegels eigentlich entbehrlich geworden sind.

§ 327. Wenn die Alten unter Amblyopie und Amaurose eine Beeinträchtigung oder Aufhebung des Sehvermögens verstanden hatten, deren Grund in einem sichtbaren Fehler des Auges nicht nachweisbar war, so hat sich dieser Begriff im Verlaufe der Zeit allmählich insofern umgewandelt, dass man schliesslich Sehstörungen darin zusammenfasste, welche vom Sehnerven und den weiter central gelegenen optischen Bahnen resp. Centren in Wirklichkeit abhängig waren, oder welche man wenigstens als von denselben in Abhängigkeit stehend angenommen hatte.

Die Unsumme aller speziellen, erworbenen Schädigungen des Gesichtssinns scheidet sich naturgemäss in 4 Gruppen und zwar:

1. In Sehschwäche zufolge Erkrankung der **lichtbrechenden** und das Netzhautbild konstruierenden Apparate, wobei das Netzhautbild entweder gar nicht, oder doch nur mangelhaft zustande kommt. Die brechenden Medien des Auges zeigen sich hierbei bezüglich der Krümmung ihrer Oberfläche, oder hinsichtlich ihrer Durchsichtigkeit verändert. Es gehören dahin die Hornhauttrübungen, die Abflachung der Hornhaut und Krümmungsveränderungen derselben nach Geschwüren, nach Keratitis parenchymatosa, Keratoconus, ferner der Verschluss der Pupille, die Katarakt und die Glaskörpertrübungen.

2. Die Erkrankungen der **lichtpercipierenden** Elemente, d. h. der Stäbchen und Zapfenschicht, sowie der übrigen Schichten der Netzhaut bis auf die Faserleitung. Sind die brechenden Medien des Auges klar, treten aber Erkrankungen der Netzhautelemente, namentlich an der Grenze derselben mit der Aderhaut auf, so zeigt sich die Funktion der Stäbchen und Zapfen im Bereiche der erkrankten Partien gestört. Es gelangen alsdann zu den Sehcentren von den erkrankten Netzhautstellen entweder überhaupt keine

Erregungen mehr, oder nur abgeschwächte und in ihrer Qualität gegenüber dem normalen Verhalten veränderte, wie bei der Chorioretinitis, der Sublatio retinae und den verschiedenen Retinitisformen.

3. Die Erkrankungen der **optischen Leitung** vom Beginne der Faserschicht der Netzhaut bis zu den Ganglienzellen im kortikalen Sehcentrum: Papillitis, Glaukom, Neuritis und Atrophia nervi optici, Kontinuitätstrennungen der Sehnerven und Druckatrophie derselben, Erkrankungen des Chiasmas durch Tumoren und meningitische Prozesse, intracerebrale Abscesse, Encephalitiden, Hämorrhagien, embolische und thrombotische Erweichungen, welche die Sehstrahlungen treffen, sowie Tumoren des Gehirns.

Durch die erwähnten Krankheitszustände wird eben die Nervenfaserleitung von der Netzhaut bis zu den kortikalen Endorganen beeinträchtigt und unterbrochen.

4. Erkrankung der **Sehcentren.** Ist der ganze übrige Sehapparat gesund, erkrankt aber eines, oder erkranken beide Sehcentren in der Gehirnrinde, z. B. durch Blutung, oder Erweichung, oder wird durch Druck von seiten eines Hämatoms oder Tumors die Funktion derselben gehemmt, dann tritt ebenfalls Erblindung auf. Denn die vom dioptrischen Apparat gebildeten, von der Netzhaut aufgenommenen und in Erregung des optischen Leitungsapparates umgewandelten Reize können nicht mehr im psychophysischen Sehcentrum der Rinde in Lichtempfindungen umgesetzt werden (Rindenblindheit).

Wir bezeichnen nun die aus der ersten Gruppe hervorgegangenen Sehstörungen aus dem Grunde nicht mit Amblyopie und Amaurose, weil wir mit dem Augenspiegel und der Lupe direkt die den Sehstörungen zugrunde liegenden Ursachen erkennen können.

Auch die aus der zweiten Gruppe hervorgegangenen Sehstörungen zählen wir nicht zu der Amblyopie und Amaurose, trotzdem wir uns einer Inkonsequenz dabei schuldig machen. Denn wenn wir auch fast alle hierher gehörigen krankhaften Zustände mit dem Augenspiegel zu diagnostizieren vermögen, so gibt es doch Prozesse, wie Hirschberg (810) hervorhebt, welche umschriebene Veränderungen in der Stäbchen- und Zapfenschicht setzen, ohne dass der Augenspiegel die geringste Veränderung wahrnehmen lässt. Erst nach Jahren wird die verborgene Netzhautkrankheit (Chorioretinitis latens) manifest durch umschriebene Verfärbung des Augengrundes d. h. durch Veränderungen des Pigmentepithels, welche der Sehstörung nicht direkt proportional zu sein brauchen. Auf der anderen Seite können wir krankhafte Zustände des Sehnerven, wie z. B. Papillitis, neuritische Atrophie und einfache Atrophie der Papille mit dem Augenspiegel diagnostizieren und bezeichnen die von diesen Krankheitszuständen abhängigen Sehstörungen dennoch mit Amblyopie resp. Amaurose.

Wir verstehen zurzeit unter Amblyopie und Amaurose jede, sei es angeborene oder auf organischer Läsion beruhende Störung des optischen Apparates von der Papille inklusive bis zum kortikalen Sehcentrum inklusive, und ferner alle rein funktionell nervösen

Sehstörungen, soweit sie nicht von Akkommodationsschwäche und Alteration des Augenmuskelapparates abhängig sind.

Jacobson (811) versteht unter Amaurose jede Erblindung, deren unmittelbare Ursache hinter dem Auge ihren Sitz hat. Das Bild des Augenhintergrundes kann dabei normal oder abnorm sein, wenn nur die Blindheit davon unabhängig ist. Es gibt Amaurosen, denen Stauungspapille oder Atrophie folgt. Sie hören dadurch nicht auf Amaurosen zu sein.

§ 328. Die Erkrankungen der optischen Bahnen im allgemeinen äussern sich:

1. in funktionellen Störungen, zu deren Diagnostik und engeren Begrenzung die centrale Sehschärfe, das Gesichtsfeld, der Farbensinn und die Adaptationsverhältnisse zu prüfen sind;

2. in ophthalmoskopisch sichtbaren Erscheinungen: durch Verfärbung und atrophisches Aussehen der Papille, durch Ödem, durch Hyperämie und entzündliche Vorgänge an derselben. Dabei ist auf die Farbe, die Begrenzung, die Klarheit, die Erhebung oder Vertiefung, auf die Schlängelung und Füllung der Gefässe, sowie auf die Sichtbarkeit der Wandungen der letzteren, ferner auf Blutungen und Degenerationsvorgänge in der Netzhaut in Gestalt weisslicher Punkte, Striche oder Flecke zu achten.

Die Bedeutung der Sehschärfenbestimmung für die Diagnose.

§ 329. Wir untersuchen die centrale Sehschärfe, um uns über die Funktion der Fovea centralis und der Macula lutea resp. über die Leitungsfähigkeit der ihr zugehörigen Nervenfasern und über den Zustand ihrer kortikalen Repräsentation zu vergewissern. Wir finden dabei dieselbe, nach der üblichen Methode untersucht, entweder normal, vermindert oder aufgehoben.

Die Untersuchung der Sehschärfe muss stets monokular vorgenommen werden. Denn es kann eine ganz allmählich entstandene Schwachsichtigkeit des einen Auges wegen der normalen Sehschärfe des anderen, dem Patienten verborgen bleiben, eine Erscheinung, die uns häufiger in der Praxis begegnet. Ausserdem ist oft im binokularen Sehen die Sehschärfe durch das sog. verkappte Doppeltsehen bei Insuffizienz der Mm. recti interni gestört, was bei monokularer Prüfung nicht zur Geltung kommen kann.

Ein normales Verhalten der centralen Sehschärfe beweist, für sich alleine betrachtet, weiter nichts, als die unbehinderte Betätigung der Funktion des makulären Netzhautareals durch die entsprechende Leitung hindurch bis in das makuläre Rindenfeld, und zwar in einem der konventionellen Norm entsprechenden Grade (vergl. Band III pag. 175). Aus der Wiederholung solcher Sehprüfungen entscheiden wir dann im Laufe der Beobachtung, ob und in welcher Weise der Zustand der Erregungs-, der Leitungs- und Perceptionsfähigkeit der nervösen Elemente dieses Bezirks sich verändert hat.

Eine normale centrale Sehschärfe begreift aber nicht die funktionelle Intaktheit aller extramakulären optischen Sinneselemente in sich. Eine solche geht nur aus der Kombination von Untersuchung des Gesichtsfelds mit der Feststellung der centralen Sehschärfe hervor. Sind aber Gesichtsfeld und centrale Sehschärfe normal, dann ist auch die Funktion des Gesichtssinnes, wenigstens für die Prüfung desselben im gewöhnlichen diffusen Tageslichte, eine völlig normale. Trotzdem aber kann die sog. angeborene Hemeralopie, als ein bei herabgesetzter Beleuchtung die Gebrauchsfähigkeit des Auges sehr beeinträchtigender Zustand, vorhanden sein. Hier sinkt bekanntlich bei verminderter Beleuchtung die centrale Sehschärfe sehr viel tiefer, als im normalen Auge, und schränkt sich das Gesichtsfeld schon bei geringer Verdunkelung höchstgradig ein, wiewohl, im diffusen Tageslichte gemessen, Sehschärfe und Gesichtsfeld sich dabei normal verhalten können, wie in dem folgenden Falle:

H. B., 47 Jahre alt, Landwirt. Patient klagt von Kindheit an über hemeralopische Beschwerden. Ophthalmoskopischer Befund beiderseits normal, Sehschärfe beiderseits normal. Sobald es anfängt dunkel zu werden, sieht er sehr schlecht. Das Gesichtsfeld für Weiss, im diffusen Tageslichte aufgenommen, normal; für Farben konzentrisch verengt. Am Dunkelperimeter hatte, für ein Lichtobjekt von 5 mm Seitenlänge, erst nach einem einstündigen Aufenthalte im Dunkeln das Gesichtsfeld ringsum annähernd den 30. Parallelkreis erreicht, während dies beim normalen Auge schon nach einigen Sekunden der Fall ist.

Jede funktionelle Störung der optischen Leitung und der Centren offenbart sich bei der Untersuchung entweder in einem Ausfall oder einer Herabsetzung der Funktion an derjenigen Stelle des Gesichtsfelds, deren zugehörigen retinalen Leitungs- oder kortikalen Elemente krankhaft verändert sind. Organische Läsionen des optischen Nervenapparates werden dabei entweder die Funktion des Gesichtssinns im ganzen unterdrücken, also Amaurose resp. komplete homonyme Hemianopsie erzeugen, oder es werden die davon abhängigen Defekte im Gesichtsfelde in der Form von temporaler Hemianopsie oder in ungleichmässiger Weise daselbst hervortreten. Mit anderen Worten werden sich Zonen normalen Gesichtsfeldes unregelmässig gegen Zonen herabgesetzter und gegen Zonen völlig ausgefallener Empfindung abgrenzen. Bei sämtlichen extramakulären Gesichtsfelddefekten nach organischen Läsionen ist die Orientierung im Raume nach der Richtung der Defekte hin gestört. Würden wir aber das Gesichtsfeld nicht monokulär untersuchen, so würden uns viele einseitige nicht hemianopische Defekte der inneren Gesichtsfeldhälfte je eines Auges allein verborgen bleiben, weil im binokularen Gesichtsfelde die nasalen Gesichtsfeldhälften mit dem grössten Teile der temporalen sich decken (vergl. Bd. III pag. 210 § 153), und dadurch ein Defekt z. B. in der nasalen Gesichtsfeldhälfte des rechten Auges durch eine normale temporale Gesichtsfeldhälfte des linken Auges maskiert bliebe. Würden wir uns also nur auf den Befund einer normalen Sehschärfe und auf die Prüfung des binokularen Gesichtsfeldes verlassen, dann könnten uns für die Diagnose des Grundleidens wichtige

Sehstörungen verborgen bleiben, wie z. B. in dem folgenden Falle von Tabes, über den Jocqs (931) berichtet:

Ein 54jähriger Mann kam Oktober 1900 in Behandlung, nachdem er durch Zufall bemerkt hatte, dass er auf dem rechten Auge schlecht sah. Mit dem 15. Jahre luetisch geworden, war er seither sonst anscheinend völlig gesund geblieben. Bei seiner Vorstellung hatte er auf dem linken Auge normale Sehschärfe und normales Gesichtsfeld für weisse und farbige Objekte. Ophthalmoskopischer Befund normal. Rechts S = 1/8; konzentrische Gesichtsfeld-Einschränkung. Grün und Rot wurden nicht erkannt, ophthalmoskopisch: gleichmässige Verfärbung der Papille, beide Pupillen eng, reflektorische Starre auf Licht. Patellarreflexe beiderseits sehr schwach. Unbedeutende lanzinierende Schmerzen.

Die rein funktionell nervösen Störungen manifestieren sich ebenfalls im Gesichtsfelde. Hier ist aber stets die Funktion der Netzhaut im ganzen mehr oder minder insuffizient. Deshalb beobachten wir auch stets dabei die allgemeine, gleichmässige konzentrische Gesichtsfeldeinschränkung. Dieselbe liefert, der physiologischen Abnahme der Sehschärfe nach der Peripherie konform, für bestimmt grosse und bestimmt lichtstarke Untersuchungsobjekte gewissermassen ein reduziertes normales Gesichtsfeld. Die peripheren Grenzen desselben sind aber immer nur relativ aufzufassen, weil die Lichtempfindlichkeit bis in die äusserste Peripherie dabei erhalten ist und nur für gewisse Untersuchungsobjekte wegen der temporären Unterwertigkeit der Netzhaut (vergl. Band III pag. 250, 253, 261, 284) nicht zur Geltung kommt. Nie erlischt aber bei den rein funktionell nervösen Sehstörungen im Centrum des Gesichtsfelds die Lichtempfindlichkeit selbst für kleine weisse Untersuchungsobjekte.

Insofern wir also jegliche Störung des optischen Nervenapparates im Gesichtsfelde nachweisen können, und daneben durch die Gesichtsfeldprüfung in den meisten Fällen die prinzipielle Entscheidung zu liefern imstande sind, ob die vorliegenden krankhaften Erscheinungen als organische oder rein funktionell nervöse aufzufassen sind, so entnehmen wir daraus, welche bedeutende Rolle der Gesichtsfeldprüfung überhaupt in den Beziehungen der Neurologie zur Ophthalmologie beigelegt werden muss.

Die Kombination der Sehschärfenprüfung mit der Gesichtsfeldbestimmung.

§ 330. In Bezug auf die diagnostische Bedeutung der **Kombination von Sehschärfenprüfung mit den Ergebnissen der Gesichtsfelduntersuchung** wäre zunächst auf folgende Eventualitäten Bezug zu nehmen:

a) Die centrale Sehschärfe und das Gesichtsfeld im gewöhnlichen diffusen Tageslicht aufgenommen, erweisen sich als normal. Dann ist auch die Funktion des optischen Sinnesapparates normal, sofern die Sehschärfe und die Ausdehnung des Gesichtsfeldes bei verminderter objektiver Beleuchtung eine den konventionellen Normen entsprechende Abnahme zeigen. (Vergl. Band III pag. 176).

§ 331. b) Das Verhalten der centralen Sehschärfe und der Gesichtsfeldbefund bei gewöhnlichem diffusen Tageslichte erweisen sich als normal. Beide erleiden aber bei Verminderung der objektiven Beleuchtung eine ungewöhnliche Einbusse (angeborene Hemeralopie).

§ 332. c) Die centrale Sehschärfe ergibt sich im diffusen Tageslichte geprüft als normal, das Gesichtsfeld wird jedoch nicht normal gefunden.

Hier treten wieder folgende Eventualitäten ein:

α) Es kann ein ganzes Sehcentrum oder die halbseitige Leitung zu demselben in Ausfall kommen, wie bei der kompleten **homonymen Hemianopsie**, ohne davon abhängige Verminderung der centralen Sehschärfe. Die funktionelle Intaktheit des anderen Sehcentrums samt seiner Leitung bis in die Retina hinein, sowie die Einrichtung des „überschüssigen Gesichtsfeldes" (vergl. Band III pag. 301) ermöglichen neben der Einbusse des halben Sehvermögens dies normale Verhalten der centralen Sehschärfe. Hierbei bleibt zu beachten, dass von Patienten häufig in einem solchen Falle das Auge derjenigen Seite lediglich als erblindet angegeben wird, nach welcher die homonymen Gesichtsfelddefekte eines jeden Auges hinweisen. Auf diesem Irrtume beruhten wahrscheinlich auch die Angaben früherer Autoren über das von der Jetztzeit abgelehnte Vorkommen gekreuzter cerebraler Amaurose. (Amblyopie croisée, Charcot.) Nur diejenigen Patienten mit homonymer Hemianopsie, bei welcher die Trennungslinie der Gesichtsfeldhälften den Fixierpunkt durchschneidet, klagen über Störungen der centralen Sehschärfe, weil sie zunächst alles nur halb sehen, und weil ausserdem bei rechtseitiger homonymer Hemianopsie das Ende der Wörter beim Lesen, bei homonymer linksseitiger Hemianopsie der Anfang der Wörter von ihnen nicht erkannt, und oft der Anfang der Zeile verfehlt wird.

Einer anderweitigen sehr charakteristischen Lesestörung bei inkompleter homonymer Hemianopsie muss hier noch Erwähnung geschehen, bei welcher die Klagen des Patienten allein schon auf das Bestehen kleinster centraler homonym-hemianopischer Skotome hinweisen. Bei Defekten, wie wir eine Anzahl solcher Fälle in den Gesichtsfeldern (vgl. Bd. III Taf. XXV u. XXVI, pag. 215, Fig. 184—190) abgebildet haben, kommt den Patienten, sofern sie sich im Freien bewegen, gar keine Orientierungsstörung zum Bewusstsein, weil der Defekt zu klein ist, und grössere Netzhautbilder nicht ganz im Defekt verschwinden und deshalb psychisch ergänzt werden. Beim Lesen gewöhnlicher Druckschrift aber treten die Beschwerden sofort hervor, und dies um so mehr, wenn das kleine centrale hemianopische Skotom bis nahe an den Fixierpunkt heranrückt. Sofern also für gewöhnlich das Sehen kaum behindert erscheint, beim Lesen dagegen, und zwar je kleiner der Druck, in um so grösserem Maasse und in einer vorher nicht gekannten Weise das Erkennen ersehwert

wird, darf man mit hoher Wahrscheinlichkeit auf das Vorhandensein kleinster centraler homonymer hemianopischer Skotome schliessen. Vergl. pag. 495 Fig. 222.

Auch bei der temporalen Hemianopsie wird, wenn auch viel seltener, zuweilen normale Sehschärfe beobachtet.

So erzählt z. B. Boé (813) einen Fall von rascher Erblindung auf dem einen und temporaler Hemianopsie auf dem anderen Auge mit normaler centraler Sehschärfe.]

Bei den hier in Rede stehenden krankhaften Zuständen ist durch die Bestimmung der centralen Sehschärfe und durch den Gesichtsfeldbefund die spezielle Diagnose einer Sehstörung durch homonyme Hemianopsie allein schon bestimmt. Durch weitere okulistische Untersuchungsmethoden können wir diese engere Diagnose bezüglich der Lokalisation des die Sehstörung zwischen Chiasma und Sehcentrum bedingenden Krankheitsherdes noch vervollkommnen, indem wir durch den Nachweis der hemianopischen Pupillenreaktion (vergl. pag. 316, Bd. III) und durch den hemianopischen Prismenversuch (Bd. III, pag. 350) den Krankheitsherd entweder zwischen Chiasma und Corpus geniculat. externum, oder zwischen diesem und dem kortikalen Sehcentrum fixieren. Die Diagnose einer basalen (Tractus-) Hemianopsie gewinnt noch mehr Wahrscheinlichkeit durch die gleichzeitige Erkrankung anderer Gehirnnerven, oder durch eine mit Hemiplegie und Hemianästhesie einhergehende, gekreuzte Oculomotoriuslähmung, weil dann die vom Oculomotorius durchsetzte Partie des Hirnschenkels, sowie der um denselben verlaufende Tractus einem einheitlichen Herde zum Opfer gefallen sein könnte.

Ein plötzliches Auftreten der Hemianopsie unter den Erscheinungen der Embolie oder Apoplexie, zumal wenn die Hemianopsie mit Aphasie, oder mit Aphasie und Hemiplegie vergesellschaftet ist, spricht für eine Erkrankung der optischen intracerebralen Leitung. Hemianopsie, Hemiplegie und Hemianästhesie lassen mit Bestimmtheit den Herd in der Gegend der inneren Kapsel lokalisieren. Eine für sich allein bestehende Hemianopsie weist auf den Sitz des Herdes im Hinterhauptslappen hin.

§ 333. *β)* Es kann hochgradige **konzentrische** Gesichtsfeldeinschränkung neben normaler centraler Sehschärfe vorhanden sein.

Während homonym-hemianopische Kranke nur auf der Seite des hemianopischen Defektes in gleicher Stärke im monokularen, wie binokularen Gesichtsfelde desorientiert sind, erscheinen Patienten mit hochgradiger konzentrischer Gesichtsfeldeinschränkung (durch organische Läsion bedingt) in ihrer Orientierung im Raum nach allen Seiten hin um so mehr behindert, je stärker die konzentrische, meist binokulare Einengung sich darstellt. Derartige Patienten sehen wie durch eine enge Röhre, sie fallen über Gegenstände, die unmittelbar vor ihnen stehen und müssen daher durch emsiges Hin- und Her-, Auf- und Abbewegen des Bulbus das Terrain vor sich gewissermassen absuchen und durch ihr optisches Gedächtnis das ersetzen, was sonst im normalen Gesichtsfeld durch das indirekte Sehen geleistet wird. Bei Krankheiten, bei welchen dieser Zustand ganz langsam und im Verlaufe von Dezennien

sich ausbildet, erlangen die Patienten meist eine erstaunliche Übung, den Verlust des indirekten Sehens durch jenes Absuchen des Raumes mit der restierenden makulären Gesichtsfeldpartie auszugleichen. Am prägnantesten tritt

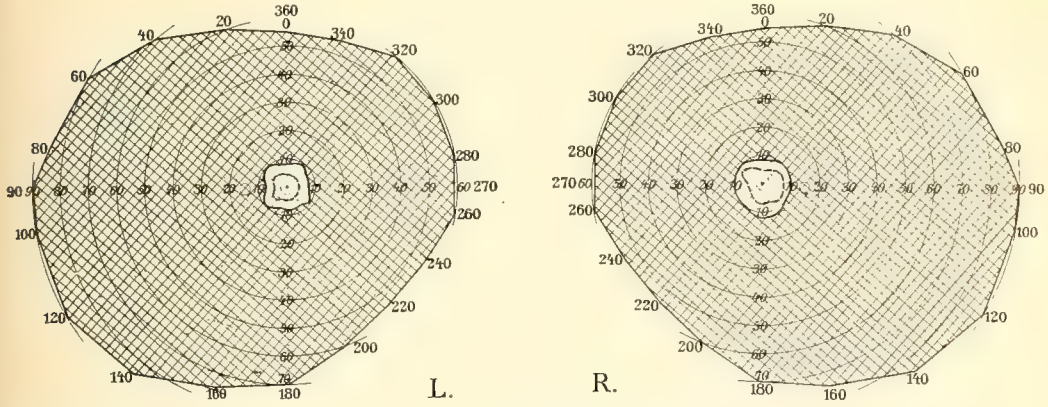

Fig. 212.

Minimales Gesichtsfeld bei einem Falle von Retinitis pigmentosa.

dieses Phänomen bei dem sogen. minimalen Gesichtsfeld hervor, welches bei Retinitis pigmentosa (siehe Fig. 212), in seltenen Fällen bei der tabischen Sehnervenatrophie (siehe Fig. 214), bisweilen auch beim Glaukom (siehe

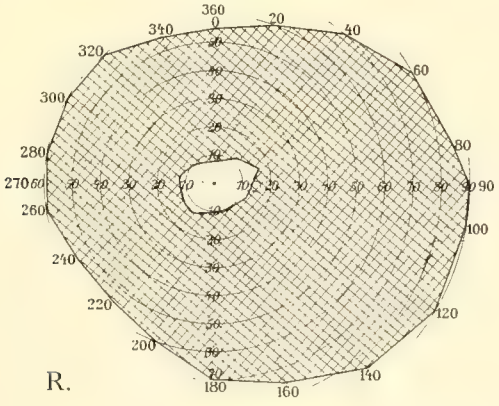

Fig. 213.

Minimales Gesichtsfeld bei einem Falle mit Glaukom.

Fig. 213) und bei der aus einer Perineuritis luetischen Ursprunges hervorgegangenen Neuritis interstitialis peripherica einseitig und doppelseitig beobachtet wird, wie wir einen derartigen Fall Taf. VIII u. IX, Band III, mit Gesichtsfeld Figur 102, Taf. IX dargestellt haben.

Wir geben hier je eine kurze Krankengeschichte zu den dazu gehörigen Gesichtsfeldern:

Herr S., 45jähriger Kaufmann, Sohn blutsverwandter Eltern, centrale Sehschärfe beiderseits normal. Ophthalmoskopisch: beiderseits ausgesprochene Retinitis pigmentosa mit gelber Atrophie der Papillen. Fig. 212.

Fräulein K., 50 Jahre alt, leidet an Atherom der Gefässe. Rechtes Auge: Glaucoma chronicum simplex. S = 1/2. Fig. 213.

Herr B., 40 Jahre alt, Brothändler, klagt seit einem halben Jahre über Sehstörungen. Er taumelt öfters. Einmal Gonorrhöe, nie Schanker, war früher Destillateur und hat viel getrunken. Kein Romberg. Etwas Ataxie. Linke Pupille > als rechte.

Sehschärfe beiderseits normal.

Patellarreflexe fehlen beiderseits auch bei Anwendung des Jendrassikschen Handgriffes. Kein Tremor manuum. Sensibilitätsstörungen leichter Art am Leib und den Unter-

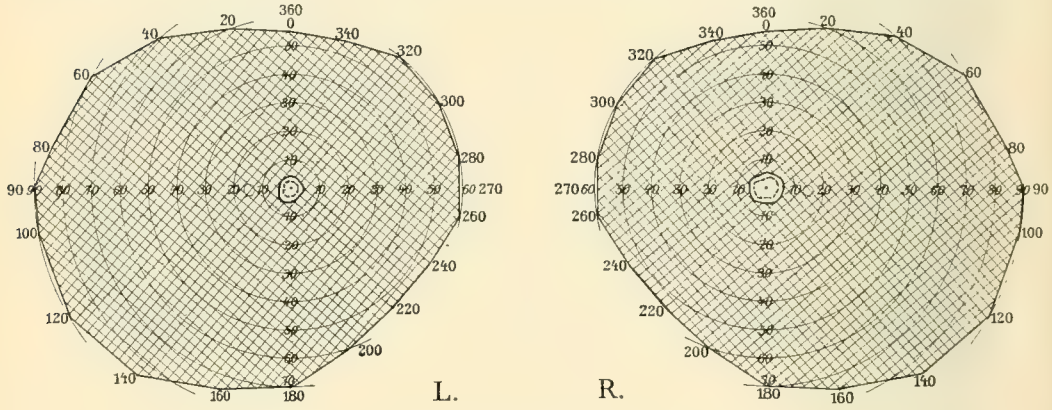

Fig. 214.

Minimales Gesichtsfeld bei tabischer Sehnervenatrophie.

extremitäten. Achillesreflex fehlt beiderseits. Plantar- und Cremasterreflex beiderseits vorhanden. Keine deutliche Ataxie bei Kniefersenversuch. Rohe Kraft gut.

Temperaturempfindung gut. Keine Blasenstörungen. Hier und da durchschiessende Schmerzen in den Beinen. Subjektives Befinden gut.

Ophthalmoskopisch beiderseits einfache Opticusatrophie. Fig. 214.

Einschlägige Fälle von minimalem Gesichtsfelde bei Tabes werden erwähnt von Uhthoff (890), ferner von Schweigger (891), Treitel (892) und Poetschke (893).

Auch wird ein minimales Gesichtsfeld bei einzelnen Fällen von doppelseitiger Hemiancpsie beobachtet, bei denen nur die makulären Partien des Gesichtsfeldes erhalten geblieben waren.

Hier muss nun abermals auf einen prinzipiellen Unterschied zwischen Sehstörungen organischer und rein funktionell-nervöser Natur aufmerksam gemacht werden (vergl. pag. 480 Bd. III). Wir beobachten hochgradige konzentrische Gesichtsfeldeinschränkungen bei den eben erwähnten organischen Affektionen, aber auch bei rein funktionell-nervösen Zuständen, z. B. bei der Hysterie.

So hatte B. K., ein 23jähriges Mädchen, seit 16 Jahren eine Beugekontraktur des linken Vorderarmes und der linken Hand mit totaler Analgesie der linken oberen Extremität mit manschettenförmiger Begrenzung. In Chloroformnarkose löste sich die Kontraktur vollständig. Ausserdem bestand hochgradige konzentrische Gesichtsfeld-Einschränkung für Weiss und Farben. Vergl. Fig. 215. Ferner war die rechte Pupille doppelt so weit als die linke. Letztere war eng, reagierte aber träge auf Licht; es bestand hier offenbar ein Spasmus des Sphincter pupillae. $S = {}^{20}/_{30}$ beiderseits. Licht-Konvergenz- und Akkommodationsreaktion beiderseits vorhanden. Trotz der höchstgradigen konzentrischen Gesichtsfeld-Einschränkung wurden kleinste farbige Objekte auf mehrere Fuss Entfernung sofort erkannt. Die Orientierung im Raum war unbehindert. Patientin war lichtscheu auf dem linken Auge und bekam beim Ophthalmoskopieren links Blepharospasmus.

Während nun aber bei den durch organische Läsion bedingten hierher gehörigen Fällen die Orientierung im Raum aufs höchste behindert er-

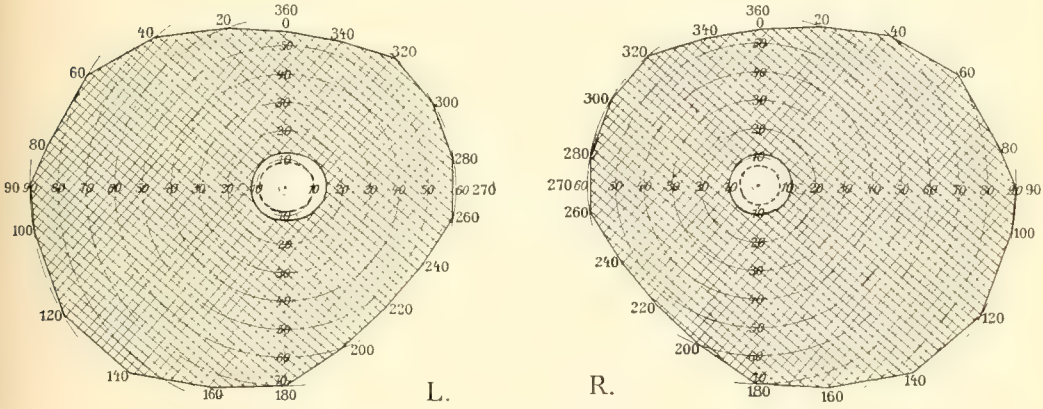

Fig. 215.

Hochgradig konzentrische Einengung des Gesichtsfeldes bei Hysterie.

scheint, ist dies bei gleich grossen konzentrischen Einschränkungen des Gesichtsfeldes durch Hysterie nicht der Fall. Denn dort ist die extramakuläre Funktion absolut behindert, hier ist sie nur relativ herabgesetzt und zwar relativ zur Lichtstärke und Grösse der Untersuchungsobjekte, worauf wir bereits pag. 480 Bd. III hingewiesen hatten.

Bezüglich der Orientierungsstörungen bei Gesichtsfelddefekten muss hier noch hervorgehoben werden, dass bei gewissen Krankheiten, z. B. der Chorioiditis luetica (Förster) die Gesichtsfelddefekte und damit die Orientierungsstörungen (wenigstens im Beginne der Krankheit) erst im Dämmerlichte hervortreten, oder doch hier bedeutend an Ausdehnung gewinnen (vergl. Fig. 216 pag. 486).

36jährige luetische Frau mit staubförmigen Glaskörpertrübungen. Skotome im Gesichtsfeld, welche nur bei herabgelassenen Vorhängen für ein weisses Untersuchungsobjekt von 5 mm Seitenlänge hervortraten.

Um derartige Defekte aufzufinden, müssen wir die Patienten in einem mässig beleuchteten Raum perimetrieren. Es besteht dabei eine herd-

weise Affektion der äusseren Retinal- und inneren Chorioidealschichten, wodurch die Lichtempfindlichkeit der Stäbchen- und Zapfenschicht der Netzhaut vermindert, aber nicht aufgehoben wird, ein Zustand, den wir erworbene Hemeralopie benennen, und welcher bei Chorioretinitis und bei Retinitis pigmentosa gefunden wird. Bei herabgelassenen Vorhängen sinkt dann die Sehschärfe unverhältnismässig stark, und am Perimeter findet man ausgedehnte Skotome für die gewöhnlichen weissen Untersuchungsobjekte, die im diffusen Tageslichte fast verschwinden, oder doch erheblich kleiner an Umfang erscheinen.

§ 334. γ) Ferner können bei normaler centraler Sehschärfe ausser homonymhemianopischen und konzentrischen noch zonuläre, sektorenförmige oder

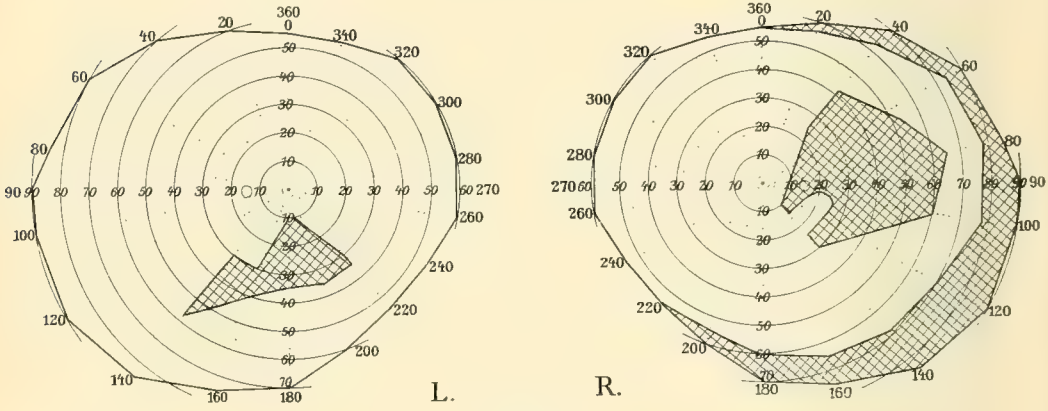

Fig. 216.

Inselförmige Gesichtsfelddefekte bei Chorioiditis luetica (Förster).

andersgestaltete Gesichtsfelddefekte vorhanden sein, sofern dieselben nicht bis in den Fixierpunkt hinein oder bis an den Fixierpunkt reichen. Sind dieselben nur unbedeutend, dann ist auch die Orientierung im Raume wenig gestört, ja es kann die partielle Erkrankung der optischen Bahnen von weniger aufmerksamen Patienten nicht einmal bemerkt werden, und dies um so leichter, wenn der Defekt nur einseitig ist und in einer Gesichtsfeldpartie liegt, die im binokularen Gesichtsfelde von der normal gebliebenen Gesichtsfeldhälfte des anderen Auges gedeckt wird. Solche partiellen Gesichtsfelddefekte können namentlich durch partielle Chorioretinitiden, oder durch partielle Affektionen im Sehnerven hervorgebracht werden, wie z. B. durch Druck eines atheromatösen Gefässes gegen den N. opticus. Auch bei beginnender temporaler Hemianopsie auf einem Auge mit partiellem temporalen Gesichtsfelddefekt treten sie hervor. Vergl. Fall D. C. pag. 494.

§ 335. d) Die centrale Sehschärfe ist unnormal — die periphere Ausdehnung des Gesichtsfeldes ist eine normale.

Hier treten wieder folgende Untergruppen hervor:

α) Die centrale Sehschärfe ist herabgesetzt, das Gesichtsfeld zeigt aber weder peripher noch central einen Defekt für weisse und farbige Untersuchungsobjekte.

Diese Verhältnisse treten bei Sehschwäche auf, welche mit hochgradigen Refraktionsanomalien, also mit hochgradiger Hypermetropie, Myopie und Astigmatismus verknüpft ist; ferner bei kongenitaler Amblyopie. Als solche dürfen wir eine höchstgradige oder geringere Herabsetzung der Sehschärfe auffassen in Fällen, bei welchen wir weder im ophthalmoskopischen Bilde, noch in den brechenden Medien eine genügende Erklärung dafür finden, und bei welchen der Zustand allem Anscheine nach ein stationärer ist.

Ferner finden wir eine erworbene Abnahme der centralen Sehschärfe mit normalem Gesichtsfeld bei der physiologischen Trübung der brechenden Medien bejahrter Personen, sowie bei Akkommodationslähmung. Denn bei Hypermetropie wird nur dann in die Ferne und Nähe deutlich gesehen, wenn die Akkommodation hinreicht, die durch die Pupille in das Auge fallenden Strahlen zu einem scharfen Netzhautbilde zu vereinigen. Ist die Akkommodation gelähmt, dann sieht der Hypermetrop auch in die Ferne in Zerstreuungskreisen, und es kann dies scheinbar eine Abnahme der centralen Sehschärfe vortäuschen. Das korrigierende Konvexglas wird hier den richtigen Zustand schon feststellen. Auch bei dem Astigmatismus tritt dies hervor, weil durch die Akkommodation und durch die mit derselben verknüpfte Verengerung der Pupille der Refraktionsfehler gebessert wird. Temporär verringert sich die centrale Sehschärfe unter Blendungseinflüssen, was ein jeder an sich selbst beobachten kann, wenn er glänzende Gegenstände fixiert, oder längere Zeit in die untergehende Sonne geblickt hat. Dem allzulangen Nachwirken der Nachbilder und einer grösseren Herabsetzung der centralen Sehschärfe temporär durch Blendung oder selbst zufolge Aufenthaltes im diffusen Tageslichte begegnen wir sehr häufig bei Patienten mit nervöser Asthenopie (vergl. Bd. III, pag. 322). Hier tritt die normale Sehschärfe meist dann erst hervor, wenn man längere Zeit die Augen beschattet gehalten hat und dann sofort die Patienten die unterste Reihe der Snellenschen Probetafeln lesen lässt.

Bei nervösen und anämischen Schulkindern zeigt sich oft eine anscheinend hochgradige Störung der centralen Sehschärfe in der Form von allzuleichter Ermüdbarkeit meist beim Lesen. Dieselbe ist rein funktioneller Natur, besteht in der Kombination von nervöser und akkommodativer Asthenopie und verschwindet bei ausgeruhten Augen.

β) Die centrale Sehschärfe ist herabgesetzt durch ein objektives, relatives oder absolutes centrales Skotom.

§ 336. Wir nennen ein Skotom objektiv, wenn es vom Patienten nicht als dunkler Fleck empfunden wird, sondern objektiv nur durch die Gesichtsfeldmessung festgestellt werden kann. Absolut heisst ein Skotom, wenn innerhalb der Ausdehnung desselben die Empfindung ganz erloschen ist;

relativ, wenn die Empfindung nur beeinträchtigt erscheint. So z. B. wenn ein weisses Quadrat dunkel oder grau empfunden wird, oder die Farbe des angewandten Untersuchungsobjektes innerhalb des Skotoms verschwindet, oder eine Veränderung erfährt.

Hierher gehörige krankhafte Befunde treffen wir

1. als kongenitalen Zustand.

Bei den meisten Fällen von kongenitaler Amblyopie finden wir nach den Beobachtungen Heines (814) ein centrales objektives Skotom. Bei derartigen Patienten deutet die Unruhe des fixieren-sollenden Blickes schon auf das Vorhandensein eines centralen Skotoms hin. Das Auge sucht das

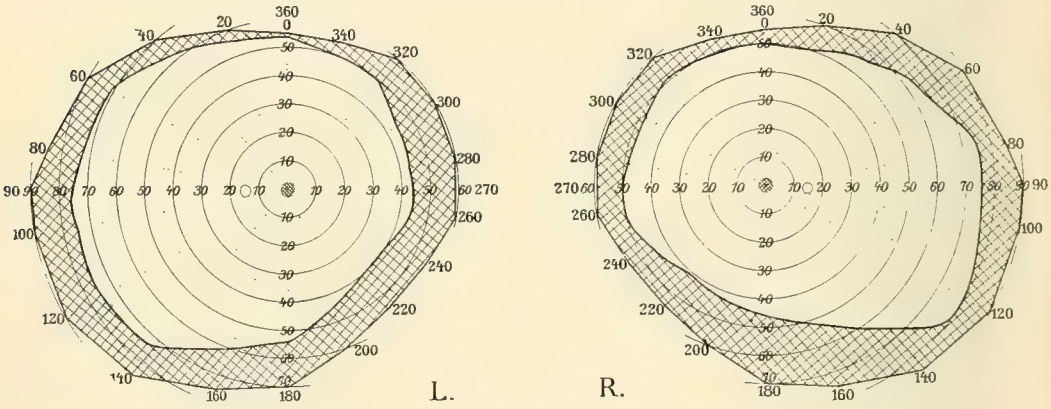

Fig. 217.
Centrales Skotom bei angeborener totaler Farbenblindheit.

undeutlich erscheinende Objekt auf eine besser funktionierende Stelle seiner Netzhaut zu bringen. Die Sehschwäche ist bei diesem Zustande von der Extensität und Intensität der angeborenen Störung abhängig. Haben wir ein kleines, aber absolutes Skotom, dann ist die Sehstörung relativ hochgradig; haben wir ein ebenso grosses, aber relatives, dann ist die Sehschärfe erheblich besser. Durchgängig tritt bei diesen Fällen, sofern exzentrisch fixiert wird, das Phänomen des allzu raschen Verschwindens der fixierten Buchstaben und Wörter beim Lesen hervor, eine Erscheinung, die bei innegehaltener centraler Fixation zu den physiologischen Eigentümlichkeiten der peripheren Netzhautpartien gehört. Bezüglich derselben verweisen wir auf pag. 263, Bd. III zurück. Für den etwas schwierigen Nachweis dieses Skotoms bei der angeborenen Amblyopie empfiehlt Heine die binokulare Perimetrie mit Farben nach Schlösser (815). — Bei totaler angeborener Farbenblindheit (siehe Fig. 217) kommt meist ein centrales Skotom für weiss vor, und ist darum die Sehschärfe bei solchen Augen häufig neben bestehendem Nystagmus hochgradig reduziert, wie in dem folgenden Falle:

G. K., 13 Jahre alt. Totale angeborene Farbenblindheit. Ein Bruder leidet ebenfalls an angeborener totaler Farbenblindheit. Blau wird für heller als hochrot gehalten. Kein eigentlicher Nystagmus, sondern nur zeitweise assoziierte horizontale Zuckungen des Bulbus.

L: mit —6,0 S nicht $^{6}/_{60}$.

R: mit —7,0 S nicht $^{6}/_{60}$.

Rechts Snellen (0,8) in 7 cm.

Links Snellen (1,0) in 6 cm gelesen.

Wird leicht durch Licht geblendet. Wenn die Sonne scheint, muss er sich immer ins Dunkle setzen, dann kann er besser sehen.

Beiderseits centrales Skotom für ein weisses Quadrat von 1 mm Seitenlänge, bis zum zweiten Parallelkreis reichend.

Peripheres Gesichtsfeld konzentrisch eingeschränkt. Leichter Strabismus divergens. Er hält das Buch sehr nahe vor die Augen beim Lesen und muss letzteres öfters unterbrechen, weil ihm die Augen wehe tun, und die Buchstaben verschwinden. Pupillen normal.

Augenspiegelbefund normal. Leichte atrophische Sichel temporal an der Papille. Die Maculae zeigen ophthalmoskopisch keine Veränderung. Siehe Fig. 217.

2. Erworbene Störung der centralen Sehschärfe.

§ 337. Jede erworbene Störung der centralen Sehschärfe ist unter allen Umständen Folge einer Affektion der Fovea centralis resp. der Macula lutea oder der ihr zugehörigen Leitung bis in die kortikale Repräsentation der letzteren hinein unter der Voraussetzung, dass keine erworbenen dioptrischen Störungen vorliegen. Diese Störung der Funktion muss daher bei der Gesichtsfeldprüfung nachweisbar werden durch die verminderte Lichtempfindlichkeit der makulären Region, insofern entweder ein centrales Skotom gefunden wird, oder ein paracentrales Skotom resp. ein sektorenförmiger Gesichtsfelddefekt, welcher bis an oder in den Fixierpunkt hinein ragt.

Die Stellung des centralen Skotoms anderen Amblyopien gegenüber charakterisiert sich dadurch, dass dasselbe eine auf das Centrum der Retina sich beschränkende Sehstörung darstellt: eine centrale Amblyopie, während die Peripherie des Gesichtsfeldes ganz normal, oder doch im Vergleiche zur erheblichen centralen Störung, verschwindend gering affiziert ist.

Weil nun oft aber, trotz herabgesetzter centraler Sehschärfe ein weisses Untersuchungsquadrat von 5 mm Seitenlänge noch zu lichtstark ist, um eine Störung anzuzeigen, kleine weisse Objekte aber oft nur unbestimmte Angaben hervorbringen, insofern sie zwar noch erkannt werden, aber dunkler erscheinen, so ist es zweckmässiger, gleich das feinste Reagens in der Form eines roten Quadrats von 1 mm Seitenlänge zu benutzen. Ausserdem ergeben die Untersuchungen mit kleinen Quadraten oft viel ausgedehntere Gesichtsfelddefekte, als nach der Prüfung mit grösseren Objekten vorhanden zu sein scheinen. Erfährt das Prüfungsobjekt im Centrum eine Veränderung des Farbentons gegenüber benachbarten, peripherer gelegenen Parallelkreisen, so ist unter allen Umständen eine leichte Affektion vorhanden. Verschwindet central das kleine rote Untersuchungsobjekt, so ist die Störung schon intensiver. Verschwindet

aber ein weisses Untersuchungsobjekt, dann ist die Störung als eine intensive zu betrachten, und die Herabsetzung der centralen Sehschärfe dementsprechend sehr bedeutend. Auch brauchen die Defekte für Weiss zu ihrer Rückbildung längere Zeit als diejenigen für Farben. Krenchel (816) suchte diese Untersuchungsmethode dadurch zu verfeinern, dass er gleichzeitig je ein rotes Objekt nasal und temporalwärts in gleicher Entfernung vom Fixierpunkt hält und fragt, ob ein Unterschied in der Farbe beider zu erkennen sei, eine Methode, welche sehr zweckmässig ist wegen des gleichzeitig kontrollierbaren Intensitätsunterschieds der Farbenempfindung.

§ 338. Ist der Sitz der Erkrankung retrobulbär, und reicht das Gebiet der Entzündung nicht bis in die Papille hinein, dann bleibt auch in den ersten Wochen der Augenspiegelbefund normal, ja er kann dauernd normal bleiben, wenn die Affektion frühzeitig behandelt wird und wieder verschwindet, ohne eine Degeneration an den Sehnervenfasern bewirkt zu haben. Das die Sehstörung bedingende pathologisch-anatomische Moment beruht dann in solchen Fällen lediglich auf der Leitungserschwerung der einzelnen Sehnervenfasern durch Druck. Letzterer wird hervorgebracht durch die entzündliche Fluxion und Neubildung von Blutgefässen in den Bindegewebstrabekeln; ferner durch das Ödem im Lymphspaltennetz der bindegewebigen Septen, sowie durch die vermehrte Füllung des Lückensystems, welches stets die Oberfläche der Sehnervenbündel von den bindegewebigen Septen trennt. Besteht die Affektion jedoch lange, dann verfallen die Nervenfasern durch die dauernde Ernährungsstörung in Atrophie, und es entsteht eine partielle Verfärbung der temporalen Papillenhälfte (vergl. Band III. pag. 78) durch descendierende Atrophie des papillomakulären Faserbündels. Nur retrobulbäre Herde bei der multiplen Sklerose können hiervon eine Ausnahme machen, weil bei derselben eine descendierende Atrophie von den Herden aus meist nicht zur Entwickelung kommt.

§ 339. Bei den centralen Skotomen ist, sofern die Gesichtsfeldperipherie normal bleibt, die Orientierung im Raume unbehindert. Daher wird der hohe Grad centraler Sehstörung derartiger Patienten bei ihren Bewegungen nicht auffällig, wohl aber tritt er hervor bei jeglicher Arbeit, zu welcher eine einigermassen gute centrale Sehschärfe erforderlich ist. Das Verhältnis zwischen der letzteren und der Orientierung im Raume ist hier umgekehrt, wie bei der Retinitis pigmentosa und wie überhaupt bei den minimalen Gesichtsfeldformen zufolge organischer Läsion der Sehnerven. Je nachdem nun diese Skotome einseitig oder doppelseitig auftreten, ist auch das binokulare Sehvermögen mehr oder weniger alteriert.

§ 340. Der Grad der Sehstörung beim centralen Skotom hängt nun zunächst von dem Umfange desselben, d. h. von der Zahl der in seiner Leitung behinderten Sehnervenfasern ab. In zweiter Linie macht sich dabei die Intensität der Leitungsbehinderung geltend. Wenn nämlich bei vielen nebeneinander gelegenen Nervenfasern die Leitung gänzlich aufgehoben ist, dann resultiert bei der Gesichtsfeldprüfung daraus ein abso-

lutes Skotom. Die Ausdehnung desselben steht im gleichen Verhältnisse zur Zahl der nebeneinander gelegenen und absolut in ihrer Leitung gehemmten Sehnervenfasern. In dritter Linie wird der Grad der Lesestörung beeinflusst durch die Form des centralen Skotoms, d. h. ob dasselbe rund-, längs- oder queroval gerichtet ist. Schmale querovale Skotome werden beim Lesen mehr Beschwerden machen, weil ganze Worte in ihnen verschwinden als längsovale. Denn bei diesen kommen, wenn sie schmal sind, nur Buchstaben oder Silben in Ausfall. Die Alteration der Sehschärfe steht überhaupt in keinem absoluten Verhältnis zum centralen Skotom, sondern muss von Fall zu Fall aus den verschiedenen Bedingungen erklärt werden. So kann z. B. gewöhnliche Druckschrift nicht gelesen werden, aber die Seh-

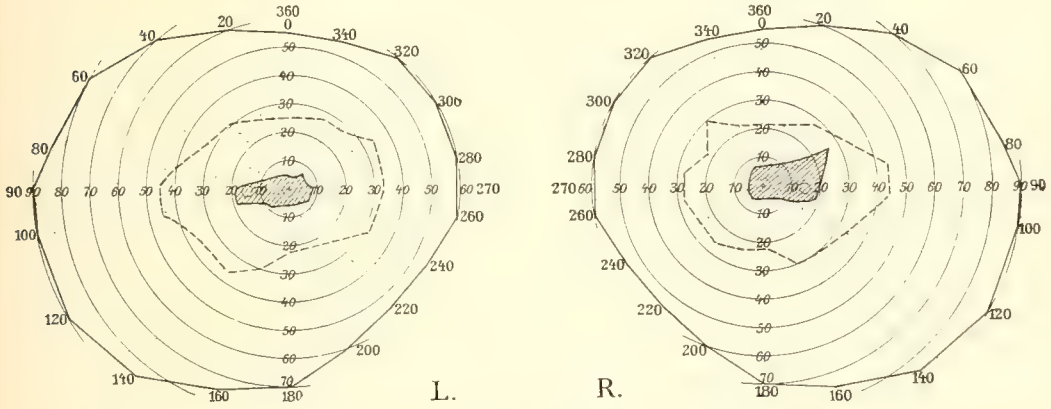

Fig. 218.

Centraler Defekt für 5 □ mm Rot. Relative centrale Skotome bei chronischer Alkoholamblyopie.

schärfe doch = 1/3 sein. Diese Differenz zwischen dem Nichtlesenkönnen gewöhnlicher Druckschrift und der Abnahme der Sehschärfe auf 1/3 beruht darauf, dass die Bilder kleiner Buchstaben ganz in das Bereich des Skotoms fallen. Ferner ist dabei zu berücksichtigen, dass, wenn kleine oft sehr feine Unterscheidungsmerkmale der einzelnen Buchstaben bei der Herabsetzung der Leitungsfähigkeit einfach nicht empfunden werden, auch das Entziffern der Schrift mitleiden muss. Dass zwischen der Grösse der centralen Defekte für Rot und Weiss und der Sehschärfe nur eine sehr lockere Beziehung besteht, geht auch schon daraus hervor, dass manchmal, trotz vollkommen unveränderten Fortbestehens der centralen Defekte, sich die Sehschärfe nicht unbeträchtlich hebt, während in anderen Fällen der Gesichtsfelddefekt ohne gleichzeitige Besserung der Sehschärfe einen raschen Rückgang zeigt. Es hängt dies auch, wie Groenouw meint, mit der Lage des Kulminationspunktes im Defekt, ob er in der Fovea, oder neben der Fovea gelegen sei, zusammen.

§ 341. Ein plötzliches Auftreten einseitiger centraler objektiver Skotome beobachten wir häufig bei der Neuritis axialis. Dieselbe ist eine besondere Form der Neuritis retrobulbari, welche meist jugendliche Individuen ohne nachweisbare Ursache befällt, sowie weibliche Personen, die während der Menstruation Erkältungseinflüssen ausgesetzt waren. Bei anderen liegt Syphilis zugrunde; wieder bei anderen ist es das Symptom einer familiären Krankheit, die doppeltseitig auftritt und nur die männlichen Mitglieder befällt (hereditäre Neuritis optica). Auch bei Diabetikern ist das centrale Skotom nicht selten. Das doppelseitige relative centrale Skotom von längsovaler Form, den blinden Fleck umgreifend, beobachten wir als pathognomonisches Zeichen der

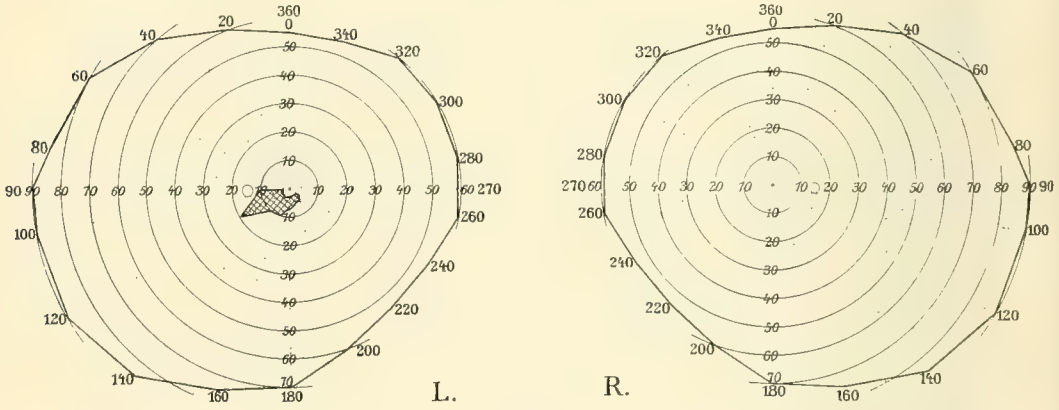

Fig. 219.

Paracentrales Skotom bei Neuritis retrobulbaris luetica.

chronischen Intoxikationen, namentlich durch Nikotin und Alkohol (siehe Figur 218).

Auch bei der multiplen Sklerose sehen wir centrale relative Skotome zur Entwickelung kommen. Letztere eilen nicht selten anderen charakteristischen Symptomen voraus, werden einseitig und doppelseitig beobachtet, oft auch von einem Auge aufs andere überspringend und wieder vergehend, um später dauernd zu bleiben, und dadurch die Diagnose zu fixieren.

Ein centrales Skotom ist stets das Zeichen einer organischen und zwar neuritischen Läsion der optischen Nervenleitung. (Die Sehnervenveränderungen bei der multiplen Sklerose werden von allen Autoren als eine eigenartige Form der Neuritis aufgefasst.) Bei der tabischen Sehnervenatrophie wird es in umschriebener Form nur äusserst selten beobachtet, und nie, ohne dass zugleich auch periphere Einschränkungen des Gesichtsfelds dabei vorhanden wären. Wir kommen später noch auf diese Sache weiter zu sprechen.

§ 342. Unter den paracentralen einseitigen Skotomen pflegt die centrale Sehschärfe im allgemeinen weniger zu leiden. Sie deuten auf eine Affektion der Nervenfasern im Opticus hin, welche den fovealen benachbart sind, so dass das Skotom bis nahe an den Fixierpunkt, aber nicht immer bis in denselben hineinragt. Diese einseitigen paracentralen Skotome beobachten wir meist bei Syphilis (siehe Fig. 219).

K. Sch., 14jähriger Knabe. Vater luetisch. Rechtes Auge normal. Links leichte partielle Neuritis an der Papille. Sehschärfe = $^1/_3$; paracentrales Skotom. Inunktionskur, geheilt.

§ 343. Doppelseitige, gleichzeitig entstandene paracentrale Skotome deuten, wenn sie auf den temporalen Gesichtsfeldhälften liegen

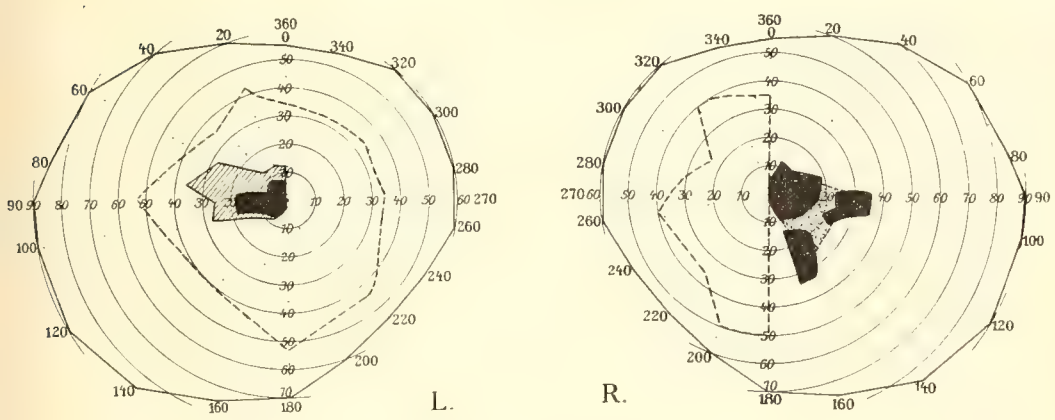

Fig. 220.

Central-temporal-hemianopische Gesichtsfelddefekte (Lues).

und bis an oder bis nahe an den Fixierpunkt reichen, auf eine beginnende Erkrankung des Chiasmas und zwar dort, wo unter dem Boden des Recessus des III. Ventrikels, die beiden sich kreuzenden Faserbestandteile des papillomakulären Faserbündels von jedem Auge durch einen einheitlichen Herd affiziert werden können [vergl. Bd. III, pag. 109 und 111 (1)] (siehe Fig. 220).

W. St., 24jähriger Bäcker. Keine hereditäre Belastung. Vor 14 Tagen fing Patient an, auf beiden Augen schlecht zu sehen. Kein Kopfschmerz, kein Schwindel, aber Schwäche in den Beinen. Vor 4 Jahren Lues. Vor 5 Wochen vorübergehende Lähmung im linken Arm. Mässiges Schwanken beim Stehen mit geschlossenen Augen. Papillen reagieren beiderseits. Patellarreflex beiderseits lebhaft, aber nicht gesteigert. Andeutung von Fussklonus. Keine Spasmen. Die Hüftheber beiderseits in ihrer Kraft herabgesetzt. Patient schleift die Ferse beim Gehen auf dem Boden. Namentlich geschwächt ist die Beugung der Unterschenkel. Streckung der Unterschenkel gut. Keine Ataxie. Kein Intentionstremor. Plantarflexion des Fusses abgeschwächt, Dorsalflexion gut. Sensibilität intakt. Kein Nystagmus. Geruch und Geschmack intakt. Nach einigen Tagen leichte Ptosis des linken Auges. Pupillen beiderseits gleich. Beiderseits ophthalmoskopisch leichte Stauung am Sehnerven.

Beiderseits absolutes centrales temporal-hemianopisches Skotom. Auf dem rechten Auge fehlt bis zur vertikalen Trennungslinie auf der ganzen temporalen Gesichtshälfte die Empfindung für ein 5 qmm grosses rotes Untersuchungsobjekt. Periphere Gesichtsfeldgrenzen normal. Siehe Fig. 220.

Das paracentrale temporale hemianopische Skotom tritt auch einseitig auf, und zwar dann, wenn im Chiasma einseitig der sich kreuzende Faserbestandteil des papillomakulären Faserbündels noch vor seiner Kreuzung getroffen wird, wie in dem folgenden Fall:

D. C., 40jähriger Maschinist. Keine Lues. Bis vor 6 Jahren gesund gewesen. Seitdem Akromegalie. Vor 6 Wochen trat Nachts Schwäche des linken Arms und Beines ein, doch konnte er noch einige Tage mit Mühe arbeiten, dann musste er im Krankenhause Zuflucht suchen. Sein Gedächtnis ist schwach geworden. Er hatte keine Ahnung von

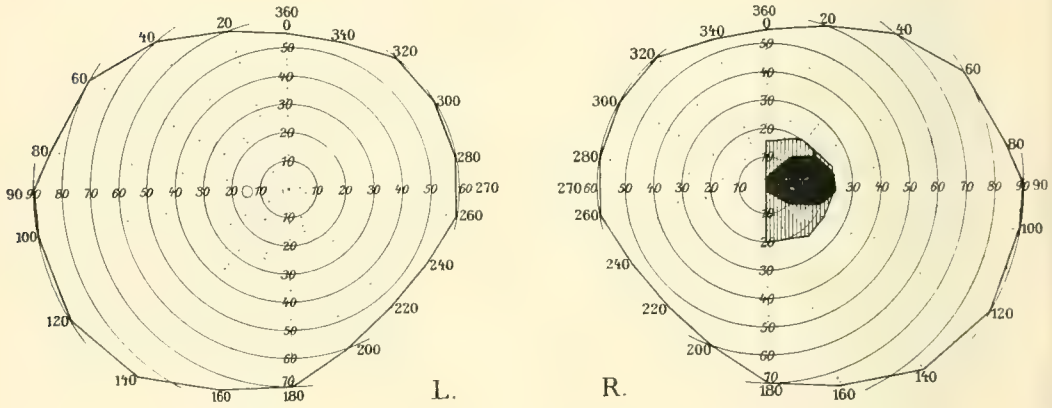

Fig. 221.

Einseitiges centrales temporal-hemianopisches Skotom.

dem Gesichtsfelddefekt auf seinem rechten Auge. Rechts S = $^6/_{36}$, der rechte Opticus ist blass. Links S = $^6/_6$ mit Mühe, das Gesichtsfeld, siehe Fig. 10. Absoluter, paracentraler, temporal-hemianopischer Defekt mit darum liegender Undeutlichkeitszone, lediglich auf dem rechten Auge, das linke normal. Die peripheren Gesichtsfeldgrenzen leicht konzentrisch verengt auf rein funktionell nervöser Basis.

Den temporal-hemianopischen Charakter eines solchen Skotoms entscheidet das Innehalten des Gesichtsfelddefektes längs der vertikalen Trennungslinie der Gesichtsfeldhälften.

Liegen die Skotome paracentral vom Fixierpunkt in jedem Auge auf den homonymen Gesichtsfeldhälften, dann gehören dieselben zu dem Symptomenkomplexe der homonymen Hemianopsie und sind abhängig von einem Herde, welcher das papillo-makuläre Faserbündel an irgend einer Stelle im Verlaufe der optischen Bahnen vom Beginn des Traktus bis zur kortikalen Repräsentation desselben in einer Hemisphäre getroffen hat (vergl. Seite 215 Bd. III, Tafeln XXV und XXVI, Figg. 184—189). Zu diesen fügen wir noch folgende neue, von uns gemachte Beobachtung hinzu (siehe Fig. 222).

P. K., 40jähriger Kaufmann aus Harburg. Früher gesund. Vor Jahren Gonorrhöe. Frau gesund, mehrere gesunde Kinder. Seit einiger Zeit Strikturbeschwerden, deshalb in ärztlicher Behandlung. Vor 5 Tagen brach ein Stück des Bougies in der Urethra ab, wurde aber am nächsten Tage spontan entleert. Dabei Abgang trüben Urins und heftiger Schüttelfrost; dann leidliches Befinden. Am 24. I. 1905 bemerkte Patient leichte Sehstörungen, er konnte nicht mehr lesen. Am 25. I. 1905 wurde Patient auf der Strasse plötzlich schwindelig und fiel um. Ausgesprochene Paraphasie. Pupillen normal. Augenhintergrund normal. Patient klagt, nicht lesen zu können, da ihm alles durcheinander laufe. Zunge wird nur mühsam herausgestreckt, weicht nach keiner Richtung ab. Puls 72, regulär, keine Spannung. Urin: Eiweiss in Spuren, Reaktion sauer, trüb, im Bodensatz massenhaft Leukocyten, keine Nierenbestandteile.

Beine beweglich. Reflexe normal. Babinsky negativ. Sensibilität überall normal mit Ausnahme des rechten Armes. Im rechten Arme besteht eine deutliche motorische

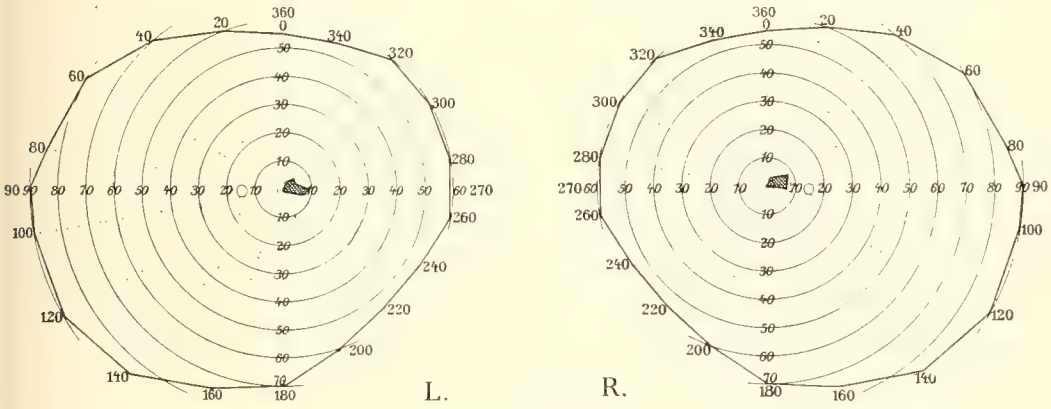

Fig. 222.

Centrale rechtsseitige homonym-hemianopische Gesichtsfelddefekte.

Schwäche mit geringer Ataxie. Reflexe erhalten wie links. Sensibilität für Tast-, Schmerz- und Temperaturreize etwas abgestumpft. Stereognostisches Vermögen der Hand stark, Lageempfindung leicht herabgesetzt. Temperatur normal. Die Lähmungserscheinungen gingen langsam zurück, das stereognostische Vermögen und die Lageempfindung in der rechten Hand waren noch stark gestört. Gesichtsfeld siehe Fig. 222, rechtsseitige centrale homonym-hemianopische Defekte.

Im binokularen Sehen wird das centrale temporal-hemianopische Skotom durch die intakten, im vertikalen Meridiane zusammenstossenden, nasalen Gesichtsfeldhälften beider Augen maskiert, und wird in diesem Fall die centrale Sehschärfe lediglich von den ungekreuzten Faserbestandteilen des papillo-makulären Bündels beider Seiten erhalten (vergl. Bd. III, pag. 211). Jedoch erscheint sie immerhin auch wohl hier alteriert, weil die gewohnte Teilnahme der fovealen Partie von den gekreuzten Fascikeln in Wegfall gekommen ist.

Die Lesestörungen bei den centralen homonym hemianopischen Skotomen hatten wir pag. 481 d. Bd. eingehend geschildert.

γ) Die centrale Sehschärfe herabgesezt durch ein subjektives (positives) centrales Skotom.

§ 344. Hier ist der Kranke sich seines Leidens im Gesichtsfelde bewusst, und das Skotom heisst darum positiv, weil es vom Patienten als ein den Fixierpunkt bedeckender dunkler Fleck, oder als graue oder farbige Wolke empfunden wird. Dasselbe tritt stets nur bei Affektionen der retinalen Elemente auf und wird von dem Patienten erkannt aus dem Grunde, weil die Adaptation in der erkrankten Retinalpartie verlangsamt ist (vergl. Bd. III, pag. 321).

Das positive centrale Skotom wird in geradem Gegensatze zum objektiven Skotom vom Patienten störend namentlich dann beobachtet, wenn die allgemeine Beleuchtung vermindert wird.

Positive Skotome kommen auch beim normalen, resp. nicht auf

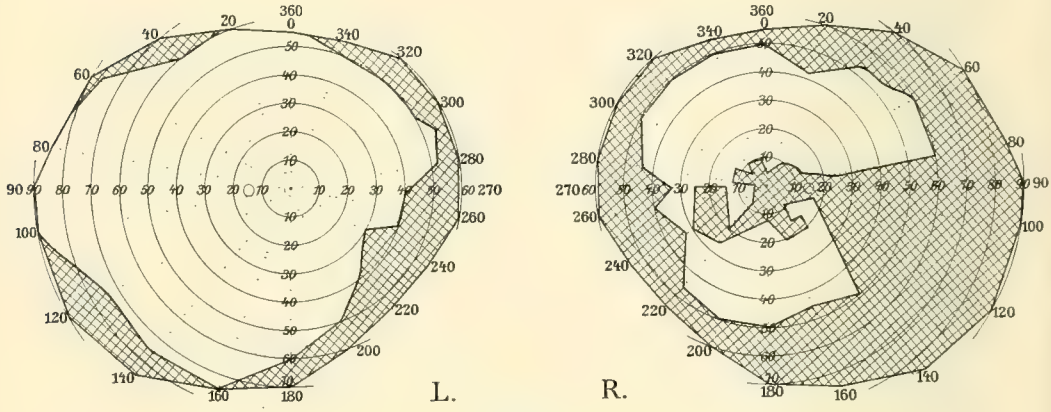

Fig. 223.

Gesichtsfelddefekt bei Chorioretinitis latens.

eine chorioretinale Erkrankung speziell hinweisenden Augenspiegelbefunde zur Beobachtung. Es gibt, wie vorher schon erwähnt, Prozesse, [Hirschberg (810)], welche umschriebene Veränderungen in der Stäbchenschicht setzen und zu entsprechenden Verdunkelungen im Gesichtsfelde des befallenen Auges führen, ohne dass der Augenspiegel die geringste Veränderung wahrnehmen lässt. Erst nach Jahren wird die verborgene Netzhautkrankheit (Chorioretinitis latens) manifest durch umschriebene Verfärbungen des Augengrundes, d. h. Veränderungen des Pigmentepithels, welche der Sehstörung nicht direkt proportional zu sein brauchen. Wir haben einige sehr drastische Beispiele der Art namentlich bei hochgradigen Myopen beobachtet (siehe Fig. 223),

Herr C., Fabrikant, 42 Jahre alt. Seit Kindheit hochgradig kurzsichtig.

Links — 15,0 S = $^{6}/_{18}$ Snellen (0,5) in nächster Nähe.

Rechts — 13,0 S = $^{6}/_{24}$.

Beiderseits Sklerotico-chorioiditis posterior.

Schon seit 10 Jahren bemerkt Patient, dass er in der Dämmerung nicht mehr recht sehen kann.

Ophthalmoskopischer Befund sonst normal.

Gesichtsfeld siehe Fig. 223, bei etwas verminderter objektiver Beleuchtung aufgenommen.

Ausserdem kommt dasselbe auch bei Luetikern vor. Hier wird die Form des Skotoms von den Patienten aufs deutlichste beschrieben. Dasselbe ist am Perimeter aufs genaueste zu bestimmen, trotzdem mit dem Augenspiegel, bei der vorhin erwähnten myopischen Form, vielleicht nur eine Atrophie des Stratum pigmentosum retinae, hier aber gar keine retinale Veränderung bemerkt werden kann. Bekommt man Fälle dieser luetischen Form frühe zur Behandlung, so können sie ausheilen, ohne auch später zu sichtbaren Veränderungen im Augenhintergrunde führen zu müssen.

Auch die Netzhautablösung, so lange wenigstens die betreffende

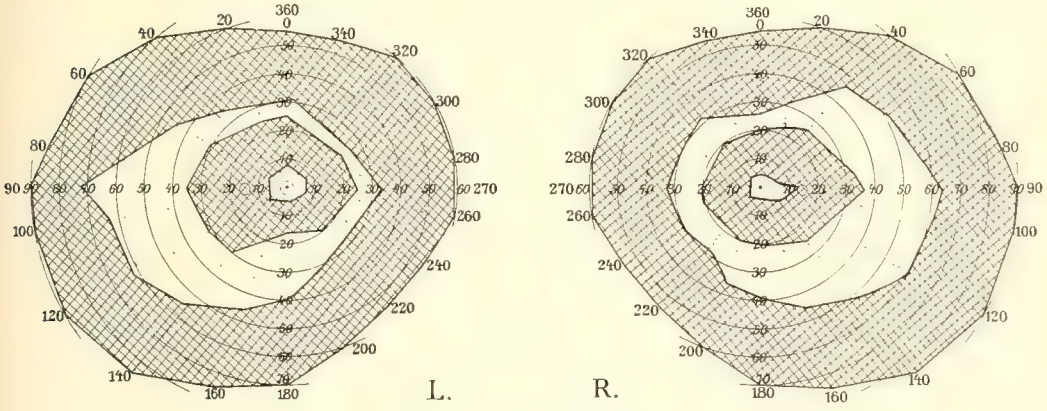

Fig. 224.

Ringskotom bei Retinitis pigmentosa.

Retinalpartie noch lichtempfindlich ist, bewirkt ein positives Skotom, ebenso wie die Netzhauthämorrhagien und die Sternfigur der Macula bei Morbus Brightii.

§ 345. Positive Skotome beginnen oft mit den Erscheinungen der Metamorphopsie, einer Funktionsstörung, bei welcher die Gegenstände verzerrt erscheinen. Besonders wird dabei beobachtet, dass die Buchstaben beim Lesen eine schiefe Richtung angenommen haben, sich häufig gekrümmt und vielfach verbogen darstellen, oder selbst vollständig ausgefallen und von ihrer Stelle gerückt erscheinen. Werden Liniensysteme aus parallelen geraden Linien (vergl. Bd. III, pag. 190 oben) dem Kranken vorgehalten, dann sind sowohl senkrechte, als wagerechte Linien nach dem Fixierpunkte sanft eingebogen, oder sie verhalten sich nach ihrer Weise wie die Buchstaben. Mit der Metamorphopsie ist bisweilen ein Kleinersehen der Gegenstände, eine retinale Mikropsie verknüpft. Beiderlei Zustände beruhen, wie Förster (595) nachgewiesen hat, auf Verschiebung der Stäbchen und Zapfen durch zwischen ihnen aufgetretene Exsudate.

Diese retinale Mikropsie darf nicht mit der Mikropsie verwechselt werden, welcher wir so häufig im Symptomenkomplexe der nervösen Asthenopie begegnen, und welche hier auf einer temporären Erschlaffung der Akkommodation beruht, resp. einer mehr als nötigen Innervation des Akkommodationsmuskels (vergl. Bd. III, pag. 225).

Ein positives (subjektives) centrales Skotom weist stets auf eine Erkrankung der äusseren Netzhautschichten hin. Mit der Zeit kann dasselbe absolut werden. Im Anfange ist dasselbe immer relativ. Sie werden am häufigsten bei der Chorioretinitis ad maculam und bei anderen Formen von Chorioiditis mit Affektion der retinalen Stäbchen- und Zapfenschicht beobachtet.

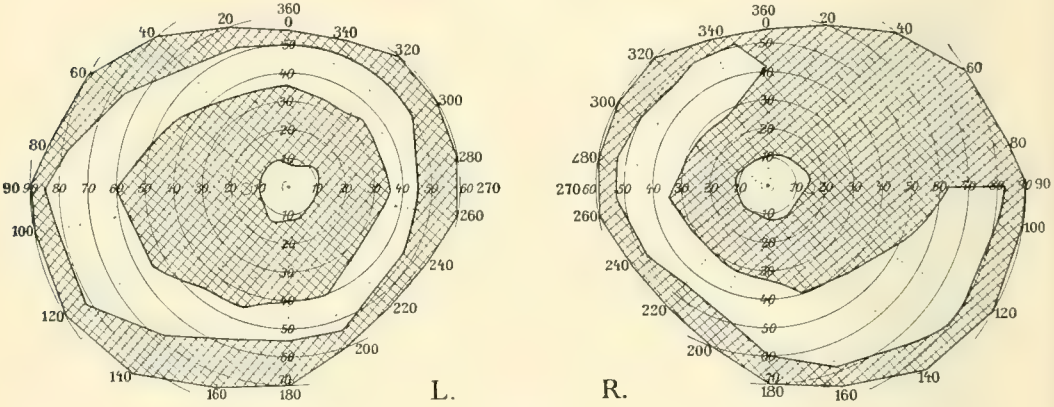

Fig. 225.

Ringskotom bei Chorioretinitis.

§ 346. Als positive Skotome sind auch die Ringskotome anzuführen. Sie sind fast durchgängig retinaler Herkunft. Bei diesen ist das makuläre Gesichtsfeld erhalten. Zwischen diesem und der gleichfalls erhaltenen oder an einzelnen Stellen defekten Peripherie des Gesichtsfeldes befindet sich aber ein ringförmiger, geschlossener oder an einer Stelle noch offener ringförmiger Defekt von wechselnder Breite.

Wir beobachten dieselben bei der Retinitis pigmentosa (siehe Fig. 224), sowie bei der Chorioretinitis aus anderer Ursache (siehe Fig. 225).

Nur ganz vereinzelt trifft man die Ringskotome bei der multipeln Sklerosa (Fig. 226).

M. D., 20jähriges Dienstmädchen. Multiple Sklerose. Das Fig. 226 doppelseitig vorhandene Ringskotom war am 5. VIII. 1901 entdeckt worden, nachdem vorher das Gesichtsfeld schon die folgenden Wandlungen durchgemacht hatte.

25. VI. 1895 links centrales Skotom für Rot.

30. VI. 1895 links normales Gesichtsfeld.

6. VIII. 1895 links allgemeine gleichmässige konzentrische Einschränkung.

2. X. 1895 links zonulärer Defekt auf der normalen Gesichtsfeldhälfte. R. Ringskotom. Opticus blass.

5. XI. 1895 beiderseits allgemeine konzentrische Einschränkung.

12. XII. 1895 rechts paracentrales Skotom.

12. XI. 1896 rechts annähernd geschlossenes Ringskotom, links konzentrische Einschränkung.

13. III. 1897 beiderseits konzentrische Einschränkung.

27. IX. 1898 homonyme hemianopische Defekte nach rechts hin auf beiden Augen.

19. XII. 1898 beiderseits allgemeine gleichmässige konzentrische Einschränkung.

5. VIII. 1901 beiderseits Ringskotom (siehe Abbildung).

3. IV. 1902 allgemeine gleichmässige hochgradige konzentrische Einschränkung.

Das allerdings höchst seltene Auftreten des Ringskotoms bei der multiplen Sklerose könnte sich aus folgendem Umstande vielleicht erklären. Wenn

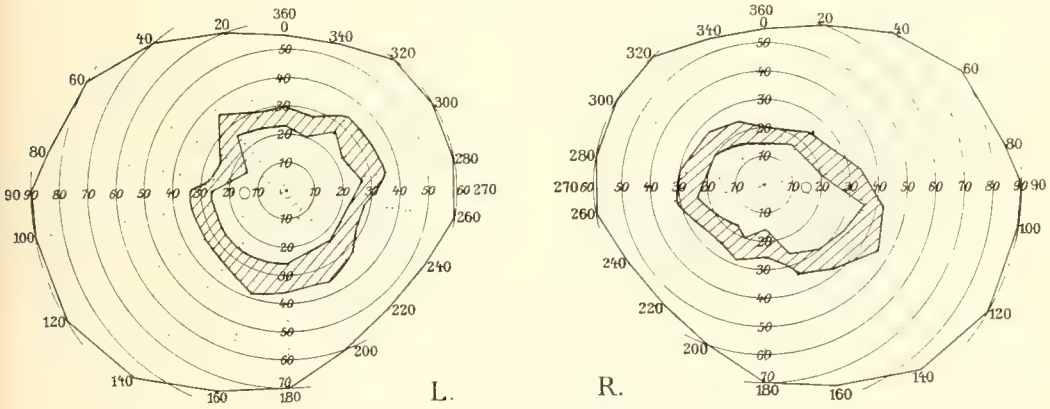

Fig. 226.

Ringskotom bei multipler Sklerose.

es auch Uhthoff (927) zur Regel zu gehören scheint, dass die Sehnervenveränderungen bei der multiplen Sklerose mit Eintritt derselben in das Auge abschneiden, und dass es in der Retina selbst nicht zur Entwickelung sklerotischer Veränderungen kommt, so führt er in seiner bekannten Arbeit doch zwei Fälle von Chorioretinalveränderungen an.

Die diagnostische Bedeutung der Gesichtsfeldprüfung für sich allein.

§ 347. Für die Ortsbestimmung einer Cerebralkrankheit ist der Grad der Sehstörung von unmaassgeblicher Bedeutung. Nur die Form der Amblyopie allein erweist sich hier als diagnostischer Faktor vom höchsten Wert. Dieselbe spiegelt die Modalitäten der betreffenden Affektion im Gesichtsfelde wieder. Sie führt nicht allein den Nachweis, dass zwischen Retina und Cortex überhaupt ein Krankheitsherd bestanden hatte, oder aktuell zur Zeit besteht, sondern sie verweist zugleich denselben auf eine der folgenden von ihr markierten Hauptstrecken der optischen Sehbahnen hin:

1. auf das Gebiet zwischen Retina und dem mikroskopischen Beginne des Chiasmas (vergl. Bd. III, pag. 99).

2. auf das Chiasma selber von seinem mikroskopischen Beginne im Opticus bis zum Beginne des Tractus, und

3. auf die Strecke vom Tractus bis zum kortikalen Sehcentrum.

Bezüglich des Nachweises einer Sehstörung überhaupt wäre hier noch zu erwähnen, dass die peripheren Gesichtsfelddefekte meist von den Kranken übersehen werden, wofern sie nicht, wie bei der Sublatio retinae retinalen Ursprunges sind und als positive Skotome in die Erscheinung treten. Wenn sie den Charakter negativer (objektiver) Skotome haben, wie es bei allen Leitungshemmungen der Fall ist, melden sich die Patienten meist nicht eher, als bis sie durch subjektive Lichterscheinungen, oder durch Abnahme der Sehschärfe beunruhigt werden.

§ 348. Einseitige Gesichtsfelddefekte können nach dem Verlauf der Sehbahnen nur auf einen Krankheitsherd bezogen werden mit dem Sitze auf der Strecke 1. Innerhalb dieses Bezirks kann dann weiter der Nachweis der Erkrankung des papillomakulären Bündels durch ein centrales Skotom, oder der peripher im Opticus verlaufenden Faserbündel durch die konzentrische Gesichtsfeld-Einschränkung geführt werden.

§ 349. Bitemporale Hemianopsie (Strecke 2) weist mit Sicherheit auf einen Herd am Chiasma (vergl. Bd. III, pag. 111 § 70); Blindheit auf der einen, temporale Hemianopsie auf der anderen Seite auf einem Krankheitsherd in derjenigen Hälfte des Chiasmas, welche der Seite des erblindeten Auges entpricht.

Bitemporale centrale Skotome weisen auf einen umschriebenen Herd, welcher die Oberfläche des Chiasmas am Boden des Recessus ergriffen hat.

§ 350. Homonyme Hemianopsie bringt eine Erkrankung der Sehbahnen zur Kenntnis auf der Strecke 3 vom Beginn des Tractus opticus bis in das kortikale Sehcentrum hinein. Die rechtsseitige Hemianopsie weist auf eine Erkrankung der linken Sehbahnen, linksseitige Hemianopsie auf eine Erkrankung der rechtshirnigen Sehbahnen, homonyme-hemianopische-centrale Skotome auf eine Erkrankung des papillomakulären Bündels entweder der links- oder rechtshirnigen Sehbahn oder ihrer Repräsentation im kortikalen Sehcentrum.

Erkrankungen der optischen Leitung vom Beginne des Tractus ab behalten im Gesichtsfelde den Charakter der homonymen Hemianopsie selbst dann, wenn eine gleichzeitige Erkrankung der Netzhaut, der Papille oder des N. opticus einhergehen sollte. Wir finden dann die übrig gebliebenen Gesichtsfeldhälften in eigentümlicher Weise verändert, immer aber ist durch den Ausfall der homonymen Gesichtsfeldhälften auf jedem Auge der Charakter der Hemianopsie gewahrt, wie z. B. in dem folgenden Falle:

C. P., Arbeiter mit Arteriosklerose (siehe Fig. 227). Beiderseits S = $^6/_{12}$. Arterien und Venen im Augenhintergrunde geschlängelt. Längs der Gefässe weissliche Plaques,

hier und da eine kleine Blutung. Rechts auf der Papille ein die Gefässe kreuzender weisser Schleier.

Hochgradige Arteriosklerose der Radialarterien und Carotiden. Homonyme linksseitige Hemianopsie mit ungleicher Einschränkung der erhalten gebliebenen Gesichtsfeldpartieen. Sektion. Rechts primäre Erweichung des Cuneus, lediglich auf diesen begrenzt und die Rinde befallend.

Hier hatte der Herd im rechten Sehcentrum die homonyme linksseitige Hemianopsie erzeugt. Die durch die Atheromatose der Netzhautgefässe gesetzte Ernährungsstörung der Retina hatte aber die ungleichförmige Gesichtsfeldeinschränkung der erhalten gebliebenen Hälften hervorgebracht.

§ 351. Ausser der Bestätigung des Vorhandenseins einer Sehstörung überhaupt und der Stelle, wo der krankhafte Herd im Verlaufe der optischen Bahnen hinzuverlegen sei, gibt uns in den meisten Fällen die Gesichtsfeld-

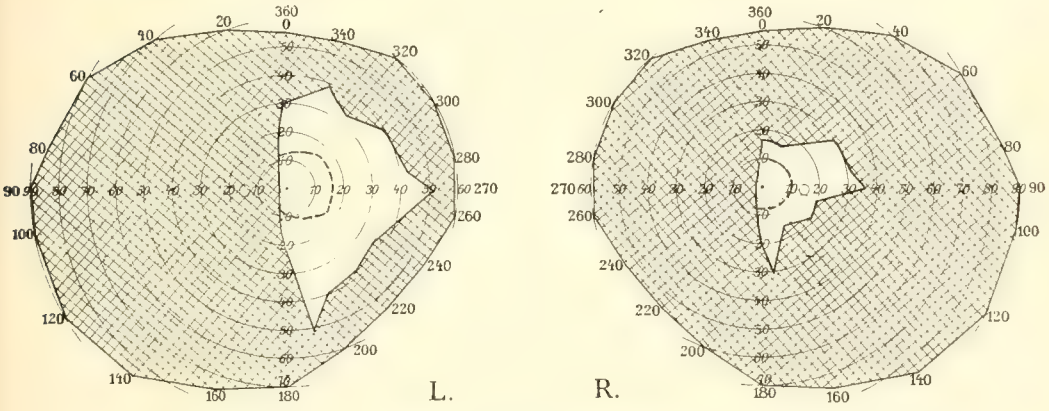

Fig. 227.

Homonyme linksseitige Hemianopsie kompliziert mit Gesichtsfeldeinschränkung infolge von Retinitis apoplectica.

prüfung noch den wichtigen Hinweis, ob eine organische Läsion oder eine rein funktionell-nervöse Störung der Amblyopie zu Grunde liegt. Auf dieses Verhalten hatten wir bereits pag. 480 d. Bd. hingewiesen, und werden uns in dem Kapitel über die Adaptationsstörungen noch weiter darüber verbreiten.

Aber auch damit ist die Bedeutung der Gesichtsfelduntersuchung für sich allein noch nicht erschöpft. Die Form der Amblyopie erlaubt uns ausserdem noch einige Schlüsse auf das Stadium und den Charakter der Grundkrankheit. Indem die Intensität der Erkrankung der optischen Leitung sich im Gesichtsfelde in dem relativen oder absoluten Ausfall der Funktion in dem Defekte offenbart. Werden z. B. weisse Untersuchungsobjekte innerhalb der Defekte gar nicht empfunden, dann ist der Ausfall ein absoluter. Damit wird die Intensität der Sehstörung eine hochgradigere und die Prognose für das Sehvermögen eine schlechtere, als wenn weisse Untersuchungsobjekte relativ abgeschwächt erscheinen, oder überhaupt nur eine Abnahme des Farbenerkennungsvermögens innerhalb des

Defektes vorhanden ist. Bleibt die Ausdehnung eines Gesichtsfelddefektes durch Wochen und Monate stationär, so ist damit ein Stillstand in dem speziell der Sehstörung zugrunde liegenden Krankheitsprozesse eingetreten. Damit gewinnt aber die Voraussicht mehr und mehr Raum, dass die den Defekt bewirkende Erkrankung der Nervenfaserbündel zu einer irreparabelen Atrophie geführt haben möchte.

Verkleinert sich der Defekt und geht er aus dem absoluten in das relative Skotom über, so beweist dies Verhalten eine Besserung. Vergrössert sich der Defekt, und verwandelt sich das relative Skotom in ein absolutes, dann ist der die Sehstörung bedingende Zustand als progressiv zu betrachten. Wir werden auf diese Verhältnisse bei der Prüfung des Farbensinnes bezüglich der Diagnostik der Amblyopien noch näher einzugehen haben. Finden wir bei einem Tabiker eine ungleichmässig konzentrische Einschränkung des Gesichtsfeldes mit tiefen sektorenförmigen Einschnitten und mit hochgradiger Reduktion der Farbengrenzen, so entnehmen wir daraus, dass nicht allein binnen wenigen Jahren oder noch früher dies Auge der Erblindung verfallen sein wird, sondern dass auch mit Sicherheit das andere Auge mehr weniger rasch einem gleichen Schicksale verfällt. Finden wir dagegen bei einer multiplen Sklerose ein centrales Skotom, so sagt uns die Erfahrung, dass aus diesem sich nur in den seltensten Fällen eine volle Atrophie mit Erblindung entwickeln werde, dass das andere Auge aber nicht mit erkranken müsse. Liegt ein Gesichtsfeld vor mit den beiderseitigen charakteristischen querovalen Skotomen für Rot, so wird man in den seltensten Fällen die Diagnose chronische Alkohol- und Tabakintoxikation verfehlen, vorausgesetzt, dass die peripheren Grenzen normal sind. Mit ebenso grosser Sicherheit kann man aber auch dem Patienten aus diesen Gesichtsfelddefekten die völlige Restitution seines Sehvermögens vorhersagen, sofern er gewillt ist, die geforderte Abstinenz auch wirklich durchzuführen.

Zeigt sich eine konzentrische Gesichtsfeldeinschränkung mit starker Reduktion der Farbengrenzen und sektorenförmigen Einschnitten, ohne dass sonstige Erscheinungen eines spinalen oder cerebralen Leidens zur Zeit vorvorliegen, so werden wir hier die Diagnose progressive Sehnervenatrophie unter der Erwartung stellen, dass mit hoher Wahrscheinlichkeit die vermissten cerebrospinalen Krankheitssymptome sich später einstellen werden. Bei weitem am sichersten ist die Deutung des zugrunde liegenden pathologischen Vorganges bei dem hemianopischen Gesichtsfelddefekte, falls sonst weiter keine Herdsymptome vorhanden sind. So lehrt z. B. der folgende Fall, wie man aus dem Gesichtsfeldbefund nicht allein den Sitz des Krankheitsherdes lokal bestimmen, sondern auch die Art des pathologischen Vorganges entnehmen kann. Fig. 228 zeigt einen partiellen sektorenförmigen absoluten homonym-hemianopischen Defekt im unteren Quadranten der beiden Gesichtsfeldhälften eines jeden Auges, umgeben von einem relativen Defekt für Rot. Hier ist offenbar ein thrombotischer Vorgang im rechten Hinterhauptslappen aktuell gewesen zufolge eines ausgebreiteten athero-

matösen Prozesses, bei welchem zwar das die Sehstrahlungen versorgende Gefässgebiet im allgemeinen schon in seiner Ernährungsfähigkeit durch Gefässverengung gelitten hatte (relativer homonym-hemianopischer Defekt der beiden Gesichtsfeldhälften eines jeden Auges), innerhalb welches aber einzelne kleinere Gefässbezirke mit ihren Endarterien völlig verschlossen waren. Dadurch wurde dann die Necrose der von ihnen versorgten Hirnpartie eingeleitet, ein Vorgang, welcher in dem Bezirke des absoluten Gesichtsfelddefekts hier seinen Ausdruck fand. Aus diesen mannigfachen diagnostischen und prognostischen Hinweisen, welche so häufig aus einer sachgemässen Aufnahme des Gesichtsfeldes hervorgehen, entnehmen wir die grosse Bedeutung, welche

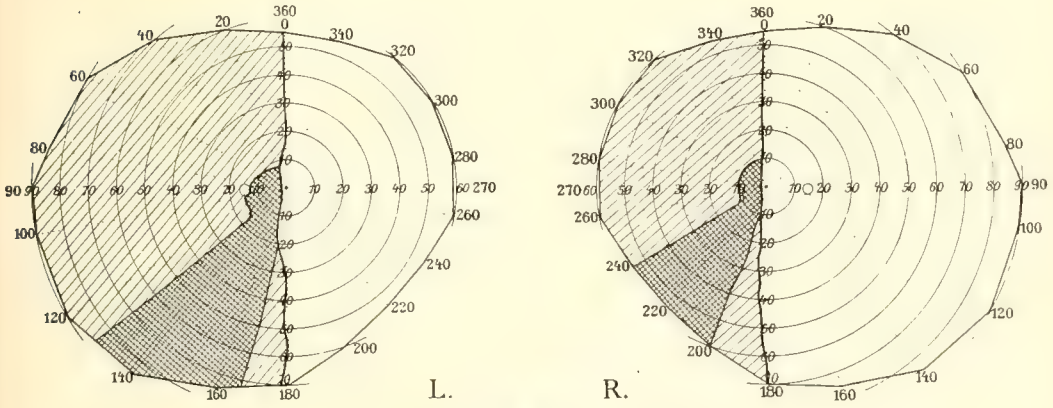

Fig. 228.

Linksseitige inkomplette homonyme Hemianopsie. Absoluter sektorenförmiger Gesichtsfelddefekt nach unten.

der Gesichtsfelduntersuchung überhaupt in der Diagnostik der Nervenkrankheiten zugesprochen werden muss. —

Die diagnostische Bedeutung des Augenspiegelbefundes für sich allein.

§ 352. Die Augenspiegeluntersuchung als solche lässt uns erkennen:

1. dass gewisse dem Einblick des Auges zugängliche Gebilde überhaupt erkrankt sind;
2. zeigt sie uns an, welcherlei pathologische Veränderungen in diesen Gebilden Platz gegriffen haben;
3. können wir aus dem vorhandenen Augenspiegelbefunde gewisse Ferndiagnosen stellen.

Der Augenspiegel gibt uns mit geringen Ausnahmen (Chorioretinitis latens, angeborene Amblyopie, Anaesthesia retinae resp. nervöse Asthenopie) den direkten Einblick in die vorhandenen normalen oder krankhaften Zustände der Gebilde des Augenhintergrundes. Er gewährt uns die ophthalmoskopische Beobachtung des Sehnervs, seiner Ausbreitung und seines Gefässsystems unter

erheblicher Vergrösserung. Auch lehrt die Erfahrung, dass wir gewisse pathologische Veränderungen der Papille z. B. leichte pathologische Trübungen bei der ophthalmoskopischen Untersuchung besser und sicherer konstatieren können, als dies bei der mikroskopischen Untersuchung nach Erhärtung des Präparates und Zerlegung in einzelne Schnitte überhaupt möglich ist.

Mit dieser rein örtlichen Offenbarung der pathologischen Vorgänge in den Häuten des Augengrundes und in der Papille ist allerdings die direkte diagnostische Bedeutung des Augenspiegelbefundes erschöpft. Bevor wir aber an die Besprechung der weit grösseren indirekten Bedeutung der Augenspiegeluntersuchung herantreten, müssen wir nochmals hervorheben (vergleiche auch pag. 496): dass, obwohl die Retina dem Augenspiegel zugänglich ist, wir doch nicht alle ihre pathologischen Zustände mit demselben zu diagnosticieren vermögen z. B. die grosse Gruppe der Opticusatrophien, bei denen die Retina transparent bleibt, wiewohl sicherlich ihre Fasern- und Ganglienzellenschicht der Sitz wichtiger mikroskopischer Veränderungen ist. Deshalb sind, wie Jacobson (810) sagt, prinzipiell die Krankheiten der Papille von denen der Retina nicht zu trennen. Wir müssen uns daher auch bescheiden, als Sehnervenkrankheiten alle diejenigen Prozesse zusammenzufassen, in deren ophthalmoskopischen Bildern die Veränderungen der Papilla optica hervortreten. Diese Veränderungen beziehen sich auf den Farbenton, die Transparenz, den Unterschied zwischen Centralkanal und Nervenfasern, das Aussehen der Nervenfasern, des Bindegewebes, der Lamina cribrosa, der Beschaffenheit der grossen Gefässe und ihres Inhaltes, die Deutlichkeit der Begrenzung und des Niveau der Oberfläche.

§ 353. Der Grad der Amblyopie geht nicht immer mit den sichtbaren Veränderungen im Augenhintergrunde parallel. So entsteht die Stauungspapille vor der Sehstörung, auch ist sie in ihrem Anfange nicht bloss ausnahmsweise, sondern regelmässig mit gutem Sehvermögen und normalem Gesichtsfelde verbunden. Auch kann bei gleichem Augenspiegelbefunde bei dem einen Patienten die Sehschärfe normal, in den anderen Fällen höchstgradig herabgesetzt sein. Daneben erfährt das gleiche ophthalmoskopische Bild oft eine ganz andere Auslegung, oder anders ausgedrückt, es können sich die gleichen ophthalmoskopischen Bilder bei ganz verschiedenen Erkrankungen finden. So sind z. B. Netzhautblutungen ebensogut die Folge von Atheromatose der Gefässe, wie von Nephritis, oder Sepsis, oder Trauma, und eine blasse Papille weist ebensowohl auf einen allgemein anämischen Zustand, wie auf eine beginnende Atrophie des Sehnerven hin.

Wir finden das gleiche Bild der atrophischen Verfärbung bei der descendierenden Atrophie, sofern sie die Papille erreicht hat, wie bei der progressiven Atrophie bei Tabes, wiewohl beide dem pathologischen Zustand und der Ätiologie nach ganz verschiedene Vorgänge sind. Da die Verfärbung der Papille nicht der direkte Ausdruck für eine mehr oder minder weit gediehene Atrophie der Nervenfasern, sondern nur für eine stärkere Lichtreflexion der Substanz des intraokularen Seh-

nervenendes ist, bei welcher der Grad des Schwundes der Nervenfasern zwischen sehr weiten Grenzen schwanken kann, so darf auch die Verfärbung der Papille nicht für den absoluten Ausdruck einer mehr oder minder weit gediehenen Atrophie der Opticusfasern gelten.

Die Blässe der Papille bei der descendierenden und bei der primären Atrophie hängt von dem stärker hervortretenden weissen Reflex des Bindegewebes vom Skleralring und der Lamina cribrosa ab, das nach dem Schwunde der Nervenfasern und dem Untergang der Kapillaren deutlicher durchscheint. Bei Anämischen ist die Blässe der Papille von der geringeren Füllung der Kapillaren und der helleren Beschaffenheit des Blutes herzuleiten. Aus diesen Ursachen erklärt sich die normale Funktion in dem einen Falle und die hochgradige Amblyopie in dem anderen bei dem annähernd gleichen ophthalmoskopischen Bilde.

Unter dem gleichen ophthalmoskopischen Bilde der Neuritis optica können Sehnervenaffektionen bei multipler Sklerose, bei Myelitis, bei den verschiedenen Formen von Meningitis, sowie bei den unkomplizierten, auf den Sehnerven beschränkten entzündlichen Erscheinungen verlaufen. In einem Falle Wortmanns (894) von Meningitis tuberculosa ergab sich ein Befund wie bei einer Retinitis albuminurica. In einem Fall von Cowell (900) fanden sich bei Gehirnlues makuläre Retinalveränderungen in Form einer Sternfigur mit Neuritis optica, einem Bilde, welches sonst gewöhnlich bei der Retinitis albuminurica beobachtet wird. Es gibt eben weder an der Papille, noch viel weniger an der Retina eine für eine bestimmte Form von Amblyopie so charakteristische Abweichung von der Norm des Augenspiegelbefundes, dass man fähig wäre, dieselbe lediglich ophthalmoskopisch zu diagnostizieren.

§ 354. Daneben kann das akute Stadium im Verlaufe ein und derselben Erkrankung ein von dem chronischen und Endstadium ganz verschiedenes Bild geben. So wird man es einer einseitigen Opticusatrophie mit scharf begrenzter Papille und sehr engen Gefässen nicht ansehen, ob es sich anfangs um eine Embolie der Centralarterie gehandelt hatte.

§ 355. Ferner gibt uns die Augenspiegeluntersuchung nicht den geringsten Hinweis über die Intensität der Sehstörung und ihre Extensität im Gesichtsfelde. Ja sie kann uns darin oft in die Irre leiten, indem wir stark in die Augen springende Veränderungen mit dem Augenspiegel diagnostizieren, z. B. eine Stauungspapille oder eine ausgebreitete Chorioiditis disseminata, bei welchen weder Beeinträchtigungen der centralen Sehschärfe, noch des Gesichtsfeldes bestehen. Es kann sogar durch eine Herderkrankung retrobulbär im Sehnerven Erblindung eintreten, wiewohl der Augenspiegelbefund für eine Reihe von Tagen noch normal bleibt.

Bei der multiplen Sklerose (Uhthoff 927) darf aus einer ophthalmoskopisch sichtbaren Abblassung nur der temporalen Papillenteile nicht ohne weiteres auf eine Erkrankung nur des papillomakulären Bündels geschlossen werden. Denn die Erkrankung kann retrobulbär viel weiter um sich gegriffen, ja sie kann den ganzen retrobulbären Sehnervenquerschnitt eingenommen haben,

während ophthalmoskopisch nur die partielle Abblassung der Papille hervortritt. Die geringe Neigung zur Entwickelung von descendierender Atrophie von den sklerotischen Herden aus ist nämlich eine der multiplen Sklerose eigentümliche Erscheinung. Wenn darum auch immerhin die atrophische Verfärbung der Papillen bei der multiplen Sklerose einen hohen diagnostischen Wert beansprucht, so ist es doch darum immerhin noch nicht statthaft, aus dem Grade und der Ausdehnung der Papillenverfärbung einen direkten Rückschluss auf die Intensität, den Sitz und die Ausdehnung der sklerotischen Veränderungen im Sehnervenstamme zu machen.

Ausserdem muss hier noch ein anderer Umstand erwähnt werden, der uns verbietet, aus der Verfärbung der Papille ohne weiteres auf den Grad der Zerstörung der Fasern in einem weiter hinten in der Sehleitung gelegenen Abschnitte, z. B. im Chiasma, schliessen zu wollen. Denn es kann sich vor Sichtbarwerden der einfachen degenerativen descendierenden Atrophie noch um das Zwischenglied eines neuritischen Prozesses im Opticusstamme handeln, wodurch dann das Aussehen der Papille erheblich pathologischer sich gestalten muss.

Ferner sind Fälle beobachtet (vgl. Uhthoff 897, Fall VI), in welchen eine hochgradige Sehstörung schon längere Zeit eingetreten war, bevor sich leichtere entzündliche Veränderungen an den Papillen zeigten. Ein solches Verhalten spricht dafür, dass die eigentliche Ursache für die Sehstörung weit rückwärts hinter dem Bulbus gesucht werden muss, dass aber die ophthalmoskopisch nachträglich eingetretenen entzündlichen Erscheinungen an der Papille keine eigentliche Bedeutung für die Sehstörung haben. Sie sind nur ein Zeichen, dass sich leichtere anatomische Veränderungen, namentlich im Zwischenscheidenraum, von der ursprünglich weit zurück gelegenen erkrankten Stelle bis zum Bulbus fortgesetzt haben.

§ 356. Die Bedeutung der Augenspiegeluntersuchung für die engere Diagnose der Sehstörung tritt daher erst in der Kombination mit der Bestimmung der centralen Sehschärfe und der Gesichtsfeldprüfung hervor. Darum wird unsere Aufgabe darin bestehen, die Eventualitäten zu besprechen, welche die Kombination der Untersuchungsergebnisse nach diesen drei Richtungen in diagnostischer Hinsicht hervortreten lassen.

Bei manchen Krankheiten, z. B. bei der Retinitis pigmentosa hat mit dem Augenspiegelbefunde, mit der Gesichtsfeldaufnahme und der Feststellung der centralen Sehschärfe die Diagnose ihren vollen Abschluss gefunden, weil die Erfahrung dargetan hat, dass bei der Mehrzahl der Fälle keine bestimmten anderweitigen Erkrankungen des Nervensystems oder sonstiger Körperorgane, vielleicht mit Ausnahme von Taubheit dabei vorkommen.

Augenspiegelbefund dauernd, oder wenigstens anfangs normal, Gesichtsfeld unnormal, Sehschärfe normal oder unnormal.

§ 357. Eine dauernde, zur Zerstörung der optischen Bahnen führende Läsion in dem Bezirke jenseits des Corpus geniculatum externum bis zur Rinde des Sehcentrums inklusive ruft bei doppelseitigem Herde dauernde Blindheit hervor. Hierbei bleibt die optische Leitung peripher vom Corpus geniculatum ext. bis zum Bulbus hinein dauernd normal. Betrifft die organische Läsion in jenem Bezirke nur die optische Leitung einer Seite, dann tritt dauernd homonyme Hemianopsie der entsprechenden Retinalhälften auf mit dauernd normalem Augenspiegelbefunde. Hierbei wird vorausgesetzt, dass weder ein raumbeschränkendes Moment im Schädelinnern die Herderkrankung bewirkt habe, noch dass sonst eine komplizierende Allgemeinerkrankung vorliege.

Doppelseitige homonyme Hemianopsien, welche nur die makuläre Partie oder deren Nachbarschaft übrig gelassen haben, können unter dem Bilde einer hochgradig konzentrischen Gesichtsfeldeinschränkung plötzlich in die Erscheinung treten. Dabei bleibt der Augenspiegelbefund dauernd normal.

§ 358. Jede Zerstörung der optischen Bahnen zwischen dem Bulbus und dem Corpus geniculatum externum führt (unter Ausnahme der Herde im Sehnerven bei der multiplen Sklerose), mit der Zeit durch descendierende, nach der Peripherie hin fortschreitende Atrophie, zur atrophischen Verfärbung der Papille mit dem späteren Bilde der voll entwickelten einfachen Atrophie. Dabei gehen dieser ophthalmoskopisch sichtbaren Veränderung der Sehnervenpapille die funktionellen Störungen in der Regel längere Zeit voraus. War z. B. eine Kontinuitätstrennung der optischen Bahnen durch Zerreissung des Sehnerven im Canalis opticus bei Schädelbasisfraktur zwischen Bulbus und Chiasma gelegen, dann tritt sofort einseitige Erblindung auf bei anfänglich normaler Papille. Unabweislich geht jedoch letztere nach einigen Wochen in Verfärbung und schliesslich in volle Atrophie über. Dies geschieht um so schneller, je näher der Krankheitsherd der Papille gelegen ist.

Wie schnell die Gliawucherung bei derartigen Zuständen centrifugal vor sich geht, hat Liebrecht nachgewiesen, dessen Güte wir die folgenden Abbildungen verdanken.

Veränderungen des Sehnerven am 11. Tage nach einer Durchschiessung desselben centralwärts vom Canalis opticus.

Fig. 229. Totale Atrophie des Nerven- und Septengewebes. Beginnende Wucherung der Glia in einzelnen peripheren Nervenbündeln (absteigend).

Fig. 230. Atrophie in der Mitte fast noch total. In der ganzen Peripherie ausgesprochene Gliawucherung (absteigend).

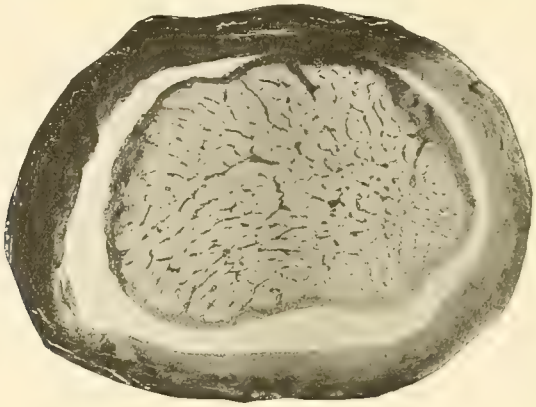

Fig. 229.

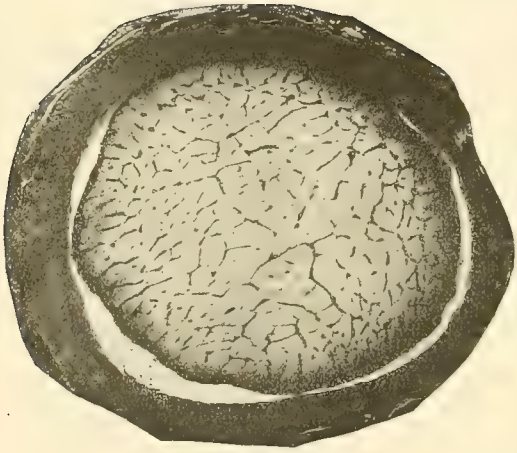

Fig. 230.

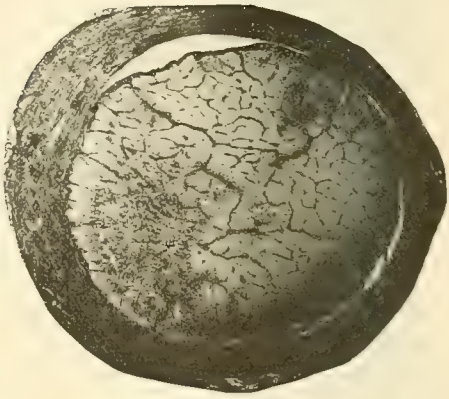

Fig. 231.

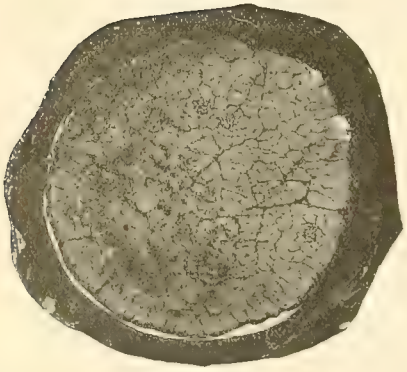

Fig. 232.

Fig. 233.

Gliawucherung bei deszendierender Opticusatrophie nach Liebrecht; photographiert von Herrn Dr. med. Reuter. Die dunkleren Partien bezeichnen die Gliawucherung.

Fig. 231 (absteigend). Gliawucherung unregelmässig nach der Seite gerückt; normale Bündel tauchen peripher auf.

Fig. 232 (absteigend). Noch ein grosser paracentraler Herd von Gliawucherung mit centraler Atrophie. Der grösste Teil des Sehnerven normal.

Fig. 233 (absteigend). Letzte Ausläufer der Gliawucherung ohne sichtbare Atrophie (reicht bis zum Bulbus).

Plötzliche Kontinuitätstrennungen des Chiasmas in frontaler Richtung bewirken doppelseitige Erblindung mit Atrophie beider Papillen, deren Diagnostizierbarkeit mit dem Augenspiegel später erfolgt, als dies bei den Kontinuitätstrennungen und Läsionen des Nervus opticus der Fall ist. Geht aber bei progressiver Tendenz des Grundleidens allmählich die Zerstörung des Chiasmas vor sich, dann beobachten wir die Atrophie beider Papillen später zugleich mit temporal-hemianopischen Defekten im Gesichtsfeld. Kontinuitätstrennungen eines Tractus opticus zeigen homonyme Hemianopsie und eine spät hervortretende Verfärbung der Papille des dem affizierten Tractus gegenüberliegenden Auges. Denn die Hauptmasse der atrophisch gewordenen Fibrillen folgt dem Fasciculus cruciatus nach dem gegenüberliegenden Auge hin.

Je mehr Leitungsfasern nun retrobulbär zugrunde gegangen sind, um so energischer wird, wenn die descendierende Atrophie in der Papille angelangt ist, die letztere aus dem Bilde der Verfärbung in das der vollen Atrophie übergehen.

Ein retrobulbärer, auf das papillomakuläre Bündel beschränkter Krankheitsherd ruft, wie bei der chronischen Alkohol- und Nikotinintoxikation, lediglich Verfärbung der temporalen Papillenhälfte hervor, weil das papillomakuläre Bündel auf dem Querschnitt keilförmig die temporale Hälfte der Papille ausfüllt (vergl. pag. 78, Bd. III).

Bei allen retrobulbären Affektionen tritt also gleich mit der Leitungshemmung der optischen Bahnen auch der Gesichtsfelddefekt hervor, während, wie gesagt, die Veränderung des Augenspiegelbefundes bei weit hinten gelegenen Herden erst Zeit gebraucht, um manifest zu werden. Nur retrobulbäre Affektionen, deren Krankheitsherd sich peripher bis in die Papille hineinerstreckt, können gleichzeitig mit dem Gesichtsfelddefekt neuritische Veränderungen der Papille hervortreten lassen. Auch begegnen wir lediglich nur bei diesen dem ophthalmoskopischen Bilde der Neuritis. Alle übrigen retrobulbären Entzündungen des Nervus opticus erscheinen, wie vorhin erwähnt, entweder mit normalem Augenspiegelbefunde, oder späterhin unter dem ophthalmoskopischen Bilde der einfachen Opticusatrophie. In dem letzteren Umstande ist es daher mit begründet, dass wir, trotzdem die Zahl der neuritischen Opticusaffektionen die der primär atrophischen bei weitem überwiegt, ophthalmoskopisch doch viel häufiger atrophische, als neuritische Papillen zu sehen bekommen, und dies noch um so mehr, weil oft die Patienten spät und zu einer Zeit in unsere Beobachtung kommen, in welcher die früheren Spuren der Neuritis sich schon lange verloren hatten.

Es ist hieraus ersichtlich, wie sehr man sich bei Aufstellung einer Statistik hüten muss, Fälle aus anderer Ursache (z. B. Neuritis) mit unter die einfache Sehnervenatrophie zu setzen.

Die zweite Ursache für das häufige Vorkommen atrophischer Papillen beruht auf der Tatsache, dass jede länger dauernde Papillitis d. h. eine lediglich auf die Papille beschränkte Entzündung, oder eine retrobulbäre Entzündung, welche ophthalmoskopisch sichtbar bis in die Papille hineinragt und therapeutisch nicht rasch genug beseitigt werden konnte, zu guter Letzt in neuritische Atrophie übergeht.

Aus dem vorhin angeführten Grunde werden wir auch daher bei plötzlich aufgetretenen retrobulbären Sehstörungen häufiger einen normalen Augenspiegelbefund treffen, als bei allmählich entstandenen. Bei den ersteren tritt unter Umständen das anscheinend paradoxe Phänomen hervor, dass bei anfänglicher Blindheit mit normalem Augenspiegelbefunde, die Papille fortschreitend sich verfärbt, während das Gesichtsfeld fortschreitend bis zu einem gewissen Grade sich restituiert, und die centrale Sehschärfe unter Umständen bis zur Norm sich wieder erheben kann. Derartigen Fällen werden wir bei der Beschreibung der plötzlich eintretenden Amaurosen nach Traumen mehrfach begegnen. Sie finden ihre Erklärung in dem Umstand, dass beim Einsetzen der retrobulbären Erkrankung die Funktion völlig gehemmt erschien. Diejenigen Fasern nun, die durch Druck, Ödem und kollaterale Fluxion nur behindert worden waren, erholen sich mit der Zeit und werden wieder leitungsfähig. Von den wirklich zerstörten optischen Fasern jedoch entwickelt sich dann durch descendierende Atrophie die Verfärbung der Papille.

Wiederherstellung des Sehvermögens bei dauernder Verfärbung der Papille ist also möglich, dagegen ist eine Rückbildung der atrophischen Verfärbung der Papille unmöglich; es müsste denn durch Anämie die Blässe derselben erzeugt worden sein.

§ 359. Umgekehrt kann aber auch der pathologische Augenspiegelbefund zur Norm zurückkehren, während der Gesichtsfelddefekt dauernd bestehen bleibt. Dieser Eventualität begegnen wir bei doppelseitiger Stauungspapille zugleich mit homonymer Hemianopsie zufolge intracerebraler Läsion der optischen Bahnen.

So hat Wilbrand (817) einen Fall beschrieben mit rechtsseitiger homonymer Hemianopsie von dauerndem Bestande. Anfänglich war dieselbe begleitet von doppelseitiger Stauungspapille, welche spontan wieder verschwand, um einen völlig normalen Augenspiegelbefund hervortreten zu lassen. Die Sektion zeigte eine thrombotische Erweichung des linken Hinterhauptslappens.

Nach Wernicke (818) ist der nächste Effekt einer derartigen Arterienverstopfung die seröse Durchtränkung des betroffenen Hirngebietes, wodurch sich der Umstand erklärt, dass frische Erweichungsherde oft nicht eine zusammengesunkene Gehirnpartie, sondern vielmehr eine Volumvermehrung der

affizierten Hemisphäre zeigen. Damit wäre das raumbeschränkende Moment für das Entstehen einer Stauungspapille gegeben. Bei der nun folgenden Atrophie des Hinterhauptlappens bildete sich dann spontan konform dem Nachlassen des intrakraniellen Drucks die Stauungspapille wieder zurück. Die Hemianopsie blieb aber dauernd bestehen, weil die Sehstrahlungen durch Erweichung zugrunde gegangen waren.

§ 360. Jede organische Läsion der optischen Bahnen zwischen Corpus geniculat. externum und Retina führt mit der Zeit zu einer sichtbaren Verfärbung derjenigen Papille, mit welcher die Mehrzahl der atrophisch gewordenen Fasern in Verbindung steht (Fasciculus cruciatus). Eine descendierende Atrophie der Papillen wird aber bei Zerstörung der optischen Bahnen jenseits des Corp. gen. extern. nicht beobachtet. Daher können concentrische Einschränkungen beider Gesichtsfelder von dauerndem Bestande bei dauernd normal bleibenden Papillen entweder nur auf Hysterie, oder auf eine doppelseitige Hemianopsie mit Schonung des makulären Areals bei intracerebralen Herden bezogen werden (vgl. pag. 485). Ausschlaggebend betreffs der Differentialdiagnose zwischen beiden letztgenannten Zuständen wird dann die Beeinträchtigung der Orientierung im Raume zugunsten einer doppelseitigen Hemianopsie sprechen.

§ 361. Ausser nach den bereits erwähnten Zuständen kann die Atrophie des Sehnerven noch infolge von Atrophie, oder Zerstörung der Netzhaut oder des ganzen Auges auftreten und dann als ascendierende Atrophie im Sehnerven bis zum Corpus geniculatum weiter fortschreiten. Diese letztere Entstehung kommt aber in klinischer Beziehung nicht in Betracht und ist nur von pathologisch-anatomischem Interesse. Man hat daher im klinischen Sinne nur die primäre, die descendierende und die neuritische Atrophie zu unterscheiden.

Zu diesen gesellt sich dann noch die retinitische Atrophie als Ausgang gewisser Retinitisformen, wie z. B. bei der Retinitis pigmentosa.

§ 362. Wenn wir vorhin bezüglich der descendierenden Atrophie das temporär normale Verhalten der Papillen neben vorhandenen Gesichtsfelddefekten mit normaler oder alterierter centraler Sehschärfe besprochen haben, so bleibt uns noch übrig, der Eventualität des **dauernd** normalen Verhaltens der Papillen zu gedenken bei Fällen mit anfänglich vorhandenem Gesichtsfelddefekt und alterierter centraler Sehschärfe.

Bei diesen Zuständen liegen entweder akute toxische Wirkungen vor (wie z. B. bei der akuten Chininvergiftung), welche ohne nachhaltige Läsion wieder vorübergehen, oder pathologische weiter rückwärts im Opticus oder intrakraniell die optischen Bahnen bedrängende Prozesse. Letztere hatten vorübergehend die Leitungsfähigkeit gehemmt (wie beim Scheidenhämatom, bei den urämischen und den Bleiamaurosen), welche dann

ohne die optischen Bahnen organisch zu verändern wieder zurückgegangen waren. Als dritte Möglichkeit kommt hier noch in Betracht, dass bei bleibender Sehstörung resp. bei bleibendem Gesichtsfelddefekt der Tod des betreffenden Individuums früher eingetreten war, als naturgemäss degenerative, oder neuritische Veränderungen an der Papille hätten hervortreten können.

§ 363. Lange Zeit **andauernder** normaler Augenspiegelbefund bei lange Zeit andauernder prompter Pupillenreaktion und einseitiger Erblindung kann nur auf eine hysterische Amaurose zurückgeführt werden.

Immerhin bleibt zu bedenken, dass bei hysterischen Personen eine wirkliche, wenn auch leichte Sehstörung, welche mit einem pathologischen Augenspiegelbefunde einhergeht, den Agent provocateur für eine hysterische Amaurose darstellen kann. Wie z. B. in dem folgenden Falle Schweiggers (840) mit Neuroretinitis auf jedem Auge und rechts hysterischer Amaurose mit erhaltener Pupillenreaktion.

Ein 14jähriges Mädchen, welches am 24. XI. 1879 wegen asthenopischer Beschwerden in die Klinik kam und bei normalem Augenhintergrunde rechts $S = {}^{6}/_{12}$ bei Hyperopie ${}^{1}/_{24}$ und links $S = {}^{6}/_{9}$ bei Hyperopie ${}^{1}/_{36}$ zeigte, kehrte am 8. XII. 1879 zurück mit der Angabe des Fehlens jeglichen Lichtscheins, bei der gleichen fast normalen Sehschärfe wie früher auf dem linken Auge. Dabei bestand jetzt beiderseits Neuroretinitis, rechts stärker ausgeprägt als links. Auffallend war das Fortbestehen der Lichtreaktion der rechten Pupille. Schon vor dem Beginn der therapeutischen Massnahmen hatte sich Schweigger unter Benutzung des Stereoskops und des Prismas davon überzeugt, dass auf dem rechten Auge ein ebenso gutes Sehvermögen vorhanden war, wie auf dem linken. Nach Injektion von Aqua destill. trat sehr bald normale Sehschärfe auf.

Dauernd normaler Augenspiegelbefund bei dauernd prompter oder jedenfalls vorhandener Pupillenreaktion und doppelseitiger Amaurose kann sowohl auf doppelseitige hysterische Blindheit als auf cerebrale Erblindung durch doppelseitige homonyme Hemianopsie intracerebralen Ursprungs zurückgeführt werden, wie auf akute Intoxikationen z. B. Urämie.

Der Augenspiegelbefund ist unnormal, die centrale Sehschärfe und das Gesichtsfeld zeigen normales oder fast normales Verhalten.

§ 364. Es können ausgebildete chorioiditische Veränderungen mit dem Augenspiegel konstatiert werden, während die centrale Sehschärfe und das Gesichtsfeld sich intakt erweisen, was dann der Fall ist, wenn die chorioiditischen Veränderungen mehr in den äusseren Schichten der Chorioidea Platz gegriffen haben, die Stäbchen und Zapfen der Netzhaut aber dabei intakt geblieben waren. So entwickelt sich meist die Chorioiditis der äquatorialen Teile fast ohne funktionelle Störungen, und wird dieselbe gewöhnlich erst bei einer ophthalmoskopischen Untersuchung gefunden, während die Chorioretinitis centralis in der Regel die erheblichsten Störungen der centralen Sehschärfe verursacht.

Ist mit der Verfärbung der Papille auch zugleich ein ausgesprochener Schwund der Papillensubstanz verbunden (atrophische und glaukomatöse Exkavation), so wird das Sehvermögen wohl immer erheblich gestört oder

ganz verloren sein. Eine völlige Erblindung und totale Atrophie der Nervenfasern braucht aber nicht immer mit sichtbarem Schwunde der Papillensubstanz einherzugehen, denn die Stelle der atrophisch zugrunde gegangenen Nervenfasern kann, wie z. B. bei der neuritischen Atrophie, durch neugebildetes Bindegewebe ausgefüllt worden sein. Wenn wir nun auch häufig bei dem Augenspiegelbilde der neuritischen Atrophie hochgradige Amblyopie oder Blindheit beobachten, so kommt doch auch hier unter Umständen bei dem ausgeprägtesten Bilde dieser neuritischen Atrophie eine volle centrale Sehschärfe und eine kaum nennenswerte Veränderung im Gesichtsfeld zur Beobachtung. Dies erfolgt dann, wenn die Verteilung des neugebildeten Bindegewebes, das ja der pathologischen Papille das charakteristische

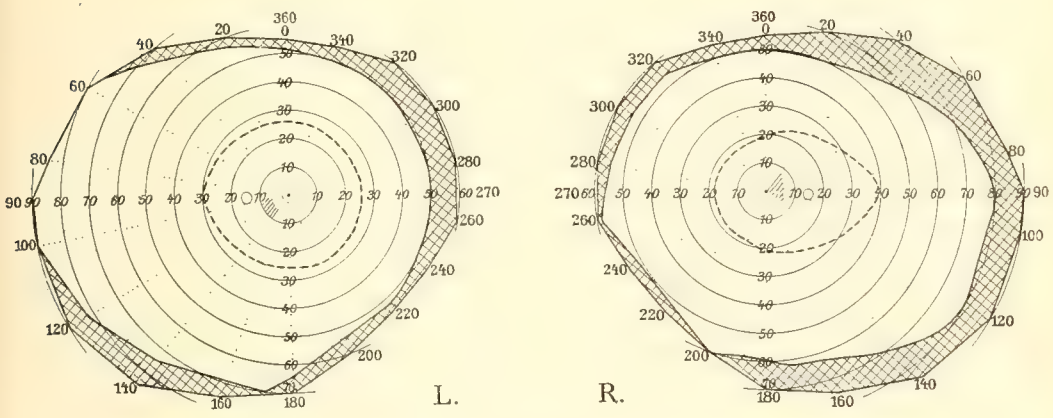

Fig. 234.

Fast normales Gesichtsfeld bei ausgeprägter beiderseitiger neuritischer Atrophie der Papille.

Aussehen verleiht, so günstig sich gestaltete, dass nur wenige Nervenfasern bei der Schrumpfung desselben wirklich zum Schwunde gebracht worden waren.

Wir beobachten zur Zeit einen jungen Kaufmann, der in Hongkong vor einigen Jahren aus unbekannten Gründen doppelseitige Neuritis optica akquiriert hatte und, obgleich er das ausgeprägteste Bild der neuritischen Atrophie auf beiden Augen zeigt, auf dem rechten Auge normale Sehschärfe hat, auf dem linken $^6/_9$, und bei dem beiderseits das Gesichtsfeld fast normal ist, mit Ausnahme eines kleinen, mehrere Grade vom Fixierpunkte abgelegenen umschriebenen kleinen Bezirks, innerhalb dessen Rot und Grün nur abgeschwächt erkannt wird (Fig. 234), und leichter konzentrischer Einschränkung.

Über relativ gute centrale Sehschärfe bei atrophischen Papillen berichtet auch Hirschberg (819). Bekannt ist, dass bei Neuritiden und selbst bei hochgradigen Stauungspapillen die centrale Sehschärfe und das Gesichtsfeld noch normal oder annähernd normal sein können, solange eben durch das Ödem, die Hyperämie, und die Blutungen die optische Leitung nicht gehemmt wird. Erst mit dem Eintritt der neuritischen Atrophie entwickelt sich dann ein rascher Verfall der Sehschärfe und des Gesichtsfelds. Auch bei der multiplen Sklerose bemerken wir hierher gehörige Erscheinungen.

So fanden sich nach Uhthoff (927) da, wo bei derselben in einzelnen Fällen eine Abblassung der Papillen in toto nachgewiesen werden konnte, unmittelbar retrobulbär stets sehr ausgesprochene sklerotische Veränderungen über den ganzen Sehnervenquerschnitt, zum Teil mit sehr hochgradiger Schrumpfung der retrobulbären Opticuspartien. Dieselben waren noch intensiver verfärbt, als dies bei einfacher und selbst lang bestehender kompleter tabischer Atrophie an Vergleichspräparaten konstatiert werden konnte. Und trotzdem besassen diese Patienten noch ein relativ gutes Sehvermögen und ziemlich intakte Gesichtsfelder. Dies Verhalten fand, wie das intraokulare Sehnervenende bei der anatomischen Untersuchung erkennen liess, darin seine Erklärung, dass die marklosen Sehnervenfasern in ziemlich normaler Weise erhalten geblieben waren, während bei der tabischen Atrophie eine hochgradige Degeneration der marklosen Nervenfasern in der Papille und der Retina bestand.

Dasselbe gilt für die temporale Abblassung der Papille bei multipler Sklerose.

Auch ist der ophthalmoskopische Befund der atrophischen Verfärbung der äusseren Papillenhälfte nach Alkoholintoxikation durchaus nicht immer mit einer Sehstörung kompliziert, sondern er kann selbst in ganz ausgesprochener Weise vorkommen, ohne dass die Sehprüfung etwas von einer noch jetzt vorhandenen Sehstörung ergibt. Trotzdem hatte eine solche, wie man aus der Anamnese erfahren kann, mit Sicherheit früher bestanden.

Ein solcher opthalmoskopischer Befund ist ein wichtiges und völlig berechtigtes diagnostisches Hilfsmittel für die Diagnose des Alkoholismus, wie dies Uhthoff bei der Untersuchung von 1200 Geisteskranken zu prüfen Gelegenheit hatte.

§ 365. Hinsichtlich des neuritischen Bildes der Papille wäre noch zu bemerken, dass bei dauerndem, sich gleichbleibendem Augenspiegelbefunde, bei dauernd sich gleich bleibender Sehschärfe und bei dauernd normal bleibendem Gesichtsfelde, ein der Neuritis analoger Augenspiegelbefund als Pseudoneuritis zuweilen wahrgenommen wird. Diese Pseudoneuritis stellt einen habituellen Zustand dar, welcher meist mit hochgradiger Hypermetropie einhergeht.

Nottbeck (854) hat eine Reihe derartiger Fälle zusammengestellt. Zur Unterscheidung von wirklicher Neuritis ist vor allem auf die Unveränderlichkeit des Prozesses während einer längeren Beobachtungsdauer hinzuweisen, sowie auf den geringen Grad der Hyperämie, das Fehlen der davon abhängenden Funktionsstörung und der Gesichtsfeldanomalien. Besonders aber muss eine genaueste Untersuchung im aufrechten Bilde gefordert werden, da hierbei unter Umständen der Nachweis kleinster zirkumskripter Herde oder punktförmiger Hämorrhagien für die Diagnose wirklicher entzündlicher Veränderungen ausschlaggebend werden könnte. Letztere werden bei der Untersuchung im umgekehrten Bilde leicht übersehen.

Augenspiegelbefund — centrale Sehschärfe und Gesichtsfeld unnormal.

§ 366. Bei den meisten chronischen Opticus- und Chiasmaerkrankungen resp. bei dauernder Einwirkung schädigender Momente auf die genannten Gebilde finden wir die centrale Sehschärfe, das Gesichtsfeld und den Augenspiegelbefund unnormal. Es treten bei diesem Symptomenkomplex gewisse Eigentümlichkeiten zutage, welche klinisch die grösste Beachtung verdienen.

Die Erkrankungen des Chiasmas behalten, auch wenn sie in der Abnahme der Sehschärfe, bezüglich der ophthalmoskopischen Erscheinungen, sowie in den Beziehungen der Farbengrenzen des Gesichtsfeldes zu denen für Weiss

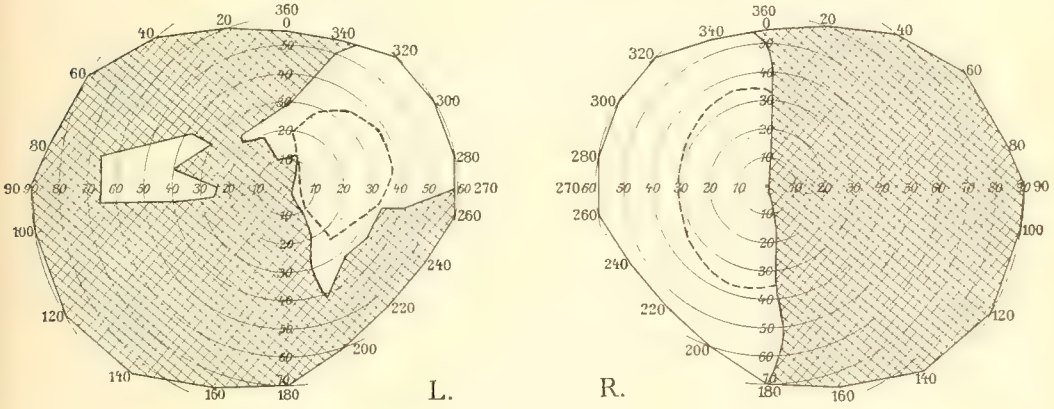

Fig. 235.

Bitemporale Hemianopsie. Links unregelmässiger Gesichtsfelddefekt.

sich genau so verhalten, wie die Erkrankungen des Opticus, stets durch die Form des Gesichtsfelddefektes das Gepräge der temporalen Hemianopsie. Wie z. B. im folgenden Falle (siehe Figur 235):

Th. R., 35jähriger Schlachter, früher stets gesund. Vor 8—9 Jahren Gonorrhöe, nie Schanker, nie Ausschlag, keine Kopfverletzung. Hereditär nicht belastet. Mutter am Herzschlag gestorben.

Seit Anfang des Jahres 1893 sehr heftige Kopfschmerzen, ab und zu auch des Nachts, so dass er davon aufwachte. Patient hatte öfter Anfälle von Schwindel, so dass er beinahe umfiel. Appetit und Verdauung gut. Keine Blasenstörungen. Gesicht, obere und untere Extremitäten nicht verändert. Auf dem linken Ohre Abnahme des Gehörs. Seit 7 Wochen Abnahme des Sehens auf beiden Augen, links mehr als rechts. Sprache normal. Schlucken gut.

Hat einmal einen Hautausschlag gehabt, der schnell wieder verschwand.

Patient ist ein Drillingskind, ein Bruder ist gelähmt, seine Kinder sind gesund. Der Gang ist jetzt immer taumelnd. Patient hat oft die Empfindung, als ob die Stirn, Nasenspitze und Ohren eiskalt würden, ferner öfter das Gefühl von Kriebeln in der Gesichtshaut.

Im September 1893 konnte Patient ganz plötzlich nicht recht sehen, zu gleicher Zeit Kopfschmerz und Schwindel, nie Erbrechen. Seitdem ist das Sehen immer schlechter geworden. Seit Januar 1894 Schwächegefühl in den Beinen, das Gefühl als ob er betrunken wäre.

Seit einigen Monaten Gesichtsschmerzen. Vor 4—5 Wochen den Geruch verloren. Seit November 1893 hört er schlecht auf dem linken Ohr. Patellarreflex beiderseits gesteigert. Achillesreflex links lebhafter als rechts. Plantarreflex rechts lebhafter als links. Cremasterreflex beiderseits gleich lebhaft. Abdominalreflex beiderseits gleich lebhaft. Dynamometer rechts 80, links 65. Kraft der Hüftheber beiderseits gleich.

Im Bereich des I. und II. Trigeminusastes links Hyperästhesie, Gehör links stark herabgesetzt, ebenso die Knochenleitung. Geruch beiderseits vollständig aufgehoben.

§ 367. Alle Erkrankungen der optischen Bahnen können in jeder Phase ihrer Entwickelung zum Stillstand gelangen mit Ausnahme von zweien: der Retinitis pigmentosa und der progressiven Sehnervenatrophie. Die erstere zeigt einen äusserst protrahierten Verlauf, die von den ersten Krankheitsäusserungen bis zur unabwendbar erfolgenden Erblindung mehrere Dezennien für sich beansprucht. Die Krankheit befällt immer beide Augen. Auch bei der progressiven Sehnervenatrophie tritt stets die Krankheit, wenn auch hintereinander, doppelseitig auf, sie führt aber in viel kürzerer Zeit, meist in einem Zeitraum von 2—5 Jahren zu höchstgradiger Schwachsichtigkeit; erst relativ spät zu absoluter Amaurose.

Die Sehstörungen bei der Atrophia papillae.

§ 368. Jede einigermassen erhebliche Atrophie der Papille geht, wenn auch zuweilen sehr unbedeutend, mit Alteration der centralen Sehschärfe, oder des Gesichtsfeldes, oder beider einher. Es liegt dies in der Natur der Sache. Denn ein atrophischer Untergang von optischen Leitungsbahnen muss sich irgendwo im Gesichtsfelde als Herabsetzung oder Ausfall der Funktion offenbaren.

Die Sehstörungen bei der Atrophia papillae im allgemeinen ordnete Jacobson (811) nach klinischen Erfahrungen in folgende Gruppen:

1. Meistens besteht gleichzeitig eine Abnahme der centralen Sehschärfe und ein unregelmässiger peripherer Defekt. Vergl. Fig. 236 pag. 517.

2. Das periphere Sehen nimmt schneller als das centrale ab, und zwar bald von einer, bald von der anderen Gesichtsfeldseite her.

3. In sehr seltenen Fällen funktioniert das Centrum und seine nächste Umgebung fast normal, während die ganze Peripherie erblindet ist (minimales Gesichtsfeld). Vergl. Fig. 214 pag. 484.

4. Der Erblindung jeder peripheren Zone geht ein Erlöschen der Farbenperception zunächst für Grün, dann für Rot, dann für Blau vorher. Vergl. Fig. 236 pag. 517.

Diese Arten der Funktionsstörung darf man vielleicht dahin deuten:

1. dass gewisse Krankheitsprozesse gleichzeitig den ganzen Nervenstamm befallen, aber nicht gleichmässig, sondern vorwiegend von einer Stelle der Peripherie her,

2. dass dieselben centripetal fortschreiten; denn das centrale Sehen

bleibt nicht nur absolut, sondern auch relativ im Verhältnis zum peripheren besser erhalten,

3. dass in seltenen Fällen der Prozess an den Maculafasern Halt macht (Gegensatz zum centralen Skotom),

4. dass in der kranken Nervenfaser die Leitungsfähigkeit zu Farbeneindrücken nicht gleichzeitig, sondern nach einem feststehenden Gesetze für die verschiedenen Farben in einer bestimmten Reihenfolge erlischt (vergl. Band III, pag. 373 § 287).

Abgesehen von den Kontinuitätstrennungen des Nervus opticus wird die Sehnervenatrophie im allgemeinen vermittelt durch einen primären

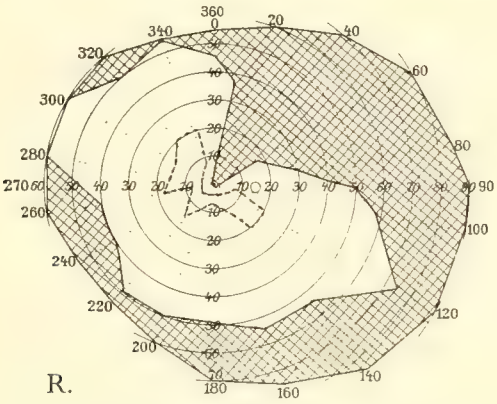

Fig. 236.

Progressive Sehnervenatrophie bei genuiner Tabes dorsalis.
------ Grenzen für 5 □ mm Blau.

Zerfall der Nervenfasern, durch veränderte Ernährung, oder durch andauernde Druckwirkung. Eine veränderte Ernährung des Sehnerven kann dabei in doppelter Weise zum Ausdruck kommen (Michel 812): einerseits durch eine Erkrankung der Sehnervengefässe und eine anormale Blutbeschaffenheit, andererseits durch eine Zerstörung des trophischen Apparates der Sehnervenfasern, nämlich der Ganglienzellenschicht der Netzhaut. Zu der ersten Gruppe gehört die Sehnervenatrophie bei Stauungspapille und bei Neuritis optica (neuritische Atrophie), zur zweiten die ascendierend sich fortsetzende bei Atrophie und Enukleation des Auges, oder bei Erkrankungen der Netzhaut, die mit einer Atrophie der Ganglienzellenschicht einhergehen.

Unter dem gleichen Augenspiegelbilde der einfachen Atrophie erscheinen nun zwei ätiologisch verschiedene Gruppen von atrophischen Zuständen der Papille: Die primäre und sekundäre, deren charakteristisches Merkmal, wie vorhin erwähnt, darin besteht, dass bei der primären Atrophie, deren Hauptvertreter die progressive spinale Sehnervenatrophie bei Tabes darstellt, die Sehstörung meist mit dem Beginne der Affektion zu-

sammenfällt und mit ihr weiter schreitet, während bei der sekundären Form die Sehstörung zunächst auftritt, und die Erscheinungen der Degeneration des Nerven erst zu einer späteren Zeit hervortreten.

Jacobson (811) unterscheidet allerdings noch eine dritte, der tabischen sehr ähnliche Gruppe von Sehnervenatrophie: Die beiderseitige primäre genuine Opticusatrophie ohne nachweisbares Centralleiden.

In dieser Hinsicht berichtet er über einen sonst vollkommen gesunden Patienten im besten Alter, der innerhalb 6 Monaten auf beiden Augen durch Atrophia papillae erblindete und bis zu seinem 22 Jahre später erfolgten Tode keine Symptome eines centralen Nervenleidens erkennen liess.

Ob eine primäre oder sekundäre einfache Opticusatrophie vorliegt, ist aus dem Augenspiegelbefunde allein gar nicht und auch a priori oft nicht festzustellen, sondern muss erst aus der weiteren Beobachtung sich ergeben.

§ 369. Bei einer mit oder ohne Verfall der centralen Sehschärfe einhergehenden Verfärbung der Papille muss daher das Nervensystem im ganzen aufs genaueste untersucht werden, um zu differentiell diagnostischen Anhaltspunkten hinsichtlich der Grundursache der vorliegenden ophthalmoskopischen einfachen Atrophie der Papille zu gelangen.

Differentiell diagnostisch kommt dabei zunächst die Frage in Betracht 1. ob ausser der spinalen progressiven Sehnervenatrophie (bei Tabes und Paralyse) noch eine sog. genuine progressive Sehnervenatrophie als Leiden sui generis, also unabhängig von einem cerebrospinalen Grundleiden überhaupt vorkommt, und 2. welche Unterscheidungsmerkmale sich aufstellen lassen zwischen einer Opticusatrophie bei wirklicher Tabes und einer einfachen Opticusatrophie bei cerebrospinaler Syphilis resp. Pseudotabes luetica.

Der primären progressiven Sehnervenatrophie liegt nach unseren eigenen Erfahrungen mit ganz vereinzelten Ausnahmen Tabes resp. Paralyse zugrunde. Es mag diese für einen Ophthalmologen von Fach etwas überraschende Tatsache sich daraus erklären, dass wir seit vielen Jahren gewohnt sind, jeden einschlägigen Fall gemeinsam zu untersuchen, und der Neurologe oft schon charakteristische Erscheinungen für Tabes und Paralyse findet, die dem Augenarzte entgehen.

Aus unserem gesamten Beobachtungsmaterial liegen nur die folgenden zwei Fälle vor, welche die Bezeichnung „genuine“ progressive Sehnervenatrophie verdienen könnten:

D. H., 68jähriger Arbeiter, bemerkte seit Anfang seines 54. Lebensjahres Abnahme der Sehkraft des linken Auges. Nach ca. 3 Jahren trat auch Verschlechterung des Sehvermögens auf dem rechten Auge auf; sonst fühlte sich Patient ganz gesund. Als 30jähriger Mann hatte er eine Gonorrhöe mit linksseitigem Bubo, welcher inzidiert wurde. Eine Zeit später hatte er „eine Pustel auf dem Kopfe des Penis; dieselbe wurde aufgeschnitten, es kam Eiter heraus“. Mit 26 Jahren verheiratet. Vor 13 Jahren starb seine Frau an

Schwäche. Sie hatte nie einen Umschlag. Ein noch lebendes gesundes Kind. Die Mutter des Patienten ist in ihrem 36. Lebensjahre an Phthise gestorben. Die Todesursache des Vaters ist unbekannt. Eine Schwester ist an Lungenleiden gestorben. Nervenleiden kamen in der Familie nicht vor. Patient trank früher viel Branntwein, seit 20 Jahren nicht mehr.

Status praesens. Leidlich muskulöser, schlecht genährter Mann. Gang normal, Sensibilität nirgends nachweisbar verändert. Tricepsreflex, Vorderarmreflex, Achillesreflex vorhanden. Patellarreflex beiderseits gleich.

Ophthalmoskopisch: Einfache Opticusatrophie, Amblyopia amaurotica.

Pupillen beiderseits gleich weit. Keine Miosis.

J. J., 77 Jahre alter Aufseher. Seit 4 Jahren einen dichten Nebel vor beiden Augen, langsames Abnehmen des Sehvermögens, klagt über Kopfschmerzen, Gefühl des Totseins auf dem Scheitel und der linken Schläfe; Schwindel.

Auf dem linken Auge Amaurose, rechts ist noch auf der temporalen Hälfte des Gesichtsfeldes eine Spur von Lichtempfindung zu konstatieren. Beide Pupillen zeigen noch Reaktion auf Licht, auch namentlich die rechte nach einem längeren Aufenthalt im Dunkeln bei Anwendung der Westienschen Lupe. Bei Konvergenz: schwache Reaktion.

Beide Papillen sind weiss, ophthalmoskopisch einfache Opticusatrophie.

Patellarreflex beiderseits lebhaft, Vorderarm- und Tricepsreflex beiderseits lebhaft. Achillesreflexe fehlen beiderseits, Plantar-, Bauch- und Cremasterreflexe fehlen beiderseits.

Sensibilität normal. Die Zunge wird gerade herausgestreckt. Facialis normal. Augenbewegungen nach allen Richtungen frei. Keine Ataxie. Leichter Tremor manuum.

Bei derartigen Fällen, welche die Erscheinungen der doppelseitigen progressiven Sehnervenatrophie darbieten, ohne dass von seiten des Centralnervensystems Erscheinungen vorhanden wären, kann man das doppelseitige Sehnervenleiden nicht selten von Gefässdegenerationen in der Gegend des Chiasmas und der intrakraniellen Optici herleiten. Wir selbst hatten davon ein Beispiel (siehe Band III, pag. 70—72 und pag. 76), sowie auch solche von anderen Autoren angeführt.

§ 370. Ferner ist bekannt, dass eine doppelseitige Opticusatrophie lange Zeit als einzigstes Symptom einer allmählich zur Entwickelung kommenden Tabes oder Paralyse für sich allein bestehen kann, dass sie gewissermassen als Vorläufer eines dieser schweren Nervenleiden zu betrachten ist.

So berichtet Charcot von Fällen, wo die durch tabische Sehnervenatrophie bedingte Amaurose 10 Jahre lang das einzige Symptom war.

Förster (888) erzählt von einem Kaufmann, der durch Atrophia nervi optici völlig erblindet, 3 Jahre lang täglich mehrmals, und nur von einem Freunde leicht geführt, seinen Weg zum Kontor zurücklegte. Jede Spur von anderen Tabessymptomen fehlte bei ihm, bis er eines Tages bemerkte, dass er, wenn er sich beim Waschen bückte, nicht mehr fest stehen konnte. Bei der vorgenommenen Untersuchung ergab sich partielle Hautanästhesie an beiden Oberschenkeln. Rasch traten dann auch die anderen Symptome hinzu, und der Mann ging nach 2 Jahren an seinem Leiden zugrunde.

In einem Falle Bernhardts (889) bestand die Sehnervenatrophie 7 Jahre scheinbar ganz allein für sich, ehe überhaupt die anderen Erscheinungen des Tabes sich bemerkbar machten.

Uhthoff (890) berichtet über folgenden sehr lehrreichen Fall:

1876 erblindete der Patient D., 45 Jahre alt, im Verlauf von ca. $1^1/_2$ Jahren auf beiden Augen unter dem Bilde der progressiven Sehnervenatrophie. 1878 wurde das Fehlen

des Kniephänomens und hochgradige Verengung der Pupillen bei fehlendem Lichtschein konstatiert. Im übrigen gar keine spinalen Symptome zu dieser Zeit (Dr. Adamkiewicz). In den folgenden Jahren stärkere, nur zeitweise „rheumatische" Schmerzen in den Beinen, hauptsächlich beim Witterungswechsel. Die Schmerzen hatten nicht den Charakter der typisch lanzinierenden Schmerzen.

1881 zuerst Betäubung und Kriebeln in den Beinen; sonst zeigten sich keine anderweitigen spinalen Symptome. Ebenso fehlten alle psychischen Symptome, Intelligenz und Gedächtnis des Kranken zeigten keine besondere Abnahme.

Erst im Januar 1884 (also fast 8 Jahre nach der Erblindung) wurde Patient auffallend still und teilnahmlos, Ende Februar machte diese Depression einer maniakalischen Erregung Platz (namentlich in sexueller Hinsicht), ferner Grössenideen, hochgradige Abnahme der Intelligenz, kurz das ausgesprochene Bild der progressiven Paralyse trat zutage.

Tod 1. April. Sektion Paralyse.

Uhthoff (890) fasst seine Erfahrungen dahin zusammen, dass, wenn ein Mensch in reiferem Lebensalter an einer doppelseitigen ophthalmoskopisch einfachen Sehnervenatrophie erkrankt, wenn die Sehstörung allmählich beginnt und zur Erblindung führt, und wenn der Gesichtsfeldverfall in der pag. 516 skizzierten Weise erfolgt, wir einen solchen Menschen nicht nur als augenleidend, sondern schon als krank in bezug auf sein Centralnervensystem anzusehen haben.

Jedenfalls haben wir die begründetste Ursache bei jeder doppelseitigen progressiven Sehnervenatrophie das ganze Nervensystem aufs genaueste zu untersuchen. Selbst wenn von seiten des letzteren keine verdächtigen Momente gefunden werden, müssen wir den Erfahrungssatz beherzigen, dass die progressive Sehnervenatrophie einer sich entwickelnden Tabes und Paralyse lange Zeit vorausgehen könne, was ja besonders sozial z. B. bei der Eheschliessung, bei wichtigen in die Zukunft reichenden geschäftlichen Bestimmungen, bei Lebensversicherungen von eminenter Bedeutung werden möchte.

§ 371. Was die Diagnose der spinalen Sehnervenatrophie anbelangt, so decken sich unsere Erfahrungen betreffs der Gesichtsfeldanomalien genau mit dem was Uhthoff (890) im Jahre 1884 gesagt hat. Nach ihm können wir bei der spinalen Sehnervenatrophie im wesentlichen drei grosse Klassen von Gesichtsfeldern unterscheiden:

„1. Solche, wo die Funktion der Sehnervenfasern im ganzen Gesichtsfelde leidet, und wo ein mehr oder weniger gleichmässiges Sinken des Farbensinnes und Raumsinnes stattfindet. Es nimmt hier die centrale Sehschärfe kontinuierlich unter peripherer Gesichtsfeldbeschränkung und Engerwerden der Farbenfelder ab. Während man nun erst nach der einen oder anderen Richtung einen absoluten peripheren Gesichtsfelddefekt konstatieren kann, erkennt man doch auch in dem noch erhalten gebliebenen Teil des Sehfeldes den deutlichen Verfall der Funktion. Das Unterscheidungsvermögen für Grün verschwindet in der Regel zuerst, hierauf das für Rot und zuletzt Gelb und Blau." Vergl. Fig. 236 pag. 517, hier war nur noch Blau erhalten.

Diese Fälle zeigen nach unseren Erfahrungen einen raschen und deletären Verlauf, und es empfiehlt sich von dem Quecksilber hier keinen Gebrauch zu machen, weil jeder depotenzierende Eingriff dem Verfall des Sehvermögens Vorschub leisten könnte. Pathologisch-anatomisch sind dies die Fälle der primären Degeneration; also ohne entzündliche Erscheinungen an dem Sehnerven.

Bei der zweiten Gruppe der Gesichtsfelder von spinaler Sehnervenatrophie ist der Sehnerv **partiell** ergriffen von dem pathologischen Prozess, und die erkrankte resp. defekte Gesichtsfeldpartie setzt sich scharf gegen die gesunde und noch funktionierende ab. In den allerseltensten Fällen kann ein solches

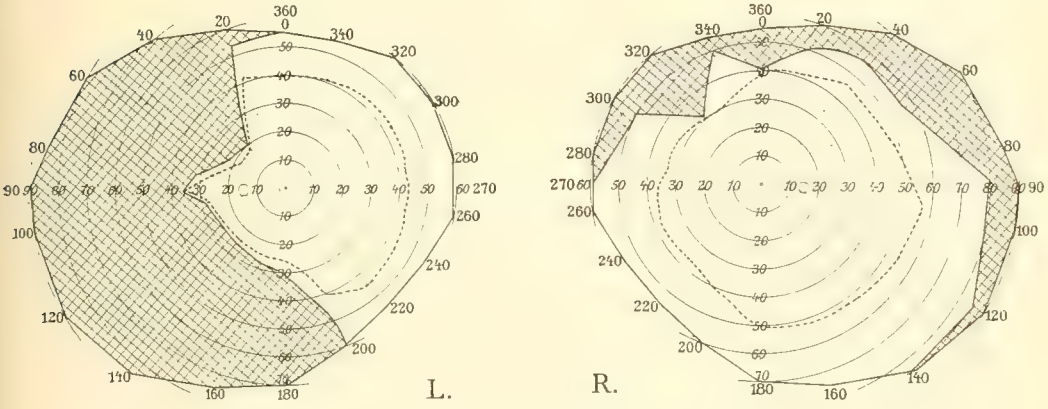

Fig. 237.

Neuritis retrobulbaris luetica vor der Inunktionskur.
..... Grenze für 5 □ mm Blau.

partielles Ergriffensein des Sehnerven vollständig stationär bleiben, während allerdings der Regel nach im weiteren Verlauf des Leidens die ursprünglich noch gesund gebliebenen Teile des Sehnerven auch noch mit ergriffen werden. Bei dieser Klasse bekommen wir scharf abgegrenzte, sektorenförmige Gesichtsfelddefekte, welche einen oder mehrere Quadranten umfassen.

So konnte Uhthoff (895) den Sehnerv bei einem Falle von Tabes untersuchen, in welchem folgende funktionelle Störungen ausgeprägt waren: S beiderseits = 1, rechts quadrantenförmiger Defekt nach innen oben, der fast bis an den Fixierpunkt heranreichte. Ophthalmoskopisch: Quadrantenförmige atrophische Verfärbung der Papille nach unten aussen. In den letzten Wochen Keratitis neuroparalytica. Mikroskopisch zeigte sich der linke Sehnerv gesund, rechts war eine partielle graue Degeneration sichtbar.

§ 372. Die hierhin gehörigen Fälle ähneln nach unserer Erfahrung sehr gewissen Fällen von luetischen Affektionen des Nerv. opticus und stellen oft nicht geringe Anforderungen an die Differentialdiagnostik. Denn in Anbetracht der luetischen Antecedentien der meisten Tabiker tritt die Frage

an uns heran, ob die gegebenenfalls gefundene Abblassung der Papillen resp. die vorhandene Opticusatrophie bei einem syphilitisch gewesenen Individuum nicht das einleitende Symptom einer beginnenden Tabes darstellen könne, und ob der eindringlichen Warnung der Lehrbücher vor Anwendung einer Inunktionskur bei tabischer Sehnervenatrophie hier Folge gegeben werden solle. So hatten wir Gelegenheit folgenden Fall zu beobachten.

G M., 36 Jahre alt, Maschinenbauer. 5. II. 1890. Vor 1½ Jahren Schanker im Sulcus rechts, in Amerika infiziert. 6 Wochen später Ausschlag mit geschwürigem Zerfall. Hatte keine Schmierkur durchgemacht. Nach weiteren 3 Monaten entstanden tiefe Geschwüre im Gesicht und am Hals. Steifigkeit und Schmerzen in den Beinen.

Seit März 1889 trat Sehstörung auf.

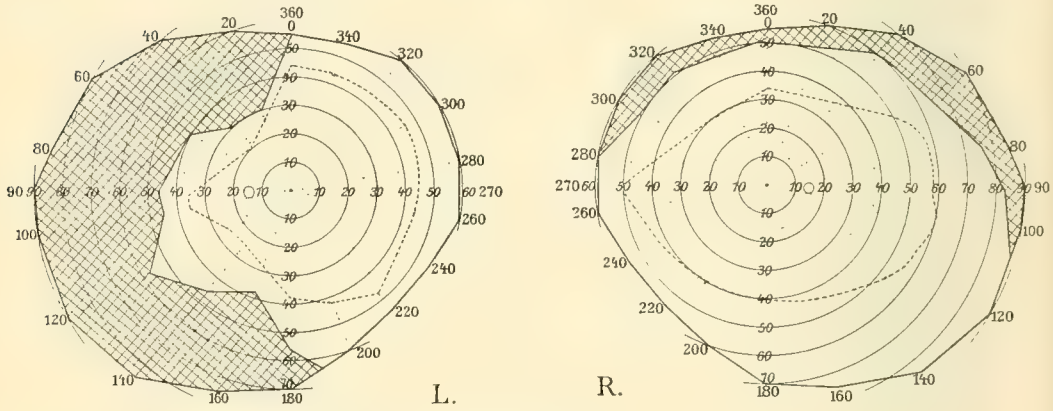

Fig. 238.

Neuritis retrobulbaris luetica. Fig. 237 nach der Inunktionskur.
..... Grenze für 5 □ mm Blau.

Kleiner, kräftig gebauter Mann. An Brust, Rücken, Ober- und Unterextremitäten und Vorderfläche des linken Oberschenkels bis talergrosse blaue und rote Narben von syphilitischen Geschwüren. Keloide Narben im Gesicht, auf Stirn und Nase.

7. II. 1890. L = $^{20}/_{50}$ Buchstaben mit + $^{1}/_{20}$
R = $^{20}/_{40}$ Buchstaben mit + $^{1}/_{24}$
binokular wird in der Nähe kleinste Schrift gelesen.

Pupillen, Augenmuskeln normal, ophthalmoskopisch Papillen blass, Gefässe eng. Gesichtsfeld siehe Fig. 237.

Für rote Objekte nur horizontal zwischen dem 20. und 30. Parallelkreis eine kleine Stelle noch empfindlich. Inunktionskur.

25. II. 1890. Das Gesichtsfeld für Weiss hat sich ausgedehnt. Die Empfindung für Rot, welche am 7. II. 1890 kaum noch vorhanden war, hat heute einen beträchtlichen Umfang im Gesichtsfeld. R. S = $^{20}/_{30}$
L. S = $^{20}/_{40}$.

18. III. 1890. Gesichtsfeld siehe Fig. 238.

Vor 4 Monaten war Patient von Herrn Dr. Nonne untersucht worden. Derselbe konstatierte damals Atrophia nerv. optic., spastischen Gang, abnorme Lebhaftigkeit der Sehnenreflexe, keine Spannungen bei passiven Bewegungen, keine Sensibilitätsstörungen.

Links typischer Achillesclonus. Rechts Lebhaftigkeit des Achillesreflexes.

Patellarreflex links abnorm lebhaft, rechts weniger. Die Sensibilität für feinere tactile Reize ist am linken Bein gegen rechts entschieden herabgesetzt, während die übrigen Sensibilitätsqualitäten beiderseits intakt sind. An den linken oberen Extremitäten sind die Sehnenreflexe abnorm lebhaft. Sensibilitätsstörungen lassen sich nicht konstatieren. Bei schnellem Gehen und Laufen kleben jetzt noch (30. II. 1890) die Zehen etwas spastisch am Boden. Sonst keine Abnormitäten am Nervensystem.

Die Sehschärfe links = $^1/_2$, rechts = $^2/_3$, die linke Papille blass durch einfache Atrophie, die des rechten Auges normal. Das Nervensystem völlig normal.

In diesem Falle wurde durch die Schmierkur der Zustand dauernd zum Stillstand gebracht.

Bei einem anderen Fall aus unserer Beobachtung traten die tabischen Symptome deutlicher zutage.

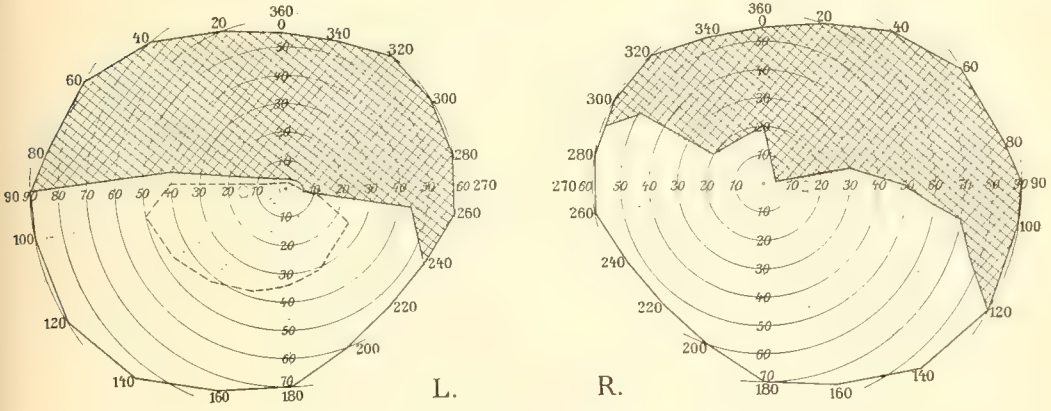

Fig. 239.

Fall von Tabes mit Gesichtsfelddefekten wie bei gummöser Perineuritis.

C. H., 47jähriger Schlosser, war im Jahre 1879 auf der syphilitischen Station mit Inunktionskur behandelt worden. Er trank täglich für 15 Pfennig Schnaps. Keine Impotenz. Seit 6 Wochen besteht merkliche Sehstörung.

Status praesens. 15. IV. 1895. Die Patellarreflexe fehlen mit Jendrassik. Diffus verbreitete Analgesien namentlich an der Aussenseite der Extremitäten. Rombergsches Phänomen. Pupillen beiderseits reflektorisch lichtstarr; Pupillendifferenz. Beim Kniefersenversuch Ataxie mässigen Grades. Keine Hitzigsche Zone.

Nystagmus mit Blepharospasmus; der Nystagmus ist im wesentlichen ein horizontaler, geht von links nach rechts herüber. Ophthalmoskopisch Atrophia n. optici. Gesichtsfeld siehe Fig. 239. In diesem Falle war gleichfalls die Schmierkur von ausserordentlichem Erfolge begleitet gewesen. Die Sehschärfe hob sich nach derselben so beträchtlich, dass der Patient wieder arbeiten konnte. Ein Vierteljahr darauf verschlechterte sich dann ziemlich plötzlich das Sehvermögen, um binnen $^1/_2$ Jahr in völlige Amaurose überzugehen.

Es verdient hier hervorgehoben zu werden, dass wir ganz analoge Gesichtsfelddefekte auch in der Perineuritis retrobulbaris luetica beobachten können in Fällen, bei welchen sonst keinerlei Hinweise auf ein cerebrales oder spinales Leiden vorhanden sind.

Wir geben zunächst die Krankengeschichte eines derartigen Falles.

B. V., 36jähriger Schuhmacher aus Hamburg, hatte vor $2^1/_2$ Jahren ein Ulcus durum, jetzt Exanthem. Patient hört seit Weihnachten (28. III. 1894) schlechter zufolge eines überstandenen Erysipelas faciei.

Patient leidet seit seiner Kindheit an hemianopischem Flimmerskotom, besonders nach Erkältungen. Seine Mutter war nervös. Nie ein Trauma erlitten. Kaut viel Tabak. Potatorium negiert. Kein Tremor. Sensibilität normal. Reflexe normal.

Augenbefund:

R. $+0{,}25$ S = 1

L. $+0{,}5$ S = 1. Akkommodation normal beiderseits. Ophthalmoskopisch leichte Hyperämie der Papillen. Pupillen beiderseits normal. Linkes Gesichtsfeld normal. Rechts siehe Fig. 240. Diagnose: Perineuritis retrobulbaris luetica. Durch Inunktionskur fast Restitutio in integrum.

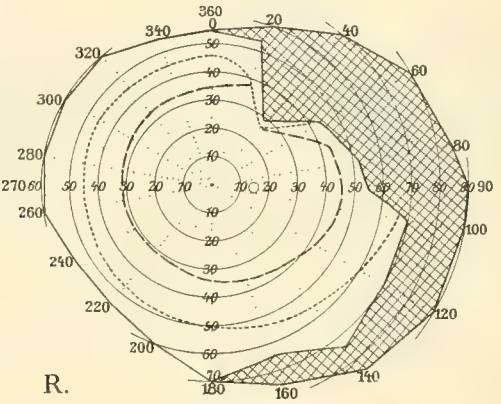

Fig. 240.

..... Grenze für 5 □ mm Blau. - - - - - Grenze für 5 □ mm Rot.
Perineuritis retrobulbaris luetica.

Zum besseren Verständnis des Folgenden sei an dieser Stelle darauf hingewiesen, dass nach unseren Erfahrungen die Syphilis in 3facher Form von Sehnervenerkrankung in Erscheinung tritt.

1. als gummöse interkranielle Opticusaffektion bei gummöser Basilarmeningitis;

2. als retrobulbäre Neuritis mit peripherem Gesichtsfelddefekt und 3. als retrobulbäre Neuritis axialis mit centralem Skotom.

§ 373. Eine ebenso grosse Ähnlichkeit in der Form der Gesichtsfelddefekte, wie sie zwischen Fällen von Neuritis retrobulbaris luetica (2.) und der zweiten Gruppe von Gesichtsfeldeinschränkungen bei der spinalen progressiven Sehnervenatrophie (vergl. p. 521) besteht, zeigt sich auch bei der nun folgenden Gruppe. Es handelt sich nämlich um eine konzentrische Gesichtsfeldeinschränkung, welche sowohl bei der spinalen progressiven Sehnervenatrophie, als auch bei der Neuritis und Perineuritis der intrakraniellen Opticusstämme beobachtet wird. „Dass nämlich gummöse Neuritis und Perineuritis der letzteren zu einer kon-

zentrischen Gesichtsfeldeinschränkung" führen könne, sagt Uhthoff (897), „leuchtet ein, zumal wenn man sich (daselbst Fig. 7 Taf. II) anatomische Bilder vergegenwärtigt, wo der Prozess fast regelmässig ringförmig die Peripherie des Opticusstammes einnimmt." Diese Ähnlichkeit der Gesichtsfelder gibt in therapeutischer Hinsicht um so mehr zu denken, als die meisten Tabiker auch alte Luetiker sind. Bevor wir in diesen wichtigen, auch die Differentialdiagnose zwischen retrobulbärer Neuritis (mit dem ophthalmoskopischen Bilde der einfachen Atrophie) und der progressiven spinalen Sehnervenatrophie nahe berührenden Erörterungen weiter fortfahren, schildern wir vorerst die dritte Gruppe von Gesichtsfeldern bei der progressiven Sehnervenatrophie.

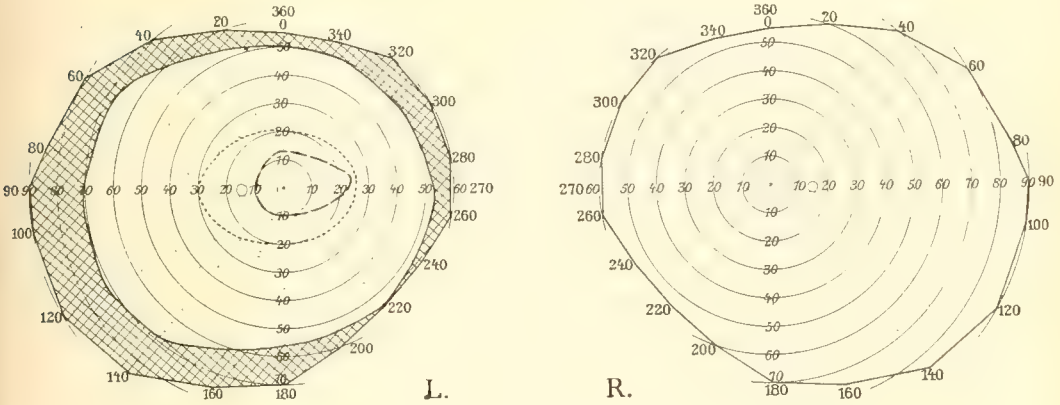

Fig. 241.

Konzentrische Gesichtsfeldeinschränkung bei Tabes vor der Inunktionskur. Amaurose.

Diese dritte Gruppe umfasst diejenigen Fälle, wo wir es mit einer gleichmässig koncentr. Gesichtsfeldeinschränkung zu tun haben bei guter centraler Sehschärfe und gutem Farbensinn in den erhaltenen Partien. Hier müssen wir also eine verhältnismässig normale Beschaffenheit der die Macula lutea und ihre nächste Umgebung versehenden Fasern annehmen.

Wir geben hier zunächst die Krankengeschichte eines solchen Falles von spinaler Sehnervenatrophie mit dem eben geschilderten Verhalten des Gesichtsfeldes, bei welchem durch forcierte Schmierkuren das Sehvermögen derart gebessert wurde, dass Patient als Gerichtssekretär wieder seinen Dienst aufnehmen konnte.

K. H. (22. 1. 1891). Lues, Hinterstrangsklerose, Augenmuskellähmung, Atrophia n. opt.
Anamnese: 1875 infiziert (Ulcus dur.); sichere Sekundärerscheinungen.
1880 Doppeltsehen; Erweiterung der rechten Pupille; Beschwerden beim Wasserlassen,
1883 Gürtelschmerz; gastrische Krisen seit einem Monat.

1885 Abnahme der Sehschärfe R. $^{1}/_{200}$
L. $^{20}/_{40}$.

1888 Parästhesien in den Händen; Unsicherheit im Gehen; falsche Taxation.

In jüngster Zeit starkes Vertaubungsgefühl in den Händen, so dass er nicht mehr schreiben kann.

Früher stets gesund; hereditär nicht belastet; keine Intoxikationen; gesunde Kinder, Frau gesund; nie Umschlag.

Von 1878—80 war Patient starken körperlichen Anstrengungen ausgesetzt.

Status praesens. Anämischer, magerer Mann.

Die inneren Organe nicht nachweislich affiziert, Rombergsches Phänomen, mässig ausgesprochene leichte Ataxie der Füsse; deutliche Ataxie der Hände.

Die Patellar- und Achillesreflexe fehlen; Triceps- und Vorderarmreflexe beiderseits

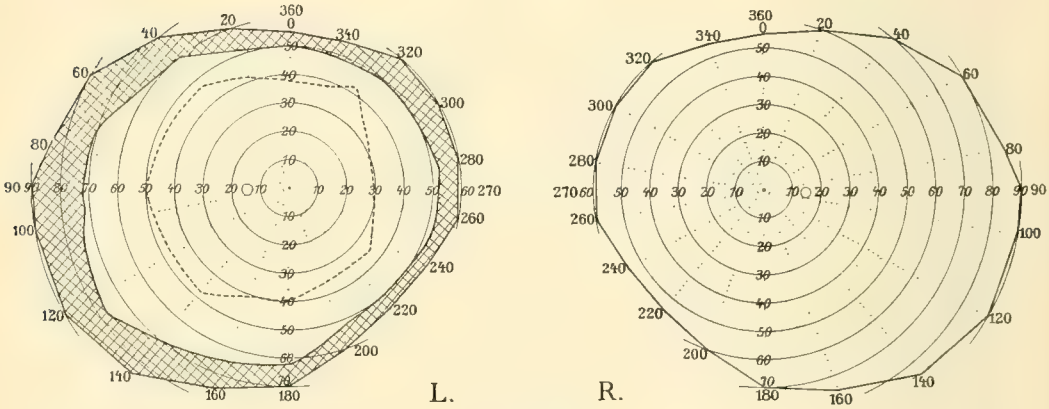

Fig. 242.

Nach der Inunktionskur. Amaurose.

Derselbe Fall wie Fig. 241.

vorhanden; Bauch- und Cremasterreflexe beiderseits vorhanden; Plantarreflexe beiderseits schwach; Grobe Kraft normal.

Hochgradige Analgesie an beiden Unterschenkeln und Füssen. An der Aussenseite beider Oberschenkel, am rechten Handteller, leichtere Sensibilitätsstörungen. L. — 0,25. S = $^{20}/_{40}$ ohne Glas Snell. 0,5 in 6 Zoll. R. Handbewegung 5 Fuss. Gesichtsfeld siehe Fig. 241.

R. Atrophia n. opt. Rechte Pupille weit und starr, linke Pupille ebenfalls starr. Beiderseits Abducenslähmung.

Links Bewegungen des Bulbus nach aussen oben, aussen und aussen unten unmöglich.

Rechts Bewegung nach aussen horizontal und aussen unten beschränkt. Das rechte Auge steht in Konvergenzstellung.

Inunktionskur und Jodkali.

15. VI. 1896. Subjektive Besserung des Tastsinns. Sensibilität besser. Der rechte Tricepsreflex ist deutlich, der linke Tricepsreflex fehlt. Die beiden Vorderarmreflexe fehlen. Der linke Patellarreflex ist heute deutlich, der rechte Patellarreflex fehlt. Kein Romberg. Ataxie der Beine und Hände geringer, hat seinen Beruf wieder aufgenommen.

Links S = $^{20}/_{30}$.

Gesichtsfeld erweitert, auch für Farben (vgl. Fig. 242).

Im Anschlusse hieran lassen wir einen Fall von Tabes folgen, welcher nach dem klinischen Verhalten ebenfalls der Gruppe 3 angehören muss, und bei welchem der mikroskopische Befund (Fig. 243) ein ganz besonders interessantes, der Deutung nicht geringe Schwierigkeiten bereitendes Bild darbot, so dass wir uns bei einem pathologischen Anatomen von Fach, bei Herrn Dr. Eugen Fraenkel, Rat erholen mussten. Nach Ansicht des letzteren handelt es sich um einen rein degenerativen Prozess im Sehnerven, bei welchem es mit der Zeit zu einer Wucherung der bindegewebigendothelialen Elemente im Opticus selbst und seinen Scheiden gekommen war, ein

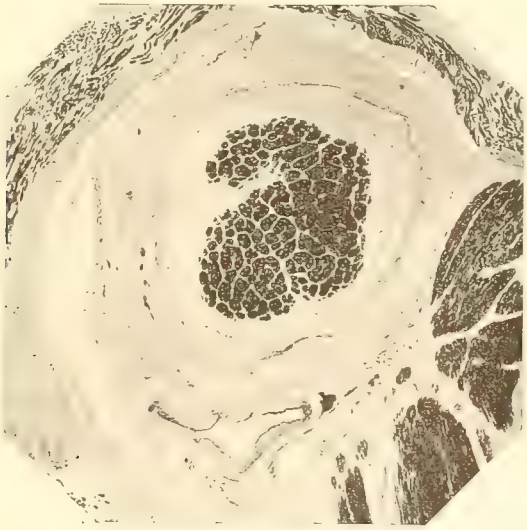

Fig. 243.

Opticusatrophie bei Tabes. Scharfe Trennung der ringförmig degenerierten peripheren Partie von der gut erhaltenen auf dem Opticusquerschnitt.

Bild, das einer Neuritis zwar ähnlich sieht, aber nach den neuesten Anschauungen (Weigert) nicht als ein entzündlicher Vorgang anzusehetn ist.

A. A., 46 Jahre. Patient leidet seit $^1/_4$ Jahr an Schwindel und an durchschiessenden Schmerzen in den Beinen. Es besteht Gürtelgefühl. Will nie Lues gehabt haben, dagegen hatte seine Frau mehrfach Früh- und Fehlgeburten. Klagt Nachts über eingeschlafene Füsse.

Sehvermögen angeblich gut.

Status praesens. 29. I. 1894. Patellarreflex und Tricepsreflex fehlen; beiderseits absolute Pupillenstarre. Akkommodation beiderseits gut. Es besteht Romberg. Grobe Kraft nicht herabgesetzt. Lunge und Herz gesund.

1. II. 1894. Starke lanzinierende Schmerzen. Beginn der Schmierkur.

14. II. 1894. Patient nur zuweilen von sehr heftigen Kopfschmerzen geplagt.

6. III. 1894. Erneuter Anfall von heftigen Kopfschmerzen.

Diagnose: Tabes.

18. X. 1894. Wiederaufnahme ins Krankenhaus.

In letzter Zeit stellte sich das Gefühl grosser Schwäche, lanzinierende Schmerzen und Gürtelgefühl ein. Besonders letzteres war so heftig, dass Patient wieder gezwungen war, das Krankenhaus aufzusuchen.

Sensibilität: Gefühl für Stellung und Lage gut erhalten.

1. XI. 1894. Sehr erhebliche Kopfschmerzen.

23. III. 1895. Wiederaufnahme.

Inguinaldrüsen mässigen Grades geschwollen, sonst keine Drüsenschwellung konstatiert. Zeichen von Lues weiter nicht zu finden.

Sensibilitätsstörungen in geringem Grade an den unteren Extremitäten, besonders auch hinten vorhanden. Verwechselt spitz und stumpf. In den Beinen das Gefühl von Pelzigsein.

Bauchdeckenreflex und Cremasterreflex auslösbar. Die anderan fehlen.

Ataxie mittleren Grades. Pupillen eng, reagieren nicht auf Licht, absolut starr.

Wiederaufnahme 11. II. 1896.

Seit einigen Wochen Doppelbilder; spontanes Abfliessen von Urin. Das Gehen ist beschwerlich. Patient lässt häufig Stuhl und Urin unter sich, starke Ataxie.

Wiederaufnahme 10. III. 1898.

Starke Ataxie; Hitzigsche Zone. Patellar-, Achilles-, Cremaster-, Bauchdeckenreflexe aufgehoben.

Augenhintergrund und Augenmuskeln intakt.

Wiederaufnahme 12. I. 1899.

Sehr heftige Leibschmerzen; heftige Kopfschmerzen, besonders Nachts.

Schwindelanfälle, gestern mit Besinnungslosigkeit und Zungenbiss.

Patient sieht ganz gut.

19. I. 1899. Plötzlich heftiger epileptischer Anfall ohne Aura. Tod im Status epilepticus.

Frau A. sagt aus, dass ihr Mann früher auf beiden Augen auffallend gut gesehen habe. Etwa seit einem halben Jahre hätte er schärfer auf die Gegenstände sehen müssen. Die Frau gibt mit Bestimmtheit an, dass ihr Mann bis zum Tode auf beiden Augen sehr gut gesehen habe, so dass er unbehindert lesen konnte und oft seiner Frau Vorwürfe über ihr schlechtes Sehen gemacht habe. Er las ohne Brille. Auch habe er vor ungefähr einem halben Jahre auf eine Entfernung von etwa 200 m die Telegraphendrähte noch gesehen.

Sektionsbefund.

Verdickung der Dura mater. Chronische Leptomeningitis. Verwachsung der zarten Hirnhäute mit der Dura an der Spitze des linken Schläfenlappens. Gekörntes Ependym. Erkrankung der Hinterstränge des Rückenmarks. Schlaffes Herz. Verwachsung der Lungen- und Rippenpleura. Ödem der Lunge. Residuen von Tonsillitis lacunaris. Fibrinbelag auf der Milz. Stauungsmilz. Schlaffe trübe Nieren mit geröteter Rinde. Cystitis. Hämorrhagien im Rektum. Trübe Leber.

Die Sehnerven schlaff, zeigen nur in der Achse ein weisses Marklager, umgeben von einer ringförmigen, bis an die Pialscheide reichenden grauen Zone.

Mikroskopischer Befund:

Der Opticus, wie besonders prägnant an den nach Kultschitzkischer Methode gefärbten Präparaten zu sehen, ist (vergl. Fig. 243) ganz ausserordentlich verschmächtigt und zwar so, dass er in der ganzen Peripherie von einer total degenerierten Zone umgeben ist, von der noch eine scharf abgesetzte atrophische Zone keilförmig nach der Mitte des gut erhaltenen Opticus vorspringt. In den atrophischen Partien fehlen die Nervenfasern vollständig; das interstitielle Gewebe scheint verdickt. Im Zwischenscheidenraum ist ein ziemlich starkes Ödem vorhanden. Das Bindegewebe ist gequollen. Nirgends ist es zu Anhäufungen von Leukocyten gekommen. Nur ganz vereinzelt trifft man Herde von

einkernigen lymphoiden Elementen. Die Gefässwandungen sind nicht verändert. An manchen Stellen scheinen Lymphthromben vorhanden zu sein. Die Dura sowohl wie die Pia und die Arachnoidalbalken sind verdickt.

Eigentliche entzündliche Erscheinungen nach modern-pathologischer Auffassung fehlen.

Es handelt sich, wie gesagt, mehr um einen ein Vakuum ausfüllenden Wucherungsprozess der endothelialen Elemente.

Aus diesem Falle, der nach dem mikroskopischen Bilde durchaus eine konzentrische Einschränkung des Gesichtsfeldes mit erhaltener Farbenperception haben musste, geht hervor, dass derartige Fälle im Beginne der Erkrankung von den Patienten und selbst von den Ärzten übersehen werden. Derselbe lag im Krankenhause. Da er aber nicht über sein Sehvermögen klagte, wurde bei der sonst so genauen Krankengeschichte eine okulistische Spezialuntersuchung offenbar nicht für nötig gehalten, und unterblieb auch leider die Augenspiegeluntersuchung.

Wir sagten vorhin, dass wir für diese Gruppe von Fällen die Einleitung einer Inunktionskur für indiziert hielten, sofern sie frühzeitig erkannt würden. Letzteres ist aber hinsichtlich des Sehvermögens wenigstens gerade die Schwierigkeit, an welcher die Therapie scheitert. Denn da die einfache progressive Sehnervenatrophie bei Tabes sich fast nie mit Herabsetzung der centralen Sehschärfe einführt, sondern stets grössere Alterationen des Gesichtsfeldes vorausgehen, so kann bei einem derartigen Verhalten des Gesichtsfeldes diese Periode erfolgreicher therapeutischer Eingriffe durch Schmierkur leicht unbenutzt vorübergehen. Die Patienten haben eben von der allmählich zur Entwickelung gekommenen peripheren Einschränkung ihres Gesichtsfeldes gar keine Ahnung, wie auch der eben geschilderte Fall ausweist.

§ 374. Wir sind also geneigt, einer Reihe von Fällen, welche die Symptome der Tabes klinisch darstellen, eine Sonderstellung einzuräumen, da bei denselben die degenerierte Zone sich scharf von der erhalten gebliebenen Partie im Opticusquerschnitt abhebt und meist eine Form hat, die diese Zone in Analogie zu einer perineuritischen Entzündung setzt, wie man sie namentlich bei der Lues in der Regel beobachten kann. Uhthoff (897) hat, wie bereits erwähnt, darauf aufmerksam gemacht, dass nicht selten gummöse Neuritis und Perineuritis der intrakraniellen Opticusstämme zu einer konzentrischen Gesichtsfeldeinschränkung führen. Ganz den gleichen Gesichtsfeldbefund erheben wir, wie vorhin hervorgehoben, bei der in Rede stehenden ringförmigen Opticusatrophie mit dem klinischen Bilde der genuinen Tabes.

Da wir nun in diesen Fällen von Opticusatrophie bei Tabes jedesmal eine günstige Wirkung der Quecksilberkur beobachtet haben, so stehen wir nicht an, bei solchen Fällen die Inunktionskur zu empfehlen, während wir bei den Opticusatrophiefällen der 1. Gruppe mit einspringendem Winkel im Gesichtsfeld und Degeneration im Querschnitt des Opticus (siehe Fig. 244 pag. 530 und Fig. 236 pag. 517) die Quecksilberkur ganz gemäss der herkömmlichen Anschauung der Ophthalmologen perhorreszieren.

Natürlich ist in solchen eben charakterisierten Beobachtungen stets der Einwurf berechtigt, dass es sich um eine Pseudotabes syphilitica handeln könne, wie sie Oppenheim beschrieben hat. In diesen Fällen ist die Ähnlichkeit der Lues spinalis mit der Tabes dorsalis, wenigstens in einem gewissen Krankheitsstadium, ganz ausserordentlich gross. Oppenheim führt diesen Umstand darauf zurück, dass der spezifische Prozess von den Meningen aus besonders auf das Gebiet der Hinterstränge und auf die hinteren Wurzeln übergreife und so das Fehlen der Patellarreflexe, die Ataxie, die lanzinierenden Schmerzen, Blasenbeschwerden etc. hervorrufe. Die cerebralen

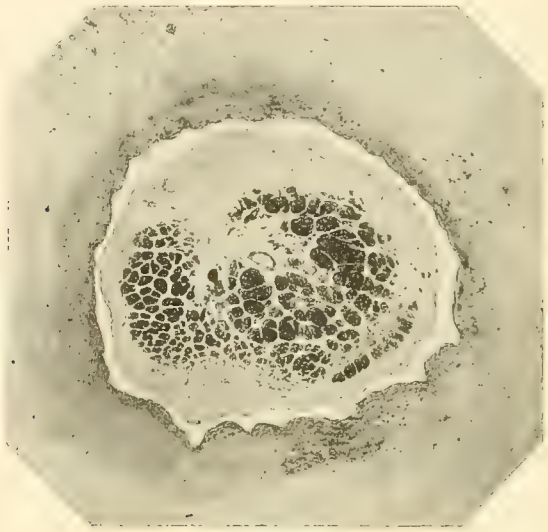

Fig. 244.

Opticusatrophie bei reiner Tabes. Zerstreute Degeneration über den ganzen Opticusquerschnitt mit stark degenerierter Randzone.

Erscheinungen von den Hirnnerven würden dann durch basalmeningitische oder gummös-neuritische Prozesse bedingt.

Von Eisenlohr u. a. ist diese Oppenheimsche Ansicht bestätigt worden. Zweifellos kann sich aber auch eine echte Tabes mit einer cerebrospinalen Syphilis kombinieren, wie Dejerine, Sachs, Dinkler u. a. zur Evidenz bewiesen haben.

Was nun die praktische Seite betrifft, so fragt es sich, ob es berechtigt ist, in einem solchen Fall von Opticusatrophie, wo es sich um eine konzentrisch-periphere Atrophie handelt, die Schmierkur zu empfehlen. Abgesehen von unseren klinischen Erfahrungen, die ja aus den vorhererwähnten Gründen nicht absolut eindeutig sind, können wir diese Frage aus dem Grunde bejahen, weil nach der ungemein grossen Erfahrung Erbs, der alle Tabiker schmieren lässt, auch Besserung der rein tabischen Erschei-

nungen, wie der gastrischen Krisen, der lanzinierenden Schmerzen, der Ataxie, zu konstatieren ist. Unter den Erbschen Patienten befindet sich einer, der 4000 qm Quecksilber gebraucht hat, ohne dass eine schädliche Wirkung beobachtet worden wäre.

§ 375. Wenn sich demnach eine echte Tabes mit cerebrospinaler Lues kombinieren kann, so darf es darum nicht wundernehmen, wenn auch an den Sehnerven Tabischer ophthalmoskopisch nachweisbare neuritische Affektionen gelegentlich sich geltend machen anstatt der einfachen Opticusatrophie.

So hatte Bernhardt (923) im Jahre 1895 einen Fall von sicherer Tabes mit gleichzeitiger Neuritis optica veröffentlicht.

Es handelte sich um eine Frau, welche im Jahre 1890 an Reissen in den Beinen, Schwindel, Erbrechen, Kopfschmerz erkrankte, bei welcher die Untersuchung damals Fehlen der Patellarreflexe, träge Lichtreaktion der Pupillen, Hypalgesie der Beine, Romberg und doppelte Neuritis optica nachwies, während die Sehkraft ungestört schien. Unter der Jodkalibehandlung trat allgemeine Besserung ein, und die Neuritis optica ging ganz zurück. Es blieben jedoch Romberg, Westphalsches Zeichen und träge Lichtreaktion der Pupillen bestehen. Im Jahre 1895 ergab eine erneute Untersuchung das Vorhandensein einer sicheren Tabes (lanzinierende Schmerzen, Urinbeschwerden, Romberg, Westphalsches Zeichen, sehr träge Lichtreaktion, starke Sensibilitätsstörungen). Der Augenhintergrund hatte jedoch nichts Krankhaftes mehr.

Einen zweiten Fall finden wir bei Rendu (924) mit linksseitiger Neuritis optica und Chorioiditis. Unter antisyphilitischer Behandlung trat erhebliche Besserung ein.

Ein dritter Fall von Pick (925). Typische Tabes, vergesellschaftet mit Neuroretinitis optica. Dieser Fall gewinnt noch mehr an Bedeutung, weil die Sektion gemacht, und — ausser den Kennzeichen der Tabes — chronische meningitische Zustände am Rückenmark und Gehirn höchst wahrscheinlich syphilitischer Art gefunden wurden.

Ferner berichtet Schuster und Mendel (926) über einen Mann, bei welchem im April 1896 auf Grund von reissenden Schmerzen, Miosis, reflector. Pupillenstarre, Pupillendifferenz, Fehlen der Patellarreflexe, Hypalgesie, die Diagnose „Tabes" gestellt wurde. Der Augenhintergrund war damals normal, doch bestanden schon Schwindelanfälle. In den folgenden $1^1/_2$ Jahren stellten sich krampfhafte Anfälle und Störungen des Sehens ein. Oktober 1897 bestand ausser den früheren Symptomen der Tabes noch eine beiderseitige Neuritis optica. Unter einer Schmierkur ging letztere sowohl, wie die subjektiven Beschwerden zurück, die Symptome der Tabes blieben jedoch unverändert bestehen. April 1899 Fortbestehen der Tabessymptome und Nachweis einer beiderseitigen Atrophia nervi optici e neuritide.

Die zwangloseste Erklärung für diesen Fall ist nun nach Schuster und Mendel diejenige, die auch Bernhardt und Pick für ihre Fälle angeben, dass sich eine wahre Tabes dorsalis kompliziert habe mit Erscheinungen einer syphilitischen Hirnerkrankung. Gegenüber dieser Auffassung sind noch zwei andere Möglichkeiten des Autors in Betracht zu ziehen, welche auch Bernhardt in seinem Falle schon berücksichtigt hat. Es könnte sich nämlich 1. um eine Pseudotabes syphilitica mit Neuritis optica handeln, oder es könnte 2. eine Tabes vorliegen, welche durch einen Hirntumor kompliziert wäre.

Für die erstere Annahme spricht das Stationärbleiben, ja sogar Fortschreiten des tabischen Prozesses nach Einleitung einer energischen Schmierkur, während sich die cerebralen Symptome im Verlaufe dieser Behandlung zurückbildeten. Für einen Hirntumor aber sind die klinischen Erscheinungen nicht ausreichend. Es muss daher vielmehr wegen des gleichzeitigen Vorkommens von cerebralen Reizerscheinungen, einer Neuritis optica und den typischen Symptomen der Tabes an eine Kombination der Tabes mit gewissen cerebralen Symptomen (höchstwahrscheinlich syphilitischer Natur) festgehalten werden.

§ 376. Wir fügen nun hier einen Fall von konzentrischer Gesichtsfeldeinschränkung nach gummöser Perineuritis der intrakraniellen

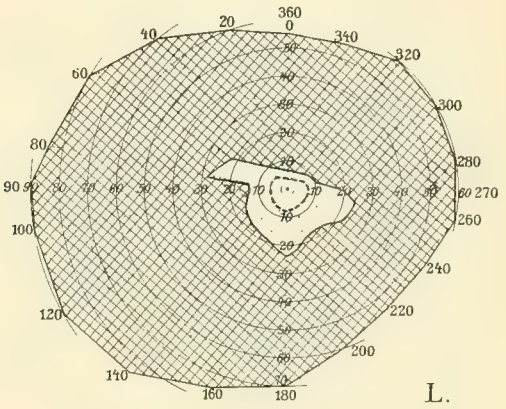

Fig. 245.

Gummöse Perineuritis der interkraniellen Opticusstämme. Rechts Amaurose. Vor der Inunktionskur.

Opticusstämme ein, bei welchem ophthalmoskopisch einfache Atrophie der Papillen konstatiert wurde im Verein mit spinalen Symptomen.

J. S., 50 Jahr, Schiffer (8. XII. 1900). Eltern immer kurzsichtig. Sonst gesund. Seit 1872 luetisch. Schmierkur.

Voriges Jahr Rückenschmerzen in der Lumbalgegend. Damals Gürtelgefühl. Seit mehreren Jahren Kopfschmerzen, die sich ständig hielten, nachts aber exacerbierten. Vergangenes Jahr dreimal Schwindelanfälle. Fühlt sich immer matt. Seit 3 Jahren Blasenbeschwerden. Urin ist auch schon unfreiwillig abgegangen.

Seit 1896 Abnahme der Sehschärfe. Seit ½ Jahr rechts Amaurose. Abnahme des Gedächtnisses und Verwirrung.

Status praesens. Innere Organe ohne Befund. Rohe Kraft erhalten. Sensibilität normal. Patellarreflexe leicht auszulösen. Fusssohlenreflexe gesteigert. Achillesreflexe nicht auszulösen.

Gesichtsfeld hochgradig konzentrisch verengt (vgl. Fig. 245). Taktile Sensibilität intakt. Pupillen: rechts Spur von Reaktion, links gut.

Ophthalmoskopisch beiderseits einfache Opticusatrophie.

Inunktionskur.

16. I. 1901. Aufnahme des Nervenstatus ergibt nichts Besonderes. Von Zeit zu Zeit Kopfschmerzen, jedoch von kurzer Dauer. Gedächtnis besser. Nicht mehr verwirrt. Gesichtsfeld bedeutend erweitert. $S = {}^{6}/_{18}$ (Fig. 246).

23. I. 1901. Auffallende Somnolenz. Schläft während der Visite ein.

20. II. 1901. Heute gibt Patient an, auch auf dem rechten Auge wieder einen Lichtschein zu haben. Er unterscheidet in der Tat hell und dunkel auf diesem seither blind gewesenen Auge. Kopfschmerzen verschwunden.

Es folgt nun ein Fall von luetischer Spinalaffektion mit tabischem Typus.

Frau P., 63 Jahre. Mann luetisch gewesen. Patientin klagt über schlechtes Sehen. Wenn sie abends zu Bett geht, treten Angstzustände auf. Seit einiger Zeit zahlreiche Krisen und blitzartige Schmerzen in den Beinen. Keine Unsicherheit im Gang. Hat bis vor 11 Jahren links gut gesehen. Will plötzlich über Nacht auf dem Auge schlechter ge-

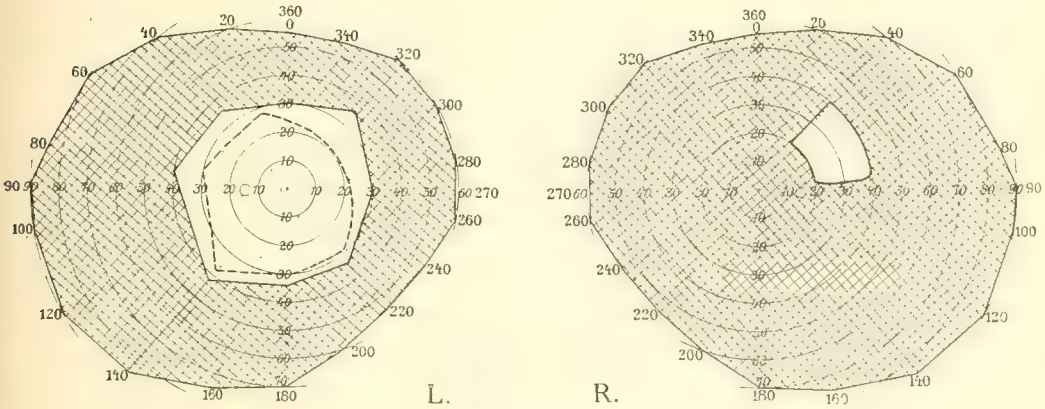

Fig. 246.

Gummöse Perineuritis der interkraniellen Opticusstämme.
Nach der Inunktionskur.

sehen haben. Obstipation. Vor 11 Jahren Facialislähmung, dabei das linke Augenlid gelähmt. Nie Doppelsehen. Hat an heftigen Kopfschmerzen gelitten.

Status praesens. Patellarreflexe beiderseits deutlich auslösbar. Achillesreflex beiderseits vorhanden. Plantarreflex beiderseits vorhanden. Grobe Kräfte beiderseits gleich und gut. Keine Ataxie der Beine. Plantar- und Dorsalflexion der Füsse beiderseits gleich und kräftig.

Sensibilität: Im Bereich des N. saphenus beiderseits Herabsetzung der Schmerzempfindung. An der Aussenseite des Unterschenkels ist eine Hypästhesie vorhanden. Keine Doppelempfindung, keine Verlangsamung der Schmerzleitung. Im N. saphenus auf beiden Seiten Herabsetzung der Wärmeempfindung zu konstatieren. Auf der linken Seite im Rücken auf der Höhe des VI. Dornfortsatzes leichte Herabsetzung der Kälteempfindung.

Patientin hört auf dem rechten Ohre schwer.

Nach langem Sitzen Schmerzen im Rücken und in den Beinen. Blitzartige Schmerzen im Nacken.

Linke Pupille deutlich weiter als die rechte. Letztere etwas eng. Bei Tageslicht beide starr.

Westiensche Lupe: linke Pupille rund, in der ganzen Circumferenz deutliche Reaktion auf Licht, in der unteren Hälfte jedoch langsamer als oben.

Rechte Pupille reagiert äusserst träge auf Licht und zwar nur im äusseren oberen Quadranten; rechte Kornea trübe. Oberfläche gestippt. Hintere Synechien. Spannung des Bulbus etwas vermehrt.

Bei Konvergenz zeigen beide Pupillen deutliche Reaktion. Links Chorioiditis disseminata et ad maculam, rechts kleinere chorioiditische Herde. Starke Myopie.

Gesichtsfeld beiderseits konzentrisch eingeengt. Farbenempfindung central abgeschwächt.

Inunktionskur.

3. VII. 1901. Alle subjektiven Beschwerden besser.

9. VII. 1901. Patellarreflex beiderseits nicht auszulösen. Achillesreflexe ebenfalls nicht. Plantarreflexe beiderseits vorhanden, aber schwach. Die Sensibilität hat sich entschieden gebessert. Tastempfindung gut. Keine Ataxie. Grobe Kraft der Fussheber gut. Gesichtsfeld an Ausdehnung gewonnen. Farbenempfindung besser. Sehschärfe besser.

Übrigens findet sich auch bei der genuinen Tabes nicht selten eine Verdickung der umhüllenden Rückenmarkshäute, die mehr den Charakter einer Bindegewebshyperplasie, d. h. einer einfachen Verdickung und Vermehrung der Bindegewebslagen aufweisen, als den eines entzündlichen Prozesses (Schmaus pag. 177, Vorlesungen über die pathologische Anatomie des Rückenmarks). Jedenfalls kann man aber nicht daran denken, die Degeneration des Hinterstranges auf die Verdickung der Meningen zurückzuführen.

§ 377. Indem nun also die wirkliche Tabes ganz unter den gleichen Symptomen einsetzen kann, wie die Pseudotabes luetica, beide aber, sofern Sehstörungen vorhanden, unter dem ophthalmoskopischen Bilde der einfachen Opticusatrophie zu verlaufen pflegen, so handelt es sich zunächst darum, aus den gegebenen klinischen Symptomen die Differentialdiagnose zwischen genuiner Tabes und Syphilis des Nervensystems zu stellen.

Zunächst ist also hervorzuheben, dass die Symptomentrias: doppelseitige Opticusatrophie unter dem Bilde der einfachen Atrophie der Papille, reflektorische Lichtstarre, voll vorhanden oder in der Entwickelung begriffen (d. h. bei Prüfung im Tageslicht nachweisbar, während bei Anwendung der Westienschen Lupe noch ein geringer Ausschlag der Pupille bei Belichtung bemerkbar ist), Fehlen der Patellarreflexe, ebensowohl bei der wirklichen, als bei der Pseudotabes syphilitica beobachtet wird.

Wir wissen ferner, dass bei der Tabes neben vorhandener Opticusatrophie die Patellarreflexe sogar gesteigert sein können. Dies kann bei der Pseudotabes eben so gut der Fall sein, und es können auch bei der letzteren durchschiessende Schmerzen, Sensibilitätsstörungen und Ataxie gleich wie bei der wirklichen Tabes beobachtet werden.

Bei 100 Fällen von Gehirnsyphilis der Uhthoffschen Zusammenstellung war kein einziger zu finden, wo der Opticusprozess, sei es durch anatomische Untersuchung, sei es durch den klinischen Verlauf als einfache graue progressive Sehnervenatrophie nachgewiesen worden wäre. Dagegen wurde in 167 Fällen der Beweis erbracht, dass jedesmal der atrophische Prozess ein sekundärer, descendierender war, bedingt durch eine weiter centralwärts gelegene entzündliche resp. gummöse Affektion. Es ist

darum auch wohl mit Sicherheit anzunehmen, dass bei der Pseudotabes syphilitica, sowie überhaupt bei den syphilitischen Affektionen des Sehnerven der Augenspiegelbefund der einfachen Opticusatrophie und demnach die von demselben abhängigen Gesichtsfelddefekte auf einen **neuritischen**, der Therapie zugänglichen Prozess zurückgeführt werden dürfen. Dies ist bekanntlich bei der reinen Tabes nicht der Fall.

Indem nun ferner bei der wirklichen Tabes der Sehnervenschwund stets auf beiden Seiten auftritt, so spricht ein einseitiges Auftreten der

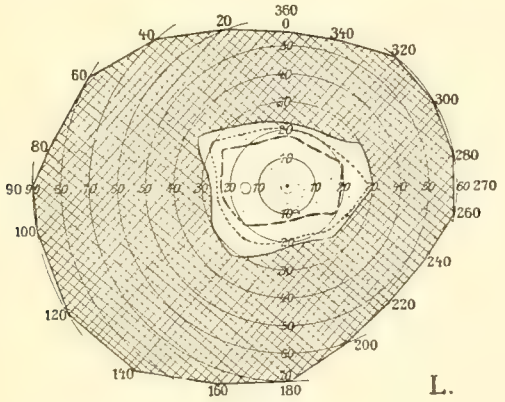

Fig. 247.

—— für 5 □ mm Weiss. ..... für 5 □ mm Blau. - - - - - für 5 □ mm Rot.
Vor der Inunktionskur.
Konzentrische Gesichtsfeldeinschränkung bei gummöser Perineuritis.

einfachen Sehnervenatrophie für Lues, selbstverständlich bei luetischen Antecedentien. Wir lassen hier einen derartigen Fall aus unserer Beobachtung folgen.

Fall Fr. 48jährige Frau hat 10 mal abortiert. Vor 2 Jahren Schlaganfall mit Lähmung der rechten Seite. Hat viel Kopfschmerzen mit nächtlichen Exacerbationen. Schwindel, zeitweise Erbrechen. Seit 4 Wochen Ikterus Nach dem Schlaganfall Doppeltsehen.

Status praesens. Patellarreflex beiderseits lebhaft. Plantarreflex beiderseits vorhanden. Keine Atrophie an den Beinen. Keine Spannungen, hochgradige Analgesie an den Beinen. Abdominalreflexe fehlen. Triceps- und Vorderarmreflex rechts lebhafter als links. Händedruck links stärker als rechts. Keine Ataxie. Leukoderma am Nacken. Pupillen reagieren beiderseits träge. Rechts Iridektomie nach oben wegen alter iritischer Verwachsungen. Links einzelne hintere Synechien. Rechts Finger in 1 Meter erkannt, links $+ 4{,}0 \,.\, 1 = {}^{6}/_{6} - {}^{6}/_{9}$.

Während rechts alles geblieben war wie früher, trat auf dem linken Auge unter Exacerbation der Kopfschmerzen eine Abnahme des Sehvermögens ein. $S = {}^{6}/_{60}$.

Ophthalmoskopisch links Verfärbung der Papille. Gesichtsfeld hochgradig konzentrisch verengt (s. Fig. 247).

Die rechte Nasolabialfalte seichter als die linke. Fibrilläre Zuckungen der Mundmuskulatur rechts. Inunktionskur und Jodkalium. Subjektiv und objektiv gebessert. Gesichtsfeld erweitert (s. Fig. 248). $S = {}^{6}/_{6} - {}^{6}/_{9}$.

Bezüglich der Differentialdiagnose zwischen Tabes und Syphilis des Nervensystems bei einfacher Opticusatrophie ist ferner noch neben der Art der Gesichtsfeldstörung und dem relativ häufigen einseitigen Auftreten der Affektion bei Syphilis auf die Rückbildungsfähigkeit der Sehstörung, auf das Schwanken in ihrem Verlaufe (namentlich bei basaler gummöser Meningitis), und die Komplikation mit anderen, oft ausgedehnten Funktionsstörungen in den übrigen basalen Hirnnerven und Hirnteilen hinzuweisen. Letztere Symptome verleihen oft

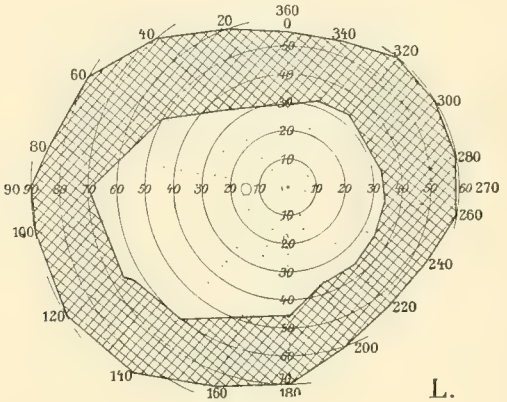

Fig. 248.

Konzentrische Gesichtsfeldeinschränkung bei gummöser Perineuritis.
Derselbe Fall wie Fig. 247 nach der Inunktionskur.

der Sehstörung bei Hirnsyphilis ein besonderes Gepräge und unterscheiden dieselbe nicht sowohl von der einfachen progressiven Sehnervenatrophie, sondern auch in mancher Beziehung von Sehstörungen aus anderen intrakraniellen Ursachen. Ferner ist es für die progressive Opticusatrophie durchaus als Regel anzusehen, dass bei vorhandener Sehstörung auch schon ein ophthalmoskopischer Befund sich geltend macht. Bei der Hirnsyphilis kann der Augenspiegelbefund gelegentlich selbst bei hochgradiger Beeinträchtigung des Sehvermögens negativ sein, und erst relativ spät, sofern inzwischen nicht Heilung eingetreten war, eine Verfärbung der Papille zur Entwickelung kommen.

Bekanntlich tritt der Degenerationsprozess bei der Tabes anfänglich im Stamme des Opticus auf und nicht im Tractus, weil man ja sonst Gesichtsfelddefekte an identischen Stellen konstatieren müsste. Sofern hemianopische Erscheinungen dabei auftreten, sind dieselben entweder als eine Kombination von Tabes mit cerebraler Lues, oder es ist das gesamte Krankheitsbild als cerebrospinale

Lues aufzufassen. Denn die Gesichtsfelduntersuchungen bei der cerebralen Lues weisen einen unverhältnismässig grossen Prozentsatz homonymer und temporaler Hemianopsie auf. So bestand in der folgenden Beobachtung eine Kombination von Tabes mit Lues cerebrospinalis.

Fall S. 39 Jahre alter Schlachter. 12. X. 1903. Vor 18 Jahren harter Schanker, damals nicht behandelt. Seit 8 Tagen kann Patient nicht mehr sprechen. Das Hören und Sehen wurde auch von Tag zu Tag schlechter. Das Schlucken ging gut. In den letzten Tagen stellte sich auch eine Schwäche in beiden Beinen ein. Keine Blasen- und Mastdarmstörungen. Kein Doppeltsehen. Leidet schon seit Jahren an lanzinierenden Schmerzen. Beiderseits komplete homonyme Hemianopsie nach links. Für grössere weisse Untersuchungsobjekte keine Gesichtsfelddefekte nachweisbar (s. Fig. 249).

Die Pupillen sind beide lichtstarr, Konvergenz-Reaktion vorhanden. Das linke Oberlid hängt etwas herab. Der rechte Hüfttheber schwächer als der linke. Strecker der Unter-

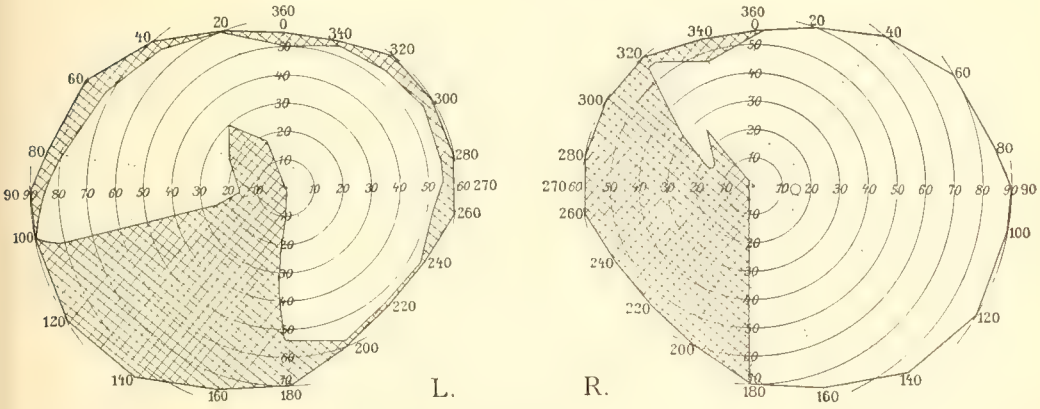

Fig. 249.

Grenze für 5 □ mm Weiss. Für grössere weisse und farbige Objekte kein Gesichtsfelddefekt. Inkomplete homonyme Hemianopsie bei Kombination von Tabes mit cerebraler Lues.

schenkel sind beiderseits gleich kräftig. Die Beuger rechts entschieden schwächer als links. Hochgradige Ataxie des rechten Beins, links etwas schwächer ausgeprägt. Patellarreflexe fehlen beiderseits. Exquisite Nachempfindung, hochgradige Verlangsamung der Schmerzleitung. Die taktile Empfindung ist an der Aussenseite des linken Beines herabgesetzt. Vorderarm und Tricepsreflex beiderseits gleich. Exquisite Ataxie der rechten Hand. Ataxie links bedeutend weniger ausgeprägt. Auf der behaarten Kopfhaut ist Patient entschieden hyperästhetisch. Im Gesicht besteht eine Herabsetzung der Schmerzempfindung. Taktile Empfindung ist gut.

Facialis wird beiderseits gleich innerviert. Der linke Mundwinkel hängt beim Sprechen etwas herab. Die Zunge weicht etwas nach links ab. Sprache teilweise dysarthrisch.

An der Brust und den oberen Extremitäten zerstreut analgische und anästhetische Punkte. Patient kann nicht stehen, fällt sofort nach rechts.

Sehschärfe rechts mit + 0,25 = 1
links mit + 0,25 = 1
mit + 0,75 kleine Schrift in Leseentfernung.
Inunktionskur und Jodkali.

13. XI. 1903. Subjektiv ist bedeutende Besserung eingetreten. Patellar- und Achillesreflexe fehlen. Die Ataxie der Beine beim Kniefersenversuch ist geringer geworden. Der rechte Hüftheber ist stärker geworden, ebenso die Beugung des rechten Unterschenkels.

Rechts besteht noch eine geringe Ataxie der Hand, links nicht. Die Sensibilität ist noch in ziemlich gleicher Weise gestört. Keine Nachempfindung mehr. Zunge weicht jetzt nach rechts etwas ab. Sprache ist bedeutend besser geworden.

Beim Sprechen besteht eine gewisse ungleiche Innervation des Mundfacialis. Patient hat sich körperlich bedeutend erholt. Die Gesichtsfelddefekte sind geringer geworden und nur noch für kleinere Objekte nachweisbar.

Die von Jocqs (922) angeführten Fälle von hemianopischer Gesichtsfeldeinschränkung bei Tabikern sind keine Hemianopsien, sondern be-

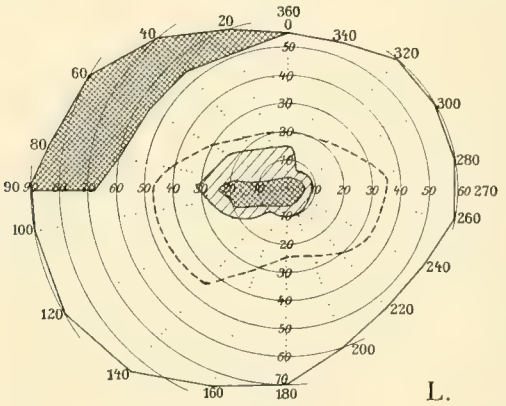

Fig. 250.

Centrales Skotom und beginnende periphere Einschränkung bei einem Fall von Taboparalyse.

treffen Sehnervenatrophie mit Gesichtsfelddefekten, welche denen einer einseitigen temporalen Hemianopsie nur ähnlich sind.

§ 378. Bei der erworbenen und angeborenen Lues kommt nach unseren Erfahrungen (wir werden in einem späteren Kapitel die Fälle anführen) nicht ganz so selten, wie sonst angenommen wird, ein einseitiges oder doppelseitiges centrales negatives Skotom zur Beobachtung, als Folge einer primären Opticusaffektion durch eine Neuritis des papillomakulären Bündels (vergl. auch die Fälle von Anderson [903], Hertel [904], Eisenlohr [899]). Wenn demnach, und wie überhaupt, das centrale Skotom als die Folge einer partiellen Neuritis anzusehen ist, so werden wir demselben bei der primären, also der tabischen Sehnervenatrophie, wohl schwerlich begegnen. In der Tat ist uns aus unserem gemeinsamen, sehr umfangreichen Beobachtungsmateriale nur ein einziger Fall von Taboparalyse bekannt, bei welchem linkerseits ein centrales umschriebenes Skotom, allerdings zugleich mit einer beginnenden peripheren Einschränkung (wir bilden der Seltenheit halber den Fall hier ab Fig. 250), zur Entwickelung gekommen war.

E. R., 30jähriger Kaufmann. Dementia paralytica. Häsitierende Sprache, unmotivierte Euphorie. Beiderseits reflektorische Pupillenstarre. Patellarreflexe erhalten. Auf dem rechten Auge beginnende Einschränkung des Gesichtsfelds nach aussen. Andeutung von Herabsetzung der zentralen Sehschärfe auf dem rechten Auge. Links centrales Skotom. Sehr rasch zunehmender Verfall der Sehschärfe auf beiden Augen. Vergl. Fig. 250.

Auch Möbius (Neurologische Beiträge, Heft III, pag. 141) hat einen derartigen Fall beobachtet. Ein 40jähriger Mann war vor 14 Jahren syphilitisch geworden, hatte mehrfach sekundäre Erscheinungen, darunter Psoriasis palmaris gezeigt. Excesse in venere. Ein Alkoholmissbrauch war nicht zu entdecken. Seit einigen Jahren hatte der Kranke an Anfällen von Flimmerskotom gelitten. Nachdem schon mehrere Monate stechende Schmerzen in den Beinen bestanden, war seit 6 Monaten fortschreitende Sehschwäche aufgetreten. Seit etwa ebenso lange bestanden Parästhesien in den Oberschenkeln und im Ulnarisgebiet beider Hände, hartnäckige Obstipation, Verlust der Libido und Inkontinenz, geringe Ataxie und Anästhesie der Beine, Fehlen des Kniephänomens, reflektorische Pupillenstarre und

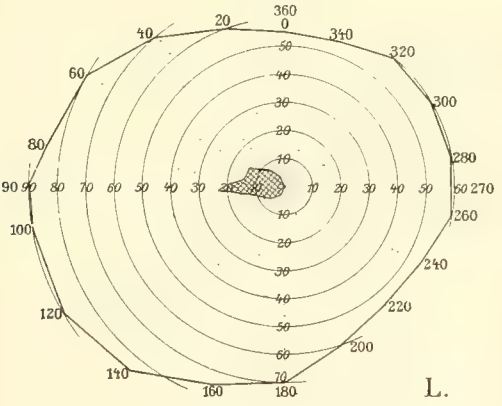

Fig. 251.

Centrales Skotom bei Lues spinalis.

mässige Miosis, graue Degeneration der Papillen, absolute Rotgrünblindheit, centrales Skotom bei völlig normaler Peripherie des Gesichtsfeldes. Die Amblyopie nahm stetig zu. Im weiteren Verlaufe wurde rasch auch das exzentrische Sehen mangelhaft, und zeigten sich sektorenförmige Defekte im Gesichtsfelde.

Tritt nun bei einem Luetiker mit tabischen Erscheinungen einseitig ein centrales, umschriebenes Skotom auf bei gesund bleibendem anderen Auge, so spricht dieser Befund unter allen Umständen für aktuelle Syphilis und fordert zugleich zur Einleitung einer Schmierkur auf.

Die Bedeutung des centralen Skotoms für die Differentialdiagnose zwischen Pseudotabes luetica und der wirklichen Tabes wird am besten aus der Schilderung des folgenden von uns beobachteten Falles erkannt werden können.

Bei einem 45jährigen Herrn, J. Sch., der in seinem 24. Lebensjahre Syphilis akquiriert hatte und kurz vor seiner Untersuchung von einer einseitigen Akkommodationslähmung befallen worden war, dann aber auf dem anderen Auge über Sehstörung klagte, konstatierten wir ein absolutes, centrales Skotom (s. Fig. 251). Die temporale Hälfte des linken Sehnervs

war ophthalmoskopisch schon abgeblasst, beiderseits bestand reflektorische Lichtstarre, beiderseits fehlten die Patellarreflexe. Patient schwankte zuweilen, wenn er die Treppe hinaufstieg, auch bestanden geringe Sensibilitätsstörungen. Das rechte Auge war völlig gesund und ist nach Jodkaligebrauch auch dauernd gesund geblieben. Auch auf dem linken Auge ist nach Gebrauch dieses Mittels keine Verschlimmerung eingetreten, und ist Patient noch 18 Jahre am Leben geblieben ohne irgendwelche Zunahme seiner Beschwerden.

Auch schon Eisenlohr (899) hebt bei dem einen seiner Fälle von Pseudotabes mit centralem Skotom die differentialdiagnostische Bedeutung einer derartig stabil gebliebenen Sehstörung hervor, wenn er sagt: „Der passagere Verlauf der Abducenslähmung in diesem Falle entsprach den Vorkommnissen bei der klassischen Tabes, weniger aber die Opticusaffektion und die Amblyopie, welche auf der Stufe des Beginns stehen blieb und nicht zu höhergradiger Atrophie und Amaurose führte, trotz schon deutlich ausgesprochener ophthalmoskopischer Kennzeichen. Wahrscheinlich beruhte die Alteration des Sehnerven auf der meningitischen Verdickung der Opticusscheiden, die mikroskopisch nachweisbar war.“

Wir dürfen daher aus diesen Beobachtungen den Erfahrungssatz aufstellen, dass bei anamnestisch zugestandener Lues und nachfolgenden Erscheinungen von Tabes das Auftreten eines umschriebenen **centralen Skotoms** nicht als Symptom einer beginnenden primären Opticusatrophie zu deuten ist, sondern als Ausdruck einer partiellen, das papillomakuläre Bündel oder seine Nachbarschaft betreffenden **Neuritis retrobulbaris luetica.**

Wir betonten eben „umschriebenes“ centrales Skotom, denn bei der Tabes finden wir auch zuweilen nicht scharf begrenzte Abschwächung der Farbenempfindung in den centraleren Partien des Gesichtsfeldes. Ein solches Skotom geht aber diffus und verschwommen in die Bezirke über, in welchen etwa noch Farben empfunden werden.

Einen sehr interessanten Fall von Auftreten eines doppelseitigen centralen Skotoms bei Tabes bezw. Paralyse beschreibt Boedecker (849).

Derselbe berichtet über einen Tabo Paralytiker, dessen Krankheit mit einer Lähmung der Recti externi begann, worauf alsbald reflektorische Pupillenstarre folgte. Fast 5 Jahre später traten sichere Zeichen von Tabes und Paralyse auf, wie einseitiges Fehlen des Kniereflexes, lanzinierende Schmerzen, Schwindelanfälle, Störungen der Sprache und Intelligenz. Später wurden alle Augenmuskeln mit Ausnahme des Levators gelähmt. Nachdem das übrige Leiden bereits fünf Jahre bestanden hatte, und der Kranke zum Säufer geworden war, trat auf beiden Augen eine Verschlechterung des Sehens ein. Die Sehschärfe war herabgesetzt, die Sehnerven waren blass, die Aussengrenzen des Gesichtsfeldes normal, dagegen bestanden beiderseits centrale Skotome für Rot und Grün. Die Sektion ergab den der Tabes und Paralyse entsprechenden Befund. Die Kerne der Augenmuskelnerven zeigten Entartung, ebenso deren Stämme und die Muskeln selbst.

Der Sehnerv zeigte einen interstitiell neuritischen Prozess, dicht hinter der Papille keilförmig, weiter nach hinten halbmondförmig angeordnet.

Auch der von Bunge (850) mikroskopisch untersuchte Fall mit doppelseitiger Alkoholamblyopie mit Neuritis des papillomakulären Bündels hatte an Tabes gelitten.

In dem von Hirschberg (853) angeführten Falle von doppelseitigem, centralem Skotom bei Paralyse, wurde zwar Intoxikationsamblyopie nicht angenommen, obwohl Patient täglich 6 schwere Zigarren rauchte, sowie 2 Kognaks und 1 Liter Bier zu konsumieren pflegte, weil die Abstinenz keinen Erfolg hatte, und die Papille scharf begrenzt, weiss und trübe erschien. Wir vermuten jedoch trotzdem Intoxikationsamblyopie, weil während der 5 monatlichen Beobachtung bei Abstinenz der Augenspiegelbefund unverändert blieb, das periphere Gesichtsfeld normal war, und die Sehkraft nicht schlechter wurde.

Die oben erwähnten Fälle stellen offenbar den Parallelverlauf einer Intoxikationsamblyopie neben vorhandener Tabes dar. Es gibt aber eine Pseudotabes alcoholica, welche also ebenfalls zur Verwechselung mit einer Tabes führen könnte. Darum werden auch die aus den Sehstörungen zwischen diesen beiden Krankheitserscheinungen hervorgehenden differential-diagnostischen Momente gleichfalls noch hervorzuheben sein. Bezüglich der Therapie wäre hier natürlich nur Abstinenz zu empfehlen.

Bernhardt (842) hebt als differentielldiagnostisch bedeutsames Moment zwischen wirklicher und der Pseudotabes alcoholica die verschiedenen Sehstörungen hervor. Bei letzterer kommen Miosis und reflektorische Lichtstarre gar nicht oder sehr selten vor. Augenmuskellähmungen seien, wenn auch selten, bei alkoholischer Neuritis anzutreffen. Bei Tabikern wird die Einengung des Gesichtsfeldes, die zunehmende Farbenblindheit, die allmählich eintretende unaufhaltsame Amaurose betont, sowie dass ophthalmoskopisch bei der grauen Degeneration der Hinterstränge nur selten eine Neuritis optica beobachtet werde, dagegen eine solche bei multipler Neuritis und bei Alkoholisten, bei welchen die centralen Skotome und die Abblassung der temporalen Opticushälfte als Haupterscheinungen sich darstellten.

§ 379. Auch hinsichtlich der rein pathologisch anatomischen Verhältnisse ist die Unterscheidung, ob eine primäre Atrophie der Nervenfasern mit sekundärer Veränderung des bindegewebigen Gerüstes die Ursache der mikroskopischen Erscheinungen sei, oder ob eine entzündliche Veränderung des Septengewebes das Primäre wäre, und die Atrophie der Nervenfasern den sekundären Zustand bilde, a priori oft schwer zu entscheiden.

Bezüglich der pathologisch-anatomischen Verhältnisse dieser Frage äussert sich Uhthoff (841) folgendermassen: „Auch bei einfacher primärer Atrophie des Opticus (z. B. Tabischer) greifen in späteren Stadien gewisse sekundäre Veränderungen in dem interstitiellen Gewebe Platz, sie sind aber vielfach anderer Natur, wie die primär interstitiell neuritischen.

Analog möchte Uhthoff glauben, dass die pathologisch-anatomischen Veränderungen der peripheren Nerven bei verschiedenen Krankheitszuständen (z. B. bei Tabes, ektogenen Intoxikationen usw.) sich zum Teil doch mehr differenzieren lassen, als einige Autoren geneigt sind, anzunehmen. Man kann in der retrobulbären Neuritis optica unmöglich eine primäre Affektion der Nervenfasern sehen mit sekundärer Verdickung des interstitiellen Gewebes; die klinischen und anatomischen Daten sprechen dagegen. Ebenso gehen

einige Autoren auf dem Gebiete der peripheren multiplen Neuritis zu weit, wenn sie die Möglichkeit einer solchen Trennung von primären und sekundären, interstitiellen und parenchymatösen Veränderungen ganz in Abrede stellen und gar geneigt sind, die Alteration der Nervenfasern immer als das Primäre anzusehen. Sicher liegen die Verhältnisse für die Beurteilung an den peripheren Nerven schwieriger, als im Bereiche des Nervus opticus unter Heranziehung aller diagnostischen Hilfsmittel. In gewissen Stadien des Prozesses kann es sowohl im Bereich der peripheren Nerven als des Nerv. opticus sehr schwer, ja sogar unmöglich sein, anatomisch noch eine Entscheidung zu treffen, ob die Nervenfaser oder das interstitielle Gewebe der eigentliche Ausgangspunkt der ersten pathologischen Veränderungen war. Für den Opticus dagegen ist diese Entscheidung doch vielfach mit Sicherheit möglich."

In bezug auf den Befund einer einfachen (Uhthoff 897) grauen Degeneration des orbitalen Opticus, ohne entzündliche, neuritische oder perineuritische Erscheinungen ist zu wiederholen, dass dieselbe auf dem Gebiete der Hirnsyphilis sich relativ selten oder gar nicht findet, und dass sich dann fast immer der Nachweis führen lässt, dass der atrophische Prozess ein sekundärer, descendierender war, bedingt durch eine weiter centralwärts an der Basis cranii gelegene, entzündliche resp. gummöse Affektion.

§ 380. Eine andere meist unter dem ophthalmoskopischen Bilde der Opticusatrophie verlaufende Sehstörung ist die Erkrankung des N. opticus bei der multiplen Sklerose. Wiewohl auch hier des öfteren starke Hyperämie der Papillen resp. Neuritis optica vorkommt (Gnauck), ja im Beginne des Krankheitsbildes die neuritische Papille wahrscheinlich häufiger gefunden wird, so ist es auf der anderen Seite eine ebenso fest stehende Tatsache, dass bei der multiplen Sklerose die Verfärbung der Papillen auftreten kann, ohne dass jemals direkt neuritische Veränderungen der Papille beobachtet wurden. Ophthalmoskopisch zeigt jedoch hier die Papille relativ selten eine so komplete Verfärbung, wie bei der tabischen Atrophie. Den Grund für diese Erscheinung sieht Uhthoff (927) in dem vielfach guten Erhaltenbleiben der Achsenzylinder in den retrobulbär sklerotischen Partien und dem fast normalen Verhalten der marklosen Nervenfaserzüge in den Papillen und der Netzhaut bei dieser Erkrankungsform.

Uhthoff teilt das ophthalmoskopische Bild der Atrophie der Papille bei der multiplen Sklerose in 3 Grade:

1. die Papille ist vollständig verfärbt;

2. es ist wohl eine atrophische Verfärbung der ganzen Papille wahrnehmbar, jedoch keine völlige, sodass die inneren Papillenteile noch einen leicht rötlichen Reflex in ihrem Farbenton haben;

3. nur die temporalen Papillenteile sind atrophisch verfärbt.

Wir kommen nachher noch einmal bei der Besprechung der Neuritis optica auf diese ophthalmoskopischen Erscheinungen bei der multiplen Sklerose zu sprechen.

§ 381. Verwechselungen mit der progressiven tabischen Opticusatrophie werden hier wohl kaum vorkommen, zunächst schon weil das Verhalten der Sehstörung bei der multiplen Sklerose unvereinbar ist mit dem bei der ersteren. Namentlich ist bei der multiplen Sklerose das oft mehr plötzliche Auftreten und die schnelle Entwickelung der Sehstörung zu hohen Graden, ja selbst zu vorübergehender Blindheit bemerkenswert.

So beschreibt Gnauck (844) einen Fall, wo bei einem 42jährigen Manne die Sehstörung den Beginn der multiplen Sklerose anzeigte. Im Februar 1883 bemerkte der Kranke Nebelsehen vor den Augen, was schnell zunahm. Ende Mai war er schon ganz blind. Anfang Mai erst zeigten sich andere Krankheitserscheinungen von seiten des Nervensystems. Im Juni fanden sich beide Papillen atrophisch.

Bei einem anderen Gnauckschen Falle handelte es sich um einen 28jährigen Mann. Bei ihm begann die Krankheit im Frühjahr 1883 mit Verschlechterung des Sehens, welche immer zunahm. Nach 4 Monaten erst zeigten sich andere Störungen von seiten des Nervensystems. Nach 6 Monaten fand sich ein centrales Skotom für Rot und Grün bei freiem, peripherem Gesichtsfeld. Es war also ganz das Bild einer Intoxikationsamblyopie. Nach 2 Monaten hatte sich das Sehen erheblich gebessert, die Skotome waren geringer. Nach weiteren 2 Monaten war das Gesichtsfeld vollständig frei, es machte sich aber eine temporale Verfärbung der Papillen bemerkbar.

Eigene Beobachtung: 32jährige Frau. Seit 12 Jahren verheiratet, erkrankte ca. 1 Jahr vor ihrer Hochzeit ganz plötzlich auf einem Balle anscheinend in völligem Wohlbefinden mit totaler Erblindung des linken Auges. Von einem Augenarzt als retrobulbäre rheumatische Entzündung aufgefasst und mit Salicyl behandelt, trat nach einigen Wochen völlige Wiederherstellung des Sehvermögens ein.

Da Patientin damals nie neurologisch untersucht war und sich für ganz gesund hielt, heiratete sie. Nach ihrer im ersten Jahre der Ehe erfolgten Niederkunft konnte sie aus dem Wochenbett nicht wieder aufstehen. Die Untersuchung ergab damals eine spastische Paraparese der unteren Extremitäten. Beiderseits gesteigerte Sehnenreflexe, Fussklonus. Intentionszittern der linken Hand. Sektorenförmige Abblassung der linken Papille. — In der Folge entwickelte sich das volle Bild der multiplen Sklerose.

Ferner spricht zugunsten der multiplen Sklerose das Schwanken in dem Grade der Sehstörung, oder das Ergriffenwerden eines Auges nach dem anderen in einer gewissen Zwischenzeit. Ganz besonders ist dabei die Rückbildungsfähigkeit der Amblyopie hervorzuheben, welche hier sehr häufig vorkommt und in einzelnen Fällen von fast völliger Erblindung wieder zu fast normaler Sehschärfe führen kann. Im Gegensatz zur tabischen Atrophie ist eine dauernde Erblindung bei der multiplen Sklerose sehr selten. Sie kommt nach Uhthoff etwa im Verhältnis von 1 zu 100 vor. Ferner ist das Verhalten des Gesichtsfeldes noch erwähnenswert. Es sind die Fälle recht häufig, wo die Sehstörung in einem centralen Skotom mit freier Gesichtsfeldperipherie ihren Ausdruck findet, was bekanntlich bei der Tabes nie oder nur höchst selten beobachtet wird; in letzterem Falle aber dann auch nur im Verein mit peripherer Einschränkung.

Weiterhin ist bei der Tabes die Sehstörung niemals dauernd einseitig und niemals dauernd partiell. Rückbildungen kommen hier nicht vor, höchstens vorübergehende Stillstände der Amblyopie. Dabei ist bei der Tabes der Beginn der Sehstörungen ein allmählicher und setzt hier die Amblyopie selten mit hoher Intensität ein.

Ebenso kommen bei der Tabes (vergl. pag. 536) nie Sehstörungen bei noch normalem ophthalmoskopischen Verhalten der Papillen vor, was bei der multiplen Sklerose sehr häufig ist. Zu beachten bleibt jedoch immer, dass bei der multiplen Sklerose nur in 6% der Fälle Uhthoffs die Pupillarreaktion ein Verhalten zeigte, wie wir es bei der Tabes so häufig als reflektorische Lichtstarre der Pupillen vorfinden.

§ 382. Vielleicht bestehen gewisse Analogien auf den ersten Blick, wie Uhthoff (897) anführt, zwischen den Sehstörungen bei der disseminierten Herdsklerose und denen der Hirnsyphilis, aber bei genauer Betrachtung ergeben sich doch auch hier wieder weitgehende Differenzen. Das gelegentliche Auftreten von Sehstörungen ohne ophthalmoskopischen Befund, die Besserungsfähigkeit derselben, das Schwanken im Verlauf, das einseitige Vorkommen, ophthalmoskopisch ähnliche Erscheinungen an den Papillen, die grosse Seltenheit doppelseitig dauernder totaler Erblindung sind Symptome, die beiden Gruppen gemeinsam sein können. Bei genauerer Untersuchung jedoch sind die Störungen bei der disseminierten Herdsklerose durchweg weniger hochgradig, als bei der Hirnsyphilis. Hemianopische Störungen sind auf ersterem Gebiete jedenfalls im höchsten Grade selten; der ophthalmoskopische Befund ist häufig weniger markant und kann auch nach langer Fortdauer der Sehstörung ganz negativ bleiben, während bei ausgesprochener lang bestehender Sehstörung im Sinne einer peripheren Opticus-Affektion bei Hirnsyphilis sich auch der Regel nach ophthalmoskopische Veränderungen einstellen. Es hängt dies offenbar damit zusammen, dass bei der multiplen Sklerose relativ häufig die absteigende Degeneration zur Papille hin von den Krankheitsherden im Opticusstamm aus fehlt. Der Vollständigkeit halber sei hier noch erwähnt, dass eine eigentliche Stauungspapille bei der multiplen Sklerose als grösste Ausnahme betrachtet werden muss, während dieselbe bei Hirnsyphilis in zirka 14% vorkommt.

§ 383. Eine weitere gleichfalls für sich bestehende Form der Atrophia papillae, die aber auch ophthalmoskopisch von der primären einfachen Atrophie genugsam durch die tiefe Exkavation der Papille unterschieden ist, finden wir beim Glaukom.

Die Sehstörungen bei den neuritischen Affektionen der Papille.

§ 384. Bei den neuritischen Affektionen der Papille bietet die Unterscheidung zwischen einer Neuritis optica und einer Stauungspapille zuweilen grosse Schwierigkeiten.

Für die Diagnose der Stauungspapille geben die arterielle Anämie, die starke Füllung und Schlängelung der Venen, sowie namentlich die erhebliche steile Prominenz der Papille (Refraktionsdifferenz zwischen Gipfel der Papille und dem benachbarten normalen Augengrunde mindestens 2 Dioptrien = 2—3 mm notwendig), sowie die Verbreiterung des blinden Fleckes

im Gesichtsfelde (vgl. Bd. III, pag. 266 und 207) den Ausschlag. Ausserdem pflegt die Stauungspapille bald in ein ausgeprägtes Schwellungsstadium überzugehen, während bei der Neuritis optica der Zustand lange oder beständig derselbe bleiben kann. Häufig müssen aber auch die allgemeinen Gehirnerscheinungen, namentlich Kopfschmerz, Erbrechen und Pulsverlangsamung diagnostisch für dieselben verwendet werden. Eine Trennung zwischen Neuritis und Stauungspapille ist jedoch wegen der grossen diagnostischen und praktischen Bedeutung des Begriffes der Stauungspapille unserer Ansicht nach notwendig.

§ 385. Als Ursache der doppelseitigen Stauungspapille ist hauptsächlich eine Steigerung des intrakraniellen Drucks anzusehen, daher sie auch meist bei Tumoren, seltener bei Abszessen des Gehirnes beobachtet wird. Weil nun aber auch bei der Gehirnlues (Gumma, Meningitis) doppelseitige Stauungspapille, Kopfschmerz und Erbrechen ohne sonstige Herderscheinungen vorkommen kann, wie wir eine Reihe derartiger Fälle zu beobachten Gelegenheit hatten, ist es rätlich, zunächst einmal jeden Patienten mit einer doppelseitigen Stauungspapille einer Schmierkur zu unterziehen.

Als Beispiel führen wir folgende eigene Beobachtung an.

J. W., 26jähriger Arbeiter. Dezember 1898 Schanker. Schmierkur. Mai 1899 Ausschlag auf dem Kopfe. Seit Januar 1899 heftige Kopfschmerzen, besonders des Nachts. Anfang Juli Abnahme des Sehvermögens. Im April stellten sich Schwindel und Erbrechen ein. Seit 3—4 Tagen Ohrensausen.

23. Mai 1899 Aufnahme in die syphilitische Station unseres Krankenhauses. Patient ist etwas schwerfällig im Denken. Pupillen normal. Doppelseitige hochgradige Stauungspapille mit zahlreichen Blutungen. Sehschärfe etwas herabgesetzt. Gesichtsfeld: blinder Fleck vergrössert, sonst normal, ebenso wie der übrige Befund am Nervensystem. Kur: Schmierkur, Jodkalium.

27. Juli 1899 geheilt entlassen.

Aus dem Nachweis einer Stauungspapille können wir keinen bestimmten Schluss auf das Vorhandensein eines Tumors ziehen. Daneben ist zu berücksichtigen, dass nicht alle Tumoren gleich häufig zu Papillitis führen. Die Tumoren der hinteren Schädelgrube, besonders auch diejenigen des Kleinhirns, rufen fast regelmässig und relativ frühzeitig hochgradige Stauungspapillen hervor.

So hatten wir vor kurzem einen 19jährigen Arbeiter zu beobachten Gelegenheit, welcher an einem wallnussgrossen Gliosarkom in der hinteren Schädelhöhle zugrunde gegangen war. Der junge Mann hatte überhaupt erst seit 3 Wochen über Kopfschmerzen Klage geführt und hatte acht Tage vor seinem Tode wegen Erbrechen und Nackenschmerzen seine Arbeit eingestellt. Ausser Kopfschmerzen, Nackenschmerzen und Erbrechen war die doppelseitige Stauungspapille das einzige Symptom.

Bei den Tumoren der vorderen Schädelgrube bleibt nicht selten die Papillitis aus, besonders bei Tumoren, welche vorne an der Basis, in der Gegend des Chiasmas sitzen. Offenbar verlegt dabei ihre Lage dem Liquor cerebrospinalis den Zugang zu den Sehnervenscheiden. Vergl. Fall Schulz-Zehden (1152) pag. 548.

Liegt keine Syphilis vor, und tritt bei Stauungspapillen auffallend frühzeitig Erblindung ein, ohne dass Zeichen von temporaler Hemianopsie vorausgegangen waren, so ist eine direkte Durchwachsung resp. Druckatrophie der intrakraniellen Opticusstämme sehr wahrscheinlich, wie in dem folgenden, von uns beobachteten Fall.

B. 36 Jahre alt, stürzte Juli 1903 vom Pferd in einen Graben, keine Commotio cerebri. Fiel dabei auf die rechte Schulter. Schon Mai 1903 war der Frau ein anderer Gang bei ihrem Manne aufgefallen. August 1903 beim Springen „Auffallen mit der Ferse". Später unsicherer Gang, besondes im Dunkeln. Nie lanzinierende Schmerzen.

1904 im Winter Abnahme des Hörvermögens. Seit 1/4 Jahr zunehmende Sehschwäche. Ab und zu äusserst heftige Kopfschmerzen. Lues negiert. Blenorrhoe 1890.

Status am 8. August 1905. Totale schlaffe Paraplegie, Fehlen der Patellar- und Achillesreflexe, ebenso der Hautreflexe. Beiderseits totale Taubheit. Rechts Amaurose, links Finger in 2 cm. Rechts Atrophie ex neuritide, links exquisite Stauungspapille. Gesichtsfeldaufnahme unmöglich. Beide Pupillen weit, die rechte lichtstarr, die linke reagiert schwach auf Licht. Augenbewegungen frei, Geruch und Geschmack normal. Die übrigen Hirnnerven ohne Besonderheiten.

19. August deutliche Verringerung der Stauungserscheinuugen nach einer Palliativtrepanation.

21. August. Wieder erhebliche Stauungserscheinungen an beiden Optici, rechts + 4,0 D, links + 3,0 D.

13. September 1905 Exitus. Beide Sehnerven und Chiasma von Tumormasse umgeben. Beide Acustici durchsetzt von Tumor, welcher das ganze Keilbein und das umgrenzende Felsenbein infiltriert hatte.

Selten begegnen wir der Stauungspapille bei Sinusthrombose. Nach Jansen (906) fand sich dieselbe bei 231 unkomplizierten Thrombosen sechsmal, bei 20 mit Abszess oder Arachnitis komplizierten achtmal.

§ 386. Einseitiges Auftreten von Stauungspapille spricht häufig für Syphilis, und es weist dann in der Regel diese Einseitigkeit auf eine gleichzeitige gummöse Erkrankung des betreffenden Opticusstammes resp. seiner Scheiden hin.

Es erscheint möglich, dass eine einseitige Stauungspapille bei Hirnsyphilis gelegentlich so zustande kommt, dass in absteigender Richtung sich zunächst mächtige Sehnervenscheidenveränderungen am orbitalen Opticusteil entwickeln und daran sich die eigentliche Stauungspapille erst anschliesst, gleichsam aus orbitaler Ursache. Sind die Veränderungen im Scheidenraum gering, dann kommt es nie zu einfacher Neuritis resp. Perineuritis. Dieser Modus der Entstehung der Stauungspapille muss aber doch als selten angesehen werden.

Uhthoff (1154) fand unter 110 Fällen von epidemischer Cerebrospinalmeningitis einmal eine einseitige Stauungspapille; wohl aus analogen Ursachen, wie eben erwähnt. Ausserdem beobachten wir einseitige Stauungspapille auch bei Tumoren und namentlich bei orbitalen, welche vom Sehnerv selbst ausgehen.

Es sei hier jedoch speziell hervorgehoben, dass wir mehrere Male einseitige Stauungspapille bei Hirntumoren gesehen haben. So im folgenden Falle:

Frl. S., 31 Jahre alt. Beginn des Leidens vor Jahresfrist mit Schwindelattacken und Schwächegefühl in den Beinen. Hie und da Übelkeit, manchmal mit Erbrechen. Zittern der Hände. Verschlechterung der Handschrift. Asthenopische Beschwerden beim Lesen. Beim Gehen ermüdete sie auffallend leicht.

Die Untersuchung ergab eine Stauungspapille links; rechter Fundus oculi normal, die linke Nasolabialfalte hing etwas. Links bestand leichte Ataxie der Hand. Die Patellarreflexe waren gesteigert. Rechts war Fussklonus auszulösen. S R $^{20}/_{20}$, S L $^{20}/_{40}$.

In der Folge stellten sich rasende Kopfschmerzen und Krämpfe ein, weshalb eine Palliativtrepanation angelegt wurde. Die Beschwerden liessen nach, und die Stauungspapille kehrte zur Norm zurück.

Nach 3 Monaten trat Fieber aus unbekannter Ursache ein. Patientin wurde komatös und starb.

Die Sektion ergab einen Tumor des rechten Frontallappens, und zwar in der Nähe der Basis gelegen.

Nach unserer Ansicht dürfte das Ausbleiben der Stauungspapille auf der rechten Seite dadurch zu erklären sein, dass infolge des Sitzes des Tumors in der Nähe der Basis es zu einer Verlagerung der intermeningealen Räume kam; dies hatte zur Folge, dass die gestaute Cerebrospinalflüssigkeit aller Wahrscheinlichkeit nach nicht in den Scheidenraum des rechten N. opticus gelangen konnte, während links die Kommunikation frei war.

Auch bei Gehirnabszess wird zuweilen eine einseitige Stauungspapille auf der Seite des Gehirnabszesses beobachtet, wie in einem Falle von Lomeyer (905).

Ferner wurde von Okada (1225) in 46 Fällen von otitischem Kleinhirnabszess viermal Stauungspapille nur auf der kranken Seite konstatiert.

Bei dem Hämatom der Dura mater fand manebenfalls einseitige Stauungspapille beobachtet, on Fürstner (1205). Derselbe wies besonders auf dieses einseitige Vorkommen hin, was einen bestimmten Schluss auf eine einseitige Affektion der Dura mater, oder doch wenigstens auf das prävalierende Befallensein einer Seite zulasse.

Bei geplatzten Aneurysmen der Hirnarterien wurden gleichfalls einseitige Stauungspapillen gesehen, so von Samt (Berl. klin. Wochenschr. 1886—90); ebenso fand Remak (1226) in 7 Fällen von Blutungen in einer Gehirnhälfte meist einseitige Stauungspapille mit Scheidenblutung. Auch wir sind in der Lage, über eine einschlägige Beobachtung hier berichten zu können.

C. H., 26. V. 1905 abends 6 Uhr. Patient ist in der Trunkenheit die Treppe hinuntergefallen. Kommt benommen im Krankenhaus auf und wird bald völlig bewusstlos.

Am Hinterkopf eine bläulich verfärbte Stelle. Patient liegt reaktionslos da. Zuweilen leichte Zuckungen beider Oberextremitäten. Schnarchende Atmung. Reflexe nicht mehr auslösbar. Die Extremitäten sinken nach Erheben schlaff zurück. 6 Stunden nach dem Trauma ophthalmoskopisch rechtsseitige Stauungspapille zu konstatieren. Linker Augenspiegelbefund normal. Rechte Pupille weiter als die linke. 27. V. morgens Exitus.

Kopfsektion: Grosses subkutanes Hämatom am Hinterkopf. Starke Zertrümmerung der linken Occipitalschuppe. Ausgedehnte Zerstörung des Kleinhirns entsprechend dieser Stelle. Grosses subdurales Hämatom in der rechten Stirn- und Schläfengrube mit Zertrümmerung der Hirnsubstanz an dieser Stelle und Durchbruch in den rechten Seitenventrikel.

Die Blutung setzt sich in die Duralscheide des rechten Opticus fort und füllt diese prall aus. Winkeliger Einriss in die rechte Ala minor des Keilbeines.

Stauungspapille auf der einen Seite und einfache Opticusatrophie auf der andern Seite kann auch durch einen Gehirntumor hervorgerufen werden, wie in dem Fall von Schulz-Zehden (1152). Hier wurde unter Symptomen, die sonst für einen Tumor sprachen, auf dem rechten Auge einfache Opticusatrophie, auf dem linken Stauungspapille gefunden. Die Sektion ergab, dass der rechte Sehnerv unmittelbar beim Chiasma gedrückt und bis zum Foramen opticum von Geschwulstmasse umgeben war. Dadurch war zunächst auf dieser Seite deszendierende Atrophie des Opticus hervorgerufen worden. Durch die Steigerung des intrakraniellen Druckes erklärte sich die Stauungspapille auf dem andern Auge, weil hier der Cerebrospinalflüssigkeit freier Zutritt in den Zwischenscheidenraum gewährt war. Auf dem rechten Auge konnte aber keine Stauungspapille zustande kommen, weil der bis zum Foramen opticum reichende Tumor der Cerebrospinalflüssigkeit den Zutritt in den Zwischenscheidenraum verwehrt hatte.

Stauungspapille auf der einen und einfache Neuritis optica auf der anderen Seite spricht für wachsenden Hirntumor oder für Gehirnsyphilis (vgl. Fall V, Uhthoff [897]). Es waren in diesem Falle sehr intensive entzündliche Sehnervenscheidenveränderungen im orbitalen Teile der Optici vorhanden, die sich in grosser Intensität weit nach hinten bis in den knöchernen Kanal fortsetzten, so dass hier wohl von einem descendierenden neuritischen und perineuritischen Prozess gesprochen werden konnte. Auf der Seite, wo diese retrobulbären Opticusveränderungen stärker ausgeprägt waren, fand sich eine typische Stauungspapille, während auf der anderen Seite sowohl die Erscheinungen an der Papille, als auch im Zwischenscheidenraum weniger hochgradig waren; deshalb war es hier nicht zur eigentlichen Stauungspapille gekommen. Das Grundleiden bestand in einer ausgedehnten basalen Arachnitis syphilitica cerebralis et spinalis mit Hydrocephalus internus.

Auf analoge Weise könnte auch die stärker ausgeprägte Stauungspapille auf dem einen und die schwächer entwickelte auf dem anderen Auge erklärt werden, sofern nicht präformierte anatomische Anlagen, z. B. besondere Enge des Canalis opticus auf der einen Seite zur Erklärung der Ungleichmässigkeit der Stauungspapille herangezogen werden müssen. Ausserdem ist, wie bei den basalen Meningitiden, auf den mehr oder minder leichten Zutritt der Toxine und Mikroorganismen hier Bedacht zu nehmen (vergl. pag. 552).

§ 387. Jede Stauungspapille führt bei Fortdauer der dieselbe bedingenden ätiologischen Momente fast durchgängig zur neuritischen Atrophie und damit zur Erblindung.

Bei einer spontanen Heilung der Stauungspapille wird durch den Verlauf der Krankheit das raumbeschränkende Moment selbst verändert. So kann einseitige und doppelseitige Stauungspapille durch Scheidenhämatom bei intrakraniellen Blutungen und auch bei Apoplexie hervorgerufen werden. Die Stauungspapille verschwindet dann nach Resorption des Blutes

von selbst wieder und macht einem normalen Verhalten des Augenspiegelbefundes, wie in der folgenden Beobachtung Huismans (896) Platz.

Derselbe sah bei einem Kranken, der mit dem Kopf gegen die Wand eines Postwagens während des Rangierens geworfen worden war, von okularen Störungen eine linksseitige Abducenslähmung, sowie eine Neuritis optica zuerst linksseitig, dann rechtsseitig. Links zeitweise Erblindung. Die Erscheinungen gingen völlig zurück. Zuletzt soll ophthalmoskopisch die Sehnervenpapille normal gewesen sein.

In sehr seltenen Fällen kann spontan eine Stauungspapille zurückgehen bei Fortdauer des Grundleidens. Vergl. Fall Wilbrand (901) pag. 510 unten. F. Schultze teilte auch einen derartigen Fall mit, und Oppenheim berichtet, dass er dies bei einem 4jährigen Mädchen beobachten konnte, dessen Sektion einen Tumor cerebri ergab. Hiebei bemerkt er, dass im Kindesalter die Sprengung der Schädelnähte den Anstoss zu dieser Rückbildung gegeben haben möchte.

Auch bei der Anämie finden wir ein spontanes Zurückgehen der Stauungspapille.

Jedenfalls kommt aber bei Syphilis die schnelle Rückbildung typischer Stauungspapille zufolge eingeleiteter Behandlung am häufigsten vor.

§ 388. Wenn bei heilender Grundkrankheit, oder nach Trepanation, die Stauungspapille zurückgeht, oder selbst später verschwindet, so ist es nicht zu verwundern, wenn sie bei einem eventuellen Rückfall der Krankheit rezidiviert.

Derartige Rezidive von Stauungspapille mit fast völliger Rückbildung, ohne ophthalmoskopische und funktionelle Störungen zu hinterlassen, sind beschrieben, so von Uhthoff (897, Fall XVIII). Hier bestand anfangs Stauungspapille, welche sich völlig zurückbildete, um dann später mit einer Verschlimmerung des cerebralen Leidens in typischer Weise beiderseits wieder aufzutreten, und alsdann mit Hinterlassung geringfügiger Sehstörungen zu verschwinden. Dies wäre also ein für Hirnsyphilis sprechendes eigentümliches Verhalten der Stauungspapille. Auch darf man Gehirnsyphilis annehmen, wenn bei doppelseitiger Stauungspapille das eine Auge zur Norm zurückkehrt, während das andere völlig erblindet, wie bei Uhthoff (l. c. Fall XIX). Jedenfalls müsste ein derartiger Vorgang für eine andere Krankheitsursache als äusserste Ausnahme auf dem Gebiete der gewöhnlichen doppelseitigen Stauungspapille bezeichnet werden. Bezüglich eines anderen Falles (Fall V) von doppelseitiger Stauungspapille hebt Uhthoff (l. c.) als bedeutsames Moment für Hirnsyphilis hervor, dass sich auf beiden Augen eine ganz verschiedene, ja geradezu entgegengesetzte Gesichtsfeldanomalie fand. Auf dem einen Auge wurde hier eine hochgradige konzentrische Einschränkung konstatiert, während auf dem zweiten Auge ein grosses centrales Skotom mit relativ freier Gesichtsfeldperipherie bestand. In diesem Falle zeigte die Sektion ein starkes Mitergriffensein der Opticusstämme selbst, und namentlich auch mächtige Veränderungen im Zwischenscheidenraum, Veränderungen, die wohl mit Recht als von der Schädelhöhle descendierend aufzufassen waren. Jedenfalls dürfte es bei

typischer doppelseitiger Stauungspapille, z. B. bei Hirntumor, der nicht an der Basis seinen Sitz hat, wohl kaum oder doch nur höchst selten vorkommen, dass sich auf beiden Augen eine ganz verschiedene, ja geradezu entgegengesetzte Gesichtsfeldanomalie findet.

§ 389. Es ist fernerhin begreiflich, dass durch Hinzutreten einer zweiten Hirnkrankheit zu einem Tumor cerebri die schon atrophische Papille unter Umständen von neuem schwellen kann. Denn selbst eine vollständig atrophische Papille ist noch schwellungsfähig.

Gowers hat einen Fall mitgeteilt, wo bei einem 12jährigen Knaben, der mehrere Jahre vorher eine doppelseitige Atrophie des Sehnerven und absolute Blindheit infolge einer intrakraniellen Erkrankung erlitten hatte, in den atrophischen Papillen eine deutliche doppelseitige Papillitis auftrat, die mit den Symptomen eines intrakraniellen Tumors verknüpft war.

Hier war die erste, nicht näher bestimmte intrakranielle Krankheit unter Atrophie der Sehnerven ausgeheilt. Später kam als neue Erkrankung der Tumor cerebri hinzu, der die Schwellung der Papillen hervorrief.

Ebenso ist eine erneute Schwellung verständlich in einem weiteren Fall von Gowers:

Ein Kranker litt zweifellos an Hirntuberkel und starb an hinzugetretener tuberkulöser Meningitis. Der Solitär-Tuberkel war wahrscheinlich zum Stillstand gekommen, und die durch ihn hervorgerufene Papillitis mit Hinterlassung einer partiellen Atrophie zurückgegangen. Die Papillen schwollen aber bei der Meningitis nochmals an und wurden trübe.

Über einen ganz ungewöhnlichen, dahin gehörigen Fall berichtet Yamaguchi (915).

Bei einem 25jährigen Kranken mit Sarkom des Stirnhirns war eine relativ frühzeitige Erblindung und Atrophie der Sehnerven durch Stauungspapille eingetreten. Nachdem längst schon Abschwellung und völlige Degeneration der Papille eingetreten war, kam es, ohne neue cerebrale Symptome, während des langsamen Wachstums der Hirngeschwulst zu erneuter bedeutender Papillenschwellung und zwar mit hochgradiger Venenstauung und massenhaften Netzhautblutungen im ganzen Augenhintergrund, d. h. mit dem gleichzeitigen Bild der Thrombose der Centralvene. Dieser Befund entwickelte sich doppelseitig in gleichem Grade. Wie die mikroskopische Untersuchung ergab, hatte das schwartige Gewebe im Zwischenscheidenraum, das sich nach eingetretener Atrophie im Anschluss an die langdauernde Durchtränkung und vielleicht auch Infiltration gebildet hatte, die Vene stranguliert und verlegt; merkwürdigerweise beiderseits zu gleicher Zeit und in gleichem Grade.

In ähnlicher Weise sahen Schnabel und Elschnig eine glaukomatös atrophische Papille anschwellen.

Die Sehstörungen bei der mit Meningitis komplizierten Neuritis optica.

§ 390. Bezüglich der Neuritis optica lässt, wie vorhin erwähnt, die ophthalmoskopische Untersuchung leider nicht immer erkennen, ob die Veränderungen an dem Sehnervenkopfe Folge einer intrakraniellen Drucksteigerung,

oder ob sie etwa Folge eines vom Gehirn und seinen Häuten sich fortsetzenden, descendierenden Prozesses sind. Die Neuritis optica beruht also entweder auf einer Neuritis descendens, oder sie ist die Folge einer mehr selbständigen Erkrankung des orbitalen Sehnervs. Besonders sind es Basilarprozesse des Gehirns, die zur Neuritis descendens führen, und unter diesen wieder hauptsächlich tuberkulöse und syphilitische Basilarmeningitiden, aber auch die Meningitis cerebrospinalis epidemica und die Pneumokokkenmeningitis. Pathologisch-anatomisch kriecht hier der Prozess als Perineuritis längs der Meningen des Sehnervs peripherwärts weiter, und geht dann als interstitielle Neuritis auf den Opticus über. Pflanzt sich dabei, wie nicht selten, die Entzündung auch auf die retinale Umgebung der Papille fort, so bezeichnen wir einen derartigen Zustand als Neuroretinitis. Hierbei muss man sich jedoch hüten, ältere Chorioretinalveränderungen nicht ohne weiteres mit etwa bei Hirnsyphilis bestehenden pathologischen Veränderungen der Papillen in Zusammenhang zu bringen.

§ 391. Während nun bei Hirntumoren durch die Vermittelung der Opticusscheiden ausserordentlich häufig eine Papillitis hervorgerufen wird, ist es in hohem Grade befremdend, dass bei einer so irritativen und entzündungserregenden Beschaffenheit des Liquor cerebrospinalis, wie bei der eiterigen Meningitis, relativ selten deutliche ophthalmoskopische Veränderungen wahrzunehmen sind. Bei der tuberkulösen Meningitis ist die Neuritis optica allerdings verhältnismässig häufiger.

In einer Literaturzusammenstellung von Axenfeld (916) über die eiterige Cerebrospinalmeningitis wird als allgemeine Erfahrung hingestellt, dass Neuritis optica dabei nicht so häufig vorkomme. Leber (917) nennt es geradezu eine Seltenheit. Uhthoff (1154) fand unter 110 Fällen epidemischer Cerebrospinalmeningitis 17 mal Neuritis optica (1 mal einseitig) und 4 mal metastatische Ophthalmie.

Auch die Otiater machen oft genug die Erfahrung, dass trotz vorhandener Meningitis der Augenhintergrund normal sein kann, Körner (918). Axenfeld hat bezüglich dieses verschiedenen Verhaltens und der Frage, warum das eine Mal Neuritis, das andere Mal keine gefunden werde, die Vermutung ausgesprochen, dass eine dicke eiterige Exsudatbildung in der Gegend des Chiasmas dem Eindringen von Mikroorganismen in die orbitalen Scheidenräume hinderlich sein könne. Er erwähnt, dass er bei zwei Fällen dieselben frei von den betreffenden meningealen Eitererregern gefunden habe.

Andererseits können Eitererreger doch bis in die Peripherie vordringen. Er beweist dies an einem Präparat von Pneumokokkenmeningitis, wo sich die Scheidenräume bis zur Sklera infiziert zeigten, ohne dass übrigens von hier aus die Mikroorganismen in den Bulbus weitergewandert waren. Betreffs des pathologischen Augenspiegelbefunds bemerkt er, dass die Neuritis optica auch durch Toxine entstehen könne.

Jene Annahme Axenfelds, dass wegen obturierender Infiltration im Gebiete des Canalis opticus die Mikroorganismen nicht über denselben hinausdringen, wurde durch de Lieto-Vollaro (919) mikroskopisch bestätigt. Für diejenigen Fälle, bei welchen durch die infiltrative Verlegung des Scheidenraumes das Eindringen der Mikroorganismen verhindert worden war, dürfe man annehmen, dass diese Infiltration zustande käme, bevor die Mikroorganismen dahin gelangt wären, oder doch gleichzeitig mit ihrem ersten Eintreffen. Dieser Annahme stehe nichts im Wege; denn die Eitererreger wirkten durch ihre Toxine weiter, als sie selbst verbreitet wären. Gerade die lebhafte Zellauswanderung, welche die Eitererreger hervorriefen, würde deshalb viel leichter die normalen Lymphbahnen versperren, als dies bei den weniger stark exsudativ wirkenden Tuberkelbazillen der Fall sei. Bei der Meningitis tuberculosa komme daher auch Neuritis optica ophthalmoskopisch viel häufiger zur Beobachtung. Bei anderen Fällen hätten wir es mit einer reinen Toxinwirkung zu tun, deren Zustandekommen wir uns entweder so vorstellen könnten, dass schon frühzeitig, als die Scheidenräume am Canalis opticus noch nicht verlegt waren, toxinhaltiger Liquor eingedrungen sei, oder so, dass die im Canalis opticus noch vorhandenen Eitererreger doch unter Umständen eine zunehmende toxische Fernwirkung auszuüben vermöchten, welche abwärts entzündungserregend wirke und Neuritis optica hervorrufe.

Ganz unverändert wurde der orbitale Scheidenraum übrigens auch in den ophthalmoskopisch negativ gebliebenen Fällen nicht gefunden. Eine leichte Erweiterung und geringe Infiltration war stets erkennbar: doch war diese Reizung offenbar nicht ausreichend gewesen, um eine Papillenveränderung hervorzurufen.

§ 392. Bezüglich der sehr ausgesprochenen Flüssigkeitsansammlung im Scheidenraum der Sehnerven bei den eiterigen Meningitiden sind zwei Eventualitäten zu berücksichtigen. Es ist wohl möglich, dass im ersten Stadium, bevor noch die Eiterung begann, die vermehrte intrakranielle Flüssigkeit unter erhöhtem Druck in die Scheiden eingedrungen ist. Zweitens kann im späteren Stadium wegen der infiltrativen Verlegung im Canalis opticus der entzündliche Reiz zu einer weiteren Flüssigkeitsausschwitzung im orbitalen Zwischenscheidenraume selbst Veranlassung geben.

§ 393. Aus den Untersuchungen Axenfelds und denen de Lieto-Vollaros geht nun weiter hervor, dass die bekannte eiterige Entzündung des Bulbus bei der Meningitis cerebrospinalis im allgemeinen, nicht wie früher angenommen wurde, auf dem Wege der Kontinuität durch die Scheiden, sondern metastatisch entsteht. Es würde aber zu weit gehen, wenn man die Möglichkeit einer Kontinuitätsinfektion für ausgeschlossen erklären wollte.

§ 394. Die von de Lieto-Vollaro (919) bei allen Fällen nachgewiesene am stärksten ausgeprägte perineuritische und interstitielle Infiltration des Sehnerven im knöchernen Kanal ist von Wichtigkeit für die bekannten und nicht so seltenen Fälle, wo nach überstandener Meningitis oft wochenlang

eine doppelseitige Erblindung zurückbleibt, welche meist bei negativem Spiegelbefunde und aufgehobener Pupillenreaktion in Heilung ausgeht. Man pflegt diese Amaurose als eine basale (sehr selten als kortikale) aufzufassen und auf den Druck des Exsudates zurückzuführen. de Lieto-Vollaro zweifelt, wie gesagt, nicht, dass der Ort dieser Erblindungen der Canalis opticus sei, wo er den Nerven regelmässig am stärksten verändert fand. Damit erkläre sich auch, wie diese Erblindung isoliert längere Zeit persistieren könne, selbst in Fällen, wo sonst keinerlei basale Erscheinungen mehr bestünden. Aus einer Lokalisation an der Basis cerebri dagegen würde eine derartige Amaurose viel schwerer zu deuten sein.

§ 395. Was die Häufigkeit der Neuritis bei der tuberkulösen Meningitis anbelangt, so sah Albutt (907) unter 38 durch die Sektion bestätigten Fällen 6mal Neuroretinitis und 23mal geringgradige Veränderungen, welche hauptsächlich in starker Hyperämie der Netzhautgefässe bestanden. Wortmann (908) fand bei Kindern mit tuberkulöser Meningitis 12mal normalen Hintergrund, 6mal venöse Hyperämie, 4mal Neuritis, 4mal Neuritis mit Atrophie und 1mal Neuroretinitis mit weissen Plaques in der Gegend der Macula lutea. Die Neuritis optica kann ein- und doppelseitig vorkommen, und ist die Entwickelung derselben oft nicht auf beiden Augen gleich stark. Vergl. pag. 58 b.

§ 396. Bei der cerebralen Lues finden wir leichtere perineuritische Veränderungen an den basalen Opticis, dem Chiasma und dem Tractus ziemlich häufig. Hier ist dann im wesentlichen nur der Pialüberzug dieses Gebildes in mässigem Grade entzündlich affiziert, ohne dass ein tieferes Übergreifen des Prozesses auf die eigentliche Nervensubstanz erfolgt.

„Der Begriff der Neuritis und Perineuritis descendens im v. Graefeschen Sinne," sagt Uhthoff (897) „ist bei Hirnsyphilis ein vollberechtigter. Die differentiell diagnostischen Merkmale, wie sie namentlich auch von Blessig (909) zwischen Stauungspapille und Neuritis descendens betont wurden (die rapide Abnahme der Sehschärfe bei Neuritis descendens, die dabei beobachtete Einseitigkeit des Prozesses und die geringe Schwellung und die schon frühzeitig grauweisse an Atrophie erinnernde Färbung der Papille), erwiesen sich auch für unsere Untersuchungen vielfach zutreffend."

Die primärluetische, d. h. ohne Komplikationen mit sonstigen syphilitischen Gehirn- und Orbitalveränderungen vorkommende Neuritis optica, verläuft entweder mit centralem Skotom, oder als konzentrische Gesichtsfeldeinschränkung, oder als Ausfall eines oder zweier Quadranten im Gesichtsfeld. Wir werden in einem späteren Kapitel unsere dahin gehörigen Beobachtungen anführen.

An dieser Stelle begnügen wir uns mit der Mitteilung des folgenden Falles, den wir jetzt gerade beobachtet haben.

W. W., 40 Jahre. 1888 Ulcus durum. Sekundärerscheinungen im Hals. 1903 Abnahme des Sehvermögens auf dem linken Auge. Häufig quälende Kopfschmerzen. Seine Frau hatte 3 Aborte.

Status: S L Finger in 2 m
S R $^{6}/_{9}$ mit Mühe.
Ophthalmoskopisch: linke Papille weiss, scharf berandet,
rechte Papille temporal leicht verfärbt.

Vom linken Gesichtsfeld ist die centrale Partie, sowie der ganze innere obere Quadrant und ein kleiner Abschnitt vom inneren unteren und oberen äusseren völlig in Wegfall gekommen. Auf der ganzen übrigen erhaltenen Gesichtsfeldpartie werden Farben nicht mehr erkannt. Patient versucht excentrisch zu fixieren.

Das rechte Gesichtsfeld völlig normal mit Ausnahme eines paracentralen, bis zum Fixierpunkt reichenden Skotoms für Rot von mässigem Umfang.

Linke Pupille reagiert auf Licht, jedoch schwach.

Rechte Pupille reagiert normal.

Der übrige Nervenbefund liess keine wesentlichen Abweichungen von der Norm erkennen, ausser dass das Hörvermögen links schlechter war als rechts.

Wir sind mit Uhthoff von dem Zusammenhang zwischen Tabes, Paralyse und Syphilis überzeugt und stimmen ihm auch darin vollkommen zu, es für ungerechtfertigt zu halten, die bei jenen Erkrankungen vorkommenden Opticusveränderungen als rein syphilitische zu bezeichnen. Nach Uhthoffs, wie auch nach unseren Erfahrungen, kommt die progressive Sehnervenatrophie bei Syphilis nicht vor. Die Syphilis bewirkt am Sehnerven stets einfache, oder gummöse Neuritis. Die progressive Opticusatrophie ist wahrscheinlich ein der Tabes und Paralyse eigentümlicher, diesen beiden Krankheiten zukömmlicher pathologischer Vorgang.

Auch wüssten wir ebenso wie Uhthoff keinen Fall anzuführen, wo eine Allgemeininfektion des Körpers zu einer einfachen atrophischen Degeneration des Sehnerven Veranlassung gegeben hätte. Findet sich hier ophthalmoskopisch eine Atrophie, dann ist sie stets die Folge einer retrobulbären resp. basalen Neuritis.

§ 397. Bei der Neuritis optica unterscheiden wir ferner eine chronische und eine akute Form. Die letztere setzt meist unter bedeutender Herabsetzung der centralen Sehschärfe (centrales Skotom) ein, um in der Regel eine rasche Besserung beobachten zu lassen. Auch sind die akuten retrobulbären Neuritiden meist mit Schmerzen in der Tiefe der Orbita und bei forzierten Bulbusbewegungen verbunden. Interkurrent können Erblindungen auftreten. Bei den chronischen Formen ist viel häufiger eine langsame Abnahme des Sehvermögens zu beobachten.

Die Ätiologie der akuten retrobulbären Neuritis und die Frage des Zusammenhanges zwischen den verschieden lokalisierten, zeitlich und räumlich getrennt auftretenden Entzündungsprozessen im Sehnerven und Centralnervensystem erklärt Elschnig (930) mit dem Vorhandensein irgend einer toxischen Substanz. „Sei es nun, dass wir einen geformten lebenden Krankheitserreger, dessen Stoffwechsel- oder Zerfallsprodukte als Ursache der Erkrankung ansehen, oder einen organischen oder anorganischen Körper überhaupt, der in die Blut- und Lymphbahn gelangt, oder dort entstanden ist, jedenfalls muss er eine besondere Affinität zu den nervösen Organen des Körpers besitzen, da die analogen Krankheitsprozesse in den verschiedenen

Nervengebieten hervorgerufen werden." In einer gewissen Zahl von Fällen sei die Affinität dieses Nervengiftes zum **Sehnerven** eine grössere, oder es bestehe hier eine grössere Disposition zur Erkrankung, und da träte **zuerst** die Neuritis optica in die Erscheinung; in einer anderen Zahl bestehe eine solche erhöhte Affinität (oder Disposition) im Rückenmark oder in der Gehirnsubstanz, da erkranke **zuerst** das Centralnervensystem, und erst später nachfolgend, aber nicht als Folge der ersten Erkrankung, der oder die Sehnerven. Kurz es entscheiden die Art des die Erkrankung verursachenden Virus und uns derzeit noch unerklärliche andere Momente, deren Unkenntnis wir mit dem Namen „Disposition" zu verdecken suchten, über Auftreten, Lokalisation und Erscheinungsweise des Krankheitsprozesses in den getrennten Gebieten des Nervensystems.

So bestechend diese Ausführungen Elschnigs auch sein mögen, so halten wir aus rein praktischen Gründen uns wenigstens so lange an die folgende Einteilung, als wir noch nicht mit vollständiger Klarheit diese Verhältnisse zu durchschauen vermögen.

Wir teilen daher die Fälle von Neuritis optica ein:

1. in solche toxischen Ursprunges,
2. in infektiöse,
3. in hereditäre,
4. in Fälle inkomplizierter Neuritis retrobulbaris axialis, deren Ätiologie unbekannt ist,
5. in die Neuritis optica bei der multiplen Sklerose,
6. in die Neuritis optica bei der akuten Myelitis.

§ 398. Die Fälle toxischen Ursprungs zerfallen nach Uhthoff (841) wieder in zwei Unterabteilungen: erstens in diejenigen, welche den Opticus unter dem Bilde der partiellen retrobulbären Neuritis mit centralem Skotom und freier Gesichtsfeldperipherie beteiligen. Diese Erkrankung tritt fast immer doppelseitig auf, einseitig ganz vereinzelt, und dann auch nur bei ganz frischen Fällen. Der Gesichtsfelddefekt besteht meist nur für Rot und Grün, selten für Blau, sehr selten ist ein kleiner Teil des Defektes absolut. Die Prognose ist hier durchweg gut. Der Prozess bleibt partiell, er ergreift nicht den ganzen Sehnervenquerschnitt und beschränkt sich auf das papillomakuläre Bündel. Die entzündlichen Erscheinungen an der Papille sind dabei gewöhnlich gering. Die nachfolgende atrophische Verfärbung an derselben beschränkt sich in der Regel auf die temporale Hälfte. Die Erscheinungen von seiten der Retinalgefässe treten sehr zurück, und es fehlen dabei perineuritische Veränderungen mit Übergreifen auf die peripheren Teile des N. opticus. Die hier in Frage kommenden Gifte sind vor allem Alkohol und Tabak, sowie ferner Schwefelkohlenstoff, Arsenik, Jodoform, Strammonium und Haschisch. Auf dem Gebiete der Autointoxikationen wird dieses Krankheitsbild in erster Linie beim Diabetes mellitus beobachtet.

Durchgängig handelt es sich hier um chronische Vergiftungen.

Ausserdem ist es nach Uhthoff eine sehr markante Tatsache, dass bei den Intoxikationen, wo wir es mit dem Krankheitsbilde der retrobulbären Neuritis optica mit centralem Skotom und freier Gesichtsfeldperipherie zu tun haben, auch durchweg die periphere multiple Neuritis vorkommen kann, was bei der nächstfolgenden Gruppe nicht der Fall ist.

Bei der zweiten Gruppe der Sehstörungen nach Intoxikationen ist der Hauptrepräsentant das Chinin. Hier tritt die Vergiftung akut auf, und es stehen die folgenden pathologischen Erscheinungen von seiten des Gefässsystems im Vordergrund: Verengerung der Gefässe mit Veränderung der Wandung, Beeinträchtigung der Blutzufuhr zum Sehnerven. ischämische Nekrose, und überdies auch direkte toxische Wirkung der Gifte auf die Nervensubstanz. Der Verlauf der Sehstörungen: rasche Erblindung resp. Amblyopie, das Verhalten des Gesichtsfeldes (periphere Einschränkung) und die erwähnten ophthalmoskopischen Veränderungen bieten durchweg hier ein ganz anderes Bild, wie bei der ersten Gruppe.

Eine Mittelstellung zwischen diesen beiden Gruppen nimmt die Bleivergiftung ein und zwar sowohl auf Grund der klinischen als anatomischen Daten: Einerseits die ausgesprochenen entzündlichen Veränderungen des Sehnerven mit sehr verschiedener Lokalisation, und sodann die häufigen Veränderungen des Gefässsystems.

§ 399. Die infektiöse Neuritis optica kommt relativ viel seltener vor, als die toxische. Influenza, Syphilis, Rheumatismus, Malaria, Typhus abdominalis, Erysipel, Masern und Diphtheritis sind hauptsächlich als die ursächlichen Momente zu erwähnen.

Das Krankheitsbild der retrobulbären Neuritis mit relativ geringem oder negativem ophthalmoskopischen Befunde (centralem Skotom, freier Gesichtsfeldperipherie) ist auf dem Gebiete der infektiösen Neuritis optica nur selten anzutreffen (nach Uhthoff 13 mal unter 221 Fällen), und dann auch zum Teil einseitig, während sonst bei der infektiösen Neuritis, wenigstens in der überwiegenden Mehrzahl der Fälle, die Erkrankung doppelseitig auftritt. Periphere Gesichtsfeldeinschränkungen sind entschieden häufiger als bei der toxischen Neuritis. Gelegentlich kommt beides zusammen vor.

Ist von einer infektiösen Neuritis optica die Rede, dann ziehen wir selbstredend nur solche Fälle in den Bereich der Betrachtungen, bei welchen eine Allgemeininfektion des Körpers zu einer isolierten Sehnervenerkrankung geführt hat, so dass dieselbe als eine mehr oder weniger selbständige und durch die Infektionskrankheit direkt bedingte angesehen werden kann. Ausgeschlossen bleiben dabei also diejenigen Fälle, welche mit intrakraniellen und orbitalen Prozessen kompliziert waren, die ja erfahrungsgemäss schon an und für sich imstande sind, Sehnervenveränderungen hervorzurufen, ohne dass deshalb eine spezifische infektiöse Entstehung der Sehnervenerkrankung gegeben zu sein braucht, wie z. B. bei der Meningitis tuberculosa.

Nach Uhthoffs (895) Zusammenstellung überwog der ophthalmoskopische Befund der ausgesprochen neuritischen Veränderungen an den Papillen (Papillitis, Neuroretinitis, neuritische Atrophie und gelegentlich auch Stauungspapille) ausserordentlich (201 mal) gegenüber einem negativen Befunde bei ausgesprochener Sehstörung, partieller temporaler Abblassung, einfacher Hyperämie (22 mal). Jedenfalls unterscheidet sich auch hierin die infektiöse weitgehend von der toxischen Opticusaffektion.

§ 400. Bei der hereditären Neuritis pflegen die funktionellen Störungen ziemlich plötzlich in der Form von Nebelsehen oder subjektiven Licht- und Farbenerscheinungen aufzutreten. Meistens ist ein centrales Skotom von absoluter oder relativer, von mehr oder weniger unregelmässiger Form vorhanden. Die Krankheit tritt doppelseitig auf. In der grössten Mehrzahl der Fälle bleibt das centrale Sehen erloschen, und erhält somit die Krankheit ihren Abschluss. In einzelnen Fällen mit ungünstigem Ausgange tritt zu dem centralen Skotom eine konzentrische Einschränkung des Gesichtsfeldes hinzu, und unter zunehmender Verengerung desselben erfolgt die Erblindung.

§ 401. Für die nunmehr in Betracht kommende vierte Form der Neuritis optica, welche mit einem centralen Gesichtsfelddefekte einhergeht, ist die von Förster eingeführte Bezeichnung Neuritis axialis beizubehalten, wenn dieser Name auch streng genommen mehr für den hinteren Teil des Sehnervs, wo das papillomakuläre Bündel axial liegt, vollkommen zutreffend ist. Diese Affektion deckt sich mit dem von Leber als chronische retrobulbäre Neuritis geschilderten Krankheitsbilde. Während die Amblyopia ex abusu Nicotianae et Spirituosorum meist ältere Leute befällt, sich allmählich entwickelt und fast durchweg auf beiden Augen auftritt, wird die Neuritis axialis meist bei jungen Leuten inmitten des besten körperlichen Wohlbefindens beobachtet. Sie setzt nicht selten ganz plötzlich und häufig nur auf einem Auge ein.

Dieses plötzliche Auftreten eines centralen Skotoms kann sich nur auf solche Fälle beziehen, die nicht in chronischen Intoxikationen, sondern in akut wirkenden Momenten, wie z. B. starke Erkältung oder dergleichen, ihre Ursache finden. Ausserdem unterscheidet sich das klinische Bild der Neuritis axialis von dem der Intoxikationsamblyopie durch die Ausdehnung und die Art des Skotoms. Nur sehr wenige Fälle von Intoxikationsamblyopie gleichen in ihrem Gesichtsfeldbefund der Neuritis axialis. Dort zeigt eben das Gesichtsfeld einen zwischen Fixierpunkt und blindem Fleck gelegenen eiförmigen Defekt für Rot bei intakten Aussengrenzen, hier ein centrales Skotom für Weiss von verschiedener Form und Ausdehnung.

Ausserdem findet man bei der Neuritis axialis häufig Schmerzhaftigkeit in der Orbita bei Druck auf den Augapfel oder bei forcierten Augenbewegungen, was bei der Intoxikationsamblyopie nicht der Fall zu sein pflegt.

§ 402. Bei der multiplen Sklerose ist das Vorkommen von neuritischen Erscheinungen an der Papille nach Uhthoffs Zusammenstellungen

eine relativ häufige Tatsache. Ausserdem ist es sicher, dass die atrophische Verfärbung eines Teils oder der ganzen Papille, welche bei der multiplen Sklerose so oft beobachtet wird, nicht selten nach voraufgegangenen ophthalmoskopisch neuritischen Erscheinungen an der Papille eintritt. Man muss hierbei bedenken, dass wir die Fälle gewöhnlich dann erst zu Gesicht bekommen, nachdem die Sehstörung und die ophthalmoskopischen Veränderungen am Sehnerven längst eingetreten waren. Wenn man ausserdem noch in Betracht zieht, dass ein flüchtiges Auftreten von Neuritis optica ein Charakteristicum für die multiple Sklerose bildet, und dass ein schneller Rückgang der Papillentrübung bis zu vollständig normalem Augenspiegelbefunde ebenfalls hier sehr häufig ist, so muss zugegeben werden, dass man schlechterdings oft nicht imstande ist, weder nachträglich die neuritische Herkunft der verfärbten Papille erkennen zu können, noch zu wissen, ob trotz des normalen Augenspiegelbefundes nicht doch schon vorübergegangene Neuritis vorhanden gewesen war. Uhthoff glaubt, dass das Bild der Neuritis optica bei der multiplen Sklerose nur dann auftreten wird, wenn frische und erhebliche sklerotische Veränderungen dicht hinter dem Bulbus im Sehnerven Platz greifen, und wenn dabei gelegentlich eine ausgesprochene Schwellung und Verbreiterung der marklosen Nervenfasern in der Papille selbst eintritt. Bei der mangelnden Neigung zur deszendierenden Atrophie wird aber die Papille freibleiben von pathologisch-ophthalmoskopischen Erscheinungen, wenn die sklerotischen weiter hinten im orbitalen und intrakraniellen Teile des Sehnerven Platz gegriffen haben.

Bei alledem darf nicht verkannt werden, dass bei der multiplen Sklerose sich auch in mancher Beziehung eine Sonderstellung bemerkbar macht, die es nicht gestattet, die bei ihr auftretenden Sehstörungen ohne weiteres mit denen auf gleiche Stufe zu stellen, welche wir sonst als durch Neuritis optica bedingt auftreten sehen. Es besteht hier nämlich ein häufiges Missverhältnis zwischen der Grösse der Sehstörung und dem ophthalmoskopischen Befunde, sowie eine oft auffallende Inkorrespondenz zwischen der Herabsetzung der Sehschärfe und den nachweisbaren Gesichtsfeldanomalien. Aber alles in allem genommen sind die Sehstörungen mit einem neuritischen Vorgange viel eher vereinbar, als mit einer primären Opticusdegeneration.

§ 403. Ferner hat die multiple Sklerose offenbar viel mehr Berührungspunkte mit den Sehstörungen bei der retrobulbären Neuritis, als mit den bei der Tabes zu beobachtenden. Bezüglich der Differentialdiagnose aus den Sehstörungen beider Krankheiten ist zunächst hier hervorzuheben, dass die Amblyopie als erstes und alleiniges Symptom bei der multiplen Sklerose auftreten kann. Sofern dies mit einem centralen Skotom geschieht, kann die Sehstörung nur zu leicht als inkomplizierte Neuritis retrobulbaris aufgefasst werden. Wenn daher bei jungen Individuen ein centrales Skotom gefunden wird, so hat man stets dabei zu bedenken, dass noch Erscheinungen der multiplen Sklerose nachfolgen können. Das absolute Skotom ist nun bei

der multiplen Sklerose relativ selten, bei der Neuritis axialis relativ häufig. Ausserdem bietet das centrale Skotom bei der multiplen Sklerose oft etwas wenig Markantes, die Abgrenzung desselben ist unbestimmt, und macht der Nachweis einer centralen Herabsetzung des Farbensinns selbst geübten Untersuchern oft Schwierigkeiten. Ferner wird, wie gesagt, bei der inkomplizierten Neuritis retrobulbaris mit centralem Skotom nicht selten ein schmerzhaftes Gefühl in der Tiefe der Augenhöhle bei forcierten Augenbewegungen und bei Druck des Augapfels in die Augenhöhle bemerkt, was bei der multiplen Sklerose seltener beobachtet wird, aber nach unseren Erfahrungen vorkommt.

Dagegen ist wieder die Plötzlichkeit des Auftretens, das rasche Ansteigen der Sehstörung, das bis zur Erblindung führen kann, der normale Augenspiegelbefund, oder eine Abblassung der temporalen Papillenhälfte ein beiden zukommendes Symptom.

§ 404. Die Neuritis optica bei der akuten Myelitis ist ein seltenes Vorkommnis, und es hat die Frage nach dem ätiologischen Zusammenhange beider Erscheinungen darum stets ein grosses Interesse für sich in Anspruch genommen, das allerdings dann völlig zurücktreten würde, wenn wir eine jede Neuritis optica als die Folge einer Intoxikation ansähen. In dankenswerter Weise hat Katz (928) die seither beobachteten Fälle zusammengestellt und Bielschowsky (929) Gelegenheit gehabt, 4 Fälle mikroskopisch untersuchen zu können. Plötzlich, meist ohne direkte äussere Ursache erkrankt, ein anscheinend im besten Wohlsein stehendes Individuum an einer raschen Abnahme des Sehvermögens meist beider, manchmal auch nur eines Auges. Nicht immer befällt die Krankheit beide Augen gleichzeitig, oft vergeht eine lange Frist bis auch das zweite Auge ergriffen wird. Etwa in der Hälfte der Fälle finden wir Angaben, dass dem Auftreten der Sehstörung hochgradige Schmerzen in der betreffenden Stirn- und Kopfhälfte oder auch in der Orbita vorangingen, dass dieselben dann mit zunehmendem Verfall des Sehvermögens sich enorm steigern, so dass selbst Unfähigkeit die Augen zu bewegen und hochgradige Druckempfindlichkeit besteht. Die Abnahme des Sehvermögens nimmt rapide zu, so dass in einigen Fällen schon nach 24 Stunden absolute Amaurose eintritt, in anderen Fällen wird diese erst nach einigen Tagen, ja nach Monaten erreicht. Die Angaben über das Verhalten des Gesichtsfeldes und der Störungen im Bereich des Farbensinnes sind sehr spärlich. Es erklärt sich dies wohl aus der meist sehr rasch und in allen Teilen des Gesichtsfeldes auftretenden Erblindung. Es werden dabei auch centrale Skotome gefunden. Meist ist die Sehstörung doppelseitig, sie wird aber auch einseitig beobachtet.

Sehr wichtig ist, dass in 15 Fällen von 21 die Neuritis optica der Myelitis acuta oder subacuta vorausging und zwar in einer Zeitdifferenz, die zwischen 3 Tagen bis 5 Monaten schwankt, 5 mal traten die Sehstörungen gleichzeitig mit den übrigen Erscheinungen auf. Einmal folgte die Neuritis optica der Myelitis 4 bis 5 Wochen nach. Der Charakter der Sehstörung und der Myelitis ist immer ein akuter oder subakuter, und nicht etwa die eine Affektion chronisch, die andere akut. Mehr noch als der klinische

Verlauf spricht die Gleichartigkeit der pathologisch histologischen Veränderungen am Rückenmark und Opticus für eine Identität beider Prozesse. Disseminierte Herde akuter Myelitis regellos an verschiedenen Abschnitten des Rückenmarkes verteilt, blutüberfüllte Gefässe, Perivaskularräume, die von Rundzellen ausgefüllt sind, zahlreiche Leukocyten, granulierte Zellen, Untergang der Nervenfasern im Rückenmark und Opticus weisen mit Notwendigkeit auf eine gemeinschaftliche im Blut zirkulierende Noxe hin. Wenn die Analoga zu diesem Krankheitsbild in dem Auftreten einer Neuritis optica bei multipler Sklerose, und bei multipler Neuritis gegeben sind, so wird auch hier die Differentialdiagnose einzusetzen haben. Am meisten Schwierigkeiten könnte wohl gegebenen Falls die cerebrospinale Syphilis machen, zumal da eine Reihe von Patienten luetisch war, und das öftere Vorkommen von Albumen im Urin auf eine luetische Nephritis hinweisen könnte.

§ 405. Zum Schluss muss hier noch bezüglich der allgemeinen Diagnostik der Sehstörungen angeführt werden, dass auch an verschiedenen Stellen gleichzeitig die optische Leitung durch Krankheitsherde bedrängt werden kann. Wir können alsdann nur aus der Form der Gesichtsfelddefekte entscheiden, was von Alteration des Sehvermögens dem einen oder dem anderen Herd zur Last zu legen ist. Dies findet z. B. bei temporalen und homonymen Hemianopsien statt, wenn durch neuritische Atrophie oder durch retinale Veränderungen das hemianopische Gesichtsfeld kompliziert wird.

Aus den seitherigen Ausführungen geht hervor, dass wir durch die Kombination unserer klinischen Untersuchungsmittel in den Stand gesetzt werden, durchweg die rein funktionell nervösen Sehstörungen von denen zufolge organischer Läsion zu unterscheiden. Bei den letzteren vermögen wir wieder die primäre Degeneration der Nervenfasern von den neuritischen Prozessen mit sekundärer Atrophie der nervösen Elemente zu trennen, wenigstens in gewissen Stadien der Krankheitsprozesse. Es liegt auf der Hand, dass dieser Umstand hinsichtlich der Prognose und Therapie einer Sehstörung von der grössten Bedeutung ist.

Die Bedeutung des Augenspiegelbefundes für die „Ferndiagnose".

§ 406. Wenn durch chorioiditische Affektionen, z. B. hochgradige Myopie, oder durch Retinitis pigmentosa die Sehstörung bedingt wird, dann wissen wir, dass dieselbe von dem lokal durch den Augenspiegel im Augenhintergrunde diagnostizierten Leiden abhängig ist. Ebenso häufig finden wir aber einen pathologischen Augenspiegelbefund als Index eines schweren Allgemeinleidens. So zeigen sich die Syphilis, die Nephritis, der Diabetes, die perniciöse Anämie und Leukämie, die septische Infektion in pathognomonischen Bildern vornehmlich in der Retina.

Bei sonst zweifelhaften Erscheinungen von seiten des Nervensystems könnte eine vorhandene Chorioiditis den Ausschlag für Nervensyphilis geben.

Von den unter dem Bilde einer Papillenveränderung auftretenden Krankheiten des Sehnerven sind sowohl die sich auf die nächst angrenzende Retina ausbreitenden (Stauungspapille, Neuroretinitis), als auch die ophthalmoskopisch auf die Papille begrenzten (Neuritis, Atrophie) meist cerebralen oder spinalen Ursprunges. Man hat dabei zu bedenken, dass die doppelseitige Stauungspapille keine Krankheit für sich, sondern meistens das Symptom für ein raumbeschränkendes Moment im Schädelinnern darstellt.

Eine vorhandene atrophische Papille kann den Hinweis geben, die Erkrankung eines anderen Organes als parasyphilitisch oder syphilitisch aufzufassen.

So wurden wir bezüglich eines Patienten um Rat gefragt, ob Sehnervenatrophie bei Ikterus vorkomme. Die Antwort lautete: „Nein". Es regte sich aber der Verdacht auf Lues, der noch vermehrt wurde, als bei der Augenuntersuchung die Gesichtsfelder eine starke konzentrische Einschränkung aufwiesen, nach dem Typus der Perineuritis syphilitica. Vergl. Fig. 246.

Trotzdem der betreffende Patient Lues negierte, wurde eine antisyphilitische Kur eingeleitet, mit ganz ausserordentlichem Erfolge. Die Gesichtsfelder erweiterten sich, der Ikterus wurde geringer, und das Allgemeinbefinden hob sich ganz bedeutend, so dass berechtigte Hoffnungen zur Wiederherstellung des Patienten waren, bis er ganz plötzlich zugrunde ging. Die Sektion zeigte syphilitische Narben an der Leber und eine schwielige Narbe am Ductus choledochus, welche denselben völlig abgeschlossen hatte. An beiden Sehnerven wurde retrobulbär eine Neuritis konstatiert.

Wir hatten schon früher, § 370, hervorgehoben, dass eine beginnende Opticusatrophie, namentlich bei doppelseitigem Auftreten derselben, selbst wenn die genaueste Durchforschung des Körpers keinerlei Anhaltspunkte für ein entfernteres Grundleiden gegeben hat, das erste wahrnehmbare Symptom einer in der Entwickelung begriffenen Tabes oder Paralyse oder, vergl. § 381, einer multiplen Sklerose darstellen kann.

Wohl in allen Fällen, bei denen im kindlichen und jugendlichen Lebensalter ophthalmoskopisch eine Neuritis optica auftritt, und eine andere Ursache (Hirntumor, Syphilis) sich nicht feststellen lässt, muss man an eine tuberkulöse Infektion denken, denn es könnte entweder ein solitärer Tuberkel im Gehirn, oder eine chronische tuberkulöse Meningitis vorhanden sein.

Das Hervortreten eines pathologischen Augenspiegelbefundes kann auch für die Entscheidung einer zwischen zwei Krankheiten längere Zeit schwankenden Diagnose den Ausschlag geben. Kommt es doch nicht allzu selten vor, dass bei einer bis dahin für hysterisch gehaltenen Person die neu entstandene Stauungspapille die Diagnose „Hysterie" in die eines Hirntumors umwandelt, oder dass die partielle Verfärbung einer Papille mit allmählich hervortretendem centralen Skotom die Diagnose der multiplen Sklerose gegenüber der Hysterie befestigt.

Bei anderen Fällen wieder ist die Stauungspapille ein prämonitorisches Symptom, da sie zu einer Zeit schon auftreten kann, wo noch gar keine oder unbestimmte und mehr allgemeine Erscheinungen von seiten des Gehirns vor-

handen sind. Sie ist dann fast ausnahmslos doppelseitig, wenn auch manchmal auf dem einen Auge stärker und früher ausgesprochen, als auf dem anderen. Hier wird dann die Diagnose auf einen Gehirntumor hinweisen.

Wiederum bei einer anderen Gruppe von Fällen wirkt der Augenspiegelbefund, analog wie bei der multiplen Sklerose, geradezu bestimmend auf das Wesen des zu Grunde liegenden Krankheitsprozesses. Beispielsweise wäre eine mit einer linksseitigen gleichseitigen Hemianopsie verbundene Stauungspapille bestimmend für die Diagnose eines solitären Tuberkels im rechten Hinterhauptslappen, wenn zugleich ein Aderhauttuberkel ophthalmoskopisch sichtbar wäre. In diesem Falle würde der Gesichtsfeldbefund die topische Diagnose stellen, die Stauungspapille das ursächliche Moment als einen Tumor bezeichnen, und der Chorioidealtuberkel demselben mit aller Wahrscheinlichkeit den Charakter eines Solitärtuberkels beilegen. Oder nehmen wir einen anderen Fall, den wir kürzlich beobachtet haben: Eine ältere Dame litt an einem Leberkarzinom. Nach einiger Zeit trat eine homonyme rechtsseitige Hemianopsie hervor, wobei die Augenspiegeluntersuchung eine doppelseitige Stauungspapille erkennen liess. Hier hatte eine Krebsmetastase im linken Hinterhauptslappen die Sehstörung bewirkt.

Das Verhalten des Farbensinns bei der Diagnostik der Amblyopien.

§ 407. Über die physiologisch-pathologischen Verhältnisse bei Störungen des Farbensinns und über den Verlust der Farbenempfindung bei pathologischen Zuständen hatten wir uns schon Band III, p. 373 eingehend ausgesprochen.

Die Farbenblindheit resp. die Störung des Farbensinns ist ein konstantes Symptom der Atrophie des Sehnerven, einerlei, ob die letztere primären oder sekundären Ursprungs ist. Diese Veränderungen in der Farbenempfindlichkeit stehen dabei, wie schon früher erwähnt wurde, zur Herabsetzung der centralen Sehschärfe in keinem konstanten Verhältnisse. Vergl. pag. 490 § 340. Um weniger intensive Sehstörungen im Gesichtsfeld nachweisen zu können, bedürfen wir eines empfindlicheren Reagens, als das des weissen Untersuchungsobjekts. Dieses ist uns in der Anwendung kleiner farbiger Untersuchungsblättchen gegeben. Die Prüfung mit Pigmenten gestattet uns dabei verschiedene Grade von Amblyopie, je nach der Form und Ausdehnung des gefundenen Gesichtsfelds, untereinander sowohl, wie mit dem normal physiologischen Zustande zu vergleichen.

Zum Nachweis der Alteration des Perzeptionsvermögens der Farben kann man verschiedene Wege wählen. Gewöhnlich wird am Perimeter das Heidelberger Blumenpapier benutzt. Trotz des konstanten Vorkommens von Farbenstörungen bei Sehnervenaffektion ist aber die Farbenamblyopie keine totale, d. h. auf alle Farbenempfindungen sich gleichmässig ausdehnende; im Gegenteil verhalten sich die einzelnen Farben in dieser Beziehung verschieden. Zuerst pflegt Rotblindheit aufzutreten, am längsten wird Blau erkannt. Wenn die

Empfindung auch für letzteres geschwunden ist, bleibt dem Patienten noch das Vermögen, die verschiedenen Pigmentblättchen nach der Helligkeit zu ordnen und zwar so, dass Rot die niedrigste, Blau die höchste Stufe in dieser Skala einnimmt. Wir haben, wie aus den Erörterungen pag. 373 hervorgeht, die Veränderung der Farbenempfindung bei den Sehnervenleiden nicht als qualitativ verschiedene Formen, sondern als quantitativ verschiedene Grade der Leitungserschwerung des Nervenapparates anzusehen.

§ 408. Bei der Untersuchung einer jeden Amblyopie hat man sich bei den Störungen der Farbenperzeption stets die Frage vorzulegen, ob nicht eine angeborene partielle (Rot-grün-Blindheit, Blau-gelb-Blindheit) oder totale Farbenblindheit bestehe. Bekanntlich kommen die angeborenen Farbensinnstörungen meist doppelseitig, sehr selten auch einmal einseitig vor.

Bei der angeborenen totalen Farbenblindheit ist die centrale Sehschärfe (zuweilen durch ein centrales Skotom, vergl. Fig. 217 pag. 488) hochgradig gestört, und weist oft das Gesichtsfeld konzentrische Einschränkung auf. Bei der Differentialdiagnose zwischen totaler resp. partieller angeborener und erworbener Farbenblindheit muss man sich dann auf die anamnestischen Angaben des Patienten verlassen, dass er von Jugend auf farbenblind gewesen sei.

§ 409. Zu beachten bleibt, dass eine einseitige, erworbene Farbenblindheit auch als eine hysterische Farbenblindheit vorkommt.

So beobachtete Schweigger (840) eine in der Abteilung für Nervenkranke der Charité in Professor Westphals Behandlung befindliche Hysterische, welche angab, auf dem linken Auge farbenblind zu sein, und alle Farben grau, mit dem rechten aber in normaler Weise zu sehen. Mit dem Stereoskop führte er den Nachweis, dass selbst kleinste farbige Objekte mit dem linken, anscheinend farbenblinden Auge unter folgender Modifikation richtig erkannt wurden. Wenn man nämlich die farbigen Objekte im Stereoskop in die mediale Gesichtsfeldhälfte des linken farbenblinden Auges brachte, hatte offenbar Patientin die Vorstellung, sie mit dem rechten Auge zu sehen; dieselben Farben dagegen erschienen grau in der temporalen Gesichtsfeldhälfte des linken Auges. Ebenso wurden mit dem rechten, farbentüchtigen Auge die Farben, welche in die temporale Gesichtsfeldhälfte gehalten wurden, richtig erkannt, in der medialen Hälfte dagegen grau genannt.

§ 410. Den Nachweis erworbener Störungen des Farbensinnes benutzen wir:

1. zur Aufdeckung vorhandener Störungen in der optischen Leitung überhaupt.
2. zum Nachweis der Intensität und Extensität dieser Störungen.
3. Bezüglich der Prognose durch den Nachweis des stationären, regressiven oder progressiven Verhaltens der Störung in der optischen Leitung.
4. Bezüglich des Wesens des der Sehstörung zugrunde liegenden pathologisch-anatomischen Prozesses.
5. Hinsichtlich der Lokalisation des Krankheitsherdes.

Wir hatten schon eingangs dieses Kapitels hervorgehoben, dass wir jede erworbene Störung der centralen und peripheren Sehschärfe, deren Erkenntnis sich der gewöhnlichen Methode der Gesichtsfeldbestimmung mit weissen Objekten auf schwarzem Grunde entzieht, nachzuweisen imstande sind, wenn wir uns kleiner und kleinster farbiger Untersuchungsobjekte bei der Gesichtsfeldmessung bedienen. So z. B. tritt die Mangelhaftigkeit des Farbensinnes in

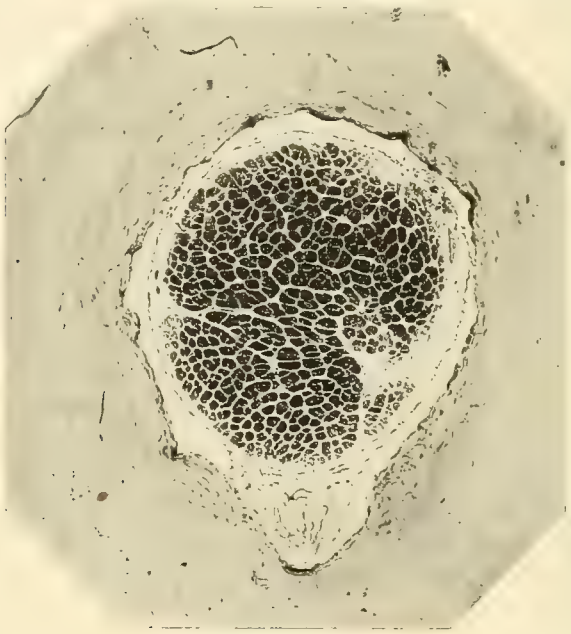

Fig. 252.

Erste Anfänge der Opticusatrophie bei Tabes.
Kultschitzkyfärbung. (Photographiert von Dr. Reuter.)

In der ganzen Peripherie des sonst noch gesunden Opticusquerschnitts zeigen die Nervenbündel in einer mehr oder weniger breiten Zone schon zahlreiche atrophische Fasern. An einzelnen Stellen, namentlich nach rechts hin und nach oben, strebt bereits ein atrophischer Keil nach der Mitte des Sehnerven zu. Im Gesichtsfeld offenbaren sich diese Veränderungen in der Form sektorenförmiger Defekte bei beginnender konzentrischer Einengung und im Zurückweichen des ganzen Umfangs der Blaugrenze von der Aussengrenze des Gesichtsfelds für Weiss.

der Macula im Beginne der Opticuserkrankungen nur bei kleinen Netzhautbildern (vergl. Bd. III pag. 272 § 204), später auch bei grösseren und zuletzt, wie bei der progressiven Sehnervenatrophie, selbst dann auf, wenn fast das ganze Gesichtsfeld durch das farbige Objekt eingenommen wird.

§ 411. Die leichtesten Störungen machen sich dabei als Veränderung des Farbentons bemerkbar (relatives Farbenskotom), und zwar bei weniger intensiven Störungen für die Untersuchung mit kleinen Blättchen roten Pigments, bei intensiveren auch für blaue. Bei noch intensiveren Störungen schwindet dabei die farbige Empfindung völlig, und es

bleibt nur die Helligkeitsempfindung bestehen. Daher beschränkt sich in den späteren Stadien der progressiven Opticusatrophie die Anomalie des peripheren Farbensinns nie auf eine Farbe allein.

Beim absoluten Skotom geht dann auch die Helligkeitsempfindung verloren. Solange demnach nur die Farbenempfindung in einem bestimmten Bezirke des betreffenden Farbengesichtfeldes sich vermindert zeigt, ist die Anzahl der noch leitenden Fasern nur verringert. Die Intensität der Erkrankung ist dann keine sehr grosse, namentlich dann, wenn nur Rot verändert erscheint. Es kann aber die Leitung auch völlig gehemmt sein (absolutes Skotom) und doch eine vollständige Restitutio in integrum der Sehschärfe erfolgen. Dies geschieht aber nur bei akuten oder subakut aufgetretenen Leitungshemmungen von relativ kurzer Dauer z. B. bei Hemi-

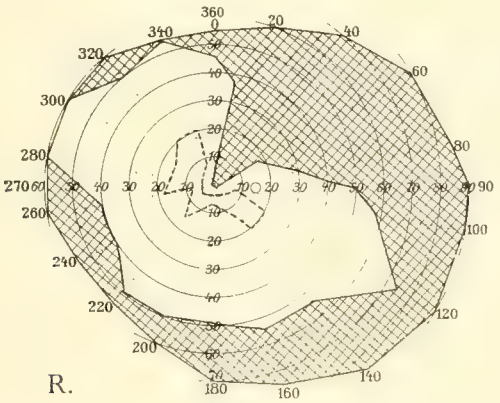

Fig. 253.

Progressive Sehnervenatrophie bei genuiner Tabes dorsalis.
------ Grenzen für 5 □ mm Blau.

anopsie, als indirekter Herderscheinung, oder bei vorübergehendem Druck durch Blut auf den Sehnerven (Scheidenhämatom), oder Ödem bei einer akuten Neuritis. Sehr lange anhaltende absolute Defekte lassen im allgemeinen einen dauernden Untergang der betreffenden optischen Leitung erwarten.

Bezeichnet man die Grenze des Allgemeingesichtfeldes als „Aussengrenze", die des blauen Feldes als „Farbengrenze" und die zwischen der Aussen- und Farbengrenze befindliche Zone als „relativ farbenblinde Zone", so entfernt sich z. B. bei der progressiven Sehnervenatrophie (vergl. Fig. 252 pag. 564) ganz im Anfange die Blaugrenze von der Aussengrenze, d. h. die Ausdehnung des blauen Feldes wird kleiner, und die farbenblinde Zone vergrössert sich. Später schrumpfen alle Farbengesichtsfelder zusammen, bis dann eine Farbe nach der andern aus dem Gesichtsfeld verschwindet. Die relativ längste Zeit vergeht, bis Blau im Gesichtsfelde verschwindet (vergl. Fig. 253 pag. 565) und sich Blaublindheit ausbildet. Jedenfalls wird Blau stets bis zuletzt wahrgenommen.

Eine normale Ausdehnung des Gesichtsfeldes für weisse Objekte, und eine auffallende Retraktion des Farbengesichtfeldes von der Peripherie ist immer eine pathologische Erscheinung, die, sofern die Farbengesichtsfelder eine gleichmässige konzentrische Einschränkung aufweisen, meist auf einer funktionell nervösen Störung (Hysterie, nervöse Asthenopie) oder auf angeborener Hemeralopie beruht. Sie lässt aber auch auf Tabes schliessen und vor allen Dingen dann, wenn eine Verfärbung der Papillen sich bemerkbar macht, was selbstverständlich bei der angeborenen Hemeralopie und bei rein funktionell nervösen Störungen nicht der Fall ist.

§ 412. Bei den meisten umschriebenen Affektionen des Nervensystems unterscheiden wir den eigentlichen Krankheitsherd von einer ihn

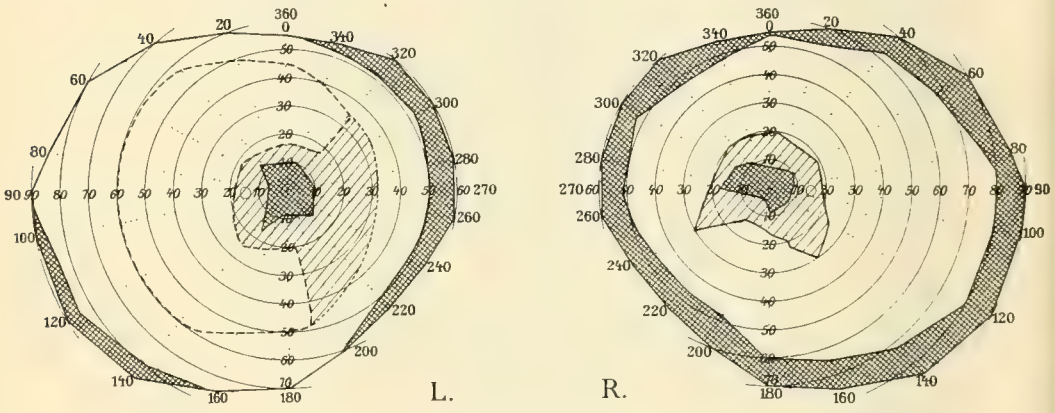

Fig 254.

Fall von hereditärer Neuritis optica.
Absolutes centrales Skotom = doppelt schraffiert, relatives = einfach schraffiert.

umgebenden Zone, welche durch Hyperämie und Schwellung zum völlig normalen Gewebe überleitet. Dies rein pathologisch-anatomische Verhalten drückt sich bei umschriebenen Herden in der optischen Leitung auch sehr deutlich im Gesichtsfelde aus. So weist jedes absolute Skotom auf den Sitz und Umfang des eigentlichen Herdes, d. h. derjenigen Stelle der optischen Leitung hin, in welcher die Leitungsbahnen entweder schon degenerativ zugrunde gegangen sind, oder bei welchen doch die momentane Leitungshemmung am bedeutendsten zur Wirkung kommt. Dieses absolute Skotom ist meist umgeben von einem mehr oder weniger breiten Bezirke herabgesetzter Empfindlichkeit, d. h. relativem Skotome (vergl. Fig. 254). In demselben erscheinen weisse Objekte verdunkelt und farbige Objekte werden gar nicht oder mit verändertem Tone empfunden. Wo also Gesichtsfelddefekte durch eine amblyopische Nachbarzone in ein normal empfindendes Gesichtsfeld übergehen, hat man bei floriden Fällen einen Herd mit schwach beteiligter Nachbarschaft anzunehmen. Bei abgelaufener Krankheit (vergl. Fig. 255 und 256)

finden wir einen Herd totaler Degeneration entsprechend der Zone a, umgeben von einer Zone b, innerhalb welcher viele Fasern zugrunde gegangen sind, dazwischen aber noch völlig leitungsfähige verlaufen. Das absolute Skotom liegt also meistens innerhalb eines relativen Skotoms, resp. ist von einer Zone relativen Skotoms umgeben.

§ 413. Ganz in gleicher Weise wie bei dem eben beschriebenen centralen

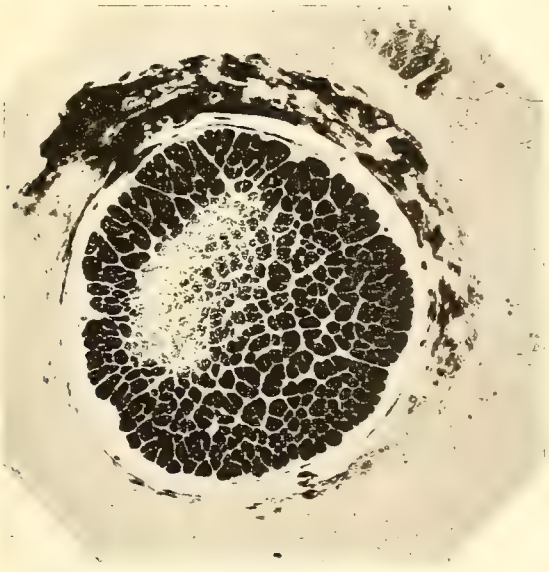

Fig. 255.

Neuritis axialis. (Photographiert von Dr. Reuter.)

Chron. Neuritis des papillomakulären Faserbündels nach Lues. Opticusquerschnitt centralwärts vom Eintritt der Centralgefässe Kultschitzkyfärbung. Absolut degeneriertes Feld (absolutes centrales Skotom), nach oben, nach innen rechts und nach unten umgeben von einer relativ atrophischen Zone (Farbenskotom). Nach links und oben ziemlich unvermittelter Übergang der degenerierten Partie in die absolut normale (Zusammenfallen oder sehr nahes Aneinanderliegen der Gesichtsfeldgrenzen für weisse und farbige Untersuchungsobjekte resp. sehr schmale Zone des das absolute Skotom umgebenden Farbenskotoms).

Skotom finden wir die Verhältnisse bei gewissen Fällen von konzentrischer Gesichtsfeldeinschränkung, wie z. B. in dem Falle zu Fig. 257 pag. 569.

§ 414. Aus dem Vergleiche der Ausdehnung der Grenzen des absoluten Skotoms mit denen des relativen, und aus dem Vergleiche der ersten Gesichtsfeldaufname mit späteren in gleicher Richtung vorgenommenen Untersuchungen, können wir entscheiden, ob die Tendenz der Erkrankung stationär, progressiv oder regressiv ist. Zeigen alle späteren Untersuchungen stets die gleiche Ausdehnung des absoluten und der dasselbe umgebenden Zone des relativen Skotoms, dann dürfen wir aus diesen Gesichtsfeldbefunden den Schluss ziehen, dass innerhalb des absoluten Skotoms fast alle Nervenfasern degeneriert sind. Der Defekt ist also irreparabel, und

es finden sich auf dem Opticusquerschnitt, der relativen Zone entsprechend, eine grosse Zahl von degenerierten Nervenfasern eingestreut zwischen normalen.

Nimmt die relative Zone an Ausdehnung zu, oder wächst das absolute Skotom gleichzeitig mit seiner relativen Zone, dann ist die Tendenz der Erkrankung eine progressive. Verringert sich die Ausdehnung des absoluten Skotoms, oder nimmt dasselbe zugleich mit seiner relativen Zone ab, dann ist der Krankheitsherd in Rückbildung begriffen. In jedem Stadium des Verhaltens des absoluten Skotoms zu seiner relativen Zone, und der letzteren zur normalen übrigen Gesichtsfeldumgebung, kann ein Gesichts-

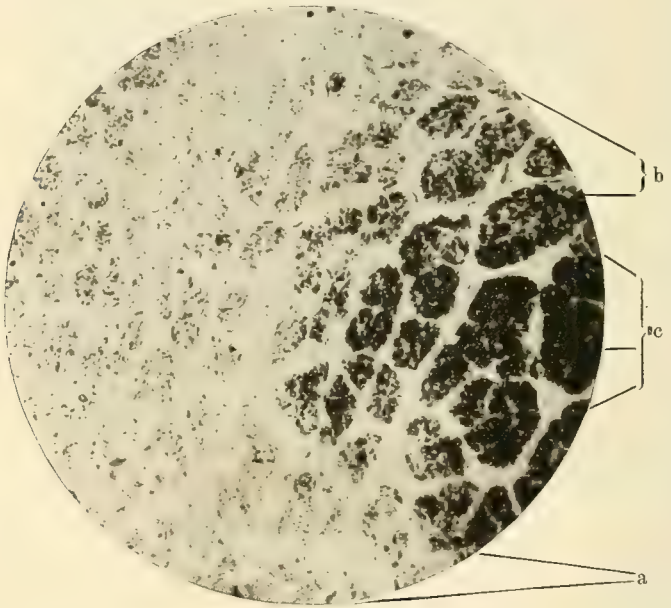

Fig. 256.

Übergang der normalen Nervenbündel auf den Opticusquerschnitt in die rein atrophischen Felder resp. Übergang der normalen Gesichtsfeldpartie (entsprechend der Zone c) durch das relative Skotoms (entsprechend Zone b) zum absoluten Skotom (entsprechend der Zone a). Kultschitzkyfärbung. (Photographiert von Dr. Reuter.)

felddefekt dauernd bestehen bleiben, resp. sein Krankheitsherd stationär werden.

Geht ein absolutes Skotom unvermittelt bei der Gesichtsfelduntersuchung in die normal erhaltene Umgebung über, dann grenzt im mikroskopischen Querschnittsbilde das vollständig atrophische Gebiet unmittelbar an die Bündel mit vollständig normalen Leitungsfasern wie in Fig. 258 pag. 570.

§ 415. Absolut scharf abschneidende Trennungslinien zwischen Gesichtsfelddefekt und normal erhaltenem Gesichtsfeld, bei welchem also die

Trennungslinie für die Farbengesichtsfelder mit der Trennungslinie für weisse Objekte zusammenfällt und gleichmässig abschneidet, beobachten wir meist nur bei der kompleten homonymen Hemianopsie. Hier ist nämlich die gesamte eine optische Leitungsbahn bei völlig normalem Verhalten der anderen in Wegfall gekommen. Höchst selten kommen solche Befunde auch bei retrobulbären Affektionen am Sehnerven zur Beobachtung, und hat bei den-

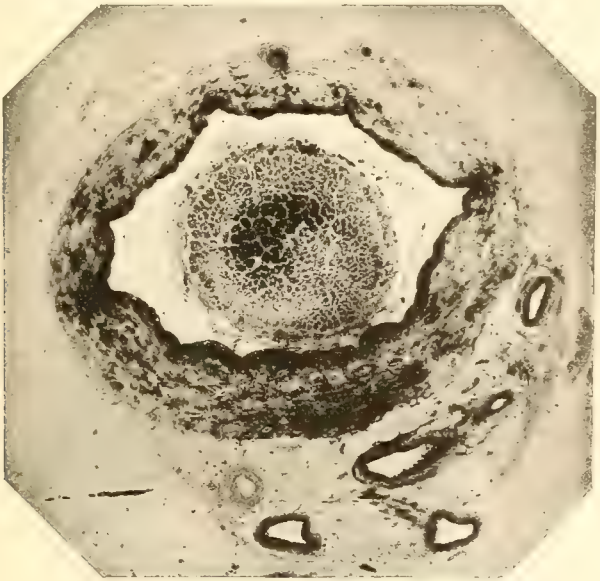

Fig. 257.

Sehnervenatrophie bei Tabes. Kultschitzkyfärbung. (Photographiert von Dr. Reuter.)

Die dunkeln Felder in der Mitte des Sehnerven zeigen völlig normale Nervenbündel (im Gesichtsfelde Farbenfelder konform ihrer physiologischen Ausdehnung erhalten). Nach unten und etwas nach links ein halbmondförmiges Feld von totaler Atrophie (im Gesichtsfelde absoluter Defekt und einspringender Winkel). Auf dem übrigen Teile des Opticusquerschnitts in einer breiten peripheren ringförmigen Zone kontinuierlich Felder mit mehr oder minder fortgeschrittener Degeneration, erhaltene Nervenfasern eingestreut zwischen zahlreichen atrophischen (im Gesichtsfelde breite farbenblinde Zone mit unregelmässiger konzentrischer Einschränkung für weisse Untersuchungsobjekte).

selben wie z. B. im folgenden Falle von Gevers (910) der Zufall gerade den ganzen Fascikulus non cruciatus an irgend einer Stelle im Sehnerven ausser Funktion gesetzt. Figur 259 pag. 571.

Es fehlte genau die eine Hälfte linkerseits, während temporalseits alle Farben bis an ihre normalen Grenzen erkannt wurden.

Es handelte sich um eine 29jährige Frau:

Rechts XX in 15′ mühsam Sn 1′ II ppr. 4″, Gesichtsfeld frei.

Links Figur 9′, Sn IV.

Die ophthalmoskopische Untersuchung ergab nur eine ganz geringe Trübung und Mattigkeit der inneren Papillengrenze. Pat. stellt zwar Infektion in Abrede, doch zeigten sich syphilitische Plaques auf den Tonsillen. Sie wurde am 2. Mai entbunden, das Kind starb einen Monat alt an Atrophie.

Wäre hier mit kleinen farbigen Objekten untersucht worden, so würde man wegen der schlechten Sehschärfe auch wohl ein centrales Farbenskotom gefunden haben.

§ 416. In der Art der Farbenstörung bestehen keine prinzipiellen Unterschiede zwischen Neuritis und Atrophie. Als Ausdruck der Ernährungsstörung tritt sie im einen wie im anderen Falle auf. Sind die Ursachen dafür deletär, wie bei progressiver Atrophie, dann muss der Prozess mit Farbenblindheit und zuletzt mit völliger Blindheit endigen, sind sie es nicht, dann tritt völlige oder relative Wiederherstellung ein.

Der Grad der Farbenstörung ist bei den Neuritiden mit Ausgang in Heilung so wechselnd, dass dabei Abstufungen von völliger Farbenblindheit

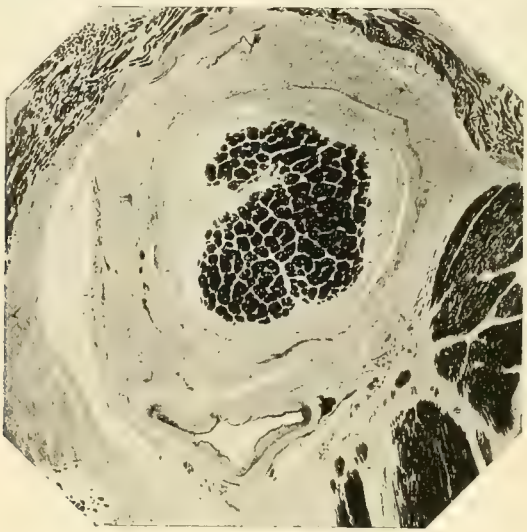

Fig. 258.

Opticusatrophie bei Tabes. III. Gruppe vergl. pag. 525. (Photographiert von Dr. Reuter.) Scharfe Trennung der degenerierten Partie von der gut erhaltenen.

bis zu leichten Einengungen und Unregelmässigkeiten einzelner Farbengrenzen auftreten können. Ähnliche Schwankungen zeigen sich auch in der Dauer der Farbenstörung.

Tritt nach anfänglich vorhandenem absoluten Skotom vollständige Restitutio in integrum des Gesichtsfeldes auf, dann wandelt sich das vordem absolute Skotom in ein relatives um, bis auch dieses schliesslich verschwindet und der normalen Farbenempfindung wieder Platz macht. In diesen Fällen bleibt auch dauernd der Augenspiegelbefund normal, während sonst descendierende Atrophie im Bereiche der zugrunde gegangenen Fasern sich entwickeln und mit der Zeit auch ophthalmoskopisch sichtbar werden würde, sofern wenigstens der Herd zwischen Corp. geniculat. internum und Retina gelegen war.

Wird ein konzentrisch eingeschränktes Gesichtsfeld mit sektorenförmigen Einschnitten gefunden, innerhalb dessen alle Farbenempfindung in einem gewissen Stadium der Krankheit verschwunden ist, so ist dies der Ausdruck für eine organische Läsion. Bei dieser herrscht dann im Opticusquerschnitt in einer peripheren, an manchen Stellen weiter bis gegen die Achse des Sehnerven vorspringenden Zone am ausgesprochensten die Degeneration. Dabei hat aber im übrigen Teile des Opticusquerschnittes dieselbe auch schon bedeutende Fortschritte gemacht. Immerhin liegen aber hier noch eine relative Menge erhaltener und kranker Leitungsfasern zwischen den atrophischen zerstreut (vergl. Fig. 244 pag. 530).

§ 417. Bei Krankheitsherden in der Retina erleiden die Farbentöne der Untersuchungsobjekte eine ähnliche Veränderung, wie die des gesunden

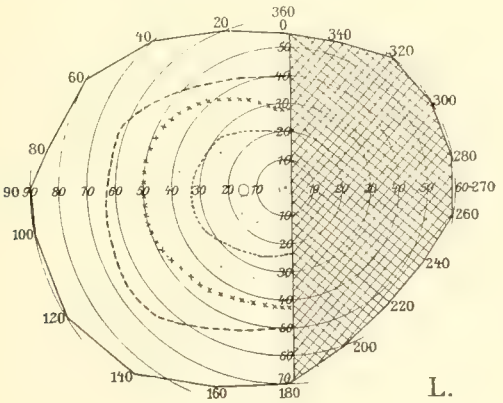

Fig. 259.

Auges bei abgeschwächter Beleuchtung (vergl. Band III, pag. 272). — Die Veränderungen der Farbeneindrücke hängen hier davon ab, wie z. B. die Infiltrate gefärbt sind, und wie sie das Licht brechen.

§ 418. Ob und inwiefern homonyme Farbenhemianopsien für die Lokalisation des Krankheitsherdes im Sehcentrum herangezogen werden können, hatten wir Bd. III § 283—293, pag. 369—383 eingehend erörtert.

Die Bedeutung der Adaptationsvorgänge für die Diagnostik der Sehstörungen.

§ 419. Wir hatten Band III, pag. 299 und besonders pag. 318 bereits hervorgehoben, dass bei allen etwas intensiveren atrophischen Zuständen der optischen Leitung auf der Strecke zwischen der Ganglienzellenschicht der Netzhaut und der Einstrahlung in die primären Centren zugleich mit den durch die organische Läsion bedingten Sehstörungen (Gesichtsfelddefekt, Störung des Farbensinnes und Verminderung der centralen Sehschärfe), auch Störungen in der Adaptation aufträten. Letztere lassen sich durch einen bei Lichteinwirkung schneller verlaufenden Dissimilierungsvorgang als dies beim

normalen Auge der Fall ist (Blendung, Nebelsehen, schlechteres Sehen an hellen als an trüben Tagen), und durch einen zugleich verlangsamten Assimilierungsvorgang erklären (verlangsamte Erholung der Netzhaut: konzentrische Gesichtsfeldeinschränkung für Untersuchungsobjekte von einer bestimmten Grösse, schnelleres Verschwinden der fixierten Buchstaben beim Lesen, längere Andauer der Nachbilder). Ferner wissen wir, dass diese Störungen der Adaptation nicht hervortreten bei denjenigen homonymen Hemianopsien, welche aus organischen Läsionen der optischen Bahnen zwischen den primären Centren und dem Cortex hervorgegangen sind.

Diese Adaptationsstörungen lassen sich hinsichtlich unserer klinischen Untersuchungsmethoden in lokale und allgemeine trennen.

Die mehr **örtliche** Adaptationsstörung erläutert einesteils die Tatsache, dass Läsionen der optischen Leitung objektive bezw. negative Skotome zur Folge haben, andererseits dass die durch chorioretinale Herde gesetzten Skotome subjektive s. positive sind. Ferner erklärt sich daraus das Auftreten nyctalopischer Erscheinungen bei Läsionen der optischen Bahnen, und das Vorkommen hemeralopischer Phänomene im Bereiche chorioretinitischer Herde bei verminderter objektiver Beleuchtung.

Die **allgemeine** Adaptationsstörung findet ihren Ausdruck in der allgemeinen konzentrischen Gesichtsfeldeinschränkung für weisse und farbige Untersuchungsobjekte und der Veränderung des Farbentons der letzteren, sowie in dem Phänomen der Hemeralopie und der Nyktalopie im allgemeinen.

Ferner werden wir uns hierbei mit dem prinzipiellen Unterschiede zwischen rein funktionell nervösen Sehstörungen und den aus organischer Läsion der optischen Bahnen hervorgegangenen zu befassen haben.

Aus dem Grunde, dass bei allen homonymen Hemianopsien nach Läsionen im Hinterhauptslappen Adaptationsstörungen vermisst werden, dagegen bei den zwischen Papille und Corp. genic. extern. gelegenen Herderkrankungen dieselben sehr prägnant hervortreten, sind wir pag. 324 Band III, zu folgendem Satze gelangt: Das Corpus geniculat. extern. ist dasjenige Organ, in welchem centripetal fortgeleitete Reize auf centrifugal optische Bahnen umgeschaltet werden. Durch Selbststeuerung werden da ohne Einfluss des Willens die Sehsubstanzen in den Stäbchen und Zapfen der Retina im grossen produziert. Für die jeweilige, den Bedürfnissen entsprechende, lokale Anhäufung derselben, wie sie im Interesse der lokalen Erhaltung grösstmöglichster Lichtempfindlichkeit der einzelnen Netzhautpartien durch die Erscheinungen des simultanen und sukzessiven Kontrastes resp. der simultanen und sukzessiven Lichtinduktion sich vollzieht, hat dann das amakrine Zellensystem der Netzhaut zu sorgen.

In dem Auftreten von Adaptationsstörungen bei vorhandener inkomplizierter homonymer Hemianopsie liegt somit, wenn angeborene Hemeralopie auszuschliessen war, eins der differential-diagnostischen Momente, welche neben der hemianopischen Pupillenreaktion und dem hemianopischen Prismenphänomen zugunsten einer Läsion des Tractus opticus, also der Sehbahn zwischen Chiasma und Corp. genic. externum, zu verwerten sein möchte gegenüber einer Hemianopsie durch Läsion der Sehstrahlungen im Hinterhauptslappen.

§ 420. Warum wir die durch retinale Erkrankungen bedingten Gesichtsfelddefekte positiv, also als verdunkelte Flecke im Gesichtsfelde wahrnehmen, hatten wir Band III, pag. 321 klarzulegen versucht; weil aber ihr Auftreten und ihre Existenz subjektiv wahrgenommen und umgrenzt werden kann, kommt ihnen auch die letztere Bezeichnung zu. **Alle positiven s. subjektiven Skotome** weisen daher auf eine Erkrankung der Netzhaut hin.

Sind diese Skotome gross und zum Teil über die Netzhaut zerstreut, so rufen sie, wie bei der von Förster beschriebenen Form der Chorioiditis luetica und bei der Retinitis pigmentosa geradezu die Erscheinungen der Hemeralopie hervor.

§ 421. Warum nun die nach Zerstörung der optischen Leitung zwischen Papille und Cortex hervortretenden Gesichtsfelddefekte ihrer Form und Dunkelheit nach von uns nicht subjektiv empfunden werden, sondern sich bei centralen Skotomen nur durch einen Ausfall oder Verminderung der Sehschärfe und bei peripheren Gesichtsfelddefekten durch eine nach gleicher Richtung im Raume sich geltend machende Orientierungsstörung manifestieren, ferner warum bei verminderter Beleuchtung die Sehschärfe sich bis zu einem gewissen Grade hebt (Nyctalopie), hatten wir Band III, pag. 321—325 auseinandergesetzt. Aus dem Grunde nun, weil wir bei Gesichtsfelddefekten, abhängig von Läsionen der optischen Leitung, in unserer Sehschärfe und der Orientierung im Raume zwar geschädigt werden, den Defekt oder das Skotom aber nicht als dunklere, vom normalen Gesichtsfeld abstechende, Fläche empfinden, sondern sein Vorhandensein und seine Begrenzung nur objektiv durch die Gesichtsfeldaufnahme konstatieren können, bezeichnen wir dieselben auch als objektive resp. negative Skotome.

Negative Skotome beobachten wir also nur bei Erkrankungen der optischen Leitung zwischen Papille und Sehcentrum.

Gehen bei einem subjektiven Skotom im Bereiche des Krankheitsherdes alle retinalen Elemente allmählich zugrunde, und fehlt nun innerhalb des ursprünglich subjektiv gewesenen Skotoms alle und jede Lichtempfindung, dann verliert dasselbe seinen subjektiven Charakter und wird von uns ebenso wenig mehr empfunden, wie die Stelle des blinden oder Mariotteschen Flecks.

Sind bei einem negativen (objektiven) centralen Skotom, also z. B. bei einer Läsion des papillomakulären Bündels im Nervus opticus, sämtliche das Skotom bedingende Leitungsfasern total degeneriert, ist also das Skotom ein

absolutes geworden, dann werden wir auch die nyctalopischen Erscheinungen im Bereiche des Skotoms aus nahe liegenden Gründen vermissen. Sind aber auf dem Opticusquerschnitt innerhalb des nachgewiesenen Gesichtsfelddefekts nur teilweise die Nervenfasern degeneriert, teilweise in ihrer Leitungsfähigkeit herabgesetzt und dazwischen zerstreut noch andere völlig leitungsfähig und gesund, dann wird das nyctalopische Phänomen deutlich hervortreten. Da nun bei einem centralen Skotome mit freier Gesichtsfeldperipherie die Orientierungsfähigkeit im Raume aus früher erörterten Gründen nicht gelitten hat, so wird sich bei dem relativen centralen Skotom das nyctalopische Phänomen dem Patienten nur bezüglich der centralen Sehschärfe bemerklich machen. Patienten mit einem doppelseitigen relativen Skotom bei Intoxikationsamblyopie sehen daher bei trüben Tagen und beginnender Dämmerung auffallend besser.

„Es fällt bei den Sehprüfungen bei Intoxikationsamblyopien", sagt Groenouw (911) „oft eine sehr mangelhafte Übereinstimmung des Resultats bei den verschiedenen Untersuchungsmethoden auf. Wenn auch derartige Inkonsequenzen auf ungenaue Angaben der Patienten zurückzuführen sind, so ist doch die mangelhafte Übereinstimmung der Sehschärfe für die Nähe und für die Ferne bei jeder einzelnen Untersuchungsweise in vielen Fällen so konstant, dass sie für die Intoxikationsamblyopie bis zu einem gewissen Grade charakteristisch ist. Es hat die Art und Weise des Lesens bei der Tabaksamblyopie nicht selten grosse Ähnlichkeit mit der bei Anaesthesia retinae vorkommenden. Der Tabaksamblyope betrachtet die Schrift erst eine Weile, liest dann einige Worte, worauf erst nach einer abermaligen Pause einige Worte folgen. Einmal konnte bei einem Tabaksamblyopen eine deutliche Gesichtsfeldverschiebung nach dem Försterschen Typus bei centripetaler und centrifugaler Objektführung nachgewiesen werden. Es ist daher die Annahme nicht unwahrscheinlich, dass bei der Intoxikationsamblyopie öfter ein, der Anaesthesia retinae ähnlicher Zustand vorhanden ist. Möglicherweise sind die auffallenden Differenzen der Sehschärfe bei der Tabaksamblyopie, welche sich bei Anwendung verschiedener Untersuchungsmethoden ergeben, auf einen der Anaesthesia retinae ähnlichen Zustand zurückzuführen." Wir halten diese Erscheinungen in der Tat für lokale Adaptationsstörungen, herrührend von der Alteration des papillomakulären Faserbündels.

Samelson (912) fand mittelst Massonscher Scheiben eine Herabsetzung des Lichtsinns bei Intoxikationsamblyopie, sobald durch ein Röhrendiaphragma nur die centrale amblyopische Partie des Gesichtsfelds untersucht wurde. Förster (932) hebt ganz besonders die nyctalopischen Erscheinungen bei seinen zahlreichen Fällen von Intoxikationsamblyopie hervor. „Im Dämmerlicht ist bei den Kranken mit Intoxikationsamblyopie die Schärfe des Erkennens wenigstens relativ, manchmal auch absolut besser, als bei sehr hellem Tageslicht. Die Angaben einzelner Kranken scheinen für ein Zunehmen der Sehschärfe in der Dämmerung beweisend. So z. B. gab der eine an, dass er beim Kegelschieben während des hellen Tages das Hineingehen der Kugel

in die Kegelstellung nicht erkennen könne, bald nach Sonnenuntergang sei er imstande, die stehenden und liegenden Kegel deutlich voneinander zu unterscheiden und dieselben zu zählen."

Bei peripheren Gesichtsfelddefekten nach Leitungsaffektion beobachten wir dieselbe Erscheinung hinsichtlich der besseren Orientierung im Raume. Sie tritt jedoch für den Patienten erkennbar nur dann hervor, wenn Gesichtsfelddefekte vorhanden sind, welche im binokularen Sehen (vergleiche Band III, pag. 210) nicht durch das Zusammenfallen der nasalen Gesichtsfeldhälften mit dem grössten und wichtigsten Teile der temporalen maskiert werden. Daher beobachten wir die nyctalopischen Erscheinungen meist dann,

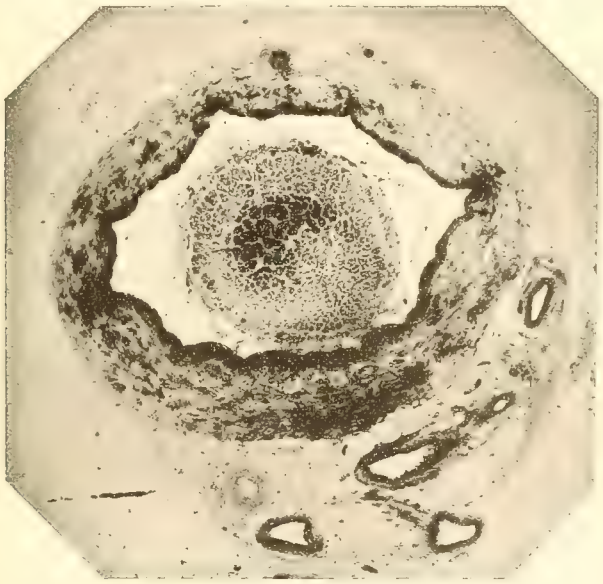

Fig. 260.
Sehnervenatrophie bei Tabes. Vergl. pag. 569.

wenn auf beiden Augen grössere Gesichtsfelddefekte vorhanden sind, wie bei der Erkrankung beider Optici; und dies um so mehr, wenn wie bei der tabischen Sehnervenatrophie sowohl centrale Sehschärfe als peripheres Gesichtsfeld stark beeinträchtigt sind, oder wenn bei temporaler und bei Tractus-Hemianopsie neben absoluten Defekten noch ausgebreitete relative bestehen.

Die nyktalopischen Erscheinungen findet man bei der tabischen Sehnervenatrophie mit am stärksten ausgeprägt. Es wird dies unmittelbar klar bei der Betrachtung des Sehnervenquerschnitts Fig. 260, in welchem peripher nach unten nur eine schmale total degenerierte Zone, in der Achse des Sehnerven eine relativ kleine Partie intakter Fasern gelegen ist. Der ganze übrige Opticusquerschnitt zeigt dagegen das Bild der unvollständigen Atrophie: denn hier liegen, wie erwähnt, zwischen zahlreichen untergegangenen

Nervenfasern solche, die an Leitungsfähigkeit durch Erkrankung beeinträchtigt, und andere wiederum, die völlig normal sind.

Bezüglich der aus den Adaptationsstörungen bei tabischer Sehnervenatrophie hervorgehenden Klagen und Beschwerden mögen die Angaben folgender Patienten als Beispiel dienen.

Herr H. St. leidet an tabischer Sehnervenatrophie. Vor dem linken, ganz schlechten Auge hat er beständig einen weisslichblauen Schein, auch im Dunkeln. Wenn er des Morgens aufwacht, ist jedoch dieser Schein nicht mehr vorhanden, auch kann er dann relativ viel besser sehen. Wenn er aufgestanden ist, wird das Sehen wieder schlechter. Im Halbdunkeln und während der Dämmerung sieht er am besten. Sobald er in das Tageslicht hinaustritt, bekommt er das Gefühl von Blendung, „und es befällt ihn eine Art Schwindel (Unsicherheit) von seiten des linken Auges". Überhaupt „ist es ihm am besten", wenn er

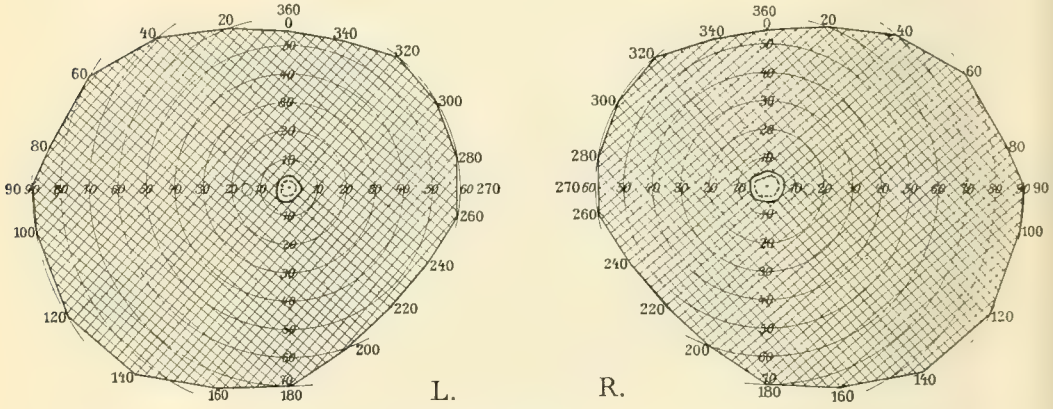

Fig. 261.

Minimales Gesichtsfeld bei tabischer Sehnervenatrophie.

die Augen lange zugehalten und geruht hat. Auch hat er häufig am Tage das Bedürfnis, die Augen zu schliessen, weil er nachher besser sieht.

Auf dem rechten, dem besseren Auge löst sich alles, sobald er längere Zeit einen Gegenstand fixiert, in Nebel auf. Dies Phänomen tritt beim Betrachten grösserer Gegenstände weniger intensiv auf, als beim Fixieren kleiner. Auch klagt Patient über zu lange Andauer der Nachbilder.

Herr A. H. Tabische Sehnervenatrophie. Patient sieht Nebel vor den Augen. Wenn die Sonne grell scheint, sieht er ganz schlecht. Bei künstlichem Licht sieht er verhältnismässig besser, als am Tage. Ebenso an trüben Tagen. Die ersten paar Worte im Satz kann er lesen, es verschwindet aber sehr bald alles, so dass das bedruckte Papier gleichmässig grau wird. Morgens ist sein Sehvermögen im allgemeinen besser.

Auch bei dem minimalen Gesichtsfelde Tabischer treten diese Adaptationsstörungen auf. Hier sind nach unserer Ansicht eben so viele centrifugale, dem Wiederersatze der verbrauchten Sehsubstanzen dienende Fasern zugrunde gegangen, dass der Wiederersatz der verbrauchten Sehsubstanzen zu langsam vor sich geht. Dadurch zeigt die Funktion im erhalten gebliebenen Gesichtsfelde oft sehr bald die charakteristischen Störungen. Wir lassen hier eine einschlägige Krankengeschichte bei einem Tabiker folgen:

H. B., 40jähriger Brothändler, klagt seit einem halben Jahre über Sehstörungen. Auch taumelt er öfter. Hatte einmal Gonorrhöe, aber nie einen Schanker. Hat, weil er früher Destillateur war, eine Zeitlang viel Alkohol konsumiert.

Kein Romberg; etwas Ataxie beim Kniefersenversuch. Linke Pupille weiter als die rechte. Die Patellar- und Achilllesreflexe fehlen beiderseits, auch mit Jendrassik; kein Tremor manuum. Sensibilitätsstörungen leichter Art am Leib und den unteren Extremitäten. Plantar- und Cremasterreflexe beiderseits vorhanden. Temperaturempfindung gut. Rohe Kraft gut. Durchschiessende Schmerzen in den Unterextremitäten. Keine Blasenstörungen. Beiderseits minimales Gesichtsfeld, vergl. Fig. 261 pag. 576. Papillen beiderseits blass. Die Sehschärfe beiderseits noch normal bei ausgeruhtem Auge und bei vorgehaltenem, leicht rauchgrauem Glas. Patient kann überhaupt nur im Freien sich bewegen, wenn er eine dunkle Brille trägt, weil sein Sehvermögen sonst durch Blendung erheblich leidet. Beim Lesen rasches Verschwinden der fixierten Wörter. Patient entzog sich der weiteren Beobachtung und gab sich einem „Naturarzt" in Behandlung.

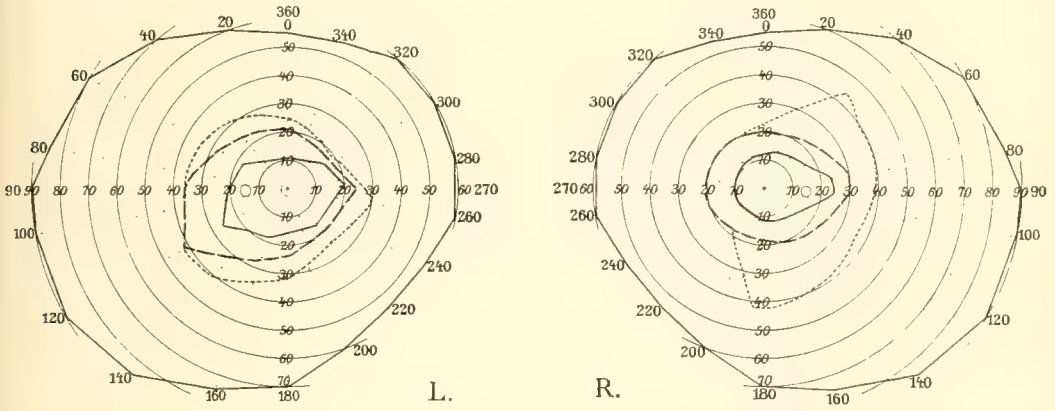

Fig. 262.

——— = Ausdehnung des Gesichtsfeldes im diffusen Tageslicht für 5 □ mm Weiss.
- - - - - - = „ „ „ nach 1stündigem Aufenthalt im Dunkeln.
· · · · · = „ „ „ „ 3 „ „ „ „

Ebenso auffällig treten diese Adaptationsstörungen hervor bei Patienten mit hochgradig konzentrischer Gesichtsfeldeinschränkung nach zum Stillstande gekommener neuritischer Atrophie beider Optici, bei denen auch die centrale Sehschärfe erhebliche Einbusse erlitten hat.

Seit Jahren beobachten wir einen 27jährigen Herrn, der nach einer in seinem 8. Lebensjahre überstandenen Meningitis cerebrospinalis epidemica eine neuritische Atrophie beider Papillen mit etwas unregelmässiger konzentrischer Einschränkung bis zum 30. Parallelkreise davongetragen hatte. Reduktion der Sehschärfe auf $^1/_3$. Im vergangenen Jahre akquirierte er Lues und erblindete 7 Monate darauf ganz rapid unter den Erscheinungen einer basalen gummösen Meningitis. Nach forcierten Zittmannschen Kuren gelang es uns, die Erblindung auf beiden Augen zu beseitigen, und das Gesichtsfeld stellte sich beiderseits bis zum 20. Parallelkreise wieder her, so dass Patient wieder allein gehen konnte. Die Sehschärfe erreichte aber nicht $^6/_{60}$, und die Farbenempfindung schien erloschen zu sein. An trüben Tagen befand er sich leidlich, an hellen Tagen wurde er aber dermassen geblendet, dass alles wie von einem hellen Nebel bedeckt erschien. Nach dreistündigem Aufenthalt (siehe Fig. 262) im absolut dunklen Zimmer und der dadurch gesetzten

Erholung seiner Retinae konnte man die Lichtempfindlichkeit temporär dermassen steigern, dass für kurze Zeit etwas grössere Druckschrift gelesen, und Farben wieder richtig unterschieden werden konnten.

Bei einem Herrn mit tabischer Sehnervenatrophie, der im diffusen Tageslichte nur noch zweifelhafte quantitative Lichtempfindung besass, gelang es uns sogar, durch mehrstündigen Aufenthalt im Dunkelzimmer am Dunkelperimeter wieder ein hochgradig konzentrisches Gesichtsfeld aufzunehmen bei Anwendung eines Quadrates Lichtfarbe von 20 mm Seitenlänge.

Es sei aber darauf hingewiesen, dass Fälle von beginnender tabischer Sehnervenatrophie vorkommen, bei welchen die eben geschilderten Adaptationsstörungen kaum merkbar hervortreten. Dies erklärt sich aus der Betrachtung des früher beschriebenen Falles, vergl. pag. 527 Fig. 243. Hier ist die degenerierte Partie im Vergleich zum Areal der gut erhaltenen Fasern relativ gering und nimmt nur die Peripherie ein.

Diese Beispiele und das seither Gesagte beweisen, wie sehr viel ausgeprägter bei der primären und der neuritischen Atrophie, sowie der chronischen retrobulbären Neuritis das Verhalten der centralen Sehschärfe, der Farbenempfindlichkeit und der Gesichtsfeldausdehnung durch den jeweiligen Zustand der Adaptation beeinflusst wird, als dies unter normalen Verhältnissen der Fall ist.

§ 422. Bei der **allgemeinen** Adaptationsstörung unterscheiden wir zwei Formen: eine angeborene und eine erworbene.

Bezüglich der angeborenen, auch kongenitale Hemeralopie genannt, wissen wir über die anatomische Ursache des Leidens nichts. Der Augenspiegelbefund erscheint normal, oder zeigt unwesentliche Veränderungen. Die centrale Sehschärfe und die Gesichtsfeldausdehnung im diffusen Tageslichte aufgenommen, können normal erscheinen. Bei Verminderung der objektiven Beleuchtung sinkt aber ganz unverhältnismässig rasch die centrale Sehschärfe, und schränkt sich das Gesichtsfeld aufs äusserste konzentrisch ein. Sinkt die objektive Beleuchtung bis zu einem gewissen Grade, bei welchem die Sehschärfe des normalen Auges und die Orientierung desselben im Raume noch kaum behindert erscheint, dann wird von derartigen Patienten überhaupt nichts mehr unterschieden, und sie tappen in absoluter Finsternis umher. Dabei zeigt im diffusen Tageslicht ein blaues Untersuchungsobjekt am Perimeter eine stärkere konzentrische Einschränkung, als ein gleich grosses rotes.

Eine dieser ganz gleiche Form kann durch schlechte Ernährung unter gleichzeitigen Blendungseinflüssen erworben werden, wie bei Matrosen auf Segelschiffen in den Tropen und bei den russischen Bauern zur Zeit der österlichen, strenge innegehaltenen Fasten.

Bei beiden Zuständen vollzieht sich der Erholungsvorgang der Netzhaut, am Försterschen Photometer im Dunkelzimmer beobachtet, viel langsamer, als im normalen Auge und erreicht überhaupt nur einen gewissen Grad. Der Erholungsvorgang bleibt also immer ein relativer im Gegensatze zum absoluten des normalen Auges. Die Diagnose dieses Zustandes ist nicht

mit Schwierigkeiten verknüpft, da sie in den Klagen der Patienten schon begründet liegt.

§ 423. Eine andere Form erworbener allgemeiner Adaptationsstörung beobachten wir bei den Neurosen, in specie bei der Hysterie. Die hier gewöhnlich unter der Bezeichnung nervöse Asthenopie zusammengefassten Erscheinungen bestehen in allgemeiner gleichmässiger konzentrischer Gesichtsfeldeinschränkung. Die Patienten klagen über Abnahme der centralen Sehschärfe, über Blendungserscheinungen schon im gewöhnlichen Tageslichte, über allzu leichtes Verschwinden der fixierten Gegenstände und über Bessersehen an trüben Tagen und in der Dämmerung. Auch diese Patienten sind also nyctalopisch.

Bei solchen rein funktionell nervösen Zuständen ist durch eine uns unbekannte Ursache der Wiederersatz des verbrauchten Stoffes der Sehsubstanzen

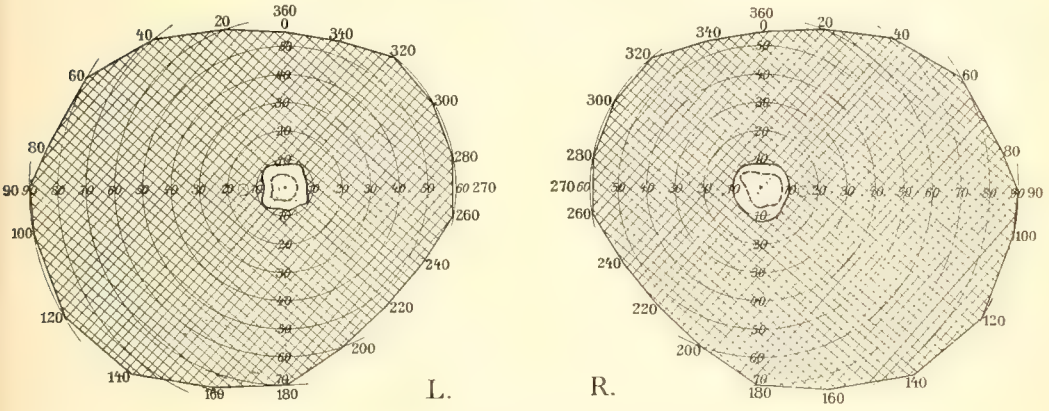

Fig. 263.

Minimales Gesichtsfeld bei einem Fall von Retinitis pigmentosa.

verlangsamt, und dadurch wird der gesamte Symptomenkomplex der nervösen Asthenopie hervorgerufen (vergl. Bd. III, pag. 322).

Eine eigentümliche Mischung der Symptome von Hemeralopie mit sinkender Lichtempfindlichkeit bei längerem Aufenthalt im Hellen beobachten wir bei denjenigen Formen von Retinitis pigmentosa, welche mit hochgradiger konzentrischer Gesichtsfeldeinschränkung einhergehen, aber noch gute centrale Sehschärfe besitzen, so z. B. in dem folgenden Falle:

Der Patient, ein 45jähriger, aus einer Ehe Blutsverwandter entsprossener Kaufmann, mit höchstgradig konzentrisch verengten Gesichtsfeldern bei Retinitis pigmentosa, aber noch fast normaler centraler Sehschärfe, kann sich im allgemeinen noch gut in ihm bekannten Räumen fortbewegen, bei fremden Leuten fällt er über Stühle und ihm im Wege stehende Gegenstände (Mangel an Orientierung im Raume). In der Dämmerung sieht er gar nichts mehr (Hemeralopie). Morgens, wenn er geschlafen hat, sieht er am besten. Arbeitet er dann auf dem Kontor, so merkt er, wie nach einer Stunde ein zunehmender heller Schleier die Gegenstände bedeckt (mangelhafter Wiederersatz des verbrauchten Stoffes der Sehsub-

stanzen), der sich steigert, wenn er die Arbeit nicht unterbricht. Er muss darum häufiger die Augen für längere Zeit geschlossen halten. Vergl. Fig. 263.

§ 424. Bei der reinen nervösen Asthenopie sind die klinischen Erscheinungen den Sehstörungen gewisser Formen von progressiver Sehnervenatrophie so ähnlich, dass beide Zustände in früheren Dezennien häufig zu diagnostischen Irrtümern Veranlassung gegeben haben. Dies konnte um so leichter zu einer Zeit geschehen, in welcher man z. B. von der Bedeutung der reflektorischen Pupillenstarre und der Patellarreflexe noch nichts wusste, über das Wesen der Hysterie nur ungenügende Erfahrungen besass, und überhaupt den übrigen Körpererscheinungen bei vorhandenen Sehstörungen nur geringe Aufmerksamkeit zuteil werden liess.

Wenn nun bei einer anämischen Hysterischen die Papillen blass waren, das Gesichtsfeld sich hochgradig konzentrisch verengt zeigte, und die centrale Sehschärfe schwer beeinträchtigt erschien, dann lag es nahe, derartige Sehstörungen als progressive Sehnervenatrophie zu deuten. Aber auch jetzt noch kommen wir zuweilen in die Lage, die Differentialdiagnose zwischen rein funktioneller Sehstörung und einer beginnenden progressiven Sehnervenatrophie bei Tabes nicht ohne weiteres stellen zu können. Wissen wir doch, dass häufig neben schweren organischen Läsionen des Nervensystems rein funktionell nervöse Störungen parallel verlaufen. Auch haben wir erfahren, dass bei einzelnen Fällen von Tabes mit progressiver Sehnervenatrophie ein Gesichtsfeld gefunden wird, das dem der allgemein gleichmässig konzentrischen Einschränkung bei Hysterie sehr ähnlich ist, und dass bei diesem Zustande die centrale Sehschärfe auch oft nur wenig oder gar nicht alteriert erscheint. Ausserdem können bei Tabes mit progressiver Sehnervenatrophie die Pupillen und Patellarreflexe normal gefunden werden. Es kann daher die Differentialdiagnose zwischen funktioneller Sehstörung und progressiver Sehnervenatrophie bei gewissen Fällen von Tabes und an gewissen Zeitpunkten der Krankheit auch jetzt noch grosse Schwierigkeiten bereiten.

Trotz dieser anscheinend so grossen Ähnlichkeit bestehen aber folgende, glücklicherweise meist sehr markante Unterschiede zwischen der progressiven Sehnervenatrophie und den rein funktionellen Sehstörungen:

1. Bei allen organischen Läsionen des Opticus beginnt einige Wochen nach dem Eintreten der Sehstörung die atrophische Verfärbung der Papille. Von den Kontinuitätstrennungen des Sehnerven im Canalis opticus z. B. wissen wir, dass spätestens drei Wochen nach erfolgter Schädelfraktur die Verfärbung der Papille ihren Anfang nimmt, um nach sechs Wochen das volle Bild der Atrophie darzubieten.

Auch für die Differentialdiagnose zwischen den Symptomen rein nervöser Asthenopie und einer beginnenden Opticusatrophie spielt das Aussehen der Papille eine Hauptrolle. Wenn nämlich die Tabiker wegen ihrer Sehstörung den Augenarzt zu Rate ziehen, ist die Papille meist schon lange verfärbt. Letztere Tatsache ist darin begründet, dass fast durchgängig die atrophischen

Veränderungen ringförmig in der äussersten Peripherie des Sehnervenquerschnittes beginnen (vergl. Fig. 252 pag. 564); denn hier sind die degenerativen Vorgänge am ältesten und intensivsten (vergl. Fig. 258 pag. 570). Wie wir bereits oben ausgeführt hatten, resultiert daraus eine periphere konzentrische Gesichtsfeldeinschränkung. Diese wird jedoch von dem Patienten nicht bemerkt wegen der noch normalen Sehschärfe und der noch relativ grossen Ausdehnung des Gesichtsfeldes bei meist völlig normalem Zustande des anderen Auges. Kontinuierlich, aber nur allmählich, vergrössert sich nun der Degenerationsring auf dem Opticusquerschnitt. Später wird dann meist durch Zufall die Erkrankung des Auges bemerkt, wenn entweder sektorenförmige Defekte im Gesichtsfeld dazu Veranlassung gegeben hatten, oder wenn die Degeneration das makuläre Areal befällt und durch Herabsetzung der centralen Sehschärfe den Patienten zum Arzte treibt. Zu diesem Zeitpunkte hatten aber schon lange die degenerativ veränderten Opticusfasern eine merkliche Verfärbung der Papille hervorgerufen.

Bei der nervösen Asthenopie wird niemals eine Atrophie der Papille eintreten, mag auch immerhin eine noch so hochgradige konzentrische Einschränkung gefunden werden, und dieser Zustand mit Herabsetzung der centralen Sehschärfe das ganze Leben andauern. Jedoch kann durch eine hochgradige Anämie der Papille, wie gesagt, eine Atrophie vorgetäuscht werden.

2. Organische Läsionen des Opticus zeigen meist unregelmässige konzentrische Einschränkungen mit einspringenden sektorenförmigen Defekten, während der Typus der nervösen Asthenopie das allgemein gleichmässig konzentrisch eingeschränkte Gesichtsfeld darstellt. Dies beruht (vergl. Band III pag. 324) auf dem Umstande, dass die ganze Netzhautfläche gleichmässig in ihrer Lichtempfindlichkeit herabgesetzt ist, und demgemäss die peripheren Zonen, ihrer geringeren physiologischen Dignität zufolge, früher für ein gleichgrosses weisses Untersuchungsobjekt eine relativ bedeutendere Unterempfindlichkeit zeigen als die der Fovea näher gelegenen und physiologisch besser ausgestatteten centralen Retinalzonen. Sofern jedoch bei der nervösen Asthenopie ein Gesichtsfeld mit ungleichmässig konzentrischer Einschränkung gefunden wird, liegt ein Fehler in der Deutung vor, denn dann sind die einspringenden Defekte bei der Untersuchung durch allzu leichte Ermüdbarkeit des Patienten hervorgerufen worden (Försterscher und Wilbrandscher Ermüdungstypus).

3. Ferner zeigen die nerv. asthenop. Sehstörungen nie einen hemianopischen Charakter, d. h. es treten nie isoliert auf den homonymen Gesichtsfeldhälften, oder isoliert auf den temporalen, die konzentrischen Einschränkungen auf, sondern sie befallen stets die beiden Hälften einer Retina gleichmässig. Wohl aber kann die allgemeine gleichmässige konzentrische Gesichtsfeldeinschränkung auf dem einen Auge sehr viel intensiver, als auf der anderen Seite ausgeprägt sein. Aus diesem Grunde können auch die Nervenbahnen, welche wohl zu dem Wiederersatze der verbrauchten Sehstoffe in den Stäbchen und Zapfen in Beziehung stehen (centrifugale Opticusfasern) der Halbkreuzung

im Chiasma wohl nicht unterworfen sein. Aus der Analogie mit Hemianästhesie bei Hysterie im Verein mit hochgradiger konzentrischer Gesichtsfeldeinschränkung auf Seite der intensiveren Sensibilitätsstörung könnte man auf eine Totalkreuzung dieser Fasergattung schliessen.

4. Wenn auch die allgemein konzentrische Gesichtsfeldeinschränkung noch so stark sein sollte, so macht die nervöse Asthenopie doch keine Orientierungsstörungen im Raum, weil sie nur die Folge einer temporären Herabsetzung der Lichtempfindlichkeit der ganzen Retina ist. Demzufolge ist das Gesichtsfeld hier durch Erholung auch der Erweiterung und völligen Restitution fähig.

5. Die Farbeneinschränkung im Gesichtsfelde ist hier ebenfalls stets eine allgemein gleichmässig konzentrische und steht im relativen Verhältnis zur Einschränkung für weisse Objekte. Es kommen also keine sektorenförmigen oder zonulären oder skotomartigen Gesichtsfelddefekte für Farben bei der nervösen Asthenopie vor, weil die Adaptationsstörungen nie lokale, sondern stets über die ganze Netzhautfläche gleichmässig verbreitete sind. Über das Zurückweichen der Farbengrenzen von der Peripherie des Gesichtsfeldes bei funktionellen und organischen Sehstörungen vergl. Bd. III, pag. 376.

6. Es wird bei der nervösen Asthenopie nie ein centrales Skotom beobachtet (wergl. Bd. III pag. 492). Im Gegenteil, immer ist hier die Farbenempfindung in der makulären Region stets am besten, daher auch nie exzentrisch fixiert wird. Indem nun viele Nervenkrankheiten organischer Natur im Beginne sowohl, wie bei vorgeschrittenem Leiden oft lange Zeit unter der Maske der Hysterie einhergehen, so ändert der Nachweis eines centralen Skotoms bei derartigen Fällen nicht allein mit einem Male die Diagnose, sondern wirft auch noch dazu ein Licht auf den pathologisch-anatomischen Vorgang, welcher der Sehstörung als solcher zugrunde liegt.

7. Auch Ringskotome werden nie bei der nervösen Asthenopie gefunden. Allerdings könnte das, bei manchen Zuständen allzuleichter Ermüdbarkeit hervorgerufene, von Wilbrand (933) beschriebene, oscillierende Gesichtsfeld ein derartiges Ringskotom vortäuschen. Hier sind aber die Skotome zu flüchtig, zu unbestimmt und veränderlich, als dass sie zu einer Verwechselung mit dem wirklichen Ringskotom führen könnten. Das letztere ist fast immer retinaler Herkunft (Chorioretinitis, Retinitis pigmentosa) und wird nur äusserst selten bei der multiplen Sklerose gefunden (vergl. pag. 498 § 346).

8. Am Dunkelperimeter untersucht, tritt bei dem allgemein gleichmässig konzentrisch verengten Gesichtsfeld der nervösen Asthenopie in gleichmässig wachsender Ausdehnung eine sog. Gesichtsfelderholung ein, mit anderen Worten es gebraucht das Gesichtsfeld relativ zur Intensität der Störung eine längere oder kürzere Zeit, bis die völlige Ausdehnung zur Norm erreicht wird. Dem gegenüber können die auf völligem Untergang der betreffenden Nervenfasern basierenden absoluten Gesichtsfelddefekte nach organischen Läsionen am Dunkelperimeter selbstverständlich nicht ausgeglichen werden, auch nach einer noch so langen Erholung der Netzhaut.

§ 425. Gewisse Schwierigkeiten macht oft auch die Differentialdiagnose zwischen Hysterie und multipler Sklerose, weil die auf anatomischen Veränderungen beruhenden Gesichtsfeldstörungen] bei der multiplen Sklerose zuweilen auch ohne ophthalmoskopischen Befund unter der Form der konzentrischen Gesichtsfeldeinschränkung auftreten, und die Sehstörung in ihrer Intensität schwanken kann. So hat Uhthoff bei zwei Beobachtungen von multilper Sklerose mit normalem ophthalmoskopischen Befunde unmittelbar hinter der Lamina cribrosa schon anatomische Veränderungen, wenn auch geringen Grades, nachgewiesen.

Dagegen ist das Auftreten einer partiellen Verfärbung der Papille und der Nachweis eines centralen Skotoms bei, sonst der Hysterie wie der multiplen Sklerose zukommenden Erscheinungen, ein sehr bedeutungsvolles differential-diagnostisches Merkmal zugunsten der letzteren Erkrankung.

Auch bezüglich der hysterischen Amaurose muss darauf hingewiesen werden, dass nach unserer Erfahrung gar nicht selten bei multipler Sklerose plötzliche, vorübergehende Erblindungen auftreten können. Es könnte aber dann vorkommen, dass auch die Pupille auf Licht nicht reagiert, ein Zustand, der aber auch als Spasmus der Irismuskulatur bei Hysterie vorgetäuscht werden könnte. Vergl. Fall B. K. pag. 485.

§ 426. Man darf nicht vergessen, dass bei Hysterischen auch hemeralopische Erscheinungen auftreten können, wie in dem folgenden Falle, wo man doch eigentlich Nyctalopie erwarten sollte:

Fräulein C. H., 17 Jahre alt, konnte namentlich abends von jeher schlecht sehen. Angeborene hochgradige Myopie. Patientin wird in der Dunkelheit leicht schwindelig, kann sich dann gar nicht orientieren und stösst überall an. Sie leidet viel an Herzklopfen, Kopfschmerzen und Kurzluftigkeit. In letzter Zeit Magenschmerzen, besonders nach dem Essen. Sie ist häufig unmotiviert verstimmt und weint ohne Grund. Hat oft Photopsien, Doppelsehen und Polyopie, rechts Ovarie. Rachenreflex fehlt, Kornealreflex etwas, Konjunktivalreflex deutlich herabgesetzt.

Pupillen gleichweit, prompte Reaktion. Augenspiegelbefund normal. Auffallende Herabsetzung der Schmerzhaftigkeit am behaarten Kopf. Lidflimmern, kein Romberg.

Am Dunkelperimeter anfänglich hochgradige konzentrische Gesichtsfeldeinschränkung. Nach $2^1/_2$ Stunden Aufenthalt im Dunkeln hatte sich das Gesichtsfeld beträchtlich ausgedehnt, aber noch nicht die Norm erreicht.

Die Hemeralopie war hier offenbar die Folge der hochgradigen Myopie, bei der wir ja nicht selten hemeralopische Erscheinungen beobachten.

Die Bedeutung der Pupillenreaktion für die Diagnostik der Sehstörungen.

§ 427. Beim Wechsel der Beleuchtung eines Auges tritt zunächst eine Bewegung der Iris auf und zwar eine Pupillenerweiterung bei Verdunkelung und eine Pupillenverengerung bei Beleuchtung. Aber die gleiche Irisbewegung wird auch durch Beleuchtung oder Verdunkelung des anderen Auges ausgeübt. Die erstere Pupillenreaktion wird die direkte, die zweite die konsensuelle genannt.

Wenn die Pupillenreaktion bei Tageslicht zweifelhaft erscheint, muss die Prüfung derselben im Dunkelzimmer am zweckmässigsten an der Westienschen Lupe vorgenommen werden. Ausserdem erscheint es oft nötig, den Patienten vor der Prüfung sich längere Zeit im Dunkelzimmer aufhalten zu lassen, um durch Erholung der Netzhaut eine möglichst ergiebige Kontraktion zu erzielen.

Die Reflexbahn, auf welcher die Pupillenbewegung erfolgt, besteht aus drei Abschnitten:

1. Aus den Sehnervenfasern, d. h. aus solchen, die als centripetalleitende Pupillenfasern anzusehen sind. Dieselben biegen vor dem Corpus geniculatum externum nach dem vorderen Vierhügel hin ab.

2. Aus dem vordern Vierhügel. Hier wirken Kollaterale der Sehnervenfasern auf die grossen Zellen oder Dendriten ein, von denen die Bogenfasern entspringen, die auf das Kerngebiet des N. oculomotorius einwirken. Dabei erhält der Sphinkterkern seine Erregungen von den centripetalen Pupillenfasern beider Seiten.

3. Von den Oculomotoriuswurzeln an bis zu ihrer Endigung in der Iris.

§ 428. Da die Pupillenfasern (vergl. Band III, 36 und 37 und 124 und 125) aus dem Tractus opticus vor dem Corpus geniculat. in der Richtung nach dem vorderen Vierhügel beiderseits abbiegen, wird bei einer totalen Leitungsunterbrechung der Sehbahnen kortikalwärts vom Corpus geniculatum externum, sowie der Sehcentren selbst die Pupillenreaktion intakt bleiben. Daher sehen wir bei kompleter homonymer Hemianopsie durch einen Herd im Occipitallappen die Pupillenreaktion auch bei Beleuchtung der ausser Funktion gesetzten Retinalhälften auftreten, während dieselbe bei einer homonymen Hemianopsie durch Unterbrechung der Leitungsfasern in einem Tractus opticus bei Beleuchtung der ausser Funktion gesetzten Retinalhälften nicht zustande kommt (hemianopische Pupillenreaktion, vergl. Band III, pag. 316).

Bei Erblindungen durch doppelseitige Hemianopsie zufolge von Herden kortikalwärts von den Corpor. geniculat. (beiderseitige Sehstrahlungen getroffen oder beiderseitige cortikale Centren oder das eine auf der einen, das andere auf der anderen Seite), bleibt also, sofern der Augenspiegelbefund normal ist, und kein retrobulbärer Herd im Nerv. opticus oder im Chiasma sitzt, die Pupillenreaktion normal, vergleiche die Fälle mit doppelseitiger Hemianopsie, pag. 348, Tabelle IV, Band III. Zu den dort erwähnten Fällen sind noch die folgenden hinzuzuzählen.

Nothnagel (821). Ein 46jähriger, bis auf zeitweise auftretende Kopfschmerzen stets gesund gewesener Mann erblindete plötzlich bei vollständig erhaltenem Bewusstsein. Der etwas demente Patient zeigte vollkommen gesunde innere Organe; ophthalmoskopischer Befund normal, Pupillen von wechselnder Weite, rechts Pupille träger reagierend als links.

Bouveret (822) beschreibt einen Fall von plötzlicher totaler Erblindung ohne sonstige Erscheinungen von Lähmung, veranlasst durch eine nur wenige Tage vor dem Tod des Patienten eingetretene Embolie der beiden hinteren Gehirnarterien und

dadurch bedingte Erweichungsherde im Gebiete des rechten und linken Hinterhauptslappens von beträchtlicher Ausdehnung, ohne Erweichung der darunter gelegenen weissen Substanz. Die übrigen Gehirnteile zeigen keinerlei Veränderung mit Ausnahme eines wohl erst kurz vor dem Tode eingetretenen Ödems. Pupillenreaktion erhalten.

Sharkey (823) konstatierte bei einem 6jährigen Kinde eine rechtsseitige Hemiplegie mit Kontraktur und doppelseitiger Taub- und Blindheit. Bei längerer Belichtung fand eine geringe Pupillenreaktion statt. Die Sektion ergab links eine Zerstörung des Gyrus centralis anterior und posterior, des Lobulus parietal. inf., des Gyrus angularis und des grössten Teils des Temporallappens; rechts Zerstörung des Lobulus parietal. inf., des Gyrus angularis, des Gyrus temporalis superior und zum Teil des Gyrus temporalis medialis. Der Hinterhauptslappen war beiderseits normal. Die Erweichung war links sehr tief, rechts auf die Rinde beschränkt.

Jessop (824) veröffentlicht 2 Fälle, in welchen die Pupillenreaktion ganz erhalten war, obgleich eine Erblindung bestand. Im ersten Falle war ein 16jähriger Knabe 2½ Jahre blind, angeblich wegen einer Gehirngeschwulst.

Critchett (825) berichtet über eine Schussverletzung der Hinterhauptsgegend bei einem englischen Offizier in Südafrika. Patient verlor sofort das Sehvermögen und war nach ½ Stunde bewusstlos. Das Koma dauerte 8 Tage. Pupille und Augenhintergrund normal. Das Sehen nahm allmählich zu bis $S = \frac{6}{6}$, schliesslich fehlte der grösste Teil der unteren Hälfte des Gesichtsfeldes. Die Kugel hatte den Schädel durchquert und musste den vorderen Teil der rechten mittleren Occipitalwindung, den rechten Cuneus durchsetzt und den linken Cuneus an der Spitze des linken Occipitallappens getroffen haben.

Laas (826) berichtet über einen Fall (5jähriges Kind) von Erblindung nach Meningitis cerebrospinalis epidemica. Ophthalmoskopischer Befund normal. Pupillen normal weit und reagierend. L. meint, dass die Ursache der Erblindung in einer Störung der Sehsphäre beruhe.

Uhthoff (827) stellte ein 7jähriges Mädchen vor, das vor 3 Jahren im Anschluss an eine fieberhafte Erkrankung erblindete. Hauptsymptome waren: heftige Kopfschmerzen, Nackensteifigkeit, Krämpfe und Bewusstlosigkeit. Der ophthalmoskopische Befund war normal, die Pupillen reagierten gut. Es wurde eine doppelseitige Erkrankung der Sehcentren im Anschluss an epidemische Cerebrospinalmeningitis angenommen.

§ 429. Es können aber auch Fälle auftreten, bei welchen die Diagnose der cerebralen Amaurose klar liegt und trotzdem die Pupillenreaktion entweder aufgehoben oder doch sehr beeinträchtigt ist, wie z. B. in der folgenden Beobachtung von Basevi (828).

Ein 12jähr. Knabe erlitt durch ein auf den Hinterkopf gefallenes Holzstück eine Wunde in der Gegend der linken Fissura parieto-occipitalis, die später eiterte. Einige Stunden nach dem Trauma wurde vollständiger Verlust des Sehvermögens bemerkt neben konvulsivischen Zuckungen der Glieder rechts, schwächer links, und Verlust des Gehörs. Einige Monate später bestand neben Kopfschmerzen, Erbrechen, Schwindel, mässiger Hemiparese und Hemianalgesie rechts, noch vollständige Blindheit, beiderseitige Mydriasis, aber langsame Pupillenreaktion auf Licht, dazu Neuritis optica. Patient entzog sich der weiteren Beobachtung.

Hier war durch das Trauma eine doppelseitige Hemianopsie durch Läsion der Sehstrahlungen in den Hinterhauptslappen erfolgt. Daneben war aber vielleicht ein beiderseitiges Scheidenhämatom aufgetreten, welches die beiderseitige Neuritis optica zur Folge und durch Druck auf die optische Leitung die Schwerbeweglichkeit beider Pupillen verursacht hatte. Letztere hatte also eine periphere Ursache, während der eigentliche Grund

für die Sehstörung in einer Läsion des Hinterhauptlappens zu suchen war.

§ 430. Umgekehrt kann bei beiderseitiger cerebraler Erblindung der Augenspiegelbefund hochgradig pathologisch sein, ja sogar neuritische Atrophie bestehen und trotzdem die Pupillenreaktion erhalten geblieben sein, wie bei dem Falle, welchen Stood (830) beobachtet hatte.

Doppelseitige Amaurose bei einem 4monatlichen Knaben. Stirnlage. 4tägige Wehen. Der Schädel war ganz in die Länge gezogen; der Schädel ist auch jetzt noch nach rechts hoch und kurz. Die Nähte sind meist verknöchert. Bei erhaltener direkter Pupillenreaktion beiderseits papillitische Atrophie. Papillen grau mit verwaschenen Grenzen.

Hier war wohl ebenfalls vielleicht durch Scheidenhämatom die Neuritis optica hervorgerufen worden. Die restierende papillitische Atrophie hatte aber die Leitung in den beiden Sehnerven nicht zur völligen Degeneration gebracht, daher der erhaltene Pupillenreflex, während die Ursache der doppelseitigen Amaurose wohl in einer Vernichtung der intracerebralen Sehbahnen resp. der Sehcentren selbst bestand. Auch die folgende Beobachtung von Heinersdorf (831) wäre hierher zu zählen.

Plötzliche Erblindung eines 52jährigen Mannes. Pupillen weit und träge reagierend. Ophthalmoskopischer Befund normal. Leistenabszess. Die Sektion ergab einen Leberabszess, sowie eine Abszesshöhle durch den ganzen linken Occipitallappen, rechts durch die vorderen Zweidrittel (metastatische Abszesse). Ausserdem war die Gehirnbasis mit graulichen Massen bedeckt.

Hier lag also das erschwerende Moment für die Pupillenbewegung in der eitrigen Meningitis an der Basis.

Uhthoff (890) beobachtete folgenden Fall.

Bei einem $4^1/_2$ jährigen Kinde B. L. mit doppelseitiger Atrophie der Papillen war beiderseits eine deutliche Pupillenreaktion auf Licht vorhanden, obschon das Kind seit ca. $^1/_4$ Jahr durchaus das Wahrnehmungsvermögen für jeglichen Lichtschein verloren hatte. Im März 1881 erkrankte dasselbe nach Angabe der Mutter mit Zittern in den Händen und Schwanken beim Stehen. Hierzu gesellte sich bald darauf Kopfschmerzen, Erbrechen, Ohrenreissen, Dysurie und Anurie. Während dieser durch Wochen hindurch bestehenden Krankheitserscheinungen verschlechterte sich das Sehen allmählich, bis vor $^1/_2$ Jahr nach Angabe der Mutter auch jeglicher Lichtschein verloren ging.

Bei einem anderen Fall Uhthoffs zeigte ein 6 Monate altes Kind keine Spur von Lichtschein, auch nicht der Schein einer hellen Lampe wurde mit den Augen verfolgt.

Ophthalmoskopisch sah man beiderseits eine deutliche atrophische Verfärbung der Papillen, dieselben sind scharf begrenzt. Die Pupillenreaktion auf Licht ist erhalten, das Verhalten der Pupillen auch sonst normal.

Im 2. Monat soll das Kind 8 Tage lang an Kopfkrämpfen gelitten haben. Es bestand eine Schädeldeformität, welche auf eine unvollkommene Entwickelung des Hinterhauptslappens der Grosshirnhemisphären und somit der Sehcentren schliessen liess.

Diese in Beziehung auf die erhaltene Pupillenreaktion schwer zu deutenden Fälle dürften vielleicht darin ihre Erklärung finden, dass die zur Sehleitung bestimmten Opticusfasern eine grössere Vulnerabilität besitzen und daher früher zugrunde gehen, als die widerstandsfähigeren Pupillenfasern. Wir beobachteten dieses Faktum bei einem Tabiker mit doppelseitiger Opticusatrophie, bei dem das Sehvermögen und die Pupillenreaktion völlig erloschen

war. Nach einem mehrstündigen Aufenthalt im Dunkeln kehrte die Pupillenreaktion wieder, während die Amaurose unverändert blieb. Anderenfalls müsste man annehmen, dass centralwärts von den Vierhügeln gelegene Herde beide Sehstrahlungen resp. Sehcentren zugrunde gerichtet und dadurch doppelseitige Amaurose hervorgebracht hatten, während durch eine periphere doppelseitige Neuritis mit dem ophthalmoskopischen Bilde der Atrophie nicht alle Leitungsfasern zwischen Retina und Vierhügel zerstört worden waren, so dass eben noch die Pupillenreaktion bei Belichtung der Retina vor sich gehen konnte.

§ 431. Bei Amaurose nach doppelseitiger Hemianopsie, entstanden durch Läsion der Sehstrahlungen auf der einen und der Tractusbahnen auf der anderen Seite, wie einen solchen Fall Wernicke (833) beschrieben hat, wäre trotz der Blindheit durch die hemianopische Pupillenreaktion festzustellen, auf welcher Seite die Tractusaffektion zu suchen sei.

§ 432. In die Lage versetzt zu werden, eine Differentialdiagnose zu stellen zwischen doppelseitiger hysterischer Amaurose und der Blindheit durch doppelseitige Hemianopsie nach Herden, welche auf die Occipitallappen beschränkt sind, und die sonst weiter keine Herderscheinungen ausser den Sehstörungen verursachen, gehört nicht zu den medizinischen Unmöglichkeiten. Weil sich hier keine maassgebenden differenzierenden Momente aufstellen lassen, muss die Beurteilung des ganzen Krankheitsbildes für die Differentialdiagnose herangezogen werden.

So begründete Hirsch (913) die Annahme einer hysterischen Amaurose beider Augen bei einem 13jährigen Knaben vor allem mit der Polyopia monocularis, die im Beginne bestanden hatte, ferner mit dem wechselvollen Verlauf der Erblindung — ein Auge wurde nach 5 Wochen sehend, um dann wieder zu erblinden — und der Erblindung nach Atropinisierung. Nach Wiederkehr des Sehvermögens bestand hochgradige Einschränkung des Gesichtsfeldes, das sich allmählich erweiterte. Die Therapie war eine suggestive.

Vetter (914) beobachtete bei einem 35jährigen Mann eine in Anfällen aufgetretene Erblindung (bald ein-, bald doppelseitig), die bei dem negativen Augenspiegelbefund und dem Vorhandensein von hysterischen Erscheinungen (Globus, Clavus, gesteigerte Patellarreflexe und linksseitige Hemihyperästhesie) als hysterisch betrachtet wurde.

Für eine hysterische Amaurose sprechend, wenn auch nicht als pathognomonisches Symptom, wäre ein intermittierendes Erblinden auf einem Auge anzuführen, ferner das plötzliche Einsetzen derselben und wie Jolly (920) glaubt, besonders nach schweren hysterischen Anfällen, oder unserer Erfahrung zufolge nach höchst unbedeutenden Traumen. Ferner die Dauer der Erblindung, da dieselbe meist nur Wochen oder Monate anhält, die Zugänglichkeit gegenüber der Suggestion, der normale Augenspiegelbefund und das normale Verhalten der Pupillen. Es können aber hier sowohl Spasmen des Dilatator, wie des Sphincter pupillae bestehen, und die ersteren eine Lähmung der Pupille, die anderen eine reflektorische Starre auf Licht vortäuschen. Kron (921) hat das ganze einschlägige Beobachtungsmaterial in dieser Hinsicht zusammengestellt. Wecker (834) will bei einer typisch Hysterischen eine

derartige Erblindung beobachtet haben, die monatelang anhielt. Vergl. Binswanger (1436).

§ 433. Blutungen in die optischen Bahnen in der Nähe des Pupillencentrums können doppelseitige plötzliche Erblindung als Nachbarschaftssymptom, und erschwerte oder fehlende Pupillenreaktion bewirken:

wie z. B. in dem Falle Chauffard (832) mit plötzlicher Erblindung, in welchem bei der Autopsie keine Veränderungen der Gehirnrinde, sondern eine Zerstörung der vom Sehhügel herleitenden optischen Fasern durch Bluterguss gefunden wurde, und zwar auf der linken Seite eine geringere Zerstörung, als auf der rechten Seite.

Vielleicht gehört auch hierher die folgende Beobachtung von Hallopeau (845).

Bei einem 83jährigen, mit Aortenstenose behafteten Patienten trat plötzlich vollständige Erblindung auf mit negativem ophthalmoskopischen Befunde und Reaktionslosigkeit der Pupillen. Bald darauf entwickelten sich choreaartige Zuckungen in der linken Körperhälfte. 4 Tage später stellte sich eine Besserung ein, und schwand allmählich die Blindheit. Hallopeau glaubte annehmen zu müssen, dass eine Embolie in eine der 3 Arterienstämme stattgefunden hätte, welche die Corpora quadrigemina versorgen.

Peltzer (846) beobachtete einen Fall von doppelseitiger Erblindung, ohne ophthalmoskopischen Befund, dessen Diagnose intra vitam unsicher blieb, bis sich bei der Sektion eine Embolie der Art. basilaris mit Erweichungsherden im hinteren unteren Drittel der Thalami optici und beginnende Erweichung in den Vierhügeln herausstellte. Da Nierenschrumpfung angenommen werden musste, war trotz fehlender Pupillenreaktion eine Weile an urämische Amaurose gedacht, aber diese Annahme wieder aufgegeben worden, weil das Sehvermögen sich nicht wieder herstellte.

Auch ist Erblindung durch doppelseitige Hemianopsie mit reflektorischer Pupillenstarre beobachtet.

So berichtet Josserand (847) über eine kortikale Blindheit mit reflektorischer Pupillenstarre. Die Autopsie ergab ein Atherom der Arteria basilaris und der hinteren Cerebralarterien, sowie anschliessend daran eine Erweichung beider Hinterhauptslappen.

Pauly (848) berichtet über einen gleichen Fall.

§ 434. Bei plötzlicher doppelseitiger Erblindung mit Aufhebung der Pupillenreaktion dürfen wir einen plötzlichen Druck auf das Chiasma und Leitungsunterbrechung in diesem annehmen. Vornehmlich wäre dabei an eine Zunahme der Cerebrospinalflüssigkeit (Meningitis serosa Quincke) zu denken bei Individuen, bei welchen der Recessus des III. Ventrikel (vergl. Band III, pag. 115) in grosser Breite auf der Oberfläche des Chiasmas aufsitzt. Für diese Annahme scheint auch eine Beobachtung Schmidt-Rimplers (835) von urämischer Amaurose mit fehlender Pupillenreaktion und geröteten, leicht getrübten, etwas geschwellten Papillen, zu sprechen.

Einen anderen, vielleicht hierher gehörigen Fall beschreibt Woinow (836).

Amaurosis transitoria bei einer jungen Dame, welche nach einer Erkältung — sie wurde gleich darauf von akutem Rheumatismus befallen — für 20 Stunden jeden Lichtschein verlor. Die Pupillen waren unbeweglich. Ophthalmoskopisch nichts

Abnormes. Nach 20 Stunden kehrte der Lichtschein wieder, und die Sehschärfe besserte sich schnell, so dass nach 72 Stunden Jäger Nr. 3 gelesen wurde.

Knapp (837) erwähnt einen Fall von plötzlicher Erblindung mit Stauungspapille und Unbeweglichkeit der Pupillen bei einem 40jährigen Manne ohne nachweisbare Ursache mit Ausgang in Atrophie.

Vielleicht gehört auch der folgende Fall von Schiess-Gemuseus (839) hierher.

Ein 9jähriger Knabe erblindete nach vorausgegangenem Kopfschmerz. Pupillen erweitert, reagieren aber ein wenig. Rechte Papille stark getrübt und geschwellt, starke Venenfüllung, linke Papille leicht getrübt. Nach einigen Tagen kehrte etwas Sehvermögen zurück, doch wurden Farben nicht richtig bezeichnet.

Der Spiegelbefund besserte sich. 3 Wochen nach der Aufnahme war S = 2/3. Grün wurde noch für Grau gehalten.

§ 435. Bei basalen Affektionen kann der Reflexbogen auch an zwei Stellen zugleich unterbrochen sein und zwar im Opticus resp. Chiasma und im Nerv. oculomotorius, wie wir dies bei den basalen Affektionen durch Lues nicht so selten zu sehen bekommen.

So beobachtete Demicheri (838) bei einem syphilitisch infizierten Manne zunächst eine Herabsetzung der Sehschärfe mit konzentr. Gesichtsfeldeinschränkung bei atrophischer Verfärbung der Papillen, besonders auf ihrer temporalen Hälfte. Plötzlich trat Erblindung auf (völliger Verlust der Lichtempfindung) mit Pupillenstarre und Lähmung des III. und VI. Gehirnnerven. Allmählich stellte sich das Sehvermögen wieder her mit Zurückbleiben einer rechtsseitigen Hemianopsie.

Hier wurde eine Erkrankung anfänglich der beiden Tractus angenommen, später des linken, mit Zerstörung desselben. Wegen der konzentrischen Einschränkung könnten aber auch beide intrakraniellen Sehnerven befallen gewesen sein, und später eine Erkrankung des Tractus sich entwickelt haben.

§ 436. Ist der Reflexbogen in der Netzhaut, in der Papille, oder im Sehnerven der einen Seite, z. B. links unterbrochen, dann unterbleibt bei Beleuchtung des linken Auges der direkte Pupillenreflex auf dem linken und der konsensuelle auf dem rechten Auge. In diesem Falle wird aber vom rechten Auge her die direkte Reaktion der rechten und die konsensuelle der linken erhalten sein, weil der Reflexbogen: rechte Retina — rechter Opticus — rechter Pupillenkern — linker Pupillenkern — linker N. oculomotorius — linke Iris freigeblieben war. Meist wird in diesem Falle die ophthalmoskopisch konstatierte totale Atrophie der Papille des linken Auges den Grund für das Ausbleiben des direkten Pupillenreflexes auf dem linken Auge dartun. Ist jedoch der Augenspiegelbefund temporär normal, dann kann nur weit hinten im Sehnerven entweder eine Kontinuitätstrennung dieses Gebildes, oder eine Hemmung der Leitungsfähigkeit durch Druck oder Entzündung stattgefunden haben. Es wird sich also dann, wenn inzwischen nicht die Restitution des Sehvermögens erfolgt war, nach einigen Wochen die Verfärbung der Papille durch deszendierende Atrophie feststellen lassen.

§ 437. Bei der einseitigen hysterischen Amaurose reagiert die Pupille des anscheinend erblindeten Auges direkt sowohl, wie konsensuell. Eine einseitige cerebrale Blindheit gibt es nicht (vergl. Fall Schweigger pag. 563 § 409).

§ 438. Besteht eine Lähmung des Pupillenkerns z. B. auf der linken Seite bei normaler Sehschärfe, dann ist die direkte vom linken Auge, sowie die konsensuelle Reaktion der linken Pupille bei Beleuchtung des rechten Auges aufgehoben. Auch bei Beleuchtung des linken fehlt die konsensuelle Reaktion des rechten in einem solchen Falle, weil der Reflexbogen vom linken Opticus durch das linke Pupillencentrum nach dem rechten hingeht, das letztere aber zerstört ist.

§ 439. Die reflektorische Pupillenstarre findet sich bei Tabes, bei Paralyse, bei cerebrospinaler Syphilis, bei multipler Sklerose und bei Alkoholismus.

Sie ist eines der Frühsymptome der Tabes und findet sich hier in 70—80% der Fälle. Reflektorische Pupillenstarre, Fehlen der Patellarreflexe und Verfärbung der Papillen mit konzentrischer Gesichtsfeldeinschränkung resp. sektorenförmigen Defekten und Herabsetzung der centralen Sehschärfe ist ein Symptomenkomplex, der in den meisten Fällen auf Tabes hinweist, aber auch bei cerebrospinaler Syphilis gefunden werden kann. Die Differentialdiagnose macht dann hier oft grosse Schwierigkeiten. Vergl. pag. 534 § 377.

Springende Mydriasis soll für beginnende Paralyse sprechen.

Gilbert-Ballet (851) untersuchte 35 Paralytiker auf Störungen von seiten der Augen und fand bei 17 keine Abnormität, abgesehen von Miosis, aber ohne Pupillenstarre bei Dreien.

Die übrigen 15 verteilten sich folgendermaassen:

Parese der Reaktion auf Lichteinfall = 1 Fall.

Vollständige Pupillenstarre bei Lichteinfall = 9 Fälle (2 mit gleichen, 7 mit ungleichen Pupillen).

Pupillenstarrre bei Lichteinfall und Akkommodationsparese = 1 Fall.

Pupillenstarre bei Lichteinfall u. Akkommodationsparalyse = 1 Fall einseitig, 3 Fälle doppelseitig.

Marie (852) untersuchte 300 mit progressiver Paralyse behaftete Kranke. 284 wurden auf das Verhalten der Pupille geprüft und bei 116 wurde eine Ungleichheit der letzteren gefunden, bei 72 waren die Pupillen gleichmässig eng. 18 mal fand sich eine Atrophie der Sehnerven, 7 mal einseitig, 11 mal doppelseitig.

Die Sehstörungen und die Sehnenreflexe.

§ 440. Unter Reflex versteht man die Zurückstrahlung einer von der Peripherie des Körpers ausgegangenen und den Centralorganen des Nervensystems zugeleiteten Erregung auf andere periphere Organe. Hierbei ist die ausstrahlende Erregung durchaus nicht äquivalent der zugeführten, sondern sie übertrifft dieselbe in den meisten Fällen. Es muss demnach bei der Reflexbewegung eine Auslösung von Spannkräften stattgefunden haben.

Während nun die bekannten Reflexbewegungen wie Lidschlag, Pupillenverengerung, Schlucken, Husten, Niesen etc. sich als sinnvoll koordinierte

Zweckmässigkeitseinrichtungen ohne weiteres erkennen lassen, ist die Bedeutung der diagnostisch so wichtigen Sehnenreflexe durchaus noch nicht geklärt, ja wie Bunge sagt, völlig rätselhaft.

§ 441. Man versteht unter Sehnenreflexen seit der im Jahre 1875 erfolgten Beschreibung derselben durch Erb und Westphal Muskelzuckungen, welche durch einen Schlag auf die entsprechende Sehne erzeugt werden.

Strümpell (855) äussert sich über die Sehnenreflexe in folgender Weise: „Man hat gemeint, die reflektorische Zusammenziehung des Quadriceps bei einer plötzlichen Anspannung seiner Sehne könne uns bei plötzlichem Straucheln vor dem Falle bewahren. Wohl mag in einer derartigen Regelung der Bewegung die ursprüngliche Bedeutung der Sehnenreflexe zu suchen sein. Dass die Sehnervenreflexe aber auch jetzt noch beim Menschen diese Aufgabe zu erfüllen haben, erscheint ganz zweifelhaft, wenn man bedenkt, wie zahlreiche Menschen mit fehlenden Patellarreflexen (bei beginnender oder rudimentärer Tabes, nach abgelaufenen Neuritiden usw.) nicht die geringste Unsicherheit ihrer Körperbewegungen, oder eine besondere Gefährdung dabei darbieten. Und welchen Zweck sollten die mannigfaltigen, aber sehr inkonstanten Sehnenreflexe an der oberen Extremität des gesunden Menschen haben? Auch sie kommen gewiss grössten Teils nur dann gewissermaassen zufällig einmal zum Vorschein, wenn der Perkussionshammer eines untersuchenden Arztes die Sehne eines Armmuskels oder einen Vorsprung der Armknochen trifft. Dass die notwendigen anatomischen Wege für alle diese Reflexe vorhanden sind, weist darauf hin, dass diese Reflexe in der phylogenetischen Reihe früher einmal von Bedeutung waren, während sie jetzt gegenüber den „centralen Reflexen“ d. h. den komplizierteren und zweckentsprechenderen, geordneten Abwehr- und Schutzbewegungen ganz in den Hintergrund getreten sind. Darum kann man zahlreiche Reflexe, wie anfangs erwähnt, gewissermassen als „rudimentäre Funktionen“ bezeichnen. Je höher die Organisation entwickelt ist, um so mehr verlieren die rein spinalen Reflexe, deren anatomische Grundlage durch die ursprüngliche segmentäre Anordnung des Tierkörpers bedingt ist, an Bedeutung.“

Nach Sternberg (856) jedoch, dem wir die eingehendste Monographie über die Sehnenreflexe verdanken, bilden letztere einen Apparat zur reflektorischen Fixation der Gelenke bei Stössen und Zerrungen, eine Schutzvorrichtung des Organismus, um seine Gelenke unversehrt zu erhalten. Diese reflektorische Fixation der Gelenke durch die Sehnenreflexe kommen nicht nur bei Stössen durch äussere Gewalt zur Wirkung, sondern auch in jenen Fällen, in denen die eigenen energischen Bewegungen auf plötzlichen Widerstand stossen. Dies ist beim Gange der Fall. Hier sollen die langen Knochen der Beine bei jedem Auftreten einen Stoss in der Richtung ihrer Längsachse erfahren. Ein solcher Stoss sei aber vorzugsweise zur Auslösung des Knochenreflexes geeignet. Dieser besorge daher bei jedem Auftreten eine automatische Fixation der Extremität, was von Exner (857) speziell hervorgehoben wurde mit dem Hinweis, dass sie sich namentlich bei Fehltritten bemerkbar mache.

Möge nun der Zweck der Sehnenreflexe sein, welcher er wolle, jedenfalls steht fest, dass dieselben für die Erkenntnis der krankhaften Zustände im Nervensystem von der grössten Bedeutung geworden sind. Daraus folgt auch unmittelbar ihre hohe Wichtigkeit für die Diagnostik der Sehstörungen.

§ 442. Der wichtigste aller Sehnenreflexe ist der Patellarreflex oder das Kniephänomen Westphals.

Schlägt man mit dem Ulnarrande der Hand, oder besser mit dem Perkussionshammer auf die Patellarsehne, so zieht sich der Quadriceps femoris zusammen und schleudert den Unterschenkel nach vorne.

Während Westphal den reflektorischen Charakter des Kniephänomens leugnete, indem er glaubte, dass dasselbe auf einer direkten Erregung des Muskels beruhe, erblickte Erb in demselben einen einfachen Reflex. Die neuesten Untersuchungen sprechen zugunsten der Erbschen Auffassung.

Der Schlag auf die Sehne wird als Reiz vom centripetalleitenden sensiblen Nerven durch die hintere Wurzel nach dem Reflexcentrum im Rückenmark geleitet, und von da gelangt derselbe durch die vorderen Wurzeln in den centrifugalen motorischen Nerven nach den entsprechenden Muskeln. Das Reflexcentrum liegt zwischen den hinteren und vorderen Wurzeln und bildet mit denselben den sogenannten Reflexbogen.

Die Sehnenreflexe können normal, verstärkt, gesteigert, abgeschwächt oder aufgehoben sein, und zwar sowohl einseitig wie doppelseitig.

§ 443. Für die Steigerung der Sehnenreflexe ist es nach Sternberg schwer eine Grenze zwischen Normalem und Pathologischem zu ziehen. Patellarreflex von leicht klonischer Form der Kontraktion kommt auch bei Gesunden, namentlich bei stärkerer Ermüdung, öfters vor. Auch bei Schwächezuständen und mässigem Fieber beobachtet man dasselbe.

Bei peripherer Erkrankung im sensorischen Teil des Reflexbogens kann durch Bahnung eine Reflexsteigerung resultieren (Gelenk- und Knochenerkrankung, Neuritis, Kompression durch Tumor [Cauda equina]).

Bei Vergiftungen (Urämie, Bleiintoxikation) beobachtet man nicht selten ebenfalls gesteigerte Reflexe.

Der Patellarreflex[1]).

a) Steigerung der Patellarreflexe.

§ 444. Steigerung der Patellarreflexe muss man mit grosser Vorsicht verwerten, da dieselbe wie gesagt bei einer allgemeinen Steigerung der Reflexerregbarkeit angetroffen wird. Ebenso bei den funktionellen Nervenerkrankungen der Neurasthenie und Hysterie.

---

[1]) Es ist uns wohl bewusst, dass von manchen Autoren (siehe S. 594 unten) der Achillesreflex für ebenso wichtig gehalten wird, wie der Patellarreflex. Da jedoch über das Verhalten des ersteren noch nicht eine so ergiebige Literatur vorliegt wie betreffs des Patellarreflexes, so haben wir uns hier auf letzteren beschränkt.

Am häufigsten findet man eine Steigerung der Patellarsehnenreflexe durch Wegfall cerebraler Hemmung infolge einer Läsion der Pyramidenbahn und zwar

1. bei Hirnerkrankungen: so bei dem Hydrocephalus, bei der Diplegia cerebralis, bei der progressiven Paralyse, bei Tumoren und Abszessen in einer Hemisphäre mit Druck auf die andere, oder beim Sitz in beiden Hemisphären.

2. bei Rückenmarksaffektion, bei der Myelitis, bei der multiplen Sklerose, bei der amyotrophischen Lateralsklerose, kurz bei allen spinalen Erkrankungen, bei welchen die Pyramidenseitenstränge affiziert sind, so besonders bei der spastischen Spinalparalyse.

Im Reflexcentrum selber kann durch einen Reizzustand eine isolierte Steigerung des betreffenden Sehnenreflexes zustande kommen, so bei der Myelitis, Syringomyelie, Lues, multiplen Sklerose etc.

Sehstörungen bei gesteigerten Patellarreflexen.

Bei den unter 1. angeführten Krankheiten können die event. vorhandenen Sehstörungen ausschlaggebend für die Diagnose werden. Es ist das so einleuchtend, dass es unnötig sein dürfte, hier im einzelnen darauf einzugehen.

Von den unter 2. genannten Affektionen zeichnet sich die multiple Sklerose vor allen Dingen durch charakteristische Sehstörungen: wie centrale Skotome aus, und kann sie dadurch von den sonst oft recht ähnlichen spinalen Erkrankungen unterschieden werden.

b) Das Fehlen der Patellarreflexe.

§ 445. Die Feststellung des Vorhandenseins des Patellarreflexes ist so wichtig, dass man mit Hülfe verschiedener Methoden (im Liegen, Sitzen, unter Benutzung des Jendrassikschen Handgriffs) versuchen muss, das Kniephänomen hervorzubringen, bevor man erklärt, dass der Patellarreflex fehle. Allerdings muss man dabei berücksichtigen, ob nicht etwa eine mechanische Ursache dem Fehlen des Kniephänomens zugrunde liege, wie z. B. eine Erkrankung des Kniegelenks, oder der Patellarsehne, oder endlich der Kniescheibe selbst. Oppenheim macht in seinem bekannten Lehrbuche darauf aufmerksam, dass eine Ansammlung von Fett oder Ödem die Ursache der fehlenden Zuckung sein könne. Ja es gäbe einzelne Individuen, bei denen die Patellarsehne so kurz sei und so tief liege, dass sie mit dem Hammer kaum getroffen werden könne. Hierbei möge noch bemerkt werden, dass der Patellarreflex in seiner Intensität bei den verschiedenen Individuen schwankt, und dass man bei der Untersuchung darauf achten muss, die Aufmerksamkeit des Patienten von der Untersuchung abzulenken, da der Reflex durch den Willenseinfluss infolge von Muskelspannung gehemmt werden kann.

Wenn die Leitung im Reflexbogen unterbrochen ist, so verschwindet der Patellarreflex auf der Seite, auf welcher sich die Läsion befindet. Welcher Teil des Reflexbogens lädiert ist, ist hierbei gleichgültig, es kann sowohl der sensible, wie der motorische Abschnitt desselben betroffen sein.

Aber auch auf indirektem Wege können die Patellarreflexe verschwinden. Die Ursache kann spinalen, wie cerebralen Ursprungs sein. So ist bekannt, dass eine totale Querläsion des Rückenmarks, wie sie bei Verletzungen beobachtet wird, zu einem Verlust der Patellarreflexe führt (Bastian, Bruns).

Ferner ist die Ursache des Verschwindens der Patellarreflexe rein cerebraler Natur, so bei Hirntumor mit Ataxie (Grosshirn, Vierhügel, Kleinhirn), in manchen Fällen von Hirnblutungen und Meningitis. Die Erklärung hiefür geben wir pag. 598 § 451.

Endlich verschwinden in manchen Fällen die Patellarreflexe in der Agone, im Koma, bei Fieber, bei Vergiftung und Erschöpfung.

Neuerdings hat man auch als Zeichen einer erblichen Degeneration und bei Hysterie ein Fehlen der Patellarreflexe beschrieben (Sommer, Nonne).

Je nach dem Grade der lädierenden Ursache kann es in all den obengenannten Fällen nur zu einer Abschwächung der Patellarreflexe kommen.

1. Das Fehlen der Patellarreflexe bei Sehstörungen mit atrophischer Verfärbung der Papille.

α) Bei Tabes dorsalis.

§ 446. Schon im Jahre 1878 hat Westphal (858) in einer Abhandlung über das Fehlen der Patellarreflexe den Ophthalmologen den Rat erteilt, das Kniephänomen als diagnostisches Hilfsmittel bei Sehnervenatrophie zu benutzen.

Bei weitem am häufigsten kommt die spinale Sehnervenatrophie vor, und zwar bei der Tabes dorsalis. Dies ist nicht nur die Erfahrung der Neurologen, sondern auch die der Ophthalmologen. So sagt auch Fuchs (859), dass die einfache Sehnervenatrophie gewöhnlich im Anfangsstadium der Tabes aufträte, wo die ataktischen Symptome gering sind oder fehlen, und die Diagnose der Tabes noch nicht so leicht zu stellen sei. Es wäre daher sehr wertvoll, dass man noch zwei andere Symptome kenne, welche gleichfalls sehr frühzeitig sich einzustellen pflegten.

Das eine betreffe die reflektorische Lichtstarre und das andere das Fehlen der Patellarreflexe.

In zahlreichen Statistiken wurde das frühzeitige Erloschensein der Patellarreflexe bei der Tabes bestätigt, so auch in neuester Zeit von Kollarits (868) und v. Sarbo (861).

Letzterer fand in 89% seiner Tabesfälle ein Fehlen oder eine Schwerauslösbarkeit der Patellarreflexe. Ersterer fand unter 100 Tabesfällen 56mal ein beiderseitiges Fehlen der Patellarreflexe.

Von beiden Autoren ist aber mit Nachdruck darauf hingewiesen worden, dass man noch häufiger bei der Tabes ein frühzeitiges Fehlen der Achillessehnenreflexe finde.

Auch Leimbach (862) konstatierte unter 100 Tabesfällen bei 91 Patienten ein Fehlen der Patellar- und Achillesreflexe in den ersten Jahren des Leidens. In 400 Fällen fand sich 368mal ein beiderseitiges Fehlen beider Reflexe.

Auch Babinski (863) fand Tabesfälle, in denen der Patellar- und Achillessehnenreflex beiderseits fehlte, andere, in welchen diese an einer Seite unauslösbar waren, und auch Fälle, in denen er den Achillesreflex der einen und den Patellarreflex der anderen Seite nicht hervorrufen konnte.

Wichtig sind aber die 40 Tabesfälle mit erhaltenen Patellarreflexen, bei denen der Achillesreflex nicht ausgelöst werden konnte. Nur 5 Fälle mit fehlenden Patellar- und erhaltenen Achillesreflexen beobachtete er.

Zu ähnlichen Resultaten gelangten Förster (864), Biro (865) und Strasburger (866). Behrend (867), Kollarits (868) sowie Frenkel (869) befassten sich mit dem Verhalten der Reflexe der oberen Extremitäten. Während letzterer dieselben konstanter vermisste, als die der unteren Extremitäten, fand Behrend nur 2mal doppelseitiges Erhaltensein der Tricepsreflexe in 29 Tabesfällen; Kollarits endlich konstatierte unter 100 Tabesfällen ein Fehlen beider Tricepsreflexe in 43 Fällen; ein Fehlen eines Tricepsreflexes in 10 Fällen und Vorhandensein des Tricepsreflexes in 47 Fällen.

Was nun den Augenhintergrund betrifft, so ist, wie schon bemerkt, das frühzeitige Auftreten von Verfärbung des Sehnerven bei der Tabes eine allerseits zugestandene Tatsache. So fand v. Sarbo sowohl Decoloration wie Atrophie des Sehnerven in der Mehrzahl der Fälle schon in den ersten 5 Jahren der Tabes.

Falls nun in einem Falle eine Opticusabblassung bemerkt wird, so muss man vor allen Dingen auf das event. Fehlen der besprochenen Sehnenreflexe achten. Dies ist unter Umständen ausschlaggebend für die Diagnose.

So beobachteten wir vor kurzem einen einschlägigen charakteristischen Fall.

Eine 47jährige Frau hatte vor 2 Jahren eine Abnahme des Sehvermögens des rechten Auges bemerkt. Innerhalb eines Jahres war dasselbe ganz erblindet. Auch das Sehvermögen des linken Auges hatte in letzter Zeit sehr nachgelassen. Der Hausarzt hatte von den konsultierten Augenärzten nur gehört, dass es sich um eine Opticusatrophie handele. Da er in diesem Falle fand, dass keine Spur von Ataxie vorhanden war, und dass die linke Pupille recht gut reagierte, so war er sich durchaus nicht recht klar, woher die Erblindung stamme.

Als die Patientin von uns untersucht wurde, fehlten beide Patellar- und Achillessehnenreflexe. Es war eine Hitzigsche radikuläre Anästhesiezone nachweisbar.

Da der rechte Opticus total atrophisch und infolgedessen das rechtsseitige Sehvermögen ganz erloschen war, reagierte die rechte Pupille direkt gar nicht auf Licht, wohl aber noch indirekt; die linke reagierte direkt noch ganz deutlich, indirekt gar nicht mehr.

Aus dem Fehlen der Sehnenreflexe und der sehr charakteristischen Sensibilitätsstörung konnte mit Sicherheit die Diagnose auf Tabes gestellt werden. Die Sehnervenveränderung bestand in einer richtigen genuinen Opticusatrophie.

Bekannt ist die klinische Tatsache, dass die Tabes äusserst langsam und benigne verläuft, wenn eine Opticusatrophie den Reigen eröffnet hat.

Es gibt nun Fälle von Opticuserkrankung bei der Tabes, welche so schwer zu erkennen und zu deuten sind, dass erst die Untersuchung der Sehnenreflexe und anderer pathognomonischer Zeichen der Tabes den Charakter der Sehstörung richtig erkennen und würdigen lässt.

Die Sehstörung besteht manchmal nur in einer allgemein gleichmässigen konzentrischen Gesichtsfeldeinschränkung bei noch annähernd normaler centraler Sehschärfe. Dabei zweifelhafte Blässe der Papille.

Einen derartigen sehr instruktiven Fall lassen wir hier folgen:

Ein 45jähriger Ingenieur, welcher viel Nachtarbeit verrichtet hatte, klagte über Schatten, die über seine beiden Augen hinwegzogen, angeblich infolge von Bindehautkatarrh.

1882/83 Ulcus, später Inunktionskur.

Seit mehreren Jahren hatte er „rheumatische Beschwerden" in den Beinen.

Die Untersuchung des kräftig gebauten Mannes ergab Fehlen der Patellarreflexe, reflektorische Lichtstarre der Pupille und Analgesien an den unteren Extremitäten. Keine Ataxie, kein Romberg.

Patient hatte sich für absolut gesund gehalten.

Hier konnte man gemäss der Untersuchung annehmen, dass die Sehstörung das Symptom einer beginnenden progressiven tabischen Sehnervenatrophie sei, wie es sich denn in der Folgezeit zur Evidenz bewahrheitet hat. 1900 war eine doppelseitige Atrophie des Sehnerven vorhanden.

In Betreff der Abschätzung der einzelnen Symptome bei der Tabes ist das von v. Sarbo aufgestellte Häufigkeitsverhältnis derselben sehr instruktiv.

Lanzinierende Schmerzen	93 %
Rombergs Symptom	93 %
Fehlen des Achillesreflexes	91 %
Fehlen des Patellarreflexes	89,4 %
reflektorische Lichtstarre	88,8 %
Peroneus analgesie	85,5 %
Blasensymptom	79,0 %
Parästhesien	72,0 %
Ulnaris analgesie	66,0 %
Atrophia n. opt.	61,0 %
Anisokorie	46,6 %
Miosis bas.	21,0 %
Mydriasis	14,0 %
Krisen	13,7 %
Augenmuskellähmungen	10,5 %
Trophische Störungen	4,5 %

β) Bei Dementia paralytica.

§ 447. Dass die tabischen Symptome sich häufig bei der Dementia paralytica finden, ist eine bekannte Tatsache. So vor allen Dingen die reflektorische Lichtstarre der Pupillen, die Opticusatrophie und das, was uns hier besonders interessiert, Fehlen eines oder beider Patellarreflexe. Allerdings sind oft infolge der, die Hinterstrangerkrankung

begleitenden Seitenstrangaffektion die Patellarreflexe gesteigert. In den meisten Fällen lässt sich aus dem Kardinalsymptom der Paralyse, nämlich aus dem Verfall der Intelligenz, der Sprachstörung, den paralytischen Anfällen unschwer die richtige Diagnose stellen.

Es gibt aber auch Fälle von Paralyse, in welchen die psychischen Störungen eine so verzweifelte Ähnlichkeit mit einer Neurasthenie darbieten, dass nur das Vorhandensein einer Störung am Augenapparat, sei es an den Pupillen, dem Sehnerven oder den Augenmuskeln die Diagnose in die richtigen Wege leitet. Findet man nun bei einem derartigen Falle ein Fehlen der Patellarreflexe, so gewinnt die Diagnose der Paralyse einen hohen Grad von Wahrscheinlichkeit. Eine Steigerung der Patellarreflexe sieht man bei der Neurasthenie nicht selten, dagegen niemals das Westphalsche Phänomen.

γ) Bei der multiplen Sklerose.

§ 448. Bekanntlich bilden die Erscheinungen der spastischen Spinalparalyse mit den hochgradig gesteigerten Sehnenreflexen einen Grundzug im klinischen Bilde der multiplen Sklerose, deren Diagnose dann meist erst aus der oft vorhandenen Sehstörung (Neuritis opt. oder Atrophia n. opt.) gestellt werden kann. Viel schwieriger ist dies aber, wenn die Patellarreflexe erloschen oder wechselnd sind, wie wir dies in dem folgenden Falle beobachtet haben, bei welchem wir aus der Opticusaffektion frühzeitig die richtige Diagnose zu stellen vermochten.

Ein 20jähriges Dienstmädchen kam wegen Sehstörungen in die Augenklinik. Patientin klagte darüber, dass sie auf der Strasse wie durch einen dunklen Schleier sähe. Hie und da Schwindelanfälle, kein Doppelsehen. Flüchtige Kopfschmerzen in der Stirn, manchmal in den Schläfen. Schwanken beim Gehen. Manchmal Ohrensausen.

Anamnestisches liegt nichts von Belang vor; keine Lues, kein Potatorium, keine hereditäre Belastung.

In diesem Falle waren längere Zeit die Patellarreflexe völlig geschwunden: zu manchen Zeiten waren sie abgeschwächt und ungleich.

Auch Oppenheim (870) fand während einer Etappe der multiplen Sklerose das Kniephänomen an einem Beine auffällig abgeschwächt. Der entsprechende Befund einer Thermohypästhesie im Ausbreitungsgebiet der 3. und 4. Lumbalwurzel deutete auf einen Herd in der entsprechenden Höhe des Rückenmarkes.

δ) Bei anderen spinalen Erkrankungen (Lues spinalis etc).,

§ 449. Natürlich kann bei allen spinalen Erkrankungen (sei es Myelitis, Syringomyelie, Hämatomyelie, Tumor), in welchen es zu einer Unterbrechung des Reflexbogens der Patellar- oder Achillesreflexe gekommen ist, ein Fehlen dieser Reflexe konstatiert werden.

Besonders muss hier noch eine Erkrankung hervorgehoben werden, die eine so grosse Ähnlichkeit mit der Tabes, wenigstens in einem Stadium der Erkrankung darbietet, dass Oppenheim die Bezeichnung Pseudo-

tabes syphilitica für gerechtfertigt hält. Nach diesem Autor ist das im wesentlichen darauf zurückzuführen, dass der spezifische Prozess von den Meningen aus besonders auf das Gebiet der Hinterstränge und auf die hinteren Wurzeln übergreift, und so das Fehlen der Patellarreflexe, die Ataxie, die lanzinierenden Schmerzen, Blasenbeschwerden die Haupterscheinungen bilden. Ausserdem kommen in diesen Fällen den tabischen analoge Hirnsymptome vor (Oppenheim [871]).

Bei der spinalen Syphilis zeigen die Sehnenreflexe indes häufig ein wechselndes Verhalten analog der oszillierenden Hemianopsie bei basaler Hirnlues.

2. Das Fehlen der Patellarreflexe bei sekundärer Atrophie n. optici nach retrobulbärer Neuritis.

§ 450. Für den untersuchenden Arzt ist ausserordentlich wichtig zu wissen, dass das Fehlen der Patellarreflexe auch bei den toxischen Hinterstrangerkrankungen vorkommt, so bei der Blei-, der Secale cornutum-Vergiftung und bei der Pellagra. Auch bei Stoffwechselerkrankungen wie Diabetes und perniciöser Anämie findet sich nicht selten das Westphalsche Phänomen.

Die Sehstörungen bei den erwähnten Krankheiten bieten neben Übereinstimmendem doch auch oft Verschiedenheiten dar, die in manchen Fällen geeignet sind, differentialdiagnostisch den Ausschlag zu geben.

Bei der Secalevergiftung kommt periodisch auftretendes Trübsehen vor (Kortnew), ferner Opticusatrophie (Tebaldi, Stuoppe) und Doppelsehen (Neusser).

Bei der Bleivergiftung finden sich die centralen Skotome.

Da die Polyneuritis am häufigsten toxischen Ursprungs ist (Alkohol, Blei, Arsenik etc.), so muss an dieser Stelle auch dieser so wichtigen Erkrankung gedacht werden, die auch bei Infektionskrankheiten (Typhus, Scharlach, Influenza bei Tuberkulose), bei Stoffwechselstörungen (Diabetes, Anämie, Kachexie, Arteriosklerose,) vorkommt.

Am Auge beobachtet man häufig Augenmuskelstörungen und auch Erkrankungen des N. opticus, und zwar sowohl Neuritis, wie partielle Atrophie. Meist ist ein centrales Farbenskotom nachweisbar.

Bei der Polyneuritis sind die Sehnenreflexe erloschen. Manchmal nur findet sich im Beginn der Erkrankung eine leichte Steigerung, die aber nicht lange anhält. In einigen Fällen konnten wir mit Hilfe des Jendrassikschen Handgriffs die Patellarreflexe noch schwach auslösen.

3. Das Fehlen der Patellarreflexe bei Sehstörungen mit Papillitis.

§ 451. Bei Grosshirnaffektionen, die mit einem erhöhten Hirndruck einhergehen, so bei den Hirntumoren, hat man, wie erwähnt, nicht selten das Fehlen der Patellarreflexe neben Stauungspapille beobachtet. Am häufigsten bei Kleinhirntumoren.

Wie das Ausbleiben der Patellarreflexe zu erklären sei, hat zu mannigfachen Kontroversen Veranlassung gegeben.

Von einigen Autoren wurde angenommen, dass von den betreffenden Tumoren Toxine geliefert würden, sodass sich daraus, ebenso wie bei den Intoxikationen, das Fehlen der Patellarreflexe erklären liesse.

Eine andere Ansicht besteht darin, dass infolge des Tumors eine kachektische Wurzel- und Hinterstrangerkrankung sich entwickelt hätte, was zu einem Erlöschen der betr. Reflexe geführt habe.

Von C. Mayer (873) wurde das Fehlen der Patellarreflexe bei Gehirntumoren auf den vermehrten Flüssigkeitsdruck im Duralsack zurückgeführt, welcher Läsionen in den Hintersträngen bewirkt habe.

Klinische Erfahrungen speziell seit Ausübung der Lumbalpunktion sprechen sehr zugunsten dieser Anschauung.

Goldscheider (874), Schultze (875) und Finkelnburg (876) sahen bei Meningitis serosa, bei Poliomyelitis acuta und bei akuter Myelitis, bei welcher der Druck im Liquor cerebralis beträchtlich erhöht war, im Anschluss an die Lumbalpunktion die vorher nicht auslösbaren Patellarreflexe wiederkehren, ja sogar in gesteigerter Form. In dem Finkelnburgschen Falle verschwanden sie wieder, um nach einer erneuten Punktion, die ebenfalls einen erheblichen Überdruck ergeben hatte, wiederzukehren.

Nach C. Mayer (873) und Hoche (877) findet die Läsion des Reflexbogens an der Durchtrittsstelle der hinteren und vorderen Wurzeln durch die Pia mater spinalis statt, wahrscheinlich infolge einer Zerreissung und Kompression an diesem Locus minoris resistentiae, wie dies von Nageotte (878), namentlich aber von Obersteiner und Redlich (879) nachgewiesen worden ist.

Was nun den Einwurf betrifft, dass lange nicht bei allen Kleinhirntumoren ein Fehlen der Patellarreflexe trotz Stauungspapille vorkomme, so muss darauf erwidert werden, dass der spinale Flüssigkeitsdruck durchaus nicht immer mit dem cerebralen übereinstimmt, indem die freie Kommunikation zwischen den Subarachnoidalräumen des Gehirns und denen des Rückenmarks verlegt sein kann.

Ferner muss man eine individuell verschieden grosse Widerstandsfähigkeit des Rückenmarks und seiner Wurzeln gegen mechanische Insulte in Betracht ziehen.

Endlich aber ist der Liquordruck bei den Geschwülsten ein durchaus verschieden hoher, je nach der Art des Wachstums und der Grösse der Geschwulst.

Wenn demgemäss das Verschwinden der Sehnenreflexe bei Gehirntumoren in der Regel infolge des gesteigerten Hirndrucks zustande kommt, so gibt es andere Grosshirnaffektionen wie Hämorrhagien, Meningitis etc., bei denen auch manchmal ein Fehlen der Patellarreflexe beobachtet wird.

So sahen wir erst kürzlich bei einem 40jährigen Arbeiter, welcher eine Schädelbasisfraktur erlitten hatte, das Westphalsche Phänomen in den ersten 3 Tagen nach der Ver-

letzung. Am 4. Tage war beiderseits ein schwacher Patellarreflex auszulösen, der in den folgenden Tagen sogar lebhaft wurde. Der Augenhintergrund war normal. Es bestand kein Druckpuls.

Ferner beobachteten wir einen Fall von doppelseitigem Hämatom der Dura mater, bei welchem die Patellarreflexe fehlten. Bei der Autopsie fand sich weder am Rückenmark noch an den peripheren Nerven eine Veränderung, welche das Fehlen erklärte.

In diesen Fällen muss man annehmen, dass eine cerebrale Hemmung auf den Sehnenreflex eingewirkt habe.

Das Vorhandensein einer cerebralen Hemmung der Sehnenreflexe ist von Rosenheim (880), Ziehen und Adamkiewicz experimentell erwiesen worden. Sternberg (856).

4. Das Fehlen der Patellarreflexe bei Sehstörungen mit normalem Augenspiegelbefund.

§ 452. Wie wir im vorigen Abschnitt gesehen haben, kommt in seltenen Fällen bei Hirnaffektionen (Hämorrhagie etc.) durch cerebrale Hemmung ein Verschwinden der Patellarreflexe vor. Ist der Krankheitsherd im Occipitallappen oder in dem hinteren Drittel der inneren Kapsel, so wird die Sehstörung bei normalem Augenhintergrund in einer homonymen Hemianopsie bestehen.

Bei Schädelbasisfrakturen mit Westphalschem Zeichen kann es zu einer Tractushemianopsie kommen, die man auf Grund der hemianopischen Pupillenreaktion oder mittelst des Wilbrandschen Prismaversuchs (siehe Neurologie des Auges, Bd. III pag. 350) diagnostizieren kann.

Endlich hat Nonne (881) auf das zeitweilige Fehlen der Patellarreflexe bei 2 Hysteriefällen aufmerksam gemacht. Es bedarf diese Nonnesche Mitteilung vielfältiger kritischer Nachuntersuchung, da durch diesen Befund man darauf hingewiesen würde, dass selbst das Fehlen der Patellarreflexe nicht absolut ausschlaggebend sein möchte für solche Fälle von Opticuserkrankung, bei denen eine allgemein gleichmässige konzentrische Gesichtsfeldeinschränkung bei noch annähernd normaler centraler Sehschärfe besteht. Aus dem Fehlen der Patellarreflexe würde man sonst mit ziemlicher Sicherheit ein organisches Leiden diagnostiziert haben.

1901 hatte Sommer (882) aus der psychiatrischen Klinik zu Jena Mitteilungen gemacht über konstantes Fehlen der Kniephänomene bei 2 Fällen von funktionellen Psychosen. Es wurde hier das Westphalsche Phänomen lediglich als Merkmal der erblichen Degeneration aufgefasst.

Bloch (883) hatte auch derartige Fälle beobachtet, in welchen bei einzelnen Gliedern neuropathisch belasteter Familien das Kniephänomen fehlte.

Interessant ist die Mitteilung Wildermuths (884), dass er bei 108 Idioten 23 mal völliges oder fast völliges Erloschensein der Patellarreflexe fand.

Auch Oppenheim gibt zu, dass in seltenen Fällen das Westphalsche Zeichen vorkommen kann.

Der Vollständigkeit halber sei noch einmal hinzugefügt, dass ausser bei den bisher angeführten Krankheiten die Patellarreflexe bei hohen Temperaturen, z. B. bei der croupösen Pneumonie, ferner bei erschöpfender Tätigkeit, z. B. beim Radrennfahren (S. Auerbach) fehlen.

c) Das Erhaltenbleiben der Patellarreflexe bei Tabes cervicalis und cerebralis.

§ 453. Schliesslich muss nun noch der Fälle von Tabes gedacht werden, bei denen die Patellarreflexe erhalten und gesteigert sind.

Schon Westphal (872) wies im Jahre 1875 daraufhin, dass die Patellarreflexe in allen Fällen von grauer Degeneration der Hinterstränge fehlen, wenn die Degeneration sich bis in den untersten Brust- resp. obersten Lendenteil des Rückenmarks erstreckt, dagegen erhalten bleiben, wenn dieselbe vom Halsteil beginnend, bereits oberhalb der bezeichneten Stelle aufhöre.

Es sind das die Fälle, welche man cervikale Tabes genannt hat.

Bei dieser Form konstatiert man meistens Ataxie der Arme und Hände, sowie Sensibilitätsstörungen in denselben, und am Rumpf. Wir haben öfter als erstes Zeichen gastrische Krisen beobachtet, ferner Doppelsehen und Opticusatrophie.

So beobachtete Kollarits (868) einen 33jährigen Mann mit gastrischen Krisen, lanzinierenden Schmerzen und Pupillendifferenz, bei dem alle Sehnenreflexe erhalten waren.

Wir untersuchten einen 29jährigen Ewerführer, welcher schon längere Zeit an reissenden Schmerzen, Blasenbeschwerden und Sehstörungen gelitten hatte, und fanden eine radikuläre Sensibilitätsstörung am Rumpf, Pupillendifferenz, reflektorische Lichtstarre links bei unausgiebiger Lichtreaktion rechts. In diesem Falle waren die Patellarreflexe gesteigert.

Zur Erklärung dieses letzteren Phänomens muss man annehmen, dass die Hinterstrangerkrankung nicht bis zum untersten Dorsal- und obersten Lendenabschnitt herabgereicht hat, und dass neben der Hinterstrangerkrankung eine Affektion der Seitenstränge vorhanden war, wie man es nicht selten bei Tabesfällen beobachtet hat.

Allerdings ist daran festzuhalten, dass die Patellarreflexe trotz der Seitenstrangerkrankung verschwinden, sobald die Hinterstrangaffektion den Reflexbogen für den Patellarreflex im oberen Lumbalmark in der Höhe der beiden ersten Lendennerven erreicht hat.

Ferner kommt ein Erhaltenbleiben der Patellar- und Achillesreflexe nicht selten bei der von Topinard sogenannten Tabes cerebralis vor, bei welcher beinahe ausschliesslich die Hirnnerven affiziert sind, während die unteren Extremitäten frei bleiben.

Endlich beobachtet man erhaltene Patellar- und Achillesreflexe in Fällen von beginnender Tabes, bei welchen die Degeneration der hinteren Wurzeln noch nicht so intensiv ist, dass der Reflex nicht auszulösen wäre (Schäffer).

Aus alledem geht hervor, wie wichtig es ist, einen Patienten mit Sehstörungen auf das Verhalten der Sehnenreflexe zu prüfen.

d) Die Sehstörungen und die Hautreflexe.

§ 454. Die Hautreflexe sind, wie schon die älteren Autoren beobachteten, zweckmässige Bewegungen, die, wie Munch-Petersen (885) sich ausdrückt, darauf ausgehen, den gereizten Körperteil der unangenehmen oder schädlichen Reizung zu entziehen. Gewöhnlich wird dies durch Entfernung von Reizen geschehen.

Von allen Körperstellen lassen sich Hautreflexe auslösen, jedoch sind dieselben nicht typische, denn sie bringen nicht immer die gleiche Bewegung hervor.

Nur von einzelnen besonderen Stellen der Haut lassen sich typische Reflexe hervorrufen, die dann auch für die Diagnostik Verwendung gefunden haben. So

1. der Sohlenreflex,
2. der Cremasterreflex und
3. der Abdominalreflex.

§ 455. Beim Streichen, Kitzeln oder Stechen der Fusssohle entsteht eine fluchtartige Bewegung des betreffenden Beines, welche sich in Dorsalflexion des Fusses, Anspannung des Tensor fasciae latae und schliesslich in Beugung im Knie und Hüftgelenk kund gibt. 1898 hat Babinski die Aufmerksamkeit auf das Verhalten der Zehen bei Reizung speziell bei Bestreichen der Fusssohle gelenkt und hat gezeigt, dass in der Norm eine Plantarflexion der Zehen erfolgt. In pathologischen Fällen dagegen, auf die wir später noch genauer eingehen werden, entsteht beim Bestreichen der Fusssohle eine Dorsalflexion der Zehen, welches Zeichen den Namen Babinskisches Phänomen erhalten hat, und das auch nach unseren Erfahrungen ein wichtiges diagnostisches Hilfsmittel darstellt.

§ 456. Wird über die Innenfläche des Oberschenkels gestrichen, so entsteht eine reflektorische Zusammenziehung des M. cremaster derselben Seite, wodurch der betreffende Hoden emporgezogen wird. Cremasterreflex.

§ 457. Fährt man schnell mit dem Finger oder einem Instrument über die Haut des Bauches, so tritt, falls der Bauch nicht zu straff gespannt oder zu beträchtlich erschlafft ist, eine Kontraktion der Bauchmuskeln an der Seite des erfolgten Reizes ein. Man unterscheidet je nach dem Ort der Reizung einen oberen (epigastrischen) und unteren (hypogastrischen) Abdominalreflex.

§ 458. Ausser diesen wichtigsten Hautreflexen hat man speziell neuerdings nachfolgende andere beschrieben, deren Dignität noch nicht sicher genug festgestellt ist, um hier eingehender besprochen zu werden. So das Oppen-

heimsche Zeichen bestehend in Plantarflexion der Zehen bei Bestreichen der Innenfläche des Unterschenkels. In pathologischen Fällen kommt es zu einer Dorsalflexion der Zehen.

Der Analreflex tritt als Kontraktion des Sphincter ani bei Reizung des Anus oder der perianalen Gegend auf.

Der Skrotalreflex besteht in Kontraktion der Tunica dartos bei Streichen über das Skrotum, oder Berühren desselben mit einem kalten Gegenstand.

Der Glutäalreflex tritt als Kontraktion der Mm. glutaei bei Bestreichen der Gesässhaut in die Erscheinung.

Der Skapulareflex besteht in einer Hebung des Schulterblattes nach innen und oben bei Reizung der Haut zwischen innerem Schulterblattrand und Wirbelsäule.

Die Schleimhautreflexe (Lid-, Konjunktival-, Korneal-, Uvula-, Schling- und Würgreflex) bedürfen keiner weiteren Definition.

§ 458. In seiner eingehenden Abhandlung über die Hautreflexe und ihre Nervenbahnen kommt Munch-Petersen (885) zu dem Resultat, dass das motorische Centrum aller Hautreflexe sich in der Rinde des Grosshirns und zwar in der Umgegend des Sulcus Rolandi befinde.

Weiterhin macht derselbe Autor darauf aufmerksam, dass die konstantesten typischen Hautreflexe bei Nervengesunden sehr variieren können.

Wenn auch viele Autoren dieselbe Ansicht des kortikalen Ursprungs der Hautreflexe vertreten (Jendrassik, Sherrington, Crocq, Pandi), so ist diese Lehre noch durchaus nicht fundiert. Viele halten noch an der rein spinalen Reflextheorie der Hautreflexe fest.

Wie dem auch sei, in bestimmten Fällen von Erkrankungen des Nervensystems ist es durchaus der Mühe wert, auch dem Verhalten der Hautreflexe Beachtung zu schenken, da für die Diagnose sich wichtige Schlussfolgerungen ergeben können.

§ 459. Vor allem muss man beachten, dass die Hautreflexe durchaus unabhängig sind von den Sehnenreflexen. Wie häufig sieht man bei der Tabes mit fehlenden Patellar- und Achillesreflexen lebhafte Abdominal-, Cremaster- und Plantarreflexe. Allerdings haben wir letzteren bei der Tabes in manchen Fällen auch fehlend gesehen. Es kommt in solchen Fällen darauf an, ob die Erkrankung den Reflexbogen zerstört hat oder nicht. Aus letzterem Grunde fehlen daher auch die Hautreflexe bei Lähmungen und Anästhesien peripheren Ursprungs.

Ein sehr wichtiges klinisches Factum besteht darin, dass bei Hemiplegien der Abdominal- und Cremasterreflex auf der gelähmten Seite aufgehoben ist, wahrscheinlich infolge einer Reflexhemmung.

§ 460. Der wichtigste Hautreflex ist unstreitig das oben geschilderte Babinskische Phänomen, über dessen Vorkommen und Bedeutung schon viele Publikationen vorliegen. Die meisten Beobachter konnten Babinskis

Ansicht bestätigen, dass sich dieser Reflex vorwiegend bei Läsionen der Pyramidenbahnen findet. Eine Ausnahme macht nur das häufige Vorkommen desselben bei Neugeborenen.

Schönborn (886) fand das Babinskische Zehenphänomen nie bei gesunden erwachsenen Individuen; er hält es pathognomonisch für Pyramidenbahnaffektionen und gleichwertig mit der Steigerung der Sehnenreflexe.

Unter 24 Fällen von Sclerosis multiplex fand Schönborn 14 mal dasselbe; unter 25 Fällen von Rückenmarksquerschnittserkrankung 16 mal.

§ 461. Endlich ist das Verhalten der Hautreflexe bei den funktionellen Nervenleiden, speziell bei der Hysterie sehr wichtig. Munch-Petersens Untersuchungen bei Hysterie und Hypnose zeigten, dass die Aufhebung oder Verminderung der Empfindung eine entsprechende Veränderung der Hautreflexe bewirke. Der sensitive Teil der Reflexbahn besteht nach diesem Autor also nicht nur aus den sensiblen Nervenbahnen von der Haut bis zum Cortex, sondern auch aus denjenigen Leitungssystemen im Grosshirn, durch deren Tätigkeit der psychische Begriff, die Empfindung, entsteht.

Im allgemeinen sind die Hautreflexe bei den funktionellen Nervenleiden gesteigert.

§ 462. Was nun die näheren Beziehungen der Sehstörungen zu den Hautreflexen betrifft, so ergibt sich aus dem bisher Angeführten unmittelbar, in welchen Fällen die Prüfung der letzteren von Wichtigkeit für die Diagnose sein kann.

Bei den Sehstörungen ohne Augenspiegelbefund, also bei den organischen Hirnaffektionen, die event. mit einer homonymen Hemianopsie einhergehen, ist das einseitige Fehlen des Abdominal oder Cremasterreflexes von Bedeutung, ebenso das Vorhandensein des Babinskischen Phänomens.

Das letztere Zeichen ist wichtig bei den so wechselvollen und häufig unklaren Sehstörungen der multiplen Sklerose, die ja so häufig im Anfang namentlich hysterische Symptome darbietet; dann ist es äusserst wertvoll, ein Zeichen für die organische Läsion im Rückenmark zu besitzen.

§ 463. Eine Steigerung der Hautreflexe kommt bei Hyperästhesie und Hyperalgesie der Haut vor, ferner bei einer gesteigerten Erregbarkeit der das Reflexcentrum bildenden Teile, so beim Tetanus, bei der Neurasthenie, der Hysterie, dem Morb. Basedowii.

§ 464. Zum Schluss dieses Abschnittes sei nochmals besonders hervorgehoben, dass dem Verhalten der Hautreflexe noch mehr Aufmerksamkeit zuzuwenden ist.

Es wurde schon vorher darauf hingewiesen, dass ein Fehlen der Sehnenreflexe mit dem Erhaltensein der Hautreflexe einhergehe. Ebenso kommt Fehlen der letzteren bei Steigerung der ersteren vor, so z. B. bei den cerebralen Affektionen. Nach Goldscheider (887) kann man eine diffuse Beeinträchtigung des Gehirns annehmen bei beiderseitigem Fehlen des Abdominalreflexes in einem Hirnleiden.

Ferner wurde von Müller neuerdings auf das Fehlen des Abdominalreflexes bei der multiplen Sklerose aufmerksam gemacht.

Die Beziehungen der Amblyopien zu den Sensibilitätsstörungen.

A. Wesen und Form der Sensibilitätsstörungen.

§ 465. Die Haut und Schleimhaut, welche unseren Körper umschliesst, stellt ein Sinnesorgan dar, welches qualitativ durchaus verschiedenartige Gefühlsqualitäten zur Perception gelangen lässt: so den Tast-, Druck-, Temperatursinn, Schmerzempfindungen u. a. mehr. Man kann daher wohl mit Recht diese letztgenannten Empfindungen als besondere Sinne hinstellen, zumal das Gesetz der spezifischen Sinnesenergie auch für diese 4 Hautsinne gültig ist, wie Blix (1337) und Goldscheider (1338) nachgewiesen haben. Nur der Schmerzsinn dürfte eine Ausnahme machen, da das Schmerzgefühl nicht bloss von der Haut und Schleimhaut, sondern auch durch Organe im Körperinnern erregt wird. Dabei muss man sich bewusst bleiben, dass man unter Schmerz einerseits höhere Grade der Unlust, andererseits die eigentlichen Schmerzempfindungen der Haut z. B. bei Stich versteht. Was die anderen 3 Hautsinne betrifft, so wurde festgestellt, dass jeder derselben an ganz bestimmte Hautpunkte gebunden ist. Mit Hilfe einer feinen Metallspitze eruierte Blix an gewissen Hautpunkten nur eine Wärme, an anderen nur eine Druck-, an noch anderen nur eine Schmerz-, eine Kälte- oder Wärmeempfindung. Für den Neurologen ist es wichtig, zu wissen, dass es speziell an der Rückenhaut Punkte gibt, wo ein Nadelstich nicht empfunden wird.

Der Physiologe v. Frey (1339) hat durch sorgfältige Untersuchungen nachgewiesen, dass es getrennte Druck- und Schmerzpunkte gibt. Schon aus den Erfahrungen der Narkose lässt sich die Richtigkeit dieser Ansicht entnehmen, indem das Schmerzgefühl viel früher schwindet, als das Tastgefühl.

§ 466. Ausser den vorher genannten verschiedenen Qualitäten der Sensibilität existieren noch andere Empfindungen, die man früher einfach den Leistungen des Gefühlssinnes hinzurechnete, das sind die kinästhetischen Empfindungen: der Spannung, der Innervation, der Bewegung und der Schwere. Durch die Untersuchungen Goldscheiders u. a. handelt es sich hier wahrscheinlich um Gelenkempfindungen.

§ 467. Es würde zu weit führen, hier auf die physiologischen Bedingungen näher einzugehen, wir beschäftigen uns daher zuvörderst mit den klinischen Erscheinungsweisen der Sensibilitätsstörung, denn erst nach Feststellung des Charakters einer solchen wird man imstande sein, diagnostische Erwägungen betreffs des Zusammenhanges derselben mit den vorliegenden Sehstörungen anstellen zu können.

Wir unterscheiden Sensibilitätsstörungen, welche einesteils organischer, andernteils funktioneller Natur sind.

a) Durch organische Veränderungen bedingte Sensibilitätsstörungen.

§ 468. Was die organischen Sensibilitätsstörungen betrifft, so ergibt sich gemäss des Abschnittes im Nervensystem, welcher gerade alteriert ist, je eine bestimmte Form der Sensibilitätsstörung.

1. Die peripherе,
2. die radikuläre,

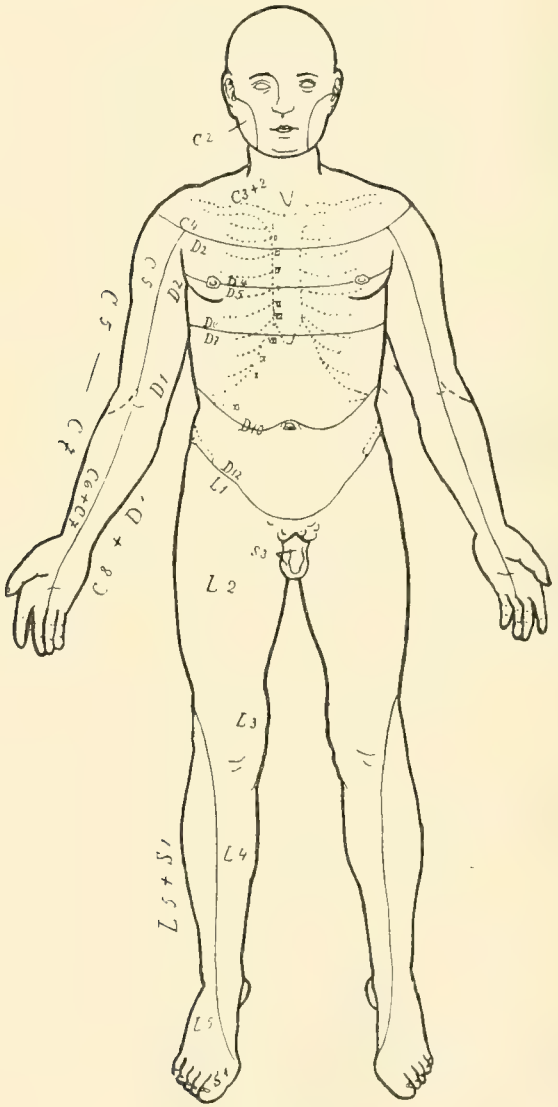

Fig. 264.

Innervation der Haut durch die sensiblen Rückenmarkswurzeln. (Spinales Sensibilitätsschema nach Seiffer.)

3. die spinale und
4. die cerebrale Form.

§ 469. Die peripher e Sensibilitätsstörung entspricht sowohl in ihrer Form wie Ausdehnung dem Innervationsgebiet eines peripheren Nerven. Man

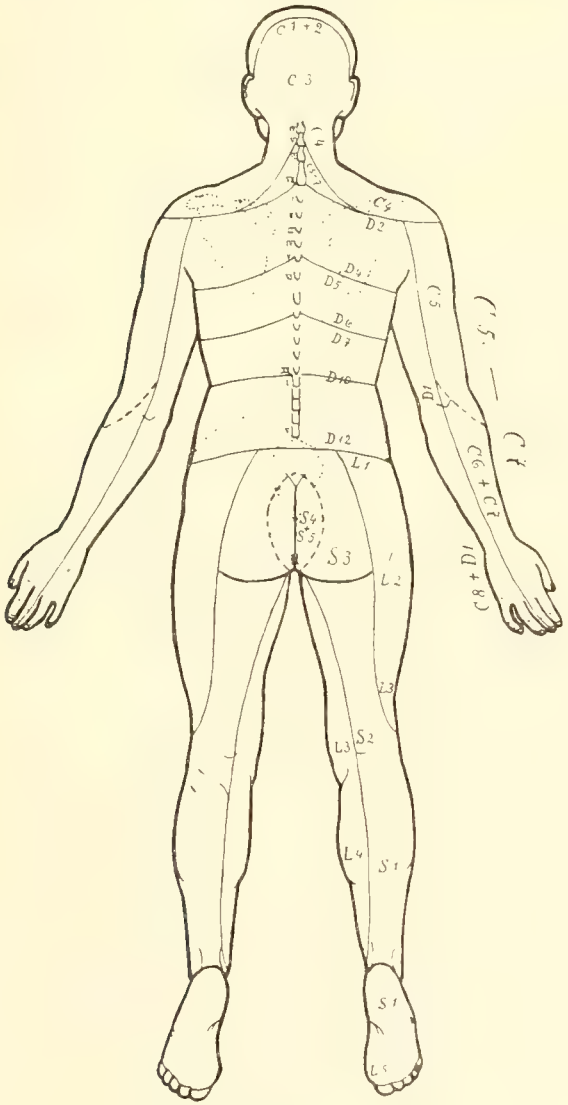

Fig. 265.

Spinales Sensibilitätsschema nach Seiffer (Rückansicht).

muss sich aber dabei bewusst bleiben, dass die Verbreitungsgebiete der einzelnen Hautnerven ausserordentlich variieren können.

§ 470. Die radikulären Sensibilitätsstörungen halten sich an das Ausbreitungsgebiet der hinteren Rückenmarkswurzeln und stellen sich nach den neuesten Untersuchungen in der Form dar, wie die neben abgebildeten Schemata es zeigen. Vergl. Fig. 264 und 265.

§ 471. Die spinalen Sensibilitätsstörungen unterscheiden sich nicht von den radikulären, wie wir in Übereinstimmung mit Oppenheim und Dejerine annehmen im Gegensatze zu Brissaud. Letzterer behauptet nämlich, dass die Erkrankung der Rückenmarkssegmente zu anders begrenzten Gefühlsstörungen Veranlassung gäbe, als die der entsprechenden Rückenmarkswurzeln. Brissaud sagte, dass es sich um metamerenartige Anordnung der Sensibilitätsstörungen handle, die, ähnlich wie die Hysterie, gliedweise die Extremitäten befalle und auch, wie diese, circuläre Begrenzung zeige. Dies könne man ganz besonders prägnant bei der Syringomyelie beobachten. Vgl. Fig. 266.

Fig. 266.

Anästhesiebezirk in einem Falle von Syringomyelie (Brissaudsche Form). Nach Seiffer, Atlas und Grundriss der allg. Diagnostik und Therapie der Nervenkrankheiten.

Eine echt spinale Form der Sensibilitätsstörung liefert dagegen die Brown-Séquardsche Halbseitenläsion. Durch experimentelle Leitungsunterbrechung einer Rückenmarkshälfte hat Brown-Séquard eine Lähmung auf der entsprechenden und eine Anästhesie auf der gekreuzten Seite hervorgerufen. Diese Anästhesie ist aber keine vollständige, in dem die Lageempfindung dadurch nicht betroffen wird. Letztere ist in der Regel auf der Seite der motorischen Lähmung herabgesetzt oder erloschen. Ferner ist dieselbe mit einer Hyperästhesie gegen Schmerzreize und mit einer leichten Temperaturstörung verknüpft. Die Beobachtungen am kranken Menschen stehen wesentlich im Einklang mit den experimentellen Ermittelungen Brown-Séquards.

Eine eigenartige Form der Gefühlsstörung kommt bei einigen spinalen Erkrankungen vor: bei der Hämatomyelie und namentlich bei der Syringomyelie. Das ist die sogenannte partielle Empfindungslähmung. Dieselbe besteht darin, dass die Schmerz- und Temperaturempfindung herabgesetzt oder aufgehoben ist, während die Tastempfindung und der Muskelsinn erhalten erscheint. Die Verbreitung der Empfindung entspricht nicht dem Ausbreitungsareal eines einzelnen Nerven, sondern den Innervationsbezirken der hinteren Rückenmarkswurzeln resp. der einzelnen Rückenmarkssegmente. An den unteren Extremitäten kann sie einen Brown-Séquardschen Typus annehmen.

Ein vollständiges Erlöschen der Sensibilität für alle Reizqualitäten kommt bei Querschnittserkrankungen des Rückenmarkes, z. B. bei der

Kompressionsmyelitis vor. Die obere Grenze der anästhetischen Zone befindet sich je nach dem Sitze der Affektion in verschiedener Höhe und wird oft von einer hyperästhetischen Zone begrenzt.

§ 472. Bei den cerebralen Empfindungsstörungen muss man die kortikalen von den intracerebralen trennen.

Was die Lage der Empfindungscentren in der Hirnrinde betrifft, so hat bekanntlich Munk die motorische Zone auch als Fühlsphäre angesprochen. Nach unseren Erfahrungen, die am meisten mit denen von v. Monakow, Oppenheim, Grasset, Durante übereinstimmen, erstreckt sich die Fühlsphäre über das Gebiet der motorischen Zone hinaus auf den Scheitellappen (Gyrus supramarginalis und vordere Partie des Lobus parietalis sup. et inf.).

Nach v. Monakow (1340) weisen die bisherigen pathologisch-anatomischen Erfahrungen darauf hin, dass dauernde Sensibilitätsstörungen, wenigstens bei organischen Erkrankungen des Grosshirns, aber auch des Zwischen-, Mittel- und Hinterhirns, wenn sie durch herdförmige Faserunterbrechungen hervorgerufen werden, nur bei sehr ausgedehnten, d. h. die sensiblen Strahlungen womöglich total unterbrechenden Herden vorkommen müssen. Es können sowohl sämtliche Gefühlsqualitäten (teilweise oder ganz) aufgehoben sein, als auch einzelne Gefühlsqualitäten isoliert oder in kombinierter Weise ausfallen. Das vorliegende Beobachtungsmaterial ist jedoch noch völlig unzureichend für die Beantwortung der Frage nach dem Zustandekommen eines isolierten Ausfalles besonderer Empfindungsqualitäten. Ebenso wie die cerebralen Motilitätsstörungen können auch diejenigen der Sensibilität sowohl den Charakter des Reizes in Form von Parästhesien, Empfindung von Kälte, Brennen, Spannung und Schmerz, als den des Ausfalls tragen. Letzterer tritt am häufigsten in der Form der Hemianästhesie auf. Dieselbe kann, je nach der Natur des pathologischen Prozesses, langsam oder plötzlich eintreten.

Sie erstreckt sich meist auf eine ganze Körperhälfte derart, dass die Grenze der anästhetischen Zone, geringfügige Schwankungen am Rumpfe abgerechnet, genau bis zur Medianlinie des Körpers reicht. Nicht allein die Haut, sondern auch die Schleimhäute des Mundes, der Nase, der Augen, des Gaumens sind mitergriffen; nur die Cornea bleibt in der Regel intakt (Grasset.) Die betroffene Körperhälfte fühlt sich auch kühler, als die gesunde an. — Sämtliche Empfindungsqualitäten können sowohl zusammen, als auch für sich, oder kombiniert ausgeschaltet werden. Ist die Hemianästhesie eine vollständige, was sehr selten vorkommt, dann zeigt sich nach v. Monakow:

1. ein Verlust des stereognostischen Sinnes,
2. ein Ausfall des Muskelsinnes,
3. eine Störung der Temperaturempfindung,
4. eine Beeinträchtigung des Ortssinnes,
5. eine Herabsetzung des Schmerzgefühles.

Die 1. Empfindungsqualität ist am leichtesten gestört und stellt das feinste Reagens für eine kortikale Störung dar. Diesem folgt die Störung des Muskelsinnes, d. h. der betreffende Patient weiss nicht, sofern er die Augen schliesst, welche passiven Bewegungen mit dem ergriffenen Gliede vor-

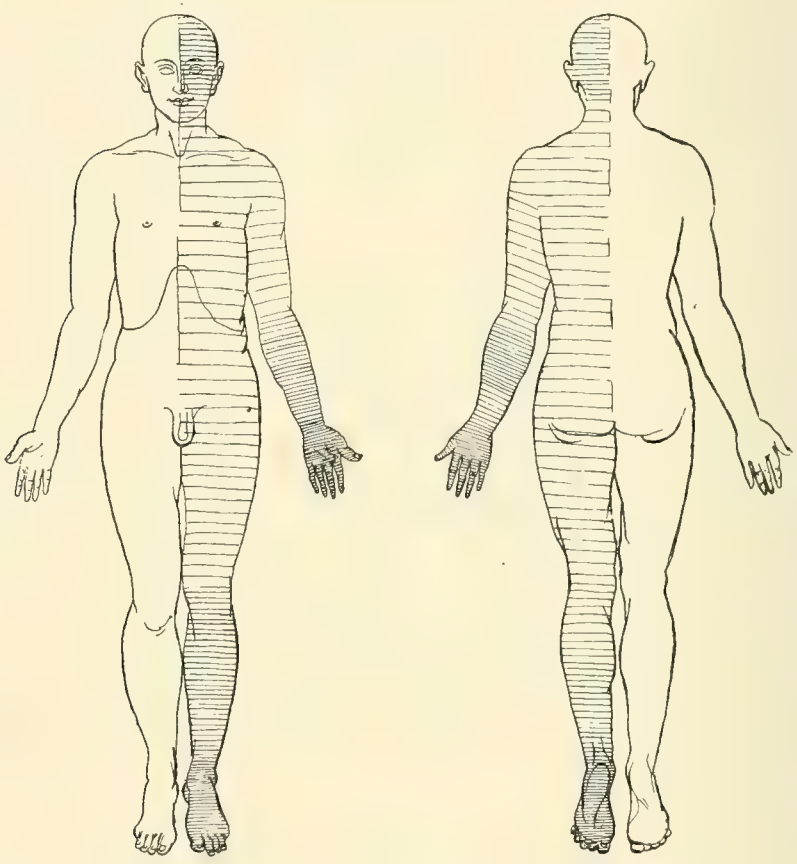

Fig. 267.

Hemianästhesie d'origine cerebrale. Dejerine, Sémiologie du système nerveux pag. 978.

52jähriger Mann, seit 2 Monaten linksseitige Hemiplegie mit Steigerung der Sehnenreflexe und Fussklonus. Hier sind die Sensibilitätsstörungen, wie immer bei der cerebralen Hemianästhesie, am meisten an den Enden der Extremitäten ausgesprochen. Vollständiger Verlust des stereognostischen Vermögens und des Sinns für Lage und Stellung der Glieder. Bei der Sektion fand sich eine Erweichung über der ganzen Oberfläche der Rolandschen Region.

genommen werden. Die letzten 3 Empfindungsqualitäten sind hingegen vollvollständig aufgehoben.

Nach Karl Schaffer muss man 4 Formen von cerebralen Sensibilitätsstörungen unterscheiden.

1. Die mit einer Hemiplegie zusammenfallende Hemianästhesie, wobei eine hysterische Komplikation ausgeschlossen werden muss;

2. die sukzessive Abnahme der Hemianästhesie von den distalsten zu den proximalen Extremitätsabschnitten, vergl. Fig. 267;

3. eine fleckartige, sich durch eine ganz besondere Inkonstanz auszeichnende Anästhesie auf der hemiplegischen Seite;

4. eine Anästhesie, welche sich auf den ganzen Körper erstrecken kann.

§ 473. Mitunter ist die Anästhesie mit einer Hyperästhesie verbunden, wie im folgenden Falle unserer Beobachtung.

Eine 70jährige Dame erlitt eine rechtsseitige Hemiplegie mit Hemianästhesie und homonymer rechtsseitiger Hemianopsie. Die Anästhesie war mit ausserordentlich heftigen Hyperästhesien, die sich oft zu quälenden Schmerzen steigerten, verbunden. Bei der Autopsie fand sich ein encephalomalacischer Herd, welcher einen Teil des hinteren Thalamusabschnittes, die innere Kapsel und die Sehstrahlung einnahm.

§ 474. In seltenen Fällen kommt es zu einer auf ein Glied beschränkten Anästhesie cerebralen Ursprungs, meist verknüpft mit einer Monoparese oder Monoplegie, dann handelt es sich meist um kortikale Herde.

§ 475. Was nun den Ort im Gehirn betrifft, durch dessen Läsion eine Hemianästhesie eintritt, so wurden nach v. Monakow folgende Herde festgestellt:

1. im verlängerten Mark;

2. in der Brücke;

3. in der Haubengegend;

4. in der Regio subthalamica und dem hinteren Drittel der inneren Kapsel;

5. in der Rinde der Centralwindungen und des Scheitellappens.

Es tritt eben die Hemianästhesie ein, wenn das Areal der sensiblen Bahn, d. h. der Schleife von der oberen Partie des verlängerten Marks an bis zur Haubenregion, im Zwischenhirn oder im hinteren Abschnitt der inneren Kapsel, oder endlich bis zur Rindenausstrahlung unterbrochen wird.

§ 476. Es kommt indes auch eine cerebrale alternierende Sensibilitätslähmung vor. Dieselbe besteht nach v. Monakow darin, dass die Abstumpfung der Gesichtshälfte (ev. mit Schmerzen verbunden) auf der Seite der Läsion, die Anästhesie des Armes und des Beines aber auf der gegenüberliegenden Seite sich zeigt. Solche alternierenden Sensibilitätslähmungen sind für eine Affektion im unteren Teil der Brücke oder der Medulla oblongata charakteristisch. Bei Herden in letzterer kann auch doppelseitige Hemianästhesie vorkommen; eine Seite ist dann gewöhnlich stärker ergriffen als die andere.

b) Die funktionellen Sensibilitätsstörungen.

§ 477. Den organisch bedingten Sensibilitätsstörungen stehen die funktionellen oder hysterischen gegenüber.

Wir wollen von den Hyperästhesien absehen, die allgemein und lokal vorkommen können und wenden uns zu den hysterischen Anästhesien.

Binswanger (1341) teilt dieselben ein in
vollständige und allgemeine Anästhesie,
vollständige und allgemeine Hypästhesie,
vollständige und begrenzte Anästhesie,
unvollständige und allgemeine Anästhesie.
unvollständige und allgemeine Hypästhesie,
unvollständige und begrenzte Anästhesie,
unvollständige und begrenzte Hypästhesie,

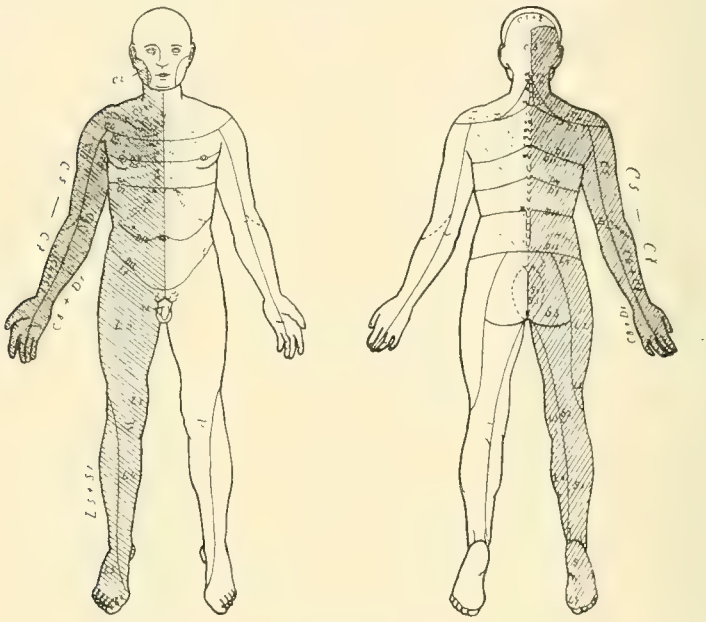

Fig. 268.

Traumatische Hemianästhesie nach Seiffer l. c.

§ 478. Bei der vollständigen und räumlich beschränkten Anästhesie kann man 3 Formen unterscheiden.

1. Die halbseitig kutane Anästhesie.

Charcot schildert in seinen klinischen Vorträgen die vollständige Hemianästhesie folgendermassen:

„Wenn man sich den Körper durch eine sagittale Fläche in 2 Hälften geteilt denkt, so ist auf einer ganzen Seite die Sensibilität verschwunden, und wenn sich auch dieser Sensibilitätsverlust meistens nur auf die oberflächlichen Partien bezieht, so greift derselbe doch bisweilen in die Tiefe (Muskeln, Knochen, Gelenke). Die genaue Abgrenzung der empfindungslosen Teile von den gesunden erklärt er als ein wichtiges Merkmal der hysterischen Anästhesie.

Jedoch machte Charcot später selbst darauf aufmerksam, dass die Anästhesie nicht selten die Medianlinie an einzelnen Stellen des Körpers überschreitet, oder auch vor derselben schon Halt macht.“ Vergl. Fig. 268.

Wie man sieht, ist es sehr schwer, eine hysterische Hemianästhesie als solche von einer organischen zu unterscheiden; nach v. Monakow

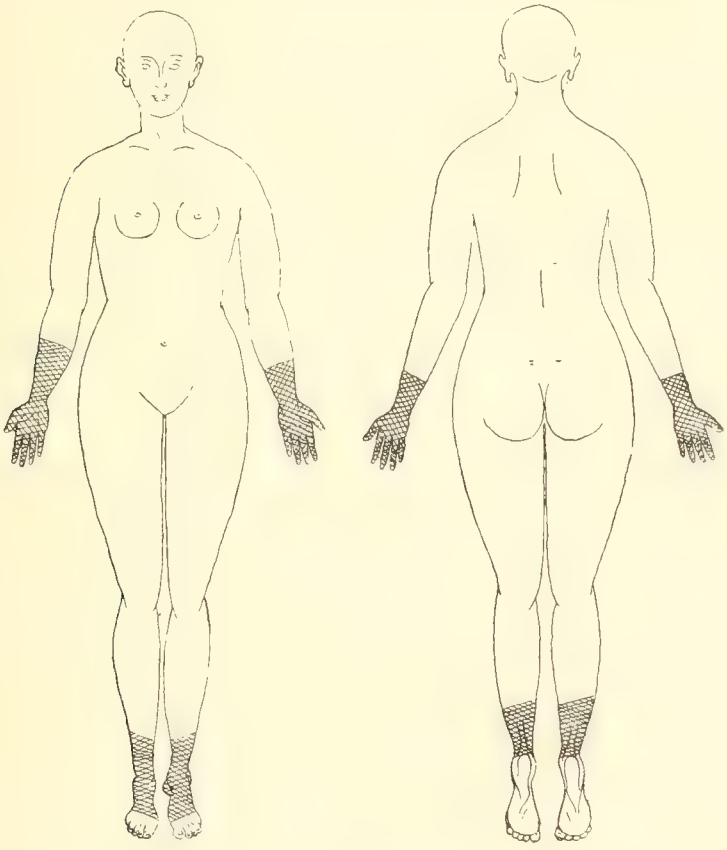

Fig. 269.

Segmentäre Anästhesie bei einer 26jährigen Hysterischen. Nach Dejerine l. c. pag. 976.

ist bei letzterer gewöhnlich der stereognostische Sinn und der Muskelsinn, bei ersterer das Schmerzgefühl und die elektro-kutane Sensibilität, ferner der Drucksinn in erster Linie geschädigt.

Einige Unterscheidungspunkte ergibt Nr. 2 der Schaffer'schen Einteilung.

2. Die inselförmige oder fleckweise Anästhesie.

Eine bestimmte Norm für die Beschaffenheit der anästhetischen Inseln, die in keinem Zusammenhang mit der anatomischen Verteilung der Hautnerven

stehen, kann nicht aufgestellt werden. Die Briquetsche Hypothese der Abhängigkeit der Anästhesie von den Hautgefässen hat sich nicht bewährt.

3. Die Anästhesie in geometrisch geordneten Segmenten.

Die Anästhesie beschränkt sich auf bestimmte Körperabschnitte und zeigt eigentümliche Grenzlinien. An den oberen Extremitäten überwiegt die Manschettenform, an den unteren Extremitäten die Beinschienen- oder Schwimmhosenform. Bekannt ist auch die kreisförmig begrenzte, haubenartige Anästhesie des Kopfes. In der Regel grenzt sie sich durch Linien ab, welche in senkrechter Richtung zu den Längsachsen der Extremitäten verlaufen. Meistens werden ganze Gliedabschnitte gefühllos. Vergl. Fig. 269.

B. Die klinischen Beziehungen der Sensibilitätsstörungen zu den Sehstörungen.

a) Bei organischen Läsionen

α) des Rückenmarks und der peripheren Nerven.

§ 479. Wir fassen zunächst diejenigen Erkrankungen ins Auge, bei denen aus der Art der Sensibilitätsstörung ein diagnostisches Hilfsmoment für die Auffassung der Sehstörung und somit für die Stellung der Gesamtdiagnose gegeben wird.

Haben wir z. B. eine Verfärbung der Papille vor uns, ohne dass wir aus dem Gesichtsfeldbefund und der Sehschärfe einen bestimmten Schluss

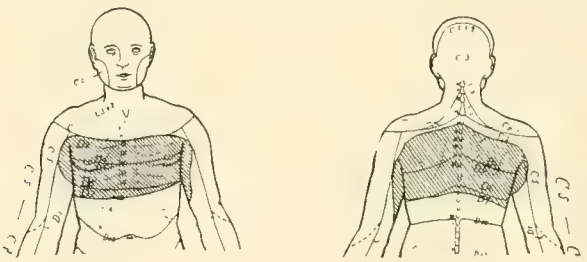

Fig. 270.

Hypästhetische Zone bei beginnender Tabes dorsalis. Nach Seiffer l. c.

ziehen können, ob es sich um eine tabische oder pseudotabische, oder eine Atrophie bei multipler Sklerose handelt, dann wird eine radikuläre Sensibilitätsstörung, eine Hitzigsche Zone (vergl. Fig. 270) etc. den Hinweis auf eine Tabes geben. Der folgende Fall dürfte dies illustrieren.

Ein 44jähriger Kutscher war 1894 von der 1. Etage eines Neubaues auf die Erde gestürzt. Einige Zeit Bewusstlosigkeit. Er kam ins Altonaer Krankenhaus, wo er längere Zeit einer Extensionsbehandlung unterworfen wurde. Bei der Entlassung soll er frei von

Beschwerden gewesen sein. Ungefähr 4 Monate später stellte sich Harnträufeln ein. Durch genaueres Befragen ergab sich, dass Patient seit 1884 an „rheumatischen Beschwerden" leidet. Die Schmerzen kämen rasch und verschwänden ebenso plötzlich, als wenn „eine Rouleau" herunterfällt. Seit mehreren Jahren hat sich eine Abnahme des Sehvermögens eingestellt. Es ist dem Patienten so, als ob ein Schleier vor seinen Augen läge. Am besten sieht er in diffusem Tageslicht, schlecht in der Dämmerung und im Sonnenlicht.

Nie Doppeltsehen, nie Parästhesien

Lues und Potus negiert. Neuropathisch nicht belastet.

Die Untersuchung des kräftigen Mannes ergab Fehlen der Achillesreflexe; Sensibilitätsstörungen an der Hinterseite der Oberschenkel; speziell war der Temperatursinn gestört; zwischen analgischen Punkten fanden sich hyperästhetische.

Der linke Opticus war etwas abgeblasst, und das Gesichtsfeld war sektorenförmig eingeschränkt. Das centrale Sehvermögen war herabgesetzt.

Diese Sehstörungen zusammengehalten mit den Sensibilitätsstörungen subjektiver und objektiver Natur liessen die Diagnose einer Tabes sicher erscheinen und machte die Annahme einer traumatischen Hämatomyelie unwahrscheinlich. Findet man dagegen eine Sensibilitätsstörung nach Art der Brown-Séquardschen Halbseitenläsion, so wird es sich wahrscheinlich um eine beginnende multiple Sklerose handeln. Bei dieser Krankheit kommt es je nach dem Sitze der sklerotischen Plaques zu Empfindungsstörungen, die meistens vorübergehender Natur sind, oft nur in Hyperästhesien und manchmal auch auf partieller Empfindungslähmung beruhen. Oppenheim hat sogar einmal einen „doppelseitigen Brown-Séquard" bei der multiplen Sklerose konstatiert.

Bei der Pseudotabes luetica, bei der es sich in Wirklichkeit um eine Meningitis chronica syphilitica handelt, kommt es aber auch, wie Heubner Rumpf und Goldflam hervorgehoben haben, zu dem Brown Séquardschen Symptomkomplex, oder auch zu radikulären Sensibilitätsstörungen. Die Optikuserkrankung besteht hingegen hier in einer Neuritis, nicht aber in einer genuinen Atrophie.

Weitere spinale Sensibilitätsstörungen (vergl. pag. 608) findet man bei Rückenmarkstumor, bei dem Rückenmarkstrauma und bei der Myelitis. Daher kann der Charakter der Sehstörung hier bestimmt werden durch den ev. charakteristischen Sensibilitätsbefund. Wie früher schon eingehend dargetan (vergl. pag. 559), trägt die Optikusaffektion bei der Myelitis den Charakter der neuritischen Veränderung an sich. Anfangs ist der ophthalmoskopische Befund nicht selten negativ, wenn die Neuritis retrobulbär lokalisiert ist. Später machen sich meist neuritische Veränderungen an der Papille geltend. In älteren Fällen kann es zu einer atrophischen Verfärbung der Papille kommen. Peltesohn (1342) hat einmal bei einer Myelitis eine einfache partielle Abblassung des temporalen Abschnittes der Papillen beobachtet. Wahrscheinlich handelte es sich hier um eine absteigende Degeneration einer retrobulbären Neuritis.

Da häufig die Sehstörung der Rückenmarkserkrankung vorausgeht, so ist die Sensibilitätsprüfung von besonderer Wichtigkeit, weil es hier auf die Differentialdiagnose zwischen Myelitis, Tabes und multipler Sklerose

ankommt. Seltener folgt die Sehnervenaffektion der Myelitis. Manchmal treten beide gleichzeitig in Erscheinung.

Das Gesichtsfeld hat nichts Charakteristisches bei der myelitischen Optikusaffektion.

Die so seltene Affektion des Rückenmarksabszesses verläuft fast immer ohne Augensymptome. In einem Falle, der sich durch eine Anästhesie der gelähmten unteren Extremitäten auszeichnete, war infolge von retrobulbärer Neuritis Erblindung eingetreten, Silvast (1343).

Bei der ataktischen Form der multiplen Neuritis auf alkoholischer Basis kommt eine Neuritis optica vor. Die Sensibilitätsstörung hat häufig dabei etwas ungemein Charakteristisches für das vorliegende Leiden, nämlich eine Kombination von Anästhesie und Hyperästhesie. Die Berührungsempfindung und das Lagegefühl kann herabgesetzt sein, während eine Hyperalgesie für schmerzhafte Reize speziell an den Fusssohlen besteht. Gar oft findet man bei der Polyneuritis auch eine Gefühlsabstumpfung an der Peripherie der Extremitäten.

β) Bei Läsionen des Grosshirns.

§ 480. Bei den Hirnaffektionen (Tumor cerebri, Encephalitis, Hirnabszess, Hirnblutung, Meningealblutung und Hirnsyphilis) spielen die Sensibilitätsstörungen eine grosse Rolle. Am Optikus kann eine Neuritis, eine Stauungspapille, eine deszendierende Atrophie oder gar keine Veränderung vorhanden sein.

Sitzt die Affektion kortikal, so kann unter Umständen eine ausgesprochene Hemianästhesie, wie sie vorher beschrieben worden ist, in die Erscheinung treten. Dies wurde beobachtet bei beträchtlichen Blutungen in die Meningen, welche die Rinde des Scheitellappens komprimierten.

In einem Falle von isoliertem Tuberkel über der hinteren Centralwindung, welcher mit Erfolg operativ entfernt worden war, beobachteten wir neben einer contralateralen Hemiparese eine deutliche Hemianästhesie bei einer doppelseitig vorhandenen Stauungspapille.

Von Wernicke, Oppenheim u. a. ist auf eine eigenartige Sensibilitätsstörung bei Herdaffektionen der Centralwindungen und des Scheitellappens aufmerksam gemacht worden. Bei im wesentlichen intakter Sensibilität der Hand konnten Gegenstände durch Betasten nicht erkannt werden: Tastlähmung oder Seelenanästhesie (Oppenheim [1344]).

Sitzt ein Tumor oder ein Abszess im hintersten Bezirk der innersten Kapsel, so findet sich stets eine Hemianästhesie der kontralateralen Körperhälfte, am häufigsten verknüpft mit einer Hemianopsie und einer Hemiplegie oder Hemiparese.

Befindet sich die Herdaffektion im Schleifengebiet der Hirnschenkelhaube, oder in der Brücke, oder endlich im verlängerten Mark, so entsteht eine Hemianästhesie der anderen Seite ohne Beteiligung der Sinnesorgane.

Bei einseitigen Affektionen der Brücke und der Medulla oblongata wird hie und da eine Hemianästhesia alternans beobachtet, d. h. eine Anästhesie der gleichnamigen Gesichtshälfte und des übrigen Teiles der gekreuzten Körperhälfte. Ist die Affektion luetischer Natur, so kann auch eine Neuritis opt. oder eine Atrophie neuritischen Ursprungs, oder endlich eine Hemianopsie verschiedener Art das Krankheitsbild begleiten, je nachdem die gummöse Meningitis an der Basis des Gehirns lokalisiert ist.

B) Bei funktionellen Störungen.

§ 481. Bei einer konzentrischen Gesichtsfeldeinschränkung ohne Veränderung des Augenhintergrundes und ohne Herabsetzung der Sehschärfe ist der Nachweis einer funktionellen, hysterischen Sensibilitätsstörung, wie wir sie pag. 611 § 478 geschildert haben, von grosser Bedeutung, sei es nun, dass es sich um eine Hemianästhesie, oder um eine Anästhesie der geometrischen Formen oder gar um eine totale Anästhesie handelt. Die Konstatierung einer Sensibilitätsstörung bestärkt uns in der Annahme, die konzentrische Gesichtsfeldeinschränkung als eine hysterische anzusehen. Allerdings darf man nie ausser Betracht lassen, dass organische Krankheiten oft von hysterischen Symptomen begleitet werden, so besonders die multiple Sklerose.

Bisher hatten wir uns mit den objektiven Sensibilitätsstörungen befasst. Der Vollständigkeit halber müssen die subjektiven Sensibilitätsstörungen, die in Schmerzen und Parästhesien bestehen, hier noch angeführt werden. Letztere sind oft deshalb bedeutsamer als die neuralgischen und neuralgiformen Affektionen, weil sie besonders häufig bei objektiven Gefühlsstörungen gefunden werden.

Ganz besonders wichtig und auch von Bedeutung für die Feststellung der Diagnose sind die sog. lanzinierenden Schmerzen der Tabiker, da dieselben sich durch eine ganz charakteristische und von den meisten Patienten deutlich angegebene Art auszeichnen, während ja sonst dem Schmerz und den Parästhesien so viel Subjektives und Individuelles anhaftet, dass wir aus diesem Grunde nicht weiter auf diesen Gegenstand hier eingehen. Wir begnügen uns, nur folgenden Fall anzuführen, bei dem die Art des Schmerzes zur Feststellung der Diagnose wesentlich beigetragen hatte.

K. A., 47 Jahre alte Arbeitersfrau, keine hereditäre Belastung, keine Lues, 7 gesunde Kinder. Seit 28 Jahren Kopfschmerzen, Schwindel („Fliegen am ganzen Körper“ und Flimmern vor den Augen). Seit 4 Wochen Steigerung der Kopfschmerzen nach einer heftigen Gemütsbewegung.

Status praesens. Patientin macht einen hysterischen Eindruck. Blepharospasmus. Fundus oculi normal, konzentrische Gesichtsfeldeinschränkung; rechts $S = \frac{20}{100}$, links $\frac{20}{20}$. Akkomm. dem Alter entsprechend. Die linke Pupille ist leicht verzogen (ohne iritische Verwachsungen). Unter der Westienschen Lupe reagiert sie etwas träge. Bei oberflächlicher Beobachtung reagieren die Pupillen normal auf Licht und bei Akkommodation und Konvergenz. Patientin klagt sehr über Lichtblendung und rasches Verschwinden der Gegenstände.

Kleinste farbige Objekte auf beiden Seiten erkannt. Augenhintergrund beiderseits normal. Keine Augenmuskelstörungen. Sehnen- und Hautreflexe normal, keine Blasen-

und Mastdarmstörung, keine Ataxie und Romberg. Keine objektiven Sensibilitätsstörungen. Aber seit einer Reihe von Jahren leidet Patientin an exquisit blitzartigen Schmerzen in den Beinen.

Dieser Umstand zusammengehalten mit der trägen Pupillenreaktion erwecken den Verdacht, dass bei der sonst nur an funktionellen Sehstörungen leidenden Patientin ein tabischer Prozess vorhanden sein möchte. Ist es doch bekannt, dass die lanzinierenden Schmerzen oft lange Zeit das erste Symptom einer Tabes darstellen.

Zur Illustrierung des Gesagten fügen wir noch einige Fälle aus unserer Beobachtung hier bei. In den meisten handelte es sich um organische Leiden, die durch funktionelle Störungen überwiegend der Sensibilität so verschleiert waren, dass die ersten Beobachter ein rein funktionelles, meist hysterisches Leiden angenommen hatten. Erst durch die von uns vorgenommene Untersuchung des Sehorgans konnte das zugrunde liegende Leiden festgestellt werden.

Frau B. L., 40 Jahre alt, wurde vom Hausarzte, der sie seit ihrer Jugend kannte, stets als hysterisch angesehen. Schon als Kind sehr reizbar und exaltiert. In der Ehe unverträglich. In letzter Zeit Zunahme der „hysterischen" Erscheinungen. Die Reflexe waren gesteigert. Es bestanden manschettenförmige Zonen an beiden Händen. Hypästhetische Partie an der Brust; an anderen Körperstellen gesteigerte Schmerzempfindlichkeit. Patientin klagte in letzter Zeit viel über Kopfschmerzen und Übelkeit. Kein Erbrechen. Zeitweise Schwäche in den Armen und Beinen. Wegen Sehstörungen zur Untersuchung herangezogen, konstatierten wir eine beträchtliche doppelseitige Stauungspapille bei gleichmässiger, konzentrischer Einschränkung der Gesichtsfelder für Weiss und Farben. Sehschärfe relativ gut. Der Verdacht auf einen Gehirntumor wurde vom Hausarzt zurückgewiesen mit der Bemerkung, dass er die Patientin schon seit vielen Jahren mit dem gleichen Symptomkomplexe als ausgesprochene Hysterica kenne. Nach einem Luftkurort Thüringens geschickt, fiel sie kurze Zeit nach ihrer Ankunft plötzlich im Sanatorium tot um. Die Sektion ergab, wie uns mitgeteilt wurde, einen Tumor cerebri.

Leider wurde uns nichts über die Lokalisation des betreffenden Tumors bekannt. Wahrscheinlich könnte es sich um eine Geschwulst im Stirnhirn gehandelt haben, ähnlich wie im nächstfolgenden Falle. Auf der anderen Seite darf man nicht vergessen, dass es auch Fälle von Pseudoneuritis gibt, deren Charakteristik wir auf pag. 514 § 365 angeführt haben.

A. B., 35jähriger Mann von reizbarem, hypochondrischem Wesen. Unter seinen vielen Klagen nahmen Schwindel, Kopfschmerz, Übelkeit, Unlust zur Tätigkeit und Parästhesien den Hauptrang ein. Es bestanden asthenopische Beschwerden. Nie Doppeltsehen. Augenspiegelbefund, Pupillenverhältnisse normal. Unbestimmte Klagen über schlechteres Sehen. Gesichtsfeld zeigte bei normaler Sehschärfe eine konzentrische Einschränkung mittleren Grades.

Patellarreflexe lebhaft. Alle übrigen Reflexe normal. Auf dem Rücken und Kopf hyperästhetische Zonen. An der Aussenseite beider Oberschenkel Analgesien. Patient galt auf einer der inneren Abteilungen unseres Krankenhauses für einen Hystericus. Gelegentlich wurde er zu einer Augenuntersuchung uns überwiesen, und nun wurde eine doppelseitige Stauungspapille konstatiert. Eine Woche darauf verschied Patient ganz plötzlich. Die Sektion ergab einen fast mandarinengrossen Tumor im Stirnhirn.

Ebenso häufig wie mit Hirntumoren kombinieren sich funktionell nervöse Störungen mit cerebraler Lues, wie der folgende Fall zeigt.

M. D., 30jährige Frau, die seit längerer Zeit Klage führte über allerlei nervöse Beschwerden, wegen deren sie in die Poliklinik kam. Es fanden sich cirkumskripte analgische Plaques an den Wangen und am rechten Oberarm. Die Fingerspitzen der rechten Hand waren anästhetisch. Dabei fand sich rechts eine exquisite Ovarie, ferner auch eine deutliche Rachialgie. Die Sehnen- und Hautreflexe waren gesteigert. Der Rachen- und Konjunktivalreflex fehlte. Hie und da Cephalea; kein Erbrechen. Puls normal. Leukoderma am Nacken. Gibt an, vor mehreren Jahren einen Ausschlag gehabt zu haben. Augenmuskeln, Pupillenbewegungen, Sehschärfe normal. Gesichtsfeld peripher normal. Der blinde Fleck verbreitert. Patientin zeigte beiderseits eine Stauungspapille. Auf Grund des Leukodermas wurde eine energische antiluetische Behandlung eingeleitet. Prompter Rückgang der Stauungspapille und Besserung der funktionell nervösen Erscheinungen.

Während bei den vorstehenden Beobachtungen, die sämtlich hysterische Sensibilitätsstörungen gezeigt hatten, die Erscheinungen an der Papille den wesentlichen Ausschlag für die Stellung einer richtigen Diagnose gaben, leitete in den folgenden Fällen ein centrales Skotom, somit eine Erkrankung des Sehnerven hinter der Papille, auf die richtige Fährte.

H. L., 28jährige Frau, wurde vom Hausarzte wegen hysterischer Amaurose ins Krankenhaus geschickt. Daselbst klagte Patientin über heftige Leibschmerzen. Nach Besserung des Sehvermögens uns zur Aufnahme des Gesichtsfeldes gesandt, zeigte sich bei normalem Augenspiegelbefunde beiderseits ein ziemlich umfangreiches, absolutes centrales Skotom. Bei der Untersuchung des Nervensystems fand sich eine leichte Hemianästhesie linkerseits, ferner eine Ovarie und gesteigerte Sehnen- und Hautreflexe. Diese hysterischen Erscheinungen hielten wir für unwesentlich und forschten wegen des centralen Skotoms nach einer eventuellen Intoxikation. Da ergab sich denn, dass Patientin die Gattin eines Malers, war und als solche im Geschäfte ihres Mannes viel mit Bleiweiss zu tun hatte. Ein Bleisaum an den Zähnen liess die Annahme einer Bleiintoxikation als sicher erscheinen, zumal da alle vorhandenen Symptome, wie die Amaurose, die Kolikschmerzen, das centrale Skotom eindeutig darauf zurückgeführt werden konnten. Später wurde diese Diagnose noch dadurch erhärtet, dass sich in der Folge eine echte Bleilähmung in Form einer Radialisparalyse anschloss.

A. F., 23jährige Frau, litt als junges Mädchen vielfach an nervösen Erscheinungen, besonders auch an Neuralgien. Sie wurde vom Hausarzt stets als Hysterica behandelt. Unmittelbar nach einer Automobilfahrt bekam sie heftige Schmerzen in der Tiefe der linken Orbita. Kurz darauf sah sie wie durch einen Schleier und hie und da doppelt.

Hypästhesie und Hypalgesie der rechten Kopfhälfte. Hyperästhesie der Umgebung des linken Auges und der linken Stirnhälfte. Patellarreflexe gesteigert. Achillesreflexe ebenso wie die Patellarreflexe normal. Insuffizienz der Interni. Die Bewegungen des linken Augapfels in extremen Endstellungen sind mit deutlichen Schmerzen verknüpft. Gesichtsfeld rechterseits leicht konzentrisch verengt. Links wurde ein centrales absolutes Skotom mit peripherer Einschränkung nach oben konstatiert. Augenspiegelbefund rechts normal; links leichte Trübung der Papille, Venen etwas mehr als normal gefüllt. Pupillenbewegungen normal.

Das Vorhandensein eines zentralen Skotoms und die Schmerzhaftigkeit bei Bewegungen des Bulbus liessen auf eine retrobulbäre Neuritis schliessen. Da die Salizylschwitzkur nicht erfolgreich war, wurde wegen Verdachts auf Lues ein Traitement mixte eingeleitet. Heilung der Sehstörungen.

J. A., 22jähriges Mädchen, ermüdete seit mehreren Jahren auffallend leicht beim Gehen auf der Strasse, während sie angeblich zu Hause, ohne einzuknicken, gehen konnte. Nie Schwindel, nie Zittern der Hände. War stets leicht erregt, zum Weinen geneigt und gab an, ein besonders kurzes Gedächtnis zu haben.

Hereditär keine Belastung. Der Hausarzt hielt die Beschwerden für rein funktionell nervös, zumal da die vorhandenen objektiven Sensibilitätsstörungen einen deutlich hysterischen Charakter hatten, und die Sehnenreflexe gesteigert waren. Fussklonus war nicht vorhanden. Die Abdominalreflexe fehlten. Keine nystagmischen Zuckungen. Sehschärfe linkerseits $^6/_6$, rechts $^6/_{12}$. Ophthalmoskopisch deutliche Abblassung der rechten Papille. Linker Augenspiegelbefund normal. Gesichtsfeld beiderseits leicht eingeschränkt, zeigte auf dem rechten Auge ein Undeutlichkeitsskotom für Rot. Pupillen beiderseits gleich, reagierten normal.

In diesem Falle lenkte die Verfärbung der Papille den Verdacht auf multiple Sklerose, der an Wahrscheinlichkeit gewann durch das centrale Undeutlichkeitsskotom für Rot, durch die leichte Ermüdbarkeit beim Gehen und durch das neuerdings von Müller hervorgehobene Fehlen der Bauchreflexe als ein für multiple Sklerose pathognomonisches Symptom.

Als weitere Gruppe können wir diejenigen Fälle anführen, bei welchen eine progressive Sehnervenatrophie den Ausschlag gibt, die vorhandenen Sehstörungen als tabische aufzufassen.

G. L., 45jähriger Schauermann, erblindete ganz allmählich. Beginn der Sehstörung vor $6^1/_2$ Jahren. 2mal Gonorrhoe, 1mal Ulcus, dessen Charakter nicht bestimmt werden konnte. Eine Schwester nervenleidend.

Status praesens. Grosser, kräftiger, gut genährter Mann. Gang unsicher. Keine Lichtempfindung. Pupillen lichtstarr, reagieren aber noch etwas auf Konvergenz, übermittelweit, gleich und rund. Nie Augenmuskellähmung, nie Ptosis. Beiderseits genuine weisse Sehnervenatrophie. Sehnenreflexe alle normal erhalten, auch die Hautreflexe. Keine Ataxie, kein Romberg; keine Blasen- und Mastdarmstörungen. An den unteren Dritteln beider Unterschenkel und Füsse deutliche Sensibilitätsstörungen. Anästhesien und Analgesien. Leichte Parästhesien an Knien und Unterschenkeln.

In diesem Falle war die doppelseitige progressive Sehnervenatrophie als einziges Symptom einer allmählich zur Entwickelung kommenden Tabes aufzufassen (vergl. Bd. III pag. 519 § 370), und dementsprechend waren die Sensibilitätsstörungen zu deuten.

Zum Schlusse führen wir noch einen Fall an, der exquisit hysterische Erscheinungen dargeboten hat mit konzentrischer Einschränkung des Gesichtsfelds und echt hysterischen Sensibilitätsstörungen. Aus der beträchtlichen Herabsetzung der centralen Sehschärfe ($^{20}/_{70}$) und dem normalen ophthalmoskopischen Befunde, ferner aus dem Fehlen der Abdominalreflexe und endlich wegen der spastischen Parese des einen Beines stellten wir die Wahrscheinlichkeitsdiagnose auf eine multiple Sklerose.

C. K., 28jährige Frau, hatte als Kind Krämpfe, später rechtsseitige Hemichorea mit psychischer Störung. Bei der Aufnahme ins Krankenhaus klagte sie über Kopfschmerzen, Parästhesien, Schwindel und Ohnmachtsanfälle. Früher und jetzt Zuckungen im Gesicht. Sehr schlechtes Gedächtnis. Schwankt und fällt bei geschlossenen Augen nach rechts und hinten.

Status praesens. Linksseitige Hemianästhesie bis auf Gesicht und Kopf. Beim Anfassen der betreffenden Partien mit der Hand hat Patientin ein taubes Gefühl.

Die linke Nasolabialfalte hängt.

Das linke Bein schleppt Patientin nach.

Patellarreflexe gesteigert.

Achillesreflexe beiderseits gleich, kein Fussklonus. Plantarreflexe beiderseits gleich. Vorderarmreflexe beiderseits lebhaft. Abdominalreflexe beiderseits nicht zu erzielen. Dynamometer links 75, rechts 100.

Beiderseits Tremor manuum, kein Intentionstremor. Sprache zeitweise erschwert.

Die Beziehungen der Amblyopie zu den Motilitätsstörungen.

A. Koordinationsstörungen.

§ 483. Diejenige Motilitätsstörung, welche am häufigsten Veranlassung zur Untersuchung des Sehorgans gibt, ist die Ataxie.

Unter Ataxie versteht man die Unfähigkeit bei erhaltener Kraft, die einzelnen Muskelbewegungen zu einer bestimmten Aktion zweckmässig zu innervieren, d. h. zu coordinieren. Über das Wesen der Coordination haben wir uns auf S. 331—336 des III. Bandes 1. Teil eingehend verbreitet, und beziehen wir uns daher auf das dort Gesagte.

α) Bei der Tabes.

Am häufigsten beobachtet man die Ataxie bei der Tabes, die ja die Franzosen Ataxie locomotrice nennen. Hier ist die Ataxie meist mit Sensibilitätsstörungen verknüpft und beruht wahrscheinlich auf einer Läsion centripetaler Bahnen. Gewöhnlich tritt bei dem Tabiker zuerst die Coordinationsstörung in den unteren Extremitäten auf und führt zu der bekannten ataktischen Gehstörung. Die oberen Extremitäten werden seltener ergriffen.

Die begleitende Sehstörung der Ataxie kann hier in einer der 3 Formen der Opticusatrophie, vergl. pag. 520 § 371, bestehen. Allerdings ist es eine bekannte und auch von uns beobachtete klinische Tatsache, dass bei frühzeitig eintretender Opticusatrophie oft die Ataxie ausbleibt.

β) Bei der multiplen Neuritis.

Sehr wichtig ist der Augenbefund als differential-diagnostisches Moment zur Unterscheidung einer Ataxie bei Tabes von einer solchen bei der multiplen Neuritis. Bei letzterer kommt nämlich eine progressive Opticusatrophie niemals vor; höchstens vielleicht eine descendierende Atrophie infolge einer mit einem centralen Skotom einhergehenden retrobulbären Neuritis.

γ) Bei der Pseudotabes syphilitica.

Eine Mittelstellung nimmt die Pseudotabes syphilitica ein, indem hier eine Neuritis opt. beobachtet werden kann.

δ) Bei der hereditären Ataxie.

Bei der sog. hereditären Ataxie oder Friedreichschen Erkrankung kommt ausser Nystagmus überhaupt keine Augenstörung vor.

ε) Bei der akuten Ataxie.

Die akute Ataxie besteht oft in einer Mischform der Ataxie und des Intentionszitterns, die meist als Folge einer infektiösen disseminierten Myelitis anzusprechen ist. Manchmal entsteht dieselbe auch auf der Basis einer Polyneuritis. Bei der akuten Ataxie hat man zuweilen eine Neuritis opt. beobachtet, wie in dem folgenden Falle:

Ein 14jähriger Knabe erkrankte an Typhus. In der 7. Woche verlor er das Bewusstsein, welches nach etwa 8 Tagen wiederkehrte und einem leicht somnolenten Zustand Platz machte. Die Untersuchung ergab beiderseits Neuritis optica; verlangsamte, skandierende Sprache; Ataxie der oberen und unteren Extremitäten. Die Sehnenreflexe waren gesteigert. Die Sensibilität erschien, so weit sie zu prüfen war, intakt. Die Sphinkteren funktionierten normal. Patient konnte weder stehen, noch gehen. Die Heilung trat ganz allmählich ein.

Es wurde eine akute Ataxie diagnostiziert auf encephalitischer Grundlage, die wahrscheinlich die Folge der Typhusinfektion war, ebenso wie die begleitenden Opticusaffektionen.

ς) Die cerebellare Ataxie.

Ausser der spinalen Ataxie gibt es auch cerebrale Ataxieformen, so vor allem die cerebellare Ataxie.

Wie wir schon auf Seite 334 des III. Bandes ausgeführt haben, hat der Kleinhirnkranke einen mehr schwankenden, an den eines Betrunkenen erinnernden Gang. Im Liegen zeigt er keine Ataxie, wohl aber im Stehen, dann schwankt er hin und her und fällt eventuell zu Boden. Beim Stehen kann man am besten den Einfluss der Gesichtswahrnehmungen auf die Ataxie beobachten. Während nämlich das Schliessen der Augen einen tabischen Ataktiker event. zum Umfallen bringen kann, wird beim cerebellaren Ataktiker das Schwanken beinahe gar nicht oder nur in geringem Grade vermehrt.

Da jedoch häufig, namentlich im Beginn der Cerebellarerkrankung, die Ataxie sehr ähnlich der tabischen sein kann, so sind uns in den diese beiden Erkrankungen begleitenden Sehstörungen sehr sichere differentialdiagnostische Momente gegeben.

Bei einem im Kleinhirn sitzenden Hirntumor findet man bekanntlich am frühzeitigsten und häufigsten eine doppelseitige Stauungspapille; bei einem Kleinhirnabscess häufig eine einseitige Neuritis optica. Bei längerem Bestehen eine Atrophie ex neuritide; niemals dagegen wird aber hier eine genuine Opticusatrophie, wie bei der Tabes, beobachtet.

Eine der cerebellaren Coordinationsstörung sehr ähnliche Erscheinung zeigt sich zuweilen bei den Geschwülsten des Stirnlappens, nämlich die von Bruns zuerst beschriebene frontale Ataxie, bei der von seiten des Sehvermögens eventuell Stauungspapille gefunden werden kann.

η) Die Ataxie bei Affektion der Vierhügel, der Brücke und Medulla oblongata.

Herde in der Vierhügelgegend, wie z. B. beim Eisenlohrschen (vergl. Bd. III, pag. 339) und dem folgenden Falle bewirken Ataxie.

Schneider (ein Fall von Gliom der Seh- und Vierhügel, Inaug.-Diss. Erlangen 1897) berichtet über ein 17jähriges Mädchen, das im ganzen wenig regsam und intelligent gewesen war. Seit ¼ Jahr entwickelte sich Kopfschmerz, Erbrechen, Benommenheit, Stauungspapille, ferner Augenmuskelstörungen: Bewegung der Bulbi nach oben beschränkt, Lähmung der Akkommodation und träge Reaktion der Pupillen auf Licht; später auch Fehlen der Konvergenz und Zurückbleiben des rechten Auges beim Blick nach links; dann taumelnder Gang mit Schwindel, Stehen nur mit Unterstützung möglich. Amblyopie. Schwerhörigkeit. Zittern und ataktische Bewegungen der Arme. Schwäche der Beine. Vorübergehende Schwäche in beiden Facialisgebieten.

Die Diagnose war mit Wahrscheinlichkeit auf einen Tumor der Vierhügel — Augenmuskel- und Pupillenstörungen, Ataxie, Schwerhörigkeit, Stauungspapille — gestellt und fand sich bestätigt. Es fand sich ein Gliom der Vierhügel, welches indes auch auf die Sehhügel übergriff.

Bei Affektionen der Brücke und Oblongata wird nicht selten Hemiataxie beobachtet. Sitzen Geschwülste in diesen Gegenden, so macht sich in der Regel dies am Sehnerven durch Stauungspapille bemerkbar, sowie an den Pupillen durch eine auffallende Miosis.

ϑ) Die kortikale Ataxie.

Die kortikale Ataxie kommt meist bei einseitigen Herden in der motorischen Region und im Scheitellappen vor, daher findet sich bei diesen Fällen keine Sehstörung, es müsste denn wie im folgenden Falle ein Tumor vorgelegen haben.

Ein 18jähriger Arbeiter bemerkte seit einem Vierteljahr eine Störung beim Gehen. Die Untersuchung ergab eine Herabsetzung der groben Kraft in der rechten unteren Extremität und eine Ataxie beim Kniefersenversuch rechts. Im linken Bein wurde keine Spur von Koordinationsstörungen gefunden, ebenso wenig in den oberen Extremitäten. Die Sensibilität war in Beziehung auf Tast-, Schmerz und Temperaturreize herabgesetzt. Patellarreflex war rechts lebhafter als links. An den Hirnnerven war nichts von der Norm Abweichendes zu konstatieren, ausser dass eine typische Stauungspapille vorhanden war. Die sonstigen allgemeinen Hirndrucksymptome fehlten, so dass der Hausarzt dem Vorschlag einer Trepanation über dem linken Beincentrum in der Hirnrinde sich widersetzte. Patient starb ganz plötzlich. Die Autopsie bestätigte unsere Diagnose eines Tumors im oberen Teil der linken Centralwindung. Eine mikroskopische Untersuchung konnte nicht vorgenommen werden.

Zum Schlusse sei als prägnantes Beispiel für die differentialdiagnostische Bedeutung einer Amblyopie bei Bewegungsstörungen folgender Fall aus der Praxis mitgeteilt.

Ein 27jähriges Mädchen erblindete im Frühjahr 1903 plötzlich auf dem rechten Auge. Nach einer Schwitzkur stellte sich nach etwa 14 Tagen das Sehvermögen wieder her. Seit 1904 im Anfang des Frühlings knickte sie im rechten Knie ein und ging unsicher mit dem rechten Bein.

Die Untersuchung ergab lediglich eine ataktische Bewegungsstörung im rechten Bein, sonst keinerlei Abweichungen ausser einer temporalen Abblassung des rechten Sehnerven.

Dieser Befund liess uns den Fall als eine multiple Sklerose diagnostizieren, obwohl alle sonstigen für diese Krankheit charakteristischen Symptome fehlten. Hier war die Opticusaffektion das frühste Symptom. Wir haben schon auf Seite 543 einen Fall aus unserer Erfahrung mitgeteilt, bei welchem in ganz gleicher Weise die multiple Sklerose mit der Opticusaffektion begann, und zwar setzte dieselbe ganz akut mit vorübergehender Erblindung ein. Auch andere Autoren wie Oppenheim, Probst, Hoffmann, Bruns, Uhthoff und Müller beobachteten häufig die Sehstörung als initiales Krankheitssympton der multiplen Sklerose. Seltener wurde dagegen die Ataxie als Früh-Symptom dieser Erkrankung gefunden. Nur Strümpell hob hervor, dass in der Mehrzahl der Fälle ataktische Bewegungsstörungen, speziell der oberen Extremitäten, vorkommen könnten. Sein Schüler E. Müller bestätigte diese Angaben. Oppenheim hält die Ataxie bei der multiplen Sklerose für ein gewöhnliches Symptom. Andere Autoren verhalten sich ablehnend.

Wir haben bei dieser Erkrankung manchmal sehr frühzeitig ataktische Bewegungsstörungen in den oberen Extremitäten gesehen, in vereinzelten Fällen aber auch in den unteren; dabei handelte es sich aber nicht um den sog. Intentionstremor, sondern um richtige Koordinationsstörungen.

In dem angeführten Falle liegt das seltene Faktum einer sehr früh aufgetretenen ataktischen Bewegungsstörung einer unteren Extremität ohne Alteration der bewussten Empfindung vor. In späteren Stadien der Erkrankung trifft man die Ataxie der Beine viel häufiger als in den Armen, etwa 70% gegen 50% [Müller (1674)]; meistens verbunden mit spastischen Erscheinungen. Oppenheim hat, wie wir, Hemiataxie der unteren Extremitäten beobachtet.

Die anatomische Begründung der ataktischen Bewegungsstörung kann natürlich bei dem regellos verteilten Sitze der sklerotischen Plaques eine verschiedene sein. Einerseits sind Herde in den Hintersträngen, andererseits in der Medulla oblongata, Brücke, den Kleinhirnarmen etc. dabei von Bedeutung.

B. Motorische Lähmungserscheinungen.

a) Bei Hemiplegie.

§ 484. Diejenige Motililitätsstörung, bei welcher in zweiter Linie die Untersuchung des Sehorgans eine grosse Rolle spielt, ist die Hemiplegie, auf deren verschiedene Formen und Arten wir nunmehr eingehen müssen. Es ergibt sich dann von selbst, welche Art der Sehstörung bei der ev. Differentialdiagnose eine ausschlaggebende Bedeutung gewinnt.

α) Die kapsuläre Hemiplegie.

Die klassische Stelle im Gehirn, bei deren Läsion wir immer eine Hemiplegie, d. h. eine Lähmung des kontralateralen Beines, des Armes,

des Facialis und der Zunge beobachten, findet sich im hinteren Schenkel der inneren Kapsel. Meist nimmt an der Lähmung nur das untere Facialisgebiet teil. Im 1. Band der Neurologie des Auges haben wir uns auf S. 560—563 eingehend mit dem Verhalten des oberen Facialis bei der Hemiplegie befasst und haben darauf hingewiesen, dass ein Hemiplegiker das Auge der gelähmten Seite nicht so lange geschlossen halten kann, wie das der gesunden Seite. Es liegt hierin ein Beweis, dass der obere Facialis bei den Hemiplegien stets mitaffiziert ist. Dies kann man bei frischen Fällen besonders deutlich nachweisen.

Bei einer direkten totalen kapsulären Hemiplegie beobachtet man nicht selten als indirektes Herdsymptom eine der gelähmten Seite entsprechende homonyme laterale Hemianopsie, meist verbunden mit eine Hemianästhesie.

Eine gleiche Sehstörung sieht man häufig bei einer sog. indirekten Hemiplegie, entstanden durch eine Affektion der der inneren Kapsel benachbart gelegenen Stammganglien, z. B. des Linsenkerns.

β) Die alternierende Hemiplegie.

Eine Hemiplegie mit gekreuzter Facialislähmung weist auf eine Affektion der der letzteren gleichnamigen Ponshälfte hin. Ist das pathologische Substrat ein Tumor, dann kann eine Neuritis opt. oder eine Stauungspapille die Folge sein.

γ) Die Hemiplegie ohne Facialislähmung.

Eine Hemiplegie ohne Facialislähmung, aber mit Parese der Zungenhälfte bezieht sich auf eine Herdläsion in der Brücke zwischen dem Austritt des Facialis und des Hypoglossus.

δ) Die Hemiplegie mit gekreuzter Hypoglossuslähmung.

Eine Hemiplegie mit gekreuzter Hypoglossuslähmung weist auf eine Läsion der Oblongata oberhalb der Decussatio pyramidum hin.

ε) Hemiplegie mit gleichseitiger Hirnnervenlähmung.

Eine Hemiplegie der Glieder bei gleichseitiger peripherer Hirnnervenlähmung findet man bei basalem Hirntumor, oder bei dem Aneurysma der Art. vertebralis, eventuell bei einem an der Basis gelegenen Hämatom der Dura mater. Es sind dann die Pyramidenbahnen nach ihrer Kreuzung betroffen worden.

Solche Fälle können, abgesehen von einer Stauungspapille, durch eine bitemporale oder eine Tractushemianopsie kompliziert werden.

ζ) Hemiplegie ohne jede Hirnnervenlähmung.

Eine Hemiplegie ohne jede Hirnnervenlähmung kann entweder nur als eine kortikale Lähmung, bei welcher nur das Arm- und Beincentrum be-

troffen ist, gedeutet werden, oder es hat die Läsion in der inneren Kapsel einen so geringen Umfang, dass die Facialis- und Hypoglossusbahn verschont worden waren.

η) Tabes mit Hemiplegie.

Zum Schlusse ist noch darauf hinzuweisen, dass nicht selten zu einer Tabes sich eine Hemiplegie hinzugesellt. Es ist bekannt, dass man in solchen Fällen auf der affizierten Seite den erloschenen Patellarreflex hat wiederauftreten sehen. Manchmal wird durch eine derartige Hemiplegie die Tabes vollständig verdeckt. Dann sind es vor allem die Augenstörungen, wie reflektorische Pupillenstarre, progressive Sehnervenatrophie etc., die zuächst auf eine vorhandene Tabes hinweisen.

b) Die Paraplegia spinalis.

§ 485. Wir kommen nunmehr zur gewöhnlichen Form der spinalen Lähmung, auf die Paraplegia oder Parap'aresis spinalis zu sprechen.

In solchen Fällen findet sich eine erhöhte Spannung in den Muskeln. Dieselben sind starr und rigide. Bei passiven Bewegungen findet man einen deutlichen Widerstand. Nimmt die Spannung in den Muskeln zu, so spricht man von Kontrakturen.

α) Bei spastischer Spinalparalyse.

Als reinster Form begegnen wir dieser Motilitätsstörung bei der sog. spastischen Spinalparalyse, bei welcher Sensibilität, Blasen- und Mastdarmfunktion nicht alteriert ist. Da bei dieser Krankheit Augenstörungen bis jetzt nicht mit Sicherheit nachgewiesen worden sind, so hat man, falls sich solche finden sollten, immer daran zu denken, ob sich nicht hinter dem klinischen Symptomenbilde der spastischen Spinalparalyse etwa folgende Krankheiten verbergen, die durch die ev. Sehstörungen diagnostiziert werden können.

Eine Neuritis optica weist auf chronische Myelitis, Lues cerebrospinalis, multiple Sklerose und ev. beginnende Hirngeschwulst hin, eine Verfärbung der Papille (temporale Abblassung) auf eine multiple Sklerose.

β) Bei kombinierter Hinterseitenstrangaffektion und hereditärer Form der spastischen Paralyse.

Eine Opticusatrophie und zwar eine einfache progressive würde an eine kombinierte Erkrankung der Hinter- und Seitenstränge des Rückenmarks denken lassen, ferner an die sog. familiäre hereditäre Form der spastischen Spinalparalyse (Strümpell). Auch bei der Littleschen Krankheit wurde von Anton, Bruns u. a. eine Opticusatrophie beobachtet.

Sehr selten finden sich Veränderungen des Augenhintergrundes oder Amblyopien bei der ev. auch in Frage kommenden amyotrophischen Lateralsklerose.

d) Die schlaffe Lähmung der Muskeln.

α) Bei der peripheren Neuritis.

§ 486. Ist der Spannungszustand der Muskeln herabgesetzt, so fühlen sich die gelähmten Muskeln schlaff an, die Reflexe schwinden, und es tritt eine degenerative Atrophie der Muskulatur ein. Diese schlaffe Lähmung findet sich bei Läsionen der peripheren Nerven, sowie bei Erkrankungen der grauen Vorderhörner des Rückenmarks. Bei der multiplen Neuritis kann ein centrales Skotom vorkommen.

β) Bei der Poliomyelitis ant. subac. und chronica.

Bei der Poliomyelitis ant. acuta der Kinder sowohl, wie der Erwachsenen, ferner bei der Poliomyelitis anterior subacuta und chronica hat man keine Sehstörungen beobachtet, auch bei der spinalen progressiven Muskelatrophie fehlen dieselben.

γ) Bei der Landryschen Paralyse.

Bei der akuten aufsteigenden Spinalparalyse (Landryschen Paralyse) handelt es sich auch um schlaffe Lähmungszustände, bei denen meist die Reflexe herabgesetzt oder erloschen sind. In einigen wenigen Fällen kam es zu Sehstörungen. So sah Jolly eine doppelseitige Neuritis optica bei einer Landryschen Paralyse, die er als Polyneuritis infolge von Tabaks- und Alkoholmissbrauch ansah. Wir haben niemals Sehstörungen bei der Landryschen Paralyse beobachtet.

δ) Bei der Dystrophia musc. progressiva.

Bei den neurotischen Muskelatrophien sowohl, wie bei den primären Myopathien (Dystrophia musculorum progressiva) kommen keine Sehstörungen vor.

C. Bei motorischen Reizerscheinungen.

Dies Kapitel würde unvollständig sein, wenn wir nicht noch in Kürze auf die motorischen Reizerscheinungen eingingen. Dieselben bestehen in klonischen oder tonischen Zuckungen (Krämpfen), in Zitterbewegungen und in choreatischen und athetotischen Bewegungsstörungen. Die Myotonia congenita brauchen wir nicht zu berücksichtigen, da bei dieser Krankheit Sehstörungen nicht in Frage kommen.

a) Krämpfe.

§ 487. Die Epilepsie ist diejenige Krankheit, bei welcher die klonischen und tonischen Zuckungen die Hauptrolle spielen. Man unterscheidet die genuine, die symptomatische und die Reflexepilepsie. Die erstere ist eine funktionelle Neurose, die in Krampfanfällen mit Bewusstseinsverlust, oder in psychischen Störungen besteht: die zweite beruht auf einem orga-

nischen Gehirnleiden, bei der epileptische oder epileptiforme Zuckungen auftreten, die letzte Form wird durch Reize am peripheren Nervensystem bedingt.

α) Bei der genuinen Epilepsie.

Bei der genuinen Epilepsie kommen nicht sehr häufig Sehstörungen vor. Minutenlange Anfälle von einseitiger Erblindung beobachtete Knies (1430) in einem Fall von Epilepsie alle 4—6 Wochen, die den Krampfanfällen voraufgingen, vergl. auch Fall Heinemann pag. 667, Fall Gayet pag. 668, Fall Christensen pag. 647.

Die Erblindung erklärte Knies mit einem Krampf der Netzhautarterien.

Moeli und Uhthoff (1478) fanden bei 76 Epileptischen 7 mal pathologische Veränderungen und zwar leichte Neuritis optica 2 mal, abnorme Blässe der ganzen Papille 2 mal, Hyperämie der Papille 1 mal, diffuse leichte Trübung der Papille und der Netzhaut 2 mal.

Christensen (1479) beschreibt einen Fall einer Epileptica, bei welcher sich später Atrophia n. optici entwickelte.

Pichon (1480) konstatierte als dauernde Störung des Augenhintergrundes Hyperaemia retinae, die früher oder später zu der häufig gefundenen Abblassung der Papille, in 8—9% zu Atrophie derselben führt, wahrscheinlich durch ein Stadium der Neuritis optica hindurch.

Albutt (1481) fand unter 43 Fällen von Epilepsie und Blödsinn 15 mal Erkrankungen der Sehnerven, bestehend in Atrophia optici, Atrophie e neuritide und Hyperaemia nervi optici.

Schleich (1482) sah von 127 Epileptikern in keinem Falle Neuritis optica, Stauungspapille oder ausgesprochene Atrophie, dagegen bei 8 Individuen eine Abblassung der temporalen Hälfte der Papille und bei 9 weiteren eine Abblassung der ganzen Papille. Es fand sich Trübung der Papillenkontur und der benachbarten Retina nicht selten.

Magnus beobachtet Atrophia optica nach Epilepsie in 0.5, 19% unter 770 Blinden.

Klein (1483) konstatierte unter 19 Fällen von Epilepsie 1 mal Hyperämie des Augengrundes, 2 mal Neuritis opt., 2 mal Verfärbung der Papille, 2 mal Atrophie der Sehnerven.

Gowers (1484) fand 2 mal Neuritis optica.

Travers (1485) erwähnt eines Falles, wo die 3 Kinder einer Familie um die Pubertätszeit zugleich blind und epileptisch wurden.

Waaren They (1486) fand Atrophia opt. bei hereditärer Epilepsie. Er neigt sich der Ansicht zu, dass während des epileptischen Anfalls stunden-, vielleicht auch tagelang die Papilla optica ein anämisches Aussehen habe, da er in 3 Fällen diesen Befund erhob, während er an denselben Personen vor und einige Zeit nach den Anfällen nichts mehr Bemerkenswertes fand.

Auch Hughlings Jackson fand während des epileptischen Anfalls die Papilla optica nicht normal, die Venen breit und dunkel.

Tebaldi sah bei 20 Epileptikern 10mal grossen venösen Gefässreichtum in der Netzhaut, stärkere Schlängelung und Varikositäten, in 3 Fällen leichte Alterationen:

Förster (1487) konnte in 3 Fällen das Auge unmittelbar nach einem epileptischen Anfalle untersuchen, und fand ausser dem auffallenden venösen Gefässreichtum die Netzhautarterien sehr dünn.

Aldridge konstatierte unter 102 Epileptikern 58mal Erweiterung der Retinalvenen, bei 4 Kranken, welche täglich mehrere Anfälle bekamen, waren die Retinalvenen kolossal erweitert und geschlängelt, und die Papillae opticae so gerötet, dass sie schwer in ihren Grenzen zu erkennen waren.

Hiernach scheint es bei an Epilepsie Leidenden bezüglich der Retinalveränderung folgendes Bewenden zu haben: bei der symptomatischen Epilepsie ist der Augenspiegelbefund abhängig von dem im Schädelraume vorhandenen Grundleiden. Bei der genuinen tritt während des Anfalls eine Verengung der Retinalarterien ein. Es bildet sich ferner unter dem Einfluss der venösen Stauung eine Erweiterung der Netzhautvenen heraus, deren Grad und Dauer von der Häufigkeit, Dauer und Intensität der epileptischen Anfälle abhängig ist.

Hie und da sieht man bei Epileptikern konzentrische Gesichtsfeldeinschränkung.

Gewöhnlich kann man letztere bei den hysterischen Krampfzuständen konstatieren, die sich ja im allgemeinen leicht von den epileptischen unterscheiden lassen.

β) Bei der symptomatischen Epilepsie.

Bei der symptomatischen Epilepsie, die meist die Folge von Hirntumoren und Hirnsyphilis ist, konstatiert man natürlich die diesen Erkrankungen zukommenden Sehstörungen, welche in den meisten Fällen eine Neuritis optica oder eine Stauungspapille darstellen.

In dem folgenden von Jolly (1495) beobachteten Falle handelt es sich um eine Sehstörung bei einer toxischen Epilepsie.

Patient, der einen Bleisaum darbot und ein anämisches Äussere hatte, litt an Kopfschmerz und Schwindelanfällen. Schliesslich trat ein epileptischer Anfall auf; an denselben schloss sich ein Zustand von psychischer Benommenheit an. In der Folge machte sich eine Extensorenlähmung bemerkbar und im Fundus oculi wurde eine Neuro-Retinitis konstatiert.

γ) Bei Paramyoclonus multiplex.

Bei der durch blitzartige, klonische Zuckungen der Muskeln des Stammes sowohl wie der Extremitäten ausgezeichneten, von Friedreich 1881 beschriebenen Krankheit des Paramyoclonus multiplex kommen unseres Wissens keine Sehstörungen vor.

b) Choreatische Bewegungen.

§ 488. Bekannter sind die der Chorea zukommenden unkoordinierten, unwillkürlichen, zuckenden Bewegungen einzelner Muskeln und Muskelgruppen.

Man unterscheidet die Sydenhamsche oder infektiöse Chorea, die Chorea electrica, die Huntingtonsche degenerative Chorea und dann die bekannte posthemiplegische Chorea.

Bei der gewöhnlichen Chorea der Kinder, die meist nach Gelenkrheumatismus und Endocarditis auftritt, kommt nach Gowers in 8—10% Hyperämie des Opticus, ja Neuritis optica vor.

Mendel (1432) beobachtete in 2 Fällen Sehnervenatrophie.

Bei der posthemiplegischen Chorea oder Athetose findet man die den organischen Hirnaffektionen zukommenden Sehstörungen.

c) Die tetanischen Bewegungen.

§ 489. Was nun die tetanischen Bewegungsstörungen der Tetanie und des Tetanus anlangt, so liegen nur spärliche Befunde vor. Kunn (1489) konstatierte bei einem 20jährigen Patienten, der schon längere Zeit an Tetanie litt, Neuroretinitis, die dann in Atrophie überging. Ebenso sah Bouchut (1488) bei dieser Erkrankung eine Affektion des Sehnerven.

Beim Tetanus kommen keine Sehstörungen vor, ausgenommen sind die Fälle, bei welchen die Eingangspforte des infektiösen Virus eine Augenverletzung war. So beschrieb Schultze (1433) und Ramiro-Guedes (1434) je einen einschlägigen Fall. Bei dem ersteren fand sich eine Neuritis ascendens bis zum Foramen opticum.

d) Das Zittern.

§ 490. Eine Bewegungsstörung, bei welcher unter Umständen die vorhandene Sehstörung ein wichtiges diagnostisches Hilfsmittel werden kann, ist das Zittern. Man versteht darunter mehr oder weniger rhythmische Bewegungen von sehr kleiner Exkursion und rascher Aufeinanderfolge, die oscillatorisch um eine Gleichgewichtslage erfolgen. Man unterscheidet einen schnell- und langsam-schlägigen Tremor, ferner ein feinschlägiges und grobes Zittern. Das Zittern, welches erst bei einer beabsichtigten Bewegung eintritt, nennt man Intentionstremor. Der Tremor, welcher auf einem erhöhten Muskeltonus beruht, wird ein spastischer Tremor genannt. Unter fibrillärem Zittern versteht man Zuckungen einzelner Faserbündel eines Muskels, wie dies besonders bei degenerativen Prozessen in der Muskulatur (progressive spinale Muskelatrophie, Syringomyelie) vorkommt; aber man sieht diese fibrillären Muskelzuckungen auch infolge von Kälteeinwirkung bei Entblössung des Körpers, ferner bei Neurasthenikern. Starkes Wogen der Muskeln nennt man Myokymie.

Was die klinische Deutung des Zitterns betrifft, so kommt dasselbe als Tremor essentialis ererbt vor; ferner tritt unter normalen Verhältnissen Zittern ein, wie schon gesagt, bei Kälteeinwirkung, bei Aufregungen, bei körperlichen Anstrengungen, in der Rekonvaleszenz nach erschöpfenden Krankheiten und im Alter als Tremor senilis. Unter dem Einflusse von Giften

(Alkoholismus, Nikotinmissbrauch, Quecksilbervergiftung) entsteht häufig ein charakteristischer kleinschlägiger Tremor. Am intensivsten tritt letzterer bei dem Morbus Basedowii hervor, ferner bei Hysterie und Neurasthenie. Weiterhin ist des grobschlägigen Tremors bei der Paralysis agitans zu gedenken, mit dem oft der Tremor bei Kleinhirnerkrankungen Ähnlichkeit hat.

Endlich ist noch das sog. Intentionszittern bei der multiplen Sklerose hervorzuheben, welches indessen manchmal auch in der Ruhe hervortritt, wie der Tremor senilis.

Während Charcot (1492) darauf aufmerksam gemacht hat, dass man durch eine graphische Aufnahme die verschiedenen Formen des Zitterns bei den in Rede stehenden Krankheiten unterscheiden könne, möchten wir die Sehstörungen zur Differentialdiagnostik heranziehen, falls sich Schwierigkeiten in der Deutung einstellen sollten.

Findet man bei kleinschlägigem Tremor der Hände ein centrales Skotom, so muss man an einen toxischen Tremor durch Alkohol oder Tabaksmissbrauch denken. Ist ein centrales Undeutlichkeitsskotom vorhanden, und tritt eine Zunahme des Tremors bei intendierten Bewegungen ein, so ist multiple Sklerose in Betracht zu ziehen.

Bei normalem Augenhintergrund und konzentrischer Einengung des Gesichtsfeldes ist an Hysterie und Morb. Basedowii zu denken, da wir bei letzterem diese Gesichtsfeldanomalieen häufig beobachtet haben.

Die Zitterbewegungen bei der Paralysis agitans sind grobschlägig und meist so charakteristisch, dass der Mangel an Sehstörungen bei dieser Krankheit in der Regel differentialdiagnostisch ohne Belang ist. Bei Fällen mit positiven Sehstörungen, sei es einer Neuritis opt., sei es einer Hemianopsie, liefern sie dann den Hinweis auf eine cerebrale Affektion, die unter Umständen ein Paralysis agitans ähnliches Zittern produziert.

e) Trophische und vasomotorische Störungen.

§ 491. Trophische Störungen der Haut kommen sowohl bei peripheren, wie bei centralen und bei funktionellen Nervenleiden vor. Bei der Hemiplegie, bei Syringomyelie, bei der Tabes, bei der Neuritis und bei der Hysterie.

Ein kurzer Hinweis auf die diesen Krankheiten zukommenden Sehstörungen mag genügen, um zu erkennen, dass damit auch differentialdiagnostisch operiert werden kann. In geringerem Grade trifft dies bei den vasomotorischen und sekretorischen Störungen zu, da es sich hier meist um echte Neurosen handelt (Symmetr. Gangrän, Hydrops intermittens, vermehrte Speichel- und Schweisssekretion).

Die Beziehungen der Störungen der Sprache zur Amblyopie.

I. Bei organischen Läsionen.

§ 492. Als ätiologisches Moment für die Störungen der Sprache kommen hauptsächlich Apoplexie, Embolie und thrombotische Zustände in Betracht,

bei welchen der Augenspiegelbefund fast durchgängig, sofern nicht atheromatöse und luetische Gefässveränderungen oder albuminurische Retinitis und diabetische Veränderungen vorliegen, normal erscheint. Bei den durch Tumoren, Gehirnabszesse und Syphilis erzeugten Sprachstörungen prävaliert die Stauungspapille, wie z. B. bei der folgenden eigenen Beobachtung:

Ein 27jähriger Schlosser kam in die Augenpoliklinik des Allgem. Krankenhauses St. Georg mit der Klage, er könne seit etwa vier Wochen nicht mehr scharf sehen. Er war früher stets gesund gewesen, ausser dass er vor 1¼ Jahren mehrmals Krämpfe mit Bewusstseinsverlust gehabt hatte. Potatorium, luetische Infektion, hereditäre Belastung nicht nachweisbar.

Die erste Untersuchung ergab eine doppelseitige, beginnende Neuritis optica und einen hemianopischen Defekt in den rechten Gesichtsfeldhälften. Patient wurde auf der stationären Abteilung aufgenommen.

Hier öfters Kopfschmerzen mit Erbrechen und epileptische Anfälle. Die Untersuchung ergab das Vorhandensein einer doppelseitigen Stauungspapille mit hochgradiger Prominenz, eine homonyme laterale Hemianopsie und eine Alexie. Patient konnte Buchstaben, die er sichtlich wahrnahm, nicht mehr benennen. Im übrigen vermochte er die meisten Gegenstände rasch und richtig zu bezeichnen. Spontansprechen geläufig. Schreiben leidlich. Ausser einer leichten Schwäche im rechten Mundfacialis war weder eine sensible, noch motorische Störung nachweisbar.

Es wurde eine Trepanation über dem Gyrus angularis angelegt. Nach Entfernung des Knochens drängte sich die Dura in ungeheurer Spannung vor. Die Dura wurde gespalten, und das Gehirn quoll hervor. Der Gyrus angularis, supramarginalis und ein Teil des Occipitallappens wurden freigelegt. Die Windungen waren abgeplattet und verbreitert, jedoch ein Tumor war nicht zu entdecken.

Sieben Tage nach der Operation bildete sich die Stauungspapille zurück, und die Sehschärfe hob sich. Am 28. Tage waren die Papillen zur Norm zurückgekehrt. Die Alexie und die rechtsseitige Hemianopsie waren noch vorhanden. Acht Monate nach der Operation trat Exitus ein, nachdem Patient in den letzten drei Wochen somnolent geworden war. Die Sektion ergab ein sehr grosses, weiches Gliom, das sich unter dem Rande des Parietallappens nach dem Occipitallappen und durch das Marklager hindurch, die grossen Ganglien durchsetzend, bis nach der Hirnbasis erstreckt hatte.

Bruns (1501) berichtet über einen Fall (52jährige Frau) von verbaler Alexie mit rechtsseitiger homonymer Hemianopsie. Die Haupterscheinungen waren ausserdem Kopfschmerzen, Benommenheit, beiderseits Stauungspapille mit Anfällen vorübergehender Erblindung, rechtsseitige Hemiparese und Facialislähmung. Die Diagnose wurde auf einen Tumor des linken Hinterhauptlappens gestellt. Bei der Ausführung der Trepanation wurde aber nichts gefunden. Vom Tage der Operation an floss reichlich Cerebrospinalflüssigkeit ab, die Stauungspapille ging ganz zurück, die Optici wurden atrophisch, die übrigen Symptome blieben bestehen. Der Tod trat unter meningitischen Erscheinungen ein. Die Sektion ergab drei gefässreiche Gliosarkome, nämlich 1. eine leicht mit der Pia verwachsene Geschwulst, welche langgestreckt wie eine Wurst, die ganze Gegend des linken Gyrus hippocampi und lingualis bis zur Spitze des Hinterhauptlappens bedeckte; 2. eine kastaniengrosse am hinteren Ende der ersten und zweiten Temporalwindung links, dicht am Gyrus angularis, und sich 1,5 cm von der Rinde ins Mark erstreckend; 3. im Mark des linken Hinterhauptlappens eine borsdorferapfelgrosse Geschwulst, die sich überall mindestens 2 cm von der Konvexität hielt, nach vorn bis ins Mark der Parietalwindung reichte und von der Seite her das linke Pulvinar zerstörte.

Higier (1502) berichtet über folgenden Fall: Bei einem 32jährigen Manne entwickelten sich im Laufe weniger Wochen Neuritis optica, rechtsseitige Hemianopsie, eine totale Alexie und Agraphie und später eine leichte rechtsseitige Hemiparese. Die Diagnose lautete auf

ein Gumma in der Gegend des Gyrus angularis, kortikal oder subkortikal gelegen, was auch durch den Erfolg der antisyphilitischen Behandlung bezw. die völlige Heilung bewiesen wurde.

Eigene Beobachtung: Gegenwärtig beobachten wir einen Fall mit angedeuteter rechtsseitiger Hemiparese, mit Zittern des rechten Armes, mit Aphasie, rechtsseitiger homonymer Hemianopsie und doppelseitiger Stauungspapille. Dabei besteht Pupillendifferenz und beiderseits reflektorische Lichtstarre. Hier handelt es sich wahrscheinlich um eine grosse gummöse Neubildung, die in der Inselgegend etabliert, nach hinten bis zur Sehstrahlung reicht und medianwärts einen Reiz auf die in der inneren Kapsel verlaufende Pyramidenbahn ausübt.

Die folgende Beobachtung Higiers (1502, Fall II) ist um so interessanter, weil sie mit spinalen Symptomen kompliziert war.

Bei einem 56jährigen Manne, der an mannigfach abwechselnden cerebrospinalen Erscheinungen litt und vor sechs Jahren syphilitisch infiziert war, fanden sich: Kreuzschmerzen, Gürtelgefühl, Parese des rechten Oculomotorius, beiderseits Miosis und reflektorische Pupillenstarre, linksseitige Hemiparese, rechtsseitige gleichseitige Hemianopsie, partielle optische Aphasie, Andeutung von Seelenblindheit, Dyslexie, später totale verbale und literale Alexie. Durch energische Jodkur bedeutende Besserung. Diagnose: Lues cerebrospinalis.

Bezüglich der Sehstörungen gruppieren sich die einschlägigen Beobachtungen folgendermassen:

a) Acquirierte Sprachstörungen, welche mit Orientierungsstörungen im Raume vergesellschaftet sind.

§ 493. Am häufigsten begegnen wir hier der Kombination aphasischer Symptome mit einer kompleten homonymen rechtsseitigen Hemianopsie.

Weil das centrale Gebiet für die Sprache bekanntlich in der linken Hemisphäre liegt, können Krankheitsherde leicht die Sprach- und Sehbahnen resp. ihre Centren gleichzeitig befallen und somit neben der Aphasie eine Funktionshemmung der linken Netzhauthälften eines jeden Auges bewirken, was im Gesichtsfelde als ein Ausfall der rechten Hälfte beiderseits sich geltend machen muss. So erzählt Förster folgenden Fall:

Komplete rechtsseitige homonyme Hemianopsie mit Aphasie. Sektion: Tractus und Chiasma normal. Augenspiegelbefund normal. Gelbbraun verfärbte, eingesunkene, mit der Pia verwachsene Partie von folgender Örtlichkeit: Die hintere Spitze des Herdes reichte 2 cm nach hinten von einer ideellen Fortsetzung des Sulcus parieto-occipitalis. Nach oben grenzte sie an den Sulcus interparietalis, nach vorn an der Oberfläche bis an die Umbiegungsstelle der ersten Schläfenwindung um die Fossa Sylvii; nach unten setzte sie sich in eine dünne zwischen erster und zweiter Schläfenwindung gelegene erweichte Stelle fort. In der weissen Marksubstanz schloss sich an sie eine bis in die Mitte des Gyrus post-centralis reichende indurierte Stelle an. Der linke Seh- und Streifenhügel kleiner als der rechte.

In diesem Falle bestanden Aphasie und Hemianopsie als einzige und bleibende Herderscheinungen. In denjenigen Fällen, bei welchen das eine dieser beiden Symptome als indirektes Herd- oder Nachbarschaftssymptom anzusehen ist, scheint in der überwiegenden Mehrzahl die Hemianopsie als Dauererscheinung bestehen zu bleiben, wie z. B. in den Beobachtungen von Charcot (1504), Schweigger (1505 pag. 285 und pag. 59), Förster (1503), Bernhardt (1506), Rosenbach (1507), Samelsohn

(1508), Bruns (1501). Diesen Fällen gegenüber fanden wir nun (allerdings ohne ganz speziell darnach zu suchen) im Fall Huguenin (1509) das umgekehrte Verhalten: ein Bestehenbleiben der Aphasie bei Rückbildung der Hemianopsie.

Wenn auch der komplete Ausfall der homonymen Gesichtsfeldhälfte eine krankhafte Erscheinung darstellt, die den meisten Patienten als grobe Orientierungsstörung ohne weiteres auffällig wird, so ist dies bei den inkompleten Hemianopsien meist nicht der Fall. Hier ist die Hemianopsie ein Symptom, nach welchem gesucht werden muss; man vergleiche nur die Band III, Tafel XXV und XXVI abgebildeten Gesichtsfelder der gar nicht so selten vorkommenden centralen hemianopischen Skotome. Als Begleitsymptom der Aphasie stellen sich diese inkompleten rechtsseitigen homonym-hemianopischen Gesichtsfelddefekte entweder als an korrespondierenden Stellen liegende inselförmige Skotome dar, wie im Falle Förster (1503 pag. 120), oder, als (sektorenförmige Defekte in Keilform, wie im Falle Schweigger 1505); oder als Quadranthemianopsie, wie in den Fällen von Treitel (1510) und Schweigger (1505, pag. 99). In diesen beiden Fällen fehlte der obere Quadrant der rechten Gesichtsfeldhälfte eines jeden Auges. Auch in der folgenden Beobachtung Thomsons (1511) finden wir nur den oberen Quadranten defekt.

Eine 51jährige Kranke, die an Verbalamnesie, Wortblindheit und Paraphasie litt, zeigte, abgesehen von einem beginnenden doppelseitigen Katarakt, die Erscheinungen eines gleichseitigen Defektes des linken oberen Quadranten der Gesichtsfelder beider Augen. Es bestand ein Aneurysma der Aorta.

Tritt wie in dem eben erwähnten Falle mit der Aphasie zugleich eine linksseitige Hemianopsie auf, dann müssen entweder zwei Herde angenommen werden, oder es liegt bei einem Linkshänder ein Herd in dem diesem eigentümlichen Sprachgebiete der rechten Hemisphäre vor. Über einen solchen Fall berichtet Bernheim (1512):

Ein 63jähriger Gärtner wurde am 13. Mai 1883 von einem apoplektischen Insult betroffen, als dessen Folgeerscheinungen eine leichte linksseitige Hemiparese mit Hemianästhesie, linksseitige Hemianopsie und aphasische Störungen zurückblieben. Die Kombination der letzteren mit einer linksseitigen Hemiplegie stand wahrscheinlich mit dem Umstand in Verbindung, dass Patient linkshändig war.

Bei grösseren Herden tritt zu den Symptomen der Aphasie und Hemianopsie noch Hemiplegie hinzu.

So beobachtete Redlich (1513) bei einem 64jährigen Manne als dauernde Ausfallserscheinung eine gleichzeitig mit der Parese der rechten Körperhälfte aufgetretene gleichseitige Hemianopsie, Störungen des sprachlichen Ausdrucks und eine dauernde totale, litterale und verbale Alexie für Geschriebenes und Gedrucktes.

Die Sektion ergab allgemeine Hirnatrophie, ausgedehnten Erweichungsherd im linken Hinterhauptslappen, sowie kleinere Herde. Der grosse Erweichungsherd betraf einen Teil der Fissura calcarina, den Lobus lingualis und fusiformis, weiter fanden sich Veränderungen des Ammonshorns und des Gyrus hippocampi, des Splenium corporis callosi, des hinteren Abschnittes des Thalamus opt. und des Schwanzes des Nucleus caudatus.

In der Beobachtung von Fornario (1514) trat zur Aphasie und Hemianopsie noch Hemiplegie und Hemianästhesie der rechten

Seite hinzu. Es ward eine Apoplexie in die hinteren Partien der inneren Kapsel konstatiert.

In der folgenden Beobachtung von Derkum (1515) wurde in einem Falle von Aphasie und rechtsseitiger Hemianopsie, Hemiplegie, Hemianästhesie und hemianopische Pupillenreaktion gefunden. Er stellte deshalb die Diagnose auf eine Läsion des ganzen hinteren Schenkels der inneren Kapsel und der benachbarten Partien des Thalamus. Hierdurch könnten als Nachbarschaftssymptome die Pupillenfasern mit gedrückt werden, und es würde dadurch hemianopische Pupillenreaktion entstehen.

Einen Fall von Aphasie, rechtsseitiger Hemianopsie und Hemiparese abwechselnd mit motorischen Reizerscheinungen (Jacksonscher Epilepsie) der rechten Seite veröffentlichte Westphal (1516).

In der folgenden Beobachtung bestand Monoplegie des Arms neben Aphasie und rechtsseitiger Hemianopsie.

Binswanger (1517). Hochgradige Ungeschicklichkeit des rechten Armes bei nicht aufgehobener Motilität, Defekt der beiden rechten Gesichtsfeldhälften, Aphasie, Dementia. Es fand sich bei der Autopsie eine oberflächliche Erweichung der Rinde mit Adhärenz der Meningen im Bereiche des ganzen linken oberen Scheitelläppchens und der angrenzenden hinteren Fläche der hinteren Centralwindung. Auf dem Hinterhauptslappen fand sich ein gelblicher Herd nahe der Spitze desselben, und dann mehr diffus rotgelbe Erweichung, welche vom Hinterhautslappen auf den linken Schläfenlappen übergriff.

b) Akquirierte Sprachstörungen, welche mit den Störungen des Farbensinns verknüpft sind.

§ 494. Hier unterscheiden wir zwei Formen und zwar:

α) eine neben aphasischen Symptomen bestehende wirkliche Störung des Farbensinns in hemianopischer Form (Farbenhemianopsie), vergleiche Band III, pag. 377 § 289.

β) die sogen. Farbenamnesie, welche mit dem Farbensinne an und für sich nichts zu tun hat, sondern darin besteht, dass bei normalem Farbensinn der sprachliche Ausdruck für einzelne oder alle Farben mangelt, oder verkehrt bei der Bezeichnung derselben angewandt wird.

α) Wirkliche Störungen des Farbensinns neben aphasischen Symptomen.

Eperon (1518) beschreibt einen Fall von Hemiachromatopsie mit Wortblindheit. Es handelt sich um einen 70jährigen, sonst gesunden, intelligenten Mann, der sich der wiederholten Untersuchung während mehrerer Monate willig unterzog. Objektiv liess sich an den Augen weder äusserlich, noch innerlich etwas Abnormes nachweisen. Es bestand jedoch eine Hemiachromatopsia dextra. Dieselbe war vollständig. Die Grenzen der Gesichtsfelder für Weiss waren normal. Lichtsinn und Raumsinn waren auf dem ganzen Gesichtsfeld erhalten, jedoch auf der dem Farbendefekt entsprechenden Hälfte bedeutend verändert. Der Lichtsinn erwies sich ungefähr 9mal schwächer, als der der gesunden Hälfte, der Raumsinn als noch stärker herabgesetzt. Die centrale Sehschärfe war normal. Es bestand aber eine Wortblindheit für feinen und mittelgrossen Druck, doch nicht für grosse Buchstaben.

Maack (1519) bespricht die Krankheitserscheinungen bei einem 49jährigen, hereditär belasteten, vor vier Jahren syphilitisch infizierten Manne, der die Erscheinungen einer rechtsseitigen Hemianopsie (die sehende Gesichtsfeldhälfte des rechten Auges ist zugleich kon-

zentrisch eingeengt) und eine totale Störung der Farbensinne darbot. Eine hemianopische Pupillenreaktion war nicht vorhanden. S links = $^5/_5$; rechts $^5/_{10}$; ophth. normal etc.

Der Ort der Läsion wurde in den Gyrus angularis verlegt, wo die Assoziationsbahnen zwischen dem occipitalen Sehcentrum und dem Sprachcentrum, sowie dem übrigen Frontalhirn verlaufen.

Ziehl (1520) berichtet die Krankengeschichte einer Frau, die, mit einem Herzfehler behaftet, nach einer schweren abendlichen psychischen Erregung plötzlich morgens beim Erwachen nicht mehr lesen konnte. Die Störung des Lesens wird als Alexie bezeichnet. „Hemianopsie" oder hemianopische Gesichtsfelddefekte für Weiss fehlten völlig, dagegen bestand eine homonyme rechtsseitige Farbenhemianopsie. Die Trennungslinie ging vertikal durch den Fixierpunkt. In den beiden rechtsseitigen Gesichtsfeldhälften erschienen sämtliche Farben als grau. Das Krankheitsbild bestand unverändert über ein Jahr.

Gaudenzi (717) fand in einem Falle von Wortblindheit eine ungewöhnliche Form von Hemianopsie. In den betreffenden Hälften des Gesichtsfelds fehlte die Farbenempfindung, aber der reflektorische Reiz zum Fixieren, und die Orientierung waren daselbst erhalten.

Halben (1521) veröffentlicht einen Fall von geheilter Wortblindheit mit Persistenz rechtsseitiger Hemianopsie. Bei einem 49jährigen Manne hatte sich im Anschlusse an Übelkeit und Schwindelanfälle eine leichte hämorrhagische Papilloretinitis entwickelt, verbunden mit amnestischer Aphasie, rechtsseitiger Hemianopsie und anfänglich totaler Farbenblindheit. Bald besserte sich die amnestische Aphasie, die Sehschärfe und die Farbenblindheit, während die Hemianopsie bestehen blieb und eine reine Alexie, und zwar eine verbale und litterale zutage kam, nur mit Andeutung optischer Aphasie untermischt.

Liepmann (1522): 50jähriger Mann, apoplektischer Insult, zuerst vollständige Asymbolie, dann Zurückbleiben von Seelenblindheit und eines stärkeren Grades von Tastlähmung. Der Farbensinn war erloschen, und das Gesichtsfeld zeigte einen kleinen Defekt im rechten oberen Quadranten.

Vielleicht gehört auch eine Beobachtung von Bernhardt (1523) hierher.

β) Die amnestische Farbenblindheit.

Die amnestische Farbenblindheit tritt nach Wilbrand (1524) mit dem Unvermögen des Kranken zutage, das die einzelnen Farben sprachlich kennzeichnende Wort spontan aufzufinden, obgleich er alle Farben als solche percipiert und unterscheidet. Entweder hat er überhaupt keinen Ausdruck für die ihm vorgehaltenen, früher von ihm richtig bezeichneten Farben, oder er benennt verschiedene, oder alle Farben mit ein und derselben Farbenbezeichnung, oder er gebraucht zur Beschreibung mancher Farben merkwürdige Umschreibungen und sonderbare neugebildete Worte. Diese bei oberflächlicher Untersuchung als Farbenblindheit imponierende Erscheinung gehört zum aphasischen Symptomenkomplex. Es ist sehr fraglich, ob die am-

nestische Farbenblindheit für sich allein vorkommt; meist ist sie mit Alexie und anderen aphasischen Symptomen vergesellschaftet. Hierhin gehörige Fälle mit Hemianopsie sind beschrieben von Adler (1525), Risley (1526), Gelpke (1527) und Pauly (1528).

c) Aphasische Lesestörungen.

§ 495. Die Aufhebung der Fähigkeit zu lesen nennt man Alexie oder Wortblindheit. Letztere tritt häufig in Begleitung der sensorischen Aphasie auf; sie kommt aber auch isoliert vor, dann wurde meist eine Erkrankung des Gyrus angularis gefunden vgl. III$_2$ § 311, 312, 313, pag. 410.

So berichtet Herczel (1529) über einen Patienten, der alles verstand, was man zu ihm sprach. Er erzählte selbst seine Krankengeschichte, schrieb sehr geläufig, konnte aber Gedrucktes und Geschriebenes nicht lesen. Er sah recht gut in seinem visuellen Centrum, in seinem Gedächtnisse für Schriftbilder, z. B. die Namen der Pariser Strassenbezeichnungen, er war aber nicht imstande, dieselben zu lesen. Im Bereiche der Zungen- und Lippenbewegungen keinerlei Störung. Die Intelligenz war erhalten. Er hatte nur wenige Eigennamen und Hauptwörter vergessen etc.

Sehr häufig ist die Alexie mit rechtsseitiger Hemianopsie vergesellschaftet. So war der zweite Fall von Landolt (1530) durch rechtsseitige Hemianopsie kompliziert. Der Kranke konnte mit der gesunden Netzhauthälfte die Buchstaben sehen und erkennen, aber nicht aussprechen, was er erkannte, — während er sonst ganz geläufig sprach und schrieb. Das von ihm selbst Geschriebene war er aber nicht im stande zu lesen.

Nach Schwarz (1531) lässt sich die Schriftblindheit in eine allgemeine und in eine teilweise trennen. Letztere zeigt folgende Hauptformen:

1. Buchstaben und Wortblindheit.
2. Wortblindheit ohne Buchstabenblindheit.
3. Buchstabenblindheit ohne Wortblindheit.
4. Zahlenblindheit. Dazu kommt noch
5. Notenblindheit.

Bei Schriftblindheit mit Verlust der Erinnerungsbilder für Schriftzeichen ist die Rinde des linken Gyrus angularis zerstört oder von ihren sämtlichen Assoziationsverbindungen abgeschnitten. Bei Schriftblindheit ohne Verlust der entsprechenden Erinnerungsbilder ist die Verbindung zwischen dem Gyrus angularis und den beiden Sehwahrnehmungszentren aufgehoben. Dies könnte durch einen Herd im Mark des Gyrus angularis bewirkt werden, oder durch zwei Herde, von denen der eine die Sehstrahlungen oder das Wahrnehmungszentrum, oder dessen Verbindungen mit dem Gyrus angularis im linken Hinterhauptslappen zerstört habe, während der andere Herd die von der rechten Sehsphäre zum linken Gyrus angularis gehenden Assoziationsfasern unterbräche.

1. Fälle von Buchstaben- und Wortblindheit mit Hemianopsie.

Eigene Beobachtung vgl. pag. 632.

Dejerine (1532) berichtet über einen 73jährigen Kranken, welcher die Erscheinungen einer vollständigen Wortblindheit mit ausgesprochener Paraphasie darbot; ausserdem be-

stand Alexie, Agraphie und rechtsseitige Hemianopsie. Die Sektion ergab eine Erweichung an der äusseren Oberfläche der linken Hemisphäre, welche sich nach vorne bis zur Höhe der zwei unteren Dritteile der aufsteigenden Parietalwindung erstreckte. Die Hemianopsie wird durch eine Zerstörung der Gratioletschen Fasern erklärt.

ohne Hemianopsie.

Serieux (1533) berichtet, dass bei einer 73jährigen Frau die Symptome der Wort- und Buchstabenblindheit, ferner totale Agraphie und leichte Paraphasie aufgetreten waren. Bei der Sektion zeigte sich ein Erweichungsherd im unteren Scheitelläppchen, in der rechten Hemisphäre eine frische Blutung der inneren Kapsel mit Durchbruch in den Ventrikel.

Sigaud (1535). Ein 77jähriger Patient war absolut unfähig in seinem Geiste die zur Bildung eines Wortes notwendigen Buchstaben von selbst zusammenzufinden, das innere Wortbild konnte er sich im Geiste nicht ganz vorstellen, deshalb schrieb er längere Worte nur unbeholfen. Die Sektion ergab einen kleinen Herd im Lobulus parietalis inferior (der bekanntlich die zweite Schläfenwindung mit den Occipitalwindungen in Verbindung setzt).

Roux (1534) beschreibt einige Fälle von Wortblindheit mit und ohne Hemianopsie.

2. Wortblindheit ohne Buchstabenblindheit mit Hemianopsie.

Hinshelwood (1536) berichtet über einen 58jährigen Mann, der eine rechtsseitige Hemianopsie darbot, verbunden mit einer plötzlich aufgetretenen partiellen Wortblindheit.

Osler (1537). Bei einem 72jährigen Manne waren die Erscheinungen einer typischen Wortblindheit, sowie von Paraphasie und rechtsseitiger homonymer Hemianopsie aufgetreten.

Die Sektion zeigte in der linken Hemisphäre eine Erweichung des Gyrus supramarginalis und der unteren Teile des Gyrus angularis, sowie der hinteren Teile der I. und II. Temporalwindung. Die weisse Substanz zwischen diesen Teilen und dem Seitenventrikel erschien erweicht. Der Hinterhauptslappen dagegen war normal.

ohne Hemianopsie.

Hinshelwood (1538) beobachtete vier Fälle von typischer Wortblindheit, so auch einen 53jährigen Mann, der später an rechtsseitiger Hemiplegie und motorischer Aphasie erkrankte mit Wort-, aber keiner Buchstabenblindheit, d. h. Buchstaben wurden fliessend gelesen, dagegen Worte nur dann, wenn vorher langsam Buchstabe für Buchstabe laut ausgesprochen worden war. Zahlen wurden rasch gelesen, ebenso einstellige Zahlen und Brüche. Diktatschreiben und Abschreiben waren normal.

Leube (1539) hat eine Form von amnestischer Alexie, welcher Aphasie vorausgegangen war, die aber mit dem Eintritte der Alexie aufgehört hatte, beobachtet, bei welcher die Buchstaben erkannt, der Sinn des Wortes oder Satzes eraten, aber nicht das Wort ausgesprochen werden konnte.

Als amnestische Alexie bezeichnete Leube die Affektion unter der Annahme, dass wir buchstabierend lesen lernen und höchstwahrscheinlich immer buchstabierend lesen, der Patient aber während des Buchstabierens die einzelnen Buchstaben sofort wieder vergisst, so dass er dieselben nicht zu einem Worte zusammenbringen kann, ausser bei sehr kurzen Worten.

3. Buchstabenblindheit ohne Wortblindheit.

Hinshelwood (1540) teilte fünf Fälle von Buchstabenblindheit mit, die darin bestand, dass die Worte, aber nicht die Buchstaben gelesen werden konnten.

In Adlers (1541) Fall handelte es sich bei einem gleichzeitig mit einer rechtsseitigen Hemianopsie behafteten 53jährigen Kranken darum, dass derselbe bei optischer Wahr-

nehmung die meisten Buchstaben nicht erkannte, die Namen derselben jedoch durch Nachzeichnen fand. Es bestand weiterhin amnestische Farbenblindheit. Vorgezeigte Gegenstände erkannte Patient sofort, fand aber nur schwer ihre Namen.

4. Zahlenblindheit.

Hinshelwood (1542). In einem Falle war ein vollständiges Unvermögen vorhanden, geschriebene und gedruckte Buchstaben zu lesen, während dies bei Zahlen nicht der Fall war. Sinne normal, dagegen bestand eine rechtsseitige Hemianopsie.

Wenn die Zahlenerinnerungsbilder allein übrig bleiben können, so darf auch angenommen werden, dass sie isoliert verloren gehen können.

5. Notenblindheit

Eigene Beobachtung: Ein Dr. phil., zugleich sehr musikalisch, verlor durch eine Apoplexie gleichzeitig mit dem Auftreten einer kompleten, homonymen Hemianopsie die Fähigkeit des Notenlesens, während das Lesen lateinisch, griechisch und deutsch gedruckter Worte, sowie der Zahlen gut von statten ging. Im weiteren Verlaufe der Beobachtung hatte sich das Notenlesen etwas gebessert, aber bei weitem nicht so, dass er wieder hätte vom Blatte spielen können. Die Hemianopsie blieb ebenfalls dauernd bestehen. Intelligenz ausgezeichnet.

d) Optische Aphasie resp. Aphasie bei Wahrnehmung der Gegenstände durch das Gesicht.

α) Ohne Hemianopsie.

§ 496. Moeli (1543) beschreibt zwei Fälle von Aphasie, in denen die Gesichtswahrnehmung nicht wesentlich beschränkt, die Begriffsbildung ungestört, die Benennung der durch das Gesicht allein wahrgenommenen Gegenstände aber unmöglich war, während die Benennung der Gegenstände bei geschlossenem Auge fast ausnahmslos geschehen konnte.

Zaufal und Pick (1544) beobachteten bei einer 25jährigen Frau im Verlaufe eines linksseitigen akuten Mittelohrkatarrhs Kopfschmerz, Erweiterung der rechten Pupille, Lähmung des rechten Armes und des N. facialis und eine Sprachstörung, die als optische Aphasie bezeichnet wird: Patientin erkannte vorgehaltene Gegenstände, konnte sie aber nicht bezeichnen. Die Erscheinungen schwanden nach Aufmeisselung des Antrum mastoideum, Eröffnung der mittleren Schädelgrube und Entleerung eines hühnereigrossen Abszesses.

Manasse (1545). Doppelseitiger otitischer Hirnabszess, welcher einen beträchtlichen Teil der Markmasse der linken Hemisphäre einnahm. Die dabei aufgetretene optische Aphasie äusserte sich in der Weise, dass Gegenstände, die vermittelst des Gesichtsinns allein bemerkt werden konnten, durch Vermittelung des Gefühls, Gehörs usw. richtig bezeichnet wurden.

Embden (1548) demonstrierte das Gehirn eines 45jährigen Mannes, der an Alexie gelitten hatte und zwar für $^1/_3$ aller Buchstaben, ohne eigentliche Aphasie. Hinzu kamen später Stauungspapille und optische Aphasie.

Die Sektion ergab ein metastatisches Sarkom im Gyrus angularis und in der Gegend der Centralwindung, das Corpus striatum halbierend. Es handelte sich um ein primäres Nebennierensarkom, das auch Lungenmetastasen gemacht hatte.

β) Mit Hemianopsie.

Pauly (1528) zeigt einen Fall von rechtsseitiger Hemianopsie verbunden mit einer Amnesie, die darin bestand, dass die gewöhnlichen Objekte gesehen wurden, aber nicht benannt werden konnten. Ebenso verhielt es sich mit Farben. Ophthalmoskopisch sollen an der Papille Cirkulationsstörungen sichtbar gewesen sein.

Bruns und Stölting (1547): Rechtsseitige Hemianopsie verbunden mit der Störung, die passenden Worte zur Bezeichnung von Gegenständen, welche durch das Auge wahrgenommen werden, zu finden, während der Patient Objekte, die er fühlte, gewöhnlich richtig bezeichnete. Das Lesen war zu verschiedenen Zeiten mehr oder weniger affiziert, ebenso das Abschreiben bei ungestörtem Spontan- oder Diktatschreiben.

Dyslexie.

§ 497. Als Dyslexie bezeichnete Berlin (1549) eine Störung beim Lesen, welche darin besteht, dass nur wenige Worte nacheinander gelesen werden können. Der Beginn der Störung ist ein plötzlicher. Der Kranke ist ausserstande, von einem beliebigem Drucke 3—4—5 Worte hintereinander zu lesen, was meist korrekt geschieht ohne paraphasische Beimischung, dann aber vermag er nicht mehr fortzufahren; nach einer kurzen Pause von wenigen Sekunden geht es wieder wie vorher, aber immer bringt er nur die angegebene geringe Zahl von Worten heraus und ist nicht imstande, aus der Summe dieser kleinen Leistungen eine grössere Gesamtleistung zusammenzusetzen.

In 4 obducierten Fällen war die linksseitige Gehirnhälfte dreimal allein, einmal gleichzeitig mit der rechten erkrankt. In einem der von Berlin selbst beobachteten Fälle fand sich eine hochgradige, auf die linke Art. Fossae Sylvii beschränkte Atheromatose, in den anderen eine ausgedehnte Erweichung der grauen Substanz der linken unteren Scheitelwindung.

Als Unterscheidung von der Lesestörung bei nervöser Asthenopie spräche für die Dyslexie die Kürze der Leistung, die Vollständigkeit der Funktionsstörung und die Plötzlichkeit des Auftretens der Krankheit. Neben der nervösen Asthenopie könnte die Dyslexie auch mit jenen Bd. III pag. 481 erwähnten Lesestörungen bei kleinsten centralen homonym hemianopischen Defekten verwechselt werden, welche nicht selten vorkommen, und von welchen wir pag. 215 Tafel XXV und XXVI Bd. III eine Anzahl abgebildet haben.

Nieden (1550) erzählt ausführlich einen Fall von Dyslexie bei einem 39jährigen Manne, der anfänglich eklamptische Anfälle dargeboten, später mehr und mehr mit vorübergehender Parese der rechtsseitigen Körperhälfte körperlich verfiel. Es fanden sich bei der Sektion 3 apoplektische Herde, die im Corpus striatum der linken Hemisphäre und um dasselbe gelagert waren.

Bruns (1551) beschreibt einen Fall, in welchem nach einer Apoplexie die Unfähigeit, einige Zeilen hintereinander zu lesen, und eine Art Widerwillen gegen das Lesen, zugleich auch eine Ermüdung der sehr eleganten Handschrift eintrat. Es waren allerdings noch anderweitige ausgedehnte Veränderungen des Gehirns festzustellen, daneben aber ein Erweichungsherd im rechten Linsenkern und in der rechten Capsula externa.

Bruns folgert daraus, dass die Erscheinungen der Dyslexie auf Assoziationsbahnen zu den Schreibbewegungscentren sich fortgesetzt hätten, dass das Centrum für Dyslexie nicht, wie in den früher publizierten Fällen, immer auf der linken Gehirnhälfte zu suchen sei.

Nach den von Rieger gemachten und von Rabbas (1552) weiter ausgeführten Beobachtungen zeigt sich das Lesen bei Paralytikern in einer eigentümlichen zusammenhanglosen Weise, ohne dass es dem Kranken zum

Bewusstsein kommt. Worte werden erfunden oder für die eigentlichen im Texte stehenden substituiert, so dass hauptsächlich eine tiefe Zerrüttung des Urteils und der Selbstkritik ersichtlich wird. Von diesen Störungen sind diejenigen zu unterscheiden, die sich als Sprachstörungen im engeren Sinne des Wortes zeigen. Als leichte Störungen im Lesen sind solche zu verzeichnen, bei welchen die Kranken, meistens aus reiner Unaufmerksamkeit Worte zuweilen verwechseln, ausschliessen oder falsch lesen. Die Kranken sind dabei von einem gewissen Triebe erfasst, so schnell als möglich fertig zu werden.

Sommer (1553) beobachtete bei einem 66jährigen Manne mit Dyslexie in der linken Hemisphäre 2 Erweichungsherde und zwar am Fusse der II. Stirnwindung und am Gyrus supramarginalis.

Er stellt dabei folgende Sätze auf:

1. Es gibt eine komplizierte Lesestörung, welche sich
   a) aus Dyslexie,
   b) aus abnormer psychischer Nachwirkung,
   c) aus auf ungehemmten Wortassociationen beruhenden Paraphasien zusammensetzt.
2. Die Dyslexie ist eine nur gradweise von Alexie verschiedene Störung.
3. Die Dyslexie mit der Aufeinanderfolge von Leistungsfähigkeit und Leistungsunfähigkeit ist ein Typus der funktionellen Störungen ohne grobe anatomische Zerstörung der Nervensubstanz.
4. In den Fällen, in welchen bei Dyslexie ein anatomisch nachweisbarer Hirnherd vorhanden war, ist die Störung als Fernwirkung des Herdes auf anatomisch intakte Gehirnteile aufzufassen.
5. Eine Lokalisation eines „Lesecentrums" in diejenigen Gehirnpartien, welche nach den klinischen Beobachtungen von Dyslexie gestört wurden, ist prinzipiell falsch.

§ 498. Schliesslich sei noch der artikulatorischen oder dysarthrischen Sprachstörungen gedacht, die durch paretische oder paralytische Zustände der Sprachmuskeln bedingt sind. Auch das bekannte Silbenstolpern der prog. Paralyse ist dysarthrischer Natur und kann wie im folgenden Fall zusammen mit den Sprachstörungen schon frühzeitig auf die zu Grunde liegende Krankheit hinweisen.

42jähriger Kaufmann erkrankte ganz allmählich mit Sprachstörung und leichten Zuckungen in der rechten Hand. Vorher hatte er 2mal „Ohnmachtsanfälle".

Nie Lues; Potatorium negiert. Rauchte ziemlich viel.

Patient soll 1mal vom Pferd gefallen sein.

Die Untersuchung ergab eine verdächtige Abblassung des rechten Sehnerven; die centrale Sehschärfe war rechts herabgesetzt. Gesichtsfeld beiderseits konzentrisch in mittlerem Masse eingeschränkt.

Die linke Pupille war enger, als die rechte; die Reaktion auf Licht beiderseits etwas träge, links träger als rechts. Die Patellarreflexe waren beiderseits gesteigert.

Die Sensibilität intakt. Das auffallendste Symptom war bei dem Patienten die Sprachstörung. In der gewöhnlichen Unterhaltung trat dieselbe nicht deutlich hervor, da sich der Patient angewöhnt hatte, nur ganz kurze Sätze zu sprechen wie im Telegramm-

still. Sowie man ihn aber schwierige Worte nachsprechen liess, trat das exquisiteste Silbenstolpern zu Tage.

Aus letzterem Symptom und aus den Augenstörungen wurde eine Paralyse diagnostiziert. Die Richtigkeit der Diagnose zeigte sich erst nach Jahren an vorübergehend aufgetretenen paralytischen Anfällen und an einem zunehmenden Intelligenzdefekt.

II. Aphasische Symptome auf funktioneller Basis.

§ 499. Ausser den organisch bedingten Aphasien hat man auch solche auf toxischer Grundlage beobachtet. Am bekanntesten ist die Aphasie bei Urämie; auch beim Diabetes und bei der Santoninvergiftung sind solche rasch vorübergehende Aphasien beobachtet worden.

Bei den Infektionskrankheiten (Pneumonie, Typhus, Scarlatina) haben manche Autoren eine vorübergehende Aphasie gesehen. Wie dieselbe zu deuten ist, steht noch dahin.

Ganz besonders ist aber hier auf die die Augenmigräne begleitende Aphasie hinzuweisen, welche wahrscheinlich angiospastischer Natur ist.

Dann beobachtet man nach epileptischen Anfällen, bei Erschöpfungszuständen, durch Blutverlust die in Rede stehenden Sprachstörungen. Endlich sei noch der sogen. Schreck-Aphasie gedacht. Dass bei Kindern auf reflektorischem Wege eine Aphasie entstehen kann, versichern erfahrene Kinderärzte.

Namentlich von französischen Autoren (Raymond, Quaret) wurde betont, dass hysterische Sprachstörungen in einzelnen Fällen das Bild der motorischen Aphasie und der Paraphasie dargeboten haben sollen. Wir haben noch niemals derartiges beobachtet und schliessen uns der Ansicht Oppenheims (l. c. pag. 1069) durchaus an, dass man in der Deutung derartiger Fälle nicht vorsichtig genug sein kann.

Bei den vorhergenannten Aphasieformen könnte eventuell durch die rechtzeitig vorgenommene Untersuchung der Funktion des Auges ein Hinweis gewonnen werden, auf welcher Grundlage die Aphasie beruht. So würde ein centrales Farbenskotom dabei für eine toxische Aphasie, eine Retinitis albuminurica für eine urämische Aphasie, Gelbsehen für eine Santoninvergiftung zu verwerten sein.

Kapitel XVIII.

Die plötzlich entstandenen Amaurosen.

§ 500. Unter allen chronisch verlaufenden Erkrankungen des optischen Nervenapparates gibt es nur zwei, welche absolut progressive Tendenz zeigen und über kurz oder lang unabwendbar zu doppelseitigen Amaurosen führen: das ist die progressive Sehnervenatrophie bei Tabes und Paralyse und die Retinitis pigmentosa. Der Grund, weshalb dieser traurige Ausgang gesetzmässig erfolgt und erfolgen muss, ist uns noch völlig dunkel.

Alle übrigen krankhaften Zustände der optischen Sinnessphäre werden nur dann die plötzliche Vernichtung des Sehvermögens zur Folge haben, wenn akut eine Kontinuitätstrennung der optischen Bahnen erfolgt, wie bei Traumen und Apoplexien, oder wenn plötzlich irreparable Ernährungsstörungen gesetzt werden, wie bei der Verstopfung grösserer Gehirngefässe, oder bei der Embolia arteriae centralis retinae. Mit diesen Ausnahmen können alle übrigen Affektionen des optischen Nervenapparates durch zweckentsprechende therapeutische Massnahmen auf gewissen Stufen der vorgeschrittenen Sehstörung zum Stillstand, zur Besserung oder zur Restitutio in integrum, des Sehvermögens wenigstens, gebracht werden. Gelingt es uns aber nicht durch therapeutische Massnahmen der sekundären Degeneration nach Druck und Entzündung, oder dem fortschreitenden thrombotischen Prozesse der Gehirngefässe Halt zu gebieten, dann kommt immerhin bei solchen Anlässen die Amaurose weder unvorbereitet, noch verursacht sie diagnostische Schwierigkeiten. Sie stellt dann den natürlichen Ausgang einer längst erkannten Krankheit dar. Anders verhält es sich jedoch mit den plötzlich oder innerhalb einer kurzen Frist aufgetretenen Erblindungen, als einem völlig unerwartet aufgetauchten beängstigenden Ereignis, das auf eine schwere, bislang vielleicht latent gebliebene Grundkrankheit nur allzu deutlich hinweist. Da die Erblindung stets nur ein Symptom, nicht aber die Krankheit selbst ist, so gilt unsere erste Frage bei dem Eintritt einer derartigen Katastrophe nach der Grundkrankheit, als dem eigentlichen ursächlichen Momente. Die zweite Frage geht auf die Örtlichkeit, an welcher der Krankheitsherd die optische Leitung gehemmt oder unterbrochen hat. Je nach dem örtlichen Sitze des die Erblindung bedingenden Herdes, teilen wir alsdann die Amaurosen wieder in einseitige und doppelseitige, und je nach dem Charakter des Grundleidens in wechselseitige, vorübergehende, intermittierende usw.

Der Einfluss des Geschlechts auf plötzliche Erblindungen.

§ 501. Die ursächlichen Momente der Erblindungen sind allen Menschen gemeinsam mit Ausnahme derjenigen, welche in der anatomisch-physiologischen Differenz beider Geschlechter begründet sind. Daneben wird aber der Charakter und die Häufigkeit der Erblindungen beim **Manne** wesentlich bestimmt durch die grösseren Gefahren in seinem Berufsleben mit den dort auf ihn einwirkenden Traumen, sowie auch durch seine sozialen Gepflogenheiten, durch welche er mehr als das Weib, der Einwirkung von Intoxikationen und Infektionen ausgesetzt ist.

Bezüglich des Auftretens plötzlicher Erblindungen beim **Weibe** nach **Suppressio mensium** liegen eine Reihe unanfechtbarer Tatsachen vor, deren Deutung allerdings gezwungen und gekünstelt erscheint. So liess Mooren, nach Salo Cohns (934) Zusammenstellung, durch die plötzliche Hemmung der Blutausscheidung aus dem Uterus eine venöse Hyperämie des gesamten Gefässsytems des Körpers entstehen, wodurch der Kreuzschmerz, der Kopfschmerz, die Nausea, das Erbrechen als die begleitenden Erscheinungen erzeugt würden. Ausserdem setze sich aber die venöse Stauung bis zu den Gehirnsinus fort, und die rasche Druckwirkung auf die Occipitallappen führe zu einer transitorischen Erblindung, bei welcher der Augenhintergrund keinerlei Veränderungen aufweise.

Samelsohn (935) nahm zur Erklärung seines Falles an, dass der plötzliche Verschluss der Uterusgefässe eine Überfüllung des Stromgebietes bedinge, welche zur Extravasation und Transudation und damit zur Kompression der Sehnerven führe. In ähnlichen Fällen handle es sich mitunter auch um einen circumskripten Bluterguss in die Substanz oder in die Scheiden der Sehnervenstämme, wodurch die Leitung im Opticus vollständig aufgehoben werde.

Diese Erklärung Samelsohns acceptieren wir für diejenigen Fälle, bei welcher es bei Suppressio mensium zu den sogen. vikariierenden Blutungen kommen kann, wie Epistaxis, Blutungen in die vordere Kammer [vergleiche auch die Beobachtungen von Landesberg (944), Pérlia (945) und Königshöfer (946), letztere mit rezidiv. Glaskörperblutungen] und Blutungen in die Macula mit grossem centralen Skotom.

So berichtet Coursserant (936) über folgenden typischen Fall in dieser Hinsicht.

Eine 36jährige Frau, deren Menstruation durchaus regelmässig stattgefunden hatte, wurde eines Tages vom Regen durchnässt und kehrte unwohl und fröstelnd nach Hause zurück. Zugleich bemerkte sie, dass die seit einem Tage bestehende periodische Blutausscheidung sistiere. Am Abend stellte sich Cephalalgie mit Nausea, Erbrechen und Schwere in den Gliedern ein. Nach zwei Tagen, während denen der Zustand derselbe geblieben war, wurde die Patientin durch die Wahrnehmung erschreckt, dass das Sehvermögen rechts fast völlig aufgehoben war. Ein grosser, blauer Schleier schien die Unterscheidung der Gegenstände zu verhindern; die exzentrisch gelegenen Teile des Gesichtsfelds funktionierten indessen. Nach acht Tagen wurde ärztliche Hülfe in Anspruch genommen. Das Äussere des Auges bot ausser der etwas erweiterten Pupille nichts Abnormes dar. Das Gesichtsfeld

zeigte ein grosses centrales Skotom, welches das genaue Erkennen einer brennenden Kerze in 50 cm Entfernung nicht gestattete. Peripher war die Sehkraft erhalten. Die Papille war normal, leicht injiziert. In der Gegend der Macula zeigte sich eine fast bis zur Papille reichende Hämorrhagie. Nach fünf Monaten konnten völlig normale Verhältnisse konstatiert werden.

Auch die folgenden Fälle möchten wir hierher rechnen und dieselben, wegen der einige Zeit nach der Erblindung erst aufgetretenen Stauung an der Papille, als von einer in den Zwischenscheidenraum erfolgten Blutung entstanden auffassen. Ausserdem könnten dieselben aber auch wegen des bei der Rückbildung zutage getretenen centralen Skotoms auf einer Neuritis retrobulbaris beruht haben.

Stocker (937) beobachtete folgenden Fall: Ein 28jähriges Fräulein stand wegen Anämie in Behandlung. Am 8. April 1889 sollten die Menses eintreten. Sie blieben aus, dagegen war die Patientin, wie sie beim Erwachen am folgenden Morgen bemerkte, von einer Hemianopsia inferior auf dem linken Auge befallen worden. Während des Tages trat allmähliche Verschlimmerung des Zustandes ein, der Nachts in Amaurose überging.

Bei der Untersuchung war die Pupille des betreffenden Auges mässig erweitert, ohne direkte Reaktion. Letztere wurde indessen konsensuell durch Licht, Convergenz und Akkommodation hervorgerufen. Der ophthalmoskopische Befund war in den ersten Tagen durchaus negativ. Am 11. April begann an der linken Papille eine venöse Stauung sichtbar zu werden; zugleich trat Schwellung ein, und wurden die Grenzen unten innen undeutlich.

Nach der nächsten Menstruation änderte sich das Bild der prominierenden Stauungspapille gar nicht, doch stellte sich die Pupillenreaktion langsam wieder her, und es konnten peripher Finger gezählt werden. Allmählich besserte sich das Sehvermögen, und es wurde schliesslich wieder normal.

Bjelilowsky (948) beobachtete eine 29jährige Frau mit doppelseitiger Neuritis optica, entstanden nach kaltem Bade während der Menses. Heilung in 14 Tagen.

Auch Rampoldi (938) erwähnt eines hierher gehörigen Falles, der ein besonderes Interesse darbietet.

Eine 24jährige anämische Bäuerin erkrankte an linksseitiger retrobulbärer Neuritis, deren Beginn der Zeit nach der gänzlich ausgebliebenen Menstruation entsprach. Auf dem linken Auge bestand völlige Amaurose. Der Bulbus war etwas prominent, und das Zurückdrängen desselben in die Orbita mit Schmerzen verbunden. Die Papille zeigte sich gleichmässig kupferfarben gerötet, ohne scharfe Konturen, in ihrer Umgebung hatte die Netzhaut einen grauen Farbenton. Die Venen waren abnorm geschwellt und pulsierten, die Arterien kaum sichtbar. Nach vier Wochen erfolgte unter zweckentsprechender Therapie vollständige Restitutio.

Zu der Zeit nun, in welcher sich die nächste Menstruation hätte einstellen sollen, traten dieselben Erscheinungen an dem vorher intakt gebliebenen rechten Auge auf, und auch hier konnte Heilung erzielt werden. Die Augen blieben nunmehr dauernd gesund.

In diesem Falle mag wohl neben einer Neuritis retrobulbaris noch ausserdem eine Blutung in die Opticusscheide erfolgt sein. Einen ganz analogen Fall beschreibt Ewers (947).

Die folgenden beiden Fälle von Erblindung nach Suppressio mensium ähneln sehr den Fällen von akuter retrobulbärer Neuritis und haben bei den leichteren Formen mit ihnen das centrale Skotom gemein. Man sieht

das letztere zuweilen bei Dienstmädchen auftreten, nachdem sie während ihrer Menses mit blossen Füssen auf nassen und kalten Steinplatten gescheuert und „sich eine Erkältung" dabei zugezogen hatte. Ferner ähneln diese Fälle der akuten retrobulbären Neuritis wegen des raschen Ansteigens der Sehstörung, welche zuweilen bis zur Erblindung führt, wegen der eigentümlichen Schmerzempfindung in der Augenhöhle des betroffenen Auges, wegen des normalen Augenspiegelbefunds und der guten Prognose.

So beschreibt Samelsohn (935) folgende Beobachtung:

Bei einem 21jährigen Mädchen, welches mit nackten Füssen in einem kalten Bache während der Menses arbeitete, sistierten dieselbe sofort, und am Abend stellten sich eigentümliche Druckempfindungen in beiden Augenhöhlen ein. 24 Stunden später wurde eine geringe Abnahme des Sehvermögens bemerkt, welche innerhalb fünf Tagen bis zur vollen Amaurose zunahm. Bei der Untersuchung wurde über Schmerzen in den Augenhöhlen geklagt; der Augenhintergrund erwies sich indessen mit Ausnahme einer leichten Netzhauttrübung rings um die Papille und geringer Erweiterung der Venen — Erscheinungen, die noch lange nach der Genesung fortdauerten! — als normal. 11 Tage später wurde, nach antiphlogistischer Behandlung, mit dem rechten Auge No. 1 mit dem linken No. 3 gelesen. Nach 7 Wochen stellten sich die Menses wieder ein, es schwanden die vorhanden gewesenen Brustschmerzen vollständig, und das Sehvermögen kehrte links zur Norm zurück.

Analog verhielt sich ein von Skorkowski und Kofminski (939) beschriebener Fall:

Eine 19jährige blühende Wäscherin erlitt durch heftige Erkältung eine Unterdrückung der früher regelmässigen und starken Periode. Es trat komplete, doppelseitige Amaurose ein, welche nach sechs Tagen mit dem Wiedererscheinen der Menses allmählich schwand.

Die Sehstörung bei dieser Gruppe von Fällen in direkte Abhängigkeit von dem Aussetzen der Menses bringen zu wollen, halten wir nicht für angängig. Wir glauben vielmehr, dass die Unterbrechung der Menstruation, sowie das Auftreten der Sehstörung und die begleitenden Erscheinungen des allgemeinen Unwohlbefindens mit Kreuzschmerzen, Kopfschmerzen, Schwere in den Gliedern und dem beim weiblichen Geschlechte reflektorisch so leicht entstehenden Erbrechen auf eine und dieselbe Grundkrankheit, und zwar eine Infektion, zurückzuführen sind. Steht es doch fest, dass während der Menstruation der weibliche Organismus Allgemeinstörungen sehr viel zugänglicher ist als sonst. Ob nun beide oder nur ein Auge von der retrobulbären Neuritis dabei befallen wird, wie in dem Falle Browns (940), ist irrelevant.

Andere in der Literatur vorhandene Fälle lassen noch weniger eine direkte Abhängigkeit der Sehstörung von dem Aufhören der Menses erkennen, wie in dem Falle von Karafiath (941) mit Embolie der Arteria centralis retinae, ferner in dem Falle von Liebreich (942) mit Schädeltrauma, 14tägiger Bewusstlosigkeit, beiderseitiger Atrophie der Sehnerven und reichlicher Pigmentablagerung in den Papillen (vergl. das Kapitel über die plötzlichen Amaurose nach Schädeltraumen). Bei anderen Fällen scheint Hysterie oder auch cerebrale Lues mit im Spiele gewesen zu sein. So beschreibt Christensen (943) einen interessanten Fall von „epileptischer Amaurose".

Eine 33jährige verheiratete Dame litt seit vielen Jahren an epileptischen Anfällen, die vor jeder Menstruation eintraten und mit mehrstündiger Blindheit verbunden waren. Im Jahre 1872 erblindete sie im Laufe einer Stunde nach mehrtägigem Kopfweh, während die Menses ausblieben. Augengrund normal. Einige Tage später epileptischer Anfall mit starker Hyperämie der Netzhaut. Nach einem Monate trat die Menstruation wieder ein, gleichzeitig begann das Sehvermögen sich langsam wieder einzustellen, doch blieb die Sehschärfe $^1/_3$, und die Papille wurde etwas atrophisch. Vier Jahre später nochmals Erblindung unter gleichen Umständen; wieder Besserung nach Eintreten der Menstruation, nachher aber „progressive Atrophie des Sehnerven".

§ 502. Die plötzlichen Erblindungen während der **Schwangerschaft** sind meist die Folge eines urämischen Anfalls. Sie werden bei der urämischen Amaurose näher besprochen werden.

Culbertson (960) bringt aus der Literatur (allerdings unvollständig) 9 Fälle von Blindheit bei R. albuminurica während der Schwangerschaft. 21 mit teilweiser Wiederherstellung des Sehvermögens (58,31 %) und völliger Wiederherstellung der letzteren (16,66). Lutz (949), Landsberg (950) und Nagel (951) veröffentlichten einschlägige Beobachtungen.

In dem Falle Lutz handelte es sich um eine 37jährige Frau, welche im 8. Monat ihrer Schwangerschaft stand. Die Kranke war stark ikterisch, über den ganzen Körper verbreitet fanden sich Blutungen. Der Urin war frei von Eiweiss. Die Augenspiegeluntersuchung ergab nichts Abnormes. Auf beiden Augen bestand vollständige Blindheit, doch trat eine leichte Besserung des Sehens ein. Der Tod erfolgte zwei Tage nach der Geburt einer unreifen Frucht. In dem Falle von Landsberg trat bei einer im 10. Monat schwangeren ikterischen Frau vollständige Erblindung beider Augen ein, welche nach vier Tagen wieder verschwand. Der Augenspiegel ergab normale Verhältnisse, der Urin war frei von Eiweiss.

Coccius (952) beobachtete zwei Fälle von Sehstörungen, welche unter eklamptischen Anfällen erschienen, ohne dass Eiweiss im Urin der Patientinnen gefunden wurde. Bei der einen war nur Amblyopie vorhanden infolge einer Retinitis an der Stelle des deutlichsten Sehens, und es erfolgte volle Restitution. Bei der anderen war Amaurose ohne Befund eingetreten, die plötzlich wieder verschwand.

Nach Kussmaul werden Konvulsionen, wie wir sie bei Epilepsie und Eklampsie antreffen, durch die Behinderung der Zufuhr arteriellen Blutes in die Gefässe der Pia und des Hirns hervorgerufen. Dieser Vorgang kommt nach Nothnagel (953) durch eine sympathisch angeregte, systolische Verengerung der Gefässe zu stande, wenn ein Reiz sensibler Nerven sich auf den Pons und die Medulla fortsetzt und hier das vasomotorische Centrum trifft. Die Bewusstlosigkeit ist dann Folge der eintretenden Anämie. Die auftretende Blindheit erklärt sich hierbei zwanglos aus der Anämie des Gehirns, welche das Sehcentrum in seiner Funktion beeinträchtigt.

Im Anschluss an die eklamptischen Zustände mit Amaurose während der Gravidität wäre hier noch ein Fall von Cunier (954) zu erwähnen mit eklamptischer Amaurose während der Geburt. Es handelte sich um eine 20jährige, sehr reizbare Primipara, die schon alle möglichen krankhaften Zustände früher überstanden hatte. Die Entbindung verlief normal; gleich nachher erfolgten aber Konvulsionen. Nach dem Erwachen war absolute Amaurose vorhanden. Die Bindehäute erwiesen sich injiziert, in den Winkeln liessen sich Ecchymosen wahrnehmen, die Pupillen waren weit und dilatiert. Die Kranke

klagte über wachsende Schmerzen in den Tubera parietalia und heftiges Stechen in den Augen. Nach einer Blutentziehung liessen die Schmerzen nach, schon am anderen Tage konnte eine geringe Pupillenreaktion bemerkt werden, und eine schwache Lichtempfindung war eingetreten. Am sechsten Tage nach der Geburt war die Restitution vollkommen.

Es sind ferner Fälle beschrieben worden, in denen kurz vor, während oder nach der Geburt Amaurose auftrat, ohne irgendwelche andere nervöse Begleiterscheinungen. So von Ringland (955), Ullersperger (956), Sichel (957), Matteson (958), Weber (959).

Letzterer berichtet über eine sechs Stunden nach der Geburt sich einstellende, bis zur Amaurose fortschreitende Abnahme des Sehvermögens, welche zwei Wochen lang andauerte, um schliesslich in Heilung überzugehen. Da der Harn frei von Eiweiss war, und sich keine urämischen Erscheinungen zeigten, handelte es sich vermutlich um eine hysterische Erblindung; allerdings fehlt die Augenspiegeluntersuchung.

§ 503. Bezüglich der Erblindungen durch Blutungen bei der **Geburt** und im **Wochenbett** verweisen wir auf ein späteres Kapitel.

Die Erblindungen durch puerperale septische Panophthalmie sind glücklicherweise seit Beginn der antiseptischen Ära seltener geworden. Ihre Prognose ist sehr ungünstig.

Unter 35 von Litten (961) zusammengestellten septischen Erkrankungen im Puerperium wurden die Augen bei 28 mit ergriffen. Fünfmal trat doppelseitige, dreimal einseitige Panophthalmie ein.

Über einen Fall von doppelseitiger metastatischer Ophthalmie im Puerperium durch multiple Streptokokkenembolie berichtet Wagenmann (1466). Am zweiten Tage der Augenerkrankung fand man rechts noch quantitative Lichtempfindung, links Amaurose.

§ 504. Als puerperale Neuritis optica, d. h. als eine selbständige Entzündung des Sehnerven im Wochenbett, ohne dass eine weitere Komplikation von seiten anderer Organe eintrat, sind Fälle beschrieben worden, die wir der infektiösen Neuritis optica unterzuordnen haben. Dahin gehören drei Fälle Pflügers (962) mit vorübergehender Amaurose bei Neuritis optica und Heilung. Der Urin war bei beiden eiweissfrei. Die Sehschärfe war bei allen 3 Kranken mehr oder weniger rasch, teilweise bis zur völligen Erblindung gesunken. Es erfolgte stets Heilung.

Ein wenig genau beschriebener Fall von Reuling (963) scheint auch hierher zu gehören.

Über eine interessante dahin gehörige Beobachtung, wenn auch nicht mit Erblindung, berichtet

Rogmann (964) bei einer stillenden Frau infolge plötzlicher Unterbrechung der Milchsekretion. Die Augenspiegeluntersuchung wies Neuritis optica nach. Die Frau hatte bei ihrem 3., 4. und 5. Kinde jedesmal nach kurzer Zeit unter Fieberanfällen die Milch verloren. Es hatte sich jedesmal neben Lähmungen der Augen- und Gesichtsmuskeln Sehstörung eingestellt, und immer waren diese Erscheinungen nach einiger Zeit wieder zurückgegangen.

Rogmann ist der Ansicht, dass die Sehstörung in solchen Fällen nicht direkt abhängig sei von der Unterbrechung der Laktation, sondern dass sowohl die Neuritis optica, als auch die Cession der Milchsekretion in gleicher Weise bedingt wäre durch eine gemeinsame Ursache, wie das gleichzeitige Auftreten der Gefässnervenlähmung beweise.

Einen ähnlichen Fall von Gibbon zitiert

Förster (Graefe-Saemisch VII, 102). Eine 24jährige Frau, die 3 Entbindungen durchgemacht hatte und die Kinder stets selbst nährte, wurde während der Laktation jedesmal sehr fett, dabei aber auch sehr schwach und amblyopisch. Bei dem 3. Kinde schwand die Sehschärfe bis zur vollständigen Amaurose. Die Pupillen waren weit und fast reaktionslos gegen Licht. Unter tonisierender Behandlung verlor sich die Fettleibigkeit und das Sehvermögen kehrte wieder.

Nettleship (965) teilt 10 Fälle von vorübergehender Erblindung bei stillenden Frauen mit. Im Falle 1 bestand eine Erblindung für einige Wochen. Wiederherstellung des Sehvermögens, als das Kind entwöhnt wurde. Ophthalmoskopische Erscheinungen einer abgelaufene Neuritis, einige Jahre später konstatiert. Beim 2. Falle vorübergehende Erblindung nach dem ersten Wochenbett, bei dem zweiten 16 Monate später. Neuritische Atrophie. Die Sehkraft ging dauernd verloren. Bei einer dritten, durch das Säugegeschäft sehr erschöpften und ängstlichen Frau dauerte die Blindheit so lange, wie das Säugen, und hörte dann, ohne Spuren zu hinterlassen, auf. Ebenso schwand in den letzten Fällen die während der 5. Laktationsperiode wochenlang dauernde Blindheit ohne ophthalmoskopische Residiuen.

Heinzel (966) teilt im ganzen 4 Fälle von vorübergehender Erblindung zur Zeit der **Laktationsperiode** mit und fixiert folgendermassen die Symptome. Bei sonst gesunden Frauen treten kurz vor der Geburt oder während der Säugungsperiode Störungen von seiten des Sehorgans auf, welche beide Augen betreffend bis zur Amaurose führen können. Es finden sich ophthalmoskopisch dabei mehr oder minder schwere Erscheinungen von Sehnervenentzündung (Entzündung der Papille oder retrobulbäre Neuritis). Der Verlauf der Krankheit erstreckt sich auf Monate und führt schliesslich meist zu partieller Sehnervenatrophie mit einer oft kaum nachweisbaren Herabsetzung des ursprünglichen Sehvermögens. Die Ursache sieht er in der Bildung giftiger Eiweisskörper im Organismus während der Laktation.

Axenfeld (967) beschreibt eine einseitige Erblindung in der achten Woche der Laktation unter Schüttelfrost und Kopfweh. Es handelte sich um eine Neuritis optica, bei der eine erhebliche Besserung erfolgte. Ungefähr drei Wochen lang bestand ein centrales Skotom.

Schanz (968) teilt mit, dass bei einer stillenden 38jährigen Multipara ungefähr drei Wochen nach einer normal verlaufenen Geburt innerhalb dreier Tage eine Erblindung auf beiden Augen aufgetreten war. Die Papillen seien etwas prominent, die Grenzen etwas verwaschen, die Venen stark gefüllt, die Arterien sehr dünn, ja, auf der Papille überhaupt nicht sichtbar gewesen. Ausserdem bestanden Kopfschmerzen, Schwindel, Sensibilitätsstörungen an den oberen Extremitäten und Parese der unteren. Der Tod erfolgte unter den Symptomen der Respirationslähmung. Eine Sektion wurde nicht gemacht, die klinische Diagnose auf Polyneuritis gestellt.

Dass auch Fälle hier auftreten, welche als hysterische Amaurose aufzufassen sind, zeigt eine Beobachtung Szilis (969).

Am vierten Tage nach einer Entbindung war plötzlich ohne anderweitige Symptome eine Erblindung aufgetreten nach Öffnung der Fenster des sonst stets verdunkelt gewesenen Zimmers. Ophthalm. war nichts nachzuweisen, die Papillen waren mittelweit und reagierten. In sechs Wochen vollständige Heilung bei Dunkelheit und allmählicher Gewöhnung ans Licht.

Über den Sitz der die Amaurosen bedingenden Läsion.

§ 505. Je nach der Lage der Läsion, welche die Amaurose bedingt, unterscheiden wir plötzlich aufgetretene einseitige und doppelseitige Amaurosen. Von der Retina bis zum mikroskopischen Beginne des Chiasmas (vergl. Bd. III, pag. 75 und 99) kann ein einheitlicher Krankheitsherd nur eine einseitige Erblindung hervorrufen und zwar eine Erblindung des Auges der gleichen Seite, auf welcher der Krankheitsherd sitzt. Die Annahme einer gekreuzten cerebralen Amaurose widerspricht allen klinischen Erfahrungen und anatomischen Tatsachen.

Die plötzlich aufgetretene einseitige Amaurose.

§ 506. Die plötzlich aufgetretene einseitige Amaurose kann nur retinalen, papillären und retrobulbären Ursprungs sein. Weil sämtliche von den Ganglienzellen einer Netzhaut stammenden Fasern bis zu dem mikroskopischen Beginne des Chiasmas im Opticus der gleichen Seite verlaufen, muss eine plötzliche Leitungsunterbrechung der Gesamtheit dieser Fasern eine einseitige Erblindung hervorrufen, sowie eine Aufhebung der direkten Pupillenreaktion bei Beleuchtung des erblindeten Auges und der konsensuellen am anderen Auge. Die Pupille des erblindeten Auges zeigt sich wegen mangelnden direkten Lichtreizes etwas weiter, als die des gesunden Auges. Der ophthalmoskopische Befund ist bei der retinalen und papillären Erblindung stets pathologisch verändert, bei der retrobulbären wird er meist anfangs normal erscheinen, um bei dauernder Erblindung das Bild der einfachen descendierenden Atrophie darzubieten.

In differentiell-diagnostischer Hinsicht zwischen organischen und rein funktionell nervösen Ursachen kommt dabei die einseitige hysterische Amaurose in Betracht (vergl. § 363). Wir wollen als Beispiel hier einen Fall von Annuske (970) anführen, der wegen der originellen Massnahmen bezüglich der Diagnose Beachtung verdient.

Ein 13jähriges, vollkommen gesundes Mädchen bemerkte vor etwa vier Monaten eine fast gänzliche Erblindung des linken Auges. Rechts fast volle centrale Sehschärfe bei starker konzentrischer Gesichtsfeldeinengung; links schwache quantitative Lichtempfindung, welche nach einigen Wochen trotz Strychnininjektionen auch noch verloren ging, so dass vollständige Amaurose am linken Auge bestand. Auf den Rat Jakobsons, der in Erinnerung an einen ähnlichen Fall eine eingebildete Amaurose für möglich hielt, wurde das rechte Auge allmählich, und der Patientin unmerkbar, mit Hilfe sehr starker Konvexgläser ausgeschlossen, wodurch die fast normale centrale Sehschärfe des linken, für blind gehaltenen Auges sofort zum Vorschein kam, — ein Resultat, das in gleicher Weise durch andere Arten von Exklusion des rechten Auges, wenn nur dieselbe der Patientin nicht zum Bewusstsein kam, erzielt wurde. Durch andauernden Verschluss des rechten Auges stellte sich in wenigen Tagen das Sehvermögen des linken Auges, sowie das Gesichtsfeld beider Augen wieder her.

a) Die plötzliche Erblindung retinalen Ursprungs.

§ 507. Sie beruht meist auf einem akuten Glaukomanfall und bedarf hier weiter keiner Beschreibung; ferner auf der metastatischen

Panophthalmie. Wenigstens geht hier binnen wenigen Tagen das Sehvermögen zugrunde. Bezüglich der Kasuistik werden wir bei der plötzlichen Erblindung durch Infektion noch weiter auf diese Fälle zurückkommen.

Wir selbst hatten Gelegenheit, schon seit längerer Zeit einen jungen Schriftsetzer mit aneurysmatisch erweiterten Netzhautgefässen zu beobachten, bei welchem eines Tages plötzlich einseitige Erblindung durch Blutung in den Glaskörper auftrat. Ganz allmählich resorbierte sich das Blut, und es kam wieder ein leidliches Sehvermögen zustande.

Saemisch (971) zeigte auf dem internationalen Kongress in Amsterdam das Bild eines Augengrundes bei einer plötzlichen Amaurose unbekannten Ursprungs. Die Retina war in toto getrübt, die Grenzen der Papille unbestimmt, die Gefässe normal; später trat Atrophie der Papille ein.

Es ist schade, dass bei diesem Falle das Nervensystem nicht genauer untersucht worden war. Vielleicht könnte hier eine multiple Sklerose vorgelegen haben.

b) Die plötzlichen Erblindungen papillären oder retropapillären Ursprungs.

§ 507. Plötzliche Erblindungen papillären Ursprungs gibt es eigentlich nicht, wohl aber kann die Embolie der Arteria centralis retinae oder die Thrombose der Vena centralis retinae noch im Bereich der Papille vor sich gehen. Meist hat jedoch das die Erblindung verursachende Moment seinen Sitz unmittelbar hinter der Papille zwischen Eintritt der Centralgefässe und der Lamina cribrosa. Die Diagnose beider Zustände ist nicht schwer wegen des charakteristischen Augenspiegelbefundes. Als Beispiel für die plötzliche einseitige Erblindung nach Embolie der Netzhautarterie führen wir die folgende Beobachtung von Smith (972) mit Sektionsbefund hier an:

Ein 58jähriger Mann erblindete plötzlich am rechten Auge vollständig. Der Augenhintergrund zeigte den bekannten Befund.

In der Aorta laute Geräusche. Patient hatte ein Jahr vorher „ein rheumatisches Fieber“ gehabt. Allmählich entwickelte sich das Bild der Sehnerven- und Netzhautatrophie.

Gerade vier Monate nach der Erblindung des rechten Auges starb der Kranke. Die Aortaklappen waren sehr verändert, zwei derselben in eine dicke, unnachgiebige, höckerige Masse umgewandelt. Der rechte Sehnerv der ganzen Länge nach etwas geschrumpft. Auf einem durch den Nerven unmittelbar hinter dem Bulbus gelegten Querschnitt zeigten sich die Centralgefässe unter dem Mikroskope sehr verändert. Die Vene war klaffend, aber von geringerem Durchmesser. Die Arterie existierte als Gefässrohr nicht mehr; ihre ursprüngliche Lage war jedoch durch eine scharf begrenzte kreisförmige Stelle von konzentrisch angeordnetem Bindegewebe gut gekennzeichnet.

Bei den Atrophien, die den Verstopfungen der Arteria centralis retinae folgen, sind die Arterien kaum zu erkennen, und nur als weisse Linien in ihren Hauptästen sichtbar, die Venen sind verschmälert. Beim Eintritt der Embolie besteht ausserdem Trübung der Netzhaut zwischen Papille und Macula; in letzterer ein roter runder Fleck.

Bei einer Zusammenstellung von 129 Beobachtungen, in denen die Ursache der Embolie mitgeteilt war, fand Fischer (973) 91 Herzkranke.

Sonst kommen Gefässerkrankungen besonders in Betracht.

Interessant ist ein Fall von plötzlicher Erblindung des linken Auges bei Chorea, welchen Swanzy (973a) beobachtete. Bekanntlich tritt nicht selten Chorea nach akutem Gelenkrheumatismus auf.

In manchen derartigen Fällen handelt es sich vielleicht auch um einen Gefässkrampf, der wieder vorübergeht, wie z. B. in einem Falle von

Wagenmann (1467). Die Anfälle von Verdunkelungen und Erblindungen des rechten Auges traten fast täglich auf; manchmal mit Intervallen von 2–4 Tagen. Bei einer derartigen Erblindung wurde die konsensuelle Reaktion der linken Pupille von der rechten aus aufgehoben, umgekehrt erhalten gefunden. Schliesslich trat aber dauernde Erblindung durch Thrombose der Centralarterie auf.

§ 508. Die Thrombose der Vena centralis retinae kann wie jede Venenthrombose in zwei Formen auftreten: als marantische und als phlebitische. Die erstere kommt gewöhnlich bei älteren Leuten vor, bei welchen Sklerose und Atheromatose der Körperarterien vorliegt. Die andere setzt keine Gefässkrankheit voraus und affiziert ebensogut, ja vielleicht noch häufiger junge Leute. Die Thrombose der Vena centr. retin. ist vor allem ausgezeichnet durch die Erscheinungen einer sehr hochgradigen venösen Stauung, die über die ganze Netzhaut verbreitet ist, sowie durch die Ausdehnung und Massenhaftigkeit der Blutungen.

Bei Individuen jenseits des 50. Lebensjahres, welche an Sklerose der peripheren Arterien, geringer Hypertrophie des rechten Ventrikels und leichten emphysematischen Erscheinungen der Lungen leiden, tritt nach Michel (987) eine sog. Retinitis apoplectica ganz plötzlich mit Herabsetzung des Sehvermögens bis Fingerzählen in geringer Entfernung auf. Ophth. diffuse blutige Tinktion der Papille und der umgebenden Netzhaut. Arterien schwach gefüllt, Venen stark ausgedehnt, geschlängelt und mit einer tief dunkelschwarzroten Blutsäule gefärbt. Macula lutea leicht ödematös, ebenso finden sich an verschiedenen Stellen der Netzhaut ödematöse Infiltrationen. Als ursächliches Moment wurde in einem Falle bei der makroskopischen Untersuchung ein das Lumen des Gefässes vollständig ausfüllender organisierter Thrombus in der Vena centralis, ca. 5 mm von dem okularen Ende des Sehnerven entfernt, konstatiert. Die Länge der thrombosierten Stelle betrug ca. 1.5 mm.

Angelucci (974) berichtet über einen derartigen Fall mit Sektionsbefund: Bei einer 78jährigen Patientin mit Gangraena senilis war plötzlich eine Erblindung eingetreten. Zwei Tage darauf erfolgte der Exitus letalis. Ein ophthalmoskopischer Befund war nicht aufgenommen worden. Die Autopsie ergab hochgradige Verkalkung der Arterien und braune Atrophie des Herzens. Mikroskopisch fand sich 1 mm von der Lamina cribrosa entfernt, in dem Lumen der Vena centralis ein Gerinnsel. Dasselbe bestand nur aus Fibrin und weissen Blutkörperchen und obstruierte das Venen-Lumen nicht vollständig.

Auch bei einer Geschwulst im Sehnerven ist eine einseitige plötzliche Erblindung unter den Erscheinungen der Embolie der Arteria centralis retinae von Seggel beschrieben. Wir werden auf diese Beobachtung bei der Beschreibung der plötzlichen Erblindungen bei Tumoren noch genauer zurückkommen. Es handelte sich hierbei offenbar um eine plötzliche Zirkulationsstörung.

c) Plötzliche Erblindung retrobulbären Ursprungs.

α) Einseitige Erblindung durch Blutung in den Sehnerven.

§ 509. Hier wollen wir einen durch Weiss (1494) publizierten Fall von Sehnervenblutung anreihen. Ein 54jähriger Mann verlor 17 Tage vor seiner Aufnahme in die Nagelsche Augenklinik das Sehvermögen des rechten Auges in der Art, dass er, gegen das Fenster sitzend, bemerkte, wie inmitten desselben ein dunkler Fleck auftauchte, der, wie die abwechselnde Prüfung beider Augen zeigte, vor dem rechten Auge stand, und sich im Laufe von sechs Stunden so vergrösserte, dass schliesslich das ganze Fenster von ihm eingenommen schien, und das Sehvermögen seitdem bis auf einen kleinen Rest verloren blieb. Mit dem rechten Auge wurden Bewegungen der Hand in allernächster Nähe im ganzen Gesichtsfelde erkannt. Zahlreiche Trübungen im hinteren Abschnitt des Glaskörpers. Papille, wie der gesamte Augenhintergrund leicht verschleiert. Papille stark gerötet, ihre Grenzen verwischt, auf ihrer Mitte ein grosses Extravasat, an welches sich nach allen Seiten bis zur Peripherie sehr zahlreiche Blutaustritte von verschiedener Grösse anschlossen. Netzhautvenen auf und nahe der Papille abnorm eng, in einigem Abstande von der Papille stark verbreitert. Von hellroten Arterien nichts zu sehen. Die nach oben ziehende Arterie mit ihren Verästelungen in mässig dicke, weisse Stränge umgewandelt, deren Endramifikationen wegen der Blutungen und Trübungen nicht zu verfolgen waren. Gegend der Macula von zahlreichen Extravasaten bedeckt; „über ihr schwebten Glaskörperflocken". Herz normal, vielleicht ein wenig verbreitert. Arterien starr. Patient litt an Kongestionen, Schwindel und Nasenbluten. Nach 14 Tagen war das Krankheitsbild in der Art geändert, dass die Blutmassen im Glaskörper zugenommen hatten, die weissen Gefässe sich weiter in die Peripherie verfolgen liessen und auch zu beiden Seiten einer Vene weisse Streifen auftraten. Der Fall ist als eine Blutung in den Sehnervenstamm aufzufassen.

β) Einseitige plötzliche Erblindung durch Kompression des ganzen Nervenstammes bei Scheidenhämatom.

§ 510. Dass durch Scheidenhämatom eine Stauungspapille erzeugt werden kann, ist neuerdings durch eine Reihe unzweifelhafter Fälle mit Sektionsbefund bewiesen worden. Wir kommen in dem Kapitel über die plötzliche Erblindung bei Schädeltraumen ausführlich auf diese Verhältnisse zurück. Eine ganze Reihe von Beobachtungen nach Schädelfrakturen mit plötzlicher Erblindung und völliger oder teilweiser Restitution des Sehvermögens können ebenfalls nur auf dieses ätiologische Moment zurückgeführt werden. Allerdings sind die doppelseitigen Erblindungen hier sehr viel häufiger, als die einseitigen.

Hamilton (975) beobachtete bei einer 20jährigen Frau nach Einwirkung einer stumpfen Gewalt auf die rechte Kopfhälfte in der Gegend der Rolandschen Spalte eine Erblindung des rechten Auges (ohne ophthalmoskopische Veränderungen), sowie eine Taubheit des rechten Ohres. Bei Ausführung der Trepanation an der entsprechenden Stelle wurde die Schlinge eines Silberdrahtes in das Gehirn eingestossen und damit ein Blutpfropf von 2 cm Länge herausgezogen. Die Trepanationsöffnung schloss sich anfangs, öffnete sich aber wieder, wobei aus der Öffnung ein weiterer Blutpfropf heraustrat. Die Heilung endigte mit völliger Wiederherstellung des Sehvermögens und des Gehörs.

Huismans (976) konstatierte bei einem Knaben, der mit dem Kopf gegen die Wand eines Postwagens während des Rangierens geworfen worden war, eine linksseitige Abducenslähmung, sowie eine Neuritis optica, zuerst linksseitig, dann rechtsseitig. Links war zeitweise Erblindung. Die Erscheinungen gingen völlig zurück. Zuletzt soll ophthalmoskopisch die Papille normal gewesen sein.

Demicheri (977) beobachtete bei einer Fraktur des rechten Stirnbeins eine doppelseitige Papillitis; rechts mit Herabsetzung der Sehschärfe auf Fingerzählen in $2^1/_2$ m

und Einengung des Gesichtsfeldes, links mit normaler Sehschärfe. Zugleich bestand eine Lähmung des rechten Rectus sup. und externus. Einen Monat später S = 1/10.

Da auch bei Apoplexien mit Durchbruch des Blutes in den Subarachnoidealraum Scheidenhämatom erfolgt (vergleiche das Kapitel über plötzliche Erblindung bei Gehirnhämorrhagie), so kann auch hier eine einseitige Erblindung gelegentlich zur Beobachtung kommen.

So erwähnt Remak (1003) einen Fall von Scheidenhämatom bei einem 56jährigen Individuum, welches im apoplektischen Koma (Drehung des Kopfes und der Augen nach rechts) starb. Ophthalmoskopisch fand sich eine beiderseitige Stauungspapille mit ausgedehnten Blutungen, rechts hochgradiger.

Bei der Sektion ergab sich ein mächtiger Erguss geronnenen Blutes in dem rechten Seitenventrikel, zugleich eine geringere Menge in dem III. und IV. Ventrikel. Der Bluterguss hatte wahrscheinlich etwa in der Gegend des Schwanzkernes seinen Ursprung genommen und war sowohl nach dem Seitenventrikel, als durch den Pedunculus nach dem rechten Tractus opticus hindurchgebrochen, da an der unteren Fläche des Pedunculus eine hämorrhagische Stelle sich fand, die direkt an den Tractus angrenzte. Der rechte Nervus opticus fand sich in seinem orbitalen Teile in einen blauroten Strang verwandelt; bei dem linken war dies in geringerer Weise der Fall. Mikroskopisch wurde ein Bluterguss in die Scheidenräume des Sehnerven nachgewiesen, sowie Lymphstauung und Kernvermehrung in der Papille, und in der äussern Zwischenschicht der Netzhaut, wie auch in dem Stück des Opticus unmittelbar hinter dem Auge bis etwa zum Austritt der Centralgefässe. Ferner Kapillarhyperämie und Kapillar-Blutungen in der Papille, gröbere in einem grossen Bereiche der Netzhaut.

Antizipierend bemerken wir hier, dass noch häufiger eine doppelseitiges Scheidenhämatom mit doppelseitiger Erblindung gefunden wird.

Jacoby (1001) sah ein 6jähriges, mit Keuchhusten behaftetes Kind plötzlich erblinden; die Pupillen waren weit und völlig reaktionslos. Beiderseits bestand Neuritis optica. Nach mehr als einer Woche Heilung.

Bouveret (1435) beobachtete bei einer 50jährigen Frau, die comatös in das Krankenhaus gebracht worden war, Polyurie, Albuminurie, Glykosurie, Pupillenstarre und rechtsseitige Pupillenerweiterung, Ödem der Papillen und kleine retinale Blutungen. Die Sektion ergab einen starken Bluterguss an der Hirnbasis, Füllung der Ventrikel mit Blut, in der rechten Hemisphäre ein Bluterguss in die innere Kapsel, der nach dem Seitenventrikel durchgebrochen war und bis in das Stirnhirn vordrang, wo er ebenfalls durchbrach und hier die Basis des Gehirns erreichte. Das Neurilemm und die Fasern des rechten N. opticus waren mit Blut imbibiert, zwischen linkem Sehnerv und seinen Scheiden war ein grosser Bluterguss vorhanden. Auch die anderen Gehirnnerven zeigten Blutansammlungen in ihren Nervenscheiden.

Abadie (1004) hält folgenden Fall für eine Erblindung durch Scheidenhämatom: Ein 23jähriges Mädchen, das seit der Zeit des Eintritts der Menstruation an Kopfschmerz und häufigem Nasenbluten gelitten, war ein Jahr vor der Vorstellung, nach Eintritt der Menstruation und nach heftigem Nasenbluten in der Art erblindet, dass sich zunächst das Sehvermögen des linken, dann drei Stunden später auch das des rechten Auges allmählich verminderte, so dass die Kranke ohne Verlust des Bewusstseins und ohne irgend eine Schmerzempfindung, jedoch unter Photopsien im Verlaufe von sieben Stunden vollständig amaurotisch geworden war. Der Augenspiegelbefund zeigte nunmehr Atrophie beider Sehnerven, die atrophische Papille jederseits umkreist von einem schwarzen, fast vollständig geschlossenen Pigmentsaum.

In der Anwesenheit dieser Pigmentbildung wurde durch Exklusion aller anderen Ursachen die Bestätigung für die Diagnose der subvaginalen Blutung gefunden und dies um so mehr, als die Lichterscheinungen während des Er-

blindungszeitraumes die durch Bluterguss hervorgerufene mechanische Reizung der Sehnervenstämme anzeigen sollten. Dieser Fall könnte jedoch auch den Amaurosen nach Blutverlust wegen des abundanten Nasenblutens zugerechnet werden.

γ) Plötzliche einseitige Erblindung durch retrobulbäre Neuritis.

§ 511. Wir hatten schon pag. 543 erwähnt, dass bei der multiplen Sklerose zuweilen plötzliche einseitige Erblindung beobachtet wird.

So ergab die Anamnese im Falle VI von Uhthoff (927), in welcher sich die Patientin A. B. am 8. I. 87 zum ersten Male mit dem Bilde der einfachen Opticusatrophie vorgestellt hatte, dass dieselbe im August 1882 auf dem linken Auge „plötzlich und vollständig" erblindet und auf dem Auge 4 Wochen lang ganz blind geblieben war. Dann kam „ein kleiner Schimmer" wieder und im Verlauf von weiteren 4 Wochen besserte sich das Sehen bis zu seiner jetzigen Höhe (d. h. zur Zeit) vorhandener centraler Skotome.

Uhthoff (Fall XI). 25jähriger Musiker. Ophthalmoskopisch bestand beiderseits das Bild einer frischen Neuritis optica. Links S = $^{14}/_{200}$. Die Sehstörung auf dem linken Auge hatte sich vor 4 Tagen schnell ausgebildet, auf dem rechten Auge bemerkte er keine Sehstörung. Bei einer Untersuchung $^3/_4$ Jahre später wurde das Sehvermögen des linken Auges bedeutend gebessert gefunden. S = $^1/_3$. Links war der ophthalmoskopische Befund fast wieder normal.

Uhthoff (Fall XII). 35jähriger Mann. 1. III. 83. Seit 2 Tagen hatte sich sehr schnell auf dem linken Auge eine hochgradige Sehstörung entwickelt, so dass Patient bei seiner ersten Vorstellung nur eine Sehschärfe von $^{15}/_{200}$ hatte. Das Sehen sank während der nächsten Tage der Beobachtung noch rapid bis auf Finger in 2', welche nur excentrisch erkannt wurden. Später langsame Besserung des Sehens. Ophthalmoskopisch bestand zu dieser Zeit links eine ausgesprochene Neuritis optica. Später (1. III. 86) links S = 1.

Uhthoff (Fall XIV). A. H., 36 Jahre alt, bekam vor 8 Tagen plötzlich eine Verfinsterung vor dem rechten Auge, so dass er mit demselben fast nichts mehr sehen konnte. S = Handbewegung in 30 cm. Ophthalmoskopisch fand sich rechts das Bild einer ausgesprochenen Neuritis optica. Nach 12 Tagen konnte schon ein Rückgang der Papillenschwellung konstatiert werden, und einige Tage später hob sich dann auch die Sehschärfe auf $^1/_3$ unter stetiger Erweiterung des Gesichtsfeldes. Später leichte atrophische Verfärbung der Papille des rechten Auges.

Uhthoff (Fall XX). P. J., 32 Jahre alt. Vor 10 Jahren entwickelte sich im Verlauf einiger Wochen eine völlige Erblindung auf dem linken Auge, die sich innerhalb 6 Wochen zum Teil zurückbildete. Jetzt links S = $^6/_{200}$, centrales Skotom für Farben.

Uhthoff (Fall XXII). G. T., 24 Jahre. Auf dem linken Auge besteht seit 4 Tagen eine Sehstörung wie „ein schwarzer Nebel". Auf dem rechten Auge hat Patient vor einem Jahre plötzlich ebenfalls einen „schwarzen Nebel" gehabt. Ophthalmoskopisch beiderseits normaler Befund.

Uhthoff (Fall XXIII). K. G., 40 Jahre. 1. V. 1885. Ophthalmoskopisch beiderseits deutliche Abblassung der temporalen Papillenhälfte. Im Jahre 1882 wurde Patient in relativ kurzer Zeit auf dem linken Auge völlig blind. Er hatte damals auf dem linken Auge 14 Tage lang gar keinen Lichtschein. Nach 6 Wochen soll sich das Sehen des linken Auges wieder erheblich gebessert haben.

Uhthoff (Fall XXIX). F. B., 20 Jahre. Patient bemerkte, dass er auf dem linken Auge fast nichts sehen konnte und sich ganz mit dem Kopf herumdrehen musste, wenn er links gelegene Gegenstände erkennen wollte. Nach 8 Tagen hatte sich die Sehschärfe auf dem linken Auge so verschlechtert, dass er selbst Finger in geringer Entfernung nicht mehr wahrnehmen konnte. Schon nach 14 Tagen hatte sich die Sehkraft auf dem linken Auge fast

völlig restituiert. Einige Tage später, nachdem die Sehstörung auf dem linken Auge sich in so kurzer Zeit wieder zurückgebildet hatte, erkrankte plötzlich eines Morgens das rechte Auge. Es war „alles verschleiert". Die Verschlechterung des rechten Auges nahm schnell zu, so dass Patient schon nach wenigen Tagen selbst Finger in 1 Fuss Entfernung nicht mehr erkennen konnte.

Eigene Beobachtungen:

H. E., 28 Jahre alt. 1888 auf beiden Augen wegen Auswärtsschielens operiert, vor 1 Jahr auf dem rechten Auge abermals. Kurze Zeit nach dieser letzten Operation plötzliche Erblindung auf dem rechten Auge. Dann wieder Besserung und völlige Restitution des Sehvermögens, so dass Patient als Soldat (1891—1895) ein sehr guter Schütze wurde. Er hat rechts gezielt. Seit einiger Zeit rechts wieder bedeutende Sehstörung. Die Untersuchung am 28. III. 1903 ergab eine bedeutende konzentrische Einschränkung auf dem rechten Auge und ein grosses centrales absolutes Skotom. Es wurden nur noch Handbewegungen erkannt auf diesem Auge. Seit dieser Zeit heftige Schwindelanfälle und Erschwerung der Sprache. Patellarreflexe beiderseits gesteigert. Plantarreflexe hochgradig gesteigert. Links $S = {}^{6}/_{9}$. Auch auf dem linken Auge besteht eine etwas unregelmässige konzentrische Einschränkung des Gesichtsfeldes, central aber alle Farben erhalten. Nach einiger Zeit wurden auf dem rechten Auge grössere farbige Objekte mit Ausnahme von Grün central wieder erkannt. Späterhin ergab ausser leichtem Nystagmus der Nervenbefund keine wesentlichen Störungen. Sehr verdächtig war aber der rechte Augenspiegelbefund, welcher eine auffallende Röte der Papille und auffallend gefüllte und geschlängelte Venen zeigte. Hier wurden Finger nur in 1 m Entfernung erkannt. Links $S = {}^{20}/_{50}$. Das Gedächtnis war sehr viel schlechter geworden. Heftige Kopfschmerzen.

G. B., 31 Jahre. 4. X. 98. Rechts $S = {}^{6}/_{24}$, links $= {}^{6}/_{60}$. Ophthalmoskopisch linker Opticus stark verfärbt, rechter normal. Hatte im Jahre 1889 auf dem rechten Auge einmal vorübergehend schlecht gesehen. Im Jahre 1892 konnte er angeblich nach starkem Schwitzen eines Morgens plötzlich mit dem linken Auge nichts mehr sehen. 5 Wochen darauf trat eine Lähmung der linken Hand, dann des linken Armes ein. Das Auge soll sich allmählich wieder gebessert haben, hatte jedoch von seiner früheren Sehkraft viel eingebüsst. Das Gesichtsfeld konzentrisch verengt, hochgradig für Farben. Links wird Rot und Grün überhaupt nicht erkannt. Im übrigen die Symptome der multiplen Sklerose.

L. Z., 26 Jahre alt. 21. XI. 99. Vor 2 Jahren Schwäche in den Beinen. Damals trat plötzlich auf dem rechten Auge Sehschwäche auf. Es wurde ein centrales Skotom für Farben nachgewiesen. Vor 8 Tagen plötzlich auf dem linken Auge erblindet, nach Verlauf von 14 Tagen besserte sich das Sehvermögen wieder, und es blieb auch hier ein centrales Undeutlichkeitsskotom für Farben zurück. Sonst ausgesprochene multiple Sklerose.

B. J., 26 Jahre alt. 21. XII. 1901. Im vergangenen Jahre traten auf beiden Augen unter Schmerzen Sehstörungen auf, dann plötzliche Erblindung auf dem rechten Auge, die sich jedoch nach einigen Tagen wieder allmählich verlor. Die Pupillen reagierten prompt auf Licht und Konvergenz. Auf dem rechten Auge leichte temporale Verfärbung der Papille. Kein Nystagmus. Augenbewegungen frei. Gesichtsfeld und Augenspiegelbefund links normal, rechts centrales, nach oben hin durchgebrochenes Skotom für Rot. Das Gesichtsfeld für Weiss etwas konzentrisch verengt. Sehschärfe links $= {}^{6}/_{60}$, rechts $= {}^{6}/_{12}$. Besonders auffallend waren in der Anamnese die Schwindelanfälle und die vorübergehenden Sehstörungen. Im übrigen ausgesprochene multiple Sklerose.

Schweigger (1008) beobachtete einen Fall einseitiger retrobulbärer Neuritis, der mit plötzlicher Erblindung anfangs ganz das ophthalmoskopische Bild der Embolie der Centralarterie darbot. Schon am Abend desselben Tages war aber das Sehvermögen wieder besser geworden (Finger exzentrisch in 2 Fuss, verschiedene Defekte im Gesichtsfeld, darunter auch ein centrales Skotom), die Arterien wieder normal gefüllt. In den nächsten Tagen nahm die Retinaltrübung in der Gegend der Macula noch zu, ging aber bald völlig zurück, während sich jetzt an der Papille das Bild der Neuritis entwickelte.

Nach einigen Monaten entstand sehnigweisse Atrophie, centrales Skotom bei normaler Gesichtsfeldperipherie.

Hier hatte sich der Herd retrobulbär, aber sehr nahe hinter dem Augapfel etabliert und offenbar durch Kompression der Netzhautarterie zu plötzlicher Erblindung beigetragen.

§ 512. Die akute retrobulbäre Neuritis des papillomakulären Faserbündels kann, wenn sie sich im Verlaufe der Nerven innerhalb des Canalis opticus etabliert, leicht zu sehr rasch sich entwickelnder Erblindung oder höchstgradiger Amblyopie des Auges der betroffenen Seite führen. Diese rasche Erblindung oder hochgradige Amblyopie des Auges wird namentlich dann auftreten, wenn der Zwischenscheidenraum im Kanal durch relative Enge des letzteren sehr schmal ist, und durch Druck der geschwollenen centralen Faserbündel des Nerven auf die peripheren und durch Gegendruck der unnachgiebigen knöchernen Wandungen des Kanals auf die letzteren, die Leitung temporär unterbrochen wird[1]). Dass die Erblindung hierbei nicht immer zustande kommt, kann ausser der relativen Weite des Zwischenscheidenraumes daselbst auch an dem Umstande liegen (vergleiche Band III, pag. 58, Fig. 39), dass nach der intrakraniellen Seite des Kanals hin die knöcherne Bedachung oft unvollständig ist.

Bei derartigen, weit rückwärts hinter dem Bulbus gelegenen akuten Neuritiden mit plötzlicher Erblindung kann während der ganzen Dauer der Krankheit der Augenspiegelbefund völlig normal bleiben.

So erzählt Rampoldi (978) einen Fall von linksseitiger vollständiger Amaurose bei einer 18jährigen gesunden Näherin, welche nach heftiger linksseitiger Hemikranie mit vollständiger Erblindung des linken Auges erwachte. Rechtes Auge vollkommen gesund. Am linken Auge die Lider leicht geschwellt und gerötet, wärmer anzufühlen, als rechterseits. Die Bindehaut der Lider und des Bulbus stark hyperämisch, überaus reichliche Tränensekretion. Durchsichtige Medien vollkommen rein. Die Pupille reagiert synergisch mit der Pupille rechterseits, bleibt jedoch unbeweglich und mässig erweitert bei Verschluss des gesunden Auges. Ophthalmoskopisch nichts Abnormes mit Ausschluss einer nicht sicher zu konstatierenden leichten Hyperämie der Retinalvenen im Vergleich zu denen des gesunden rechten Auges. Die Austrittsstellen der Verzweigungen des Trigeminus auf Druck empfindlich. Ebenso war der Bulbus sehr empfindlich auf Druck beim Zurückdrängen in die Orbitalhöhle. Von seiten des Nervensystems nichts. Nach ungefähr 2 Monaten kehrte das Sehvermögen allmählich wieder vollständig zurück, ohne dass der ophthalmoskopische Befund irgend welche Veränderungen ergeben hätte. Im Verlaufe eines weiteren Jahres stellten sich mit dem Auftreten von Hemikranie leichtere Störungen des Sehvermögens ein, die jedoch vorübergehender Natur waren.

Bei den folgenden drei Beobachtungen waren die Patienten luetisch und ist die plötzliche einseitige Erblindung wohl auf eine Perineuritis mit plötzlicher Drucksteigerung im Zwischenscheidenraum zurückzuführen, eine Annahme, für welche auch die ophthalmoskopisch zu

[1]) Zur Zeit beobachten wir folgenden Fall: Eine 52jährige, sonst gesunde Frau erwachte vor 14 Tagen mit völliger Erblindung des linken Auges, nachdem am Abend vorher Schmerzen in der Umgebung der linken Orbita aufgetreten waren. Augenspiegelbefund normal. Direkte Reaktion der Pupille auf Licht aufgehoben. Bei Druck auf den Bulbus Schmerzen in der Tiefe der Orbita. Etwa acht Tage nach Einleitung einer forzierten Schwitzkur zeigte sich das periphere Gesichtsfeld wieder frei, es war aber noch ein grosses relatives centrales Skotom vorhanden. Patientin befindet sich noch in Behandlung.

konstatierenden neuritischen Veränderungen an der Papille resp. die Neuroretinitis hinzudeuten scheinen.

So beobachtete Alt (979) einen 38jährigen Mann, der plötzlich am linken Auge unter den ophthalm. Erscheinungen einer Neuritis erblindete. Allmählich trat eine zunehmende Besserung des Sehvermögens ein. Weil der Kranke kurz vorher an einer chronischen Schwellung der unteren Nasenmuschel behandelt worden war, glaubte Alt sich berechtigt, die Neuritis davon abhängig zu machen. Erst später wurde aber festgestellt, dass der Kranke früher luetisch infiziert war.

Quaglino (980) erzählt folgenden Fall: Ein 50jähriger, sekundär syphilitischer Mann beobachtete den plötzlichen Verlust des Sehvermögens des rechten Auges, gleichzeitig periorbitale Neuralgie. Nach einer Woche Abblassung der Papille Eine antisyphilitische Kur hob die Neuralgie, aber nicht die rechtsseitige Erblindung.

In diesem Falle bestand offenbar wegen der nach 8 Tagen aufgetretenen Verfärbung der Papille die Sehnervenaffektion schon längere Zeit latent, ehe die Erblindung durch einen heftigen Nachschub eintrat, woraus der üble Ausgang zu erklären ist.

In dem Fall von Oglesby (981) erblindete ein mit Syphilis behafteter Mann plötzlich auf dem rechten Auge. Nach 3 Monaten fand man, dass die äussere Hälfte des Sehfeldes fehlte. Ophthalmoskopisch sah man den Sehnerven nach aussen schlecht begrenzt, die Gefässe der gelähmten Netzhauthälfte waren kaum sichtbar, auch die übrigen Gefässe dünn, jedoch auf Druck pulsierend. Später wurde unter Erscheinungen von Neuritis optica auch die andere Netzhauthälfte gelähmt, nur etwas centrales Sehen blieb übrig. Es folgte Besserung.

Für die folgenden zwei Fälle wird „Erkältung" als ätiologisches Moment angeführt.

Loring (982). Eine 41jährige Wäscherin hatte sich stark erkältet. Binnen 3 Tagen hatte das Sehvermögen so abgenommen auf dem rechten Auge, dass nur noch quantitativer Lichtschein vorhanden war. Sehnerv normal, die Netzhautarterien etwas schmäler. In den ersten 14 Tagen der Erkrankung konnten keine Finger gezählt werden; in der 3. Woche wurden periphere Finger gezählt. Dann besserte sich das Sehvermögen so, dass 6 Wochen nach der Attacke $S = {}^2/_5$ und 9 Tage später $S = {}^1/_2$ war. Der Sehnerv begann ein atrophisches Aussehen zu bekommen. Einige Tage darauf ging nach Angabe der Patientin das Sehvermögen wieder verloren. Bei ihrer neuerlichen Vorstellung war jedoch S nahezu ${}^2/_3$.

Quaglino (980 Fall, 3). Ein 25jähriges Mädchen wurde, während es stark schwitzte, linkerseits von einem starken Luftstrom getroffen. Plötzliche Erblindung des linken Auges und linksseitige periorbitale Schmerzen; leichte Ptosis und Mydriasis. Papille leichtweisslich verfärbt, sehr dünne Retinalarterien. Die Amaurose blieb.

In den beiden folgenden Beobachtungen von plötzlicher einseitiger Erblindung bestand Retinitis albuminurica und ist die Erblindung wohl auf eine hinzutretende Perineuritis oder eine Blutung in die Opticusscheiden zu schieben.

Plenk (983) berichtet über folgenden Fall: Eine an Morb. Brightii leidende 47jährige Frau bemerkte, wie plötzlich eine Wolke vor das rechte Auge sich legte, nachdem schon Schlechtsehen durch einige Wochen vorausgegangen war. Die Prüfung des Auges ergab, dass jeder Lichtschein verloren war. Nach einigen Stunden kehrte eine gewisse Lichtempfindung wieder. Als Patientin sich fünf Tage später vorstellte, wurde mit diesem Auge der Schein einer hellbrennenden Lampe auf zehn Fuss erkannt. Der Augenspiegel zeigte im rechten Auge ausser Erscheinungen der Retinitis albuminurica eine sehr bedeutende Verdünnung der centralen Arterienstämme, die von weissen Streifen eingesäumt erschienen,

während ihre peripheren Äste besonders im unteren Teile der Netzhaut gegen den Äquator an Dicke zunahmen. Die Venen zeigten keine Alteration. Am linken Auge waren weder Arterien noch Venen auffallend verändert.

Hier war die plötzliche Erblindung nicht etwa die Folge eines urämischen Anfalls. Offenbar war die Arteria centralis retinae an ihrem Eintritt in den Sehnerv durch ein entzündliches Ödem, vielleicht mit Blutung in den Scheidenraum, komprimiert worden.

Bei einem ähnlichen Falle von Lloyd Owen (984) mit dem ophthalmoskopischen Bilde der Retinitis albuminurica, erblindete ein 35jähriger Uhrmacher plötzlich auf dem linken Auge, nachdem Kopfschmerz, linksseitige Taubheit und momentaner Verlust des Bewusstseins vorangegangen waren. Ob Syphilis hier vorgelegen hat, wird nicht berichtet ebensowenig, ob Eiweiss im Urin vorhanden gewesen war.

Bei den folgenden 2 Beobachtungen fehlt die Angabe des ätiologischen Moments.

Schiess Gemuseus (985). Ein 20jähriges Mädchen bemerkte plötzlich eine Abnahme des Sehvermögens am rechten Auge verbunden mit Kopfschmerz und Stechen in der rechten Stirngegend. Nach 6 Tagen $S = {}^{5}/_{200}$. Diffuse Begrenzung der Papille mit etwas stärkerer Rötung. Nach Applikation eines Heurteloup $S = {}^{1}/_{10}$, allmählich steigend. Am 14. Tage der Erkrankung $S = 1$, Begrenzung der Papille normal.

In einem anderen Falle desselben Autors (986) war eine einseitige totale Amaurose sehr rasch entstanden ohne anderen Befund als eine Rötung der Papille.

Bei derartigen Fällen, welche jugendliche Individuen betreffen, liegt die Vermutung sehr nahe, dass hier eine multiple Sklerose in der Entwickelung begriffen ist, und dass die Erblindung zu einseitig nur vom oculistischen Standpunkte aus beurteilt wird.

γ) Die plötzliche einseitige Erblindung durch Trauma besprechen wir am zweckmässigsten in dem Kapitel über die plötzlichen Erblindungen bei Schädeltraumen.

Die plötzlich und gleichzeitig auftretende doppelseitige Amaurose.

§ 513. Bei den plötzlich doppelseitig und gleichzeitig aufgetretenen Amaurosen handelt es sich bezüglich des ätiologischen Moments zunächst um die Frage, ob die Erblindung die Folge rein funktionell nervöser Zustände wie Hysterie oder Migräne, oder einer akuten Intoxikation ist, oder ob sie vom Drucke des die Sehbahnen umspülenden Blutes herrührt, oder durch eine oder mehrere Herderscheinungen bedingt wird.

Bezüglich der durch Herderscheinungen plötzlich und gleichzeitig bewirkten doppelseitigen Amaurose wird das Verhalten der Pupillen für die Lokalisation des Herdes diesseits oder jenseits der Corpora geniculata von grösster Bedeutung sein, wie wir dies bereits § 428, pag. 584 hervorgehoben haben. Es liegt in der Natur der Sache, dass diese plötzlich und gleichzeitig aufgetretenen doppelseitigen Erblindungen durch einen einheitlichen Krankheitsherd nur von der Stelle ab hervorgerufen werden können, wo die beiden konvergierenden Sehnerven durch keine knöchernen Scheidewände mehr getrennt verlaufen, oder wo sie im Chiasma vereinigt sind; das bezieht sich

auf den ganzen basalen Verlauf der optischen Bahnen. Je mehr aber die Sehbahnen divergieren und dazu noch, wie innerhalb der Orbita durch knöcherne Scheidewände voneinander getrennt verlaufen, werden die plötzlich und gleichzeitig aufgetretenen Erblindungen seltener. Sie werden hauptsächlich hier nur als die Folge von intrakraniellen Hämorrhagien mit Vortreibung des vergossenen Blutes in die Scheidenräume beider Sehnerven beobachtet.

So z. B. in einer Beobachtung Watson Spencers (988), wo nach einem Fall auf den Kopf Bewusstlosigkeit und doppelseitige Blindheit auftrat mit Schwellung beider Papillen. Nach Verlauf von 6 Wochen war das Sehvermögen wieder hergestellt.

Wir werden bei den plötzlichen Erblindungen nach Schädeltraumen einer ganzen Reihe derartiger Beobachtungen begegnen, so z. B. den dort angeführten Fällen von v. Nes, Schiess-Gemuseus, Sealy, Page, Nettleship.

Ausserdem sind aber auch plötzliche doppelseitige Erblindungen bei der multiplen Sklerose beobachtet worden, wie z. B. im Falle X von Uhthoff (927).

Ein 35 Jahre alter Patient erblindete plötzlich fast völlig. Rechts wurden Bewegungen der Hand nur mühsam in einer Entfernung von 2 Fuss erkannt, links nur Lichtschein unsicher wahrgenommen. Die Pupillen waren beiderseits mittelweit, Reaktion auf Licht erhalten, aber sehr gering. Ophthalm. beiderseits ausgesprochene Neuritis optica.

Der Augenspiegelbefund und die später hervorgetretenen Gesichtsfelddefekte, welche nur nach unten exzentrisch erhaltene Stücke des Gesichtsfeldes, aber offenbar aus einem grossen centralen Skotom hervorgegangen, erkennen liessen, weisen mit Bestimmtheit auf die beiden N. optici als den Sitz der Erkrankung hin und nicht auf das Chiasma. Ganz das Analoge bestand in folgendem von uns beobachteten Falle:

Eigene Beobachtung:

A. R., 29. VI. 98, 25jähriges Dienstmädchen. Im Alter von 16 Jahren war Patientin einmal 3 Stockwerke hoch heruntergefallen, konnte aber am nächsten Tage schon wieder ihre Arbeit versehen. 1½ Jahre nach diesem Sturze konnte Patientin eines Morgens plötzlich nicht mehr sehen, sie war über Nacht auf beiden Augen blind geworden. Aber schon 8 Tage vorher fühlte sich Patientin immer matt und müde, die Hände zitterten so stark, dass Patientin die gehaltenen Gegenstände fallen liess. Auch schon als Kind konnte dieselbe zeitweilig nicht so gut sehen, hatte Photopsien, jedoch hob sich das Sehvermögen immer wieder. Nach jener völligen Erblindung besserte sich dasselbe innerhalb ¾ Jahren allmählich so weit, dass sie wieder als Kindermädchen einen Dienst annehmen konnte. Einige Monate darauf trat abermals Verschlechterung des Sehens ein, so dass sie ins Armenhaus aufgenommen werden musste. Zurzeit 5. VII. 98 rechts völlige Amaurose. Pupille weit und reaktionslos. Papille atrophisch. Links Gesichtsfeldrest in der oberen Gesichtsfeldhälfte, worin von Farben nur noch Blau erkannt wird. Sonst ausgesprochene multiple Sklerose.

Eigene Beobachtung:

M. P., 45jährige Frau. In ihrem 42. Jahr spürte sie zuerst Schwäche in den Beinen. Seit 2 Jahren krampfhafte Steifigkeit der Beine. Seit Anfang des Jahres auch zuckende Schmerzen vom Rücken ausgehend durch Lenden und Beine. Patientin liegt seit Anfang Januar zu Bett. Vor 6 Jahren will sie plötzlich mit dem Beginn der Regel auf beiden Augen blind geworden sein, die Blindheit soll etwa 14 Tage angedauert haben. Seitdem ist auf dem linken Auge eine Schwäche zurück geblieben

in der Form eines absoluten centralen Skotoms. Ophthalmoskopisch links die temporale Papillenhälfte blass. Sonst ausgesprochene multiple Sklerose, die auch durch die Sektion bestätigt wurde.

Auch bei der akuten Myelitis wird zuweilen eine doppelseitige Erblindung beobachtet:

Steffan (1006) berichtet über folgenden Fall: Zuerst Auftreten eines centralen Skotoms mit dem Bilde einer leichten Neuritis descendens, später Amaurose von 24tägiger Dauer. Unterdessen erkrankte auch das rechte Auge an absoluter Amaurose mit 17tägiger Dauer. Später entwickelte sich das Bild der persistierenden temporalen Hemianopsie. Nach den Störungen an dem Sehnervenapparat traten Symptome eines akuten Rückenmarksleidens auf, welches von Erb als Myelitis acuta diagnostiziert wurde.

Vergleiche auch Bd. III, pag. 559, § 404.

Bielschowsky (929) Fall I. In dem I. Fall gingen die Erscheinungen am Sehnerven den spinalen Symptomen auf dem rechten Auge um 26 Tage, auf dem linken um 15 Tage voraus. Der Verlust des Sehvermögens war analog dem raschen Anschwellen der spinalen Symptome ein rapider.

Auch hier kommen Remissionen vor.

Am seltensten werden natürlich gleichzeitig und doppelseitig aufgetretene Erblindungen durch intraokulare Ursachen beobachtet.

Über einen derartigen Fall berichtet Schiess-Gemuseus (989):

Bei einem 10jährigen Knaben beobachtete er plötzliche, gleichzeitige Erblindung beider Augen durch Blutung in den Glaskörper. Während Patient in der Schule war, sah er ganz plötzlich einen blauen Schleier vor beiden Augen, das Sehvermögen sank rasch, in wenigen Stunden war die Erblindung vollständig. Der Zustand blieb unverändert.

Ausser bei den vorübergehenden doppelseitigen Erblindungen bei Scheidenhämatom begegnen wir noch den plötzlich und gleichzeitig aufgetretenen Erblindungen nach Schussverletzungen, die entweder beide Sehnerven in ihrem orbitalen Verlaufe zerstört, oder einen Sehnerven und den Bulbus des anderen Auges oder beide Bulbi zugleich zerschmettert hatten. (Vergleiche die plötzlichen Erblindungen bei Schädeltraumen.)

Bei Schädelbasisfrakturen können bei Querbrüchen durch beide Canales optici beide Sehnerven lädiert werden und doppelseitige Erblindung resultieren (vergleiche die betreffende Kasuistik bei den Erblindungen nach Schädeltraumen).

An der Schädelbasis führen ausserdem meist die verschiedenen Meningitiden namentlich die basale gummöse Meningitis durch den Druck der stark vaskularisierten und schwellungsfähigen gummösen Neubildung auf das Chiasma und seine benachbarten Sehbahnen zu gleichzeitiger doppelseitiger Erblindung, wie in den folgenden Fällen Uhthoffs (897).

Uhthoff (897, Fall VI). F. L., 35jährige Frau. Bei der späteren Autopsie fand sich, dass das Chiasma, die Tractus und die intrakraniellen Nervi optici von gummösen Massen umlagert waren.

Während des Lebens ergab die wiederholte Augenuntersuchung folgendes: Bei der ersten Untersuchung zeigte sich ophthalmologisch normales Verhalten bei völliger Amaurose. Die Pupillen reagierten nicht auf Licht. Auch vor 2 Jahren hatte sie an vorübergehender Amaurose gelitten.

Uhthoff (897, Fall XXIII), 40jährige Frau. Vor 17 Jahren infiziert. Seit 1 Jahr mässige cerebrale Erscheinungen (Kopfschmerz, Schwindel), temporale Hemianopsie ebenfalls seit 1 Jahr. Später vorübergehende völlige Erblindung mit nachfolgender Restitution der inneren Gesichtsfeldhälfte des linken Auges. Ophthalmoskopisch atrophische Verfärbung der Papillen.

Ebenso wie sich aus der temporalen Hemianopsie, wie in den eben beschriebenen Fällen, Blindheit entwickelt, tritt dann auch bei etwaigen Remissionen im Gesichtsfelde die temporale Hemianopsie in ihren verschiedenen Formen als charakteristisches Symptom der Chiasmaerkrankung auf.

Nach Knotz (1005) war eine Frau mit 2 syphilitisch infizierten Männern verheiratet gewesen. Vor 4 Jahren Geschwür am harten Gaumen. Nach vorausgegangenen Kopfschmerzen Erblindung des linken Auges mit Trübung, Schwellung und Rötung der Sehnervenpapille — Erscheinungen, die auf eine syphilitische Meningitis bezogen wurden. Unter Jodkali hörten die Kopfschmerzen auf, und die Patientin bekam wieder Lichtempfindung in der nasalen Gesichtsfeldhälfte des linken Auges. Dieser Erfolg ging aber wieder verloren, Kopfschmerzen stellten sich wieder ein, und auf dem rechten Auge trat zuerst eine temporale Hemianopsie, dann Erblindung auf. Unter kombinierter Quecksilber- und Jodbehandlung wurde zunächst die nasale Gesichtsfeldhälfte des rechten Auges wieder frei. Dann trat in der temporalen deutliche, gleichzeitig in der nasalen Gesichtsfeldhälfte des linken Auges schwache und am spätesten in der temporalen des linken Auges Lichtempfindung auf. Das Sehvermögen rechts wurde normal, das linke Auge erblindete. Vergl. auch die Fälle von Demicheri (990) und Ewetzky (991).

Auch plötzlich durch Blutung oder sonstige Umstände anschwellende Tumoren der Hypophysis bewirken plötzliche und gleichzeitig auftretende doppelseitige Erblindung, wie im Falle Eisenlohr (992) und Bailey (994) durch Blutung, im Falle Stilling (993) durch Aneurysma der Carotis dextra, oder durch einen rasch wachsenden Tumor, wie im Falle Roscioli (995). (Wegen der hier angeführten Kasuistik vergleiche das Kapitel über plötzliche Erblindungen bei Tumoren.)

Ein einheitlicher Herd, welcher basal centralwärts vom Chiasma gelegen, plötzlich doppelseitige Erblindung hervorrufen soll, muss seinen Sitz im hinteren Winkel des Chiasma haben und das durch die beiden divergierenden Tractus gebildete Dreieck nicht allein ausfüllen, sondern auch auf beide Sehbahnen gleichzeitig einen starken Druck ausüben.

Auch durch einen embolischen grossen Herd, welcher die vordere Vierhügelgegend umfasst und eine oder beide Thalami in sich begreift, kann plötzliche beiderseitige Erblindung hervorgerufen werden, wie durch die im Kapitel über die plötzlichen Erblindungen bei Apoplexien und Embolien erwähnten Fällen von Geissler (996), Peltzer (997) und Hallopeau (998). Hier waren die Pupillen gleichfalls starr, weil die Gegend des Pupillencentrums mit erweicht war, vergl. auch Fall Engel (1691).

Die doppelseitige Erblindung bei intracerebralen Herden ist stets als doppelseitige homonyme Hemianopsie, ebenso wie die zuletzt erwähnten Fälle, aufzufassen, und es tritt dieselbe demgemäss auch bei etwaigen Remissionen entweder mit dem Charakter der inkompleten doppelseitigen oder der homonymen Hemianopsie alsdann hervor, wie in den folgenden Beobachtungen:

Gradly (1000). Eine Frau erblindete plötzlich am 3. Tage der Erkrankung an Influenza; später rechtsseitige Hemianopsie mit normalem Augenspiegelbefund.

Jacoby (1001). Ein anämischer, mit Keuchhusten behafteter, 8jähriger Knabe erblindete. Keine ophthalm. Veränderung. Nach einigen Tagen liess sich eine rechtsseitige homonyme Hemianopsie und dann Wiederherstellung des Sehvermögens nachweisen. Die Ursache wurde in einem transitorischen Hirnödem gesucht.

Touche (1002). Bei einem 60jährigen Manne trat nach einer vorausgegangenen linksseitigen Hemiplegie plötzlich eine Erblindung mit mittlerer Miosis und konjugierter Deviation der Augen und des Kopfes nach links auf. Allmählich besserte sich das Sehvermögen; dabei war eine linksseitige Hemianopsie festzustellen. Ferner fand sich ein teilweiser Mangel des Gedächtnisses für Formen und ein völliges Fehlen des Orientierungssinnes. Die Sektion ergab verschieden grosse Erweichungsherde des Gehirns, einen subkortikalen Erweichungsherd in der rechten Fissura calcarina und einen im linken Gyrus fusiformis.

Lunz (1007, Fall 2). 36jähriger, vor 20 Jahren syphilitisch infizierter Mann. Unter plötzlichem Eintritt von Schwindel und Schwäche der rechten Extremitäten, besonders der oberen, verfiel rasch das Sehvermögen bis zur Erblindung. Später wurde linksseitig homonyme Hemianopsie festgestellt.

Doppelseitige, plötzlich und gleichzeitig aufgetretene Erblindungen können bei Herden innerhalb der Gratioletschen Sehstrahlungen nur dann zustande kommen, wenn zufällig durch eine Apoplexie oder Embolie die Sehstrahlungen in beiden Hemisphären gleichzeitig zerstört oder wenigstens in ihrer Funktion gehemmt worden sind, wie in den in dem Kapitel über plötzliche Erblindung bei Apoplexien und Embolien angeführten Fällen. Hier bleibt aber die Pupillenreaktion erhalten, und wird auch meist der Augenspiegelbefund normal sein.

Nicht selten entwickelt sich die vollständige Blindheit aus einer bereits bestehenden homonymen Hemianopsie durch Hinzutreten einer Läsion der Sehstrahlungen in der anderen Hemisphäre, wie in den Beobachtungen von Neunkirchen, O. Meyer, Schmidt-Rimpler (Tabelle IV, Bd. III, pag. 348) und bei Stenger (999).

Ausserdem werden bei Traumen in der Gegend des Hinterhauptbeines entweder direkt durch Zerstörung der Gehirnsubstanz der beiden Sehcentren oder durch Beeinträchtigung derselben durch Blutung etc. doppelseitige Amaurose hervorgerufen (vergl. die betreffenden Fälle in dem Kapitel über Erblindung nach Schädeltraumen).

Wie schon eingangs erwähnt geben auch nicht selten akute Intoxikationen meist durch Medikamente und Blei die Veranlassung zu plötzlichen Erblindungen, ferner sehr starke Blutverluste, und zuweilen ist auch ein Blitzschlag die Ursache.

Über den Charakter plötzlich aufgetretener Amaurosen.

§ 514. Bei den Fällen plötzlich eingetretener Erblindung bleibt der Verlust des Sehvermögens entweder dauernd bestehen, oder es kommt nach längerem oder kürzerem Bestande der Amaurose unter allmählicher Besserung zur vollen Restitution des Sehvermögens, oder zu restierenden Amblyopien mit Gesichts-

felddefekten, wie wir sie bereits bei den Fällen von multipler Sklerose und von akuter Myelitis hervorgehoben haben.

Wenn hierbei die Besserung allmählich ohne Remissionen Fortschritte macht, so bieten andere Fälle wieder durch den intermittierenden, periodisch auftretenden, oder den wechselseitigen Charakter der Erblindungen ein ganz besonderes Interesse, insofern aus dieser Unbeständigkeit diagnostische Anhaltspunkte für das Grundleiden gewonnen werden können.

Einseitige, periodisch auftretende Erblindungen werden meist als Äusserung der Migräne beobachtet. Sie sind jedoch in der Form von Amblyopie mit Photopsien häufiger und werden meist von Kopfschmerz und Erbrechen begleitet. Da die Migräne ein erbliches familiäres Leiden darstellt, ist ihr Symtomenkomplex dem Laien in der Regel zu sehr bekannt, um beim eventuellen Einsetzen der Erscheinungen beängstigend wirken zu können.

Bogoslowsky (1011) erzählt folgenden Fall. Ein 60jähriger Mann verlor zeitweise für einige Minuten sein Sehvermögen auf dem rechten Auge und zwar anfallsweise. Die Untersuchung des Auges ergab ein negatives Resultat. Ausser dieser Erscheinung muss hervorgehoben werden, dass die Finger der linken Hand und manchmal die ganze linke Hand vertaubten. Temporalarterien geschlängelt, hart, atheromatös.

Zuweilen gehen als Prodromalerscheinungen den plötzlichen Erblindungen an Embolia centralis retinae einseitige, kurzdauernde Erblindungen vorauf. Sie kommen bei Atheromatösen und Individuen mit Herzfehlern dann zustande, wenn kleine Gerinnsel die Arteria centralis passieren, ohne sie völlig zu verstopfen. Mauthner stellte sich die Sache so vor, dass ein länglicher Pfropf mit seinem vorderen Ende in die Abgangsstelle der Centralis von der Ophthalmica hineingetrieben, zu gross sei, um ganz in die Arterie einzudringen. Derselbe werde jedoch fest genug eingekeilt, um die arterielle Blutzufuhr zur Netzhaut aufzuheben, während sein hinteres Ende noch frei in das Lumen der Ophthalmica hineinrage. Eine neue anstürzende Welle könne nun imstande sein, den ganzen Embolus gleichsam herauszuwirbeln und ins Hauptgefäss fortzutragen, in dessen kutanen Lidverzweigungen er dann unschädlich sitzen bleibe.

Ein 29jähriger Patient Uhthoffs (1009) hatte früher Gelenkrheumatismus, war Alkoholiker und zeigte einen mässigen Grad von Arteriosklerose. Seit 1 Jahre traten zeitweise schnell vorübergehende Gesichtsfeldverfinsterungen auf, bald auf dem rechten, bald auf dem linken Auge. Plötzlich erblindete das rechte Auge an Embolie der Arteria centralis.

In den Fällen von Morton (1010), in welchen ein Verschluss der Arteria centralis retinae diagnostiziert wurde, zeigte Fall I vorausgehende wiederholte Anfälle von Verlust des Sehvermögens, von Migräne begleitet. Im Falle II waren ebenfalls Anfälle von Verlust des Sehvermögens vorausgegangen.

Benson (1012) erzählt ausführlich einen Fall, in welchem bei einem 32jährigen Manne wiederholt Anfälle von Herabsetzung des Sehvermögens bezw. von Blindheit vorzugsweise auf dem linken Auge auftraten. Bei dem jeweiligen Anfalle entsprach die Verdunkelung des Gesichts derjenigen Partie der Netzhaut, in welcher ophthalm. in den arteriellen Gefässverzweigungen eine Blutsäule nicht wahrzunehmen war.

Loring (1013) beobachtete einen 47jährigen Arzt, welcher in seinem zweiten, dann im 19. Lebensjahre sehr heftige Anfälle von Gelenkrheumatismus gehabt hatte. Im Jahre

1847 erblindete er zum ersten Male plötzlich am linken Auge. Die Blindheit schwand nach 1 oder 2 Minuten. Eine Woche später hatte Patient einen ganz ähnlichen Anfall. Seit dieser Zeit wiederholten sich die Anfälle, zu Zeiten täglich, zu Zeiten erst nach Wochen und Monaten. Bis zum Jahre 1871 war das Allgemeinbefinden des Kranken zufriedenstellend. In diesem Jahre aber bekam er ein Erysipel, wurde plötzlich hochgradig hydropisch (Eiweiss im Urin): er erholte sich jedoch allmählich wieder. Im September desselben Jahres bekam er wieder seinen Anfall am linken Auge, aber diesmal kehrte das Sehvermögen erst am folgenden Tage, und da nur zum Teil und nur für ganz kurze Zeit zurück. Drei Tage nach dem Anfalle war das Sehvermögen bis auf quantitative Lichtempfindung in einem kleinen Teile des Gesichtsfeldes nach oben geschwunden. Ophthalmoskopischer Befund: Embolie der Art. centr. retinae.

Über einen Fall von intermittierender Amaurose während eines Wechselfiebers berichtet Harris (1014). Es handelte sich um ein amenorrhoisches 18jähriges, anämisches Mädchen, bei dem sich Ascites und Ödem der Beine eingestellt hatte. Es erblindete während eines Anfalles von Wechselfieber auf dem rechten Auge. Nach Darreichung von Chinin erfolgte Besserung des Anfalles und Wiederherstellung des Sehvermögens. Schmerzen im Auge waren nicht vorhanden, und ophthalmoskopisch liess sich in dem betreffenden Auge eine Kongestion nachweisen. Weitere Anfälle führten zu wiederkehrender Blindheit.

Nicht ganz selten sind die Beobachtungen, in welchen wegen Embolie der Art. centralis retinae zunächst ein Auge erblindete, und nach einiger Zeit auch das andere dem gleichen Schicksale verfiel, wie z. B. in den folgenden Beobachtungen:

Olaf Page (1015) sah Erblindung beider Augen durch Embolie der Centralarterien eintreten. Zuerst erblindete das linke, einige Monate später das rechte Auge unter den für Embolie charakteristischen Augenspiegelerscheinungen. Vier Tage nach der Erblindung des rechten Auges starb der Kranke. Die Sektion ergab ein Leiden der Aortenklappen, wie es während des Lebens diagnostiziert worden war, sowie einen festen Pfropf in der linken Arteria cerebri media. Die beiden Ophthalmicae waren frei. Eine genauere Untersuchung der Optici und der Augen wurde leider nicht angestellt.

Landesberg (1016). Ein 60jähriger, herzkranker Mann bemerkte eines Morgens, dass sein einziges sehendes Auge, das linke, so ziemlich erblindet sei. Patient zählte exzentrisch Finger auf ungefähr 4 Fuss. Im oberen Teile des Gesichtsfeldes erschienen die Objekte schwarz und klein. Papille in ihrer oberen Hälfte blaurot, in der unteren weiss. Der untere Arterienast schwoll an der Papillengrenze an, und von dieser Stelle an waren die beiden sich abzweigenden Äste blassrot, fadendünn. Netzhaut getrübt. Die begleitenden Venen waren alle etwas stärker gefüllt und geschlängelt. Das rechte Auge war zwei Jahre vorher an Embolie der Art. centralis retinae ebenfalls erblindet.

Anfallsweise auftretenden und wieder vorübergehenden doppelseitigen Erblindungen von kurzer Dauer begegnen wir sehr häufig bei raumbeschränkenden Prozessen im Schädelinnern durch Hydrocephalus internus. Dieselben beruhen, wie wir in dem Kapitel über die plötzlichen Erblindungen bei Gehirntumoren näher ausführen werden, entweder auf einer durch momentan vermehrten Druck hervorgebrachten Anämie des Gehirns, oder auf vermehrtem Druck des Recessus am Boden des III. Ventrikels aufs Chiasma (vergl. Band III, pag. 105, 115, 116).

Auch schwellungsfähige Tumoren am Chiasma können zu anfallsweise auftretenden Erblindungen Veranlassung geben, sowohl aus dem eben angegebenen Momente, als auch durch den Druck der schwellungsfähigen Tumoren aufs Chiasma. So berichtet Seguin (1017) folgenden Fall:

Bei einem 20jährigen Manne, welcher schon als Kind an heftigen Kopfschmerzen gelitten hatte, trat im 18. Lebensjahre transitorische Blindheit auf, dann plötzlicher, eine Stunde anhaltender Verlust der Motilität und der Sensibilität in den linken Extremitäten, später Doppeltsehen, Herabsetzung des Sehvermögens, schliesslich Amaurose, epileptiforme Anfälle und ophthalmoskopisch: doppelseitige Neuritis opt.

Nach der Mitteilung von Osler (1443) ergab die Autopsie in diesem Falle einen cystösen Tumor an der Gehirnbasis in der Gegend des Chiasmas, Atrophie der Nervi und Tractus optici, Verdickung des Infundibulums und einen kleinen Tumor von derber Konsistenz im vorderen unteren Abschnitte des III. Ventrikels mit gleichzeitiger Erweiterung der Seitenventrikel. Die mikroskopische Untersuchung der Geschwulst ergab ein Cholesteatom.

Auch Mohr (1018) berichtet über einen Fall von enteneigrossem Tumor der Hypophysis mit starkem Hydrocephalus intern. und Veränderung der Sehschärfe, die periodisch ab und zunahm. Es fanden sich das Chiasma und die beiderseitigen vorderen Wurzeln des N. opt. in Gestalt und Gewebe verändert.

Dieser Fall ist wahrscheinlich der basalen gummösen Meningitis zuzuschreiben, für welche eine wechselständige oder eine rezidivierende Amaurose geradezu pathognomonisch ist. Da sich diese basale gummöse Meningitis mit Vorliebe in der Gegend des Chiasmas und des intrakraniellen Verlaufes der Sehnerven lokalisiert, so kann aus der pathologischen Eigentümlichkeit dieses schnellebigen Granulationsgewebes, das unter steter Wiederholung und in rascher Folge wuchert und wieder abstirbt und den Nerv oder das Chiasma umstrickt, das letztere einem so wechselnden Drucke ausgesetzt werden, wie bei keiner anderen Krankheit. Kein Wunder, wenn demnach bald das eine, bald das andere Auge erblindet, und zwischendurch oder nachträglich temporale Hemianopsie auftritt, eine Erscheinung, die von Oppenheim (1019) mit „oscillierender Sehstörung" bezeichnet wird. Ein Verständnis für die auffälligen Schwankungen der Sehstörung gewinnt man, wenn man in Rücksicht zieht, dass die Neubildung überaus reich an Gefässen ist. Zum Teil erscheinen deren Wandungen in hohem Grade verändert, und sind deren Lumina durch die Wucherung der Intima, sowie durch die Thrombenbildung ganz verschlossen und verkleinert. Es ist ein exquisit schwellungsfähiges Gewebe, das sich zwischen Chiasma und Hirnbasis einzwängt und seine Ausläufer in die Sehnervenfaserung hineinschickt. Über einen derartigen interessanten Fall berichtet Ewetzki (1020):

Recidivierende doppelseitige Amaurose mit nachfolgender temporaler Hemianopsie. Bei einem 19jährigen Landmanne entwickelte sich vor drei Wochen im Laufe einiger Stunden Blindheit auf beiden Augen, ohne jegliche Erscheinungen von seiten des Gehirns, bis auf Kopfschmerzen, welche eine Woche vorher aufgetreten waren.

Zwei Jahre früher hatte ebensolch ein Anfall von Blindheit stattgehabt, welcher ohne jegliche Vorboten aufgetreten war und drei Wochen gedauert hatte.

Vor 5 6 Jahren hatte er Syphilis, welche auf nicht sexuellem Wege akquiriert war.

Beim Eintritt in die Augenklinik fand sich folgendes: Pupillen mässig erweitert, ohne Lichtreaktion; deutlich ausgeprägter Hippus; Augenhintergrund unverändert, nur die Netzhautvenen mässig ausgedehnt; totale Amaurose. Nach zehn Tagen begann unter Behandlung von Quecksilberfriktionen und Kal. jodat. das Sehvermögen wiederzukehren, wobei gleich zu Anfang eine temporale Hemianopsie sich bemerkbar machte.

Nach Aussage des Kranken war nach dem ersten Anfall von Amaurose eine Hemianopsie der gleichen Form zurückgeblieben, welche vier Wochen gedauert hatte. Dieses Mal wurde sie stationär; die Papillen begannen abzublassen; die Sehkraft hob sich am rechten Auge bis zu 0,4—0,5, am linken bis 0,1; der Hippus verschwand; die Lichtreaktion der Pupillen kehrte wieder. In der ersten Zeit war hemianopische Reaktion vorhanden.

Serebrennikowa (1021) teilt einen Fall mit, wo bei einem 20jährigen Manne fünf Monate nach syphilitischer Infektion sich starke Kopfschmerzen einstellten, und einen Monat darauf (6 Monate nach der Infektion) erst das linke Auge im Verlaufe von 12 Tagen vollständig erblindete und nach weiteren 10 Tagen auch das rechte. Ausser der doppelseitigen Amaurose bestand noch Oculomotoriuslähmung, Herabsetzung des Geruchs und Parese des linken Trigeminusastes. Ophthalmoskopische Veränderungen fehlten vollständig. Trotz energischer spezifischer Behandlung starb der Kranke nach 18 Tagen, wobei noch einen Tag vor dem Tode ein absolut negativer ophthalm. Befund konstatiert wurde. Die Autopsie ergab an der Gehirnbasis zwei gummöse Neubildungen, von denen die eine grössere gleich hinter dem Chiasma über dem Tractus opticus sinister lag, die andere kleinere mehr rechts gelegen war. Das Tuber cinereum war auch von dem grösserenteils zerfallenen Gumma ergriffen.

In dem pag. 662 beschriebenen Falle von Knotz (1005) trat erst linksseitige Erblindung auf, dann wurde wieder in der nasalen linken Gesichtsfeldhälfte Licht empfunden, hierauf trat wieder linksseitige Erblindung ein, dann rechtsseitige temporale Hemianopsie, darauf rechts Erblindung, dann wieder rechts temporale Hemianopsie, während links temporal und nasal Licht empfunden wurde. Schliesslich war das rechte Auge normal, das linke blind.

Über zwei Fälle vorübergehender Erblindung bei basaler gummöser Meningitis berichtet auch Uhthoff (897 pag. 237).

Doyne (1022) berichtet über eine rezidivierende Erblindung bei einem früher an Malaria erkrankten Individuum.

Das rezidivierende Auftreten von doppelseitiger Erblindung bei Neurosen wird in dem speziellen Kapitel näher besprochen werden. Wiewohl in der Aura des Anfalles bei der genuinen Epilepsie kurz vor dem Verluste des Bewusstseins zuweilen Photopsien auftreten, und es den Patienten dunkel vor den Augen wird, so werden länger andauernde Amaurosen vor einem epileptischen Anfalle auf organische Störungen bezogen werden dürfen, welche symptomatisch die beiderseitige Amaurose, sowie den epileptischen Anfall gleichzeitig verursachen. Vergl. auch pag. 628.

Meist möchte jedoch diesen Anfällen von Amaurose Hysterie oder Hysterie neben Epilepsie zugrunde liegen, wie in den beiden folgenden Beobachtungen. So erzählt Heinemann (1023) folgenden Fall:

Bei einer 46jährigen Frau, welche an regelmässig sich wiederholenden epileptischen Anfällen litt, trat, denselben eine Stunde vorausgehend, auf beiden Augen Amaurose auf, welche nach Beendigung des Anfalles wieder verschwand. Nach Verlauf von zehn Jahren, von denen neun in ungetrübtem Wohlsein verflossen waren, traten die Anfälle wieder auf, und bestanden nun meistens nur aus der Aura amaurotica mit nachfolgender Bewusstlosigkeit. In der anfallsfreien Zeit waren beide Gesichtsfelder unregelmässig konzentrisch begrenzt, besonders kurze Zeit vor dem Anfalle, und die Eintrittsstellen der Sehnerven gleichmässig stark gerötet. Etwa eine halbe Stunde sowohl vor dem Eintreten der Amaurose, als nach völligem Erlöschen der Gesichtsempfindungen sollen die Eintrittsstellen der Sehnerven vollkommen blass und von weissgrauer Farbe gewesen sein.

Gayet (1024) machte die nachfolgende Beobachtung.

Bei einem 17jährigen, körperlich und geistig gesunden Menschen traten wiederholt Anfälle von absoluter Amaurose für die Zeit von 24 Stunden bis zu fünf Tagen auf, ohne irgendwelche Alteration der Augen selbst. Die Erblindung kam und verschwand mitunter plötzlich, mitunter allmählich. Die Pupillenreaktion war während der Anfälle vollkommen normal. Keine prämonitorischen Symptome, keine Allgemeinerkrankung. Nur in seiner Kindheit hatte Patient eine Meningitis durchgemacht. Aus diesem Umstand und ferner daraus, dass Patient einmal mit dem Fahrrad ins Wasser fuhr, ohne sich nachher Rechenschaft darüber geben zu können, wie er von der Strasse in den Fluss geraten, schliesst Gayet, dass hier wohl eine larvierte Form von Epilepsie vorlag, und dass Hysterie auszuschliessen wäre.

Emmert (1025) berichtet über einen Fall von vorübergehender Erblindung eines 11jährigen Mädchens, die sich mehr als ein halbes Dutzend mal wiederholte. Die Pupillen reagierten vollkommen während der Anfälle.

Einen sehr eigentümlichen hierher gehörigen Fall beschreibt auch Henry M. Williams (1027):

Ein 8jähriges Mädchen klagte bei im übrigen guter Gesundheit eines Tages über Abnahme des Gehörs auf dem rechten Ohre, und als sie am nächsten Tage erwachte, war sie auf beiden Ohren völlig taub. 4 Wochen darnach wurde sie von vollständiger Blindheit befallen, welche jedoch an dem gleichen Tage wieder verschwand. Seitdem stellte sich in Zwischenräumen von 1—2 Tagen für 1—2 Stunden Blindheit ein. In den Zwischenzeiten bestand Nystagmus. Da keine Gehirnerscheinungen vorlagen, auch der Augengrund nichts Abnormes zeigte, wurde eine Bandwurmkur unternommen. Es wurden fadenförmige weisse Massen entleert, welche für mazerierten Bandwurm gehalten wurden, und am folgenden Morgen war Hören und Sehen wiedergekehrt. Nach einer Woche ging beides wieder verloren, um in einigen Tagen sich wieder herzustellen, und dies wiederholte sich noch einige Male. Während des Anfalles war auch das Gedächtnis für einen Tag verloren.

In der Beobachtung Koenigsteins (1028) kehrte eine einseitige totale Amaurose sogar täglich wieder.

Eine 31jährige Patientin gab an, dass sie seit 2 Tagen abends am rechten Auge erblinde. Bei grellem Lichte zeigte die rechte Pupille am Tage hippusartige Schwankungen. Sonst Pupillenreaktion normal. Bei der Bestimmung der Sehschärfe bestand ein Widerspruch bei der Fern- und Nahebestimmung. Um 6 Uhr abends des Untersuchungstages gab Patientin an, dass sie ziehende Schmerzen in der Supraorbitalgegend habe, und dass sich schwarze Bänder von der Schläfen- gegen die Nasenseite hingezogen hätten, wodurch das rechte Gesichtsfeld sich verdunkelt habe, bis es ganz schwarz geworden sei. Der ganze Vorgang dauerte ca. $^1/_2$ Minute. Krampfhafte Zuckungen in der rechten Regio supraorbitalis. Das rechte Auge war ganz amaurotisch, der Spiegel zeigte keine Veränderung. Pupillenbewegung dabei normal. Am nächsten Morgen war das Sehvermögen wieder da. Chinin. Die Anfälle postponieren. Die Erblindung scheint immer um 1 Uhr nachts aufzuhören. Die Kranke gibt um diese Stunde an, dass es ihr vorkomme, als ob ein schwarzes Tuch von ihren Augen fortgenommen werde. Nach 4 Wochen hörten die Anfälle auf, nachdem die letzte Erblindung erst nach Mitternacht aufgetreten war.

Eine scharf charakteristische Form periodisch wiederkehrender Sehstörungen zeigt sich in der meist mit Migräne einhergehenden Amaurosis partialis fugax. Vorübergehende Erblindungen werden hierbei seltener beobachtet. Meist werden die Anfälle durch flimmernde Photopsien eingeleitet.

So erzählt Quaglino (1026) von einem 34jährigen Gelehrten, der als Kind an skrofulösen Keratitiden, später an Amblyopie asthenischen Ursprungs und wiederholt an asthenopischen Beschwerden gelitten hatte. Später traten Anfälle von subjektiven Licht-

empfindungen auf, besonders wenn die Mahlzeit zu lange verschoben wurde. Dann steigerten sich die Anfälle zu 5—15 Minuten dauernder transitorischer Blindheit, während deren elliptische Lichtfiguren mit einem Strahlenkranz nach oben auftraten. Während des Anfalls sollen die Netzhautarterien verengt gewesen sein.

Der zweite Fall betraf ein 23jähriges, sehr sensibles Fräulein, das auch an nervösem Herzklopfen litt. Die Anfälle kamen anfangs alle 2—3 Tage, zuletzt nur jedes halbe Jahr. Es ging ihnen eine Art Aura vorher, ein Gefühl von Wind am linken Auge; unmittelbar darauf trat völlige Blindheit ein. 5 Minuten später erschienen zahllose, durcheinanderlaufende Sterne, die sich zu mehreren konzentrischen Ringen sammelten und dann in einen hellstrahlenden Kreis übergingen. Dieser verwandelte sich alsdann in eine grauliche Wolke, welche unter Wiederherstellung des Sehvermögens sich allmählich zerteilte.

Der Einfluss der Erblindung auf die Psyche und das Wesen der Blinden.

§ 515. Der Einfluss der Erblindung auf die Psyche tritt selbstredend prägnanter hervor bei denjenigen Individuen, bei welchen im frühesten Kindesalter oder seit der Geburt die Blindheit schon bestanden hatte. Denn hier entwickelt sich das geistige Individuum mit Ausschluss, oder höchst mangelhafter Funktion desjenigen Sinnes, der sonst in der psychischen Ausbildung des Normalmenschen von hervorragendster Bedeutung ist. Bei Menschen dagegen, welche in vorgeschrittenen Jahren erblinden, hat die Psyche unter voller Teilnahme des intakten Gesichtssinns sich entfaltet, und durch den bleibenden Besitz der optischen, bis zum Momente der Erblindung angelagerten Erinnerungsbilder ist die optische Komponente unlösbar in die Bildung und Fixierung der Begriffe eingefügt. Das optische Wahrnehmungsvermögen ist zwar vernichtet, und von seiten des optischen Sinnesapparates arbeitet nur noch das optische Gedächtnis, jedoch wird durch vermehrte Übung der übrigen Sinne, namentlich des Gehörs- und des Tastsinnes, der Verlust des Gesichtsfeldes und der Sehschärfe bezüglich der räumlichen Orientierung bestmöglichst auszugleichen versucht. Aus demselben Grunde schädigen Erblindungen zufolge äusseren Augenleidens den ganzen Menschen weniger, als solche nach Sehnervenleiden, die ja meist von schweren Nervenleiden abhängig sind, wodurch dann das funktionelle Eintreten der übrigen Sinne oft gleichzeitig mit geschädigt wird.

Die Körperhaltung der Blinden ist meist eine gerade, mit dem Oberkörper ein wenig zurückgebeugt, offenbar als Folge des Bestrebens, beim Gehen den Kopf vor dem Anstossen gegen Gegenstände zu schützen. In früher Kindheit Erblindete sind meist blasse und schlecht ernährte Individuen, ihr Äusseres hat etwas Plumpes, Ungeordnetes. Fast jeder Blinde hat seine besonderen Bewegungen.

In den Zügen der Blinden prägt sich nach Albertotti (1029) jedes Gefühl und jeder Affekt aus, daher fehle ihnen die diplomatische Maske des unbeweglichen oder unwahren Gesichtsausdrucks des sehenden Kulturmenschen. Heiterkeit und guter Humor sei ihr hervorragendes Talent, ein vorzügliches Gedächtnis und Reflexion ihre Stärke, Schwäche des Willens und der Ein-

bildung die negative Seite ihrer Fähigkeiten. In der Musik sei der Blinde ebenso wie der Normale zum Geniessen und Schaffen befähigt, dagegen gingen ihm diese Fähigkeiten nicht nur in der Malerei und Plastik gänzlich ab, sondern auch in der Poesie. Es gibt, nach Hitschmann (1030), keinen von Geburt auf blinden Dichter. Die abstrakten Wissenschaften sind dem Blinden leicht zugänglich.

Bezüglich ihres Sinneslebens weist Hitschmann zunächst den Irrtum zurück, als ob bei dem Absterben eines Sinnes die anderen von selbst, gleichsam um einen Ausgleich herbeizuführen, mit gesteigerter Schärfe funktionierten. Richtig sei nur, dass infolge steter Übung und durch ungewöhnliche Konzentrierung der Aufmerksamkeit auf sonst minder beobachtete Objekte der sinnlichen Wahrnehmung, auch das Wahrnehmungsvermögen als solches beträchtlich gesteigert werden könne. Der Blinde bekomme nicht nur schlechtweg grössere Schärfe seiner gesunden Sinnesorgane, sondern auch ein unglaublich verfeinertes Unterscheidungsvermögen für verschiedene Empfindungen. Dies treffe besonders das Gehör, und sei ganz besonders wichtig für den Orientierungssinn des Nichtsehenden. Dem Blinden werde es nur durch die Verwertung seiner Beobachtungen über Verschiedenheiten der Geräusche in grossen oder kleinen, leeren oder mit Gegenständen gefüllten Räumen möglich, jene erstaunliche Sicherheit zu gewinnen, die ihn in Stand setzt, weite Strecken in den belebten Strassen einer Grosstadt ohne Führer zurückzulegen. Weniger als durch das Gehör werde das geistige Leben der Blinden durch den Tastsinn beeinflusst, dessen Bedeutung vielfach überschätzt werde. Albertotti (1029) beobachtete eine Anzahl von Blinden (meist durch Retinitis pigmentosa) in dem kleinen Alpendorfe Colloro, wo dieselben ungefähr $^1/_{20}$ der Bevölkerung ausmachten und vollständig im Kreise der Gemeinde lebten. Interessant war dabei die Darstellung ihrer gewerblichen, sozialen und kommunalen Tätigkeit, wie sie z. B. insgeheim bei Nacht das im Bau begriffene Gemeindehaus abzutasten und Maasse davon zu nehmen verstanden, um nachher öffentlich mitreden zu können.

Heller (1031) erörtert, dass bei Blindgeborenen oder solchen, die im ersten Lebensjahre erblindet sind, der Tastsinn die einzige Quelle räumlicher Erkenntnis der Blinden sei. Schalleindrücke erweiterten erst dann die Grenzen der Raumvorstellung über die unmittelbare Tastwahrnehmung hinaus, wenn ihre durch den Tastsinn gewonnene Deutung genügend eingeübt sei.

Nach Hocheisen (1032) zeigen die im Tasten geübten Blinden eine objektiv nachweisbare Verfeinerung der Empfindung passiver Bewegungen, somit des Muskelsinns überhaupt. Die Ursache dieser Verfeinerung sei eine psychische, indem durch Schärfung der Aufmerksamkeit und Übung in der Verwertung sensibler Merkmale minimale Reize über die Schwelle gehoben würden. Kinder besässen eine feinere Empfindlichkeit für Bewegungen, als Erwachsene. Die Leistungen beider Extremitäten auf dem Gebiet der Bewegungsempfindungen seien wenig verschieden und schwankten bei den

verschiedenen Individuen zwischen rechts und links. Der Ortssinn der Haut sei bei Blinden in geringerem Masse und in nicht immer deutlich nachweisbarer Weise verfeinert. Die Verfeinerung sei auf Übung zurückzuführen.

Beim Tasten mit der Hand unterscheidet Heller (1031) das synthetische Tasten und das analysierende. Bei ersterem gelange vor allem der Raumsinn der Haut zur Anwendung, der es ermögliche, dass den Druckempfindungen je nach den Orten, an denen die Reizung erfolge, verschiedene Lokalzeichen zukämen, die aller räumlichen Unterscheidung zugrunde lägen. Das analysierende Tasten dagegen beruhe darauf, dass eine engbegrenzte Stelle der Haut sukzessive mit den Konturen der Gegenstände in Berührung gebracht und dadurch die Vorstellung von den räumlichen Verhältnissen des betasteten Körpers gewonnen würde.

Synthetisches und analysierendes Tasten zusammen brächten die Raumanschauung zustande.

Der Raumsinn der Blinden sei verfeinert. Abweichende Angaben seien auf Unvollkommenheiten der Untersuchungsmethode zurückzuführen. Bei den Blinden werde das synthetische Tasten unterstützt durch unwillkürliche Bewegungen der Haut: die von Czermak[1]) entdeckten „Tastzuckungen". Der Hautsinn begünstige vor allem die Auffassung punktförmiger Reize. Der Raumsinn der Handwurzel sei weniger entwickelt, als der der Fingerspitzen. Das Tasten mit den Fingerspitzen verhalte sich zum Tasten mit anderen Handteilen wie das direkte zum indirekten Sehen. Der Auffassung dreidimensionaler Gebilde diene das „umschliessende Tasten", bei dem neben der Lageempfindung auch die Kraftempfindung eine Rolle spiele.

Was das analysierende Tasten, die Tastbewegungen von Händen und Armen anbelange, so erfolge sie bei Blinden mit grosser Schnelligkeit; sie seien zum Teil automatisch geworden. Dass das Abtasten zu einer präzisen räumlichen Vorstellung führen könne, werde durch die Tatsache wahrscheinlich gemacht, dass es Blinde gäbe, die ein ihnen vorgelegtes Objekt plastisch nachbilden könnten. Die Tastbewegungen erfolgten stets in regelmässiger Anordnung und zwar in der Richtung, die dem Blinden am bequemsten wäre, z. B. eher von oben nach unten, als von unten nach oben, weil zu ersterem ein geringerer Kraftaufwand erforderlich sei, als zu letzterem. Es kämen Täuschungen über die Grösse der abgetasteten Strecken vor in der Art, dass geometrisch gleiche Strecken um so grösser erschienen, je grösser der Kraftaufwand beim Abtasten sei. Die absoluten Tastbewegungen mit einem Finger könnten nur unvollkommen zur Auffassung räumlicher Verhältnisse verhelfen, daher würden beim Betasten meist zwei Finger oder beide Arme gleichzeitig in Anspruch genommen. In dem Konvergenzmechanismus der Finger resp.

[1]) Gärttner (1033) hat Czermaks Angaben bestätigt, dass Blinde feiner fühlten, d. h. kleinere Distanzen unterschieden als Sehende, dass aber die unwillkürlichen Zuckungen bei Berührung der Haut nichts Konstantes wären.

der Arme besässen die Blinden einen feinen Grössenmassstab. Abmessung grösserer Räume geschähe auch mittelst Bewegung des ganzen Körpers. Die Entwickelung des Tastsinnes beginne mit dem synthetischen Tasten, später kämen nacheinander die verschiedenen Grade des analysierenden Tastens.

Einen besonderen „Fernsinn" gäbe es nicht. Die früher durch die Annahme eines Fernsinns erklärten, bei Blinden zu beobachtenden Erscheinungen (Wahrnehmung der Annäherung eines Hindernisses vor der Berührung desselben) beruhten auf Gehörs-, Temperatur- und Tastempfindungen, welch letztere durch Luftdruckänderung und dergl. besonders in der Stirnhaut hervorgerufen würden.

Hitschmann (1030) bespricht den Einfluss, welchen die veränderten Elemente der sinnlichen Wahrnehmung auf die Ausgestaltung der Druck- und Empfindungstätigkeit des frühzeitig Erblindeten ausüben. Optische Vorstellungen fehlten diesen Blindgeborenen ganz. Mit den Eindrücken, die dem Blinden durch Gespräche, Lektüre etc. vermittelt würden, und für deren Perzeption seine sinnliche Wahrnehmung ihn nicht vorbereite, finde er sich so ab, dass er sich Surrogatvorstellungen bilde, die sich im wesentlichen mit dem deckten, was von Meinong als indirekte Vorstellung bezeichnet worden sei. Was das ist, wird an einem Beispiel klar gemacht: wenn man den Namen London aussprechen höre, denke man nicht an die vielen Einzelvorstellungen, aus denen logisch genommen der Vorstellungskomplex bestehe, sondern man operiere gewöhnlich mit dem Worte, ohne ein anschauliches Bild der Stadt zu entwerfen. Diese Unterlassung habe aber keinen nachteiligen Einfluss auf den Verlauf unseres Denkens. Die Zahl solcher Surrogatvorstellungen sei für den Blinden unverhältnismässig grösser, als für den Normalen. Das Denken mit Surrogatvorstellungen habe natürlich den grössten Einfluss auf die ästhetische Phantasie.

Die Surrogatvorstellungen sind nach Heller (1031) Vorstellungsbildungen für Worte der Sehenden, für die der Blinde infolge Mangels des Gesichtssinns keine adäquate Vorstellungsinhalte haben könne. Die Surrogatvorstellungen werden in zwei Kategorien eingeteilt, die eine bezieht sich auf Raumverhältnisse, die der Blinde überhaupt nicht, oder nur mit Mühe adäquat aufzufassen vermag, die zweite auf Bezeichnungen von Farben und Helligkeiten. Die Surrogatvorstellungen der ersten Kategorie umfassen Wahrnehmungen einfacher Art und beziehen sich auf ein dem Blinden mit den ihm zur Verfügung stehenden Sinnen leicht zugängliches Merkmal der betreffenden Objekte, oder auf die Vorstellung charakteristischer Körperstellungen und Bewegungen, die der Blinde beim Gebrauch der Gegenstände einnimmt oder ausführt. In bezug auf die Vorstellung der Personen ergeben z. B. oft Gehörswahrnehmungen (Stimme), sowie bestimmte Tastwahrnehmungen (Umfassen der Hand) Anlass zu Schlüssen. Die Surrogatvorstellungen für Namen, die sich auf Eigentümlichkeiten des Gesichtssinnes beziehen, gehören meist dem Gehörssinn an. Entweder gibt der Klang der Worte selber die Veranlassung zur Ausbildung von musikalischen Surrogatvorstellungen, oder es bildet das Mittel-

glied der assoziierten Verbindung die Darstellung der Gefühlswirkung einer Farbe, die der Blinde nicht selten poetischen Werken entnimmt. Deshalb kann der Blinde beim Anhören eines Gedichtes in dieselbe Stimmung kommen, die der Dichter bei den sehenden Lesern hervorbringen will. Dass die besprochenen Surrogatvorstellungen hauptsächlich dem Gehörsinn angehören, erklärt sich daraus, dass dieser Sinn beim Blinden vorzüglich Träger ästhetischer Wirkungen ist.

Bezüglich des Sehenlernens Blindgeborener und mit Erfolg Operierter verweisen wir auf Seite 195 dieses Bandes und auf Wilbrand, die Seelenblindheit als Herderscheinung. Wiesbaden, J. F. Bergmann.

Plötzliche Erblindung bei Tumoren.

Bei den durch Tumoren hervorgerufenen plötzlichen Erblindungen haben wir zunächst die Formen der einseitigen von der doppelseitigen plötzlich aufgetretenen Erblindung zu sondern. Eine Mittelstellung nehmen diejenigen nicht seltenen Fälle ein, bei welchen das eine Auge plötzlich erblindet, auf dem anderen aber bereits ebenfalls Sehstörungen vorhanden sind, welche auch hier den Eintritt der Katastrophe mehr oder weniger bald voraussehen lassen.

Das plötzliche Auftreten einseitiger Erblindung bei Tumoren.

§ 516. Was die plötzliche einseitige Erblindung betrifft, so kann das sehende Auge entweder normal sein oder auch schon in seinem Sehvermögen gelitten haben. Immerhin kommt die plötzlich einsetzende einseitige Erblindung als Folge der Einwirkung eines Tumors nur selten zur Beobachtung.

Sie tritt auf a) zufolge einer Herderkrankung im Opticus.

Seggel (1439) beobachtete einen 49jährigen, heruntergekommenen Soldaten, der an einer Geschwürsbildung der Wangenschleimhaut behandelt worden war, und der plötzlich linksseitig erblindete. Im Fundus oculi fand sich undeutliche Begrenzung der Papille; weisslich-graue Trübung der umgebenden Retina, am stärksten an der Macula mit Freibleiben der Fovea centralis, die als querovaler kirschroter Fleck erschien. Die Arterien waren kaum sichtbar; die Venen gefüllter als normal. Am äussersten Rande der Papille einige fleck- und streifenförmige Extravasate. Anfangs wurden noch Finger in einem kleinen exzentrischen Gesichtsfeld gezählt; nach einigen Tagen war nur schwache quantitative Lichtempfindung vorhanden. Exitus bald darauf an Pneumonie.

Bei der Autopsie fand sich hinter dem Sehnerveneintritt eine feste Verwachsung der Opticusscheide mit dem Sehnervenstamm, und entsprechend dieser Stelle im Opticus eine kleine, ca. $^2/_3$ seines Durchmessers betragende, beim Durchschneiden knirschende Geschwulst, die sich als ein Gliosarkom herausstellte. Nach der Härtung fand sich der der Papille zunächst liegende Teil der Centralgefässe auffallend verengt.

Die Plötzlichkeit der Erblindung lässt sich unseres Erachtens daraus erklären, dass in dem Moment, wo die Geschwulst das Lumen der Centralarterie verlegt, ein Symptomenkomplex sich einstellt, welcher ganz ähnlich

dem sich verhält, wie bei plötzlichem Verschluss der A. centralis retinae durch eine Embolie. Auch bei Erweichungen im Gehirn infolge von Thrombose sehen wir die klinischen Symptome häufig in einer gleichen Akuität in die Erscheinung treten, wie bei Hämorrhagien und Embolien[1]).

Nagel, welcher diesen Seggelschen Fall referiert hat, hält die Entstehung der plötzlichen Erblindung durch den Befund nicht für erklärt. Nach ihm handelte es sich um eine rapide Zirkulationsstörung, von der er nicht anzugeben vermochte, ob dieselbe mit der älteren Veränderung in Beziehung stand.

Unserer Erklärung möchten wir hinzufügen, dass die Plötzlichkeit des Gefässverschlusses sich sehr wohl auch durch eine plötzliche Anschwellung des betreffenden Tumors im Opticus erklären lassen würde.

Mag nun auch diese oder jene Erklärung zutreffen, so bleibt es doch unter allen Umständen höchst bemerkenswert, dass in einem Falle, in welchem der Augenspiegelbefund auf eine Embolie der Centralarterie hingewiesen hatte, als pathologisches Substrat ein Tumor im Opticus eruiert wurde.

Bei der einseitigen Erblindung muss daher stets eine Herderkrankung im Opticus ins Auge gefasst werden, wenn von Erkrankungen des Bulbus abgesehen werden kann. Allerdings wird in den meisten Fällen ein Tumor im Opticus sich schon vor der Erblindung durch Exophthalmus, Beweglichkeitsbeschränkung des Bulbus, durch Amblyopie und durch Neuritis opt. des betreffenden Auges bemerkbar machen.

b) durch intrakranielle Tumoren.

§ 517. Häufiger kommt eine plötzlich auftretende einseitige Erblindung bei intrakraniell sitzenden Tumoren vor; jedoch besteht dieselbe nicht lange isoliert, sondern es folgt bald Sehstörung oder gar Erblindung auf dem anderen Auge, je nach der Natur und Ausdehnung der jeweilig einwirkenden Geschwulstmassen. Einen einschlägigen Fall veröffentlichte

Swanzy (1440). Ein 20jähriger Patient stellte sich am 10. Oktober 1870 vor. Während eines Monats vorher litt er an frontalen Kopfschmerzen. Das Sehvermögen des linken Auges fing in einer Woche an schlecht zu werden und schwand binnen zwei Tagen ganz. Bei der Untersuchung fehlte jede Lichtempfindung. Während der zwei oder drei letzten Tage hatte das Sehvermögen des rechten Auges abgenommen. Jetzt wurden Finger in 20′ gezählt, während ein vollständiger Defekt im Gesichtsfelde nach unten aussen und bis fast an den Fixierpunkt vorhanden war.

Kein Erbrechen. Verstand und Gedächtnis gut. Perkussion der Frontalgegend schmerzhaft. Patient hat nie Syphilis oder andere schwere Krankheiten gehabt. Urin normal. Pupillen weit. Herz und Lungen gesund. Ophthalmoskopisch leichte Undeutlichkeit des inneren Randes der Papilla optici beiderseits. Am anderen Tage das linke Auge erblindet.

Am 15. November, als Patient herumgeführt wurde, bemerkte er plötzlich, dass er mit dem rechten Auge den Hut seines Führers sehen konnte. Das Sehvermögen in diesem Auge nahm zu, bis Finger auf 20′ gezählt wurden, das Gesichtsfeld blieb noch hochgradig

[1]) Die Erklärung hiefür geben wir später im Kapitel: Die doppeltseitige plötzliche Erblindung bei Thrombosen.

konzentrisch verengt. 14 Tage später kehrte das Sehen im linken Auge zum Teil zurück, gleichfalls mit stark verengtem Gesichtsfeld. Ungeachtet der verbesserten Funktion nahmen die Optici mehr und mehr das Aussehen der weissen Atrophie an. Bis zum 1. Februar 1872 blieb der Zustand des Patienten ohne merkliche Änderung. An diesem Tage, nach einem Stadium der Aufregung mit heftigen frontalen Kopfschmerzen, und nachdem er erbrochen, wurde er auf mehrere Tage schläfrig und schwerfällig. Als er sich von diesem Zustand erholt hatte, wurde er von rechtsseitiger Gesichtsparalyse befallen, nebst Ptosis des rechten Augenlides; die Zunge wich beim Ausstrecken nach links. Die Gesichtsparalyse heilte allmählich, die Ptosis aber dauerte fort, und dazu gesellte sich im Laufe einiger Wochen Paralyse der übrigen Äste des Oculomotorius auf beiden Seiten. 18 Monaten vor dem Tode war Patient leichten epileptoiden Anfällen unterworfen, welche sich alle 3—4 Wochen wiederholten. Das Sehvermögen des linken Auges war dauernd erloschen, und gegen das Ende stellte sich linksseitige Paralyse des Trigeminus mit Keratitis ein. Sonst änderten sich die Augensymptome nicht. Sechs Wochen vor dem Tode Brand in beiden Füssen und Unterschenkeln. Dieser Prozess schritt vorwärts bis zur vollständigen Ablösung des linken Beins. Die geistigen Funktionen erhielten sich bis zum Tode, der am 18. Dezember 1874 in einem heftigen epileptischen Anfalle erfolgte.

Sektion: Dura und Pia in ausgebreiteter Weise adhärent. Nur hie und da waren sie durch eine $^1/_8$" dicke Schicht von gallertartiger Substanz getrennt, besonders in der linken Hemisphäre. Die Meningitis dehnte sich bis zur Basis aus, so dass die Entfernung des Gehirns grosse Schwierigkeiten machte. Von der Pia mater wuchsen viele disseminierte, abgeplattete Tumoren, welche von kleiner Bohnengrösse bis zur Grösse einer Linse variierten. Sie waren der inneren Fläche der Dura adhärent, und einige griffen selbst in die graue Substanz des Gehirns ein. Mikroskopisch erwiesen sich die Tumoren als Fibrosarkome. Sonst war die Gehirnsubstanz frei von pathologischen Veränderungen. Die Arterien der Beine waren gesund.

Leider sind in diesem interessanten Falle, den wir nach dem Referat im Jahresbericht für Ophthalmologie wiedergegeben haben, die Angaben so ungenau, dass wir über die Art des Zustandekommens der Erblindung nur auf Vermutungen angewiesen sind. So fehlte vor allen Dingen im Sektionsprotokoll eine genaue Beschreibung des makro- und mikroskopischen Verhaltens der Sehnerven und deren Leitungsbahnen bis zur Occipitalrinde.

Aus dem Umstande, dass die Erblindung des linken Auges so rasch eintrat, und dann erst die Sehstörung des rechten Auges sich bemerklich machte, dürfte wohl der Schluss gezogen werden können, dass sich ein basalmeningitischer Prozess vor dem Eintritt der Optici in das Chiasma lokalisiert habe, ganz ähnlich wie eine gummöse Basilarmeningitis. Klinisch äusserte sich derselbe durch die multiple Hirnnervenlähmung (Facialis, Oculomotorius, Trigeminus).

Die doppelseitig konstatierte konzentrische Gesichtsfeldeinschränkung ist wohl in Abhängigkeit von einer Perineuritis n. opt. zu bringen.

Die Plötzlichkeit der Erblindung ist entweder auf die Kompression des betreffenden Opticus durch entzündliche Produkte oder durch einen fibrosarkomatösen Tumor, oder auf einen Hydrocephalus, der als Folge der basalen Tumoren aufgetreten war, zurückzuführen.

Allgemeines über das Wesen der akut einsetzenden Erblindung bei Hirntumoren.

§ 518. Um überhaupt sich das Wesen der akut einsetzenden Erblindung bei Hirntumoren klar zu machen, erscheint es nötig, zuvörderst auf die konsekutiven Veränderungen des Schädelinhaltes bei Hirntumoren näher einzugehen.

Bei der Autopsie eines Falles mit Hirntumor sieht man in der Regel die Dura mater stark gespannt und oft stellenweise verdünnt, ja manchmal auch durchbrochen. Die Pia mater ist meist trocken und anämisch, manchmal auch abnorm verdünnt. Die Gyri sind abgeplattet, gegeneinander gedrückt und die Sulci verstrichen. An denjenigen Stellen des Gehirns, unter welchen der Tumor sich befindet, sieht man die Gyri noch stärker abgeplattet und dabei über die Umgebung hervorragen und zwar nicht selten in so beträchtlichem Maasse, dass die Impressiones digitatae der inneren Schädelfläche auf dem Hirne abgedrückt erscheinen.

§ 519. Die dem Tumor benachbarten Gehirnteile verhalten sich verschieden je nach der Art und der Schnelligkeit des Wachstums der betreffenden Geschwulst. Daher teilen wir in dieser Hinsicht dieselben ein: 1. in die in scharf abgegrenzter Form vorkommenden Tumoren; 2. in die infiltrierenden, ohne scharfe Grenze in die Gehirnsubstanz übergehenden Geschwülste.

Immer scharf begrenzt sind die Psammome und die Cholesteatome.

Die häufigste Gehirngeschwulst, das Gliom, grenzt sich gegen die umgebende Hirnsubstanz nicht scharf ab, sondern infiltriert dieselbe, so dass es operativ nicht ausgeschält werden kann.

Eine Mittelstellung nehmen die Sarkome, Karzinome, Gummata und Tuberkel ein.

Das Sarkom, welches mit Vorliebe seinen Ausgang vom Schädelknochen und den Meningen nimmt, kann die angrenzenden Teile des Gehirns verdrängen, oder es dringt in dieselben ein. Jedoch bleibt es auch in letzterem Falle abgrenzbar, weil meist eine Erweichungszone den Tumor vom gesunden Gehirngewebe trennt.

Ganz ähnlich wie die Sarkome verhalten sich die Endotheliome oder Peritheliome, die meist von den Endothelien der Blut- und Lymphgefässe ausgehen, wie wir das erst kürzlich in einem Falle beobachtet haben, bei dem ein grosser basaler Tumor bei einem 13jährigen Knaben, von den Meningen ausgehend, den Hirnschenkel und die eine Hälfte des Pons derartig plattgedrückt und entstellt hatte, dass man sich schwer vorstellen konnte, warum in diesem Falle keine Hemiplegie aufgetreten war. Nach dem Stirnlappen zu jedoch war die Geschwulst an der Basis hineingedrungen in die Gehirnsubstanz und hatte dieselbe direkt substituiert.

Die Karzinome sind meist metastatische, multiple Tumoren, die sich auf der Dura mater flächenhaft, in der Hirnsubstanz in Knotenform ausbreiten und zwar wird die betreffende Stelle im Gehirn direkt von der Neubildung zerstört, weshalb letztere scharf von der benachbarten Hirnsubstanz abgetrennt erscheint.

Primäre Cylinderepithelkrebse kommen nach Ziegler hauptsächlich in den Seitenventrikeln vor.

Gummata und Tuberkel haben makroskopisch grosse Ähnlichkeit miteinander. Beide treten 1. als scharf begrenzte Geschwülste auf, welche die Neigung zur Verkäsung haben, 2. als infiltrierende Tumoren, welche mikroskopisch durch den Nachweis der Tuberkelbazillen unschwer voneinander zu unterscheiden sind.

Die Cysticerken sind erbsen- bis haselnussgrosse blasige Tumoren, die meist in grosser Zahl in den Maschen der Pia sitzen, während die Echinokokken in der Regel vereinzelt an den freien Flächen des Gehirns vorkommen.

Aneurysmatische Erweiterungen der Hirnarterien sitzen besonders häufig an den Abgangsstellen der Äste der Hirngefässe an der Basis. Die Umgebung des Aneurysmas wird komprimiert. Sehr deutlich kann man dies an den Hirnnerven der mittleren Schädelgrube, den Augenmuskelnerven und dem uns hier speziell interessierenden Chiasma beobachten, wofür wir nachher Beispiele anführen werden.

Wirkung der Tumoren in bezug auf den Gehirndruck.

§ 520. Was die Wirkung der Geschwülste betrifft, so handelt es sich um ausserordentlich komplizierte Verhältnisse, die trotz der vielfachen experimentellen und pathologisch-anatomischen Untersuchungen bis heute noch durchaus nicht hinreichend geklärt sind.

Vor allen Dingen ist die Wirkung, welche die betreffende Geschwulst auf die Örtlichkeit ausübt, an welcher sie sitzt, zu unterscheiden von der sogenannten Allgemeinwirkung des Tumors, die sich in der Erhöhung des allgemeinen Hirndrucks kundgibt.

Wir können hier nun nicht im ganzen Umfange auf die komplizierte Theorie des Hirndrucks eingehen und beschränken uns daher auf die nachfolgenden Auseinandersetzungen, die sich aus der klinischen und pathologisch-anatomischen Beobachtung ergeben. Wir stützen uns dabei hauptsächlich auf die vortrefflichen Ausführungen Kochers (860) in seiner 1901 erschienenen bekannten Monographie über diesen Gegenstand.

Wird der Raum im Schädel durch Vermehrung des Inhalts beengt, so steigt der innerhalb desselben herrschende Druck. Um sich nun zu vergegenwärtigen, was hiebei nach physikalischen Grundsätzen geschieht, müssen wir den Inhalt der Schädelkapsel in Betracht ziehen. In der Hauptsache besteht derselbe aus:

1. der Gehirnsubstanz, in welcher sich Arterien, Venen, Kapillaren und Lymphräume befinden,

2. der Pia, Arachnoidea und Dura,

3. den Blutleitern mit Inhalt,

4. der Cerebrospinalflüssigkeit, die sich in den Gehirnkammern und den meningealen Räumen befindet,

5. den Gehirnnerven und Gehirngefässen an der Basis,

6. den Pacchionischen Granulationen.

Im Inhalt des Schädels begegnen wir somit, physikalisch aufgefasst, Massen von verschiedenen Aggregatzuständen. Sehen wir von dem nachgiebigen Schädel des Neugeborenen ab, so ist die Schädelkapsel von harter, das Gehirn von weicher, die Gehirnhäute von mehr oder weniger zäher Konsistenz ebenso wie die Gehirnnerven und die Wandungender Blutleiter und Blutgefässe. Das Blut, die Lymphe und die Cerebrospinalflüssigkeit sind flüssige Körper, deren Teile also sehr leicht beweglich sind, sich leicht voneinander trennen und aneinander verschieben lassen.

Da nun Undurchdringlichkeit diejenige allgemeine Eigenschaft der Körper ist, vermöge deren in dem Raume, in welchem sich schon die Teilchen eines Körpers befinden, nicht zugleich noch ein anderer Körper mit seinen Teilchen sein kann, so muss, falls im Schädel eine Neubildung entsteht, eine Verdrängung eines Teils des ursprünglichen Inhaltes stattfinden.

Naturgemäss werden die am leichtesten verschiebbaren Teile zuerst betroffen werden, also die Flüssigkeiten: der Liquor cerebrospinalis, die Lymphe und das Blut.

Für die Cerebrospinalflüssigkeit sind verschiedene Wege offen, auf denen sie ausweichen kann. So vor allem nach dem Rückgratskanal, ferner durch die Nervenscheiden nach aussen und in die Scheide des Opticus (daher wir in manchen Fällen so frühzeitig Stauungspapille eintreten sehen); ferner durch die Lymphwege in die Sinus, die Diploe und nach den tiefen Halslymphgefässen und Drüsen.

Da nun ein auf eine Flüssigkeit ausgeübter Druck durch dieselbe nach allen Richtungen in gleichem Maasse sich fortpflanzt, so ist anzunehmen, dass im venösen Blute der Sinus ein annähernd gleich hoher Druck herrscht. Es wird somit im Beginne der durch den Tumor bedingten Druckzunahme sich letztere durch vermehrten Abfluss des venösen Blutes nach der Vena jugularis communis zu, oder nach aussen durch die Emissarien in die Diploevenen, in die Vena ophthalmica und durch die Vena condyloidea post. in die tiefen Halsvenen etc. ausgleichen.

Diese Periode, in welcher durch Ausweichen des Liquor cerebrospinalis und des venösen Blutes der durch den Tumor bedingte erhöhte Binnendruck im Schädel ausgeglichen wird, nennt Kocher das Kompensationsstadium. Früher bezeichnete man dasselbe als das Stadium des latenten Hirndrucks.

Allerdings bestehen während dieser Zeit schon Symptome, woraus man beim Menschen bereits die Erhöhung des Hirndruckes feststellen kann. So haben wir das Vorhandensein einer exquisiten Stauungspapille und zwar in Form des reinen Papillenödems in Fällen beobachtet, bei denen sonst kein Zeichen des vermehrten Hirndrucks ausser hie und da auftretenden, ganz uncharakteristischen Kopfschmerzen sich bemerklich gemacht hatte. Die geringfügige Cephalea war der Grund, den betreffenden Patienten zu ophthalmoskopieren, wobei dann eben die Stauungspapille entdeckt wurde. So bei dem pag. 676 unten erwähnten Knaben; ferner bei anderen Fällen unserer Beobachtung.

Oft kann man durch eine Lumbalpunktion das Stadium des sogenannten latenten Hirndrucks feststellen. Jedoch muss man sich gegenüber den Ergebnissen derselben sehr kritisch verhalten, da sie sich oft widersprechen. So erlebten wir kürzlich in einem zur Autopsie gelangten Falle von Tumor cerebri, dass die erste Lumbalpunktion normalen Druck ergeben hatte, die zweite und dritte dagegen eine deutliche und zwar beträchtliche Steigerung desselben erkennen liess.

§ 521. Das Anfangsstadium des manifesten Hirndrucks beginnt nach Kocher durch fortschreitende Verengerung der Venen arterienwärts. Es kommt zu Stauung des Blutes, und es macht sich dieselbe zuerst dadurch geltend, dass bei der Diastole das Blutquantum, welches durch die Kapillaren fliesst, erheblich vermindert worden ist. Kocher nennt diesen Vorgang Dysdiämorrhysis im Kapillargebiete. Es treten Symptome gestörter Hirnfunktion auf: Kopfschmerz, Schwindel, Unruhe, Ohrensausen, Schlaf mit Träumen, gestörtes Sensorium, Halluzinationen etc.

Das Höhestadium des manifesten Hirndrucks tritt bei noch weiter zunehmendem intrakraniellen Drucke dadurch ein, dass die Kompression der Venen sich auf das Kapillargebiet und die Arterien fortsetzt.

Klinisch beobachtet man dann einen Wechsel von Reiz- und Lähmungserscheinungen und zwar verschieden je nach dem Sitze der Neubildung (Benommenheit, Aufregung, Krämpfe, Verdunkelungen). In bezug auf die hier in Frage kommenden Sehstörungen möge der folgende Fall von Marchand (1441) als Beispiel dienen:

Nachdem plötzlich aufgetretene Gesichtshalluzinationen im Verlaufe von 10 Jahren sich anfallsweise wiederholt hatten, trat plötzliche Erblindung auf beiden Augen auf, welche sich dann allmählich besserte. Auch der Geruchsinn war geschwächt.

Nach 2½ Monaten Tod. Die Sektion ergab neben etwa 20 zerstreut an der Oberfläche des Gehirns liegenden älteren Cysticerken 10—12 grosse in der Pia.

In sehr interessanter Weise erklärt Cushing den Wechsel der Erscheinungen dadurch, dass infolge einer momentanen totalen Kapillaranämie das Vasomotorencentrum erregt würde, wodurch der Blutdruck so weit stiege, dass mit Überwindung des Hirndrucks Blut durch die Kapillaren hindurchgetrieben werde.

Auf solche Weise dürfte sich in einem unserer Fälle von Hirntumor, den wir gerade in Beobachtung haben, die Eigenartigkeit der Sehstörung erklären:

Es handelt sich um einen 36jährigen Lehrer mit allgemeinen Hirndrucksymptomen (Schwindel, hie und da Pulsverlangsamung, doppelseitige Stauungspapille, rasender Kopfschmerz). Derselbe berichtet, dass er oft Verdunkelungen habe, die aber nicht durch Bücken zunähmen. In diesem Falle dürfte wohl entweder eine vorübergehende Anämie in den Occipitallappen, oder im Thalamus opt. die Ursache der Sehstörung sein. Das Gesichtsfeld war stets normal.

Wird nun der Hirndruck durch Wachsen des Tumors noch mehr gesteigert, so dass das Blut kaum mehr in die Arterien gelangt, so treten die Lähmungssymptome dauernd in den Vordergrund. Die Pupillen werden weit und starr, das Bewusstsein erlischt, es tritt unter schnarchender, langsamer Atmung und kleinem raschen Puls der Exitus ein.

Wir wollen diesen Abschnitt nicht abschliessen, ohne der neuen Theorie Reichardts (1673) über die Entstehung des Hirndrucks bei Hirngeschwülsten und anderen Hirnkrankheiten gedacht zu haben. Diese Theorie beruht auf den Studien seines Lehrers, Professors Rieger, betreffend die Beziehungen zwischen Schädelinhalt und Hirngewicht. Rieger hat durch genaue, höchst originelle Messungen nachgewiesen, dass in Fällen mit pathologisch gesteigertem Hirndruck eine krankhafte Vermehrung der festen Substanz im Schädelinnern vorhanden sei. So hatte z. B. in einem Falle der Schädel Platz für 1500 ccm entsprechend einem Gehirn von 1350—1400 ccm. Da das Gehirn aber 1725 g wog, so war es in der Schädelhöhle stark komprimiert, indem auf 1 ccm Inhalt 1,150 g Hirn kam. Da nach der betreffenden Sektion das spezifische Gewicht 1042 betrug (nach Rieger eine normale Zahl), so geht daraus auch hervor, dass das Gehirn sich nach der Herausnahme elastisch ausgedehnt hatte, wie ja schon der Augenschein bewies, und der in solchen Fällen wohl stets fehlschlagende Versuch, das Gehirn in den Schädel wieder hineinzubringen. Reichardt nimmt nun an, dass es bei verschiedenen Hirnkrankheiten zu einer sogenannten Hirnschwellung käme. Dieselbe würde dadurch hervorgerufen, dass unter bestimmten Voraussetzungen das Gehirn durch die Gefässe ausser gasförmigen und flüssigen, auch feste Stoffe (Eiweiss) in gelöster Form zugeführt erhalte. Es liesse sich denken, dass durch bestimmte Reizvorgänge diese Zufuhr von Eiweiss eine erhebliche Steigerung erfahren könne. Das in die Hirnsubstanz eingetretene Eiweiss nähme in derselben seine feste Gestalt wieder an, sei es, dass es dem nervösen Parenchym einverleibt würde, oder in den vielen kleinen und kleinsten präformierten Gewebslücken im Gehirn sich ablagere, so dass zwar in toto das Gehirn eine Volumvermehrung an fester Substanz und eine Gewichtszunahme erführe, im engen Horizont des mikroskopischen Blickfeldes aber eine spezifische Gewebsveränderung vermisst werde.

Nach Reichardt würde der Nachweis solcher Hirnschwellungen unter anderen das Rätsel lösen, warum zuweilen ein kleiner Tumor einen starken,

auch chronischen Hirndruck hervorbringen kann, ohne dass das Gehirn im übrigen diffuse Veränderungen (Gliose) aufweist.

Die bei Tumoren plötzlich auftretende doppelseitige Erblindung.

§ 522. Bei den durch Tumoren bewirkten plötzlichen, doppelseitigen Erblindungen sind nun folgende Fragen aufzuwerfen:

1. stellt die Erblindung ein Allgemeinsymptom des Hirntumors dar?
2. ist dieselbe als ein Lokalsymptom des Hirntumors zu betrachten?
3. muss die Erblindung als Nachbarschaftssymptom des Tumors aufgefasst werden?
4. ist die Erblindung ein Fernsymptom?
5. verdankt die Erblindung zeitlich trennbar dem Zusammenwirken zweier, oder der Kombination verschiedener Momente ihre Entstehung?
6. ist die Möglichkeit vorhanden, dass Toxine oder Zerfallsprodukte des Tumors die Erblindnng hervorgebracht haben möchten, analog den toxischen Amaurosen?

Ehe wir auf die Beantwortung dieser Fragen bei den einzelnen Fällen eingehen, dürfte es angezeigt sein, noch einmal die Definition der soeben gebrauchten Bezeichnungen etwas näher ins Auge zu fassen.

Das Auftreten doppelseitiger Erblindung als Allgemeinsymptom.

§ 523. 1. Unter Allgemeinsymptomen einer Hirngeschwulst versteht man die Folgen des erhöhten intrakraniellen Drucks, welche sich klinisch äussern in Kopfschmerz, Schwindel, Erbrechen, Anomalien der Herztätigkeit, der Atmung, psychischen Störungen, Krämpfen und dem Auftreten von Stauungspapille.

Während, wie im § 520 ausgeführt wurde, das ursächliche Moment der Hirndrucksteigerung im Tumor liegt, findet man als veranlassendes Moment in der Regel bei den Hirntumoren eine starke Vermehrung und Spannungszunahme des Liquor cerebrospinalis. Besonders häufig dann, wenn ein kleiner Tumor im IV. Ventrikel oder im Kleinhirn gelegen ist. Der Aquaeductus Sylvii wird dadurch verlegt, der Liquor staut sich im III. Ventrikel und in den Seitenventrikeln mächtig an. Dasselbe tritt ein, wenn der Tumor auf die Vena Magna Galeni oder den Plexus chorioideus drückt, wonach dann ein Stauungsödem und eine Ansammlung der Ödemflüssigkeit in den Ventrikeln zur Entwickelung kommt.

Der Hydrocephalus internus übt seine komprimierende Wirkung in erster Linie auf die Wandungen der Ventrikel aus. Eine besondere Bedeutung gewinnt hiebei der Boden des III. Ventrikels und speziell der Recessus desselben über dem Chiasma, wie wir dies pag. 116, § 75, Bd. III, 1. Teil, des Näheren ausgeführt haben.

Wir hatten früher schon betont, dass die zeitweisen Verdunkelungen des Sehens speziell bei Individuen mit Hirntumoren häufig mit der plötzlichen

Zunahme der Ventrikelflüssigkeit und dem davon abhängigen vermehrten Drucke auf das Chiasma in Zusammenhang stünden. Als durch eine plötzliche starke Vermehrung von Flüssigkeit in diesem Recessus bedingt, würden dann einzelne Fälle anzusehen sein, in welchen plötzlich und gleichzeitig beide Augen von Blindheit befallen werden. Ausser den pag. 117, § 75, Bd. III, angeführten Beobachtungen von Türck und Böttcher mögen noch folgende Beispiele hier Platz finden:

So berichtet Reinhold (1442):

Bei einem 19jährigen Individuum wurden folgende okulare Erscheinungen festgestellt: Beiderseitige Abducensparese, Ptosis, Pupille links > als rechts; hier und da totale Verdunkelungen des Gesichts. Ophthal. soll nur längs der Art. temporalis superior auffallende Schlängelung eines Zweiges, sowie der begleitenden Vene inmitten einer getrübten Stelle der Netzhaut vorhanden gewesen sein.

Sektion: Es zeigte sich das Chiasma und das Tuber cinereum konvex vorgewölbt, die Nervi abducentes abgeplattet, grau, der rechte stärker als der linke; linker Oculomotorius etwas verschmälert. Über der linken Kommissur und an der Stelle der Glandula pinealis erhebt sich eine in toto walnussgrosse Geschwulst (Gliosarkom), welche die Nervi abducentes komprimiert hatte.

Das hinter dem Chiasma blasenartige Hervortreten der verdünnten Wand des erweiterten Bodens des III. Ventrikels kann man am besten bei den einschlägigen Fällen beobachten, wenn man nach Herausnahme des Gehirns dasselbe mit der Konvexität auf den Tisch legt. Durch die dadurch erzeugte Kompression der Ventrikel wird bei dem vorhandenen starken Hydrocephalus internus die Cerebrospinalflüssigkeit in den III. Ventrikel hineingetrieben und buchtet denselben fingerhutförmig nach aussen hin aus.

Bei einem Falle von Ependymitis granulosa unserer Beobachtung mit Hydrocephalus internus und doppelseitiger Stauungspapille, wobei der Patient ganz ausserordentlich häufig an diesen Verdunkelungen des Sehvermögens zu leiden hatte, trat der Tod rasch unter Erscheinungen hochgradigen Gehirndrucks ein. Als bei der Sektion das Gehirn auf die Konvexität gelegt wurde, ragte wie ein Fingerhut als dünne Blase der Boden des III. Ventrikels zwischen Chiasma und den beiden Tractus hervor.

Hierbei ist nun darauf hinzuweisen, dass nicht durchgängig bei allen Menschen von diesem Recessus aus Kompressionen des Chiasmas erzeugt werden können, sondern dass eine solche Einwirkung auf das Sehvermögen nur dort erfolgen wird, wo der Recessus auch wirklich in ziemlicher Ausdehnung auf dem Chiasma aufliegt. Letzterer Umstand zeigt aber grosse individuelle Verschiedenheiten in der anatomischen Anlage.

§ 524. In zweiter Linie wirkt der Hydrocephalus stark komprimierend auf die ganze Grosshirnrinde, daher findet man die Gehirngyri stark abgeplattet und die Hirnfurchen verstrichen.

Wie Oppenheim in seinem Lehrbuche (3. Aufl. pag. 946) sagt, kommt beim Hydrocephalus auch einfache Amaurose (keine Hemianopsie) und zwar in akuter Weise vor, indem eine Amblyopie sich rasch zur Amaurose steigern kann. — In solchen Fällen muss neben der vorher erwähnten Kompression des Chiasmas infolge des blasig vorgetriebenen Infundibulums doch auch die Occipitalrinde mit in Betracht gezogen werden,

bei deren Anämie ebenfalls Verdunkelungen und sogar vorübergehende Erblindung eintreten möchten.

Zu den oben angeführten Allgemeinsymptomen des Hirntumors kann demnach auch gleichfalls als Allgemeinsymptom noch die plötzliche doppelseitige Amaurose hinzutreten und zwar, wie sich aus den seitherigen Darlegungen ergibt, infolge des Hydrocephalus int. oder infolge von Anämie in der intracerebralen optischen Leitung bis zur Occipitalrinde auf beiden Seiten des Gehirns, oder endlich durch Kombination dieser beiden Momente.

2. Das Auftreten doppelseitiger Erblindung bei Gehirntumoren als Lokalsymptom.

§ 525. Unter Lokalsymptom eines Hirntumors versteht man Veränderungen, welche eine Gehirngeschwulst an derjenigen Stelle hervorruft, an welcher sie ihren Sitz hat. Die lokale Wirkung kann eine bloss reizende, oder eine hemmende, das heisst die Leitungsfähigkeit durch Druck vermindernde, oder endlich eine zerstörende sein. Dabei spielt a) die Art des Tumors, wie wir das in § 519 pag. 676 ausgeführt haben, und b) die Wachstumsschnelligkeit eine entscheidende Rolle.

Wir lassen zunächst eine Reihe von Beobachtungen folgen, bei welchen die doppelseitige Erblindung als die Folge des Lokalsymptoms eines vorhandenen Hirntumors aufgefasst werden muss.

a) Lokalisation in der Gegend des Chiasmas.

Osler berichtet (1443) über folgenden Fall:

Der Patient litt seit der Pubertät an heftigen Kopfschmerzen, die mit dem 18. Jahre immer heftiger wurden, auch trat seitdem schnell vorübergehende Blindheit öfters ein. Indessen vermochte Patient später Medizin zu studieren, obschon er auch in den folgenden Jahren häufig noch über Sehstörung, Kopfschmerzen und plötzliches Einschlafen zu klagen hatte. Bald nach seiner Niederlassung als Arzt wurde er von einer heftigen Lähmung der linken Extremitäten ergriffen, die allerdings nach einer Stunde schon wieder verschwand. In den nächsten Monaten viele Anfälle von Kopfschmerz, Vomitus, Schlafneigung, Herabsetzung des Pulses bis auf 30, schnell vorübergehende Zustände geistiger Verwirrtheit, Diplopie und Amblyopie, sowie einmal eine leichte epileptische Attacke. Dann trat plötzlich eine ganz unerwartete Besserung resp. Heilung ein, die nur gelegentlich durch einzelne der früheren Krankheitserscheinungen gestört wurde. Nach sechs Monaten aber ein sehr starker, tagelang dauernder Anfall von Kopfschmerz und Brechneigung, dem sich dann ein Krampfanfall und langer Sopor anschloss, und aus dem Patient völlig erblindet erwachte. Doppelseitige Neuritis optica. Darauf rapides Schwinden sämtlicher anderer Krankheitssymptome, so dass Patient trotz seiner Blindheit imstande war, noch fünf Jahre lang in einem Drogengeschäft tätig zu sein. Dann erst wieder Einsetzen der früheren Anfälle, und nach sechs Monaten plötzlicher Tod.

Ausser beiderseitiger Opticusatrophie und hochgradigem Hydrops ventriculorum fand sich der vordere Abschnitt des Bodens des III. Ventrikels mit dem Infundibulum und

dem ganzen Chiasma in einen rundlichen, festen und von zwei kommunizierenden Erweichungscysten durchsetzten Tumor verwandelt, der nach mikroskopischer Untersuchung als Cholesteatom bestimmt wurde. Die älteren Krankheitserscheinungen erklärten sich aus dem Sektionsbefund. Die terminalen Symptome wurden vom Verfasser auf ein erneutes Wachstum des Tumors und den dadurch bedingten Hydrocephalus internus zurückgeführt.

Betz (1444) berichtet über folgenden Fall von Markschwamm des Schädelgrundes. Durchbruch in die Nasen- und Augenhöhle. Enukleation des Bulbus. Unterbindung der Carotis communis. Sektion. 17 jähriges Mädchen seit 8—10 Wochen erkrankt, klagt über heftiges Klopfen und Brennen in der rechten Kopfseite. Rechtes Ohr völlig taub; rechtes Auge beinahe amaurotisch, dicht umflort; Pupillen beiderseits gleichweit; rechter Augapfel auf Druck nicht empfindlich, weiterhin Brechreiz, Schwindel; aus dem rechten Nasenloch etwas eitriger Schleim. Sehvermögen völlig erloschen. Nach 4 Wochen alle Symptome sehr gesteigert; wütende Kopfschmerzen, starker Exophthalmus des rechten Auges, so dass das vordere Segment von den Augenlidern nicht mehr bedeckt wird. Exstirpation des vollkommen gesunden rechten Auges. Krebsartige Granulation an der inneren Wand der Orbita. Keine Besserung. Unterbindung der Carotis communis. Exophthalmus auch des linken Auges; dasselbe erblindete nach wenigen Tagen. Pupillen ad max. erweitert. Exitus unter Fieber und Kräfteverfall.

Autopsie: In der rechten Schädelgrube seitlich von der Sella turcica ein taubeneigrosser, weicher, weisser mit apoplektischen Herden durchzogener, glatter Markschwamm, welcher fest in dem unter ihm liegenden Periost wurzelte. Nach hinten ging der Tumor bis zum Clivus; nach vorne, nach der Lamina cribrosa, in die Nasenhöhle, von da in die Orbita. Auf der Sella turcica ragte der Tumor auf die linke Seite hinüber und umspann das Chiasma und den Opticus. Das Gehirn zeigte sich anämisch. Sonst keine Veränderung.

Kabsch (1446) erzählt folgende Beobachtung: Ein 13jähriges Mädchen, das seit längerer Zeit über Kopfschmerzen und Sehstörungen klagte, erblindete plötzlich. Nystagmus. Beiderseits im atrophischen Stadium befindliche Stauungspapille. Ödem der Netzhaut und zahlreiche weisse Plaques, besonders an der Macula lutea, wie bei Retinitis albuminurica.

Die Sektion ergab starken Hydrocephalus internus und starke Erweiterung und Füllung des Recessus über dem Chiasma. Die Glandula pituitaria war umgewandelt in einen rundlichen Geschwulstknoten von etwa 1,3 mm, durch den der Türkensattel tief kugelig ausgehöhlt war. Das Bindegewebe der Sehnervenscheiden zeigte sich gewuchert, die Fasern der Sehnerven waren grösstenteils atrophisch. An einzelnen Stellen war es zu einer Verwachsung von Dura, Arachnoidea und Pia gekommen.

In der Beobachtung Wollcombes (1448) erkrankte ein 11jähriges Mädchen plötzlich an Kopfschmerz und Abnahme des Sehvermögens. Nach drei Wochen trat Erblindung ein, und allmählich entwickelte sich eine Opticusatrophie mit leichter Ptosis des rechten oberen Augenlids.

Die Sektion ergab auf der Sella turcica einen hühnereigrossen Tumor, der fest mit dem Periost zusammenhing. Das Chiasma war ganz zerstört. Der Tumor war teils von weicher, teils von fibröser Konsistenz, enthielt Kalkpartien und wurde als Psammom bezeichnet.

Nach dem Bericht von Roscioli (1449) waren bei einem 58jährigen Manne Kopfschmerzen, ziemlich rasch aufgetretene Blindheit, Schlafiosigkeit und halluzinatorische Verrücktheit vorhanden. Von okularen Erscheinungen fanden sich Stauungspapille, Mydriasis und Pupillenstarre.

Die Sektion ergab ein nussgrosses Adenokarzinom der Hypophysis mit hochgradiger Druckatrophie des Chiasmas und der Sehnerven. Ebenso war das Tuber cinereum atrophiert.

Die folgende hierher gehörige Beobachtung ist besonders dadurch interessant, dass als Vorläufererscheinungen der Erblindung über intensive Photo-

phobie Klage geführt wurde. Diese Lichtscheu ist von Bedeutung für die Erklärung des Blendungsschmerzes, wie sie von uns Band II, pag. 85 und Band III, pag. 254 gegeben worden ist. Es war hier ein Reizzustand des Trigeminus vorhanden, der später in Lähmung überging.

Es bestanden nämlich in dem Falle Audrys (1450) die Anfangssymptome in heftigem Erbrechen, Schwindelanfällen und intensiver Photophobie. 5 Wochen später vollständige Blindheit, leichter Exophthalmus rechts, Ungleichheit beider Augen, keine Pupillenreflexe auf Licht.

Ophthal. beiderseits Neuritis optica. Von anderen Erscheinungen sind zu erwähnen: die Intelligenz intakt, keine Kopfschmerzen, kein Erbrechen mehr, leichte Sommolenz. Gehen und Geruch normal, keine motorischen Lähmungen.

Im weiteren Verlaufe Anästhesie der Conjunctiva und Cornea, eitrige Retinitis, zunehmender Exophthalmus, besonders rechts, eitrige Conjunktivitis.

Sektion. Tumor an der Basis, vorwiegend an der Sella turcica, welche eine vollständige Destruktion der unteren Wand der Seitenventrikel, der Gland. pituitaria und des Chiasmas herbeigeführt hat. Der Tumor dehnte sich ausserdem nach der Zerstörung einzelner Teile des Siebbeins in die Nasenhöhle aus. Karzinom.

Sehr interessant sind die folgenden Fälle von plötzlicher doppelseitiger Erblindung, von denen die folgende Beobachtung auf ein Aneurysma der Karotis zu beziehen ist.

Stilling (1451). Infolge eines heftigen Falles auf den Hinterkopf entwickelte sich sogleich vollständige Amaurose beider Augen mit Erweiterung und Verziehung der Pupillen und heftigem Kopfweh unter den Erscheinungen eines Extravasats an der Schädelbasis. Mit dem linken Auge glaubte die Kranke, wenn sie es nach oben wandte, etwas Licht zu verspüren. Bei der Sektion fand man die Carotis dextra, da wo sie aus dem Sin. cavern. nach dem Türkensattel hervortritt, zu einem walnussgrossen Aneurysma ausgedehnt, welches die Sella turcica ganz bedeckt, das Tuber einer. eingedrückt und das Chiasma nebst den Sehnerven, vorzüglich den rechten comprimiert hatte.

In den beiden folgenden Beobachtungen war die plötzliche doppelseitige Erblindung durch eine Blutung in den Hypophysistumor hervorgerufen worden.

Eisenlohr (1452): Bei einem sonst gesunden Dienstmädchen, bei welchem namentlich von seiten der Sinnesorgane keine Störungen vorhanden waren, trat plötzlich unter Kopfschmerzen, Erbrechen, Somnolenz und Kontraktur beider Oberextremitäten, beiderseitige Amaurose, Dilatation und Starrheit der Pupillen, innerhalb von drei Tagen auf. Beiderseits Stauungspapillen.

Die Sektion wies einen latent gebliebenen, kirschgrossen, runden Tumor am Boden der Sella turcica nach, der infolge rascher Volumszunahme durch innerliche Blutung sich plötzlich so ausgedehnt hatte, dass das in seiner Struktur und Farbe noch normale Chiasma und die N. N. optici in der Richtung von unten nach oben plattgedrückt und dadurch leitungsunfähig geworden waren.

Bailey (1453): Bei einem 50jährigen Manne fand sich eine parenchymatöse Hypertrophie der Hypophysis mit Blutung in dieselbe; akromegalische Erscheinungen waren nicht vorhanden, dagegen Kopfschmerzen, Parästhesien und Schmerzen in den Gliedern. Fünf Monate vor dem Tode Sehstörung in der Form einer Erblindung und partielle Lähmung des N. oculomotorius.

b) Bei Lokalisation des raumbeschränkenden Moments über beiden Rindencentren.

§ 526. Wir beobachteten folgenden auch in anderer Hinsicht interessanten Fall:

Ein 27jähriger Kaufmann klagte seit 6 Wochen über hochgradige Schwäche beider Hände und Finger, so dass er nicht mehr ordentlich schreiben konnte. Ferner hatte er seit ca. 1 Jahre folgende Anfälle: Beginn mit Schwindel, als „wenn er etwas getrunken hätte." Es wurde ihm dunkel vor den Augen. Er gab an „Knistern im Ohr und Kopf zu haben." Dann wurde der Hals so steif, dass er den Kopf nicht mehr bewegen konnte. Er vermochte zu sprechen, aber nicht zu schlucken. Im Nacken hatte er einen äusserst heftigen Schmerz. Während dieses Anfalles war das Gesicht blass. Sowie er sich hinlegte, trat rasch Besserung des Schmerzes ein. Patient litt schon als Kind an Migräne mit Erbrechen. Im 6. Lebensmonat soll er eine Gehirnentzündung gehabt haben. Später Zahnkrämpfe. Als Kind oft Bellhusten. Eltern litten an Migräne.

Status praesens: Hochgradige Abschwächung des Händedrucks beiderseits. Die Spatia interossea waren eingefallen; Thenar beiderseits noch gut erhalten. Die Tastempfindung erhalten; Temperatur- und Schmerzempfindung waren an beiden Händen herabgesetzt. Sehnenreflexe sämtlich vorhanden. Gang etwas unsicher. Rechte Pupille weiter als die linke; Gesichtsfeld beiderseits eingeschränkt.

Patient ging nach Oeynhausen und kam nach 2 Monaten gebessert zurück. Die Schmerzanfälle im Nacken hatten nachgelassen. Die Hände waren etwas beweglicher geworden.

2 Monate darauf stellten sich heftige Kopf- und Nackenschmerzen ein. Hie und da sah er plötzlich nichts mehr. Für mehrere Minuten war Alles wie in einen Nebel getaucht. Erbrechen trat manchmal des Morgens auf.

Die Untersuchung ergab nunmehr eine doppelseitige Stauungspapille. Der Befund an den Händen war derselbe. Eine Gesichtsfeldaufnahme war unmöglich. Einige Tage nach dieser Untersuchung trat plötzlich eine Ohnmacht ein, als er sich wiederholt hatte, sah er nichts mehr. Kurz darauf trat Koma und dann der Exitus letalis ein.

Die Sektion ergab einen Tumor der linken Kleinhirnhemisphäre, der sich durch das Tentorium bis in beide Hinterhauptslappen erstreckte. Ferner fand sich eine Syringomyelie des Halsmarks. (Von der Familie war eine Untersuchung zu wissenschaftlichen Zwecken nicht gestattet worden, so dass wir genauere pathologisch-anatomische Tatsachen nicht mitteilen können.)

Die Erblindung ist in diesem Falle wohl mit Sicherheit auf die lokale Wirkung des Tumors auf die Sehcentren zurückzuführen.

Audry (1668) berichtet über einen Patienten, bei dem sich im Laufe eines Monats Ataxie der Unterextremitäten, Kopfschmerzen und eine derartige Verminderung des Sehvermögens herausgebildet hatte, dass er nicht mehr zu lesen vermochte. Kein ophthalmoskopischer Befund. Die Sektion, die sich nur auf die Schädelhöhle erstreckte, ergab beiderseitiges subdurales Hämatom über den Hinterhauptslappen.

3. Das Auftreten doppelseitiger Erblindung als Nachbarschaftssymptom der Tumoren.

§ 527. Unter Nachbarschaftssymptom (indirektes Herdsymptom) versteht man die Wirkung des Tumors auf die unmittelbar benachbarten Partien.

Hier kommt a) die direkte Kompression inbetracht z. B. hinsichtlich der doppelseitigen Sehstörung, wenn ein Tumor mit dem Sitze in der einen Fissura calcarina die Tendenz zeigt, das gegenüberliegende Sehcentrum durch zunehmendes Wachstum zu bedrängen. (Wie im Falle Bruns, siehe pag. 691.)

Auch kann die plötzliche Erblindung als Folge eines Druckes auf die beiden in der Nähe gelegenen primären Opticuscentren eintreten, wodurch eine Anämie und hochgradige Funktionsstörung in den beiden äusseren Kniehöckern gesetzt wird, wie in dem folgenden Falle von

Engel (1454). $4^1/_2$ Jahre nach einer luetischen Infektion trat bei einem 43jährigen Individuum Kopfschmerz, Schwindel usw. auf. Ein Jahr nachher ging plötzlich das Tastgefühl auf der rechten Körperhälfte und eine Stunde darauf der Geruch und Geschmack auf derselben Seite verloren. Wenige Tage später waren auch das Tastgefühl, der Geschmack und der Geruch auf der linken Seite verschwunden und es trat noch doppelseitige Taubheit und Erblindung hinzu. Der Tod erfolgte unter Konvulsionen, nachdem zuvor noch Pupillenerweiterung und Ptosis auf der rechten Seite beobachtet worden war.

Die Sektion ergab eine syphilitische Erkrankung der Basalarterien (Basilaris, Meningea media) und ein Gumma im Fornix, das die beiden Seitenventrikel und die Thalami optici einnahm.

Ferner durch Druck vom Kleinhirn aus wie im

Falle Schultze (1457): Einem 20jährigen Arbeiter war ein Holzklotz auf den Hinterkopf gefallen. Bewusstlosigkeit von 10 Minuten. 3 Tage lang Kopfschmerzen und Erbrechen. Dann ging er wieder an die Arbeit, litt aber viel an morgendlichem Kopfweh, häufig mit Erbrechen und Schwindel.

In der Folgezeit ziehendes und reissendes Gefühl im Nacken; ausserdem wöchentlich 3 4 mal Anfälle von kurzdauernder Bewusstlosigkeit. Vorher jedesmal Kopfschmerz und Schwindel. Der Gang wurde allmählig unsicher, und das Sehvermögen verschlechterte sich. Es machte sich Flimmern vor den Augen bemerkbar.

Bei der Untersuchung wurde konstatiert: Gang sehr unsicher, stark schwankend. Kopf in der Gegend des Occiput auf Beklopfen empfindlich, ebenso der oberste Halswirbel. Rechte Pupille grösser als die linke. Pupillenreaktion beiderseits gut. Hochgradiger Nystagmus bei Fixieren und besonders bei stärkeren Seitwärtsbewegungen der Bulbi. Gehör rechts etwas schlechter als links. Fibrilläre Zuckungen der Zunge. Unsicherheit bei Zielbewegungen der Hände und Füsse. Kurze Zeit später beiderseits Stauungspapille konstatiert: hierauf allgemeine Krämpfe mit Cyanose anscheinend ohne Bewusstseinsstörung. Linker Abducens schwächer wirkend als der rechte. An den folgenden Tagen täglich Erbrechen und heftige Kopfschmerzen; starkes Taumeln nach links. Abnahme des Sehvermögens rechts bis auf Finger in 2 Metern; es fehlt die nasale Hälfte des rechten Gesichtsfeldes. Das Gesichtsfeld des linken Auges ist normal. Einige Tage später Krampfanfall mit Hinfallen und Bewusstseinsverlust. Auch am linken Auge linksseitige Hemianopsie 3 Tage nach Konstatierung derselben völlige Amaurose; nur links wird noch der Lichtschein des Reflexes einer hellen Lampe wahrgenommen, der mit dem Reflektor direkt in das Auge geworfen wird. Beide Pupillen reagierten aber dabei noch unverändert gegen Licht.

Die Autopsie ergab ein Gliosarkom des Unterwurms, welches seitlich die Medulla oblongata umfasste. Es war mehr nach links in die Kleinhirnsphäre hineingewuchert, so dass es auf das rechte Occiput einen grösseren Druck nach oben ausgeübt hatte, was durch sichtbare stärkere Kompression des Hinterhauptgehirnes wenigstens am gehärteten Präparat nicht mehr nachweisbar war.

Schultze hebt als ein in symptomatischer Beziehung wichtiges Zeichen hervor, dass der Tumordruck durch das Tentorium hindurch vor dem Eintritt völliger Erblindung zunächst eine homonyme Hemianopsie erzeugt hatte, was an sich wahrscheinlich häufiger vorkomme, aber wegen der kurzen Dauer der Halbblindheit sich leicht der Beobachtung entziehen könne.

b) Bei manchen Geschwülsten kommt es zu einer Erweichung der benachbarten Partien, was man namentlich bei den scharf umschriebenen Geschwülsten beobachtet.

c) Manche Tumoren, speziell die infektiösen Formen wie die Tuberkel und das Gumma, bewirken echte Entzündung in der Umgebung, was in dem einen Falle zu tuberkulösen, in dem anderen zu syphil. Meningitiden führen kann.

d) Durch Tumoren werden nicht selten die Nachbarschaftsgebilde gezerrt. So können die an der Basis befindlichen Nerven in specie die Tractus opt., das Chiasma und der intrakranielle Teil des Opticus durch eine Geschwulst gedehnt werden. Ferner können die Gefässe an der Basis durch einen Tumor gezerrt, und dadurch Hirnnerven in Mitleidenschaft gezogen werden. Siehe die Fälle von Türk, Sachs und Liebrecht, Bd. III, pag. 76, Fig. 70, Sachs.

e) Auch kann durch Druck des vergrösserten Frontallappens auf das Chiasma und die intrakraniellen Sehnerven plötzliche Erblindung hervorgerufen werden.

So konstatierte Pitres (1463) zuerst Amblyopie und Daltonismus, dann nach zwei Tagen vollkommene Blindheit (eine ophthal. Untersuchung fehlt) bei einer Echinococcuscyste, welche zwischen Dura und Knochen gelegen, den rechten Frontallappen und die erste linke Stirnwindung verschoben und komprimiert hatte.

Bull (1456) sah einen 40jährigen Mann mit Herabsetzung des Sehvermögens seit 6 Monaten, welches sich zur vollständigen Amaurose steigerte. Die Pupillen waren weit und reaktionslos. Geruch und Gehör normal; sonst keine motorischen oder sensiblen Störungen. Tod durch Pneumonie.

Sektion: Neuroretinitis und Atrophia optic. Unter den Vorderlappen in der Mittellinie ein kugeliges, orangegrosses Sarkom, welches vom Foramen coecum bis zu den Proc. clinoid. post. reichte und seitlich auf den grossen Keilbeinflügeln und den Part. orbitales des Stirnbeins lag. Die Nervi optici und olfactorii und deren Bulbi waren ganz platt gedrückt. Im Pons eine Infiltration mit einer dem Tumor ähnlichen Masse.

Lanceraux (1455) berichtet folgenden Fall: Bei einem Manne, der vor 8 Jahren sich einen Schanker zugezogen und in der letzten Zeit an kompleter Amaurose, epilept. Anfällen mit Kontraktion und Parese des linken Beines und Armes gelitten, ergab die Sektion im rechten vorderen Stirnlappen eine seröse Cyste, welche das Chiasma und den Sehnerven zu einem geraden dünnen, grauen bandartigen Streifen komprimiert hatte.

Pianetta (1500) hebt hervor, dass die Tumoren des Stirnlappens je nach ihrem Sitze verschiedene Symptome machen müssen. Jedenfalls berechtige

der Symptomenkomplex: Erblindung, Stauungspapille, Geruchslähmung und Stumpfsinn zu dieser Diagnose.

Er diagnostizierte einen Tumor der Stirnlappen bei einer Patientin, die folgende Symptome zeigte:

Sehschwäche, und in zwei Monaten vollständige Amaurose neben stetem, drückendem Kopfschmerz, Parese aller Augenmuskeln und Ptosis, Mydriasis, reflektorische Pupillenstarre, Stauungspapillen, daneben Schwinden des Riechvermögens. Zugleich bildete sich ein Zustand von psychischem Stumpfsinn und eine katalepsieähnliche Starrheit der Muskeln aus. Es trat Gähnen, Schluchzen und vor dem Tode Erbrechen hinzu.

Die Sektion ergab ein teleangiektatisches Gliosarkom, welches sich in der Furche zwischen den beiden Stirnlappen, nahe an der basalen Partie derselben entwickelt hatte und sich in dieselben und besonders nach hinten und unten ausbreitete unter beträchtlichem, allgemeinem Hirndruck und örtlichem Druck auf den Olfactorius, das Corpus callosum, das Chiasma und die Muskelnerven des Auges.

4. Das Auftreten doppelseitiger Erblindung als Fernsymptom eines Tumors.

§ 528. Unter den Fernsymptomen eines Hirntumors versteht man solche Symptome, die von einer Stelle im Gehirn herrühren, welche weit vom Sitze der betreffenden Geschwulst entfernt liegen. Während in früherer Zeit die Lehre von den Fernsymptomen eine so grosse Rolle spielte, dass die Lokalisationslehre darunter leiden musste, steht heute letztere derartig im Vordergrunde, dass die Fernsymptome gegenwärtig nur für die Erklärung von einzelnen Symptomen einer beschränkten Anzahl von Fällen herangezogen werden. Siehe z. B. für die Ptosis Fall von Bruns bei einem Tumor des Stirnhirns mit Druck auf den Oculomotorius, pag. 446, Bd. I, Neur. des Auges.

So könnte auch ein Tumor im Stirnhirn zu einer Kompression der beiden Occipitallappen und somit zur Erblindung Veranlassung geben, etwa ebenso wie von Bruns (vergl. diesen Band pag. 691) beobachtet wurde, dass ein Tumor im Stirnhirn zur Kompression des Cerebellum geführt hat.

5. Die kombinierte Einwirkung der seither angeführten Momente.

§ 529. Was die Kombination der bisher angeführten Momente zur Herbeiführung der Erblindung betrifft, so spielen beinahe in jedem Falle mindestens zwei derselben eine Rolle, da bei jedem Tumor die Lokalsymptome mit Allgemeinsymptomen vergesellschaftet sind. Immerhin dürfte es sich behufs Verfeinerung der Diagnostik bei Hirntumoren sehr empfehlen, auf jedes der angeführten fünf Momente scharf zu achten, zu denen sich endlich 6. noch die Möglichkeit gesellt, dass die Zerfallsprodukte eines Tumors

z. B. eines metastatischen Karzinoms vielleicht auch eine Erblindung auf toxischer Basis bewirken könnten. Haben doch Oppenheim (1709) und Bettelheim (1710) Fälle von Carcinomatose veröffentlicht, deren scharf umschriebene Hirnsymptome keine Erklärung durch die Sektion fanden. Oppenheim deutete den negativen Befund dahin, dass es sich um eine auf dem Boden des Karzinoms entstandene toxische Herderkrankung des Gehirns gehandelt habe und zwar ohne anatomische Veränderung.

Die vorübergehenden Erblindungen bei Tumoren.

§ 530. Die anfallsweise auftretende und rasch vorübergehende Erblindung bei Gehirntumoren ist weit häufiger als man glaubt. Nach Hirschbergs (1458) Erfahrungen ist sie eine ziemlich regelmässige Begleiterin der Hirngeschwulst: „Es gehört einige Sorgfalt dazu, die flüchtige Erscheinung festzustellen. Bei einem Menschen, der noch feinste Schrift liest, und ein ganz gutes Gesichtsfeld besitzt, tritt plötzlich Stockblindheit ein ohne anderweitige Störungen. Sie dauert 1—2 Minuten oder weniger und wiederholt sich 6—8mal am Tage oder weit häufiger."

Wir fügen die Selbstbeobachtung eines sehr intelligenten mit doppelseitiger Stauungspapille behafteten tumorkranken Lehrers hier an: „Am Abend, in durch Gaslicht hell erleuchtetem Klassenraum beginnen die Augen sich plötzlich und ohne vorbereitende Erscheinungen zu verdunkeln. Ich trete zurück, um den Rücken zu stützen. Alsbald sehe ich nichts mehr. Das ganze Gesichtsfeld ist plötzlich weg; dunkel wie in der Nacht. Dabei empfinde ich weder Schwindel, noch Kopfschmerz. Absichtlich halte ich die Augen geöffnet. Die Schüler, junge Leute bis zu 20 Jahren, merken nichts. Nach 1—2 Minuten tritt an Stelle der vollständigen Dunkelheit ein Nebelschleier über das ganze Gesichtsfeld, welcher gleichfalls bald verfliegt. Die Erscheinung zeigte sich meines Erinnerns 2mal in einem Winter. Dauer 2—3 Minuten."

Nach Hirschberg bezieht man diese Anfälle auf vorübergehende Anschwellungen oder Anschoppungen der Geschwülste, wodurch zeitweise eine Verstärkung des Hirndrucks und, wegen der unnachgiebigen Schädelkapsel, Blutleere der Sehcentren bewirkt wird. Mitunter ist diese vorübergehende Erblindung ausserordentlich quälend für den Kranken durch Häufigkeit der Anfälle. Sie wiederholt sich den ganzen Tag hindurch fortwährend; das Gesichtsfeld schrumpft rasch zusammen bis auf einen Punkt und schwindet ganz, um gleich darauf sich wieder zu erweitern. Eine andere Abweichung von der gewöhnlichen Form ist die längere Dauer des Anfalls, der über eine halbe Stunde und selbst über mehrere Stunden sich hinzieht.

So berichtet G. Gowers (1464) über folgenden Fall: Ein 30jähriger Mann, bis dahin gesund, hatte eines Morgens eine Lichterscheinung, wie wenn er eine polierte Platte sähe. Zugleich fühlte er sich schwindlig und hatte Schmerzen in den Augen. Von da ab fast täglich Anfälle folgender Art. Ein heftiger Schmerz strahlte vom Hinterhaupt nach den Augen und der Nase aus. Wenn er dabei auf der Strasse ist, scheint der Weg immer enger

und enger zu werden. Das Sehvermögen nimmt zugleich ab, und er weiss kaum, wo er geht und muss mit dem Stocke tasten. Der Verlust des Sehvermögens ist nicht vollständig; er kann nur gerade vor sich hinsehen, nicht auf die Seite, im allgemeinen aber besser nach rechts, als nach links. Nach 2 Monaten hatte er im Beginn der Anfälle, wenn das Gesicht schwand, ein Lichtflackern in den Augen, „gleich einer goldenen Schlange", welche sich nach allen Richtungen sehr rasch bewegte. Das Phänomen bestand auf beiden Augen, aber anscheinend auf dem linken stärker. Pupillen gleichweit. Sonst liess sich nichts nach weisen. Tod etwa 7 Monate nach Beginn der ersten Erscheinung, ohne dass eine wesentliche Änderung eingetreten wäre. Hemianopsie nicht sicher nachweisbar.

Sektion: Sarkomatöse Geschwulst in der rechten Hemisphäre, welche an der Konvexität die I. und II. Occipitalwindung und die hintere Hälfte des Lob. pariet. sup. et infer. einnahm, an der medialen Fläche den Cuneus und Praecuneus. Im Innern erstreckte sich die Geschwulst bis zur Decke des Ventrikels. Seh- und Streifenhügel erschienen normal.

Bruns (1465). Ein 35jähriger Mann zeigte Schwindelanfälle, psychische Erregbarkeit, beiderseitige Stauungspapille, rudimentäre rechtsseitige Hemianopsie, die später vollständig wurde, Anfälle von Benommenheit und Erbrechen, öfters rasch vorübergehende Erblindung, einmal verbunden mit einer rechtsseitigen Ptosis von 12 stündiger Dauer, sensorische Aphasie, Störungen der Sensibilität der rechten Körperhälfte.

Die Sektion ergab ein Sarkom der Dura, das fast die ganze linke obere Parietalwindung grubig vertieft, ihre Pia und den grössten Teil ihrer Rinde zum Druckschwund und ihre oberflächliche Markmassen zur Erweichung gebracht hate. Eine Kompression nnd Verschiebung der Nachbarteile hatte hauptsächlich nach hinten und hinten aussen stattgefunden. Die Dura war durchbrochen, und der hintere Teil des linken Scheitelbeins direkt an der Mittellinie und direkt an der Lambdanaht arrodiert.

Bruns hatte schon früher und gestützt auf jene vorerwähnte Beobachtung von Gowers und eine eigene, die Ansicht ausgesprochen, dass vielleicht bei Tumoren in den oder in der Nähe der Occipitallappen diese vorübergehenden Amaurosen besonders leicht vorkommen könnten und sich dann jedesmal aus dauernden Hemianopsien entwickelten. Denn ein Tumor, der so gelagert ist, dass er einen Hinterhauptslappen dauernd lädiert, kann auch bei leicht vorübergehendem, verstärktem Druck den andern angreifen. Bei dieser Entstehungsart der vorübergehenden Amaurosen würde dies Symptom dann also eine Mittelstellung zwischen den Lokal- und Allgemeinsymptomen einnehmen.

§ 531. Die nacheinander auftretende plötzliche Erblindung beider Augen bei Gehirntumoren.

Juler und Harrie (1459) beobachteten zwei Jahre nach der Entfernung eines Mammakarzinoms eine plötzliche Erblindung eines Auges ohne ophthal. Erscheinungen, woran sich Exophthalmus, sowie völlige Ophthalmoplegie zunächst des rechten Auges anschloss. Auf dem anderen Auge ganz der gleiche Verlauf.

Die Autopsie ergab ein metastatisches Karzinom des Keilbeinkörpers.

Aus dem uns vorliegenden Referate ist leider nicht zu ersehen, ob es sich um eine Metastase des Karzinoms im Opticus oder dessen Scheiden, eventuell in mikroskopisch nachweisbarer Form, oder um ein Weiterwachsen der Krebsmetastase im Keilbeinkörper nach den Sehnerven zu gehandelt habe. Wegen des successiven Auftretens der Erblindung auf dem rechten und dann erst auf dem linken Auge, möchten wir lediglich eine Vergrösserung des

Karzinoms des Keilbeinkörpers annehmen, welches durch rasches Wachstum den einen Opticus so schnell komprimiert und zerstört hatte, dass der Eintritt der Erblindung plötzlich erfolgte. Andererseits ist auch nicht ausgeschlossen, dass die Amblyopie des rechten Auges langsam zunahm und dann, wie so häufig, plötzlich durch Zufall entdeckt wurde. Beim Karzinom tritt jedenfalls nicht wie bei anderen Hirngeschwülsten (Gliom etc.) die Frage in Erwägung, ob nicht durch eine plötzliche Schwellung oder Blutung in die Geschwulst und davon abhängige Leitungsunterbrechung im Opticus die rasche Erblindung bewirkt worden sein möchte.

Aus dem Exophthalmus und der beiderseitigen Ophthalmoplegie ist zu schliessen, dass die Geschwulst beiderseits in die Fissura orbitalis sup. eingedrungen war (vergleiche Neurol. des Auges, Bd. I, pag. 317).

§ 532. Die beiden folgenden Beobachtungen, in welchen leider eine Sektion nicht gemacht worden war, stehen klinisch zwischen den Fällen plötzlich aufgetretener einseitiger Erblindung durch Tumoren und den plötzlich entstandenen doppelseitigen aus derselben Ursache, insofern hier plötzlich das eine Auge erblindete, nachdem schon temporale Hemianopsie auf dem Auge der anderen Seite bestanden hatte.

Benson (1460) beobachtete bei einem 38jährigen Manne während eines Zeitraumes von nahezu 3 Jahren die Erscheinungen einer Akromegalie, begleitet von Exophthalmus und ophthalm. sichtbarer Atrophie der Sehnerven. Funktionell fand sich auch ein centrales Skotom für Rot und Grün und wahrscheinlich auch eine temporale Farbenhemianopsie, später eine plötzliche Erblindung auf dem linken Auge, dann Besserung, ferner von schwankender Ausdehnung auf beiden Augen temporale Gesichtsfelddefekte, bald in der Form von Quadranten, bald als Hemianopsie. Patient starb angeblich an Influenza.

Boé (1461) schilderte einen Fall von rascher Erblindung auf einem und eine temporale Hemianopsie auf dem anderen Auge mit normaler Sehschärfe. Allmählich sank hier die Letztere auf $^1/_{10}$, und wurde das Gesichtsfeld mehr und mehr eingeschränkt. Eine nähere Ursache konnte nicht angegeben werden.

Armaignac (1462): beobachtete bei einem 23jährigen Manne eine unter heftigen Kopfschmerzen aufgetretene bitemporale Hemianopsie, die nach drei Wochen mit Blindheit endigte. Der Augenhintergrund soll normal gewesen sein.

Die plötzliche doppelseitige Erblindung bei Gehirnhämorrhagien.

Bezüglich der Pathogenese der Gehirnhämorrhagien im allgemeinen hatten wir uns bereits im Bd. I, pag. 358, § 159 genauer ausgelassen, und verweisen wir daher füglich auf jene Stelle.

Bei den durch Gehirnhämorrhagien bewirkten plötzlichen Amaurosen unterscheiden wir

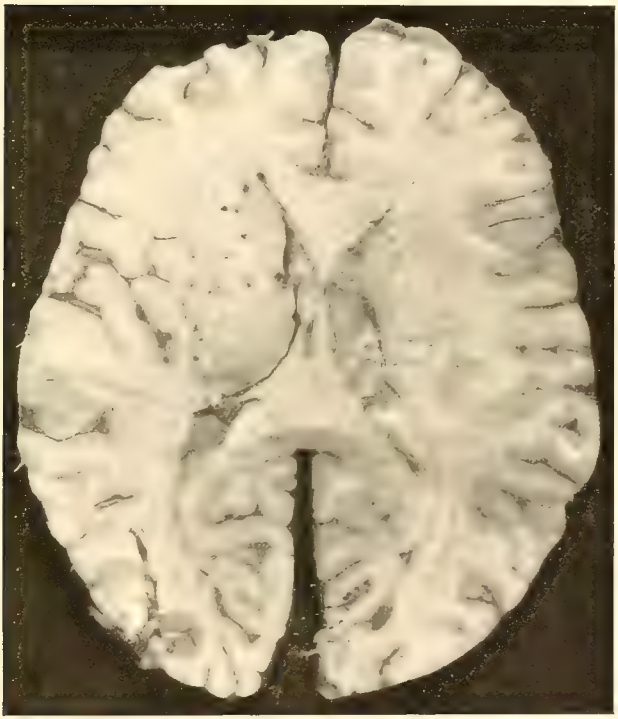

Doppelseitige plötzliche Erblindung nach Affektion beider Sehcentren.

Links Erweichungsherd der Rinde des Hinterhauptslappens mit zahlreichen kleinen Blutungen durchsetzt (indirekte linksseitige homonyme Hemianopsie). Rechts zahlreiche kleine Hämorrhagien in der Umgebung der Fissura calcarina (direkte linksseitige homonyme Hemianopsie).

1. diejenigen, welche auf intracerebrale Herde zurückzuführen sind;
2. diejenigen, welche durch basale Blutungen entstanden sind; und
3. solche, welche durch ein doppelseitiges Scheidenhämatom bedingt werden.

1. Durch intracerebrale Blutungen entstandene plötzliche Amaurose.

Die durch intracerebrale Blutungen entstandenen plötzlichen Amaurosen sind bezüglich der Sehstörung als doppelseitige homonyme Hemianopsien aufzufassen.

Dieselben trennen sich wieder in solche von dauerndem Bestande der Blindheit, und in Fälle, welche sich entweder zu inkompleter doppelseitiger oder zu linksseitiger oder rechtsseitiger homonymer Hemianopsie zurückbilden.

a) Plötzliche doppelseitige Erblindung von dauerndem Bestande.

§ 533. Es ist klar, dass gleichzeitig in beide Hinterhauptslappen erfolgte Apoplexien zu den grössten Seltenheiten gehören. Wir sind in der Lage, über einen derartigen Fall mit Sektionsbefund berichten zu können.

Eigene Beobachtung: C. P., 35jähriger Kutscher. Eltern und zwei Kinder gesund. Ein Bruder hustet. Patient war bis zum Jahre 1895 stets gesund. Damals leichte Hämoptoë; seitdem Husten und Auswurf.

Lag vom 19. I. bis 16. III. 1901 im Krankenhause Hamburg St. Georg wegen Hämoptoe und Tub. pulm. Dann wurde er wieder teilweise arbeitsfähig, bis die allmählich immer stärker werdende Kurzluftigkeit ihn abermals ins Krankenhaus führte. Blut im Sputum.

Stat. praesens: 27. X. 04. Höchstgradig cyanotischer Mensch. Sehr kurzluftig. Keine Kopfschmerzen, keine Nackenstarre. Da Blut im Sputum, wird Patient möglichst kurz untersucht. In den Lungen vorn rechts Dämpfung, starker Pektoralfremitus, Bronchialatmen, metallisch klingendes Rasseln. Vorne oben links spärliches Rasseln. Puls hoch, frequent, regulär. Kein Anasarka.

29. X. Stat. idem.

30. X. 04. Patient klagt seit heute morgen darüber, dass er auf beiden Augen erblindet sei. Die Erblindung soll plötzlich aufgetreten sein und zwar unmittelbar nach seinem Transport von der Aufnahmeabteilung in die Krankenstation. Bei der Prüfung ergibt sich völlige Blindheit. Die Pupillen weit, jedoch von prompter Reaktion. Die brechenden Medien ohne jede Trübung. Ophthalmoskopisch: Starke Füllung der Gefässe, allgemeine Cyanose des Augenhintergrundes, Rötung beider Papillen, aber keine Stauungspapillen.

31. X. 04. Exitus unter höchstgradiger Cyanose, ohne dass das Sehvermögen wiedergekehrt wäre.

Die Sektion ergab zahlreiche stecknadelkopfgrosse Blutungen in der rechten inneren Kapsel, im Nucleus caudatus, Thalamus opticus und im Linsenkern. Auf einem etwas höher angelegten Horizontalschnitt befanden sich etwa 50 hämorrhagische Punkte und Flecken. Im rechten Hinterhauptslappen, ca. 3 cm von der Spitze des Occipitallappens, fand sich eine fünfpfennigstückgrosse Erweichung der Rinde, die auch von kleinen Blutpunkten durchsetzt war.

Im linken Hinterhauptslappen waren 6 stecknadelkopfgrosse Blutungen in der Rinde der Fissura calcarina vorhanden. Vergl. nebenstehende Tafel.

Die mikroskopische Untersuchung steht noch aus und wird entweder in diesem oder im nächsten Bande an geeigneter Stelle nachgetragen werden. Wahrscheinlich handelt es sich um Hämorrhagien auf encephalitischer Grundlage, die aber makroskopisch grosse Ähnlichkeiten im vorliegenden Falle darboten mit Blutungen bei Schädelverletzungen.

Die doppelseitige Erblindung kann im vorliegenden Falle so erklärt werden, dass in der linken Hemisphäre die Rindenaffektion in der Fissura calcarina eine rechtsseitige Hemianopsie hervorgerufen hatte, zu der infolge der im rechten Hinterhauptslappen in der Nähe der Sehstrahlungen belegenen encephalitischen Affektion eine indirekte linksseitige Hemianopsie hinzugetreten war. Da bei einer Encephalitis stets eine Volumvermehrung der betreffenden Hirnsubstanz gefunden wird, so kann bei einer doppelseitigen Encephalitis der Hinterhauptslappen sehr leicht eine erhebliche Kompression der medianen Partien der Occipitallappen die Folge sein. Es leuchtet ein, dass hierdurch Funktionsstörungen in den Fissurae calcarinae zu wege gebracht werden, die als Erblindung klinisch sich kenntlich machen werden.

Ob der pag. 584, Bd. III erwähnte Fall von Nothnagel hierher gehört, bleibt dahingestellt.

b) Anfänglich doppelseitige Erblindung, welche sich zu inkompleter resp. nicht absoluter doppelseitiger Hemianopsie zurückbildete.

§ 534. Quaglino (1468) berichtet über folgenden Fall: Ein 54jähriger Mann erfährt einen apoplektischen Insult infolge von Herzleiden. Nach der Rückkehr des Bewusstseins ist vollständige Amaurose und Lähmung der linken Seite vorhanden. Die Hemiplegie verschwindet langsam, auch das Sehvermögen bessert sich allmählich. Nach einem Jahre war die Hemiplegie verschwunden. Damals war das Sehvermögen ausgezeichnet für alle Abstände, er las sehr gut auch kleine Schrift, und nach seiner Angabe würde er die Sperlinge am Gipfel der Bäume haben sehen können. Es bestand jedoch eine Undeutlichkeit des exzentrischen Sehens nach links (links inkompl. hom. Hemianopsie) und, was den Kranken besonders befremdete, war der Umstand, dass, seit er sich vom Krankenbette erhoben, alle Physiognomien ihm blass und farblos erschienen. In der Tat hatte er keine anderen Farbenunterschiede als schwarz und weiss.

c) Anfänglich doppelseitige plötzlich aufgetretene Erblindung, welche sich zu einer homonymen Hemianopsie zurückbildete.

§ 535. Gradly (1469) beobachtete eine an Influenza erkrankte 65jährige Frau, welche am dritten Tage der Erkrankung plötzlich erblindete. Später rechtsseitige Hemianopsie mit normaler Papille.

Die bald nach der anfänglichen Erblindung in diesem Falle hervorgetretene Hemianopsie beweist, dass der Erkrankungsherd seinen Sitz in den Sehstrahlungen wenigstens der einen Seite gehabt haben musste. Die anfänglich doppelseitige Erblindung könnte sich dann aus dem Umstande erklären, dass in der einen Hemisphäre die Sehstrahlungen durch eine Hämorrhagie oder hämorrhagische Encephalitis (wie im Fall C P, pag. 693) dauernd zerstört

worden waren (homonyme Hemianopsie von dauerndem Bestande), gleichzeitig oder sehr bald darauf aber auch eine Apoplexie in die andere Hemisphäre erfolgte, deren Herd den Sehstrahlungen nur benachbart lag. Als solche konnte er auch nur einen vorübergehenden Druck auf die intracerebralen optischen Bahnen ausüben und damit nur eine temporär bestehende homonyme Hemianopsie derjenigen Gesichtsfeldhälften bewirken, welche mit dieser Hemisphäre in Konnex stehen.

Aber noch von einem anderen Gesichtspunkte aus liesse sich die anfänglich doppelseitige Erblindung in der Beobachtung Gradlys erklären. Bei einer Anzahl apoplektiform entstandener Hemianopsien, bei welchen die Patienten das Bewusstsein nicht verloren hatten, wurde uns übereinstimmend die Angabe gemacht, dass unmittelbar mit dem Einsetzen des Insultes „Alles dunkel vor ihren Augen gewesen sei", und dass diese plötzliche höchstgradige Amblyopie resp. Erblindung durch mehrere Stunden angehalten habe, bis zur allmählichen Wiederkehr des Sehvermögens in hemianopischer Form nach der rechten oder linken Seite hin. Wir vermuten, dass bei derartigen Fällen die Apoplexie in den Cuneus nur einer Seite gesetzt worden war, wodurch derselbe, resp. die Oberfläche desselben plötzlich dermassen an Volumen zugenommen hatte, dass ein Druck auf das gegenüberliegende Sehcentrum ausgeübt werden musste. Durch diesen Druck sowohl, wie durch die von demselben bewirkte lokale Anämie wurde dann auch hier die Funktion so lange ausser Dienst gesetzt, d. h. auch von hier aus eine homonyme Hemianopsie erzeugt, bis sich die Druckverhältnisse wieder mehr reguliert hatten.

Eine derartige anfänglich aufgetretene doppelseitige Erblindung mit alsbaldiger Restitution je eines Paares homonymer Gesichtsfeldhälften könnte man alsdann für die Lokaldiagnose in dem Sinne verwerten, dass die Apoplexie wirklich in den Cuneus oder auf seine Oberfläche erfolgt wäre.

In der Beobachtung Jakobys (1470) erkrankte ein achtjähriges Kind während des Keuchhustens an heftigen Kopfschmerzen und Erbrechen. Ophthalmoskopische Veränderungen waren nicht vorhanden. Es wurde in ein dunkles Zimmer gebracht und hier drei Tage hindurch mit Eisumschlägen auf den Kopf behandelt. Während dieser drei Tage erblindete der Knabe völlig und blieb noch weitere fünf Tage im Hellen blind. Alsdann liess sich eine rechtsseitige Hemianopsie und dann eine völlige Restitution der Funktion konstatieren.

Die plötzlich aufgetretene doppelseitige Erblindung in diesem Falle erklärt sich entweder dadurch, dass ein gleichzeitig entstandenes Blutextravasat über beiden Sehcentren lag, sich aber auf der einen Seite schneller resorbierte wie auf der anderen, oder dass in jeder Hemisphäre die homonyme Hemianopsie als indirektes Herdsymptom gleichzeitig aufgetreten war, auf der einen Seite aber der Druck auf die Sehstrahlungen früher nachgelassen hatte als auf der anderen; oder dass überhaupt eine doppelseitige basale Hemianopsie hier vorgelegen hatte, bewirkt durch ein auf beiden Tractus gelagertes Blutextravasat, von dem der eine Tractus schneller befreit wurde als der andere.

d) Anscheinend plötzlich entstandene, doppelseitige, bleibende Erblindungen, welche einer bis dahin occult gebliebenen Hemianopsie durch Hinzutritt einer Blutung in die andere Hemisphäre ihr Auftreten verdanken.

§ 536. Chauffard (832) berichtet über folgenden einschlägigen Fall: Ein 74jähriger, an Arteriosklerose und chronischer Nephritis leidender Mann erwachte eines Morgens vollkommen erblindet. Mittelweite, aber träge reagierende Pupillen. Neuer Insult am Nachmittage, eingeleitet durch einen Schrei mit konsekutiven, stundenlang anhaltenden epileptischen Anfällen. Hemiplegie. Sensibilität normal. Tod im Koma. Sektion: Atherom der basalen Hirnarterien: Kleinhirn, Med. oblong., Pons, Vierhügel, Tract. opt., Chiasma, Sehnerven durchaus normal.

Im linken Grosshirn findet sich am hinteren äusseren Sehhügelwinkel, dicht an der Grenze des Hinterhirns ein alter ockerfarbener hämorrhagischer Herd, 1,5 cm lang, 1,0 cm breit; ein zweiter 3 cm langer, 2 cm hoher Herd, ebenfalls älteren Datums, befindet sich in der äusseren Kapsel. Rechts liegt ein frischer, 5 cm messender, taubeneigrosser Blutherd in der Spitze des Occipitallappens unter der zweiten und dritten Occipitalwindung und der hintersten Partie der Schläfenwindung. Vom Cuneus bleibt er durch eine etwa 1 cm dicke Schicht unversehrter Substanz getrennt, ist aber durch eine in der Mitte der zweiten Occipitalwindung befindliche Spalte nach aussen unter die Pia vorgedrungen. Innere Kapsel, Centralganglien, Centrum ovale intakt.

In diesem Falle waren auf beiden Hemisphären die Sehstrahlungen an verschiedenen Punkten getroffen, und zwar bestand auf der linken Seite am Beginne der Sehstrahlungen ein älterer Herd, welcher eine rechtsseitige homonyme komplete Hemianopsie hervorgerufen hatte, die jedoch nicht konstatiert worden war, weil die Hemianopsie ein Symptom darstellt, nach welchem überhaupt gesucht werden muss. Mit der Apoplexie in die rechten Sehstrahlungen wurde alsdann die doppelseitige Erblindung manifest.

§ 537. Zum besseren Verständnis der klinischen Erscheinungen dürfte es angezeigt sein, hier noch einmal kurz auf die anatomischen Verhältnisse der Blutversorgung des Gehirns und der in Betracht kommenden Teile desselben einzugehen.

Das Gehirn erhält sein Blut aus zwei Arteriengebieten, nämlich aus der Carotis und aus der Vertebralis. Die aus dem Zusammenfluss der Arteriae vertebrales entstehende Arteria basilaris entsendet die Arteriae cerebri posteriores, welche den grössten Teil der Hinterhauptslappen und den hinteren Abschnitt des Thalamus opticus versorgen. Wichtig für das Verständnis der hier in Rede stehenden Verhältnisse sind die aus der A. cerebr. post. entspringenden Aae. occipitales, aus welcher die Aa. fissurae parieto occipitalis, calcarina und cunei hervorkommen. Vergl. auch § 160 und § 161, Bd. I, pag. 359.

2. Plötzlich entstandene doppelseitige Erblindungen, welche auf basale Blutungen zurückzuführen sind.

§ 538. Wir hatten vorhin schon bei dem Falle Jakoby (vergl. d. B. pag. 695) rein theoretisch erwogen, ob die Erblindung durch eine auf beide Tractus optici drückende Blutung nicht hätte bedingt worden sein können. Diese

Fälle sind jedoch, wenn sie wirklich vorkommen sollten, als äusserst selten zu betrachten, da die Blutung dann wohl auch auf das Chiasma und die intrakraniellen Opticusstämme gleichzeitig ihren Einfluss ausüben möchte. Eine dahin gehörende Beobachtung mit Sektionsbefund konnten wir in der Literatur nicht auffinden. Vielleicht ist wegen der schliesslich übrig bleibenden Gesichtsfelddefekte die folgende Beobachtung hierher zu zählen. Nach einer plötzlich aufgetretenen Erblindung zeigte die perimetrische Untersuchung später auf beiden Augen einen Ausfall der oberen Gesichtsfeldhälfte und zwar ging rechts die Trennungslinie durch den Fixierpunkt, während sie auf dem linken Auge 8—12° oberhalb des letzteren lag.

Leider fehlt zu dieser Beobachtung der mikroskopische Befund.

Wiethe (1472) untersuchte einen plötzlich erblindeten 54jährigen Mann. Vor Monaten war er von einer Leiter 3 m hoch auf den Kopf gestürzt, hatte mehrtägige Bewusstlosigkeit und später häufiger auftretenden Kopfschmerzen. Zwei Monate darauf von Apoplexie und inzwischen beseitigter linksseitiger Hemiplegie befallen. Erblindung innerhalb 1½ Stunden bei der Arbeit. Auf der Jaegerschen Klinik wurde am Tage nach Eintritt der Erblindung, bei negativem Augenspiegelbefund, absolute Pupillenstarre, linksseitige Facialisparese, mit herabgesetzter Geschmacksempfindung links, sowie vergrösserte Herzdämpfung gefunden; dabei heftige Kopfschmerzen und Erbrechen. Nach Anwendung des Eisbeutels und Jodkali kehrte die Pupillenreaktion nach einigen Tagen vollkommen, die Sehschärfe aber unvollkommen — bis auf Finger in 18′ — wieder. Die Gesichtsfeldprüfung ergab beiderseits einen Ausfall der oberen Gesichtsfeldhälfte und zwar ging rechts die Trennungslinie durch den Fixationspunkt, während sie links 8—12° oberhalb des letzteren lag. Ausserdem zeigte sich nun auch assoziierte Lähmung nach oben. S blieb bis zu dem 9½ Monate später an einem eingeklemmten Bruche erfolgten Tode unverändert erhalten.

Die Sektion ergab: Atherom der Arterien an der Hirnbasis, ältere apoplektische Herde im linken Scheitellappen und im rechten Schläfenlappen, im linken Sehhügel und im rechten Linsenkern, sowie im vorderen rechten Hirnlappen. In der Rinde des rechten Sulcus olfactorius Pachymeningitis chronica.

Nach den Erfahrungen, welche wir bei den Schädelbasisfrakturen zu machen pflegen, ist es jedenfalls gerechtfertigt, plötzliche Erblindungen bei basalen Blutungen auch auf ein Scheidenhämatom der Sehnerven zurückzuführen. Dies wäre um so mehr in Erwägung zu ziehen, wenn eine Restitution des Sehvermögens erfolgt, ohne dass dabei Gesichtsfelddefekte mit hemianopischem Charakter hervortreten. Man würde demnach an ein Scheidenhämatom zu denken haben, wenn die Erblindung auf dem einen Auge länger andauert, als auf dem anderen, ferner wenn Gesichtsfelddefekte in der Form von Erkrankungen des Sehnerven hervortreten. Eine Restitutio in integrum des Sehvermögens könnte eben so gut bei Scheidenhämatom beobachtet werden, wie bei oberflächlichen Blutungen auf die beiden Sehcentren.

Dass überhaupt Scheidenhämatome bei Gehirnhämorrhagien beobachtet werden, beweisen folgende Tatsachen:

Bouveret (1473) beobachtete bei einer 50jährigen Frau, die komatös in das Krankenhaus gebracht worden war, Polyurie, Albuminurie, Glykosurie, Pupillenstarre und rechtsseitige Pupillenerweiterung, Ödem der Papillen und kleine retinale Blutungen. Die Sektion erwies einen starken Bluterguss an der Hirnbasis, Füllung der Ventrikel mit Blut, in der rechten Hirnhemisphäre einen Bluterguss in die inneren Kapsel, der nach dem Seiten-

ventrikel durchgebrochen war und bis in das Stirnhirn vordrang, wo er ebenfalls durchbrach und hier die Basis des Gehirns erreichte. Das Neurilemm und die Fasern des rechten Nervus opticus waren mit Blut imbibiert, zwischen linkem Sehnerv und seinen Scheiden war ein grosser Bluterguss vorhanden. Auch die anderen basalen Hirnnerven zeigten Blutansammlungen in ihren Nervenscheiden.

Michel (1557) erwähnt eines mächtigen Blutergusses in den Thalamus opticus und in das Corpus striatum mit Durchbruch durch den Gehirnmantel in der Gegend des Scheitellappens, Senkung an die Basis cerebri und Eindringen in beide Sehnervenscheiden. Die mikroskopische Untersuchung der Papillen, sowie eine Untersuchung des Augenhintergrundes fehlt leider.

Pristley Smith (1474) teilt einen Fall von Gehirnblutung mit, welche sich in die Nervenscheide des Opticus hinein erstreckte, ohne dass sich während des Lebens etwas davon ophthalmoskopisch feststellen liess.

Remak (1475) erwähnt einen Fall von Scheidenhämatom bei einem 56jährigen Individuum, welches im apoplektischen Koma starb. Ophthalmoskopisch fand sich eine beiderseitige Stauungspapille mit ausgedehnten Blutungen, rechts hochgradiger. Bei der Sektion ergab sich ein mächtiger Erguss geronnenen Blutes in dem rechten Seitenventrikel, zugleich eine geringere Blutmenge in dem III. und IV. Ventrikel. Der Bluterguss hatte etwa in der Gegend des Schwanzkerns seinen Ursprung genommen und war sowohl nach dem Seitenventrikel als durch den Pedunculus nach dem rechten Tractus opticus hindurchgebrochen, da an der unteren Fläche des Pedunculus eine hämorrhagische Stelle sich fand, die direkt an den Tractus angrenzte. Der rechte N. opticus fand sich in seinem orbitalen Teile in einen blauroten Strang verwandelt, bei dem linken war dies in geringerer Weise der Fall. Mikroskopisch wurde ein Bluterguss in die Scheidenräume des Opticus nachgewiesen, sowie Lymphstauung und Kernvermehrung in der Papille und in der äusseren Zwischenschicht der Netzhaut, wie auch in dem Stück des Opticus unmittelbar hinter dem Auge bis etwa zum Austritt der Centralgefässe; ferner Kapillarhyperämie und kapilläre Blutungen in der Papille, gröbere in einem grossen Bereiche der Netzhaut.

Bei den folgenden Fällen trat die Scheidenblutung durch ein geplatztes Aneurysma auf. So in der Beobachtung von

Bellamy (1476): Aneurysma der Arteria communicans anterior. Ruptur. Meningealblutung gefolgt von Neuritis optica. 51jähriger Mann, plötzlicher Anfall, Blutung auch innerhalb der Sehnervenscheiden, daher Neuritis optica.

In den folgenden Fällen erfolgte die Blutung aus einem in der Sylvischen Spalte gelegenen Aneurysma gleichzeitig in den Subduralraum und in das Gehirn hinein.

Mackenzie (1554) berichtet in seinem Lehrbuch der Augenkrankheiten von einem haselnussgrossen Aneurysma ungefähr an der Ursprungsstelle der rechten Art. fossae sylvii,

Samt (1555) von einem kirschgrossen an der linken Art. fossae sylvii,

Fürstner (1556) von einem kirschkerngrossen an der Teilungsstelle der linken Carotis interna in die Art. fossae sylvii und die Art. corp. callosi. Neben dem beträchtlichen Bluterguss an der Hirnbasis und dem Scheidenhämatom, das bei Mackenzie nur rechtsseitig, bei Samt vorwiegend rechtsseitig, bei Fürstner auf beiden Seiten gleich ausgebildet war, fanden sich ausgedehnte Blutungen teils in den Schläfen- und Stirnlappen, teils in den Stammganglien des Gehirns mit zweimaliger Beteiligung des betreffenden Seitenventrikels.

Das Gemeinsame dieser Fälle ist der Durchbruch der Blutung auf die Schädelbasis und die Weiterverbreitung des Blutergusses von hier aus in die Scheidenräume des Opticus. Uhthoff (1167) nimmt an, dass starke Blutergüsse, welche den Scheidenraum ganz ausfüllen und stark erweitern, fast

nur in der Weise bei Gehirnhämorrhagien zustande kommen, dass das Blut von der Gehirnbasis aus direkt in den Scheidenraum eintrete. Somit setze ein ausgesprochenes Hämatom des Sehnerven einen Bluterguss auch an der Schädelbasis voraus. Jedenfalls sei ein stärkeres Sehnervenscheidenhämatom ohne komplizierende Gehirnblutung, speziell an der Schädelbasis, als sehr seltenes Vorkommnis anzusehen und werde nur da gelegentlich zur Beobachtung kommen, wo auf Grund eines Allgemeinleidens (Nephritis, Skorbut, Hämophilie, Anämie) schon die Prädisposition zu Blutungen in den verschiedensten Körperorganen vorhanden sei.

So z. B. beobachtete Freud (1477) bei einem mit Skorbut behafteten 16jährigen Kranken eine konjugierte Deviation der Augen nach links, linksseitige Ptosis und rechtsseitigen Nystagmus. Ophthalmoskopisch fanden sich weissliche Flecken über die ganze Netzhaut zerstreut, ferner dunkelschwarzrote, flächenhafte und zahlreiche frische kapilläre Blutungen als Punkte und Striche. Die Konturen der Papille waren nicht sichtbar.

Die Autopsie zeigte Blutungen in den Subduralraum des Gehirns, blutige Suffundierung der inneren Gehirnhäute. In der linken stark geschwellten Hemisphäre kapilläre und erbsengrosse Extravasate im unteren Scheitelläppchen, die Windungen an der Basalfläche stark abgeplattet, der linke Oculomotorius komprimiert. Die Scheiden beider Sehnerven von Blutungen durchsetzt, die Retina am linken Auge fast in ganzer Ausdehnung von einer dünnen Schicht Blutes grösstenteils abgelöst, der Glaskörper von Blut durchsetzt. Am rechten Auge nur kleinere Blutungen unter der Netzhaut.

Nicht selten wird, wie wir später bei den Sehstörungen nach Schädeltraumen noch genauer erfahren werden, bei Scheidenhämatom auch Stauungspapille gefunden.

Auch bei dem Hämatom der Dura mater wird Scheidenhämatom mit Stauungspapille beobachtet. So in einem Falle von Manz (1560), wo der Subvaginalraum beider Seiten teils flüssiges, teils geronnenes Blut enthielt, welches in Anbetracht der geringen sonstigen Veränderungen der Venen jedenfalls von der Schädelhöhle aus eingetrieben sein musste.

In einer kurzen Anmerkung weist Förster (Graefe-Saemisch VII) auf eine ähnliche Beobachtung hin, die Wernicke gemacht haben soll.

In den beiden von Remak herangezogenen Fällen, in denen das Scheidenhämatom und dementsprechend die Stauungspapille mehr zu einseitiger Ausbildung gekommen war, befand sich die hemiplegische Lähmung, wie leicht begreiflich, auf der entgegengesetzten Körperhälfte. Dem apoplektischen Insult gingen immer Vorläufer voraus, und der Verlauf gestaltete sich im ganzen durchaus nicht akut, so dass man eine Stauungspapille längere Zeit vor dem Tode beobachten konnte.

Das Moment, dem das Zustandekommen der Stauungspapille hier vorwiegend zuzuschreiben sei, dürfte nach Remak (1475) unmöglich in der Drucksteigerung im Schädel gesucht werden, da diese, wie auch Nothnagel (1558) betont, allzu schnell vorüber gehe, resp. zum Tode führe. Ihre Bedeutung liege nur darin, dass unter ihrer Mitwirkung das Blut in den Scheidenraum eindringen könne. In dem Auftreten des Scheidenhämatoms sei aber schliesslich die letzte Ursache der Stauungspapille zu suchen, welche Auffassung schon von Knapp und Berlin gehegt worden war. Beide nehmen eine

Kompression der Centralgefässe des Sehnerven bei ihrem Durchtritt durch den Intervaginalraum an, indem das hier angesammelte und teilweise geronnene Blut unter dem Druck der gedehnten Scheiden stehe und diesen auf die Wandungen der Centralgefässe übertrage. So müsse es zu einer arteriellen Anämie neben venöser Hyperämie kommen. Eine weitere Ursache des Auftretens der Stauungspapille sei wohl in der mehr oder minder vollkommenen Unterbrechung des Lymphrückflusses aus dem Auge durch die Sehnervenscheiden in den Subduralraum des Schädels gegeben. Diese Störung der Lymphcirkulation, welche ebenfalls durch das Scheidenhämatom veranlasst werde, manifestiere sich in dem Ödem der Retina, der Papille und der lymphehaltigen ampullenförmigen Erweiterung des Intervaginalraums dicht am Bulbus, Erscheinungen, die infolge der Obturation des Scheidenraums mit geronnenem Blute ja nicht auf Verdrängung der Lymphe aus dem Schädel in den Scheidenraum zurückgeführt werden könnten. Das Zusammenwirken der Lymphstauung demnach mit der Kompression der Centralgefässe als für die Entstehung einer Stauungspapille erforderlich vorausgesetzt, könne man sich nach Remak das Fehlen der letzteren in dem Falle Priestley-Smith (1474) vielleicht dadurch erklären, dass einer jener beiden Faktoren in ungenügender Weise zur Geltung gekommen sei, z. B. dass die Zirkulation der Lymphe infolge noch nicht eingetretenen Gerinnens des Blutes fortbestanden habe.

Wir werden noch einmal bei den Erblindungen nach Schädelbasisfrakturen genauer auf diese Verhältnisse zurückkommen.

Demgegenüber möchten wir nun hier hervorheben, dass uns das Auftreten von Stauungspapille nach intrakraniellen Blutungen geradezu beweisend für ihre Abhängigkeit von der Vermehrung des Drucks in der Schädelhöhle erscheint.

§ 539. Bezüglich der Frage, an welcher Stelle der Sehbahnen ein apoplektischer Herd oder mehrere die plötzlich Erblindung bewirkt haben möchten, müssen wir das Verhalten der Pupillen, den Augenspiegelbefund und die zugleich mit der Erblindung aufgetretenen anderweitigen Symptome in Betracht ziehen.

Über die diagnostische Bedeutung des Pupillenreflexes bei den Herderkrankungen des Gehirns hatten wir uns pag. 584, § 428 u. ff. weiter verbreitet.

Was den ophthalmoskopischen Befund bei Gehirnhämorrhagien anbelangt, so wird derselbe mit Ausnahme derjenigen Fälle, bei welchen atheromatöse Gefässveränderungen und Blutungen in der Netzhaut vorliegen, oder eine Retinitis albuminurica eventuell zu konstatieren wäre, sonst normal gefunden. Wir erinnern uns nur eines Falles einer Apoplexie in den Parietallappen, bei welchem in vivo eine Stauungspapille konstatiert wurde. Uhthoff (1130) hat bei 160 Fällen von Hirnhämorrhagie resp. Thrombose und Embolie der Hirnarterien nur einmal eine doppelseitige prominente Stauungspapille beobachten können in einem Falle, bei welchem die Sektion neben der Hämorrhagie noch eine chronische Nephritis

erkennen liess. Ob in dem von uns beobachteten Falle eine Nephritis bestanden hatte, ist uns nicht mehr erinnerlich. Gerade auf die Kombination mit Nephritis haben wir aber in diesen Fällen besonders zu achten, weil diese Krankheit schon allein das Bild der typischen prominenten Stauungspapille hervorrufen kann.

Kooykher (1497, Fall 6) teilt folgenden Fall mit: 40jähriger Mann. Paralyse der linken Extremitäten nach vorausgegangener Kontraktur. Deviation der Augen nach rechts und des Kopfes nach links, leichte Neuritis optica. Autopsie: In dem Centrum semiovale der rechten Hemisphäre ein Blutgerinnsel, 1 cm oberhalb des Corp. callosum und 4 cm von der Incisura longitud. cerebri gelegen. Zugleich war der vordere und obere Teil des Nucleus caudatus und auch die Capsula interna teilweise zerstört.

Angelucci (1498, Fall 1): Apoplektischer Herd in der rechten Centralfurche. Es bestanden sieben Jahre hindurch zeitweise Konvulsionen auf der linken Körperseite, später ebenda verschiedene Paresen und Kontraktur des Armes und zuletzt, wahrscheinlich infolge erneuter Blutung Lähmung beider Recti externi, schnelle Abnahme der Sehkraft und Stauungspapille.

Bei der von Tansini ausgeführten Trepanation wurde an genannter Stelle ein verfärbter Herd gefunden und mit dem Löffel entfernt. Die Sehschärfe besserte sich, die Stauungspapille, Konvulsionen etc. schwanden, doch wurden die Papille atrophisch, die Arme gelähmt, das Bein paretisch.

Remak erwähnt (l. c.): H. Jackson habe in einer grösseren Arbeit über zwei Fälle von Hirnapoplexie berichtet, von denen die eine in den Stirn-, die andere in den Schläfenlappen erfolgt und von Stauungspapille begleitet gewesen seien. Über ein eventuelles Scheidenhämatom wird nichts berichtet.

Ausserdem muss dabei folgendes beachtet werden. Wenn Bristowe (1499) meint, dass die bei dem folgenden Falle aufgetretene Blutung in die grossen Gehirnganglien der linken Seite die Papillo-Retinitis und die Netzhautblutungen beider Augen verursacht hätten, so muss dem gegenübergehalten werden, dass die genannten Störungen auch durch die gleichen Gefässveränderungen des Gehirns, wie der Netzhaut bedingt worden sein konnten.

Ein 50jähriger Mensch wurde von rechtsseitiger Hemiplegie und Hemianästhesie betroffen. Zehn Tage nach dem ersten Anfalle trat Zunahme der Bewusstlosigkeit, leichte Kontraktur im rechten Arm und Drehung von Kopf und Augen nach links auf. Ungefähr drei Wochen später fand Nettleship auf beiden Augen eine ausgesprochene Stauungspapille mit Blutungen. Nach ferneren zwei Wochen trat erst der Tod ein. Bei der Sektion fand sich ein taubeneigrosser Bluterguss im linken Thalamus opticus mit Durchbruch durch den hinteren Teil der inneren Kapsel in den Schläfenlappen und in den Linsenkern.

Ist Stauungspapille vorhanden, resp. kommt dieselbe bald nach der Erblindung zur Entwickelung, und ist dabei die Pupillenreaktion auf Licht erloschen, dann ist das Vorhandensein eines Scheidenhämatoms zwar wahrscheinlich, aber nicht mit Sicherheit erwiesen.

Noch mehr Wahrscheinlichkeit gewinnt die Annahme eines Scheidenhämatoms, wenn die Stauungspapille nur einseitig oder auf der einen Seite mehr ausgeprägt ist, als auf der anderen. In sieben von Remak (1475) mitgeteilten Krankengeschichten wird wenigstens ausdrücklich das einseitige Vorkommen oder die einseitig stärkere Entwickelung des Scheidenhämatoms und der Stauungspapille betont.

Ob die beiden folgenden Beobachtungen von Knapp (1496) hierher zu rechnen sind, muss bei mangelndem Sektionsbefunde dahingestellt bleiben.

Derselbe beobachtete einen Fall von plötzlicher Erblindung mit Stauungspapille und unbeweglichen Pupillen bei einem 40jährigen Manne ohne nachweisbare Ursache mit Ausgang in Atrophie.

In einem anderen Falle bestanden die gleichen Erscheinungen bei einem 11jährigen Mädchen mit vollkommener Wiederherstellung des Sehvermögens.

Ein normaler Augenspiegelbefund spricht nicht gegen das Vorhandensein eines Scheidenhämatoms, wie wir dies bei der Betrachtung über die Erblindungen nach Schädeltraumen näher zu erörtern haben werden. Denn bei Scheidenhämatomen wird auch sehr häufig ein normaler Augenspiegelbefund beobachtet.

Was die begleitenden Symptome anbelangt, so spricht das Fehlen jeglicher motorischer, sensibler und aphasischer, gleichzeitig mit der Erblindung aufgetretener Erscheinungen nur dann mit einer gewissen Wahrscheinlichkeit für ein Scheidenhämatom, wenn die Pupillenreaktion auf Licht erloschen oder doch hochgradig beeinträchtigt ist. Denn korrespondierende Herde in beiden Hinterhauptslappen pflegen sehr häufig ohne sonstige cerebrale Herderscheinungen aufzutreten. Dann ist aber durchgängig die Pupillenreaktion auf Licht auch erhalten.

Hinsichtlich der Prognose bezüglich des Sehvermögens ist selbstverständlich Zurückhaltung geboten. Mit der Wahrscheinlichkeit eines Scheidenhämatoms gewinnt auch die Aussicht auf eine Restitutio in integrum an Boden, wie umgekehrt die volle Wiederherstellung des Sehvermögens bei einem einschlägigen Falle als ursächliches Moment ein Scheidenhämatoms in den Vordergrund stellt. Dass anfängliche Erblindung bei intracerebralen Herden sich zu doppelseitiger inkompleter oder zu einfacher homonymer Hemianopsie zurückbilden kann, wurde bereits eingangs hervorgehoben.

Plötzliche doppelseitige Erblindung infolge von Embolie der Gehirngefässe.

§ 540. Ebenso wie bei den Fällen von intracerebraler Apoplexie ist die plötzlich entstandene Amaurose bei den Gehirnembolien auf eine doppelseitige homonyme Hemianopsie zurückzuführen.

Was symptomatologisch den Unterschied der Apoplexie und Encephalomalacie durch Embolie oder Thrombose betrifft, so ist die Bewusstlosigkeit bei der Apoplexie am tiefsten; bei der Embolie ist sie meist auch vorhanden, jedoch dauert sie nicht lange und ist nicht so tief; bei der Thrombose kann sie häufig fehlen, oder sie ist nur eine ganz oberflächliche.

Ein weiterer Unterschied dieser 3 Hirnaffektionen kann betreffs der Vorläufererscheinungen konstatiert werden.

Die am längsten dauernden Vorboten weist die Thrombose auf infolge der Erkrankung der Hirnarterien: Kopfschmerz, Abnahme der geistigen Fähigkeiten, Schwindel und vor allem Störungen des Gedächtnisses.

Bei der Apoplexie beobachtet man recht häufig nach unseren Erfahrungen Netzhautblutungen und Schwindelzustände als Vorboten.

Am plötzlichsten tritt die Embolie ein und zwar ohne voraufgehende Symptome von seiten des Gehirns. Dagegen ist es öfter schon beobachtet worden, dass in den Nieren, oder in der A. centralis retinae als Vorbote eine Embolisierung stattgefunden hatte. Vergl. § 507, pag. 651.

Bei der Verstopfung der A. profunda cerebri tritt als konstantestes Ausfallssymptom eine Hemianopsie ein, die oft mit einer Hemianästhesie verknüpft ist.

a) Fälle mit Sektionsbefund.

§ 541. In der folgenden Beobachtung hatte eine septische Embolie je einen Abszess in dem Hinterhauptslappen hervorgerufen, ohne Begleitung sonstiger Herdsymptome.

Heinersdorff (1562): Der Patient litt an einer Periostitis am Vorderarm, die unter Jodgebrauch verschwand, verlor dann unter Fieber und Kopfschmerz rapide seine Sehkraft und musste an einem Leistenabszess operiert werden. Er starb nach erfolgter Abszessspaltung im Koma.

Die Sektion ergab abgesehen von chronischer Lungenverdichtung einen kleinen Abszess im rechten Leberlappen, stark abgeplattete Gyri, grüneitrige Massen an der Gehirnbasis und den Seitenventrikeln und je eine grosse Abszesshöhle in beiden Hinterhauptslappen.

Die beiden folgenden Beobachtungen betreffen Fälle von aseptischer Embolie.

v. Monakow (1563): Ein 50jähriger, bisher gesunder Bahnwärter, erkrankte im November 1899 fieberhaft mit Schmerzen im Hinterkopf, Erbrechen, Reizbarkeit usw. (Influenza) und erblindete sieben Tage später völlig nach kurzem Bewusstseinsverlust und Krämpfen.

Bei normalem Augenhintergrunde bestand komplete doppelseitige Hemianopsie. Centrales Sehen erloschen. Normale Pupillenreaktion, amnestische Aphasie, keine Extremitätenlähmungen und artikulatorische Störungen, allgemeine Apathie, Unfähigkeit, sich räumlich und zeitlich zu orientieren. In seiner Vorstellung erscheinen ihm alle Objekte schwarz.

Nach dreimonatlicher Krankheitsdauer erlag Patient einer Apoplexie.

Die Sektion ergab beiderseits ziemlich symmetrisch ältere demarkierte Rindenerweichungen im Gebiete der Fissura calcarina, des Gyrus lingualis und teilweise auch des Gyrus occipito-temporalis, links mehr wie rechts, die durch Embolie bedingt waren.

Bouveret (1564) beschreibt einen Fall von plötzlicher totaler Erblindung ohne sonstige Erscheinungen von Lähmungen, veranlasst durch eine nur wenige Tage vor dem Tode des Patienten eingetretene Embolie der beiden hinteren Gehirnarterien und dadurch bedingte Erweichungsherde im Gebiete des rechten und linken Hinterhauptslappens von beträchtlicher Ausdehnung, ohne Erweichung der darunter gelegenen weissen Substanz. Die übrigen Gehirnteile zeigten keinerlei Veränderung mit Ausnahme eines wohl erst kurz vor dem Tode eingetretenen Ödems.

Ein 73jähriger, vorher ganz gesunder Wärter wurde unter den Erscheinungen eines apoplektiformen Anfalles plötzlich blind. Beide Pupillen mittelweit, nur mässig auf Licht reagierend. Patient war nicht aphasisch, aber gänzlich desorientiert. Ophthalmosk. nichts besonders. Nur sub finem vitae geringe linksseitige Parese und Kontraktur. Augenbewegungen normal.

Sektion: Beide Art. cerebr. post. etwas atheromatös und durch rote Gerinnsel thrombosiert; beiderseits im Occipitalhirn Erweichungsherde: links fast der ganze Cuneus und zwei Drittel der ersten und zweiten Temporooccipitalwindung (Rinde und Mark) ergriffen; an der konvexen Fläche des Gehirns nimmt die Erweichung nur einen kleinen Raum ein. Rechts ist der Erweichungsherd noch ausgedehnter. Es sind ergriffen: Cuneus, die zwei hinteren Drittel der 1. und 2. Temporo-Occipitalwindung, konvexe Fläche nur wenig affiziert. Die Erweichung dringt bis zum Seitenventrikel vor. Das ganze übrige Hirn intakt. Erweichte Cruormassen im linken Vorhof und der Spitze des hypertrophischen linken Ventrikels; ausserdem bestand eine chronische interstitielle Nephritis.

Im folgenden Falle wurde zwar eine Sektion gemacht, jedoch erklärte dieselbe nicht die klinischen Symptome.

Perkowski (1641) beobachtete eine plötzliche Amaurose, 4 Wochen nach einer Oberschenkelamputation, mit starken Kopfschmerzen, Erweiterung der Pupillen und Strabismus divergens, nachherigem Erbrechen und epileptiformen Anfällen. Ophth. starke Hyperämie des Augenhintergrundes, besonders links. Nach 3 Tagen stellte sich das Sehvermögen wieder her, am 13. Tage nach der Erblindung trat der Exitus letalis ein. Die Sektion ergab Anämie und Ödem des Gehirns, Nephritis parenchymatosa.

b) ohne Sektionsbefund.

Waldhausen (1565) erzählt, dass bei einer Verletzung des 4. und 5. Brustwirbels durch einen Bolzen mit gleichzeitiger Zerschmetterung einer Rippe und Verletzung beider Lungen, eine Lähmung der unteren Extremitäten und vollständige Blindheit beiderseits vorhanden gewesen sei. Patient hatte noch 3 Stunden nach der Verwundung gelebt.

Ob diese Beobachtung hierher gehört, ist bei der Kürze des Referates fraglich, da Patient ein Trauma des Rückens und der Rippen erlitten hatte.

§ 542. In den Beobachtungen v. Monakows und Bouverets war die Reaktion der Pupillen auf Licht erhalten und der Augenspiegelbefund normal befunden worden.

In der folgenden Beobachtung Peltzers (946) fehlte die Pupillenreaktion bei Belichtung der Augen. Er beobachtete in Schweiggers Klinik einen höchst bemerkenswerten Fall von plötzlicher doppelseitiger Erblindung, ohne ophthalmoskopischen Befund, dessen Diagnose intra vitam unsicher blieb, bis sich bei der Sektion eine Embolie der Art. basilaris mit Erweichungsherden im hinteren unteren Drittel der Thalami optici und beginnende Erweichung in den Vierhügeln herausstellte. Da Nierenschrumpfung angenommen werden musste, war trotz fehlender Pupillenreaktion eine Weile an urämische Amaurose gedacht, aber diese Annahme aufgegeben worden, weil das Sehvermögen nicht wieder kam. Die Quelle der Embolie wurde in einem brandigen Herde der Lunge gefunden. Eine starke Verengerung der beiden Carotiden an der Basis, dazu fast aller übrigen Arterien, verhinderte das Zustandekommen eines ausreichenden Collateralzuflusses.

60jähriger Mann. Nephritis. Herzhypertrophie, Endokarditis. Erblindet unter den Erscheinungen eines Schlaganfalls. Pupillen etwas miotisch, vollkommen reaktionslos auf

Licht. Embolie der Art. basilaris, sowie je ein ziemlich symmetrisch gelegener gelber Erweichungsherd im hinteren äusseren Drittel der Thalami optici; beginnende Erweichung in den Vierhügeln. Die Basilaris verlief S-förmig, hatte eine wurstförmige Gestalt, sehr verdickte, verkalkte Wandungen und zeigte von aussen eine gelbliche Färbung; ihr Lumen war an der Vereinigungsstelle vollständig durch Thrombusmassen verstopft.

Auch in den Vierhügeln beginnende Erweichung, anscheinend besonders in der lateralen Substanz. Ausser den beiden Erweichungsherden in den Sehhügeln fanden sich solche auch in den beiden Hinterhauptslappen.

Auch in der folgenden Beobachtung von Hallopeau (845) war die Pupillenreaktion auf Licht aufgehoben.

Bei einem 83jährigen mit Aortenstenose behafteten Patienten, welcher sich aber leidlichen Wohlseins dabei erfreute, trat plötzlich am 1. Januar 1885 nach einem mehrtägigen Anfalle, heftiger Dyspnoe unter gleichzeitigen heftigen Kopfschmerzen eine vollständige Blindheit ein mit negativem ophthalm. Befund und Reaktionslosigkeit der etwas erweiterten Pupillen. Bald darauf traten choreaähnliche Zuckungen in der linken Körperhälfte auf. Nacher wurden die Glieder der linken Seite von einer unaufhörlichen choreaähnlichen Agitation ergriffen; stetig abwechselnde Flexion und Extension der Finger und Arme; ebenso wurden die Schenkel und der Fuss bewegt, der Kopf drehte sich in oftmaliger Wiederholung mit einer gewissen Gewalt von rechts nach links, Gesichtsmuskulatur ohne Kontraktur, aber die Muskeln der oberen Körperhälfte nahmen an der Rotation des Kopfes teil.

Vier Tage darauf stellte sich Besserung der Chorea ein, und schwand allmählich die Blindheit. Bis zum 17. Februar war die Sehfähigkeit so weit wieder gebessert, dass Patient grobe Schrift lesen konnte.

Hallopeau glaubte annehmen zu müssen, dass eine Embolie in eine der 3 Arterienstämme, welche die Corpora quadrigemina versorgen, stattgefunden habe, und zwar müsste die rechte Seite betroffen worden sein.

Über das Ausbleiben der Pupillenreaktion in diesen beiden Fällen hatten wir uns schon Bd. III, pag. 588 ausgelassen und verweisen daher auf das dort Gesagte.

§ 543. Schliesslich erwähnt noch Rossolimo (1568) einen Fall von doppelseitiger Erblindung, in welchem die doppelseitige Hemianopsie durch eine Apoplexie auf der einen und durch eine Embolie auf der anderen Seite bewirkt worden war, die in kurzen Zwischenräumen aufeinander gefolgt waren.

Ein Mann hatte vor zwei Wochen plötzlich Schwindel und Sehschwäche bekommen. Der Kranke war damals nicht untersucht worden, doch erzählte die Frau, dass er z. B. Gegenstände, die auf dem Tische lagen, daselbst gesucht und nicht gesehen hätte.

Zwei Wochen später verlor er plötzlich das Bewusstsein, das aber nach 1—2 Stunden wiederkehrte. Als man den Kranken untersuchen konnte, erwies sich folgendes: Totale Blindheit auf beiden Augen, die rechte Pupille etwas weiter als die linke, beide reagierten. Die Augenmuskeln waren in Ordnung, nur geringe Ptosis des linken Oberlides. Linksseitige Hemiplegie mit Hypotonie, besonders im Arme, linksseitige totale Anästhesie und tiefe Störung des Muskelgefühls links. 2½ Wochen nach dem Insult starb der Kranke.

Sektion: Gelbe Erweichung des linken Occipitallappens, der Spitze des Cuneus und des Gyrus lingualis bei beträchtlicher Erweiterung des Hinterhorns vom Seitenventrikel.

In der rechten Hemisphäre kolossaler Bluterguss im Bereiche der basalen Ganglien, umgeben von einer Zone roter Erweichung; zerstört sind hierdurch beide Kapseln bis weit nach hinten in den Bereich der weissen Substanz des Occipitallappens.

Die plötzliche doppelseitige Erblindung bei Thrombose der Gehirngefässe.

§ 544. Die Thrombose der Gehirngefässe ist in der Regel ein Folgezustand der Erkrankungen der Gehirngefässwandungen. Eine der häufigsten Ursachen ist die Arterienverkalkung, bei der es sich um eine Erkrankung der Media der Gefässe handelt. Hierhin gehören die Fälle der senilen Atheromatose, bei der die Verkalkung frühzeitig auftritt. Nicht minder häufig findet sich die Arteriosklerose, deren anatomisches Substrat in einer Intimaerkrankung besteht, und bei welcher die Verkalkung erst der Endausgang des arteriosklerotischen Prozesses ist.

Eine weitere Erkrankung der Gefässwandungen wird durch die Syphilis in Gestalt der bekannten Endarteriitis specifica bedingt. Aber auch durch chronische Intoxikation, wie durch Alkohol und Blei, werden die Gefässwände alteriert und geben zur Thrombose Veranlassung.

Der Vollständigkeit halber sei noch erwähnt, dass auch bei intakter Gefässwand Thrombosen infolge abnormer Gerinnungsfähigkeit des Blutes beobachtet wurden, so nach akuten Infektionskrankheiten, bei Phthise und im Puerperium.

Klinisch am bedeutsamsten erscheint die Plötzlichkeit der Erblindung bei einem Vorgang wie die Thrombose der Gehirngefässe, weil für gewöhnlich bei letzterer ein allmähliches Verlegen des Lumens der Gefässe stattfindet, was sich ja auch durch langsame Vorboten bei der Thrombose deutlich dokumentiert. Sagt doch Wernicke (1708 pag. 142), es sei undenkbar, dass die akuten Erscheinungen des Insultes durch einen so langsam ablaufenden Prozess, wie den der Thrombose, zustande kommen sollten.

Wir sind nicht dieser Ansicht und wollen im folgenden unsere Anschauungen über das plötzliche Erblinden bei Thrombose dartun, wobei wir auf vier Eventualitäten Bezug nehmen.

Einmal muss man sich vorstellen, dass durch den thrombotisch sich immer mehr verschliessenden Arterienast schliesslich ein so geringes Blutquantum zirkuliert, dass das von demselben versorgte Hirngebiet gerade eben noch zu funktionieren im stande ist. Da der thrombosierende Vorgang ausserordentlich langsam sich vollzieht, so adaptiert sich die Gehirnsubstanz ebenso an ein Minimum des zugeführten Blutes, wie z. B. der Herzmuskel bei der Verkalkung der Kranzarterien. Bei dieser Erkrankung beobachtet man nicht selten ganz plötzliche Todesfälle bei Menschen, welche bisher völlig gesund erschienen waren, weil sie in keiner ihrer Funktionen versagten. Es wurde uns in einem derartigen Falle Gelegenheit geboten, das Herz zu untersuchen, und waren wir im höchsten Grade erstaunt über das geringe Lumen, welches in dem thrombotisch verlegten Kranzarterienast für die Blutzirkulation noch übrig geblieben war. Trotzdem hatte der betreffende Mann niemals über ein Leiden geklagt und war bis kurz vor seinem plötzlichen Ende in seinem Berufe tätig gewesen. Beim Herzen liegen natürlich durchsichtigere Verhältnisse vor, weil ein

Versagen der Funktion desselben sich sofort durch das Aufhören der Herzkontraktionen kundgibt, und weil die Kranzgefässe desselben Endarterien sind. Im Gehirn dagegen kann eine Funktionsstörung je nach der Lokalisation klinisch uns ganz verborgen bleiben. Verhältnismässig am günstigsten bezüglich des Manifestwerdens der Erscheinungen sind die Vorgänge im Hinterhauptslappen, da sich dieselben in verschiedenfacher Weise äussern, wie in Dunkelwerden, Blitzen, Funkensehen, Gesichtshalluzinationen und endlich in Erblindung. Ist der thrombotische Verschluss z. B. der A. cerebr. post. so weit vorgeschritten, dass die zirkulierende Blutsäule einen dünnen Faden darstellt, so genügt ein ganz kurz vorübergehender Nachlass der Herzkraft, um die Blutzirkulation plötzlich aufhören zu lassen. Dieser Funktionsausfall muss sich sofort im Hinterhauptslappen durch eine plötzliche Erblindung kundgeben.

Bei dem zweiten Modus des Zustandekommens der plötzlichen Erblindung möchten wir auf die von Wernicke zuerst hervorgehobene sog. Summation halbseitiger Störungen hinweisen. Dieselbe besteht darin, dass zu einer dem Träger nicht zum Bewusstsein gekommenen Hemianopsie eine anderseitige Hemianopsie hinzutritt. Erst diese Summation der halbseitigen Affektion ruft dann den überraschenden Symptomenkomplex der plötzlichen totalen Erblindung hervor, wie in den pag. 711 angeführten Fällen von Neukirchen, Stenger und Cotard.

Eine dritte Art des Eintretens der plötzlichen Erblindung bei der Thrombose besteht in einem Vorgang, auf den Laborde vor langer Zeit schon die Aufmerksamkeit gelenkt hat. Man müsste kleine Embolien in beiden Hinterhauptslappen annehmen, die ihren Ausgang von atheromatösen Geschwüren der A. basilaris genommen hätten. Bei der meist spät erfolgenden Autopsie wird dann eine von der Basilaris anfangende Thrombose der Hirngefässe konstatiert, die sich in der A. cerebri profunda fortgesetzt hat.

Bezüglich der vierten Modalität bei der Entstehung der plötzlichen doppelseitigen Erblindung durch Thrombose wäre auf folgendes hinzuweisen:

Infolge der Verlegung des Lumens beider Aae. cerebri post. kommt es infolge der rasch auftretenden serösen Durchtränkung zu einer akuten Schwellung beider Occipitallappen. Die medianen Partien komprimieren sich gegenseitig und bewirken eine Funktionshemmung in beiden Cuneis. Hierdurch muss, wenn die Schwellung einen bestimmten Höhegrad erreicht hat, plötzlich ein Verlust des Sehvermögens zu Stande kommen (vergl. pag. 510, § 359). Das Sehen stellt sich wieder her, wenn, wie in der Regel, eine Abschwellung stattgefunden, oder in einem oder beiden Occipitallappen ein Kollateralkreislauf sich wieder hergestellt hat.

Wenn wir uns auch des Hypothetischen dieser Erklärung bewusst sind, so glauben wir doch, dass dieselbe uns das Wesen der Plötzlichkeit der Erblindung verständlich machen kann.

§ 545. In den 3 folgenden Fällen von doppelseitiger plötzlicher Erblindung wurde von höchst kompetenten Autoren durch die Autopsie ein echt thrombotischer Vorgang festgestellt.

Ph. Schirmer (1566) teilt mit, dass bei einem 74jährigen Manne nach dem Auftreten subjektiver Lichtempfindungen plötzlich eine Erblindung entstanden sei, ohne dass ophthalmoskopische Veränderungen festgestellt werden konnten. Der Kranke starb an Altersbrand beider Beine.

Die Sektion ergab ausserdem eine hochgradige atheromatöse Entartung des ganzen Gefässsystems.

Beide Hinterhauptslappen erschienen in grosser Ausdehnung rostfarbig und fühlten sich vielfach, besonders an der inneren Fläche, wie dünnwandige Blasen an. Aus den angeschnittenen Seitenventrikeln floss beiderseits reichliche Flüssigkeit ab, wobei die Spitzen beider Hinterhauptslappen in leere Säcke zusammenfielen. Das erweichte Gebiet entsprach genau dem Ausbreitungsbezirke der AA. profundae cerebri. Leider fehlte an dem Präparat die Gabelungsstelle derselben, an welcher der Verschluss zu Stande gekommen sein musste. Die Untersuchung der Corpora quadrigemina, des Chiasmas und der N. optici ergab keine Degeneration: nur die Rinde der Hinterhauptslappen war beiderseits zerstört; dabei stellte sich heraus, dass der erweichte Teil des Cuneus links dem mittleren Drittel der Calcarinarinde entsprach.

Es wird besonders darauf hingewiesen, dass im Momente der Läsion der Rinde des Sehcentrums eine Gesichtshalluzination auftrat, d. h. dass die Unterbrechung der Zirkulation im betreffenden Rindengebiete als Reiz auf dieses Centrum wirkte.

Oulmont (1569) teilt mit, dass ein 67jähriger Mann 14 Tage vor seinem Tode mehrfach von Schwindelanfällen und Kopfschmerzen befallen worden war und ziemlich plötzlich blind geworden sei. Schwache Pupillenreaktion, die Pupillen waren erweitert und fast reaktionslos. Ausserdem war die linke obere Hand gelähmt und kontrakturiert. Tod im Koma.

Bei der Sektion zeigten sich die basalen Hirnarterien atheromatös, die Tractus optici, das Chiasma, die Sehnerven und die Vierhügel normal. Eine weisse oberflächliche Erweichung betraf zunächst den obersten Abschnitt der vorderen rechten Centralwindung, sich nach innen auf das oberste Drittel des Lobus paracentralis erstreckend, sowie die Rinde und das Mark fast des gesamten rechten Occipitallappens, wobei die erste Windung nur aussen verschont erschien. Ausserdem waren die beiden hinteren Drittel der zweiten und dritten Temporalwindung aussen erweicht, ebenso der unterste Abschnitt des Gyrus angularis. Innen betraf die Zerstörung die erste und zweite Schläfenwindung in ihrer hinteren Hälfte und den ganzen Cuneus, dessen Rinde sich erweicht zeigte. Links umfasste die die ganze Dicke der Hirnsubstanz betreffende Erweichung aussen die dritte Occipitalwindung und den hintersten Abschnitt des oberen Scheitelläppchens; innen ergriff die Zerstörung die hinteren Hälften der ersten und zweiten Schläfenwindung, den Cuneus und die hintere Hälfte des Praecuneus.

v. Monakow (1570). Nach einem epileptiformen Anfalle trat bei einem 50jährigen Manne, bei normalem ophthalmoskopischen Befunde, eine doppelseitige Hemianopsie auf, bei welcher auch das centrale Sehen erloschen war. Ausserdem bestanden: Unfähigkeit sich räumlich zu orientieren und amnestische Aphasie. Unter wiederholten apoplektischen Anfällen mit vorübergehender Hemiplegie trat der Exitus ein. Abgesehen von frischen Erweichungsherden im linken Gyrus angularis und rechten Gyrus paracentralis fanden sich beiderseits ziemlich symmetrisch ältere demarkierte Rindenerweichungen im Gebiete der Fissura calcarina, des Gyrus lingualis und teilweise auch des Gyrus occipito-temporalis.

Beide Aae. occipitales waren nach der Abgangsstelle der Arteria temporalis durch ältere Thrombusmassen verstopft. Auch fand sich in der rechten Kleinhirnhemisphäre ein älterer Herd, was dafür spricht, dass der Mutterpfropf in der Arteria basilaris gelegen sein musste.

§ 546. Die nachstehenden Beobachtungen von doppelseitiger plötzlicher Erblindung liessen bei der Sektion ausgedehnte Erweichungen er-

kennen; jedoch geht aus den Schilderungen nicht mit unzweifelhafter Sicherheit hervor, ob es sich um thrombotische oder embolische Erweichungen gehandelt hat.

Geissler (1572) beschreibt die Krankengeschichte und den Sektionsbefund bei einem $5^1/_4$jährigen Knaben, welcher über Nacht vollständig erblindet war. Ophthalmoskopisch beiderseits Stauungspapille. Das Anschlagen an den Schädel war dem Kinde zwar unangenehm, aber nicht schmerzhaft. An der Schläfenpartie gab sich höchst auffälligerweise der Ton des gesprungenen Topfes kund.

Ausser der Erblindung waren Symptome vorhanden, die auf ein schweres Hirnleiden schliessen liessen, welchem Patient 110 Tage nach erfolgter Erblindung erlag.

Sektion: Hirnsubstanz fest. Seitenventrikel mässig, Foramen Monroi sehr erweitert. Septum pellucidum nicht erweicht, dagegen die Vierhügelgegend in einen rötlich grauen Brei zerfallen, so dass nur das vordere Vierhügelpaar noch deutlich erkennbar, die hinteren Hügel dagegen und die Crura cerebell. ad corp. quadrig. in der erweichten Masse untergegangen waren. Zirbeldrüse auf ein dünnes Häutchen reduziert.

Sepilli (1574). Im ersten Falle war ausser plötzlich entstander vollständiger Erblindung kein weiteres Symptom nachweisbar; das ophthalmoskopische Bild normal. Bei der Sektion ergab sich je ein Erweichungsherd in der Markmasse der Hinterhauptslappen, der sich bis zum hinteren Ende der Parietalwindungen fortgesetzt hatte.

Im zweiten Falle, wo ausser der Erblindung Aphasie und Worttaubheit bestand, zeigte sich links ein Erweichungsherd in der Rinde und in der Markmasse aller occipitalen und temporalen Windungen und ein kleiner Herd in den Frontalwindungen. Rechts Erweichung im Cuneus und Lobus quadratus.

Berger I (1567). 68jähriger Mann. Vor drei Monaten entstand unter Schwindelgefühl plötzlich fast vollständige Blindheit, später leichte Besserung. Pupillen eng, Reaktion undeutlich. Augenhintergrund bis auf Blässe der Papillen normal. Motilität und Sensibilität frei.

Sektion: Am linken Hinterhauptslappen ein Erweichungsherd, der vorne noch den hinteren Teil der vor der Fissura parieto occipit. gelegenen Windung umfasste, nach hinten und innen bis an den betreffenden Rand reichte und nach aussen ca. 4,5 cm vom hinteren Rande des Sulc. tempor. entfernt blieb. An der Basis desselben Lappens fand sich ein Herd begrenzt nach aussen durch die untere Schläfenfurche, nach innen durch die Fissura calcarina, nach vorne durch den Gyrus hippocampi, nach hinten durch die zwei hintersten Windungen.

Am rechten Occipitallappen fand sich entsprechend dem 2. Gyrus occipital. ein 1 cm langer und breiter Herd; an der Unterfläche des Lob. occipito-temporal. inf. unter Sulc. temp. inf. ein etwa 3 cm langer und 1 cm breiter Herd, der 1 cm von der Spitze des Lappens entfernt blieb.

Berger II (1567) 71jähriger Mann; vor sieben Monaten Schwindel. Verschlechterung des Sehvermögens. Apoplektischer Anfall ohne Bewusstseinsverlust, plötzlicher vollständiger Verlust des Sehvermögens.

Leichte Benommenheit, antwortete auf alles „ich sehe noch nicht". Sprachverständnis anfangs normal, bald verloren.

Pupillenreaktion gut.

Augenhintergrund normal.

Sinne normal. Rechtsseitige Hemiparese. Schmerzempfindlichkeit sehr herabgesetzt. In der folgenden Zeit Besserung des Sensoriums, der Sprache, der Hemiparese. Die Blindheit persistierte. Tod $1^1/_2$ Monat nach Beginn.

Sektion. Links. Nervi und Tractus normal. Thalamus fast völlig erweicht. Zwei erbsengrosse Zysten je im vorderen und hinteren Teile des linken Linsenkerns. Der ganze linke Occipitallappen vollständig erweicht, gelbrötlich.

Rechts: Am rechten Occipitallappen zeigte der mediale Teil der I. Windung einen Zehnpfenniggrossen nur die Rinde einnehmenden Herd. Dies Verhalten wurde auch mikroskopisch konstatiert.

In dieser Gruppe von Beobachtungen war die doppelseitige Erblindung plötzlich aufgetreten und bestand bis zum Tode des Patienten fort. In den beiden folgenden Fällen war gleichfalls eine doppelseitige Erblindung plötzlich aufgetreten. Dieselbe bildete sich aber nach mehr weniger langer Zeit zu einer homonymen Hemianopsie zurück.

Nothnagel (821). Ein 46jähriger, bis auf zeitweise auftretende Kopfschmerzen stets gesund gewesener Mann, erblindete plötzlich bei vollständig erhaltenem Bewusstsein. Der etwas demente Patient zeigte vollkommen gesunde innere Organe; opthalm. Befund normal. Pupillen von wechselnder Weite, rechts träger reagierend als links.

Die Gesichtsfeldprüfung ergibt Hemiablepsia superior, doch zeigt sich auch das untere Gesichtsfeld nicht ganz frei; denn von Farben wurden nur rot und weiss unterschieden, und es bestand keine genaue Vorstellung von der Grösse der Objekte. Nothnagel glaubte, dass es sich in diesem Falle um eine Läsion des Sehfeldes der Hirnrinde handelte. Eine derartige gleichzeitige Erkrankung beider Occipitallappen hatte dieser Autor bereits schon einmal beobachtet und durch die Sektion bestätigt gefunden.

Gegen die Annahme einer Läsion im Thalamus oder in dem Corp. quadrigem sprach die erhaltene Reflexerregbarkeit der Pupillen.

Die Sektion zeigte eine thrombotische Erweichung der oberflächlichsten Rindenschichten beider Occipitallappen.

In dem vorliegenden Falle lässt sich die plötzliche doppelseitige Erblindung unschwer auf die Affektion in den beiden Occipitallappen zurückführen. Wahrscheinlich war der pathologische Prozess ein ungleicher, so dass in dem einen Occipitallappen infolge der Herstellung eines Kollateralkreislaufs die ursprünglich vorhanden gewesene Hemianopsie sich rasch zurückbilden konnte, während die kontralaterale Hemianopsie bestehen blieb, da sich in dem anderen Occipitallappen die durch die Thrombose bedingte Ernährungsstörung sich nicht ausglich.

Pick (1571) beobachtete einen Fall von chronischer Nephritis mit Urämie, Lungenödem und gleichzeitiger Erblindung. Letztere dauerte einen Tag. Hierauf wurde eine linksseitige Hemianopsie festgestellt. Kurze Zeit darauf erfolgte der letale Ausgang.

Die Sektion ergab einen Erweichungsherd an der Aussenseite der II. rechten Occipitalwindung; mikroskopisch konnte eine Verstopfung einer kleineren Arterie in den zugehörigen Meningen nachgewiesen werden.

In dieser letzteren Beobachtung sind für die Erklärung der plötzlichen doppelseitigen Erblindung folgende 4 Möglichkeiten ins Auge zu fassen:

1. Weil eine Nephritis mit Urämie bestand, könnte es sich um eine rasch vorübergehende urämische Amaurose gehandelt haben.

2. Könnte es infolge des Verschlusses einer Hinterhauptsarterie unmittelbar zu einer serösen Durchtränkung des ganzen linken Hinterhauptlappens gekommen sein, wodurch eine hochgradige Schwellung des betreffenden Hirnbezirkes, also hier des linken Hinterhauptlappens bewirkt worden wäre. Vergleiche 510, § 359.

3. Auf der einen Seite war die Hemianopsie ein direktes, auf der anderen ein indirektes Symptom, wie in unserem Fall C. P. pag. 693.

4. Die anfänglich vorhandene Blindheit könnte die Folge eines akuten Hydrocephalus internus gewesen sein, welcher einen Druck auf das Chiasma ausgeübt hatte.

In ähnlicher Weise wären die Erwägungen für den folgenden Fall anzustellen:

Touche (1575). Bei einem 60jährigen Manne trat nach einer vorausgegangenen linksseitigen Hemiplegie plötzlich eine Erblindung mit mittlerer Miosis und konjugierter Deviation der Augen und des Kopfes nach links auf.

Allmählich besserte sich das Sehvermögen. Dabei war eine linksseitige Hemianopsie festzustellen; ferner fand sich ein Erhaltensein der Farbenempfindung und des Farbengedächtnisses, ein teilweiser Mangel des Gedächtnisses für Formen und ein völliges Fehlen des Orientierungssinnes. Die Sektion ergab verschieden grosse Erweichungsherde des Gehirns, aus deren Lage darauf geschlossen wurde, dass der Orientierungssinn seinen Sitz im linken Gyrus fusiformis habe, und dass das Verhalten des Gesichtssinnes in der Form der Hemianopsie mit einem subkortikalen Erweichungsherd in der Fissura calcarina und die Erblindung mit der Erweichung des Schläfenhinterhauptlappens in Verbindung stehe.

§ 547. In den beiden folgenden Beobachtungen bestand zunächst einige Wochen homonyme Hemianopsie, dann erblindeten plötzlich beide Augen.

Neukirchen (1576). Bei einer 59jährigen Frau war zunächst eine linksseitige Hemiparese gleichzeitig mit rechtsseitiger Hemianopsie aufgetreten, fünf Wochen darauf eine Erblindung. Die Pupillenreaktion war stets eine prompte, der Augenhintergrund normal.

Allmählich machte sich eine zunehmende Demenz geltend, das Gedächtnis für Bilder aus der Vergangenheit verminderte sich, ebenso das Vermögen, sich im Raume zu orientieren. Ferner war eine taktile Aphasie und Agraphie vorhanden.

Die Sektion ergab eine ausgebreitete Arteriosklerose der Gehirnarterien, verschiedene Erweichungsherde des Gehirns und insbesondere im Bereiche des Cuneus beiderseits einen ausgedehnten Erweichungsherd, der sich rechterseits von der Oberfläche des Gehirns bis an den Sulcus Rolandi erstreckte, links aber bedeutend umfangreicher war.

Die Sehstrahlungen waren beiderseits in ihrem hinteren Abschnitte zerstört.

Stenger (1471). In einem Falle von Paralyse wurde linksseitige Hemianopsie mit linksseitiger Parese beobachtet, nach $3\frac{1}{2}$ Monaten auch rechtsseitige Hemianopsie d. h. der Patient war vollkommen blind.

Bei der Sektion zeigte sich eine hochgradige Verkleinerung der Hinterhauptslappen. An der Atrophie war die Markmasse besonders beteiligt, auch die Thalami und Corpora mamillaria eingefallen. Die Pia der Hinterhauptslappen sehr hyperämisch und fest verwachsen mit der erweichten Rinde. Entprechend der längeren Dauer der linksseitigen Hemianopsie soll die Atrophie am rechten Occipitallappen stärker gewesen sein.

Recht bemerkenswert ist der folgende Fall von Cotard aus dem Jahre 1868 wegen der epikritischen Bemerkungen Wernickes (1708).

52jährige Frau, seit drei Jahren blind. Anfangs April 1862 von rechtsseitiger Lähmung und Sprachlosigkeit befallen. „La malade parait comprendre ce qu'on lui dit, on peut lui faire tirer la langue“ kann aber kein Wort sprechen. „Lorsque ses parents venaient la voir, elle paraissait les reconnaitre à la voix, elle répondait alors à leurs embrassements; quand on lui demandait si elle reconnaissait sa fille, elle faisait entendue un grognement et se mettait à pleurer. Quand on l'interrogeait et qu'elle voulait répondre oui, elle faisait

un grognement et souvent un leger signe de tête.“ Patientin war unreinlich. Vollständige Blindheit, erweiterte Pupillen, „die Augenmedien trübe“, Zunge gerade, Mund etwas nach links verzogen, rechtsseitige Hemiplegie mit geringer Kontraktur und erhaltener Sensibilität; später Drehung des Kopfes und der Augen nach rechts. Steifigkeit des linken Ellenbogens. Decubitus. Exitus.

Sektion: Links zerstört: die ganze untere Stirnwindung, der unterste Teil der beiden Centralwindungen, die erste Schläfenwindung und Insel. Ausserdem der grösste Teil der Scheitel- und Hinterhauptswindungen mit Ausnahme der hinteren Centralwindung. Es sind deprimierte Plaques jaunes, die weisse Substanz darunter ist erweicht, aber nicht bis zum Ventrikel. Schwanz des Schweifkerns und der ganze Linsenkern zerstört, Thalamus gesund.

Rechts nimmt ein nussgrosser Erweichungsherd das hintere Ende des hinteren Lappens ein, nicht bis zum Ventrikel reichend, an der Oberfläche gelblich mit erhaltenen Windungen, im Innern graulich. Ganglien gesund. Hirnschenkel, Pyramide etc. beiderseits ohne merkliche Veränderung. Atheromatöser Prozess sehr stark am Stamm und den Ästen der linken A. fossae Sylvii.

Wernicke bemerkte hierzu, es scheine ihm mehr als ein Zufall zu sein, dass eine totale Blindheit mit dem Befunde doppelseitiger Erweichung der Hinterhauptslappen zusammentreffe. Die Angabe: Trübung der Augenmedien erkläre diese hochgradige Störung nicht. Die Erscheinungen linksseitiger Hemiplegie und Kontraktur, welche dem Tode vorangingen, seien keinesfalls auf den Herd im rechten Hinterhauptslappen zu beziehen, zumal auch die Schilderung desselben mehr einer alten Läsion entspreche. Die rechtsseitige Hemiplegie und Aphasie wären direkt verursacht; eine sensorische Aphasie wäre nach den dürftigen, wörtlich mitgeteilten Angaben jedenfalls nicht ausgeschlossen.

In der nachstehenden Beobachtung bestand zuerst doppelseitige Hemianopsie mit einem restierenden, minimalen, centralen Gesichtsfeld, und es trat erst nach Verlauf einiger Wochen vollständige Blindheit auf.

Anton (1577). Bei der 56jährigen Kranken war offenbar erst eine beiderseitige Hemianopsie vorhanden, worin durch einige Zeit ein minimales (makuläres) Sehfeld erhalten blieb und erst später eine Erblindung eintrat.

Ophth. normal.

Die Kranke war sich des Verlustes ihres Sehvermögens nicht bewusst, in der Erinnerung waren aber Gesichtsvorstellungen erhalten. Auffallend war der Mangel an Orientierung.

Sektion: Die Aussenseite beider Hinterhauptslappen war mit der Dura verwachsen; darunter war die Gehirnoberfläche deutlich eingesunken und die Windungen geschrumpft.

Beiderseits war ein Herd nachweisbar, der die I. und II. Occipitalwindung unterminierte und bis zum Gyrus angularis reichte. Der Herd zeigte verstopfte Gefässe, die zur lokalen Nekrose geführt hatten. Mikroskopisch waren die Strahlungen des Sehhügels und die des äusseren Kniehöckers total unterbrochen.

Die centrale Endstation der Sehbahnen, d. h. der Cuneus und die Fissura calcarina waren zwar an und für sich nicht verletzt, jedoch waren unterwegs die Sehbahnen entartet und unterbrochen, so dass in diesem Rindengebiete die Sehstrahlungen als degenerierte Zone sich fanden. Das Centrum war also in diesem Sinne von der Peripherie abgeschnitten.

Im folgenden Falle hat sich die Erblindung ebenfalls binnen wenigen Wochen entwickelt.

Moore (1578). Ein fünfjähriges Mädchen war einigemal zu Boden gefallen. Einige Tage Zuckungen in der linken Gesichtshälfte. Dann linksseitig, später auch rechtsseitig gelähmt. Nach einigen Wochen schien sie auch blind zu sein, während sie hören konnte. Pupillen weit.

Rechter Vorderarm und rechte Nackenhälfte schien anästhetisch zu sein.

Tod nach zwei Monaten.

Sektion: Reichliche Flüssigkeit im Subduralraum und in den Ventrikeln. Rinde in grosser Ausdehnung sehr erweicht und an diesen Stellen von gelber Farbe. Die Veränderung betrifft an einzelnen Stellen die ganze Dicke, an anderen nur die oberflächlichen Schichten der Rinde. Folgende Teile waren betroffen: Beiderseits die Centralwindungen und die ganzen Spitzen der Hinterhauptslappen, kleine Stücke der Frontallappen. Zahlreiche kleine Flecken an allen Stellen der Rinde zerstreut.

§ 548. Die nächstfolgenden Fälle sind wegen des Verhaltens der Pupillen von Bedeutung.

Sharkey konstatierte (823) bei einem sechsjährigen Kinde eine rechtseitige Hemiplegie mit Kontraktur und doppelseitiger Taubheit und Blindheit. Die Pupillen reagierten nur bei intensiver Belichtung des linken Auges.

Sektion: Links Zerstörung des Gyrus centralis ant. und post., des Lobul. parietal. inf., des Gyrus angul. und des grössten Teiles des Temporallappens.

Rechts: Zerstörung des Lob. pariet. inf., des Gyrus angul., des Gyrus temporalis sup. und zum Teil des Gyrus temporal. medialis.

Der Hinterhauptslappen war beiderseits normal. Die Erweichung war links sehr tief, rechts auf die Rinde beschränkt.

Warum die Pupillen nur auf stärkste Reize in diesem Falle reagierten, ist aus der Skizze des Sektionsbefunds nicht unmittelbar ersichtlich. Wahrscheinlich war die Vierhügelgegend indirekt in Mitleidenschaft gezogen.

Die beiden folgenden Beobachtungen zeigen eine reflektorische Pupillenstarre. Ob hier die Erblindung plötzlich entstanden war, ist aus dem Referate nicht zu ersehen, jedenfalls war sie aber doppelseitig und beruhte auf einer Thrombose.

In Josserands (847) Falle einer kortikalen Blindheit mit reflektorischer Pupillenstarre ergab die Autopsie ein Atherom der Arteria basilaris und der hinteren Cerebralarterien, sowie anschliessend daran eine Erweichung beider Hinterhauptslappen, rechts stärker als links.

Pauly (848) berichtet über einen gleichen Fall bei einem 72jährigen Manne.

Im übrigen liegen die Verhältnisse hier analog, wie bei der Apoplexie und Embolie. Eine erhalten gebliebene Pupillenreaktion wurde in den Beobachtungen von Neukirchen, Sharkey, Oulmont, Berger II und Nothnagel speziell angegeben, in den anderen mit Ausnahme der Fälle von Josserand und Pauly war sie wahrscheinlich vorhanden. Die reflektorische Pupillenstarre in diesen beiden letzterwähnten Fällen beruht wahrscheinlich auf Ernährungsstörungen in der Gegend des abgezweigten Verlaufes der Pupillenfasern von Tractus opticus.

§ 549. Dass die Störung der Blutzirkulation im Gehirn infolge der konsekutiven Schwellung der betreffenden Hirngebiete so beträchtlich werden kann, dass selbst Stauungspapille entsteht, hatten wir bereits pag. 510, § 359 hervorgehoben. Es ist zu verwundern, dass bei diesen Fällen nicht öfters Stauungspapille gefunden wird. Unter den hier angeführten Beobachtungen

war dies nur bei Geisslers Patienten der Fall. In den Beobachtungen von Neukirchen, v. Monakow, Anton, Berger I und II, Schirmer war der Augenspiegelbefund normal. Dass die doppelseitige Erblindung bei Thrombose der Gehirngefässe lediglich auf doppelseitiger Hemianopsie beruht, beweisen die Sektionsbefunde zur Genüge.

Fast in allen Fällen waren entweder die ganzen Hinterhauptslappen beider Seiten, oder ausgedehnte Partien der Rinde des Cuneus oder der Fissura calcarina erweicht. Nur in der Beobachtung Sharkeys schienen die Hinterhauptslappen nicht erweicht, dagegen war links der Gyrus angularis affiziert, und die Veränderungen gingen sehr tief, so dass hier das Mark der Sehstrahlungen offenbar ergriffen war, doch soll die Veränderung am Gyrus angularis nur oberflächlich gewesen sein.

Fig. 271.

Exophthalmus und klaffende Lidspalte bei Sinusthrombose. Tod.

Der Fall Geissler mit Erweichung der Vierhügelgegend ähnelt sehr dem Falle Peltzer (vergl. pag. 588); leider war auf das Verhalten der Pupillen im Falle Geisslers nicht geachtet worden.

§ 550. Im Anschlusse hieran müssen wir noch der raschen Erblindungen bei Sinusthrombose nach Orbitalphlegmonen gedenken, wie sie zufolge infektiöser Vorgänge im Gesicht und nach Zahnoperationen mit unreinen Instrumenten beobachtet werden.

Wir hatten Band I, pag. 20 eines 18jährigen Mädchens Erwähnung getan, dem acht Tage vor seiner Vorstellung ein Backenzahn extrahiert worden war. Drei Tage darauf trat Schwellung des linken Auges und Fieber ein. Die ganze linke obere Wangengegend war geschwollen und es trat eine starke Schwellung der Venen immer deutlicher hervor. Dazu kam eine starke Protrusion des linken Bulbus nach unten und aussen. Starkes Lidödem. Die Pupillenreaktion etwas träge. Der Fundus oculi normal. Bei ausgedehnten Inzisionen der linken äusseren Wangenschleimhaut fanden sich alle Venen thrombosiert. Patientin starb am 10. Tage ihrer Erkrankung. Siehe Fig. 271.

In einem anderen Falle unserer Beobachtung hatte ein Herr, welcher mit Häuten handelte, durch eine Kratzwunde an der Wange sich infiziert. Hier war sehr bald ein höchstgradiger Exophthalmus beider Augen mit beiderseitiger Erblindung aufgetreten, und starb Patient schon am achten Tage seiner Erkrankung. Die Venen des Gesichts und der Wange schimmerten bläulich durch die geschwollene Haut des Gesichts hindurch.

Über einen anderweitigen, hierher gehörigen Fall berichtet Landsberg (1579).

Ein 21jähriger gesunder Mensch, der wiederholt an Epulis gelitten, war anfangs September 1873 wieder von dieser mit leichter Anschwellung der rechten Wange und rechten Oberlippe verbundenen Affektion befallen, jedoch dadurch in seinem Befinden nicht gestört worden. Erst am 7. September klagte er dem Hausarzte über eine ödematöse Schwellung beider Augen. Am 10. September schwer verständliche Sprache. Nur mit Mühe gelang es dem Kranken, dessen Sensorium ganz frei war, trotz sicherer Unterstützung sich einige Schritte fortzubewegen.

Sehr träge Reaktion der mittelweiten Pupillen. Die Conjunctivae beider Bulbi blass, ödematös. Leichte Protrusion des rechten total amaurotischen Auges, während das linke noch schwache Lichtempfindlichkeit besass. Der ophthalmoskopische Befund war negativ, nach einigen Stunden Tod im Koma.

„Der rasche Ablauf des ganzen Prozesses, seine rapide Verbreitung auf das Sehcentrum und die fast plötzliche Vernichtung der Sehkraft auf beiden Augen neben einer beschränkten Zahl sonstiger Symptome eines schweren akuten intrakraniellen Leidens (z. B. kein oder doch höchstens geringes Fieber) machen diesen, von einer anscheinend harmlosen Epulis ausgegangenen Fall von Sinusthrombose, der höchst wahrscheinlich noch mit einer meningitischen Exsudation kombiniert war, gewiss zu einem sehr bemerkenswerten."

Plötzliche Erblindung resp. hochgradige Amblyopie nach Traumen.

Über die Art der auf den Schädel einwirkenden Gewalt.

§ 551. Hinsichtlich der Art der Schädelverletzungen, welche hochgradige Sehstörungen zur Folge haben, unterscheiden wir:

1. Die Einwirkungen stumpfer Gewalt:

a) auf den Schädel: als Stoss, Wurf, Schlag gegen den Kopf, Sturz auf den Kopf und Quetschung des Schädels. Sehr häufig sind die Nebenverletzungen bei derartigen Traumen (wie die Kontusionen, Abschürfungen und Wunden der äusseren Haut gegenüber den Frakturen des Schädels und den schweren Cerebralerscheinungen) sehr unbedeutend, während wieder bei vielen anderen Beobachtungen die Nebenverletzungen in symptomatischer Hinsicht so sehr prävalieren, dass die entstandene Schädelbasis- resp. Orbitalfraktur daneben vollkommen in den Hintergrund tritt;

b) auf den Bulbus.

Bezüglich der hier zutage tretenden Erscheinungen, muss, weil nicht in den Rahmen dieses Buches passend, auf die Lehrbücher der Augenheilkunde verwiesen werden.

2. Die Einwirkung stumpf-spitzer Gegenstände auf die Sehbahnen:

Hier kommen fast nur diejenigen Verletzungen in Betracht, welche durch Eindringen von Stöcken, Regenschirmen etc. in die Orbita hervorgerufen werden und durch das Abreissen des N. opticus zwischen seinem Eintritt in das Foramen opticum und dem Bulbus für das Sehvermögen von deletären Folgen sind. Die äusseren Verletzungen sind hierbei meist sehr unbedeutend.

3. Die Einwirkung scharfer und spitzer Gegenstände auf die optische Leitung:

Es handelt sich hier um penetrierende Stichverletzungen durch Messer, Degen, Säbel, Rapier, Floret, Gabel, Bajonett, Nägel, Spindel, etc.

Bei diesen Zufällen kann der Sehnerv in der Orbita direkt durchschnitten werden, oder es kann auch die unter 2 erwähnte Zerreissung neben den durch Schnittwunden hervorgebrachten Verletzungen sich geltend machen.

Ausserdem kann aber bei den Gruppen 2 und 3 die Einwirkung des Traumas auch über die Orbita hinaus sich erstrecken, indem das Orbitaldach zertrümmert wird, und das Gehirn, sowie die intrakraniellen Sehbahnen eine direkte Beschädigung erfahren.

4. Die Schussverletzungen.

Sie können selbstverständlich je nach der Lage des Schusskanals die Sehbahnen an jeder beliebigen Stelle treffen und zerstören.

Über das Wesen der einwirkenden Gewalt.

§ 552. Hinsichtlich des Wesens der einwirkenden Gewalt trennen sich die hier in Rede stehenden Zustände in direkte und indirekte Läsionen der optischen Leitung. Zu den direkten Läsionen zählen wir die Verletzungen des Bulbus, sowie die direkte Durchtrennung des Opticus innerhalb der Orbita durch scharf-spitze Gegenstände, sowie einen Teil der Schussverletzungen, oder solche Schädelfrakturen, bei welchen Knochensplitter direkt auf den Opticus eingewirkt hatten.

Zu den indirekten Läsionen des Opticus gehören namentlich die Fälle von Einwirkung stumpfer Gewalt auf den Schädel mit nachfolgender Sehstörung und die Einwirkung stumpf-spitzer Gegenstände auf den Orbitalinhalt. Auch bei Schussverletzungen treffen wir, wiewohl selten, auch indirekte Läsionen der optischen Bahnen.

Über den Ort der Läsion der Sehbahnen.

§ 553. Was die **Örtlichkeit** anbelangt, an welcher die optische Leitung durch das Trauma getroffen wird, so muss zunächst hervorgehoben werden, dass, wie aus den folgenden Beispielen hervorgeht, ein Trauma an jeglicher Stelle dieselbe zerstören kann. Andererseits muss aber betont werden, dass eine bestimmte Art von Traumen mit Vorliebe eine bestimmte Örtlichkeit, oder besser gesagt, einen bestimmten Abschnitt der optischen Leitung bevorzugt. So finden wir, abgesehen von den sub 1 b erwähnten direkten Einwirkungen von Traumen auf den Bulbus, denselben total zerstört bei Revolverschüssen in die Schläfe mit schräg nach vorne verlaufendem Schusskanal, wie in der folgenden Beobachtung:

Reich (1034). P. D., Grenadier. Schussverletzung. Über dem äusseren Ende der rechten Augenbraue ist die Eingangsöffnung. Die Kugel war in die rechte Orbita eingedrungen, hatte das Oberlid angerissen und nach vollkommener Zerstörung des Augapfels die Nasenspitze gestreift. Vom Augapfel keine Spur mehr zu sehen.

In einer anderen Beobachtung Reichs (1034, Fall 61) war eine Flintenkugel durch beide Orbitae geflogen und hatte beide Augäpfel zerstört ohne eine Spur von denselben zu hinterlassen.

Ferner beobachten wir ein Abreissen des Opticus unmittelbar am Bulbus. Wird z. B. die Augenhöhle des noch weichen Schädels infolge hochgradiger Beckenenge oder durch Zangendruck bei der Geburt stark verkleinert, so findet der Bulbus (Praun 1035) in derselben keinen Platz mehr. Er weicht nach vorne aus und kann weiterhin völlig aus seinen Verbindungen herausgerissen werden, so dass er schliesslich an einigen Weichteilfetzen über die Wange herabhängt.

Am bekanntesten sind in dieser Hinsicht die Beobachtungen von Hofmann (1036), der zu einem neugeborenen Knaben gerufen wurde und bei diesem den rechten Bulbus am M. rectus inf. und an etwas losem Bindegewebe auf der Wange hängend fand. Die Geburt war zwar langsam, aber ohne Kunsthülfe vor sich gegangen. Der Bulbus wurde abgeschnitten.

Als in einem anderen Falle der Durchtritt des Kopfes durch den Beckenausgang wegen mangelnder Wehentätigkeit sich verzögerte, wurde er mit der Zange vollends entwickelt. Beim Durchgleiten desselben durch die äusseren Geschlechtsteile fiel dem Arzte ein Augapfel in die Hände. Das Kind schien tot, wurde aber wieder belebt. Das vorgefallene Auge war das rechte, die Augenhöhle war mit geronnenem Blute erfüllt. Das linke stand ebenfalls ein wenig hervor. Oberhalb des rechten Stirnbeinhöckers fand sich eine bedeutende Impression. Tod bald nach der Geburt.

Die Kontinuitätstrennungen resp. die Läsionen des N. opticus in seinem orbitalen Verlaufe vollziehen sich meist durch Einwirkung stumpf-spitzer oder scharf-spitzer Gegenstände auf die Orbita, oder durch Schussverletzungen, bei welchen der Schusskanal durch den hinteren Abschnitt der Orbita verläuft. Durch das ophthalmoskopische Bild der Netzhautischämie erfahren wir hier, ob die Läsion resp. die Kontinuitätstrennung des Opticus zwischen Eintritt der Retinalgefässe und der Lamina cribrosa oder weiter hinten im Orbitaltrichter statt gefunden hatte, wie in dem folgenden Falle:

Neuburger (1038): Ein Stock war zwischen der nasalen Orbitalwand und dem rechten Auge in die Orbita gestossen worden. Zerreissung des äusseren Lides, der Karunkel und der Internussehne. Ophthalmosk. fand sich am Tage nach der Verletzung starke Trübung der Retina und des Sehnerven, fast völliges Verschwinden der Arterie und unregelmässige Füllung der Venen. Amaurose.

Angenommen wurde eine Zerreissung des Opticus dicht hinter dem Bulbus durch Luxation des letzteren, nicht durch den Fremdkörper. Wundvereinigung nach fünf Tagen. Nach drei Wochen Auge reizlos in Schielstellung. Opticus blass. Retinalgefässe wieder etwas gefüllt, aber verschmälert. Centraler Netzhaut- und Aderhautriss.

In anderen Beobachtungen, bei welchen der Augenspiegelbefund unmittelbar nach der Erblindung normal gefunden wurde, musste der Sehnerv zwischen dem Austritt aus dem Foramen opticum und dem Eintritt der Centralgefässe in denselben durchtrennt worden sein.

So erzählt Schiess Gemuseus (1039) folgenden Fall: Traumatische absolute Amaurose durch einen Stich gegen den inneren Augenwinkel. Bei dem völligen Mangel jeder Störung in der Netzhautzirkulation musste der Sehnerv im Grunde der Orbita (hinter dem Eintritt der Centralgefässe) durchrissen worden sein. Im Verlauf einiger Wochen entwickelte

sich eine zunehmende Entfärbung zuerst der äusseren, dann auch der inneren Hälfte der im Anfang ganz normalen Papille, ohne Spur vorausgehender entzündlicher Erscheinungen. Zugleich bestand völlige Lähmung sämtlicher Augenmuskeln mit Ausnahme des einen paretischen Obliquus superior.

In dem folgenden Falle war der Sehnerv unmittelbar vor seinem Eintritt in das Foramen opticum abgerissen.

Bower (1040): Ein 45jähriger Mann wurde tot und mit Blut besudelt ins Spital gebracht. Von einer Augenzeugin erfuhr man, dass derselbe mit einem Regenschirm ins Auge gestossen worden sei und dann stark aus dem linken Auge und der Nase geblutet habe. Man lud den Verletzten sofort in einen Wagen. Aber ehe er noch das nicht weiter als 200 Yards entfernte Krankenhaus erreicht hatte, verschied er. Nach Abwaschen des Blutes bemerkte man eine kleine Hautabschürfung oberhalb der Nasenwurzel und ein wenig Schmutz am inneren Winkel des linken Auges, welches selbst nicht verletzt erschien.

Die Sektion ergab eine Fraktur des Orbitaldaches, welche sich am Ende des kleinen Keilbeinflügels nach vorne und innen bis zum Siebbein und von da nach hinten durch die ganze Basis des kleinen Keilbeinflügels erstreckte, so dass dieser vom Keilbeinkörper völlig getrennt war. Der N. opticus war unmittelbar vor seinem Eintritt in das Foramen opticum vollständig abgerissen. In dem zermalmten Orbitalgewebe, an der inneren Seite des Opticus, fand man, lose liegend, ein kleines Stück Messing, welches von der Schirmzwinge abgebrochen war. Die Arteria ophthalmica war zerrissen, und es fand sich auch eine Wunde der Art. carotis interna gerade an ihrer Biegung, ehe sie zwischen dem Proc. clinoid. ant. und dem Sehnerven in die Höhe steigt. Die Arterie war aber hier nicht ganz abgerissen, sondern die Wunde erstreckte sich ungefähr nur auf die Hälfte ihres Umfangs. Der Sinus cavernosus war ebenfalls geöffnet. An der Basis des Gehirns eine Menge geronnenen Blutes, aber es war weder eine Verletzung des Gehirns selbst, noch des Augapfels vorhanden.

Der Autor fügt hinzu, dass in den Fällen von penetrierender Wunde der Orbita, in welchen der Tod eingetreten war, dies, so viel er wisse, immer auf direkte Verletzung des Gehirns zurückzuführen gewesen sei, und dass er nie von einer Verwundung der Carotis interna gehört habe. Berlin jedoch hält dem entgegen, dass er unter 17 Fällen 11mal als direkte Todesursache Gehirnverletzungen und 6mal Blutungen nachweisen konnte, und dass diese letzteren mehrmals aus der Carotis interna stammten (Graefe-Saemisch VI, 599, Auflage I).

Im Foramen opticum findet eine Zerreissung des Sehnerven bei den meisten Fällen von Erblindung nach Einwirkung stumpfer Gewalt auf den Schädel statt, und zwar durch eine Fissur der Wandungen des Canalis opticus, wie z. B. in der folgenden Beobachtung von van Nes (1041):

Ein Glasergeselle stürzte vom Dach eines Palmenhauses auf die rechte Körperseite, welche mit starken Sugillationen bedeckt war. Der rechte Oberschenkel war kompliziert gebrochen. Im rechten äusseren Augenwinkel befand sich eine grosse Hautwunde mit darunter verlaufender Knochenfraktur. Das Sehvermögen war sofort erloschen. Tod nach einigen Stunden.

Sektion: Die Fraktur verlief am Rande des grossen Keilbeinflügels über den Proc. clinoid. ant. zum Foramen opticum, ging schräg über die Sella turcica und verlief weiterhin in der Sutura petro-squamosa. Auf dieser Frakturlinie standen rechtwinkelig andere Fissuren. Nach Fortnahme des abgesprengten dreieckigen Knochenstücks lag der N. opticus in einem Blutgerinnsel eingebettet frei.

Auch durch Schussverletzungen kann der Sehnerv im Canalis opticus direkt zerstört werden, wie in dem folgenden Falle aus unserer Beobachtung:

F. W. M. 40jähriger Lehrer. Revolverschuss durch den harten Gaumen. Selbstmordversuch. Keine Ausschussöffnung. Linkes Auge erblindet. Augenspiegelbefund normal. Pupille weit und ohne Reaktion auf direkte Beleuchtung, konsensuell reagierend. Rechte Pupille direkt reagierend, aber nicht konsensuell bei Beleuchtung der linken Retina. Wir kommen später noch genauer auf diesen Fall zurück. Patient starb nach acht Tagen. Der Schusskanal kreuzte den Canalis opticus und hatte den Sehnerven lediglich im Canalis opticus total zerstört. Scheidenhämatom ohne Stauungspapille.

In dem folgenden Falle waren beide Sehnerven in ihrem intrakraniellen Verlaufe unmittelbar hinter dem Foramen opticum nach Einwirkung stumpfer Gewalt auf den Schädel durch Verschiebung der Knochenfragmente komprimiert:

Brodi (1042). Ein alter Mann war überfahren worden. Er war bei Besinnung, aber vollständig blind. Das Scheitelbein zeigte eine Depression, infolge deren man die Trepanation vornahm. Patient starb am Ende des fünften Tages.

Bei der Sektion fand man ausser verbreiteter Meningitis einen Bruch der Schädelbasis, welcher quer durch das Keilbein ging, mit derartiger Dislokation der Fragmente, dass die beiden Sehnerven unmittelbar hinter der Augenhöhle komprimiert worden waren.

In der folgenden Beobachtung finden wir den N. opticus unmittelbar am Chiasma abgerissen:

Post (1043). Durch einen sehr heftigen Stoss wurde das Auge aus seiner Höhle getrieben und, wie man bei der Enukleation entdeckte, war der Nerv. opticus am Chiasma abgerissen. Der Bulbus wurde nämlich, nachdem die zerfetzten Teile der Bindehaut und auch der Augenmuskeln abgetragen waren, beim Fassen und Ziehen des Augapfels mit einer Pinzette zugleich mit einem mehr als 2 Zoll langen Stück des Sehnerven sofort aus der Orbita herausbefördert. Der Patient genas.

Eine Auseinandersprengung des Chiasmas in der sagittalen Mittellinie nach Einwirkung stumpfer Gewalt auf den Schädel zeigt uns die folgende Beobachtung von Schoeler und Uhthoff (1044). Vgl. Fig. 281, pag. 746.

Ein 16jähriger Patient wurde von einem umstürzenden Baume so schwer am Kopf getroffen, dass er besinnungslos unter demselben liegen blieb. Der Baumstamm lag quer über der linken Hälfte des Gesichts, so dass die rechte Hälfte des letzteren an den Boden gedrückt wurde. Es erfolgte eine starke Blutung aus Mund, Nase und Ohr, und der Arzt diagnostizierte eine Schädelbasisfraktur. Drei Tage blieb Patient bewusstlos und lag drei Monate krank darnieder. Seit dieser Zeit beobachtete derselbe nun, dass seine Sehschärfe nachgelassen habe, besonders auf dem linken Auge. Später: Pupillen prompt reagierend, rechte weiter als die linke. Gesichtsfeldprüfung: Beiderseits temporale Hemianopsie mit Fehlen von Farben-, Raum- und Lichtempfindung in den betroffenen Netzhauthälften.

Für die direkte Verletzung des Tractus opticus liefert uns Steffan (1045) folgende Beobachtung:

Es war nach einem Stoss mittelst eines Bajonetts gegen das rechte Jochbein Erblindung des rechten Auges (?) mit Exophthalmus und subkonjunktivalem Bluterguss eingetreten. Patient starb 11 Tage nach der Verletzung unter cerebralen Erscheinungen,

Sektion: Es zeigte sich ein Substanzverlust, welcher den ganzen linken Tractus opticus unmittelbar hinter dem Chiasma durchsetzte. Aus der Dura mater ragte in der Gegend des rechten Keilbeinflügels ein scharfer Knochensplitter hervor, welcher dem hintersten Ende des rechten Orbitaldaches entsprach.

Eine direkte Verletzung der intracerebralen Sehbahnen kann wohl nur durch eine Schussverletzung zustande kommen. So im folgenden Falle:

Tscherning (1046): Revolverschuss, dessen Einschussöffnung 12 cm hinter dem Process. orbital. ossis front. und 6—7 cm nach hinten und oben vom äusseren Gehörgang gelegen war. Aus derselben prolabierte etwas Gehirnsubstanz. Anfangs war eine Erblindung vorhanden und nach 10 Tagen eine linksseitige homonyme Hemianopsie und Einschränkung der rechten Gesichtsfeldhälften bei normalem Augenspiegelbefunde auf beiden Seiten.

Das Projektil hatte die Leitungsbahnen beider kortikalen Sehsphären getroffen, die rechte stärker als die linke, und wurde durch Trepanation entfernt.

Eine Verletzung des Sehcentrums finden wir bei den Fällen mit Splitterfraktur des Hinterhauptbeins. Vergleiche unsere Beobachtung unter den Fällen von homonymer Hemianopsie nach Einwirkung stumpfer Gewalt auf den Schädel.

Die Art der Erblindung.

§ 554. Was die Erblindung selbst anbelangt, so unterscheiden wir bei Traumen: einseitige und doppelseitige Erblindungen, sowie temporale und homonyme Hemianopsie.

Die doppelseitigen plötzlichen Erblindungen finden sich seltener bei der Einwirkung stumpfer Gewalt auf den Schädel, dagegen relativ häufig bei Querschüssen durch beide Orbitae.

Der einseitigen plötzlichen Erblindung begegnen wir am häufigsten nach Einwirkung stumpfer Gewalt auf die Gegend des oberen Augenhöhlenrandes, sowie nach Orbitalverletzungen mit stumpf-spitzen und scharf-spitzen Gegenständen.

Theoretisch interessant sind die Erblindungen des der Einwirkung der Gewalt entgegengesetzten Auges, sowie die Erblindungen bei indirekten Brüchen des Orbitaldachs. —

Über den ursächlichen Zusammenhang zwischen Trauma und Erblindung.

§ 555. Wenn hinsichtlich des ursächlichen Zusammenhangs zwischen Trauma und Erblindung bei den meisten Fällen das ätiologische Moment, sei es durch die Aussagen der Patienten, sei es durch die äusseren Zeichen und die Schwere der einwirkenden Gewalt schon unmittelbar gegeben ist, so erscheint doch wieder bei einer anderen Reihe von Fällen dieser Kausalnexus für den weniger Erfahrenen in hohem Grade zweifelhaft, zumal bei denjenigen Fällen, bei welchen gegenüber der Schwere der Läsion des optischen Leitungsapparates die äusseren Verletzungen minimal und fast ganz bedeutungslos sind.

So stellte sich z. B. uns ein 27jähriger junger Mann A. N. mit bis dahin völlig gesund gewesenen Augen vor, der nach Schluss des Theaters ins Gedränge gekommen war. Während er sich umwendete, um mit einer hinter ihm gehenden Dame zu sprechen, stiess die letztere ihm unvorsichtigerweise mit der Spitze ihres Schirmes gegen die Augenhöhle. Sofort war das Sehvermögen auf diesem Auge erloschen, wiewohl weder eine Hautabschürfung am Oberlide, noch ein Bluterguss unter die Lidhaut am dritten Tage nach dem Unfall bei diesem Patienten zu konstatieren war. Auch konnte der letztere mit Sicherheit angeben, dass bis zu jenem Trauma sein Auge völlig sehkräftig gewesen sei, weil er als Uhrmacher meist nur mit demselben gearbeitet habe. Im übrigen war derselbe ein solider und völlig

gesunder Mensch. Der ophthalmoskopische Befund war anfangs normal, später entwickelte sich aber das Bild der einfachen Atrophie. Die Pupillenreaktion auf Licht war auf der Seite des Traumas völlig erloschen, konsensuell erhalten.

Bei einem anderen Falle aus unserer Beobachtung spielte ein 30jähriger Herr G. F. mit seinem Spazierstocke, indem er denselben zwischen den Fingern der rechten Hand sich herumdrehen liess. Durch eine unvorsichtige Wendung des Arms schlug ihm dabei der Griff desselben von unten gegen das Orbitaldach des rechten Auges. Im Moment der Einwirkung des Traumas war die Stelle der Kontusion sehr schmerzhaft, auch war das Oberlid blutunterlaufen, und zugleich bemerkte der Patient eine beträchtliche Abnahme des Sehvermögens auf dem Auge der verletzten Seite. Er war weder besinnungslos, noch hatte er über Kopfschmerzen zu klagen. Bei der Untersuchung am folgenden Tage stellte sich heraus, dass das Gesichtsfeld rechterseits bis auf den oberen äusseren Quadranten total in

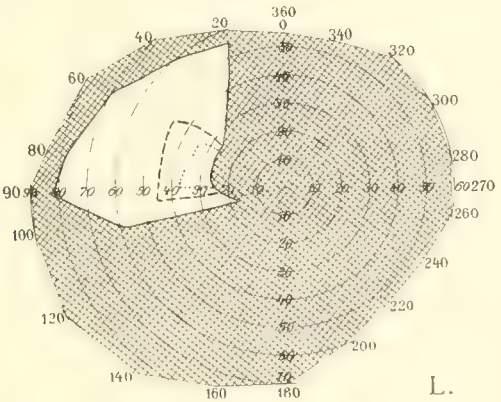

Fig. 272.

- - - - 5 □mm Blau. . . . . 5 □mm Rot.

Wegfall gekommen war (siehe Fig. 272). Die centrale Sehschärfe blieb hochgradig reduziert. Der Augenspiegelbefund war normal. Nach einigen Wochen trat auch hier Verfärbung der Papille auf und es bekam dieselbe bald ein völlig atrophisches Aussehen.

Laqueur (1047) berichtet über ein 17jähriges gesundes Mädchen, das sich beim Bücken mit dem rechten Auge gegen eine dünne Eisenstange stiess. Sofortige absolute Erblindung auf der Seite des Traumas. Die Untersuchung drei Stunden nach dem Unfalle ergab eine kleine Risswunde der Conjunctiva in der Gegend der Insertion des Rectus internus. Die Pupille, oval erweitert, kontrahierte sich nur synergisch bei Lichteinfall ins linke Auge. Die Lichtempfindung war im ganzen Gebiete des Gesichtsfeldes vollkommen aufgehoben. Der ophthalmoskopische Befund negativ. Nach Verlauf von 25 Tagen beginnende Verfärbung der Papille, welche nach vier Wochen ein glänzend weisses Aussehen annahm.

§ 556. Die Feststellung des ursächlichen Zusammenhangs zwischen Trauma und plötzlicher Erblindung gestaltet sich bei Einwirkung stumpfer Gewalt auf die knöcherne Umgebung des Auges oft aus dem Grunde so schwierig, weil die Sehstörung meist durch in die Wandungen des Canalis opticus fortgeleitete Brüche des Orbitaldaches bedingt wird, ohne dass sofort cerebrale Erscheinungen der Einwirkung des Traumas folgen. Es fehlen überhaupt nach den Ermittelungen Berlins im Beginne der Krankheit in ungefähr $^1/_4$ aller Fälle von direkter, isolierter Fraktur des

Orbitaldachs cerebrale Erscheinungen. Deshalb können Frakturen desselben im Anfange so leicht unerkannt bleiben, sofern nicht eine plötzliche Erblindung nach dem Trauma darauf hinweist.

Andererseits bleibt bei den mit schweren Cerebralerscheinungen einhergehenden Schädelbasis-Frakturen eine einseitige oder doppelseitige schwere Amblyopie meist solange unerkannt, bis nach Wiederkehr des Bewusstseins der Patient selbst durch seine Klagen auf die Sehstörung hinweist.

Begünstigt wird dieses Unerkanntbleiben der Sehstörung dabei noch durch den Umstand, dass bei Kontinuitätstrennungen des Sehnerven im Canalis opticus nicht vor dem vierzehnten Tage nach dem Unfalle eine Verfärbung des Sehnerven durch descendierende Atrophie einzutreten pflegt. Entwickelt sich jedoch mit der Zeit der letzterwähnte Umstand, dann ist damit auch ein untrügliches Zeichen für eine stattgefundene irreparabele, organische Läsion des N. opticus gegeben. Diese Läsion, wahrscheinlich in einer Kontinuitätstrennung des Sehnerven im Canalis opticus bestehend, muss dann auch, weil der Sehnerv nicht wieder zusammenwächst, im Gesichtsfelde und bedingungsweise auch im Zustande der centralen Sehschärfe sich sofort geltend machen. Wir können darum über die Prognose der bezüglichen Sehstörung solange keine bestimmten Angaben machen, als degenerative Erscheinungen an der Papille des betreffenden Auges noch nicht aufgetreten sind. Denn die anfängliche einseitige oder doppelseitige Erblindung resp. Amblyopie könnte auch durch Druck des ergossenen Blutes auf den Sehnerven, sei es an der Basis oder in den Opticusscheiden bedingt worden sein, und späterhin einer völligen Restitution des Sehvermögens wieder Platz zu machen. Es kann aber auch eine anfängliche Erblindung bei anfänglich normalem Augenspiegelbefunde sich bis zu einem bleibenden Gesichtsfelddefekt zurückbilden und allmählich die Papille blässer werden. Dann war nur eine teilweise Kontinuitätstrennung von Faserbündeln im Sehnerven erfolgt, während anfänglich das dabei in die Scheide ergossene Blut durch Druck vorübergehend die Leitung völlig aufgehoben hatte.

Noch ein anderer Umstand weist bei Einwirkung stumpfer Gewalt auf eine Fraktur des Orbitaldaches hin, das ist die Sugillation der Lider und der Conjunctiva bulbi. Wenn nun auch nicht jede Fraktur des Orbitaldaches sich in die Wände des Canalis opticus fortzupflanzen braucht, und wenn auch nicht jede Fraktur der Wände des Canalis opticus eine unheilbare Läsion des Nervus opticus zur Folge hat, so muss man doch ganz besonders bei den Schädeltraumen mit Sugillation der Lider und der Conjunctiva auf den Zustand des Sehvermögens achten, sobald das Bewusstsein des Patienten wiedergekehrt ist.

Bei den mit Bewusstseinsstörung einhergehenden Schädeltraumen ist das Verhalten der Pupillen von grosser diagnostischer Bedeutung. Ist die Reaktion der Pupille auf Licht einseitig aufgehoben, konsensuell aber bei Belichtung des anderen Auges erhalten, dann ist damit der Beweis geliefert,

dass die Leitung in dem Sehnerven der direkt nicht reagierenden Pupille zurzeit unterbrochen ist. Man darf dabei aber nicht ausser acht lassen, dass, wie so häufig, auch eine Läsion des Oculomotorius bestehen könnte, welcher das Unterbleiben der Pupillenreaktion zur Last gelegt werden dürfte.

Die Plötzlichkeit der Sehstörung, der hohe Grad derselben und vor allem ihre Unheilbarkeit sind also die Momente, welche ganz besonders auf die Läsion des Sehnerven selber hinweisen. Welche diagnostischen Schwierigkeiten früher viele dahin gehörigen Fälle verursacht hatten, beweist der Umstand, dass man zu ihrer Erklärung das Krankheitsbild der Reflexamaurose (vergleiche Band II, pag. 91, § 95) konstruiert hatte aus der Voraussetzung, es könne ein aussergewöhnlicher Reiz des I. Trigeminusastes auf reflektorischem Wege eine bleibende Amaurose zur Folge haben.

Wenn, wie gezeigt, bei einer Reihe von Schädeltraumen die Diagnose wegen Fehlens gewichtiger objektiver Symptome Schwierigkeiten bereitet, so weisen bei anderen Fällen mancherlei sonstige Erscheinungen: als Blutungen aus Mund, Ohr und Nase, Erbrechen, Bewusstlosigkeit mit Sicherheit auf das Bestehen einer Schädelbasisfraktur hin. Hierbei lassen dann im speziellen die Ein- und Doppelseitigkeit der Blutungen in die Conjunctiva und die Lider, der Exophthalmus, sowie die Lähmung einzelner Augenmuskeln und die totale Ophthalmoplegie das Vorhandensein einer Schädelbasisfraktur und in specie einen Bruch des Orbitaldaches erkennen lassen. Letztere pflegen, nach v. Hölders Beobachtungen, sehr häufig die Wandungen des Canalis opticus zu durchsetzen.

Häufigkeit der traumatischen Erblindungen bei den beiden Geschlechtern.

§ 557. Es ist naheliegend, dass zufolge ihrer beruflichen Tätigkeit die Männer bei weitem das grösste Kontingent zu den hier in Rede stehenden Fällen von plötzlicher Erblindung liefern. Auch bei den Schussverletzungen, zu denen ja so häufig das Taedium vitae Veranlassung gibt, prävaliert das männliche Geschlecht. Gift, Erhängen und Ertränken sind die beim weiblichen Geschlecht bevorzugten Todesarten. Bezüglich der Schädelfrakturen beim weiblichen Geschlechte vermehren die Dienstmädchen bekanntlich die Fälle durch Unvorsichtigkeit beim Fensterputzen. Bezüglich des Verhältnisses vom männlichen zum weiblichen Geschlechte zählt Moumalle (1048) unter 27 Fällen von Sehnervenverletzungen aus der Giessener Klinik 24 männliche und 3 weibliche Individuen.

Hillmanns (1049) fand unter 175 Verletzten 143 Männer und 32 Frauen. Bei den 143 Männern waren 124 Verletzungen bei Ausübung der Berufstätigkeit entstanden.

Die Einteilung des kasuistischen Materials.

§ 558. In symptomatischer Hinsicht gruppiert sich zunächst das ganze kasuistische Material in die Fälle plötzlicher einseitiger oder doppelseitiger Erblindung oder hochgradiger Amblyopie.

Die Gruppe der einseitigen Erblindungen nach Trauma zerfällt in symptomatischer Hinsicht wieder in folgende 2 Unterabteilungen und zwar

1. in die Fälle, bei welchen die Erblindung das Auge der verletzten Seite getroffen hat, und

2. in die Fälle, bei welchen das der Einwirkung der Gewalt entgegengesetzte Auge erblindete.

Die Fälle der ersten Gruppe werden weitaus am häufigsten gefunden. Für unsere Zwecke, namentlich bezüglich der Pathogenese der einschlägigen Fälle, erscheint es jedoch am zweckmässigsten, das ganze kasuistische Material nach folgenden 3 Gruppen zu sondern:

A. plötzliche Erblindungen nach Einwirkung stumpfer Gewalt auf den Schädel;

B. plötzliche Erblindung zufolge direkter Verletzung der Orbita und deren Wandungen vermittelst stumpf-spitzer und scharf-spitzer Gegenstände.

C. Plötzliche Erblindungen nach Schussverletzungen.

Als Unterabteilungen dieser einzelnen Gruppen gliedert sich dann wieder die Kasuistik in Fälle

a) einseitiger Erblindung: α) auf seiten der einwirkenden Gewalt, β) auf der der Gewalteinwirkung entgegengesetzten Seite;

b) doppelseitige Erblindung.

Praktisch handelt es sich bei allen im folgenden anzuführenden Fällen entweder um eine Sehstörung des Bulbus resp. durch das Trauma gesetzte Veränderungen oder Zerreissungen der Sklera, der Aderhaut und der Netzhaut, oder um eine wirklich makroskopisch oder mikroskopisch nachweisbare Zusammenhangstrennung von optischen Leitungsfasern, oder um eine Kompression der optischen Leitungsbahnen und zwar bedingt:

entweder durch ein definitiv oder momentan dislociertes Knochenstück, welches eine unmittelbare Verletzung des Sehnerven bewirkt,

oder durch sekundäre Läsion des Sehnerven zufolge von Blutergüssen in die Schädelhöhle, in die Sehnervenscheide und in die Substanz der Sehnerven selbst.

A. Plötzliche Erblindung nach Einwirkung stumpfer Gewalt auf den Schädel (indirekte Läsionen des Sehnerven).

a) einseitige Erblindung.

α) Fälle von einseitiger Erblindung auf der Seite der einwirkenden Gewalt.

§ 559. Bei den Fällen plötzlicher Erblindung durch stumpfe Gewalt ist weniger die Kenntnis der Art der Verletzung von Bedeutung, d. h. die Beantwortung der Frage, ob durch Sturz, durch Schlag oder Stoss gegen den Schädel die Erblindung verursacht worden sei, als die Feststellung, an welcher Stelle die Gewalt auf den Schädel eingewirkt habe, eine Frage, welche meist leicht aus den vorhandenen Hautkontusionen an der Stelle des Traumas entschieden werden kann. Das Trauma trifft dabei den Schädel entweder nur aus einer Richtung, indem beim Sturze der Kopf mit einer Seite, z. B. der Schläfenseite aufschlägt, oder ein Wurf, ein Schlag, ein Stoss etc. den Schädel an einer bestimmten Stelle trifft. Andererseits wirkt die Gewalt von zwei Seiten auf die Schädelkapsel ein, wie dies bei den Quetschungen der Fall ist, so beim Überfahrenwerden des Schädels, bei Verschüttungen, oder wenn der Kopf zwischen den Boden und einen umgestürzten Baum zu liegen kommt etc. Die nächste Wirkung der Schädelverletzung bei den hier in Rede stehenden Fällen ist daher abgesehen von den Kontinuitätstrennungen am Angriffsorte der Gewalt eine solche der Schädelbasis oder des Orbitaldachs. Für die Diagnose der isolierten direkten Fraktur des letzteren liegt dabei in der anamnestischen Angabe, dass dieselbe durchschnittlich durch eine relativ geringe Kraft hervorgebracht worden sei, eine besondere Bedeutung. Dass relativ schwache Krafteinwirkungen genügen, Fissuren des Orbitaldachs zu erzeugen, beruht auf der geringen Dicke desselben in seinen beiden hinteren Dritteilen. Bei Frakturen des Oberkiefers wird nur selten das Auge mit verletzt, wie in dem folgenden Falle:

Adler (1050). Es handelte sich um einen Bruch des linken Oberkiefers, bei dem die dislozierten Knochenfragmente des unteren Augenhöhlenrandes durch Druck auf den Unterkiefer und Gegendruck auf den Schädel eine Skleralruptur des linken Auges hervorgebracht hatten. Der Bulbus war atrophisch geworden; es fand sich eine subkonjunktivale Skleralruptur $^1/_3$ der Hornhaut umgreifend, nach oben 2 mm vom Limbus entfernt. Durch Einklemmung in eine Winde wurde der Unterkiefer luxiert, und der linke Oberkiefer zeigte vielfach Brüche des Processus alveolaris, zygomaticus, sowie von Teilen des Proc. nasalis und palatinus.

Dagegen treten Sehstörungen ganz besonders häufig bei Einwirkung stumpfer Gewalt auf die Gegend zwischen Schläfe und oberem Orbitalrand, auf den Supraorbitalrand selbst und auf die Stirn hervor. In forensischer Hinsicht sind namentlich dabei die Verletzungen des Supraorbitalrandes von grosser Bedeutung, weil die Ursache des Unfalls gegenüber der aus demselben resultierenden einseitigen Erblindung oft so geringfügig erscheint.

So berichtet z. B. Nicolini (1051) über folgenden Fall: 22jährige Frau, welche sich beim Bücken gegen das stumpfe Ende einer vertikal stehenden Eisenstange stark angestossen hatte. Es war sofortige dauernde vollständige Erblindung eingetreten. Die Haut des oberen Lides und dementsprechend die Conjunct. bulbi zeigten kleine Ecchymosen ohne Kontinuitätstrennung, Pupille vollständig unbeweglich, Beweglichkeit des Bulbus normal. Augenspiegelbefund vollkommen negativ. Fünf Monate später weisse Atrophie.

Wir betrachten zunächst die Fälle von einseitiger plötzlicher Erblindung nach Einwirkung stumpfer Gewalt auf den Schädel, bei welchen der Verlust des Sehvermögens auf der Seite des Angriffs der Gewalt entstand und dauernd blieb bei anfänglich normalem ophthalm. Befunde und allmählich sich entwickelnder Atrophie der Papille des erblindeten Auges.

Gruppierung der Fälle nach der Art der Verletzung.

§ 560. In den folgenden Beobachtungen war die einseitige Erblindung nach einem Sturz auf den Kopf entstanden.

Leber und Deutschmann Fall IX (1052). 59jähriger Patient. Sturz auf die linke Seite des Kopfes. 1/2 Stunde bewusstlos. Wunde an der linken Seite der Stirn über der Augenbraue. Seit dieser Zeit soll das linke Auge vollständig blind sein und auch der Geruch fast vollständig fehlen; Ophthalm. links: Atrophie. Papille sehnig weiss. Rechts normal. Die linke Pupille reagiert nur konsensuell.

Leber und Deutschmann Fall V (1052). Patient 45 Jahre alt. Durch Maschinengewalt mit dem Kopfe gegen den Fussboden geworfen. 10 Stunden lang bewusstlos. Blutung aus Mund und Nase. Bei dem Erwachen auf dem linken Auge vollständig blind. Zugleich war die rechte Körperhälfte gelähmt. Fraktur der Schädelbasis und Wirbelsäule.

Links dauernd Amaurosis. Pupille weit, reagiert nur konsensuell. Ausgesprochene Sehnervenatrophie. Papille sehnig weiss, Rand scharf. Rechts Sehvermögen normal. Augenbefund normal. Die Hemiplegie im Rückgang.

Leber und Deutschmann Fall I (1052). 15jähriger Mensch. Sturz aus 20 Fuss Höhe. Kurze Zeit bewusstlos, Erbrechen, Blutung aus Nase und Ohr. Sofort Amaurose des rechten Auges.

Zwei Tage nachher: Rechts leichter Exophthalmus. Lider blutunterlaufen, leichte Ptosis. Rectus sup. leicht paretisch. Rechte Pupille gleich weit wie die linke, reagiert nur sympathisch. Ophthalm. Bef. normal.

Linkes Auge normal.

Nach 14 Tagen erste Spur der Verfärbung der rechten Papille. Später einfache weisse Sehnervenatrophie rechts bei bleibender Amaurose.

Sisson (1053). Verletzung der Augenbraue mit gleichseitiger Erblindung.

Münchow (1054). Fall II: Fall aus grosser Höhe in einen Steinbruch. Bewusstlosigkeit, links Atrophie des Sehnerven. Erblindung.

Fall III: Fall auf den rechten Hinterkopf. Rechts Erblindung. Atrophie des Sehnerven.

Fall VI: Sturz von der Treppe. Linksseitige Erblindung und Atrophie des Sehnerven.

Fall XI, XII, XIII: Sturz auf den Kopf aus beträchtlicher Höhe. Links bezw. rechts Erblindung und Sehnervenatrophie.

Waren Tay (1055): Am 18. Tage nach dem Falle erschien der linke Opticus blasser als der rechte; ausgesprochene Verfärbung nach 24 Tagen.

van Nes (1041). Ein Monteur stürzte 20 Meter hoch von einer im Bau begriffenen Kirche auf die linke Stirnseite und zog sich durch den Fall komplizierte Brüche des linken

oberen Orbitaldaches etc. zu. Sofort nach der Verletzung war das Sehvermögen auf dem linken Auge erloschen. Der Augenspiegelbefund war hier während der ersten 14 Tage normal gewesen. Dann entwickelte sich allmählich eine Verfärbung der linken Papille, welche in vier Wochen zur vollkommen weissen Atrophie geführt hat.

Chauvel (1056): Fall IV: Sturz vom Pferde. Bewusstlosigkeit, Verlust des Sehvermögens des rechten Auges, weisse Atrophie des Sehnerven.

Fall V und VI: Sturz auf den Kopf. Die gleichen Erscheinungen wie bei Fall IV.

Leber (1057) veröffentlicht einen Fall von rechtsseitiger Erblindung mit normalem Augenspiegelbefund, welche nach einem Sturz auf das Gesicht sich eingestellt hatte. 24 Stunden blieb der Patient bewusstlos. Am oberen rechten Orbitalrand fand sich eine wenig adhärente Narbe.

Vergleiche auch die Beobachtungen von Leber und Deutschmann pag. 726 Fall IX und I, pag. 737 Fall X und VI, pag. 776 Fall III, pag. 781 Fall II.

Blessig pag. 791.

v. Dommelen pag. 781.

Vieusse pag. 792.

Weiss und Goerlitz pag. 793.

§ 561. In der folgenden Beobachtungsreihe wurde die einseitige plötzliche Erblindung durch einen gegen den Schädel geführten Schlag oder Stoss hervorgerufen.

Capron (1058): Nach einem Schlage mit einem Bierglas auf die Gegend des linken Auges, das bis dahin gesund gewesen war, sank plötzlich die Sehkraft bis auf Unterscheidung von hell und dunkel. Abgesehen von der äusseren Verletzung der Umgebung des Auges war späterhin an demselben nichts zu entdecken, als eine deutliche, glänzend weisse Verfärbung der inneren Dreiviertel der Papille.

Taylor (1059) nimmt eine Ruptur des Sehnerven in einem Falle an, bei welchem nach heftigem Stoss an ein Holzstück eine plötzliche Erblindung mit später sichtbarer Opticusatrophie stattgefunden hatte.

Münchow (1054) Fall IV: Verletzung des Kopfes durch einen Förderkorb. Linksseitige Opticusatrophie.

Fall IX: Verletzung durch eine Hacke. Fleischwunde am inneren Winkel des linken Oberlides. Links Erblindung und Sehnervenatrophie.

Fall XIV: Anschnellen eines Eisendrahtes an die linke Infraorbitalgegend. Links Amaurose, normaler ophthalm. Befund. Beweglichkeit des Auges nach unten gehemmt.

Fall XV: Stoss des Arcus superc. dexter gegen einen Balken. Kopfschmerz, Erbrechen. Rechts Erblindung und Sehnervenatrophie.

Fall XVI: Schlag mit einem Glockenschwengel. Bewusstlosigkeit, links Sehnervenatrophie.

Cras (1060) bringt Mitteilungen über drei Fälle einseitiger Erblindung:

Fall I: Faustschlag auf das Auge oben und aussen. Ophth. geringe Blutung um die Papille. Exophthalmus; erweiterte Pupille; vollständige Blindheit; nach fünf Wochen Atrophie der Papille.

Fall II: Faustschlag gegen den inneren Augenwinkel. Exophthalmus; erweiterte Pupille; vollständige Blindheit; nach fünf Wochen Atrophie der Papille.

Fall III zeigte dieselben Erscheinungen in einem Falle, wo die Verletzung durch einen Stoss an einen Schlüssel stattfand.

del Monte (1061) erwähnt einen Patienten, bei dem infolge eines Faustschlages auf die Supraorbitalgegend Exophthalmus und Erblindung eintrat, während ophthalmoskopisch eine Hyperämie der Retina nachweisbar war.

Schiess-Gemuseus (1062): Ein 19jähriger Mensch war mit einer grossen spitzen Schere, wie sie zum Schafscheren gebräuchlich ist, zuerst auf die linke Scheitelbeingegend

geschlagen, dann nach innen unten vom linken Auge gestossen worden. Beide Wunden hatten stark geblutet. Zuerst rechts Ptosis, unvollständige Lähmung sämtlicher Augenmuskeln mit Ausnahme des Trochlearis, welcher paretisch war. Rechts absolute Amaurose. Rechte Papille später weiss. Die anfänglich maximal erweiterte rechte Pupille hatte nach und nach diejenige Grösse gewonnen, welche sie bei Oculomotoriusparalyse zu haben pflegt.

Eigene Beobachtung: I. VIII. 1888. F. D., 35jährige Frau, wurde von ihrem Manne mit einem Beil vor den Kopf geschlagen. Sensorium frei. Puls 60. Einmal Erbrechen mit Blutbeimengung. Blutung aus beiden Nasengängen. Gerade oberhalb der Nasenwurzel eine schräg verlaufende 5 cm lange Quetschwunde, in deren Tiefe man ein markstückgrosses Knochenstück in toto 2 mm unter das umgebende Niveau deprimiert sieht. Über dem rechten oberen Augenhöhlenrande eine quere, 4 cm lange Quetschwunde.

In Chloroformnarkose Erweiterung der Stirnwunde. Abmeisselung der Knochenränder und Hebung der Depression. Eine Fissur läuft von dieser Wunde hinunter zum Arcus supraciliaris. Das Oberlid des rechten Auges sugilliert. Es besteht rechts völlige Amaurose. Pupille weit und reaktionslos auf Licht, nur sympathisch reagierend. Augenhintergrund normal.

31. VIII. 1898: die rechte Papille zeigt deutliche Verfärbung.

8. IX. 1898: rechts totale Atrophie der Papille, dauernd Amaurose.

Vergleiche auch Fall Puccioni pag. 798.

§ 562. Die folgende Reihe von Beobachtungen zeigt das Auftreten plötzlicher, einseitiger Erblindung mit anfänglich negativem Augenspiegelbefund bei gegen den Schädel geschlagenen Gegenständen:

Münchow (1054): Fall V: Splitterfraktur des Schädels durch fallende Balken. Links Sehnervenatrophie.

Fall VIII: Einem Patienten war ein Aschenkasten auf den Kopf gefallen. Schädelbruch, Bruch des Nasenbeines, rechtsseitige Sehnervenatrophie und Facialislähmung.

Eigene Beobachtung: K. S., 28 Jahre alt, Holzsäger. Am 5. Juli 1896 flog dem Patienten ein Eichenholz von etwa 20 cm Länge und 10 cm Dicke und Breite, von der Kreissäge geschleudert, gegen die rechte Seite der Stirn. Patient war gleich bewusstlos und bekam im Hospital erst am dritten Tage das Bewusstsein wieder. Neben anderen Störungen völlige Blindheit auf dem rechten Auge bei normalem ophthalm. Befund, auf dem linken verschleiertes Sehen. Beide Pupillen gleich weit (29. VIII. 1896), die rechte völlig reaktionslos, reagiert nur bei Reizung der linken Pupille. Links $S = {}^{6}/_{9}$ mittlere konz. allg. gleichmässige Gesichtsfeldeinschränkung; starke Ermüdbarkeit. Ophth. rechte Papille atrophisch weiss, links normal.

Vergleiche auch Fall Hulke pag. 792.
Leber und Deutschmann pag. 794.
Sheen pag. 798.
Birch-Hirschfeld pag. 792.

§ 563. Es folgt hier noch eine Reihe von Beobachtungen mit plötzlicher einseitiger Erblindung nach Einwirkung stumpfer Gewalt auf den Schädel, wobei jedoch die spezielle Art des Traumas nicht angegeben ist.

Snell (1063): Erblindung durch Fraktur im Foramen opticum.

Fouchard (1064): Teilt mit, dass bei einem 13jährigen Mädchen nach einer Kontusion der rechten oberen Supraorbitalgegend eine Erblindung des rechten Auges anfänglich ohne ophthalm. Erscheinungen aufgetreten war.

Fromaget (1065): Teilt zwei Fälle von Fraktur der knöchernen Wandungen der Augenhöhle mit, die mit einer Oculomotoriuslähmung und einer Erblindung durch Sehnervenatrophie verbunden waren.

Thomson (1066): Nach Schädelfraktur bei einem 14jährigen Knaben: Déviation conjuguée nach rechts. Hebung der linksseitigen Depression durch Trepanation, alsdann Besserung der Deviation, zuletzt noch leichte Parese des M. rectus extern. und weisse Atrophia nerv. opt. links.

Burkhardt (1067): In einem Falle von Konvexitäts- und Basisbruch war die rechte Scheitelgegend ausgedehnt zertrümmert. Von hier aus strahlten zahlreiche Fissuren nach der Basis hin aus. Rechtsseitige Erblindung. Ophthalm. rechts weisse Sehnervenatrophie.

Schreiber (1068): Rechtsseitige Erblindung nach Einwirkung stumpfer Gewalt auf den Schädel. Anfänglich rechts Augenhintergrund normal. Rechte Pupille auf direkte Beleuchtung starr.

Guérmonperez (1069): Verletzung der Schädel- und Gesichtsknochen der linken Seite mit Erblindung des linken Auges und nachfolgender linksseitiger Atroph. nerv. optici. Taubheit des linken Ohres.

Vergleiche auch Fall Pichler pag. 740.

Gruppierung der Fälle nach dem Verhalten des Sehvermögens.

§ 564. Wenn bei den seither aufgeführten Gruppen von einseitiger, plötzlicher Erblindung nach Einwirkung stumpfer Gewalt auf den Schädel die Erblindung dauernd blieb mit später sich entwickelnder Atrophie des betreffenden Opticus, so wenden wir uns nun zu einer Gruppe analoger Fälle, bei welchen anfänglich ebenfalls Amaurose des Auges der Seite der einwirkenden Gewalt aufgetreten war. Nach Ablauf einer gewissen Zeit erholte sich jedoch das Sehvermögen dermassen, dass eine völlige Wiederherstellung desselben beobachtet werden konnte.

J. Wirths (1072). Ein 37jähriger Forstaufseher hatte einen Faustschlag auf die Supraorbitalgegend der linken Seite erlitten, wonach er sofort vom Stuhle gestürzt war. Bald darauf hatte er links Ptosis, Sugillation des Auges, Blutung aus der Nase, sowie aus der einen Zoll langen gezackten Wunde der Stirn, sowie Erblindung des linken Auges wahrgenommen, ebenso ein Pelzigsein der Oberlippe und Wangenhaut. Letzteres verlor sich nach zwei Tagen, ebenso die Schmerzen, die in diesen Tagen sehr heftig gewesen waren. Die Pupille des erblindeten Auges war oval erweitert, nach innen verzogen, rauchig getrübt. Das ganze Auge stand etwas tiefer. Die Narbe war unempfindlich, wohl aber eine kleine Stelle entfernt von ihr am Supraorbitalrand sehr schmerzhaft.

Nach sechs Wochen wurde durch eine antiphlogistische Kur fast vollständige Heilung erzielt. Auch das Sehvermögen war kaum schwächer, als das der gesunden Seite.

Nettleship (1073): 14 Tage nach einem Falle auf das rechte Schläfenbein wurde eine Erblindung des rechten Auges gefunden. Ungefähr vier Wochen später war die Sehschärfe wieder normal.

Hamilton (1074) beobachtete bei einer 20jährigen Frau nach Einwirkung einer stumpfen Gewalt auf die rechte Kopfhälfte in der Gegend der Rolandoschen Spalte eine Erblindung des rechten Auges bei normalem Augenspiegelbefund, sowie eine Taubheit des rechten Ohres. Bei Ausführung der Trepanation an der entsprechenden Stelle wurde die Schlinge eines Silberdrahtes in das Gehirn eingestossen und damit ein Blutpropf von 2 cm Länge herausgezogen. Die Trepanationsöffnung schloss sich anfangs, öffnete sich aber wieder, wobei aus der Öffnung ein weiterer Blutpfropf heraustrat. Die Heilung endigte mit völliger Wiederherstellung des Gesichts und Gehörs.

Mackenzie (1075). Ein 40jähriger Mann war von einem Stück Metall an die Schläfenseite des linken Auges getroffen worden. Die Reizung der äusseren Bulbushälfte

war sehr unbedeutend gewesen, und als der Kranke in Behandlung kam, bereits wieder vergangen. Das Sehvermögen war aber vollkommen Null; nur wenn der Verletzte den Bulbus sehr stark nach aussen drehte, war er imstande, die auch links befindlichen Objekte in schwachen Umrissen zu erkennen. Beim Blick nach vorne oder nach innen schien ihm Alles mit einem dichten Schleier umhüllt. Mehrere Tage nach dem Unfall Aderlass. Besserung. Binnen zwei Wochen war jede Sehstörung verschwunden.

Theoretische Erwägungen, sowie auch eine Reihe von Beobachtungen mit Sektionsbefund weisen darauf hin, die vorübergehende Erblindung bei diesen Fällen mit nachfolgender Restitutio in integrum des Sehvermögens auf in die Schädelhöhle ergossenes Blut resp. auf ein Scheidenhämatom zurückzuführen. Durch dieses wird auf den Sehnerven ein seine Leitungsfähigkeit hemmender resp. hochgradig beeinträchtigender Druck solange ausgeübt, bis durch allmähliche Resorption des Blutes die Leitung mehr und mehr frei wird, und das Sehvermögen vollständig wiederkehrt. Denn die Leitung ist hier nur funktionell gehemmt, aber nicht organisch zerstört. Daher bleibt auch bei diesen Fällen der Augenspiegelbefund dauernd normal, oder es treten vorüber gehend Stauungserscheinungen an der Papille auf. Auf letztere Erscheinung werden wir später noch genauer eingehen.

Isolierte einseitige plötzliche Erblindung kann zufolge der Partialkreuzung der Sehnerven nur auf der Strecke der optischen Leitung entstehen, welche zwischen Retina und dem mikroskopischen Beginne des Chiasmas gelegen ist. Eine dauernde Läsion des Opticus geht aber immer mit einem Gesichtsfelddefekt und nachfolgender Verfärbung der Papille einher. Daher kann eine vorübergehende Amaurose mit völliger Restitution des Sehvermögens und normalem Augenspiegelbefund nur auf einem vorübergehenden, den Sehnerven belastenden Drucke beruhen. Da nun die Erfahrung uns zeigt, dass sehr häufig bei Schädelfrakturen Blut in den Sehnervenscheiden gefunden wird, darf wohl zweifellos die plötzliche einseitige Erblindung nach Schädeltraumen und Restitutio des Sehvermögens in integrum auf den Druck des in die Opticusscheide ergossenen Blutes auf den Sehnerven zurückgeführt werden.

§ 565. Wieder bei einer anderen Gruppe von Fällen bestand nach Einwirkung stumpfer Gewalt auf den Schädel anfänglich Blindheit, das Sehvermögen kehrte aber im weiteren Verlaufe der Beobachtung nur teilweise zurück, so dass eine mehr oder minder hochgradige Amblyopie mit Gesichtsfelddefekt dauernd bestehen blieb. Auch bei diesen Fällen entwickelte sich allmählich opthalmoskopisch eine Verfärbung der Papille, wenn dieselbe auch hier durchschnittlich nicht den ausgeprägten Grad von totaler Atrophie erlangte, wie in den Fällen mit bleibender Erblindung. Bei der in Rede stehenden Gruppe war nur ein Teil der Sehnervenfasern, höchst wahrscheinlich durch einen Einriss in den N. opticus, dauernd leitungsunfähig gemacht worden. Entsprechend dieser partiellen organischen Läsion blieb denn auch dauernd nur ein umschriebener Gesichtsfelddefekt zurück, während die anfängliche Erblindung auf den Druck des ergossenen Blutes auf den noch erhaltenen Rest der optischen Leitung be-

zogen werden muss. Entweder ist hier der Augenspiegelbefund anfänglich normal, oder er zeigt Stauungserscheinungen, die aber bald wieder zurückgehen, um einer mehr weniger starken Verfärbung der Papille Platz zu machen.

Fissler (1077): Blutung in die Augenhöhle nach Überfahrenwerden. Heilung. Rissquetschwunden des Gesichts und Nasenrückens. Rechts starke Protrusion und Unbeweglichkeit des Bulbus. Rechte Pupille etwas weiter als die linke. Netzhautvenen stärker geschlängelt und gefüllt. $S = {}^{6}/_{36}$.

Peretti (1078) beobachtete bei einem 18jährigen Individuum nach einem Fall auf die rechte Stirnseite (Bewusstlosigkeit von 5 Stunden Dauer) eine bis auf den Knochen reichende Wunde in der rechten Supraorbitalgegend, Infraktion des Stirnbeins, Protrusion des Bulbus infolge von Blutung in das Orbitalgewebe, Blutung in die Lider und die Bindehaut, Herabsetzung der Sehschärfe des rechten Auges auf quantitative Lichtempfindung, mässige Ptosis, deutliche Divergenzstellung des Bulbus infolge von Insuffizienz des Musc. rectus internus, sowie rechtsseitige Anosmie. Der ophthalm. Befund war normal.

14 Tage nach dem Unfalle wurde zuerst an der temporalen Hälfte der Papille der Beginn einer weisslichen Verfärbung bemerkt, die zuletzt in das Bild einer einfachen Sehnervenatrophie überging. Allmählich besserte sich das Sehvermögen in einem Teil des unteren inneren Quadranten des Gesichtsfeldes, so dass auch grosse Buchstaben gelesen wurden. Dabei bestand in diesem Bezirk völlige Farbenblindheit. —

Sidler-Huguenin (1155), Fall V. Bei einem 49jährigen Manne war angeblich durch Zangenverletzung bei der Geburt ein Auge erblindet. Opticusatrophie. Bindegewebige Exsudate im Glaskörper.

Fall VI ist dem oben geschilderten sehr ähnlich. Die Verfärbung fand sich an beiden Papillen.

Mackenzie (1079). Amaurose infolge von Schädelverletzung durch Kunsthülfe bei der Geburt. Später kam etwas Sehvermögen wieder, nachdem das Kind in den ersten vier Wochen keinen Lichtschein gehabt zu haben schien.

Schöler (1080). Ein Eisenstück war gegen die linke Augenbraue geflogen. Eine Amaurose bei normalem ophthalm. Befunde entwickelte sich innerhalb sechs Tagen. 15 Tage nach der Verletzung kehrte der Lichtschein wieder. Die Sehschärfe hob sich auf ${}^{15}/_{70}$.

Cabannes und Ulsy (1081) berichten über eine Verletzung durch einen 2 m tiefen Sturz auf die linke Kopfseite. Bewusstlosigkeit. Tags darauf Sugillation des unteren Lides und der Conjunctiva bemerkbar. Dabei totale Erblindung des linken Auges. Nach acht Tagen Besserung des Sehens, doch exzentrische Fixation. Anästhesie im Gebiete des N. infraorbitalis.

Roosa und Ely (1082). Rechtsseitige Amaurose bei normalem Augenspiegelbefund infolge eines Falles auf die rechte Gesichtshälfte. Später Besserung bis auf $S = {}^{20}/_{40}$. Jedoch blieb das Gesichtsfeld verengt, und der Sehnerv wurde blasser als der linke.

Nordquist und Pihl (1083). Einseitige partielle Sehnervenatrophie bei einem 7jährigen Mädchen. Zangengeburt. An der Stirn und dem Kinn sollen noch Narben als Reste der Löffeleindrücke vorhanden gewesen sein.

Helfrich (1084) sah eine 68jährige Frau, welche gewaltsam gegen eine Bank geschleudert worden war und über der linken Augenbraue eine bis auf den Knochen dringende Risswunde hatte. Sie war bewusstlos und litt, als sie wieder zu sich kam, an Übelkeit, Kopfschmerzen und Schwindel. Es bestanden sehr ausgedehnte Sugillationen in der Umgebung beider Augen. In den ersten Tagen sah die Kranke auf dem linken Auge gar nichts. Später bedeutende Herabsetzung der Sehschärfe. An dem anderen Auge Oculomotoriuslähmung. Die anfängliche Ptosis gab sich, ebenso stellte sich die Funktion im rechten Rectus sup. wieder her. Die anderen Muskeln blieben gelähmt, und die Pupillen erweitert. Nach eingezogenen Erkundigungen bestand nach drei Jahren der Zustand noch fort.

Swan Burnett (1085). Nach einem Schlag auf die rechte Schläfengegend wurde ein 32jähriges weibliches Individuum auf dem linken Auge blind. Es zeigte sich eine Atrophie der Papille mit Rückkehr des Gesichtsfeldes nach innen und unten. Später Lähmung des I., III. und VIII. Nerven auf der linken Seite. Teilweise Wiederherstellung unter antisyphilit. Behandlung.

Eigene Beobachtung. E. S., 43jähriger Maler, war früher ganz gesund. Am 18. V. 89 fiel Patient aus einer Hängestellage von der II. Etage auf das Steinpflaster und schlug gegen den linken oberen Augenhöhlenrand auf. Daselbst noch eine Narbe sichtbar.

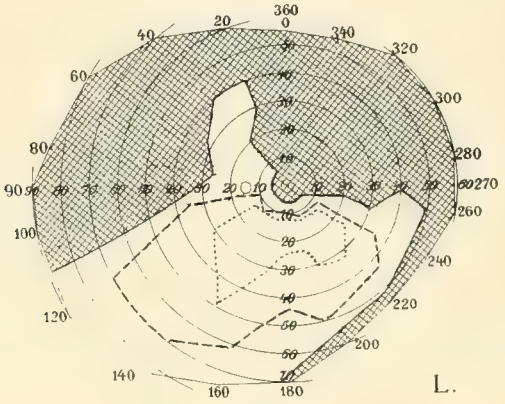

Fig. 273.

---- Grenze für 5 □mm Blau. .... Grenze für 5 □mm Rot.

Er war zwei Stunden bewusstlos. Beim Erwachen erbrach er Blut und bemerkte, dass er auf dem linken Auge blind war. Er wurde im Hause behandelt. Seitdem immer Kopfschmerzen und Schwindel.

Bei seiner Vorstellung am 2. XI. 89 L. hochgradige Amblyopie, R. S = 20/20. Kleinste Schrift auf 12 Zoll Entfernung gelesen. Gesichtsfeld siehe Figur 273. Die linke Pupille > als die rechte von etwas träger Reaktion. Ophth. Befund: rechts normal, links verfärbte Papille. Augenmuskeln normal.

Reflexe: Abdominalreflex: beiderseits gleich lebhaft,
Cremasterreflex: beiderseits gleich lebhaft,
Plantarreflex: rechts schwach, links noch schwächer,
Patellarreflex: beiderseits gesteigert, kein Fussklonus,
Achillesreflex: beiderseits gleich lebhaft,
Vorderarm- und Tricepsreflex: beiderseits gleich gesteigert.

Geruch: Links schwächer als rechts.
Sensibilität: Links leichte Hemianästhesie, am Kopfe weniger ausgesprochen.
Der Gesichtsfelddefekt blieb dauernd bestehen.
Auf dem rechten Auge: geringe allgemeine gleichmässige konzentrische Einschränkung.

Eigene Beobachtung. E. K., 22 Jahre alter Fensterputzer. 26. III. 1889. Patient fiel beim Fensterputzen zehn Meter hoch herunter auf die Steinfliessen, wahrscheinlich auf den Kopf und die beiden Hände; wurde nicht bewusstlos. Blutung aus dem linken Ohr und aus der Nase. Sugillation des rechten oberen Augenlides. Bulbus intakt. Gesicht schief. Fraktur der Ulna und Tibia beiderseits, des linken Oberschenkels und des rechten Unterkiefers.

30. III. 89. Hämophthalmus externus rechts stärker als links. Rechts Exophthalmus. Rechts Amaurose. Pupille reaktionslos und längsoval.

19. IV. 89. Rechte Papille verfärbt.

17. V. 89. R. Lichtschimmer. Pupille reagiert träge auf Licht.

18. VII. 89. Sämtliche Frakturen geheilt.

Links allgemeine gleichmässige konz. Einschränkung des Gesichtsfeldes. Sehschärfe normal. Augenspiegelbefund normal.

Rechts S = Finger auf zwei Fuss Entfernung. Papille weiss. Keine Farben erkannt. Gesichtsfeld des rechten Auges siehe Figur 274.

Eigene Beobachtung: 18. IX. 1904. E. Sch., 62 Jahre alt. Sturz die Treppe hinunter. Blutung aus Nase und Ohr. Blutbrechen. Hochgradig benommen. Rechte und

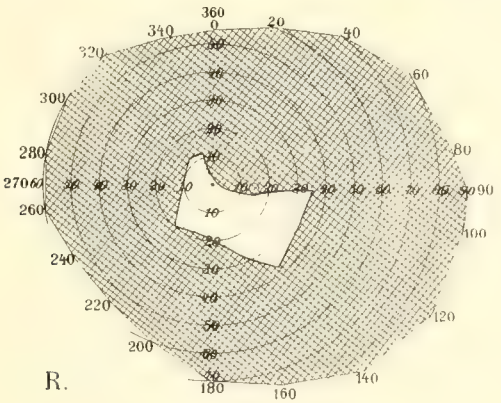

Fig. 274.

linke Augenlider stark sugilliert, so dass die Augen nicht geöffnet werden konnten. Rechts starker Exophthalmus. Kopfhaut über der Schläfe ödematös. Rechts Ptosis. Augenmuskellähmungen. Puls voll, irregulär.

Augenspiegelbefund: beiderseits normal.

Anfänglich nach Wiederkehr des Bewusstseins rechts blind.

23. IX. 04. Unterscheidet jetzt auf dem rechten Auge hell und dunkel. Rechte Pupille > als die linke. Schwache Reaktion auf konzentr. Lichteinfall.

3. X. 04. Augenspiegelbefund beiderseits normal. Rechts Proptosis. Bulbus nach aussen abgewichen. Hochgradige Parese sämtlicher Oculomotoriusäste. Der Rectus internus relativ am freiesten. Der rechte Abducens frei. Der Trochlearis ebenfalls hochgradig paretisch.

15. X. 04. Rechts beginnende Verfärbung der Papille. Die Augenmuskellähmuug geringer.

Das Gesichtsfeld des rechten Auges bis auf einen Quadranten nach unten und innen wieder hergestellt.

Sehschärfe R = $^{6}/_{24}$.

Links normal.

22. X. 04. Augenmuskellähmungen sehr viel geringer. Rechte Papille stark verfärbt. Linke Papille normal.

Gesichtsfeld des rechten Auges siehe Figur 275. Rechts S = $^{20}/_{40}$.

Das linke Auge normal. —

Saylor (1086). Schwere Schädelquetschung. Blutung aus Nase, Mund und linkem Ohr. L. Facialisparese. Linke Pupille erweitert und reaktionslos. L. Lichtschein unsicher. Ophthalmosk. Augenhintergrund bis auf etwas stärkere Schlängelung der Venen normal. Beweglichkeit des Bulbus in allen Richtungen beschränkt. Allmähliche Besserung von S. auf $^5/_{45}$. Papille verfärbt.

Querenghi (1087). Fall I. Auf eine heftige Kontusion der linken Augenbrauengegend mit Bruch des Orbitalrandes und starker orbitaler Blutung blieb nach der Heilung mässige Sehnervenatrophie, S $= {}^1/_8$, Akkommodationslähmung und Pupillenstarre zurück.

Fall II. Komminutivfraktur des Gesichtsschädels und Pressung desselben gegen die Schädelbasis. Nach der Heilung bestanden auf dem einem Auge normale Verhältnisse S $= 1$, auf dem anderen S $= {}^1/_3$ und mässige Sehnervenatrophie neben Ophthalmoplegia interior und Lähmung einiger äusserer Augenmuskeln.

§ 566. Bei der folgenden Gruppe von Fällen bestand überhaupt gleich nach dem Trauma keine einseitige Amaurose, sondern es setzte der Unfall

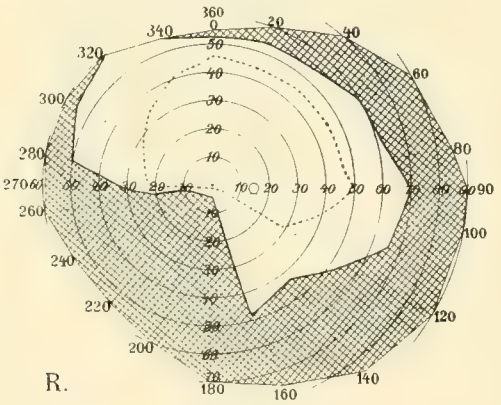

Fig. 275.

.... Grenze für 5 □mm Rot.

mit einer mehr oder weniger hochgradigen Amblyopie mit Gesichtsfelddefekt ein, welcher für die Zukunft dauernd bestehen blieb. Man muss also annehmen, dass bei diesen Fällen eine partielle Kontinuitätstrennung des Sehnerven erfolgt war, ohne dass durch ausgetretenes Blut die Funktion in namhafter Weise weiter beeinträchtigt worden wäre. Die dabei zur Beobachtung gelangten Gesichtsfelddefekte zeigen weder nach der Form noch nach der Lage etwas Charakteristisches. So bestand in den beiden folgenden Beobachtungen ein Gesichtsfelddefekt nach oben und nach aussen.

Leber und Deutschmann (1052). Fall VII. Ein 41 Jahre alter Patient, von einem Wagen herabgeschleudert, fiel mit der linken Stirnseite aufs Pflaster und war zehn Minuten lang bewusstlos. Sonst keine Cerebralerscheinungen. Am äusseren Ende des Margo supraorbitalis befand sich eine Wunde, der Knochen schien an dieser Stelle nicht verletzt. Die Lider des linken Auges schwollen nach der Verletzung gleich so stark an, dass der Kranke über das Verhalten des Sehvermögens in der ersten Zeit nichts anzugeben

vermochte. Nach Abschwellung der Lider bedeutende Sehstörung in Form eines Nebels, der nur die Wahrnehmung ganz grosser Gegenstände gestattete. Von da ab trat von selbst Besserung ein. Vier Monate nach der Verletzung war an dem betroffenen linken Auge S = $^{20}/_{200\cdot100}$; Worte von Jaeger 12 unsicher entziffert.

Das Gesichtsfeld zeigte einen erheblichen Defekt, indem fast die ganze obere Hälfte und centralwärts noch ein Stück des unteren fehlte. Die Grenzlinie verlief dicht über dem Fixierpunkt ungefähr horizontal, ebenso nasalwärts, während sie sich centralwärts allmählich senkte. Ophthalmosk. ausgesprochene weisse Atrophie auf dem betroffenen Auge.

Mayerhausen (1088). 45jährige Patientin war vor vier Wochen kopfüber die Treppe hinuntergefallen und aus einer Wunde der linken Supraorbitalgegend stark blutend gefunden worden. Schwellung des Lides des linken Auges. Zur Besinnung gekommen bemerkte Patientin, dass sie mit dem linken Auge alles wie durch einen dicken Nebel erblickte. Im Momente des Auffallens hatte sie eine intensiv subjektive Lichtempfindung.

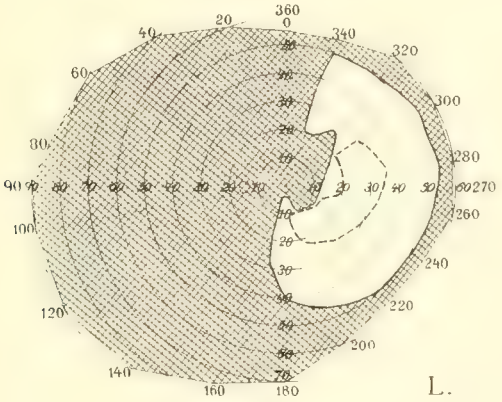

Fig. 276.

- - - - Grenze für 5 □mm Blau. Rot nicht erkannt.

Blutung aus der Nase. Nach vier Wochen die linke Papille vollkommen weiss. Das Gesichtsfeld liess nach oben und aussen Beschränkung bis zum 20. Grade erkennen. Das Sehvermögen hob sich von $^{1}/_{10}$ auf $^{1}/_{5}$.

Hoene (1089). Ein Soldat stiess während des Marsches beim Rückwärtsdrehen des Kopfes heftig an das Gewehrbajonett des vor ihm marschierenden Kameraden mit der Innenseite des linken Auges an. Die Conjunctiva bulbi am inneren oberen Teile des Auges stark sugilliert. Sonst keine Läsionszeichen. Linkes Auge Sehschärfe — $^{4}/_{200}$ mit bedeutender Einschränkung des Gesichtsfeldes besonders nach oben und aussen (oben 15°, aussen 25°, unten 35°, innen 30°). Ophthal. Befund normal. Starke Stirnschmerzen über dem verwundeten Auge. Drei Wochen nach dem Unfall ausgesprochene Atrophie der Papille. Quantitative Lichtempfindung.

Vergleiche auch unsere Beobachtung. E. S. pag. 732.

Die folgenden Fälle zeigen den Gesichtsfelddefekt nach aussen:

Eigene Beobachtung. H. B., 40jähriger Mann. Sturz auf den Kopf. Schädelbasisfraktur. Kurze Zeit bewusstlos. Beim Erwachen starker Nebel vor dem linken Auge. Augenspiegelbefund normal. Sobald Patient untersucht werden durfte, wurde folgender Gesichtsfelddefekt konstatiert. Figur 276.

Späterhin verfärbte sich die Papille des linken Auges. Das rechte Auge blieb gesund

Eigene Beobachtung. Fräulein H. M., 43 Jahre alt. 8. XII. 1884 fiel Patientin fünf Stufen einer Treppe hinunter gegen die rechte Schläfe. Sie wurde bewusstlos und kam erst am 23. XII. wieder zum Bewusstsein. Die ganze rechte Schädelhälfte an der Schläfe und Stirn soll hoch aufgeschwollen gewesen sein. Rechts starke Protrusio bulbi. Blutung aus dem rechten Ohr. Hat viel Blut gebrochen. Ophthalm. Befund anfangs normal, später Papille abgeblasst. Sobald Patientin untersuchungsfähig war, zeigte das rechte Gesichtsfeld folgenden Defekt. Figur 277.

Das linke Auge war normal. Die rechte Pupille war eng und reagierte schwer auf Licht. Die Sehschärfe war links normal, rechts = $^{20}/_{200}$, später $^{20}/_{70}$. Die Beweglichkeit des rechten Auges nach oben und auch nach aussen beschränkt. Die Farbengrenzen stark beschränkt.

Bull (1090) erwähnt einen Fall von Depressionsfraktur des Stirnbeins über dem inken Auge, bei welchem eine unregelmässige temporale Hemianopsie links festgestellt wurde.

Bei der folgenden Beobachtung fehlte die äussere Hälfte des Gesichtsfeldes, sowie der innere untere Quadrant. Es war also auf dem betroffenen Auge nur der innere obere Quadrant erhalten geblieben.

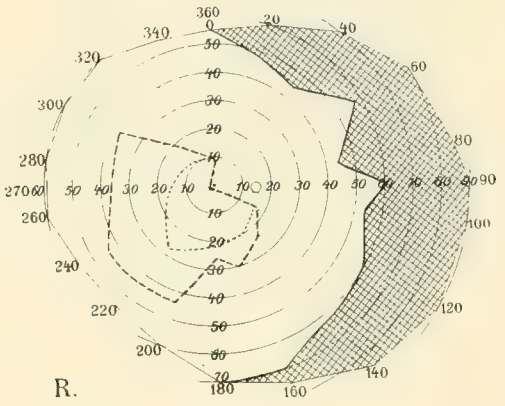

Fig. 277.

---- Grenze für 5 □mm Blau. .... Grenze für 5 □mm Rot.

Münchow (1054). Links Verletzung in der Augenbrauengegend durch einen geworfenen Säbel. Opticus gleichmässig weiss, oberer innerer Quadrant des Gesichtsfeldes erhalten. Sehschärfe stark herabgesetzt.

In der folgenden Beobachtung fehlte ein äusserer Quadrant des Gesichtsfeldes:

Reich (1091) sah nach einem Fall auf den Hinterkopf einen Defekt des Gesichtsfeldes des linken Auges, welcher den grössten Teil des unteren äusseren Sektors desselben einnahm. Ophthalmoskopisch war die nach innen oben gelegene Grenze des Sehnerven kaum zu entdecken. Letzteren, sowie ein Teil der Sehnervenscheibe selbst bedeckte eine weissliche Trübung, die nach der genannten Richtung eine 2,5 mm Papillendurchmesser lange Strecke der Retina einnahm. S war beiderseits normal. Es trat Heilung ein.

Fehlen der ganzen unteren Gesichtsfeldhälfte beobachtete:

Seggel (1092): Nach einem Sturz von beträchtlicher Höhe auf die linke Kopfhälfte traten zunächst nur ganz unbedeutende Gehirnerscheinungen auf, und abgesehen von einer

Sugillation des linken oberen Augenlides war eine Herabsetzung der Sehschärfe auf $^1/_{60}$ und ein Ausfall der ganzen unteren Gesichtsfeldhälfte zu konstatieren. Ophthalmoskopisch war anfangs der Befund normal, später erschien die linke Sehnervenpapille etwas blasser.

Horowitz (1093): In einem Falle von Basisfraktur bestand Fehlen der oberen Gesichtsfeldhälfte des rechten Auges.

In den folgenden drei Beobachtungen fehlte die ganze innere Gesichtsfeldhälfte:

Glauning (1094): Der 29jährige Patient erlitt eine heftige Kontusion der linken Scheitelbeingegend. Symptome von Schädelbasisfraktur. Sofortige hochgradige Sehstörung links. Zwei Monate nach der Verletzung Fingerzählen in 1,5 m. Nasale Gesichtsfeldhälfte fehlt. Ophthalmoskopisch: Arterienpuls, sonst normal. Vier Jahre später links vier dioptrientiefe randständige Exkavation sehr ähnlich der glaukomatösen. Zeitweise Arterienpuls. Keine Drucksteigerung.

Burnett (1095) berichtet über einen Fall von nasaler Hemianopsie. Bei dem 40jährigen Patienten trat nach einem Fall auf die Stirn ein Defekt der nasalen Gesichtsfeldhälfte des rechten Auges ein, zugleich mit Papillitis und Ausgang in Atrophie. Zwei Monate später dieselbe Funktionsstörung und derselbe Befund auf dem linken Auge. Nur wurde hier das Sehvermögen der temporalen Hälfte geschädigt, während auf dem rechten Auge S. normal blieb.

Münchow (1054, Fall X): Quetschung des Kopfes an einer Mauer. Bewusstlosigkeit. Gesichtsfeldbeschränkung bedeutend, besonders nach innen. S = $^5/_{18}$. Sehnervenatrophie.

Ebenso Fall Williams (1169), vergl. pag. 780.

Fehlen des inneren oberen Quadranten beschreiben:

Leber und Deutschmann (1052, Fall X): Patient 22 Jahre alt. Im 7. Lebensjahr war er vier Stockwerk hoch auf die rechte Seite des Kopfes gefallen. $^1/_2$ Stunde bewusstlos. Die Wange soll aufgerissen, und das rechte Auge vorgetrieben gewesen sein. Seit dieser Zeit hatte er rechts das Sehvermögen fast verloren.

Rechts S = Finger in 6 Fuss, Buchstaben von Nr. 23 erkannt.

Gesichtsfeld nach innen und oben beschränkt.

Linkes Auge normal.

Rechts weisse Atrophie. Am temporalen Rande der Papille eine unregelmässig begrenzte Entfärbungszone und viel schwarzes Pigment.

Leber und Deutschmann (1052, Fall VI): Patient 20 Jahre alt. Sturz von der Leiter herab auf die Supraorbitalgegend der rechten Seite. Starke Schwellung der Lider und Vorstehen des Augapfels. Das Sehvermögen war sofort erheblich gestört, was sich seitdem nicht geändert hat.

Einige Zeit nach der Verletzung wurde rechts hochgradige Amblyopie konstatiert, so dass nur Finger in 10 Fuss gezählt und Buchstaben von Nr. 21 entziffert werden konnten. Starker Gesichtsfelddefekt im inneren oberen Quadranten. Ophthalm. ausgesprochene Verfärbung des Sehnerven. Das andere Auge normal. Drei Jahre später das Sehvermögen unverändert. Vollständige weisse Sehnervenatrophie des einen Auges.

Hirschberg (1096): Ein 42jähriger Mann, der an Epilepsie litt, hatte in einem Anfalle eine Verletzung der rechten Augenbrauengegend sich zugezogen. Rechts hochgradige Amblyopie, relatives Skotom von längsovaler Gestalt. Gesichtsfelddefekt im inneren oberen Quadranten. Farbenblindheit, deutliche Verfärbung der temporalen Hälfte des Sehnerven.

In der von uns pag. 721 angeführten Beobachtung G. F. fehlt Fig. 272, die ganze innere Hälfte und der untere äussere Quadrant des Gesichtsfeldes.

Über konzentrische Gesichtsfeldeinschränkungen mit centralem Skotom bei einschlägigen Fällen berichten:

Daulnoy (1097): Exophthalmus nach Hufschlagverletzung, bei welcher Ober- und Unterlid zerrissen waren. Einkerbung um die Knochenleiste am oberen Orbitalrand; Fraktur des Jochbeins und des unteren Orbitalrandes mit Drehung desselben nach hinten und unten. Mydriasis. Papille blass. Arterien fadenförmig. Pigmentierung an der Papille und unter der Macula. S = $^1/_{30}$. Konzentr. Gesichtsfeldeinschränkung mit centralem Skotom. Exophthalmus. Beweglichkeitsbeschränkung des Bulbus.

Eigene Beobachtung: G. G., 26jähriger Matrose. Vor zwei Monaten wurde er mit dem Kopfe gegen die Railing gestossen, wobei sich der abwärts gehende Handgriff einer Pumpe tief in die rechte Schläfenseite eindrückte. Sofort besinnungslos. Erbrechen. Nach 14 Tagen kam er wieder zu sich. Seitdem ist beständig das rechte Auge verschleiert. Bei seiner Ankunft in Hamburg Aufnahme ins Krankenhaus. Stark taumelnder Gang gleich dem eines Betrunkenen. Auch im Stehen bei geschlossenen Augen Schwanken. Bei schnellem Gehen war das Taumeln viel geringer. Dasselbe trat am stärksten bei ganz langsamem Gehen auf. An der linken Hand bis zur Hälfte des linken Unterarmes Herabsetzung der

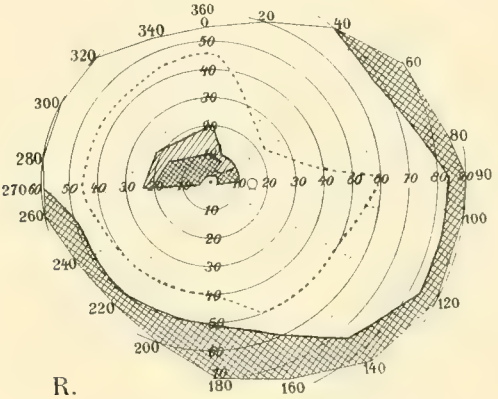

Fig. 278.

.... Grenze für 5 □mm Rot.

Tastempfindung. Sensibilität und Motilität im übrigen ganz intakt. Rechts absolutes centrales Skotom. Beschränkung für Rot im äusseren oberen Quadranten. Leichte periphere konzentrische Einschränkung. Figur 278.

Linkes Auge normal.

Rechts Finger in zwei Meter. Ophth. leichte Verfärbung der temporalen Papillenhälfte Pupillen beide gleich weit. Reaktion normal.

Eigene Beobachtung: L. B. Dem 25jährigen Patienten flog eine T-förmige Schraubenzwinge gegen den rechten Supra- und Infraorbitalrand, ohne den Bulbus dabei zu treffen. Zurzeit noch eine ziemlich grosse Narbe unter dem inneren Ende der rechten Augenbraue. Der untere Augenhöhlenrand zeigte einen unregelmässigen Rand und über demselben eine Narbe. Es war ein Stück des inneren Orbitalrandes abgesprengt. Gleich nach dem Unfalle sei eine starke Sugillation der Lider vorhanden gewesen. Nach dem Abschwellen desselben, als das Auge wieder geöffnet werden konnte, bemerkte er, dass er auf dem rechten Auge schlecht sah. Zurzeit temporale Abblassung der Papille. Rechts S = Finger in zwei Meter erkannt. Das linke Auge ist normal. Gesichtsfeld Fig. 279.

Hinsichtlich des centralen Skotoms bei Einwirkung stumpfer Gewalt auf den Schädel vergleiche auch Fall Bull (1117), pag. 744.

Lediglich konzentrische Gesichtsfeldeinschränkung zeigten folgende Beobachtungen:

Mühsam (1098) stellte ein 7jähriges Mädchen mit teilweisem Nervenschwund am linken Auge vor. Fingerzählen in zwei Meter. Gesichtsfeld eingeschränkt. Die Anamnese ergab, dass das Kind mit der Zange geholt worden, dass sofort das linke Auge geschwollen und aufgetrieben, und dass die Sehkraft am linken Auge immer schlecht gewesen war. Am Stirnbein und am Kinn fanden sich auch Narben als Reste der Löffeleindrücke vor. Offenbar war eine Fraktur des Orbitaldaches durch Zangeneinwirkung erfolgt.

Demicheri (990) beobachtete bei einer Fraktur des rechten Stirnbeins eine doppelseitige Papillitis, rechts mit Herabsetzung der S. auf Fingerzählen in $2^1/_2$ Meter Entfernung und Einengung des Gesichtsfeldes. Links war S. normal, zugleich bestand eine Lähmung des rechten Rectus super. und externus. Einen Monat später S = $^1/_{10}$. Auch war eine Herabsetzung der Sensibilität an der rechten Cornea vorhanden.

Über einen sektorenförmigen Gesichtsfelddefekt nach Schädeltrauma berichtet:

Trömner (1099): Ein 55jähriger Mann war auf den Hinterkopf gefallen. Am dritten Tage nach dem Trauma epileptiformer Anfall. Nach 12 Tagen doppelseitige Stauungspapille,

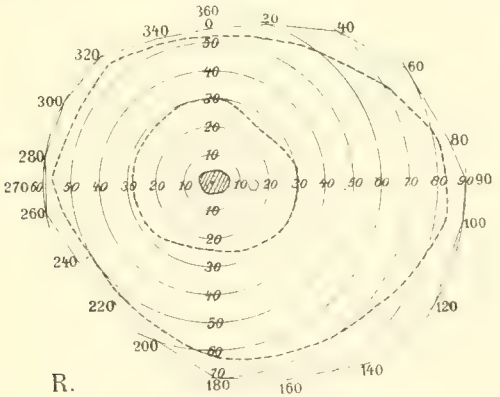

Fig. 279.

sektorenförmiger Gesichtsfelddefekt. Rechts Abducensparese, links Facialisparese, Hemiparese und Hyperalgesia dextra. Nach sechs Wochen vollkommene Heilung.

β) Auftreten einseitiger Erblindung nach Einwirkung stumpfer Gewalt auf den Schädel, wobei lediglich das der Einwirkung der Gewalt **gegenüberliegende Auge** von der Amaurose betroffen wurde.

§ 567. Während in der überwiegenden Mehrzahl aller Fälle von einseitiger Erblindung nach Traumen die Erblindung auf der Seite der Einwirkung der Gewalt gefunden wird, sehen wir bei den nun folgenden Beobachtungen das der Einwirkung der Gewalt gegenüberliegende Auge erblinden, oder hochgradig amblyopisch werden. Das Auge auf Seite der einwirkenden Gewalt bleibt dabei völlig normal, oder zeigt sich nur unwesentlich geschädigt.

Diese Form der Erblindung entsteht durch indirekte Fraktur des Orbitaldachs, und ist demnach die Summe der Beobachtungen auch sehr viel kleiner als bei den vorhin angeführten Gruppen. So waren unter 27 Fällen Berlins (1100) nur einer, in welchem die sichtbaren Spuren der Verletzung an Stirn und Orbitalrand rechtsseitig gefunden wurden, während das linke Auge erblindet war. Allerdings war hier auch noch eine Quetschwunde am Hinterkopf vorhanden.

Tilmann (1101) erörtert in seiner Arbeit über Hirnverletzungen den Mechanismus der indirekten Frakturen des Orbitaldaches und hat 49 Fälle dieser Art zusammengestellt. Das Charakteristische liegt darin, dass der Bruch einer oder beider Augenhöhlendächer eine isolierte, mit den sonst noch vorhandenen Veränderungen nicht in Zusammenhang stehende Verletzung darstellt. Sechs von diesen Fällen sind im letzteren Punkte nicht ganz einwandfrei. Von den übrigen 43 betrafen 29 Schusswunden, 11 Fall auf den Hinterkopf bezw. Scheitel, 2 stumpfen Schlag auf den Kopf, 1 Zangengeburt.

Die Fraktur des Orbitaldachs kommt dabei durch Wirkung des Gehirns zustande. Je näher der Schusskanal der Orbita, desto eher kann die Fraktur erfolgen. In der mitgeteilten Kasuistik lag in der Tat derselbe in der Nähe der Orbitalplatten (vergleiche: Stierlin, Schädelstreifschuss mit isolierten Basisfrakturen. Deutsche Zeitschr. für klin. Chirurgie, Bd. 55, II pag. 198). Bei den durch stumpfe Traumen entstandenen indirekten Orbitaldachfrakturen denkt Tilmann an die Möglichkeit, dass im vorderen Schädelraum ein negativer Druck zustande komme, wenn bei ausgedehnter Fraktur des hinteren Schädeldachs das nach hinten geschleuderte Gehirn keinen festen Widerstand fände. Dadurch könne eine Art Ansaugung bewirkt werden, und der atmosphärische Druck presse die Orbitaldächer nach innen. In einem Falle kam es sogar zum Eintritt von Orbitalfett in die Schädelhöhle. Über einen dahingehörigen Fall mit Sektionsbefund vergleiche Ipsen, die indirekten Orbitalfrakturen, Inaug.-Dissert. Greifswald 1898. —

M. Wohlmuth (1102): Patient erblindete am linken Auge vollständig nach einem Sturz über eine Kellertreppe, wodurch er sich mehrere Quetschwunden, unter diesen auch eine am inneren Winkel des rechten Margo supraorbitalis zugezogen hatte. Später wurde die linke Papille blass.

Kelburne King (1103): Ein Matrose hatte infolge eines Sturzes eine Depression an der linken Augenbrauengegend erlitten. Mehrere Tage bewusstlos. Rechte Pupille weit und reaktionslos, rechts Ptosis, Sehvermögen rechts erheblich geschwächt.

Callan (1104): Die linke Augenbrauengegend eines Patienten erhielt einen Stoss, und wurde das rechte Auge blind, zugleich mit Ptosis und den Erscheinungen einer Ophthalmoplegia exterior. Ophthalmosk. ausgesprochene Sehnervenatrophie rechts.

Pichler fand bei einer Schädelbasisfraktur linksseitige Facialis- und Trigeminuslähmung, Ptosis, Kerat. neuroparalytica. Rechts war die Beweglichkeit des Bulbus nach oben unten und medial eingeschränkt, die Pupillenreaktion fehlte, und das Auge war erblindet.

b) Die doppelseitigen plötzlichen Erblindungen und hochgradigen Amblyopien nach Einwirkung stumpfer Gewalt auf den Schädel.

§ 568. Die Fälle doppelseitiger Erblindung nach Traumen durch Einwirkung stumpfer Gewalt auf den Schädel sind viel seltener als diejenigen einseitiger Sehstörung.

In symptomatologischer Hinsicht unterscheiden wir hier:

α) Doppelseitige Erblindungen, welche gleichzeitig und plötzlich auftreten von dauerndem Bestand.

Hier wurde also die Erblindung resp. hochgradige Amblyopie durch eine Leitungshemmung oder eine totale Kontinuitätstrennung beider Sehbahnen hervorgerufen. So beobachtete Zehery (1105) folgenden Fall:

Ein 49jähriger Landmann geriet mit der linken Kopfhälfte unter ein volles Fass, das aus einem umstürzenden Wagen fiel, und war 24 Stunden lang bewusstlos. Als er erst nach mehreren Tagen die verschwollenen Augen öffnen konnte, war er völlig blind. Jetzt (etwa $2^1/_2$ Jahre später) ist die Gegend des linken Tuber front. durch den Knochenbruch grubig vertieft, und sind die Knochen der ganzen Gesichtshälfte bis unterhalb der Nase stark eingedrückt.

Beide Bulbi in ihrer Gestalt unverändert, jedoch der linke stark eingesunken, um 17 mm tiefer als der rechte, letzterer eher etwas protundiert. Beide Pupillen ad maximum erweitert und starr. Papillen scharfrandig flach, bläulich weiss. Lamina cribrosa sichtbar. Retinalgefässe verdünnt. Der rechte Augapfel wird gut bewegt.

Ausser der evidenten komplizierten Läsion der linken Orbita ist es wahrscheinlich, dass die kleinen Keilbeinflügel abgebrochen und nach rechts verschoben wurden, wodurch auch der rechtsseitige Opticus verschoben wurde. Weitere Läsionen an der Basis cranii waren durch kein einziges Symptom bestätigt.

Ferner der Fall Brodi (1042) pag. 719 bereits erwähnt.

Schlosser (1106): $6^1/_2$jähriger Knabe, der nach Einwirkung einer stumpfen Gewalt auf den Schädel die Erscheinungen eines Hämatoms der Dura mater dargeboten hatte. Die Trepanation aber ergab einen negativen Befund in dieser Hinsicht. Am linken Margo supraorbitalis befand sich nach aussen von der Mitte desselben eine Knochenfraktur mit Diastase der Bruchränder, verbunden mit einer vollkommenen Ptosis; ausserdem waren vorhanden: Lähmung des rechten Arms und Beins, sowie des Facialis, motorische Aphasie und Atrophie beider Sehnerven, wahrscheinlich durch eine Fissur der knöchernen Schädelbasis hervorgerufen.

Snell (1107). Doppelseitige Atrophie der Sehnerven nach Fraktur des Canalis opticus beiderseits.

Es ist klar, dass plötzlich aufgetretene doppelseitige Erblindung durch gleichzeitige Läsion beider Sehnerven sowohl, wie durch Querriss durchs Chiasma oder durch Druck auf dasselbe, sowie durch gleichzeitige Affektion beider Tractus, oder der intracerebralen Sehbahnen, oder beider Sehcentren hervorgerufen werden kann.

Bei Beobachtungen, wie die pag. 747 durch Verletzungen der Occipitalregion, kann die Blindheit entweder bedingt sein durch Blutungen, welche auf beide Sehnerven drücken, oder durch dieses Moment und eine teilweise Zerstörung der Gegend der Fissura calcarina, oder durch doppelseitige Zerstörung der Sehregion in den Hinterhauptslappen. Die letztere Erblindungsform

würde also zu dem Symptomenkomplex der doppelseitigen homonymen Hemianopsie zu zählen sein. Bei derartigen durch Läsion der centralwärts vom Abgange der Pupillenfasern gelegenen Sehbahnen aufgetretenen Amaurosen muss bei vorhandener Blindheit der Pupillenreflex auf beiden Augen erhalten sein, während derselbe bei doppelseitiger Tractusaffektion, sowie bei Erblindung durch Chiasmaläsion gestört oder aufgehoben ist.

1. Anfänglich doppelseitige Amaurose, später **Restitutio in integrum** des Sehvermögens.

§ 569. Bei den folgenden Fällen handelt es sich anfänglich nach dem Trauma um doppelseitige Erblindung, die allmählich wieder zurückging. In diesen Fällen bestand keine Kontinuitätstrennung der Sehnerven, sondern es wurde die doppelseitige Erblindung, wie man annehmen darf, durch den Druck des ausgetretenen Blutes auf die Sehbahnen hervorgerufen. Es folgen zunächst hier Fälle von plötzlich aufgetretener doppelseitiger Erblindung durch Einwirkung stumpfer Gewalt auf den Schädel mit völliger Wiederherstellung des Sehvermögens.

van Nes (1041, Fall II): Ein 25jähriger Mann stürzte beim Versuch, mittelst einer Leiter in seine in der II. Etage gelegenen Wohnung zu steigen, vom Fenster herab auf die linke Stirnhälfte und zog sich eine im linken oberen Orbitaldach verlaufende Fraktur der Schädelbasis und einen linksseitigen Oberschenkelbruch zu. Das Sehvermögen war sofort nach dem Fall erloschen, kehrte aber im Verlaufe von sechs Wochen wieder vollkommen zurück.

Watson Spencer (1108): Fall auf den Kopf. Bewusstlosigkeit. Blindheit. Papillenschwellung. Nach sechs Wochen das Sehvermögen wieder hergestellt.

Schiess-Gemuseus (1076): Ein 25jähriges Mädchen fiel von einer Scheune herab, erlitt einen Rippenbruch und Hirnerschütterung. Nach neun Tagen Taubheit, rasch wieder verschwindend und einer allmählich sich entwickelnden Amaurose Platz machend. Pupillen maximal erweitert, wenig reagierend. Völlige Blindheit. Ophthalmoskopisch: starke Schlängelung der Venen. Drei Tage nach der Aufnahme S = $^{10}/_{20}$, Tags darauf S = $^{20}/_{30}$.

Sealy (1109): Einwirkung stumpfer Gewalt auf den Kopf mit Erblindung nach wenigen Tagen. Wiederherstellung des Sehvermögens,

Page (1110): Temporary blindness in a child following fracture in the occipital region. Dreijähriges Kind, ausserdem bestand Nystagmus und konvergierendes Schielen.

Huismann (1111) beobachtete bei einem Kranken, der mit dem Kopfe gegen die Wand eines Postwagens während des Rangierens geworfen wurde, von okularen Störungen eine linksseitige Abducenslähmung, sowie Neuritis optica zuerst linksseitig, dann rechtsseitig. Links war zeitweise Erblindung, beiderseits eine Rotgrünblindheit vorhanden. Die Erscheinungen gingen völlig zurück. Zuletzt soll ophthalmoskopisch die Sehnervenpapille anormal gewesen sein.

Nettleship (1112, Fall I): Im 7. Lebensjahre Einwirkung einer stumpfen Gewalt auf den Kopf. Zwei Stunden darauf doppelseitige Erblindung; 14 Tage darauf Besserung, und Eintritt einer normalen Sehschärfe nach einem Monat. Ophthalmoskopisch fand Nettleship nach 23 Jahren eine Verfärbung der Papille.

Diese Fälle dürfen ebenso wie die pag. 729 beschriebenen einseitigen Erblindungen mit Wiederherstellung des Sehvermögens auf ein doppelseitiges Scheidenhämatom bezogen werden. Doppelseitige plötzlich aufgetretene Er-

blindungen nach Schädeltrauma könnten (vergl. unten, Fall Gaffron) auch durch ein Hämatom, welches auf beide Sehcentren drückt, bewirkt werden Dann muss aber bei Wiederkehr des Sehvermögens im Gesichtsfelde stets ein Hinweis auf homonyme oder doppelseitige homonyme Hemianopsie gegeben sein, vergl. die Fälle pag. 747. Eine doppelseitige Druckhemmung beider Tractus durch ein Hämatom dürfte schwer zu diagnostizieren sein, würde aber ebenfalls bei Wiederkehr des Sehvermögens Gesichtsfelddefekte mit homonym hemianopischem Charakter erkennen lassen.

Eine Leitungshemmung des Chiasmas durch ein Hämatom müsste sich nach Rückgang der Erblindung in Gesichtsfeldern mit temporal hemianopischem Charakter erkenntlich machen, vergl. pag. 719 und pag. 746.

Daher stehen wir nicht an, sowohl einseitige, wie doppelseitige plötzliche Erblindungen mit Restitution des Sehvermögens auf einseitiges oder doppelseitiges Scheidenhämatom der Sehnerven zurückzuführen, das nach seiner Resorption das Leitungsvermögen ungeschmälert zurückgelassen hatte.

2. Anfänglich doppelseitige Amaurose mit zurückbleibendem, dauerndem Gesichtsfelddefekt.

§ 570. Bei der nun folgenden Gruppe von Beobachtungen bestand anfangs doppelseitige Erblindung. Dieselbe bildete sich aber im Verlaufe der Beobachtung zurück, und es blieben auf beiden Augen Gesichtsfelddefekte bestehen.

de Lapersonne und Grand (1113) beobachteten bei einem traumatischen Defekt des Scheitelbeins von 8—10 cm Ausdehnung einen symmetrischen Defekt der beiden unteren Gesichtsfeldhälften. Anfänglich war Blindheit vorhanden. Der ophthalm. Befund war normal.

Brückner (1114): Ein 21jähriger Bergmann wurde, wahrscheinlich von einem Stein am Hinterkopf getroffen, bewusstlos aufgefunden. Es fand sich in der Occipitalgegend eine 5 cm lange, klaffende, lappige Wunde, dem oberen Rande des Hinterhauptsbeins entsprechend ein längerer Knochensplitter. Die Dura war hier zerrissen und das Gehirn oberflächlich zertrümmert. Die Schädelfraktur setzte sich noch weiter nach oben fort. Patient schien nichts zu sehen. Später wurde normale Sehschärfe und normaler ophthalmoskopischer Befund festgestellt.

Das Gesichtsfeld zeigte am rechten Auge einen fast vollständigen Defekt der äusseren Hälfte und einen fast gänzlichen Ausfall des inneren unteren Quadranten. Ähnliche Grenzen zeigte das linke Gesichtsfeld. Das Verhalten desselben blieb unverändert. Der Farbensinn war normal.

Gaffron (1115) beobachtete bei einem 14jährigen Mädchen, welches von einem stürzenden Baume getroffen worden war, zunächst Amaurose und ophthalmosk. links aussen an der Papille eine ganz kleine Blutung. Die Schädelfraktur entsprach der Gegend der Sutura lambdoidea. Das Sehvermögen bestand ungefähr 7 Monate nach der Verletzung in Fingerzählen auf 0,5 Meter. Man erhielt aber den Eindruck bei der Prüfung der Sehschärfe, dass beiderseits das erhaltene Gesichtsfeld sehr eng sei, und es zeigte auch die Verletzte volle Sehschärfe, wenn man ihr einzelne Buchstaben isoliert auf grosser weisser Fläche präsentierte. Die konzentrische Einengung des Gesichtsfeldes wurde als doppelseitige homonyme Hemianopsie bezeichnet. (Vergleiche Bd. III, pag. 484, vorletzter Absatz.)

Basevi (1116): Ein 12jähriger Knabe erlitt durch ein auf den Hinterkopf gefallenes Holzstück eine Wunde in der Gegend der linken Fissura parieto-occipitalis, die später eiterte.

Einige Stunden nach dem Trauma wurde vollständiger Verlust des Sehvermögens bemerkt neben konvulsivischen Zuckungen der Glieder rechts, schwächer links und Verlust des Gehörs.

Einige Monate später bestand neben Kopfschmerzen, Erbrechen, Schwindel mässige Hemiaparese und Hemianalgesie, rechts noch vollständige Blindheit, beiderseits Mydriasis aber langsame Pupillenreaktion auf Licht, dazu Neuritis optia. Patient entzog sich der weiteren Behandlung.

Bei diesen Fällen hatte das Trauma wohl nur partielle Läsionen in beiden intrakraniellen resp. intracerebralen Sehbahnen resp. Centren bewirkt, wobei anfänglich durch Druck von ausgetretenem Blut der nicht zerstörte Teil der optischen Bahnen und Centren in der Funktion so lange beeinträchtigt worden war, bis das Blut sich wieder aufgesogen hatte. Dadurch konnte die noch erhalten gebliebene Partie wieder leitungsfähig werden.

3. In der folgenden Gruppe von Beobachtungen bewirkte das Trauma dauernde Erblindung des einen Auges und Amblyopie, teilweise mit dauerndem Gesichtsfelddefekt, auf dem anderen Auge.

Bull (1117): Bei einem 60jährigen Mannne war nach einer Kopfverletzung Blindheit des rechten Auges aufgetreten. Später wurde auf dem linken Auge ein irreguläres centrales Skotom (vergl. pag. 738) gefunden. Ophth. waren beide Papillen weiss, links breite Retinalblutungen.

Hirschberg (1118): Ein Stück Holz wurde mit grosser Gewalt gegen die linke Kopfhälfte eines Menschen geschleudert. Patient blieb 7 Stunden lang bewusstlos. Vier Wochen später wurde noch linksseitige Ptosis konstatiert. Das Sehvermögen derselben Seite war erloschen. Auch die Sehschärfe des rechten Auges, welche früher gut gewesen sein soll, war auf $^{15}/_{70}$ reduziert. Die Pupille weit und starr. Hochgradige Störung der Bulbusbewegung. Keratitis neuropar. Später funktionierten der M. rect. ext. und intern. wieder gut. Die Amblyopie des rechten Auges ging allmählich wieder zurück.

Cohn (1669): Sturz auf den Kopf, Sprachstörung, es fiel ihm schwer, seinen Namen auszusprechen. Augenspiegelbefund normal. Nach dem Erwachen aus dem Koma völlig blind. Später homonyme rechtsseitige Hemianopsie. S = $^{20}/_{60}$. Patient hatte die Fähigkeit verloren, Farben zu unterscheiden; später erkannte er nur Blau.

Knotz (1120): In einem Falle von Schädelverletzung war eine dauernde Erblindung des Auges der verletzten Seite und eine solche des anderen Auges aufgetreten, die aber wieder zurückging.

Kipp (1119) berichtet über einen 50jährigen Kranken, der nach einer Schädelverletzung links erblindete und rechts bei herabgesetzter Sehschärfe eine rechtsseitige Hemianopsie darbot mit hemianopischer Pupillenreaktion. Ophth. war links die Sehnervenpapille im ganzen und rechts in der nasalen Hälfte atrophisch.

Bei diesen Fällen war offenbar eine Kontinuitätstrennung des Sehnerven im Canalis opticus auf Seite des einwirkenden Traumas aufgetreten, während, wie im Falle Bull, nur eine partielle Läsion des anderen Sehnerven bewirkt worden war. In Hirschbergs Beobachtung, sowie in der von Knotz war die vorübergehende Erblindung des anderen Auges offenbar durch Druck von ergossenem Blute hervorgerufen worden. In dem von Kipp beschriebenen Falle war neben einer homonymen Hemianopsie offenbar auch eine Kontinuitäts-

trennung eines Sehnerven im Canalis opticus die Folge des einwirkenden Traumas. Oder es war das Chiasma durch einen Längsriss gesprengt, und es bestand zugleich ein Einriss in dem linken N. opticus. Vergl. Fig. 281.

3. Anfänglich doppelseitige Amblyopie mit **bleibenden Gesichtsfelddefekten.**

§ 571. Bei der nächstfolgenden Gruppe mit gleich anfangs aufgetretener doppelseitiger Amblyopie und bleibenden Gesichtsfelddefekten haben wir bezüglich der Lokalisation der Sehstörung folgende Untergruppen zu unterscheiden:

1. Partielle Läsionen beider Sehnerven.

Lederer (1121): Ein Bergmann hatte durch herabstürzende Kohlenmassen eine komplizierte Fraktur beider Nasenbeine und des Stirnbeins, sowie des Alveolarfortsatzes



Fig. 280.

O. L. Temporale Hemianopsie durch Sturz auf den Kopf.

des Oberkiefers mit Eröffnung der Stirnhöhle und mit grossem Weichteilknochendefekt erlitten. Beide Augäpfel nach rückwärts gesunken, Hebung des Oberlides behindert, Beweglichkeit der Augen allseitig beschränkt. Rechts S = $^1/_2$, links: Fingerzählen in 1,5 Meter.

Gesichtsfeldeinschränkung. Links fanden sich in der Maculagegend drei weissliche Fleckchen. Rechts war der ophth. Befund normal.

Tuffier (1122) berichtet über eine Verletzung durch Herabfallen auf das Strassenpflaster. Es fand sich eine breite Fraktur, welche sich an der Basis der Nase nach der rechten Stirn-Scheitelbeinsutur erstreckte, und eine weitere an der äusseren Seite der Stirn nach derselben Richtung.

Nach dem Erwachen aus einem tiefen Koma trat ein kolossaler Durst mit Polyurie auf und eine vollständig ausgesprochene nasale Hemianopsie.

Friedenberg (1123) fand bei einem 41jährigen Manne eine binasale Hemianopsie, verbunden mit Rotgrünblindheit und Verfärbung der Papillen infolge Einwirkung einer stumpfen Gewalt auf den Schädel.

2. Fälle von temporaler Hemianopsie, entstanden durch Einwirkung stumpfer Gewalt auf den Schädel.

O. Lange (1124): 20jähriger Dachdecker. Sturz auf das Strassenpflaster am 13. X. 1903. Am Schädel eine 5 cm lange klaffende Weichteilwunde an der rechten oberen Stirnseite. Blutung aus dem linken Ohr und rechten Nasenloch. Rechts Lider und Conjunctiva bulbi blutunterlaufen. Am andern Tag Wiederkehr des Bewusstseins und Klagen über Sehstörung. Polyurie und starker Durst, der sich wieder verlor. 3. I. 1904. Die Sehstörung soll sich seit dem Unfall nicht verändert haben. Zur Zeit Augenbewegungen normal, Pupillen gleich weit, direkt und konsensuell gut reagierend. Papillen beiderseits in toto etwas blass, Grenzen scharf, Retinalgefässe von normalem Kaliber. Rechts S = $^{6}/_{8}$; links S = $^{6}/_{10}$. Akkommodation beiderseits etwas abgeschwächt.

Das Gesichtsfeld zeigt vollkommenen Ausfall der temporalen Hälften auf beiden Augen bis zur Medianlinie, hier scharf abschneidend, mit Freilassung des Fixationspunktes bis auf 5° temporalwärts. Die nasale Gesichtsfeldhälfte beider Augen zeigt absolut normale Grenzen für Weiss und Farben. Hemianopische Pupillenreaktion.

Fig. 281.

Längeriss durchs Chiasma und Querriss durch den einen Opticus bei Schädelbasisfraktur nach Liebrecht.

Rechts: Anosmie.

Schoeler und Uhthoff (1044) vergleiche pag. 719.

Eigene Beobachtung: E. R., 37jähr. Matrose. 18. VII. 1900. Stürzte 20 Fuss tief in den Schiffsraum hinunter. Bewusstlos. Depressionsfraktur am linken oberen Orbitalrand. Komplizierte Fraktur des linken Oberkiefers. Fraktur des rechten Oberkiefers. Fraktur beider Nasenbeine. Abschürfungen über der linken Stirn und am linken inneren Augenwinkel.

Sugillationen beider Konjunktiven. Bewegungsstörungen des linken Bulbus. Sehvermögen anfangs bedeutend herabgesetzt. Augenspiegelbefund anfangs normal, später Verfärbung der Papillen. Später, sobald Patient genauer untersucht werden konnte, bitemporale Hemianopsie, vgl. Fig. 280. Die Pupillen über mittelweit, reagieren träge, Es bestand deutliche hemianopische Pupillenreaktion. Bei dem Wilbrandschen Prismenversuche blieben die Augen absolut ruhig und machten keine Einstellungsbewegungen. SR = $^{6}/_{18}$; SL = $^{6}/_{12}$. Gehör, Geruch, Geschmack normal. Das übrige Nervensystem intakt.

Bei diesen Fällen war offenbar das Chiasma längs seines sagittalen Durchmessers zerrissen, wodurch die beiden Fasciculi cruciati eine Kontinuitätstrennung erfahren hatten, während die Fasciculi laterales intakt (vergl. Bd. III, pag. 110, § 70) geblieben waren.

In der folgenden Gruppe von Fällen war hauptsächlich die eine Hälfte des Chiasmas durch die Läsion betroffen worden (vergl. Band III pag. 112 [5]).

Nieden (1125) Fall I: Ein Bergmann wurde von einem schweren Steinstück gegen die linke Schläfe getroffen. Die hauptsächlichsten Erscheinungen bestanden in einer Paralyse des rechten Abducens, einer Amaurose des linken Auges mit Nystagmus und einer normalen Sehschärfe des rechten mit temporaler Hemianopsie. Ausserdem Polydipsie, sowie Aufhebung des Gehörs rechts. Sechs Wochen später konnten die ersten Zeichen der beginnenden atrophischen Degeneration des linken Opticus wahrgenommen werden. Nach 10 Wochen fand sich auch eine weisse Verfärbung des inneren oberen Quadranten des rechten Opticus (vergleiche Bd. III, pag. 509 oben). Später verlor sich die Abducenslähmung wieder. Vergl. auch Fig. 281.

Fall II. Schädelfraktur mit äusserer, quer über das ganze linke Hinterhauptsbein sich hinziehender Kopfwunde und gleichzeitigen Symptomen einer Fractura baseos cranii. Rechtsseitige Amaurose, Nystagmus, Atrophie des rechten Opticus, links Paralyse des Ab-

ducens und Abschwächung sowie Einengung der Grenzen der Lichtempfindung auf der temporalen Gesichtsfeldhälfte.

Peretti (1126): Dem 49jährigen Patienten wurde von einer rasch rotierenden Kreissäge ein Stück Holz mit Wucht gegen den Kopf geschleudert. Sofort bewusstlos, wurde er mit den Erscheinungen einer schweren Schädelbasisfraktur in ein Krankenhaus gebracht, wo er nach 12 Tagen allmählich das Bewusstsein wieder bekam. Es bestanden Schwindel, Kopfschmerzen, Gedächtnisschwäche, Schwerhörigkeit des rechten Ohres, Mangel jeder Geschmacksempfindung, Anosmie, starkes Durstgefühl mit Polyurie, grosse Schwäche in den Beinen, rechtsseitige Abducenslähmung und wahrscheinlich auch eine solche des M. rectus intern. und obliq. inferior. Bitemporale Hemianopsie. Ophth. weissliche Verfärbung der Papillen. Das Sehvermögen des linken Auges nahm stetig ab bis zur Erblindung. Ebenso ist dasjenige des rechten Auges stark gesunken.

Kipp (1119) vergleiche pag. 744.

Morian (1127): 26jähriger Mann. Kopfverletzung. Bewusstlosigkeit, Respirationsverlangsamung, Pulsverlangsamung, Sprachstörung, motorische und sensible Parese der Körperhälften. Das Sehvermögen war rechts bis auf die Erkennung von Handbewegungen herabgesetzt, grosse farbige Papierquadrate wurden in ihrer Farbe nicht erkannt. Links $S = {}^{2}/_{3}$ und hochgradige konzentrische Gesichtsfeldeinschränkung besonders nach unten. Ophthalmoskopisch rechts etwas rötlichere Färbung und trübes Aussehen der Eintrittsstelle des Sehnerven.

Die Schädigung der Sehschärfe des linken Auges hatte sich allmählich erheblich gebessert.

Die spätere Untersuchung von Grashey ergab rechts eine sehr bedeutende Herabsetzung der centralen Sehschärfe mit ausserordentlich starker konzentrischer Einengung des Gesichtsfeldes, links ein Skotom in dem äusseren unteren Quadranten.

In diesem Falle war der rechte Sehnerv und zwar in seinem intrakraniellen Verlaufe bis zum mikroskopischen Beginne des Chiasmas (vergl. Bd. III, pag. 99) lädiert. Dadurch wurde die hochgradige konzentrische Einschränkung hervorgerufen und ausserdem, weil die Schlingenfasern (siehe Band III, Tab. XVI, Fig. 127 und 128 s. s.) vom Fasciculus cruciatus der anderen Nerven hier tief in den intrakraniellen Teil der Sehnerven hinabsteigen, auch einzelne Bündel dieser Schlinge mit lädiert, wodurch der temporale Gesichtsfelddefekt auf dem anderen Auge hervorgebracht wurde.

§ 572. 3. Fälle mit homonymer Hemianopsie von dauerndem Bestand, nach Einwirkung einer stumpfen Gewalt auf den Schädel.

Willer (1128) beobachtete eine rechtsseitige homonyme Hemianopsie bei einer Fraktur der linken Hinterhauptsgegend mit Blosslegung von Gehirnsubstanz.

Kölpin (1129): Ein 53jähriger Arbeiter erhielt vor drei Jahren eine schwere Verletzung des Hinterhaupts. Es fand sich eine rechtsseitige homonyme Hemianopsie mit gleichzeitiger hochgradiger konzentrischer Einschränkung des erhalten gebliebenen Gesichtsfeldes, sowie eine Blässe der ganzen rechten Sehnervenpapille, links der temporalen Hälfte, ferner eine rechtsseitige Hemianästhesie und hochgradige Gedächtnisschwäche.

Uhthoff (1130): Schwere Verletzung der Hinterhauptsgegend in Form einer Depression unmittelbar nach links von der Mittellinie. Es bestand eine typische homonyme Hemianopsie. Das deprimierte Knochenstück wurde entfernt, und es entleerten sich bei der Incision der Dura 6 ccm Eiter. Verschlechterung des Befindens. Beiderseits Stauungspapille. Bedeutende Besserung des Befindens; dann wieder Verschlimmerung und Exitus.

Sektion: Im hinteren Teile des Temporallappens und im vorderen Teile des Occipitallappens ein Abszess.

Schmidt-Rimpler und Stauffer (1131): 37jähriger Mann. Im neunten Jahre Verletzung des linken Auges (Phthisis bulbi). Am 22. II. 1882 Splitterfraktur des Schädels entsprechend der hinteren rechten Scheitelgegend, Fistelbildung, Gehirnabszess. Fehlen der nasalen Gesichtshälfte auf dem rechten Auge, normale Sehschärfe.

Im Jahre 1887 Tod an Lungenschwindsucht.

Sektion: Der Defekt des rechten Hinterhauptslappens, welcher die Hemianopsie hervorgerufen hatte, hatte die ganze Fläche desselben, insbesondere den Cuneus, sowie die angrenzenden Teile der Konvexität der unteren Fläche zerstört.

Heuse (1670, Fall II): Patient war vom Dache auf den Kopf gestürzt, wobei er einen sehr erheblichen Schädelbruch mit Austritt von Gehirnmasse erlitten hatte. Homonyme rechtsseitige Hemianopsie. Es bestand aber in den rechten Gesichtsfeldhälften keine Amaurose, sondern ein tiefes Dunkelheitsskotom. Am Schädel fanden sich kolossale Depressionen der Knochen, die Ossa parietalia zeigten eine tiefe, hufeisenförmige Rinne, welche bis in das linke Hinterhauptsbein zu verfolgen war.

Hughes (1671) berichtet über einen Fall von komplizierter Fraktur des Schädels in der Occipitalgegend, in welchem zwei grosse Knochenstücke gehoben und entfernt werden mussten. Ein sehr bedeutender Verlust von Gehirnsubstanz war entstanden. Der Kranke genas bis auf das Sehvermögen in vollkommenster Weise. Eine homonyme rechtsseitige Hemianopsie blieb bestehen. Eine ophth. Untersuchung drei Monate nach dem Unfall zeigte normale Verhältnisse.

Bonhoeffer (1132) beobachtete eine Zertrümmerung des Hinterhauptsbeines mit Verletzung des linken Hinterhauptslappens. Es fand sich rechtsseitige homonyme Hemianopsie, vorübergehende rechtsseitige hemianopische Gesichtshalluzinationen und eine kurzdauernde Orientierungsstörung. Als definitives Herdsymptom blieb die linksseitige Hemianopsie bestehen.

Einige Monate später traten gleichzeitig mit allgemeinen Hirndruckerscheinungen aphasische Symptome und motor. und sensible Hemiparese auf. Trepanation: Entleerung des Abszesses. Wiederherstellung des alten Status mit linksseitiger Hemianopsie.

Verschlimmerung. II. Trepanation. Tod.

Sektion: Von der Verletzungsstelle nahe dem Pol des Hinterhauptslappens gelangt man links bis zur Tiefe von 6 cm in eine schmale Höhle, die dem ursprünglichen Wundkanal entspricht. Nicht direkt mit dem Kanal kommunizierend, jedoch durch kein gesundes Gewebe von ihm getrennt, gelangt man in eine mindestens hühnereigrosse Abszesshöhle.

Nieden (1133): Infiltration der Hirnrinde des linken Occipitallappens infolge einer Trepanation mit Verletzung der Dura. Es hatte sich danach Hemianopsie auf der temporalen Seite des rechten Auges eingestellt, nachdem vor der Trepanation eine vollständige Intaktheit des Gesichtsfeldes festgestellt worden war. Die Hemianopsie des rechten Auges bestand mehrere Monate lang, hatte nach drei Monaten aber etwas abgenommen und war ganz bestimmt begrenzt, während auf dem linken Auge nur eine geringe Einengung des Gesichtsfeldes hauptsächlich im oberen inneren Quadranten sich ergab. Es handelte sich um eine rechtsseitige Hemiplegie und schwere Gehirnstörungen infolge eines Sturzes auf den Hinterkopf. Da ein subduraler Abszess in der Gegend der Kontusionsstelle wahrscheinlich erschien, wurde die betreffende Stelle des Hinterhauptsbeins, die eine quer verlaufende Fissur zeigte, trepaniert. Dabei wurden Dura und Hirnrinde lädiert. Ein Abszess fand sich nicht. Die Allgemeinerscheinungen besserten sich, die Hemiplegie schwand, der Defekt der temporalen Hälfte des Gesichtsfeldes blieb auf der rechten Seite, und es gesellte sich ein Ausfall des medialen Teils des linken Auges dazu.

Wernicke (1134) beobachtete nach einer Stichverletzung in der linken Hinterhauptsgegend einen vorübergehenden komatösen Zustand und ein Herabhängen des linken oberen Lides. Dazu traten spätere Schwindelanfälle und eine rechtsseitige gleichseitige Hemianopsie, die als einzige Erscheinung mehrere Monate bestehen blieb. Es wurde eine Blutung in der Gegend der Stichöffnung (linke I. Hinterhauptswindung) angenommen.

Anschütz (1135): Verletzung der linken Hinterhauptsgegend durch einen herabfallenden Ziegelstein bei einem 33jährigen Steinträger. Bewusstlosigkeit. Rechtsseitige Hemianopsie, auf der blinden rechten Hälfte Lichterscheinungen (Tiere, Nebel, Sterne, Hund, Katze, eine alte Frau etc.). Tags darauf Fieber. Es fand sich eine Depressionsfraktur des Schädeldaches und ein Hirnabszess. Besserung durch Trepanation.

Gelpke (1136) untersuchte einen Fall von völliger Splitterfraktur des linken Hinterhauptsbeins, einer teilweisen Läsion des linken Parieto-occipitalbeins, einer völligen Zertrümmerung der unteren Windungen des linken Occipitallappens (Cuneus). Es fand sich eine leichtere Form von amnestischer Aphasie und Störungen in dem Orientierungsvermögen, eine normale Sehschärfe mit ophth. normalem Augenspiegelbefund, normale Pupillenreaktion (keine hemianopische), motorische Alexie für Farben und rechtsseitige gleichseitige Hemianopsie mit bedeutender Einschränkung der linken beiden Gesichtsfeldhälften.

Beevor und Horsley (1137) veröffentlichten einen Fall von Verletzung (12jähriger Knabe) des Hinterkopfes durch einen Pferdehufschlag. Ophthalm. fand sich eine doppelseitige Stauungspapille und funktionell eine rechtsseitige gleichseitige Hemianopsie, es wurde die Diagnose auf einen Abszess in dem linken Gyrus angularis gestellt, was sich bei der Trepanation als richtig erwies. Der tödliche Ausgang erfolgte durch den sich wiederholenden Prolapsus cerebri.

Tauber (1138) berichtet über eine Trepanation, ausgeführt bei einem Manne, der nach einem vor einigen Monaten erhaltenen Schlage auf das linke Scheitelbein die Erscheinungen der Rindenepilepsie, des Hirndrucks und einer rechtsseitigen Hemianopsie darbot. Bei der Trepanation wurde eine pigmentierte Rindenpartie ausgelöffelt. Zwei Monate darauf erfolgte der Tod. Es fand sich 1,5 cm unter der operierten Stelle ein 4 ccm Eiter enthaltender Abszess.

Bellouard (1139). Bei einem Sturze schlug die linke Regio temporo-parietalis heftig gegen einen Pfahl an, am nächsten Tage Schwindelgefühl. Homonyme Hemianopsie.

Glynn (1140): Schädelfraktur in der Gegend des Hinterhauptslappens. Seelenblindheit, rechtsseitige Hemianopsie und konzentr. Einengung der linken Gesichtsfeldhälfte auf dem rechten Auge und hochgradige konzentr. Einschränkung auf dem linken.

Eskridge und Rogers (1141) beobachteten bei einem 23jährigen Manne, der einen Schlag gegen die Stirne über dem rechten Auge erlitten hatte und einige Monate später stuporös wurde, eine Abblassung (?) beider Sehnerven, verbunden mit sensor. Aphasie und rechtsseit. Hemianopsie. Bei der Trepanation fand sich im linken Hinterhauptslappen ein alter Blutherd in einer Kapsel. Im Laufe der Rekonvaleszenz konnte eine rechtsseitige typische Hemianopsie nachgewiesen werden.

Csapodi (1142) sah bei einer 71jährigen Frau nach heftigem Fall auf die rechte Rückenhälfte, wobei am Kopf eine Erschütterung gefühlt wurde, linksseitige homonyme Hemianopsie mit vertikaler Trennungslinie durch den Fixierpunkt gehend auftreten. Die Hemianopsie blieb.

Marchand (1143) berichtet über einen Fall von Schädelverletzung mittelst eines Spatenschlags gegen die rechte Seite des Hinterkopfs, infolge dessen Gehirnmasse entfernt wurde und Hemianopsie entstand, welche nur am rechten Auge lateralwärts beobachtet werden konnte, da das linke Auge schon früher erblindet war. Die Hemianopsie bestand unverändert bis zum Tode fort. Die Sektion ergab fast vollständigen Defekt des rechten Hinterhauptslappens, war die Hemianopsie zur Folge gehabt hatte.

In Hebolds (1144) Falle bot ein Geisteskranker, der sich mit einem Nagel den linken Hinterhauptslappen in selbstmörderischer Absicht verletzt hatte, eine rechtsseitige Hemianopsie dar. Nach mutmasslich sechswöchentlichem Verweilen des Nagels trat plötzlich der Tod unter Konvulsionen ein.

Die Sektion ergab das Vorhandensein eines 10,5 cm langen Nagels, an der Basis des Gehirns ziemlich viel schmutzig graue fötide Flüssigkeit, weniger in den Seitenventrikeln.

Der Fremdkörperkanal ging von der hinteren Grenze des oberen Scheitelbeinlappens 0,5 cm von der Mitte links bis zur Basis neben linkem Hirnstiel und Gyrus hyppocamp. Die weisse Substanz im linken Occipitallappen und im hinteren Drittel des Parietallappens war erweicht.

Dimmer (1664). Es handelte sich um eine schwere, die Scheitelbein- und Hinterhauptsgegend betreffende Verletzung mit kortikaler rechtsseitiger Hemianopsie. Auch in den erhaltenen Gesichtsfeldhälften waren homonyme, an die kortikale Trennungslinie sich anschliessende Defekte vorhanden.

Mey (1145) teilt mit, dass bei einem 16jährigen Manne eine komplizierte Fraktur des rechten Hinterkopfes mit Kompression durch Sturz auf die Spitze einer Maurerkelle stattgefunden hätte. Das Knochenstück wurde später abgehoben, wobei ein Strahl dunklen Blutes aus einem ca. 0,5 cm langen Riss im Sinus transversus sich ergoss. Nach erfolgter Heilung wurde eine linksseitige gleichseitige Hemianopsie mit konzentr. Gesichtsfeld-Einschränkung der erhaltenen Gesichtsfeldhälfte festgestellt. Der Augenspiegelbefund war normal.

Eigene Beobachtung. N. O. Es handelte sich um einen 30jährigen Schauermann, dem ein schwerer Ladebaum auf den Kopf gefallen war. Die Folge war eine kompli-

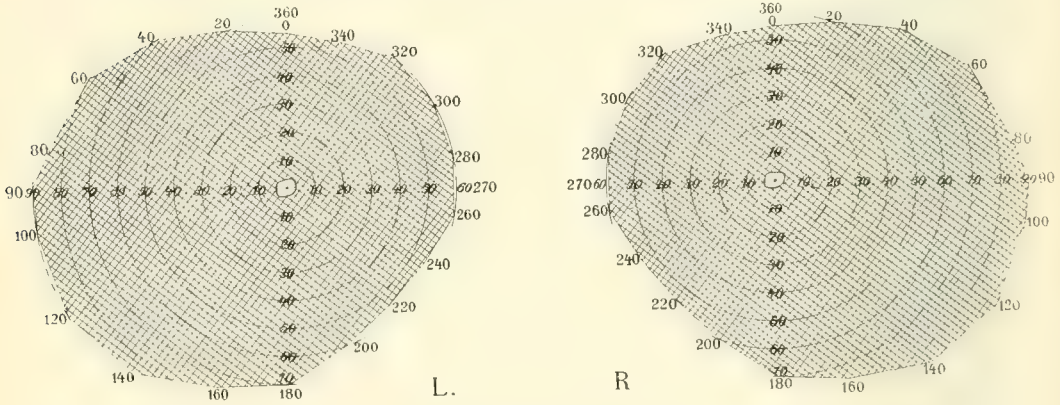

Fig. 282.

N. O. Doppelseitige Hemianopsie bei Splitterfraktur der Hinterhauptsgegend. In dem minimalen Gesichtsfelde waren alle Farben erhalten.

zierte Splitterfraktur der Hinterhauptsgegend. Der bewusstlose Patient kam am 27. X. 1902 nach dem Hafenkrankenhause, wo die Splitter sofort entfernt wurden. Der Puls war verlangsamt, unregelmässig und ungleich. Die Atmung röchelnd. Aus dem linken Ohr kam Blut heraus.

Die Querwunde war 17 cm lang.

Die Vertikalwunde 8 cm lang.

Während der Freilegung der Frakturstelle trat zweimal Erbrechen auf. Teile vom Cerebrum lagen in der Wunde.

28. X. Pat. ist sehr unruhig, wühlt im Bett umher; lässt unter sich; verschluckt sich beim Trinken; ist unklar.

29. X. Andauernd unruhig und unklar. Nackensteifigkeit.

3. XI. Pat. wird etwas klarer, streckt auf Wunsch die Zunge heraus. Temperatur 38°.

4. XI. Verbandwechsel. Wunde reizlos. Am unteren Wundrand nekrotische Cerebrummasse. 37°.

Nackensteifigkeit verschwunden.

14. XI. Pat. lässt nicht mehr unter sich; meldet sich zum Urinieren.

18. XI. Eine Stunde ausser Bett.

24. XI. Die Zeit vor seinem Unfall ist wie ausgelöscht.

Er erkennt seine Frau und Kinder, gibt geordnete Antwort.

Am 6. XII. 1902 sahen wir den Patienten und konstatierten:

Die Motilität war erhalten, die grobe Kraft gut.

Patellar-, Achilles-, Cremaster-, Abdominalreflexe sämtlich erhalten, keine Ataxie, kein Tremor. Facialis, Hypogl. Trigeminus. Sensibilität intakt; spitz und stumpf wird rasch und richtig differenziert. Kopfknochenleitung war rechts vorhanden; links nicht.

Vollkommene optische Aphasie: Uhr, Ring, Tisch, Taschentuch | kann er nicht benennen; er erkennt aber die Gegenstände.

Er versteht alles was man sagt. ABC kann er nur bis P. Motorische Sprache in Ordnung.

Allgemeine Gedächtnisstörung: kann kein Lied; kann nicht das Vaterunser sagen.

Farben- und Geruchssamnesie (Kampferspir. Terpentin kann er nicht bezeichnen). Pupillenreaktion gut; Fundus oculi, Augenbewegungen einzeln sowie assoziiert frei; minimales Gesichtsfeld; doppelseitige Hemianopsie; keine Seelenblindheit; keine Orientierungsstörung. Gesichtsfeld siehe Figur 282. Hochgradige Orientierungsstörungen. Sehschärfe normal.

In diesem Falle bestand eine doppelseitige homonyme Hemianopsie lediglich mit Erhaltung der makulären Gesichtsfeldpartie (vergleiche Bd. III, pag. 301, § 230 und 231 und III, 484 und 511).

4. In der folgenden Gruppe von Fällen waren gleich nach dem Trauma homonyme Gesichtsfelddefekte vorhanden, welche nach einiger Zeit wieder verschwanden, also wohl auf Druck von ergossenem Blut auf das eine Sehcentrum bezogen werden mussten.

Faraselli (1146) beobachtete nach heftigem Fall auf die linke Seite des Hinterkopfes rechtsseitige Hemianopsie bei sonst ungestörtem Wohlbefinden des Patienten. Der Pupillarreflex war beiderseits auch an den unempfindlichen Netzhautstellen erregbar.

Nach $1^1/_2$ Monaten, während welcher die Hemianopsie sich nicht wesentlich änderte, trat in wenigen Tagen Heilung ein.

Deutschmann (1147) beobachtete am 7. Tage nach Verletzung des Kopfes durch einen Pferdehufschlag eine rechtsseitige hemianopische Undeutlichkeit, welche 16–18 Tage anhielt und dann verschwand.

Die Pathogenese der einseitigen und doppelseitigen Erblindungen und hochgradigen Amblyopien nach Einwirkung stumpfer Gewalt auf den Schädel.

Was die Pathogenese der einseitigen und doppelseitigen Erblindungen und hochgradigen Amblyopien nach Einwirkung stumpfer Gewalt auf den Schädel anbelangt, so haben wir es hier meist mit den Folgen indirekter Läsionen des Opticus zu tun. Direkte Verletzungen der Sehnerven, welche durch den Druck abgesprungener Knochenfragmente oder durch Verschiebung der frakturierten Partien entstehen, sind relativ selten. Dagegen ist eine direkte Verletzung der kortikalen Sehcentren und der benachbarten Sehbahnen bei den Splitterfrakturen des Hinterhauptbeins und den

nach denselben dort häufig notwendig werdenden Eingriffen relativ häufig. Vergleiche die Fälle pag. 747.

a) Die indirekten Läsionen nach Schädelbasisfraktur (vergleiche auch Band III, pag. 58—62).

§ 573. Die nächste Wirkung der Schädelverletzung ist eine Knochenfraktur und zwar abgesehen von den Kontinuitätstrennungen am Angriffsorte der Gewalt eine solche der Schädelbasis oder des Orbitaldachs. Diese letzteren sind entweder fortgesetzte Frakturen oder indirekte. Die Beobachtungen Hölders, dass bei 60% aller Basisfrakturen Fissuren in den Canalis opticus gingen, machen es nun in hohem Grade wahrscheinlich, dass die bei Einwirkung stumpfer Gewalt gegen die Schläfe und die Supraorbitalgegend sofort auftretenden einseitigen und unheilbaren Erblindungen und Amblyopien mit dem Auftreten einer Fissur in dem Canalis opticus in Zusammenhang stehen.

Es fragt sich nun, in welcher Weise wir uns den Mechanismus einer derartigen Einwirkung auf den Sehnerven vorzustellen haben.

Auf pag. 58 dieses Bandes hatten wir schon hervorgehoben, dass die Dura im Canalis opticus das Periost der Kanalwandung bilde, und dass die Pialscheide des Sehnervs daselbst mit dem Perioste verwachsen sei, über welche Örtlichkeit Pfister genaue Untersuchungen angestellt habe. Von prinzipieller Bedeutung ist dabei der Umstand, dass das im Canalis opticus besonders engmaschige Septennetz des Sehnerven (vergl. Band III, pag. 60. Fig. 40) durch die Pialscheide mit dem Perioste des Kanals (Duralscheide) und durch letzteres mit der knöchernen Wandung des Kanals an der Verwachsungsstelle eine kontinuierliche Masse bildet. Im Momente der gewaltsamen Formveränderung des Schädels bei Einwirkung stumpfer Gewalt auf den letzteren, verändert auch der Canalis opticus seine Form und geht aus der natürlichen runden in eine mehr oder weniger elliptische Gestalt über. Längs der Pollinie des grössten Durchmessers erfolgt nun die Fraktur der Wandung des Kanals, und es klafft dieselbe im Moment des Eintritts der Fraktur. Darum kann, wenn die Fraktur die Verwachsungsstelle der Pialscheide mit dem Perioste gerade durchsetzt, je nach der Verlaufsrichtung der Fraktur ein Einriss in den Sehnerven, oder eine Durchreissung desselben erfolgen. Ist aber ein Riss durch die Pialscheide gesetzt, und hat sich dieser Riss bis zu einer Stelle ausserhalb der Verwachsung der Pia mit der Dura fortgesetzt, dann wird auch die Cerebrospinalflüssigkeit im Zwischenscheidenraum in die Risswunde des Sehnervs hineingetrieben, und es tritt damit ein weiteres komplizierendes Kraftmoment bezüglich der Kontinuitätstrennung des Sehnerven hinzu. Nach mathematischen Gesetzen hat nämlich eine Kugel bei der kleinsten Oberfläche den grössten Rauminhalt. Wird nun bei der Einwirkung der stumpfen Gewalt auf den Schädel die Form desselben elliptisch

verändert, so muss die Oberfläche seiner Wandung vergrössert werden, damit der gleiche Inhalt Platz hat. Hierbei weicht die Cerebrospinalflüssigkeit sowohl nach der Rückenmarkshöhle als auch in den Zwischenscheidenkanal des Sehnerven aus, vermehrt momentan in dem letzteren erheblich den Druck, und dieser vermehrte Druck der Cerebrospinalflüssigkeit wirkt dann als weiteres Kraftmoment auf die im Zwischenscheidenkanal freiliegende Partie des Risses in der Pialscheide, die Risswunde auseinandertreibend, weiter ein. Aus dem Umstande nun, dass sich einesteils nach Pfister (vergl. Band III, pag. 58) in vielen Fällen der Subduralraum ganz um den Sehnerven herum erstreckt, also mit Ausnahme einzelner Bindegewebsbalken daselbst gar keine Verwachsung der Duralscheide mit der Pialscheide besteht, andererseits aber die Fraktur in der Wandung des Kanals an einer Stelle verlaufen kann, an welcher die Pialscheide mit der Duralscheide zufällig nicht verwachsen war, würde sich dann die Tatsache leicht erklären, dass bei so vielen Fällen von Orbitalwandfrakturen, welche die Wandungen des Canalis opticus durchsetzen, gar keine Zerreissung des Sehnerven zustande kommt.

In der Tat sind auch Läsionen des Opticus bei der grossen Zahl von Schädelbasisfrakturen gar nicht so häufig, als man nach der grossen Zahl der in der Literatur beschriebenen Fälle a priori annehmen sollte. So stützt sich die klinische Studie von Brun (1148) auf das reiche Material von 470 Fällen aus der Züricher chirurg. Klinik. Der Sehnerv war in 8 Fällen beteiligt, wovon 3 Schussverletzungen waren.

Battle (1149) berichtet über 168 Schädelbasisfrakturen und bemerkt, dass Blutungen in die Augenhöhlen mit Fortpflanzung unter die Bindehaut ein wichtiges diagnostisches Zeichen seien. 8mal wurde Blindheit infolge von Blutungen in die Opticusscheide beobachtet.

§ 574. Bezüglich der Frage nach der totalen oder partiellen Kontinuitätstrennung des Opticus, also des Eintritts völliger Blindheit oder der Amblyopie mit bleibendem Gesichtsfelddefekt sind wiederum 2 Momente zu berücksichtigen:

1. Die Richtung der Fissur und zwar ob dieselbe zur Längsachse der Sehnerven quer, ob sie diagonal verläuft, oder ob ein Längsriss in den Sehnerven erfolgt ist.

2. Die Intensität der Krafteinwirkung auf den Schädel.

Durch die grössere Krafteinwirkung wird auch ein stärkeres Klaffen der Fraktur und damit auch ein tieferer Einriss in den Sehnerven zustande kommen und zugleich wird damit auch ein vermehrter Druck der Cerebrospinalflüssigkeit auf die Einrissstelle in der Pialscheide seine deletäre Wirkung in entsprechender Weise ausüben.

Nach O. Wahl (1150) hatten schon die statistischen Untersuchungen von Arnold Schwarz (1151) ergeben, dass der Bruch bei Gewalteinwirkungen auf die seitlichen Partien des Schädels die mittlere Schädelgrube parallel zur Achse des Felsenbeins, also in frontaler Richtung, bei Gewalt-

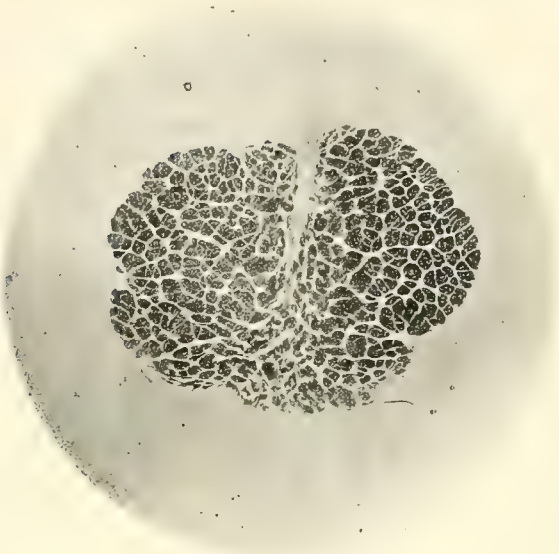

Fig. 283.

Längsriss im Nervus opticus. Kultschitzky-Färbung. Bezüglich der Situation vergleiche Schema Fig. 286 Schnittlage 1. Photographiert von Dr. Reuter.

Fig. 284.

Längsriss im Nervus opticus. Kultschitzky-Färbung. Bezüglich der Situation vergleiche Schema Fig. 286 Schnittlage 3. Photographiert von Dr. Reuter.

einwirkungen auf das Hinterhaupt oder die Stirngegend in sagittaler Richtung, bei Gewalteinwirkungen auf die Temporoparietalgegend in schräger Richtung durchsetze. Die Brüche der Schädelbasis verlaufen also

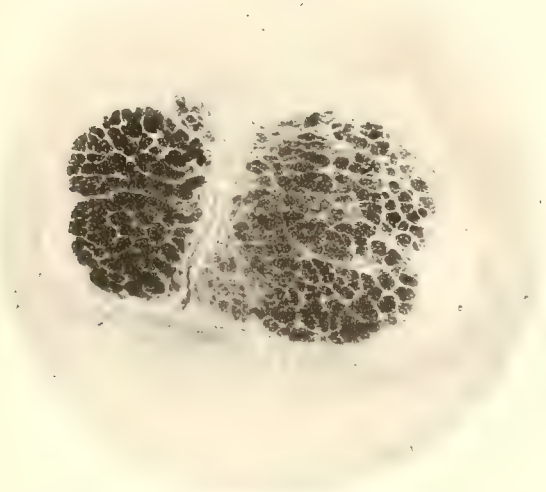

Fig. 285.

Längsriss im Nervus opticus. Fränkel-Färbung. Bezüglich der Situation vergleiche Schema Fig. 286 Schnittlage 2. Photographiert von Dr. Reuter.

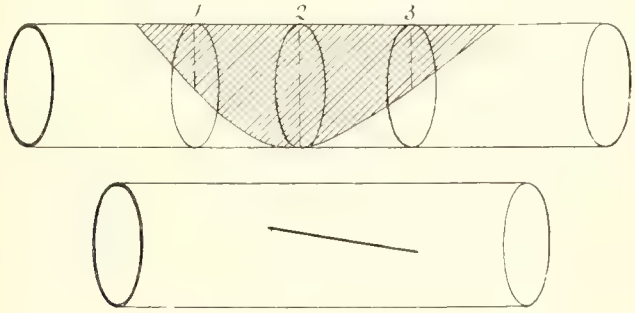

Fig. 286.

Schema des Längsrisses im Nervus opticus zu den Fig. 283—285. Die durchbrochene Linie der Querschnittslage 2 deutet den Längsriss durch den ganzen Sehnervenstamm an. Bei 1 und 3 ist der Längsriss nur etwa bis zur Achse in den Sehnervenstamm eingedrungen. Die untere Figur zeigt die periphere Lage und Länge des Einrisses an.

stets in der Richtung der einwirkenden Gewalt, oder wenigstens parallel zur Druckrichtung. Die zur Druckwirkung rechtwinkelig verlaufende Schädelachse erfährt eine Verlängerung, die entsprechen-

den Meridianbögen aber eine stärkere Krümmung. Daher wird der Bruch durch Bersten der am stärksten gedehnten Partien eintreten. Am häufigsten findet nun die Einwirkung der stumpfen Gewalt auf die Schläfen- und Schläfen-supraorbitalgegend statt, daher verläuft die Fissur meist in frontaler, oder bei Verletzung der äusseren Partie des Supraorbitalrandes in diagonaler Richtung durch das Orbitaldach und die Wandungen des Canalis opticus, und es zerreisst der Sehnerv in querer oder schräger Richtung.

Hinsichtlich der Sehstörung werden die Querrisse durch den Opticus die gefährlichsten sein und mit meist totaler Kontinuitätstrennung eine vollständige Amaurose des betreffenden Auges zur Folge haben. Diagonaleinrisse dürften wohl meist die hochgradigen Gesichtsfelddefekte bedingen, während die Längsrisse im Sehnerven am wenigsten Sehstörung verursachen möchten.

§ 575. Wir geben nun zunächst einen Überblick über unsere pathologischen Präparate.

Als zufälligen Befund erhoben wir bei der Sektion eines an Alcoholismus chron. gestorbenen Mannes folgende Veränderung an dem Sehnerven der einen Seite: Bei der mikroskopischen Untersuchung auf vertikal zur Längsachse verlaufenden Querschnitten fand sich ein Riss durch das Parenchym des Opticus, welcher an einer Stelle so tief gegangen war, dass der Opticus dadurch in 2 Längsteile getrennt wurde (vergl. Fig. 285 und 286). An der Dura und Arachnoidea waren keine Veränderungen nachweisbar. Die Pia erscheint dagegen durch das den Riss auskleidende Narbengewebe nach der Sehnervenmitte zu eingezogen. Die Verhältnisse stellten sich an den verschiedenen Querschnitten in verschiedener Weise dar, wie aus den nebenstehenden Abbildungen hervorgeht:

Fig. 283. Die Einrissstelle geht ungefähr bis zur Mitte des Opticus. Dieselbe ist von dichtem Narbengewebe ausgefüllt. Die Nervenfaserbündel in der Nähe der Narbe sind verschmächtigt und zum Teil durch Bindegewebszüge zerteilt.

Fig. 284 zeigt den Verlauf des narbigen Gewebes durch den ganzen Opticus. Derselbe ist dadurch in zwei Teile geteilt, nur die dicht an die Narbe angrenzenden Partien des Opticus sind alteriert; die übrigen Teile sind unverändert. An diesem Präparat sieht man auch deutlich, dass der Einriss eine keilförmige Gestalt hat.

Fig. 285. Auf diesem Querschnitt erscheint das durch den Opticus gehende Narbengewebe am stärksten entwickelt. Das angrenzende Parenchym des Opticus zeigt eine geringe Markdegeneration. Das Volumen der Bündel hat abgenommen, so dass an einigen Stellen die Septen verbreitert erscheinen.

Die Durchmusterung aller serienweise hergestellten Opticusquerschnitte ergab, dass es sich um einen in der Längsachse des Sehnerven verlaufenden Riss (vergl. Schema Fig. 286) handelte, der im Sehnerven einen etwas schrägen Verlauf genommen hatte und sich verschieden tief in denselben erstreckt hatte. Vergl. Fig. 283 und 285 und Fig. 286 Schnittlage 1 und 3.

Dass es sich im vorliegenden Fall nicht etwa um ein bei der Sektion entstandenes Kunstprodukt handelt, geht aus der Intaktheit der Dura und Arachnoidea und aus dem Vorhandensein der bindegewebigen Narbe im

Opticus hervor. Auf welche Weise und bei welcher Gelegenheit diese Verletzung entstanden war, konnte aus der Krankengeschichte nicht entnommen werden. Wahrscheinlich hatte der Alkoholiker ein Schädeltrauma durchgemacht, bei welchem dieser eigenartige Längsriss des Sehnerven entstanden war.

Der folgende Fall ist dadurch besonders bemerkenswert, dass es sich infolge einer Schädelbasisfraktur um Läsionen handelt, welche, wie die Abbildungen zeigen, ganz verschiedene Veränderungen an den Sehnerven gesetzt haben.

Die Veränderungen stellen sich in den verschiedenen Querschnitten in folgender Weise dar:

Fig. 287 zeigt einen Schnitt durch die Lamina cribrosa. Man sieht hier das sehr dichte Balkenwerk derselben, welches das Parenchym des Nerven schwer erkennen lässt. Die helleren Partien entsprechen dem atrophischen Teil des Opticus. Infolge dieser Atrophie ist das Balkenwerk auf diesem Querschnitt besonders deutlich erkennbar. (Linker Opticus.)

Fig. 288 weist die atrophische Partie im Sehnerv um das Centralgefäss sehr markant auf. An der medialen Seite des Opticus zeigt sich auch ein sichelförmiger atrophischer Bezirk, der in der Nähe des Randes gelegen ist. Der Sehnerv ist im ganzen geschrumpft, daher ist die Duralscheide vielfach gefaltet.

Fig. 289 zeigt dies atrophische Feld in Dreiecksform nach der Peripherie zu verrückt im Zusammenhang mit der sichelförmigen atrophischen Partie am Rande des Opticus. Die Pialscheide erscheint relativ verdickt.

Fig. 290 lässt auf dem nach van Gieson gefärbten Querschnitt erkennen, dass in den erkrankten Partien die normale Bündelung verloren gegangen ist.

Fig. 291 zeigt in der Dura an der mit e bezeichneten Stelle Reste von Blutungen und narbiges Gewebe. Die Dura, Arachnoidea und Pia sind verwachsen. An diese Stelle stösst ein grosser atrophischer Bezirk, in welchem die Nervensubstanz gänzlich untergegangen ist.

Fig. 292 weist die bedeutende Grösse des atrophischen Feldes auf, die sich scharf von den gut gefärbten, erhaltenen Opticusbündeln abhebt.

Fig. 293 zeigt im atrophischen Teil des Opticus infolge der Schrumpfung des Bindegewebes eine vollständige Verwischung der Bündelung. Die Gefässe treten infolge ihrer dicken sklerotischen Wandungen stark hervor.

Fig. 294 weist eine ganz ausserordentliche merkwürdige Verdickung der Pialscheide auf, die auch in Fig. 293 zu konstatieren ist.

Fig. 295 zeigt ein zirkumskriptes atrophisches Feld wahrscheinlich ausgehend von der Verletzungsstelle e in Fig. 296, 296a und Fig. 297. Die Dichtigkeit des Septennetzes ist sonst normal. (Rechter Opticus des gleichen Falles.)

In Fig. 296, 296a und 297 sieht man die hämorrhagische Infarzierung der Duralscheide. Fig. 296a zeigt die Verletzungsstelle e der Fig. 296 in stärkerer Vergrösserung.

Fig. 298, 299, 300 zeigen den Opticus im Canalis opticus. Bei im übrigen normalem Verhalten der Bündel sieht man übereinstimmend das kleine atrophische Feld am Rande. Hiebei ist zu bemerken, dass in Fig. 300 das betreffende Präparat von der falschen Seite her photographiert worden ist.

Fig. 301 lässt das normale engmaschige langgestreckte Septennetz des Opticus kurz vor dem Chiasma erkennen mit dem typischen leistenartigen Pialfortsatz von der oberen Pialscheide, den wir in Bd. III, I. Teil, S. 99, genauer beschrieben haben. Der Sehnerv ist auf diesem Querschnitt normal.

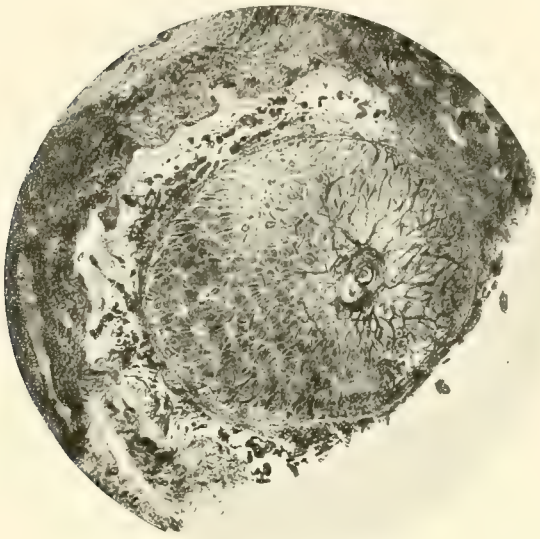

Fig. 287.

Schnitt durch die Lamina cribrosa.

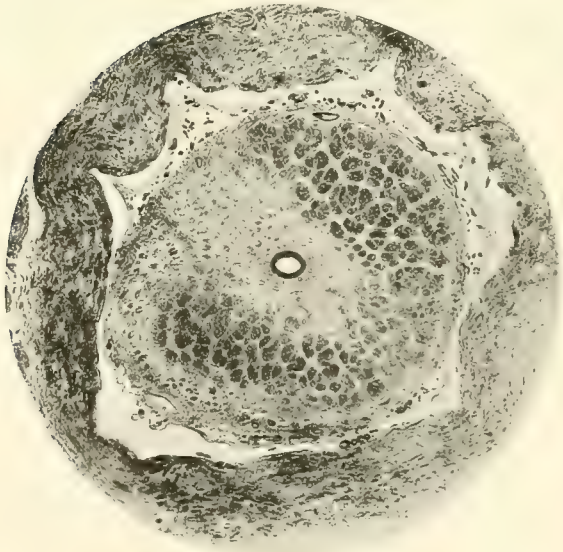

Fig. 288.

Schnitt zwischen der Papille und dem Eintritt der Centralgefässe.

Läsion des linken Sehnerven bei Schädelbasisfraktur.

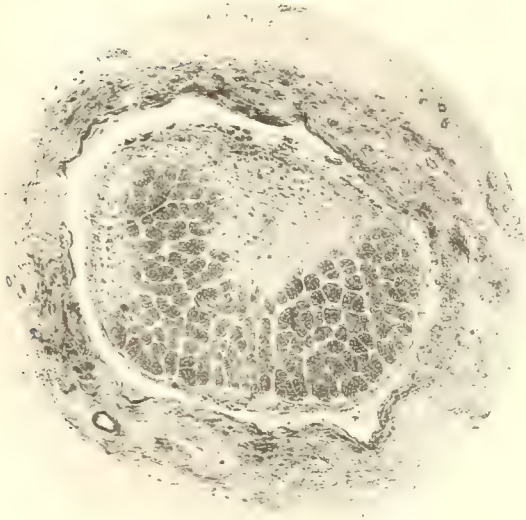

Fig. 289.

Schnitt kurz vor dem Canalis opticus.

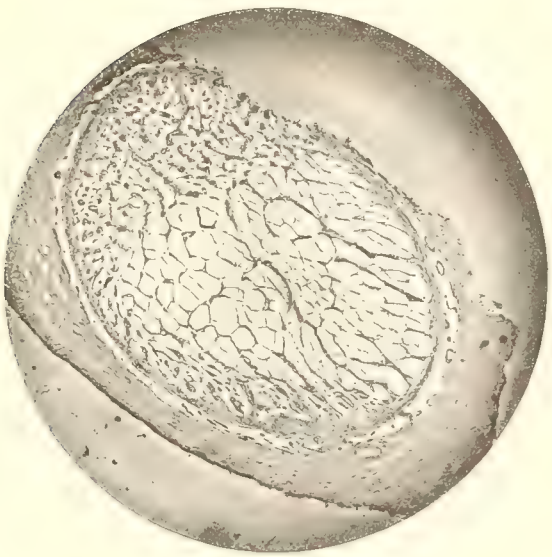

Fig. 290.

van Gieson-Färbung.

Läsion des linken Sehnerven bei Schadelbasisfraktur.
Fig. 287—290 deszendierende Atrophie, photographiert von Dr. Reuter.

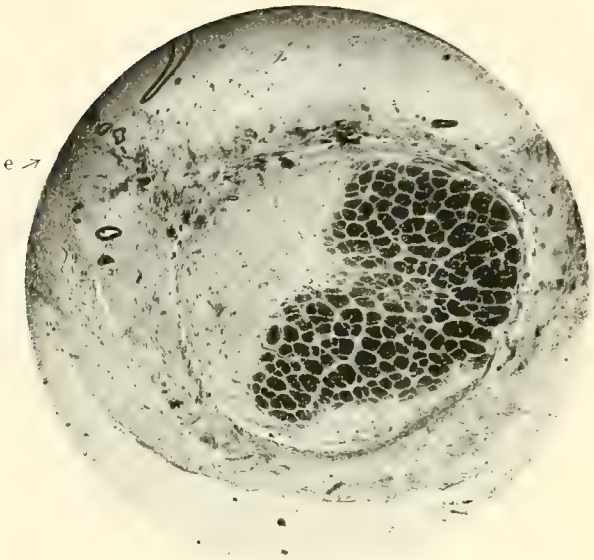

Fig. 291.

e Narbe in der Dura und offenbar Einrissstelle.

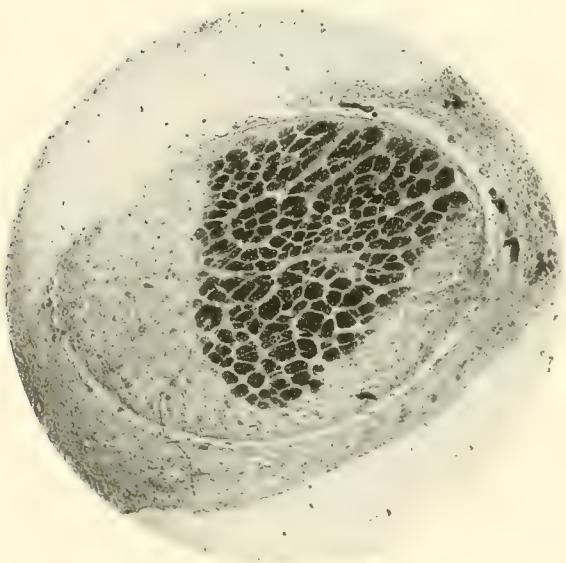

Fig. 292.

Läsion des linken Sehnerven bei Schädelbasisfraktur. Photographiert von Dr. Reuter.

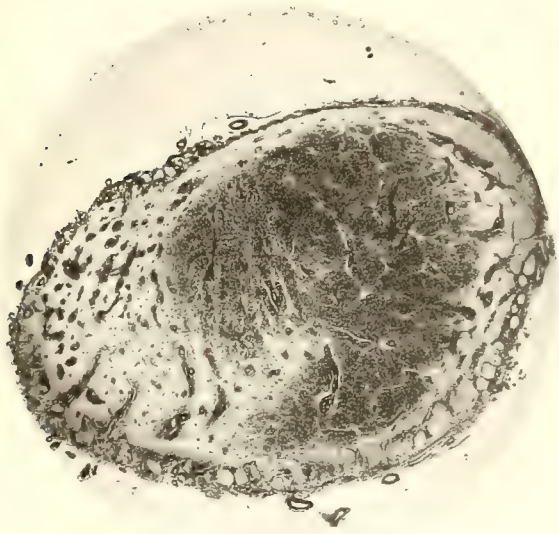

Fig. 293.



Fig. 294.

Läsion des linken Sehnerven bei Schadelbasisfraktur.

In dem kurz vor dem Chiasma gelegenen Schnitt, Fig. 293 und 294, merkwürdige Verdickung und Veränderung der Pialscheide. Photographiert von Dr. Reuter.

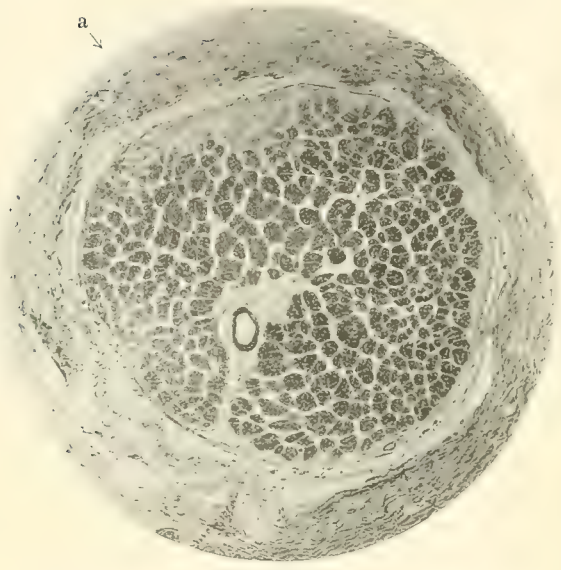

Fig. 295.

a = zirkumskript atrophische Partie im Opticus.

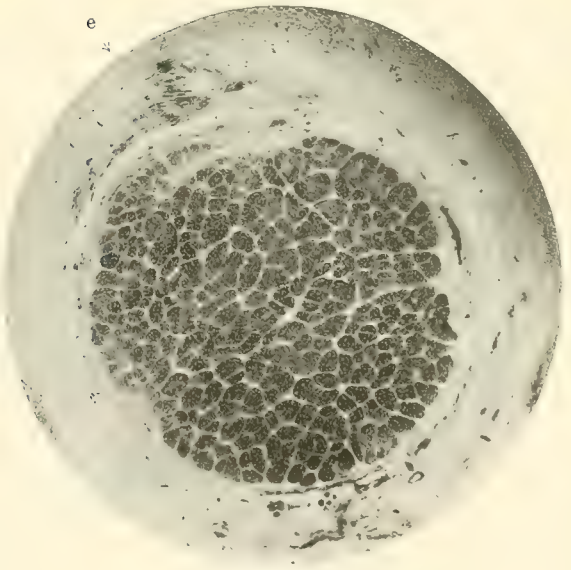

Fig. 296.

e = Stelle der Verletzung in der Dura.

Läsion des rechten Nervus opticus bei Schädelbasisfraktur.
Photographiert von Dr. Reuter.

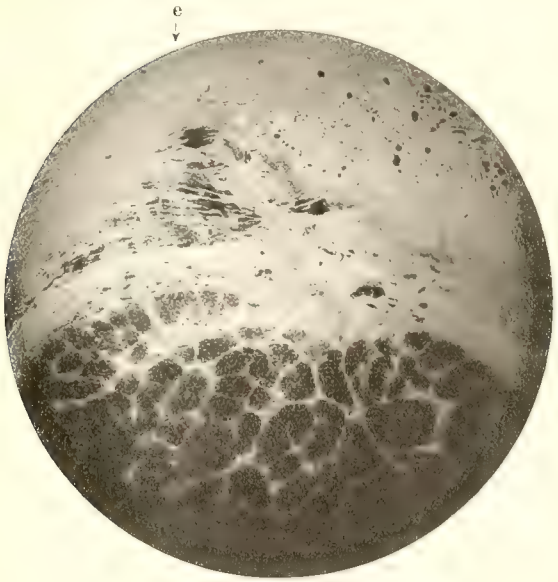

Fig. 296 a.

e = Stelle der Verletzung in der Dura bei stärkerer Vergrösserung.

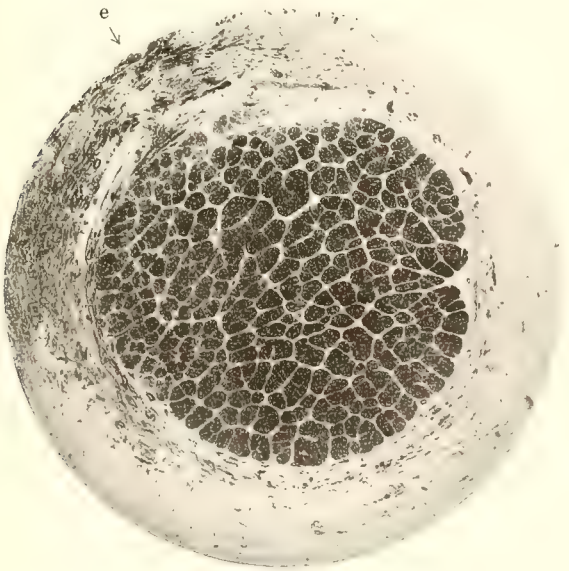

Fig. 297.

e = Stelle der Verletzung in der Dura.

Läsion des rechten Nervus opticus bei Schadelbasisfraktur.
Photographiert von Dr. Reuter.

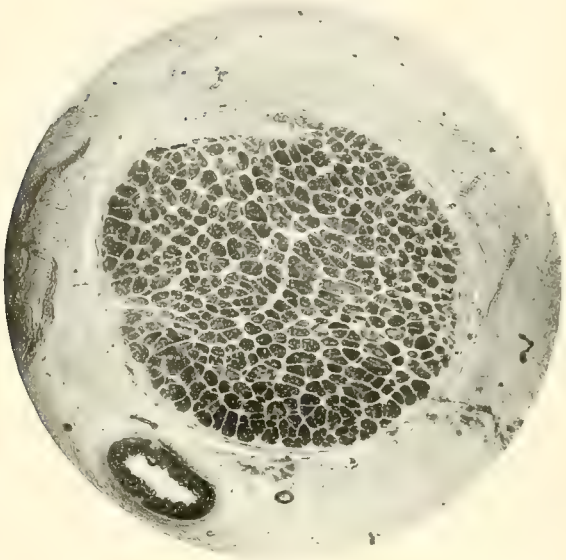

Fig. 298.

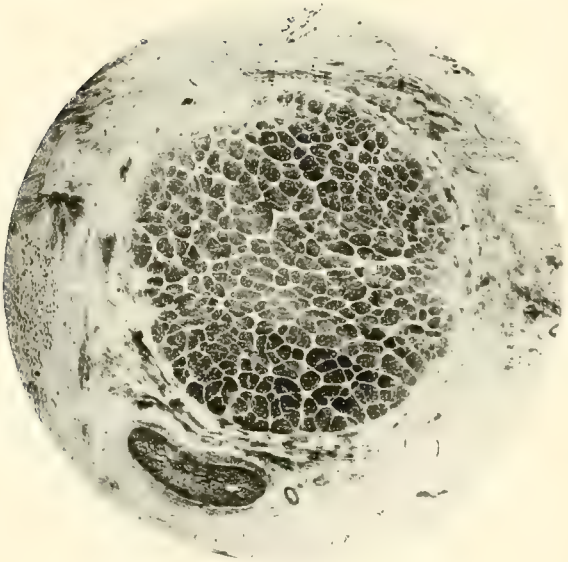

Fig. 299.

Fig. 298—299. Zirkumskripte atrophische Partie im Opticus. Läsion des rechten Nervus opticus bei Schädelbasisfraktur. Photographiert von Dr. Reuter.

Fortsetzung der Läsionsstelle des Sehnerven im Canalis opticus. Die Figuren 298 und 299 sind umgekehrt reproduziert; die Rissstelle muss in derselben Richtung liegen wie in Fig. 300.

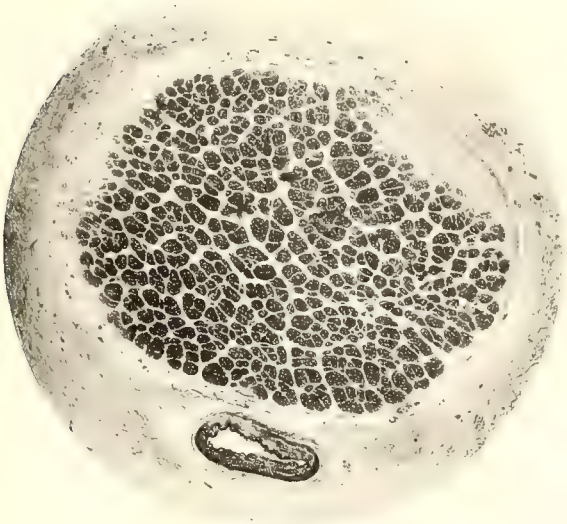

Fig. 300.

Zirkumskripte atrophische Partie im Opticus.

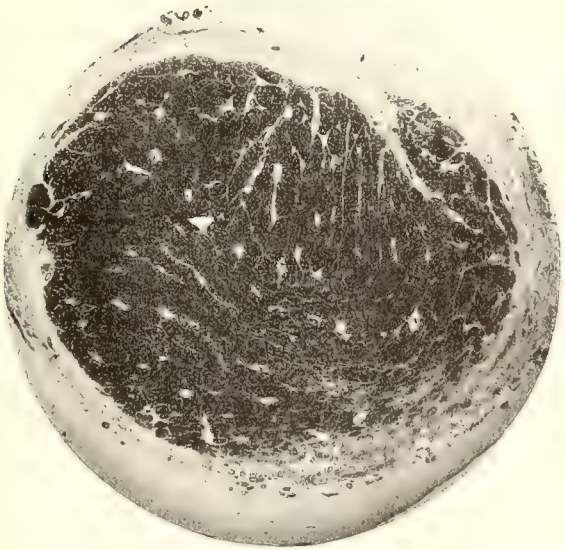

Fig. 301.

Normales Verhalten des Opticus kurz vor dem Chiasma.

Läsion des rechten Nervus opticus bei Schädelbasisfraktur. Fortsetzung der Läsionsstelle des Sehnerven im Canalis opticus. Photographiert von Dr. Reuter.

Blutungen im Bereiche des Sehnerven bei Schädelbrüchen.

§ 576. Zur näheren Erläuterung der Fig. 302—307, Abbildungen mikroskopischer Präparate von Blutungen an und im Sehnerven füge ich[1]) auf Wunsch der Herren Verf. einige Bemerkungen hinzu über die Art und Weise des Entstehens der Blutungen, wie ich sie an einem grösseren Materiale von Schädelbrüchen gefunden habe. Wir sind darnach genötigt, unsere bisherigen Anschauungen in verschiedenen Punkten wesentlich zu modifizieren. (Ich werde über diese Verhältnisse in einer bald erscheinenden Arbeit eingehender sprechen.)

„1. Die Blutungen in die Scheidenräume bei Schädelbasisbrüchen sind sehr häufig. Regelmässig sind sie bei Brüchen des Canalis opticus. Aber auch wenn der Bruch nicht den Kanal betrifft, sondern nur in dessen nächster Nähe verläuft, werden öfters Blutungen in den Scheidenräumen gefunden. Blutung in die Schädelhöhle an der Basis kann dabei gänzlich fehlen.

2. Die Blutungen betreffen entweder beide Scheidenräume, den subduralen und den subarachnoidealen Raum, oder den ersteren allein. Reine subarachnoideale Blutungen habe ich nicht gesehen, wohl aber häufiger rein subdurale. In solchen Fällen kann der subdurale Raum mit Blut prall gefüllt sein, ohne dass auch nur Spuren von Blut im subarachnoidealen Raume gefunden werden. Die Arachnoidea zeigt sich als lückenlose Membran. Der subarachnoideale Raum ist dann durch reine Lymphflüssigkeit gewöhnlich stark ausgedehnt.

3. Betreffs der Entstehung der Blutung haben wir zu unterscheiden zwischen subduralen und subarachnoidealen Blutungen. Die subarachnoidealen Blutungen wählen denjenigen Weg, der bisher gewöhnlich als der einzige angesehen wurde, nämlich den Weg aus der Schädelhöhle zwischen den Sehnervenscheiden durch den Canalis opticus. Die subduralen Blutungen entstehen nach meinen Beobachtungen auf einem anderen Wege, nämlich durch Zerreissen der kleinen Gefässe, die vom Knochen des Kanals in die demselben festanliegende Duralscheide eintreten. Infolge des erhöhten Druckes im Schädelraume nach dem Trauma fliesst das Blut dann in den Lymphwegen der Duralscheide peripherwärts, ergiesst sich gewöhnlich in der Gegend des Ansatzes der Muskeln in den Subduralraum und füllt ihn bis zum Auge hin prall an. Wir finden dann vom Kanal ab streckenweise innerhalb der Duralscheide Blutungen, die sich an die Gefässe anschliessen, aber auch abseits von denselben verlaufen können. Hier und da sieht man dabei das Blut in den subduralen Scheidenraum hineintreten. In diesen Fällen ist im Kanal zwischen den Scheiden kein Blut vorhanden.

In einzelnen Fällen kommt es zu Zerreissungen der A. ophthalmica

[1]) Herr Dr. Liebrecht hatte die Freundlichkeit, uns eine Reihe von Photographien aus seiner im Archiv für Augenheilkunde erscheinenden Arbeit über das gleiche Thema zur Verfügung zu stellen und über die Resultate seiner Untersuchungen hier kurz selbst zu berichten.

Fig. 302.

Das Präparat ist dadurch ausgezeichnet, dass der Sehnerv durch die starre, teilweise arteriosklerotisch veränderten Gefässe in seiner Gestalt sehr verändert ist; ferner durch eine Atrophia centralis alcoholica.) Blutung in den Sehnerven von obenher. Pialscheide, desgleichen die angrenzenden Septen von Blut erfüllt. Die Nervenbündel zeigen vorläufig noch keine degenerativen Erscheinungen. (Patient hat nach dem Schädelbruche nur noch einen Tag gelebt.)

Fig. 303.

Blutung aus der Centralvene auf die Papille und präretinal (mit der Lupe zu betrachten). Starke lymphomatöse Ausdehnung des subarachnoidealen Raumes durch einen Buterguss. Sehnerv selbst völlig frei von Blutung.

Scheiden- und Sehnervenblutungen bei Schädelbasisfrakturen nach Dr. Liebrecht.

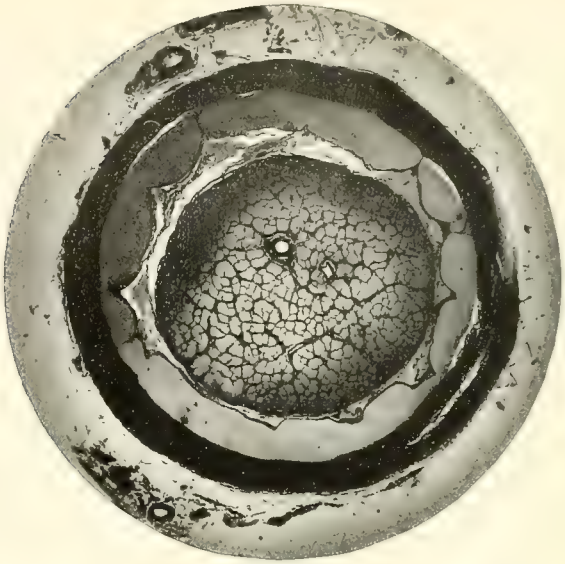

Fig. 304.

Blutung hauptsächlich im subduralen Raume. Arachnoidea zipfelig angeheftet an die Durascheide. Geringere Blutung im Subarachnoidalraume. Letztere wenig ausgedehnt.

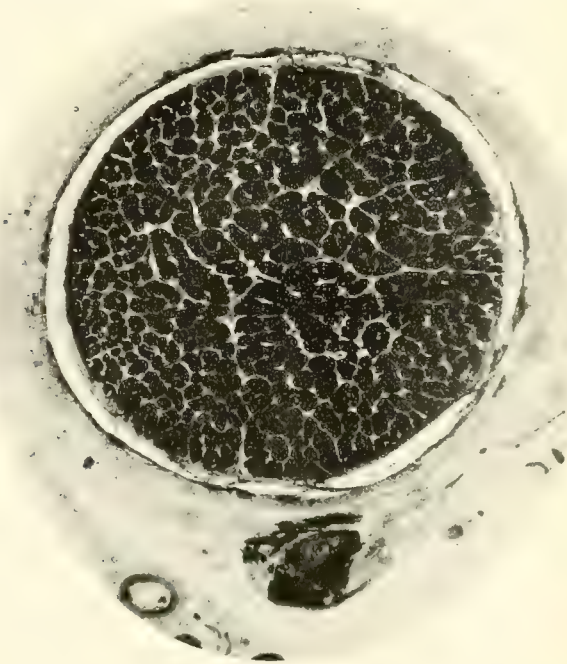

Fig. 305.

Blutung um die Art. ophthalmica am Ausgange aus dem Kanal. Letztere zeigt kleine Einrisse. In den Scheidenräumen noch keine Blutung. (Weiterhin peripheriewärts Blutungen in den Subduralraum.)

Scheiden- und Sehnervenblutungen bei Schädelbasisfrakturen nach Dr. Liebrecht.

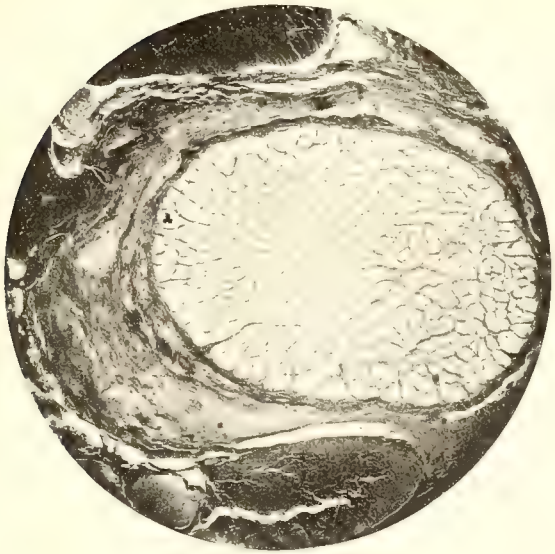

Fig. 306.

Massige Blutung in der inneren Hälfte der Duralscheide in der Gegend des Ansatzes der Muskeln und starke Auftreibung und Aufblätterung des Duralscheide. (Hämatoxylinpräparat. Die Blutung erscheint in der Photographie ziemlich hell.)

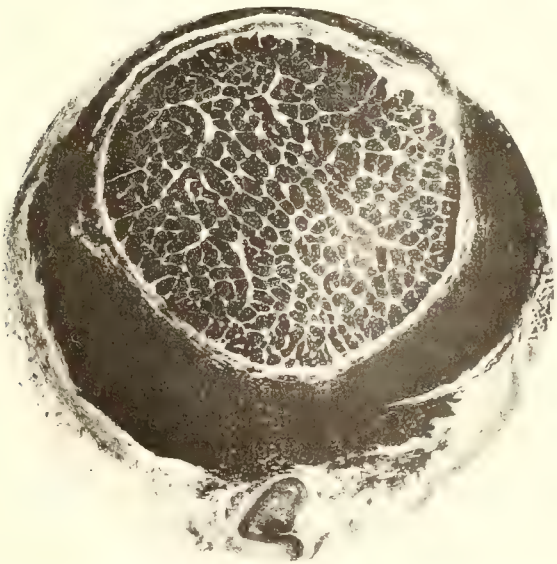

Fig. 307.

Einriss in die Arteria ophthalmica. Massige Blutung in das Gewebe der Duralscheide. Keine Blutung in die Scheiden. Letztere tritt erst mehr peripherwärts nach dem Auge zu auf.

Scheiden- und Sehnervenblutungen bei Schädelbasisfrakturen nach Dr. Liebrecht.

während ihres Verlaufes in der Duralscheide. Diese wird dann durch den starken Bluterguss vollständig aufgeblättert und aufgetrieben. Von da ergiesst sich dann durch einige Lücken das Blut wieder in den Subduralraum.

Ich habe in der Mehrzahl der untersuchten Fälle (15) derartige Blutungen in der Duralscheide gefunden.

4. Blutungen in den Sehnerven kommen nur in der Kanalgegend, hier aber nicht allzu selten vor. Sie treten dann ein, wenn die verschiedenen Scheiden vollständig unter sich verwachsen sind und bei Einbruch des Kanals ein Riss in die Scheiden stattfindet. Dann dringt das Blut unter dem verstärkten Drucke in den Sehnerven ein. Diese Blutungen geschehen aber nur in das die Bündel umgebende Pialgewebe und sind in der Regel nicht sehr ausgedehnt. Auf grössere Teile des Sehnerven erstrecken sie sich nicht, weil offenbar das Gewebe des Sehnerven zu fest ist, um die Blutung leicht eindringen zu lassen.

Im peripheren Teile des Sehnerven tritt niemals eine Blutung, auch wenn sie noch so gross ist, aus dem Scheidenraume in den Sehnerv über. Der Scheidenraum ist durch die Pialscheide vollkommen vom Sehnerven getrennt.

5. Blutungen in den Sehnervenkopf und präretinal erfolgen durch Einrisse der Centralgefässe, speziell der Vene beim rechtwinkligen Umbiegen derselben in die Netzhaut. Sie erfolgen offenbar gewöhnlich in dem Moment des Schädelbruches durch die Erhöhung des Druckes in der Schädelhöhle und den gewaltigen Rückstoss in dem Venensystem der Orbita. Diese präretinalen Blutungen haben keinen Zusammenhang mit den Blutungen, welche gleichzeitig in die Sehnervenscheidenräume erfolgen können."

Nach Panas (1173) fanden sich unter fünf zur Autopsie gekommenen Fällen von schweren Gehirnverletzungen vier, bei denen ein beträchtlicher Bluterguss in die Arachnoideahöhle von einer teils rein-blutigen, teils blutig-serösen Infiltration längs der ganzen Strecke des Intervaginalraums bis in die Sclerotica hinein begleitet war.

§ 577. Theoretische Erwägungen legen den Gedanken nahe, dass auch Zerreissungen des Opticus stattfinden könnten, ohne dass es dabei gerade zu einer Fraktur der Wandungen des Canalis opticus zu kommen brauche, wenn nur der Nerv an einer oder mehreren Stellen mit dem Perioste des Kanals verwachsen ist.

Findet keine Verwachsung des Sehnerven mit den Wandungen des Canalis opticus statt, und ist er in demselben nur an seinen Bindegewebstrabekeln aufgehängt, so dass er gewissermassen frei in der Cerebrospinalflüssigkeit schwimmt, dann wird bei Einwirkung stumpfer Gewalt auf den Schädel das Innere des Kanals zwar eine mehr elliptische Gestalt annehmen, es kann sich aber der freischwimmende Sehnerv dabei den durch die einwirkenden Kraftmomente gegebenen Formveränderungen anpassen, ohne an irgendwelcher Stelle im Lumen des Kanals an dieser Formveränderung gehindert zu sein.

Andere Verhältnisse treten jedoch auf, wenn der Nerv an einer oder mehreren Stellen mit der Kanalwand verwachsen ist, und er gezwungen wird,

während der Einwirkung stumpfer Gewalt auf den Schädel sich den Formveränderungen des Kanallumens anzupassen. Nehmen wir an, der Sehnerv sei an zwei gegenüberliegenden Seiten mit der Duralscheide verwachsen, und es würde durch seitliche Einwirkung einer Gewalt der Canalis opticus eine vertikal elliptische Form annehmen, ohne dass dabei die Wandungen desselben frakturierten, welche physikalischen Einwirkungen auf den Sehnerven würden alsdann zur Geltung kommen? Betrachten wir die Pialscheide als ein Rohr mit Kreisquerschnitt. Wird aber ein Rohr mit Kreisquerschnitt, das mit Flüssigkeit oder mit Flüssigkeit und starrer Masse gefüllt ist —, der Sehnerv in der Pialscheide — gedrückt, so muss die Oberfläche der Wandung vergrössert werden, damit derselbe Inhalt Platz hat, vgl. pag. 752 unten. Der Inhalt der Pialscheide bleibt selbstverständlich während der Einwirkung der stumpfen Gewalt der gleiche, die Oberfläche der Pialscheide kann aber zum Teil an der Peripherie angeheftet beim Übergang in die elliptische Form sich nicht vergrössern ohne Lockerung ihres Gewebes und ohne einzureissen. Die Stelle des Einrisses muss naturgemäss dort erfolgen, wo die grösste Spannung des Gewebes ist, d. h. in bezug auf den Sehnervenquerschnitt resp. Längsschnitt an den Polen des grössten Durchmessers der elliptisch veränderten Nervenform. Setzt sich die Risswunde noch in die ausserhalb der Verwachsungsstelle mit der Dura gelegene Pialscheide fort, dann vermehrt noch die in die Risswunde hineingetriebene, unter gesteigertem Druck stehende Cerebrospinalflüssigkeit die zerreissende Gewalt.

Alles in allem sind also hier sehr komplizierte Verhältnisse in Betracht zu ziehen, als deren Endresultat der Einriss in den Sehnerven oder die Zerreissung desselben bei Einwirkung stumpfer Gewalt, namentlich gegen die Schläfen-Augenbrauengegend anzusehen ist. In dem Parenchym des Sehnerven wird dann die Risswirkung und die Richtung des Risses noch modifiziert durch die Dicke und Dünne der Septen, welche der Kraftwirkung im Wege stehen. Ausserdem darf man annehmen, worauf namentlich die folgenden Präparate hinweisen, dass bei weniger starker Kraftwirkung mehr eine Lockerung des Gewebes sowohl der Duralscheide (vergl. Fig. 307) als der Pialscheide und mehr oder weniger weit in das Septengefüge hineingreifend (vergl. Fig. 302) zustande kommt, durch welches die Blutgefässe und die Sehnervenfasern gezerrt und zerrissen und Blutungen ins Gewebe hervorgebracht werden. Infolge des Drucks der Zerrung und Zerreissung atrophieren dann die Nervenbündel, oder es wird durch Druck ihre Leitung mehr oder weniger gehemmt. Dabei müssen die einzelnen Nervenbündel des Opticus bei derartigen Krafteinwirkungen um so mehr leiden, als sie in ihrem Längsverlaufe nicht in einer Ebene liegen, sondern sich gewissermassen durch das Gitternetz der Septen in längsverlaufender Richtung hindurchwinden.

Klinische Beobachtungen einschlägiger Fälle mit nachfolgendem mikroskopischen Befunde fehlen bis dahin gänzlich, was bei der relativ zahlreichen Kasuistik darin seinen Grund hat, dass klinisch beobachtete Fälle eben am Leben geblieben sind und späterhin für den Beobachter verschwin-

den [1]). Da aber das Faktum feststeht, dass unmittelbar mit der Einwirkung stumpfer Gewalt auf den Schädel vollständige und dauernde Erblindungen, welche wohl nur auf Kontinuitätstrennungen im Sehnerven bezogen werden können, eintreten, sind wir bislang bezüglich dieser Fälle von indirekter Läsion des Sehnerven lediglich auf theoretische Erwägungen angewiesen.

Bei den Fällen von Längsfissuren durch den Keilbeinkörper kann es während der Diastase der Bruchstelle zur Längsdurchtrennung des Chiasmas von seinem vorderen bis hinteren Winkel kommen, wie in den pag. 746 beschriebenen Fallen.

Bei den mehr diagonal gehenden Basisfissuren mit Schrägriss durch das Chiasma würde dann einseitige Erblindung und temporale Hemianopsie der anderen Seite eintreten (Nieden, Peretti und Kipp pag. 746, welche Fälle aber auch durch Längsriss durch das Chiasma und gleichzeitigen Querriss durch den einen Opticus enstehen können. Vergleiche Fig. 281 pag. 746.

§ 578. Die indirekten Verletzungen des Sehnerven durch stumpfe Gewalt bei Anwendung der Geburtszange bilden pathognomonisch eine Gruppe für sich. Wir hatten bereits pag. 717 auf dieselben hingewiesen, eine Erklärung des Vorgangs gegeben und dort die Beobachtung Hofmanns (1036) angeführt. Ein Kunstfehler beim Anlegen der Zange kann aus diesem Vorkommnis niemals abgeleitet werden, da in mehreren Fällen von hochgradiger Beckenenge dieses Ereignis spontan eingetreten war.

In anderen Fällen bleibt es bei einem teilweissen Abreissen des Sehnerven von dem Bulbus, wie in der folgenden Beobachtung von Aschmann (1037).

Fall I. Ein achtjähriger Knabe erlitt eine Verletzung des linken Auges infolge eines Stosses mit einer Bohnenstange. Es fand sich eine Risswunde des unteren Lides am inneren Winkel, starker Exophthalmus und kaum Lichtschein. Ophthalm. zeigte sich die Netzhaut am Sehnerv losgerissen, durch Blutextravasate getrennt und abgelöst. Die Stelle des Sehnerven war gleichmässig grau und sehr vertieft, so dass der Optikus offenbar von der Sklera heraus, aber nicht völlig abgerissen war.

Unter den gleichzeitigen Erscheinungen von interkurrent aufgetretenen Masern zeigte sich ein Eiterdurchbruch am unteren Lide, und wurde eine Sondierung der Orbita, welche in der Tiefe von 5,5 cm eine rauhe Stelle nachwies, vorgenommen und nach einigen Tagen die Enukleation ausgeführt. In der Chloroformnarkose starb der Knabe.

Die Sektion zeigte entsprechend in der linken Schläfen- und Stirngrube meningitische Auflagerungen. Zwischen Dura und Augenhöhlendach starke eiterige Ansammlung, im Orbitaldach eine Fissur, die in der Mitte begann und nach hinten gegen das Foramen opticum sich verbreiterte. Es wurde angenommen, dass bei der Enukleation des Bulbus letzterer stark nach vorn gezogen, dadurch die Fissur erweitert worden und Eiter in die Schädelhöhle getreten sei.

Mikroskopisch fand man in dem verletzten Bulbus die ophthalm. festgestellte Abreissung des Sehnerven von der Netzhaut, ein reichliches Granulationsgewebe an der Stelle der Papille, eine Dislokation des Optikus ziemlich weit nach hinten, auch war die Arteria centralis nach hinten zerrissen und thrombosiert. In dem orbitalen Teile des Sehnerven

[1]) So in unserem Falle, von welchem die Abbildungen Fig. 287—301 stammen. Derselbe war an einer anderen Krankheit gestorben, anamnetisch aber in der Krankengeschichte vermerkt, dass er eine schwere Schädelbasisfraktur durchgemacht habe.

selbst fand man Blutungen, Zerfall der nervösen Elemente (sektorartig, Spitze den Centralgefässen zugekehrt), und um diese Stelle eine neuritische Zone, so dass diese noch annähernd normale Partie der Sehnerven die nekrotische meniskusartig umgriff.

Snell (1156) sah ein Kind am Tage nach der Geburt, bei welchem der linke Augapfel an einigen Gewebsfetzen auf der Backe hing. An der Augenbraue ein Zangeneindruck. Auf der anderen Seite Lähmung des unteren Facialisastes.

In einem anderen Falle von Zangengeburt bestand hochgradige Schwellung der Lider und eine Protrusio bulbi. Der Augapfel war unverletzt.

Bouchut (1157) spricht von einem Bruch des Stirnbeins mit Eindruck und fast vollständigem Exophthalmus des linken Auges, welcher ohne Konvulsionen oder Lähmungen bewirkt zu haben, in vollkommene Genesung überging.

Lomer (1158) fand unter 27 durch die Zange erzeugten Schädelfrakturen 10mal Frakturen des Stirnbeins, darunter viermal solche des Orbitaldaches.

Thompson und Buchanan (1159) fanden folgende Geburtsverletzungen des Auges: Blutungen in die Netzhaut und die Sehnerven, Blutung in die vordere Kammer, Ausreissung des ganzen Bulbus und seinen Zusammenhang mit Sehnerv und Muskeln.

Bei Erwachsenen findet man wegen der viel stärkeren Resistenz der Knochenwände viel seltener derartige indirekte Verletzungen der Sehnerven durch Quetschung als bei Kindern. Heilungen sind dann möglich (vergleiche auch den vorhin erwähnten Fall Bouchut (1175), wenn der seitliche Druck nur so stark war, dass nach Aufhören desselben die eingepresste Orbitalwand ihre Lage wieder einnehmen kann, und das Gehirn selbst nicht erheblich beteiligt ist. (Vergleiche auch Bd. III, pag. 54 unten und 55 oben.)

So erzählt Thorer (1160), dass bei einem $2^1/_2$jährigen Knaben, dem der Kopf in die Angelspalte eines Scheunentores eingeklemmt worden war, das linke Schläfenbein bei geringer Verletzung einen tiefen Eindruck zeigte. Die Lider des linken Auges waren stark geschwollen und der linke Bulbus aus seiner Augenhöhle stark herausgetreten. Es bestand zwar Commotio cerebri, aber die Heilung war nach 14 Tagen vollständig, das Sehvermögen war ungeschwächt, und der Eindruck im Schläfenbein gleichte sich allmählich vollkommen aus.

Weniger glücklich verliefen die folgenden Fälle:

Denig (1070) erzählt einen Fall, wo bei einem 13jährigen Knaben nach einer Verschüttung in einem Steinbruche die Abreissung des Sehnerven direkt an seiner Eintrittsstelle in den Bulbus konstatiert werden konnte. Patient zeigte ausserdem noch rechts einen Bruch des Oberkiefers, des Jochbeins und Nasenbeins, sowie des linken Tränenbeins. Der rechte Augenspiegelbefund war normal.

Chassaignac (1071) demonstrierte das Präparat von einer Avulsio bulbi mit Zerreissung des Opticus und der geraden Augenmuskeln, wobei das Auge auf der Wange hing. Es war eine Fraktur der Schädelbasis infolge Überfahrenwerdens durch ein Wagenrad hervorgerufen worden.

Direkte Läsionen des Sehnervs bei Einwirkung stumpfer Gewalt auf den Schädel.

§ 579. Direkte Verletzungen der Sehbahnen bei Einwirkung stumpfer Gewalt auf den Schädel kommen einerseits vor bei Querbrüchen des Keilbeins mit einer Dislokation der Fragmente, so dass, wie im Fall Brodi (1042), vergleiche pag. 719, die Sehnerven hinter der Augenhöhle komprimiert werden, oder es erfolgt eine Splitterung der Wände des Canalis

opticus, wobei die Knochensplitter durch die Scheide in den Sehnerven selbst hineingetrieben werden.

So berichtet v. Wahl (1161) über folgenden Fall:

Ein 18jähriger Patient stürzte aus einer Höhe von 5 Fuss mit dem Kopf voran auf den gefrorenen Erdboden. 10 Minuten bewusstlos. Blutung aus Nase und rechtem Ohr. mehrmals Blutbrechen.

Bei seiner Aufnahme ins Spital: Linkerseits über der Augenbraue, dem Jochbeinfortsatz des Oberkiefers und der Wange leichte Hautabschürfungen. Die linke Seite der Nase gegen Druck empfindlich. Blutunterlaufung der Lider rechts mehr, aber keine Blutungen in die Conjunctiva. Die linke Pupille reagiert sehr träge auf Licht, erscheint etwas weiter. Patient auf dem linken Auge vollkommen erblindet. Ophth. bdst. starke Füllung der Venen, linkerseits die Papille oben und innen vielleicht etwas reichlich verfärbt, in der Umgebung der Macula nichts Besonderes. Am folgenden Tage rechts in der Conjunctiva bulbi einige Ecchymosen sichtbar. Zwei Tage darauf Unruhe, schneller arythmischer Puls, Nackenstarre. 5 Tage darauf Tod.

Sektion: Eiterige Leptomeningitis der ganzen linken Konvexität. An der unteren Fläche des Gehirns eiterige Infiltration der Sylvischen Spalte, der subarachnoidealen Räume um das Chiasma, um den Pons und das Halsmark etc.

2,5 mm vom oberen Orbitalrande links in der Pars frontalis des Stirnbeins beginnt eine feine Fissur, welche schräg medianwärts am Foramen supraorbitale vorbei in das Augenhöhlendach zur Crista galli zieht, dieselbe an der Basis absprengt und nun jederseits von der Crista zwei Längsfissuren durch die Siebbeinplatte absendet. Die links gelegene läuft bis ans Foramen opticum, sprengt daselbst zwei 3—4 qmm grosse Knochenplättchen ab, die von der inneren Seite her in den Canalis opticus und die Scheide des Sehnerven hineingetrieben sind, dann biegt sie in leichtem Bogen wieder nach aussen auf das Orbitaldach zurück.

Rechts von der Crista galli in diagonaler Richtung ziehend eine Fissur. Ausser dieser ist rechts noch eine etwa 6 cm lange isolierte Bruchspalte wahrzunehmen, welche an der Grenze des Orbitaldaches und der Pars frontalis des Stirnbeins hinläuft. In der Mitte dieser Bruchstelle ist ein Klümpchen Orbitalfett fest eingeklemmt. In dem Fettgewebe der linken Orbita ganz geringfügige Blutaustretungen, rechts etwas mehr.

Der Mechanismus der Kontinuitätstrennung des Nerven ist in diesem Falle so zu erklären, dass während der Höhe der Druckwirkung die Bruchränder sich voneinander entfernten und mit dem Nachlassen desselben durch die natürliche Elastizität der Knochenkapsel wieder zusammenklappten, wobei die kleinen Knochenfragmente in die Scheide und die Substanz des Sehnerven hineingetrieben wurden.

In jener Abhandlung hat von Wahl pag. 1966 und 1968 weitere Abbildungen zu solchen Splitterfrakturen vorgelegt.

Relativ häufig beobachten wir direkte Verletzungen der optischen Rindencentren und eines Teils der Sehstrahlungen bei Splitterfrakturen des Hinterhauptsbeins und bei Depressionen daselbst mit nachfolgenden operativen Eingriffen und posttraumatischen Abscessbildungen wie in den bereits angeführten Fällen von:

Willer (1128) pag. 747: kompl. Fraktur mit Blosslegung der Gehirnsubstanz.

Basevi (1116) pag. 744: Fraktur des Hinterhauptsbeins.

Uhthoff (1130) pag. 747: Depression.

Schmidt-Rimpler (1131) pag. 748: Splitterfraktur und Gehirnabscess.

Nieden (1133) pag. 748: Trepanation und Läsion der Hinterhauptslappen.

Anschütz (1135) pag. 749: Depressionsfraktur und Gehirnabscess.

Gelpke (1136) pag. 749: Splitterfraktur.

Tauber (1138) pag. 749: Trepanation. Abscess in den Sehstrahlungen.

Eskridge u. Rogers (1141) pag. 749: Trepanation und Blutung.

Mey (1145) pag. 750: Depression. Splitterfraktur.

Hebold (1144) pag. 749: Durchbohrung des Hinterhauptsbeins.

Marchand (1143) pag. 749: Splitterfraktur mit Entfernung von Gehirnmasse.

Bonhoeffer (1132) pag. 748: Splitterfraktur mit Abscess.

Kölpin (1129) pag. 747: Verletzung des Hinterhauptsbeins.

Eigene Beobachtung N. O. pag. 750: Splitterfraktur des Hinterhauptsbeins.

§ 580. Der Vollständigkeit halber wären hier noch einige Fälle von traumatischer Spätapoplexie anzuführen:

Bohne (1162) erzählt folgenden Fall: Ein 41jähriger Dachdecker fiel mit der linken Körperhälfte auf einen mit Steinen gepflasterten Boden und war einen Augenblick bewusstlos. 60 Tage nach dem Unfall: Schwindelanfall, Nachschleifen des rechten Beins, Sprachstörung und Lähmung des rechten M. rectus superior. Nach einigen Wochen rezidivierende apoplektische Insulte mit rechtsseitiger Hemiparese und unvollständiger rechtsseitiger Hemianopsie. Die Hemiparese blieb bestehen. Es entwickelte sich ferner eine Neuritis optica mit partieller Atrophie, sowie schliesslich Incontinentia alvi et vesicae und zunehmende Demenz.

Henschen (1163): 55jähriger Mann. 5 Wochen nach einer Schädelfraktur trat eine Sehstörung auf, sowie eine Anästhesie in der rechten Hand. Nach 5½ Jahren wurde ein linksseitiges, homonymes, hemianopisches Skotom beobachtet. Die Autopsie ergab an beiden Spitzen des Occipitallappens Defekte älteren Datums.

Vergleiche auch Fall Schiess-Gemuseus (1075).

Bezüglich des interessanten Krankheitsbildes dieser traumatischen Spätapoplexie verweisen wir auf Band I, pag. 436, § 207.

§ 581. Was die **Diagnose** der Fälle von Sehstörung nach Einwirkung stumpfer Gewalt auf den Schädel anbelangt, so ist vor allen Dingen das plötzliche und mit dem Trauma gleichzeitige Einsetzen der Alteration des Sehvermögens hierbei im Auge zu behalten. Nur die traumatischen Spätapoplexien machen dabei eine Ausnahme, sowie die Fälle von Erblindung zufolge einer an das Trauma sich anschliessenden Meningitis, worauf wir später noch zurückkommen werden. Auch wird in den meisten Fällen die Anamnese, sowie die äussere Verletzung der Haut uns den Hinweis geben, welcher Art die Sehstörung beschaffen sein möchte. Bei bewusstlosen und benommenen Patienten müssen wir erst die Wiederkehr des Bewusstseins abwarten, um die Diagnose einer stattgehabten Sehstörung voll bestätigen zu können. Jedoch gibt uns hier das Verhalten der Pupillen bei noch völlig normalem Augenspiegelbefunde schon den wertvollsten Hinweis. (Vergleiche pag. 583.) Besteht nämlich eine totale Kontinuitätstrennung in dem Sehnerven der einen Seite und meist derjenigen, auf welche das Trauma ein-

gewirkt hat, dann hört hier die direkte Pupillenreaktion auf, aber nicht die indirekte vom anderen Auge her. Denn der Reflexbogen: Retina — Sehnerv — Pupillencentrum ist hier unterbrochen; dagegen besteht konsensuelle Reaktion der Pupille des erblindeten Auges bei Belichtung des Auges der gesund gebliebenen Seite, weil der Reflexbogen: Retina (gesunde Seite) — Sehnerv — Pupillencentrum — Pupillencentrum und Pupille des lädierten Auges normal geblieben ist. So finden wir in den Fällen unserer Beobachtung: F. D. pag. 728 — A. N. pag. 720 — K. S. pag. 728, sowie in dem Falle Leber und Deutschmann pag. 726, Fall V besonders diese Erscheinung erwähnt.

Daneben muss aber noch berücksichtigt werden, dass eine Unbeweglichkeit der Pupille auch auf eine Läsion der Pupillenfasern im Oculomotorius bezogen werden könnte, da ja sehr häufig Lähmungen der Augenmuskulatur bei Traumen vorkommen. Alsdann reagiert aber die betreffende Pupille weder direkt noch konsensuell vom anderen Auge, wie in den folgenden Fällen:

Leber und Deutschmann (1052, Fall III): 16 Jahre alter Patient. Sturz vom Heuboden in die Scheune. 8 Tage lang bewusstlos. Erbrechen grosser Mengen Blut. Linkes Auge in den ersten Tagen stark zugeschwollen, nach Wiederkehr des Bewusstseins links Blindheit bemerkt.

L. geringe Ptosis. Sugillation am oberen Lid und Conjunctivalecchymose. L. Pupille maximal erweitert und reagiert weder auf Lichtwechsel am gleichen noch am andern Auge.

Vollständige Lähmung des Rectus infer. intern. und extern.

Parese des Rectus super.

Absolut. Amaurose.

Nach 14 Tagen laterale Hälfte der Papille etwas blasser.

Sehr instruktiv in dieser Hinsicht ist der Fall von Silex (vergleiche Band I, pag. 414).

Ferner Kelburne (1103) pag. 740; Schiess-Gemuseus 1039.

Stoss mit der Gegend des rechten Tränenbeins gegen eine emporstehende stumpfe Eisenstange. Rechts Ptosis und Ophthalmoplegia interior und exterior. Rechts Amaurose. Ophth. Befund anfangs normal, später Atrophie des rechten Opticus. Nach einigen Tagen trat am Unterlid Sugillation auf. Nach zwei Monaten waren alle Lähmungserscheinungen mit Ausnahme derjenigen des Sphincter pupillae und des Opticus verschwunden.

Hat man eine Unbeweglichkeit der einen Pupille bei Fehlen von Oculomotoriuslähmung festgestellt, dann darf man auch trotz dieses Umstandes die Diagnose einer vollständigen Kontinuitätstrennung des Sehnerven noch nicht für gesichert halten. Einerseits könnte bei völlig gesundem Sehnerv ein Scheidenhämatom oder eine Blutung in die Duralscheide (vergl. Fig. 307 pag. 769) nur temporär die Leitung gestört haben, wie in den Fällen Wirths, Nettleship, Hamilton, Mackenzie, Schiess-Gemuseus pag. 729 und 730 mit völliger Restitution des Sehvermögens bei einseitiger Erblindung, ferner in den auf pag. 742 angeführten Fällen von doppelseitiger Erblindung. Leider war in diesen Fällen nicht auf das Verhalten der Pupillen geachtet worden.

Andererseits könnte anfänglich ebenfalls durch Scheidenhämatom völlige Amaurose erzeugt worden sein mit schliesslicher partieller Wiederherstellung des Gesichtsfelds, wie in dem pag. 731, 734 und 743 beschriebenen Fällen.

Ausserdem kann bei Scheidenhämatom trotz vorhandener Erblindung noch ein geringer Ausschlag der Pupille bei Lichtreizung sich zeigen, wie in dem Falle von Schiess-Gemuseus pag. 742 und Basevi pag. 744. Das Analoge finden wir in dem Falle Wahl (1161) pag. 774 angeführt. Diese Angaben berechtigen zur Vermutung, dass die Pupillenfasern gegenüber dem Drucke vom Scheidenhämatom länger ihre Leitungsfähigkeit bewahren, als die den visuellen Zwecken dienenden (vergleiche Band III, pag. 36 und 37). In den nachher zu erwähnenden Fällen von v. Bergmann und von Uhthoff mit Scheidenhämatom und erhaltener Pupillenreaktion waren die Patienten bewusstlos, und konnte über den Zustand des Sehvermögens demnach keine Untersuchung angestellt werden.

Ausserdem hat man zu bedenken, dass beide Pupillen weit und starr sein können, also eine direkte und konsensuelle Reaktion auf beiden Augen fehlen wird bei Belichtung, wenn, wie im Fall Zehery (1105) (vergleiche pag. 741) beide Sehnerven zerrissen worden waren.

Die Weite der Pupille kommt hierbei in diagnostischer Hinsicht weniger in Betracht, da dieselbe durch viele andere Umstände noch beeinflusst werden kann. So war z. B. im Falle Leber und Deutschmann pag. 726 Fall V und in unserer Beobachtung F. D. pag. 728 die Pupille des erblindeten Auges wie gewöhnlich weiter als die des gesunden; in dem Falle Leber und Deutschmann, pag. 726, Fall I, waren beide Pupillen gleich weit; in dem Falle Leber und Deutschmann, dritte Beobachtung pag. 776, war die Pupille des erblindeten Auges maximal erweitert; in einem kürzlich von uns beobachteten Falle mit starker Blutung in die Opticusscheiden waren beide Pupillen sehr eng und reagierten nicht auf Licht. Der Patient war früher starker Potator gewesen.

In den Fällen, bei welchen die Pupille anfangs unregelmässig und verzogen erschien, hat wohl, sofern keine iritischen Verwachsungen vorliegen, der Bulbus auch einen Stoss bei der Einwirkung der Gewalt auf den Schädel erhalten, wie in dem Falle Wirths pag. 729 und unserer Beobachtung E. K. pag. 732. —

§ 582. Es fragt sich weiter, welche diagnostische Valenz dem Augenspiegelbefunde bei diesen Fällen von Erblindung zugesprochen werden darf.

Nach den klinischen Erfahrungen treten für die beiden Fragen in den Vordergrund:

1. Wie verhielt sich der Augenspiegelbefund gleich nach dem Unfalle oder wenigstens in den ersten Tagen nach demselben, und

2. welchen Veränderungen des Augenhintergrundes begegnen wir nach Ablauf einiger Wochen?

Gehen wir auf die erste Frage näher ein, so finden wir, dass weitaus in der überwiegenden Mehrzahl aller Fälle der Augenspiegelbefund anfangs sich normal verhalten hatte. Es sind dies die Beobachtungen von:

Münchow pag. 727, Fall XIV, Waren Tay pag. 726, van Nes pag. 726, Leber und Deutschmann pag. 726, Fall V, Leber pag. 727,

Taylor pag. 727, Del Monte pag. 796, Cras pag. 727, Schiess-Gemuseus pag. 717, Fouchard pag. 728, Schreiber pag. 729, Guermonperez pag. 729, Nicolini pag. 726, Laqueur pag. 721, Peretti pag. 731, Schöler pag. 731, Roosa und Ely pag. 731, Fisler pag. 731, Saylor pag. 734, Mayerhausen pag. 735, Hoene pag. 735, Seggel pag. 736, Glauning pag. 737, de la Personne und Grand pag. 743, Brückner pag. 743, Gaffron pag. 743, Lederer pag. 745, Nieden Fall I, pag. 746, Gelpke pag. 749, Mey pag. 750, Silex pag. 797 und unsere Beobachtungen G. F. pag. 721, F. D. pag. 728, E. Sch. pag. 733, H. B. pag. 735, H. M. pag. 736.

Die folgende Gruppe von Beobachtungen zeigt, weil die Fälle Wochen oder Jahre nach dem Unfalle erst zur Beobachtung kamen: Verfärbung der Papille bis zur totalen Atrophie. Es sind dies die Fälle:

Münchow Fall II, III, VI, XI, XII, XIII pag. 726, Leber und Deutschmann pag. 737, Fall IX, V, pag. 794, Fall VIII, Chauvel pag. 727, Capron pag. 727, Fromaget pag. 728, Thomson pag. 728, Burkhard pag. 729, Nordquist und Pihl pag. 731, Hirschberg pag. 737, Daulnoy pag. 738, Mühsam pag. 739, Wohlmuth pag. 740, Swan Burnett pag. 732, Callan pag. 740, Zehery pag. 741, Schlosser pag. 741, Snell pag. 741, Bull pag. 744, Kipp pag. 744, Friedenberg pag. 745, Nieden pag. 746, Fall I und II, Peretti pag. 747 und 731, Kölpin pag. 747, Schmidt-Rimpler pag. 748, Eskridge und Rogers pag. 749, Weiss und Goerlitz pag. 793 (1191). Ferner hat Santos Fernandez (1165) von 5 Fällen von Verletzung der Orbitalgegend bei 3 Fällen, die längere Zeit nach der Verletzung untersucht wurden, Sehnervenatrophie gefunden. Ferner unsere eigenen Beobachtungen:

A. N. pag. 720, F. D. pag. 728, K. S. pag. 728, E. Sch. pag. 733, H. B. pag. 735, G. G. pag. 738. Ferner Vieusse pag. 792 (1188), Birch-Hirschfeld pag. 792 ([1189] Fall 2), del Monte pag. 796 (1202), Silex pag. 797 (1203), Puccioni pag. 798 (1207).

§ 583. Das Auftreten der Verfärbung der Papille resp. des Bildes der totalen Opticusatrophie bei diesen Fällen ist ein absoluter Beweis für eine irreparable organische Läsion aller oder eines grossen Teils der optischen Leitungsfasern, sei es nun durch Zerreissung, Einreissung, Quetschung oder Druckatrophie derselben. Im Gegensatze zu allen peripheren Nerven kommt bekanntlich nach einer Kontinuitätstrennung des Opticus die Leitungsfähigkeit in den getrennt gewesenen Fasern nie mehr zustande. Da nun die Kontinuitätstrennung des Sehnerven bei Einwirkung stumpfer Gewalt auf den Schädel meist im Canalis opticus (vergl. Band III, pag. 61) oder weiter rückwärts erfolgt (vergl. Fall Brodi pag. 719), so vergeht eine gewisse Zeit, bis die nach dem Trauma sich entwickelnde deszendierende Atrophie die Papille erreicht und dort ophthalmoskopisch sichtbar wird (vergl. Band III, pag. 504 unten und pag. 507, § 358), um anfangs eine Ver-

färbung und nach und nach das Bild der totalen deszendierenden Opticusatrophie hervorzurufen.

Bezüglich des Zeitraums, welcher zwischen dem Unfall und dem Beginne der Verfärbung resp. der totalen Abblassung der Papille gelegen ist, geben folgende Beobachtungen genauere Auskunft:

Leber und Deutschmann pag. 726, Fall I: Beginn der Verfärbung nach 14 Tagen.

Waren Tay pag. 726: Beginn der Verfärbung nach 18 Tagen.

Peretti pag. 731: Nach 14 Tagen Beginn der Verfärbung. —

Leber und Deutschmann, Fall II, pag. 781: Nach 3 Wochen Beginn der Verfärbung. —

Unsere Beobachtung F. D. pag. 728: Nach 4 Wochen deutliche Verfärbung.

Unsere Beobachtung E. Sch. pag. 732: Nach 27 Tagen Beginn der Verfärbung.

Unsere Beobachtung E. K. pag. 732: Nach 3 Wochen Papille verfärbt.

van Nes pag. 726: Nach 14 Tagen Verfärbung, nach 4 Wochen volle Atrophie.

Cras pag. 727, Fall I u. II: Nach 5 Wochen vollständige Atrophie.

Mayerhausen pag. 735: Nach 4 Wochen total verfärbt.

Hoene pag. 735: Nach 3 Wochen ausgesprochene Verfärbung.

Nieden pag. 746, Fall I: Nach 6 Wochen Verfärbung, nach 10 Wochen vollständig verfärbt.

Das Auftreten von Stauungspapille nach Schädeltraumen.

§ 584. Mehr und mehr häufen sich in der Literatur die Fälle, bei welchen im Anschlusse an die Einwirkung stumpfer Gewalt auf den Schädel Stauungserscheinungen an den Sehnerven resp. Stauungspapille zur Entwickelung kam.

Wir führen zunächst eine Reihe von Fällen an, bei welchen diese durch das Schädeltrauma bewirkte Stauungspapille nach einiger Zeit wieder völlig verschwand.

Eigene Beobachtung: R. G., 39jähriger Postschaffner. Sturz vom Wagenbock auf das Strassenpflaster. Schwere Kopfverletzung. Grosse Weichteilwunde über dem Schädel. Auf eine Strecke von 6—8 cm ist die Haut von ihrer Unterfläche abgelöst. Nach Abhebung dieses Lappens sieht man einen 1 mm breiten, klaffenden, leicht nach vorn konvexen Spalt von etwa 4 cm Länge, der sich weiter hinten unter dem Periost verliert. Stark benommen. Erbrechen. Ophthalmoskopisch: normal. 13. XI. 1904.

16. XI. 1904. Die linke Papille ist in ihren Grenzen stark verwaschen, in ganzen gerötet und geschwollen. Sensorium frei. Leichte Sugillationen der Lider. Rechte Papille analog der linken, Stauung aber weniger deutlich ausgeprägt.

Pupillen beide prompt reagierend. Augenmuskeln normal. Sehschärfe normal.

30. XI. 1904. Kein Gesichtsfelddefekt. Links Stauungspapille. Rechts Sugillation des Unterlides.

12. XII. 1904. Augenspiegelbefund: rechts normal, links fast normal. Die Papille im ganzen noch etwas röter als rechts.

(Allgem. Krankenhaus Hamburg, St. Georg: chirurg. Abteil. Dr. Wiesinger.)

Eigene Beobachtung: E. H. 1. X. 1904. 44jährige Frau, stürzte beim Fensterputzen vom Hochparterre hinunter. Sofort bewusstlos. Aufnahme ins Krankenhaus 1. X. 1904. Erbrechen. Über der rechten Augenbraue verläuft von der Mitte des Stirnbeins bis zur Schläfengegend ein Knochenriss. Über ihm etwa ein handtellergrosses Hämatom.

Starke Sugillation beider Augenlider. Augenmuskeln normal.

4. X. Besonders starkes Hämatom an der Schläfengegend über die Parotisgegend bis zum Hals sich erstreckend. Kleines Hämatom im linken Meatus auditor. externus. Starke Schmerzen zu beiden Seiten des Halses und im Rücken.

8. X. Beiderseits mässige Stauungspapille. Rechts subkonjunktivaler Bluterguss.

20. X. Stauungspapillen noch deutlich vorhanden, aber im Rückgang.

12. XI. 1904. Augenspiegelbefund: Rechts völlig normal. Links S = $^6/_{18}$. R. S = $^6/_9$. Gläser bessern nicht. Gesichtsfeld: links normal, rechts allgem. gleichmässige konz. Einschränkung auf funktioneller Basis.

(Allgem. Krankenhaus Hamburg, St. Georg: chirurg. Abteil. Dr. Wiesinger.)

Eigene Beobachtung: L. A., 26 Jahre alt. 21. VII. 1902. Eine Etage hoch aus dem Fenster gestürzt. Bewusstlos. Puls 54, leicht irregulär. Rechtes Auge nach aussen und oben gewandt. Beide Pupillen eng, reagieren nur langsam auf Licht.

11. VIII. 1902. Pupillen normal reagierend. Augenmuskeln normal. Keine Doppelbilder. Rechte Papille geschwollen (1 bis 2 Dioptrien Differenz). Einzelne Blutungen auf der Papille und in der Nähe derselben. Rechte Sehschärfe normal. Linkes Gesichtsfeld mässig eingeschränkt.

28. VIII. Augenspiegelbefund normal. Patient entlassen.

(Allgem. Krankenhaus Hamburg, St. Georg: chirurg. Abteil. Dr. Wiesinger.)

Williams (1169): Fall auf die rechte Seite des Vorderkopfes mit Bewusstlosigkeit, Erbrechen, Nasenbluten. Es war eine Abnahme des Sehvermögens eingetreten, sowie ein Verlust der inneren Gesichtsfeldhälfte. Die äussere Hälfte des Opticus und der benachbarten Netzhaut geschwellt, die Venen gestaut, die Arterien wenig sichtbar, die Macula blutig, später gefleckt. Später wurde der Opticus weiss. In der äusseren Hälfte des Gesichtsfelds Lichtempfindung.

In den folgenden Beobachtungen wurden meist nur Stauungserscheinungen an der Papille beobachtet. Vergl. auch Fall Watson Spencer pag. 742, Huismann pag. 742, Trömner pag. 739.

Eigene Beobachtung: A. B. Patient ist in berauschtem Zustande vom Kutscherbock gefallen. Völlig besinnungslos. Gesicht, Lippen, Ohren blutunterlaufen. Am Hinterkopf etwas nach rechts von der Mittellinie eine markstückgrosse Quetschwunde. Rechtes Nasenloch: Blutung.

Pupillen gleich weit, reagieren auf Licht.

Die linke Papille ist prominent, die Venen stark gefüllt. Tod.

Sektion: An der rechten Schläfengegend eine Wunde mit unregelmässigen Rändern. Auf der Dura ausgehend von der rechten Meningea media ein gut handtellergrosses Hämatom, welches in der Mitte ca. 3 cm dick ist. Das Hämatom hat eine tiefe Delle in die Hirnsubstanz gedrückt. Sonst noch zahlreiche Blutungen in die Gehirnsubstanz. Canalis opticus nicht untersucht. (Allgem. Krankenhaus Hamburg, St. Georg: chirur. Abteil. Dr. Wiesinger.)

Eigene Beobachtung: O.L. 7jähriger Knabe von einem durchgehenden Droschkenpferd überfahren. Patient benommen, blutet aus Ohr, Nase und Mund.

Puls regelmässig mittelkräftig.

Pupillen reagieren beide auf Licht.

Links Augenmuskelstörungen.

Links: leichte Stauungspapille.

Knochendepression am Hinterkopf.

(Allgem. Krankenhaus Hamburg, St. Georg: chirurg. Abteil. Dr. Wiesinger.)

Eigene Beobachtung: L. J. 32jähriger Knecht. Patient stürzte vom Wagen. Schädelbasisfraktur. Anfangs bewusstlos. Puls 72.

Pupillen prompt auf Lichteinfall.

Ophth. linke Papille normal.

Rechte Papille Grenzen verwachsen, Papille gerötet und Venen stark gefüllt.

Später: Augenbefund normal beiderseits.

(Allgem. Krankenhaus Hamburg, St. Georg: chirurg. Abteil. Dr. Wiesinger.)

Oliver (1177): Sah einen 38jährigen Mann, der bei der Kuppelung von Eisenbahnwagen schwere Kopfwunden davongetragen hatte: Gehirnerschütterung und Basisfraktur, hatte eine Reihe von Augenstörungen zurückbehalten; Ptosis, Orbicularisparese. Exophthalm. Beide Recti externi mehr oder weniger paretisch. Doppelsehen. Ophthalmosk.: Venöse Hyperämie.

Noyes (1175): 32jähriger Mann, Sturz vom Wagen auf die rechte Schläfengegend. War von dem Momente an auf dem rechten Auge blind. Augenspiegelbefund anfangs normal. Nach Verlauf von sieben Tagen waren die Grenzen der Papille nicht ganz klar und die Papille selber leicht hyperämisch. Später zeigte die Papille des rechten Auges die Zeichen der Atrophie.

van Dommelen (1176): Ein Soldat war in der Nacht von einem Wall wenigstens 6 Meter hoch auf das Pflaster herabgestürzt. Er wurde bewusstlos aufgehoben und erwachte erst am anderen Morgen aus der Betäubung. Ausser mehreren Wunden im Gesicht fand sich die Bindehaut des linken Auges durchaus schwarz sugilliert. Das Sehvermögen kehrte auch nach der Resorption des in die Bindehaut ergossenen Blutes und der Heilung von der Hirnaffektion nicht zurück. Eine deshalb angestellte Augenspiegeluntersuchung ergab den Sehnerveneintritt rot gefärbt, mit verwischten Konturen, so dass er sich nur wenig von der Farbe des Augenhintergrundes unterschied. Die Venen waren gefüllt, die Arterien blass und dünn.

Leber und Deutschmann (1052, Fall II): 15 Jahre alt. Sturz vom Wagen auf die linke Schläfengegend. Kurze Zeit bewusstlos, dann Kopfweh und Schwindel. Gab an, links blind zu sein.

Nach neun Tagen, Befund: Reste von Ecchymosen der linken Conjunctiva bulbi und beider unteren Lider.

Linke Pupille reagiert nur synergisch.

Ophth. erschienen links die Art. und Venen der Netzhaut etwas stärker gefüllt als am rechten Auge, rechts auch geschlängelt. L. absolute Amaurose.

Nach drei Wochen begann die Papille sich zu entfärben, nach vier Wochen war die Verfärbung zweifellos, später einfache weisse Sehnervenatrophie bei bleibender Amaurose.

West (1166) berichtet über ein 11jähriges Mädchen mit doppelseitiger Stauungspapille nach Fall auf den Kopf.

Landes (1170) teilt über einen Fall von Schädelbasisfraktur mit, bei welchem auf der erkrankten Seite ein leichtes Ödem der Sehnervenpapille konstatiert wurde.

Liebrecht (1559) hat 3 derartige Fälle beobachtet.

Vergl. auch Fall Fisler pag. 731.

Eine Zusammenstellung der Fälle von Stauungspapille bei Schädelfrakturen bis zum Jahre 1882 findet sich in der Dissertation von Högen: Die Stauungspapille nach Traumen des Schädels. Würzburg 1882.

§ 585. Was die Häufigkeit des Vorkommens von Stauungspapille bei Schädelbasisfraktur anbelangt, so wurde nach Graf (1171) unter 90 Fällen von Schädelbruch 4mal Stauungspapille in den ersten Tagen

nach der Verletzung festgestellt. Ausgedehnte Retinalblutungen und Hämatom der Sehnervenscheiden ohne Stauungspapille 2mal.

Battle (1172) fand unter 168 Schädelbasisfrakturen bei 12 Fällen Neuritis optica und bei 4 Hirnerschütterungen.

v. Hoselberg (Charité-Annalen XXVII) fand in 20 von 40 Fällen von Basisfrakturen keine Veränderungen im Augenhintergrunde, 4mal Stauungspapille (2mal mit günstigem Ausgang) und mehrmals Residuen von Blutungen in die Sehnervenscheiden (Pigmentbildung).

§ 586. Bezüglich der für das Zustandekommen der Stauungspapille notwendigen Zeit liegen folgende Berichte vor.

In der gleich nachher zu erwähnenden ersten Beobachtung Uhthoffs wurde schon $1^1/_2$ Stunden nach Einwirkung des Traumas der Beginn der Stauungspapille beobachtet.

In der zweiten Beobachtung desselben Autors trat sie nach $5^1/_2$ Stunden auf.

In dem Falle E. H. pag. 783 mit einseitiger Stauungspapille aus unserer Beobachtung war dieselbe schon nach 6 Stunden zu konstatieren.

In dem Falle R. G. pag. 779 aus unserer Beobachtung nach 3 Tagen.

In dem Falle I von Bachauer pag. 788, Fall I, wurde dieselbe am 5. Tage nachgewiesen.

Ebenso in einem Falle von Panas pag. 787.

In dem Falle E. H. pag. 780 unserer Beobachtung am 7. Tage.

Noyes pag. 781 beobachtete ihr Auftreten gleichfalls am 7. Tage.

Pflüger (1174) konnte dieselbe am 10. Tage konstatieren und

Trömner (1099) pag. 739 am 12. Tage.

§ 587. Dass zum mindesten bei einem Teil dieser Fälle dies Auftreten der Stauungspapille in Abhängigkeit von einem Scheidenhämatom zu setzen ist, beweisen zunächst folgende Beobachtungen mit Sektionsbefund.

Uhthoff (1167) Fall I.

Fall I: 56jähriger Kutscher. Beim Abladen eines Kieswagens abgestürzt, schlug er mit dem Hinterkopf auf einen spitzen Stein. Besinnungslos. Erbrechen, leichte Temperatursteigerung. Puls 54. Cheyne-Stokessches Atmen. Linke Pupille weit, rechte eng, beide reagieren auf Lichteinfall sehr träge.

$5^1/_2$ Stunden nach der Verletzung beide Papillengrenzen verwaschen, Papillen getrübt, Venen stark gefüllt, zeitweise Venenpuls. Arterien von ziemlich normalem Kaliber. Deutliche leichte Prominenz der Papillen mit geringem Abknicken der Gefässe. Refraktionsunterschied ca. 2 D. (aufrechtes Bild). In der Umgebung der Papillen, zum Teil auf denselben mehrere Retinalblutungen. 16 Stunden nach der Verletzung Tod.

Sektion: Am Hinterkopf entsprechend der Protuberantia occipitalis eine 2 cm lange Risswunde mit unregelmässigen Rändern. In der Gegend des Hinterhaupts- und Scheitelbeins ein starker Bluterguss zwischen Haut und Schädeldach. Nach Abheben der Schädeldecke im Bereich der Schläfenbeinschuppe und des Scheitelbeins links, sowie im Bereich des rechten Stirnbeins ein starker Bluterguss zwischen Dura und Knochen. Schädelbasisfraktur in der Gegend der linken mittleren Schädelgrube, grosses extradurales Hämatom an der linken A. mening. media, intradurales Hämatom auf der Spitze des linken Temporallappens und ebenso an der Spitze des rechten Frontallappens. Beiderseits starke

Anfüllung des Sehnervenscheidenraums mit Blut und namentlich die Scheide im vorderen Teile der Optici dadurch ampullenartig erweitert. An der breitesten Stelle beträgt hier der Durchmesser der Blutschicht 1—1,5 mm, weiter nach hinten nimmt sie kontinuierlich an Dicke ab, ist aber in ganzer Ausdehnung an den erhaltenen Sehnervenstücken ohne Unterbrechung zu konstatieren. Eine direkte Kontinuität zwischen den Papillenblutungen und dem Scheidenhämatom nirgends nachweisbar.

Fall II: 28jähriger Maurer. Sturz auf den Kopf. Benommener Zustand. Die rechte Pupille > l. Die linke etwas übermittelweit. Beide kaum oder gar nicht reagierend.

Ophthalm. Bef. 1½ Stunden nach dem Unfalle: Linke Papille von einem Kranze grösserer Blutungen umgeben. Arterien eng. Venen stark gefüllt und geschlängelt. Papillengrenzen scharf; in der Gegend der Macula einige Blutungen. Das ganze macht den Eindruck der Behinderung des venösen Rückflusses.

Die rechte Papille zeigt das Bild der Neuroretinitis apoplectica. In der Nacht Tod. Im linken Seitenwandbein vier Fissuren. Die harte Hirnhaut der Schädelbasis, die in der vorderen und mittleren Schädelgrube rechts eine ziemlich reichliche Menge geronnenen Blutes aufweist, ist unversehrt. Die linke Hälfte der lambdaförmigen Naht ist fast in ihrer ganzen Ausdehnung getrennt. Zwischen den Trennungsflächen Blut.

Die markanteste Erscheinung ist auch hier an den beiden Sehnerven der mächtige Bluterguss, der den Scheidenraum von hinten bis in den vordersten Abschnitt prall ausfüllt. Die Opticusräume sind auch in diesem Falle völlig frei bis auf einzelne kleine blutige Herde in der Substanz desselben, die jedenfalls mit den Scheidenblutungen keinen direkten Zusammenhang haben.

An beiden Papillen deutliche Schwellung mit leichter steiler Prominenz.

v. Bergmann (1168): Ein 29jähriger Arbeiter fiel fünf Stock hoch herunter. Bewusstlos. Deviation conjuguée nach links. Die Pupillen reagieren gegen Licht. Der Augenhintergrund beiderseits normal. Puls 44. In einer mit dem Katheter gewonnenen Harnprobe viel Urobilin. Die Pupillen gleich weit, reagieren gegen Licht. Am vierten Tage ophthalmoskopisch eine auffallende Füllung der Venen. Am Eintritt des linken Sehnerven eine Stauungshyperämie zu konstatieren, die rechts fehlt. Am sechsten Tage Tod.

Sektion: Auf der linken Seite der Basis sind die Gruben mit koaguliertem Blut gefüllt. Auch sonst reichliche Blutansammlung zwischen Knochen und Dura, sowie über der rechten Hemisphäre.

Ob das Gesicht gelitten hatte, war bei dem bewusstlosen Zustand nicht zu eruieren.

Die Sektion schloss einen Sprung in der Orbita aus und zeigte die Scheiden beider Optici, links mehr als rechts, blutig infiltriert.

Eigene Beobachtung. E. H. 26. V. 1905. Patient war in der Trunkenheit die Treppe hinuntergefallen. Derselbe kommt benommen im Krankenhause auf und wird bald völlig bewusstlos.

Am Hinterkopf eine bläulich verfärbte Stelle. Patient liegt reaktionslos da. Zuweilen leichte Zuckungen beider Oberextremitäten. Schnarchende Atmung. Reflexe nicht mehr auslösbar. Die Extremitäten sinken nach Erheben schlaff zurück. Sechs Stunden nach nach dem Trauma ophthalmoskopisch rechtsseitige Stauungspapille zu konstatieren. Linker Augenspiegelbefund normal. Rechte Pupille > als die linke.

27. V. morgens Exitus.

Kopfsektion: Grosses subkutanes Hämatom am Hinterkopf. Starke Zertrümmerung der linken Occipitalschuppe. Ausgedehnte Zerstörung des Kleinhirns entsprechend dieser Stelle. Grosses subdurales Hämatom in der rechten Stirn- und Schläfengrube mit Zertrümmerung der Hirnsubstanz an dieser Stelle und Durchbruch in dem rechten Seitenventrikel. Die Blutung setzt sich in die Duralscheide des rechten Opticus fort und füllt diese (vergl. die Figuren 308 und 309) prall aus. Winkelige Einrisse in die rechte Ala minor des Keilbeins.

Eigene Beobachtung. W. B. 52 Jahre. 17. III. 1903 von einem Radfahrer angefahren resp. überfahren. Bewusstlos. Puls mittelkräftig, 58 Schläge in der Minute. Pupillen gleich weit, träge reagierend. Links Stauungspapille.

Reflexe bedeutend gesteigert.

Links Facialisparese.

18. III. 1903. Ausgesprochene Lähmung des rechten Arms. Pupille ad maximum verengt.

Klonische Zuckungen im rechten Arm.

Der Kopf ist nach rechts gewandt.

Auge in Mittelstellung.

Da alle Erscheinungen für eine subdurale Blutung sprachen, wurde trepaniert.

Nach Blosslegung der Dura keine Pulsation des Gehirns. Nach Einschnitt in die Dura kam eine ziemliche Quantität Blut zum Vorschein.

Temperatursteigerung. Exitus.

Sektion: gerichtlich, Befund nicht zu erhalten.

Eigene Beobachtung. J. K., 63 Jahre alt. 20. XI. 1902. Patient bewusstlos,

Fig. 308.

Fig. 309.

E. H. Blutung in die rechte Sehnervenscheide bei Schädelbasisfraktur.
Photographiert von Dr. Reuter.

nachdem er von einem Baum herabgestürzt war. Linke untere Extremität auffallend schlaff. Sonst keine Lähmung. Puls klein.

Pupille links mittelweit, nur wenig auf Licht reagierend. Links Stauungspapille; rechtes Auge infolge eines starken Hämatoms nicht zu Gesicht zu bekommen. Blutung aus Mund, Nase und Ohr.

Trepanation wegen Verdachts auf Hämatom. Nach Eröffnung des Parietalbeins und Durchtrennung der Dura kein Hämatom gefunden. Das Gehirn quillt aber unter starkem Druck hervor. Tod.

Sektion: Fissur vom Stirnbein bis in das Scheitelbein. Am Dach der rechten Orbita ist ein dreieckiges, ca. talergrosses Stück abgebrochen und frei verschieblich. Durch die mittlere rechte Schädelgrube zieht parallel der Felsenbeinpyramide ein Riss. Das obere Ende der rechten Ala parva des Keilbeins ist ebenfalls abgebrochen und frei beweglich. Die rechte Orbitalhöhle und die beiden Sehnervenscheiden mit Blut erfüllt. Am rechten Scheitellappen, ebenso am linken eine talergrosse Blutung. Der Oberwurm des Kleinhirns

ist mit Blutgerinnseln bedeckt. Ausserdem noch kleinere Blutungen über das Gehirn zerstreut. Das Dach der Orbita ist abgesprengt. (Allgem. Krankenhaus Hamburg, St. Georg: chirurg. Abteil. Dr. Wiesinger.)

Blutergüsse in die Sehnervenscheiden kommen bei Schädeltraumen sehr häufig vor. Hölder fand sie 42mal unter 86 Fällen (vergleiche auch die Angaben Liebrechts pag. 766).

Die soeben angeführten Fälle beweisen, dass auch ohne Zerreissung der Duralscheide das Blut vom Schädelinnern in den Intervaginalraum getrieben werden kann, was auch durch die beiden folgenden Beobachtungen noch bestätigt wird.

Silcock (1179): Patient vor fünf Tagen nach einem Schädelbruch gestorben. Eine Augenspiegeluntersuchung konnte während des Lebens nicht gemacht werden, da Patient delirierte, so lange er noch lebte.

Bei der Sektion fand man eine Fraktur, welche quer durch den hinteren unteren Winkel des rechten Seitenbeins ging und die rechte Hälfte des Hinterhauptbeins einnahm. Viel Blut im Schädelraum, besonders an der Basis. Die Scheide des rechten Sehnerven war in der Nähe des Bulbus stark ausgedehnt. Der Sitz des Blutes war der subdurale Raum. Auch in der linken Sehnervenscheide war Blut, aber in geringerer Menge. Eine Fraktur des Foramen opticum war in diesem Falle nicht vorhanden.

Talko (1183) gibt den Sektionsbefund eines Soldaten, der mit dem Kopf vom ersten Stockwerk auf das Steinpflaster gestürzt war und nach 14 Stunden starb.

Vollkommener Querbruch beider Scheitelbeine. Starkes Extravasat zwischen Schädel und Dura, welche samt der Art. meningea media an einer Stelle in der Länge eines Zolls zerrissen war. Blut überall zwischen den Hirnhäuten, auch in den Ventrikeln. Im intervaginalen Raum beider Sehnerven vom Foramen opticum bis zur Lamina cribrosa ein Extravasat links mächtiger als rechts. Es reichte nur bis zur Lamina cribrosa. Der linke Sehnerv komprimiert; die Netzhautgefässe beiderseits stark hyperämisch.

In diesen beiden Fällen wird auch erwähnt, dass die Blutansammlung im Scheidenraume beider Optici auf derjenigen Seite am stärksten war, auf welcher die ursprüngliche Blutung in das Cavum des Schädels ihren Sitz hatte, im anderen Opticus dagegen unerheblicher angetroffen wurde. Es könnte daraus das eventuelle stärkere Hervortreten der Stauungspapille auf dem einen Auge gegenüber dem anderen zu erklären sein. Das einseitige Auftreten der Stauungspapille durch Scheidenhämatom und zwar lediglich der Seite, von welcher die Blutung in den Subduralraum des Gehirns erfolgt war, zeigt sehr schön unser Fall E. H. pag. 783 Fig. 308 und 309.

Wenn somit die Möglichkeit des Auftretens einer Stauungspapille durch ein Scheidenhämatom erwiesen ist, so braucht jedoch nicht unter allen Umständen ein Scheidenhämatom auch immer eine Stauungspapille zur Folge zu haben. So teilt

Priestley Smith (1183) einen Fall von Gehirnblutung mit, welche sich in die Nervenscheiden des Opticus hinein erstreckt hatte, ohne dass sich während des Lebens etwas davon ophthalmoskopisch feststellen liess.

Auch gehören hierhin die Fälle von Elschnig (1184).

In unserem pag. 719 erwähnten Falle F. W. M. mit Schussverletzung des Sehnerven im Canalis opticus war ebenfalls bei der Sektion ein Scheidenhämatom konstatiert worden, ohne dass bis zu dem am 10. Tage erfolgten

Tode ophthalmoskopisch etwas von Stauung ermittelt worden wäre. Da der Schusskanal vom Munde aus durch den Canalis opticus ging, war offenbar hier trotz des in den Scheidenkanal ergossenen Blutes der Druck in demselben ein sehr geringer, weil der Intervaginalraum mit dem Schusskanal und dieser mit der Mundhöhle in offener Kommunikation stand.

Ferner ist das Fehlen einer Stauungspapille nach Schädelfraktur noch kein Beweis für das Fehlen eines endokraniellen Blutextravasats.

§ 588. Die Pathogenese der durch Blutung in die Opticusscheide hervorgerufenen Sehstörung wird von Knapp (1185) auf zwei mechanische Momente zurückgeführt:

1. auf einen direkten Druck gegen den Nerven, welcher die Leitung desselben vermindert oder aufhebt, und

2. auf die Behinderung der Zirkulation in den Centralgefässen der Retina.

3. Dazu würden noch als weiteres Moment die Blutungen in die Substanz der Nerven und ihr auf die Fasern ausgeübter Druck in Betracht zu ziehen sein.

Warum durch Scheidenhämatom nicht immer eine Stauungspapille entsteht, müsste von Fall zu Fall mit Bezugnahme auf die individuellen anatomischen und pathologischen Verhältnisse entschieden werden. Es ist unmöglich, darüber allgemeine Sätze aufzustellen.

Der Druck des Scheidenhämatoms auf die Centralgefässe kann jedenfalls kein sehr bedeutender sein. Nach Uhthoff (1167) spricht der ophthalmoskopische Befund der Stauungspapille direkt gegen die Auffassung, dass durch ein Scheidenhämatom eine Ischämie der Netzhaut resp. das für Embolie oder Thrombose der Centralgefässe charakteristische Bild erzeugt werden könne. Wir würden dies Bild nur erhalten, wenn das Zirkulationshindernis primär in der arteriellen Blutbahn läge, ohne gleichzeitige Kompression des Opticusstammes vom Scheidenraum aus. Dem Falle von Nettleship (1112, Fall III), in welchem fünf Tage nach der Verletzung durch ein auf die Stirn herabgefallenes schweres Kohlenstück, eine Blindheit des linken Auges mit den ophthalmoskopischen Erscheinungen einer Embolie der Centralarterie, sowie einer rechtsseitigen Abducenslähmung beobachtet wurde, mussten wohl andere Ursachen zugrunde liegen. Uhthoff ist es allerdings bei seinen Präparaten nicht gelungen, die in den Nervenstamm eintretenden Vasa centralia retinae in der Blutmasse des Scheidenraumes aufzufinden und über ihr Verhalten gerade an dieser Stelle etwas zu eruieren; auch glaubt er, dass eine Durchreissung der Arteria und Vena centralis retinae im Scheidenraum, selbst bei starker Ausdehnung desselben, so leicht nicht zustande kommen möchte.

Auch die in das Parenchym des Sehnerven gesetzten Blutungen können nur einen höchst unbedeutenden Einfluss auf die Leitungsbehinderung der Sehnervenfasern ausüben. In den von Uhthoff untersuchten Fällen waren die Ecchymosen höchst unbedeutend[1]). Berlin (Graefe-Saemisch VI. p. 619)

[1]) Vergleiche dagegen die Abbildung Liebrechts Fig. 302, pag. 767.

lässt sich über diesen Punkt folgendermassen aus: „Die von Hölder einmal konstatierte Blutung innerhalb der Substanz der Nerven, welche auch von Demme (Militär-chirurgische Studien II. pag. 7, Fall 3) gesehen wurde, sowie die einige weitere Male beobachteten Zerrungen mit nachträglicher Verdünnung des Nervenstammes sind bis jetzt die einzigen vorliegenden anatomischen Tatsachen von indirekter Verletzung der Sehnerven. Die geringe Ausdehnung der Extravasation lässt aber vermuten, dass dieselben nicht aus den retinalen, sondern aus den kleinen ernährenden Gefässen des Sehnerven stammen. Sie wären somit aufzufassen als ein anatomischer Beweis von wirklicher Zusammenhangstrennung im Gewebe der Nerven selber, ein Vorgang, welchen wir uns ohne Diskontinuität von Nervenfasern nicht vorstellen können."

Die diagnostische Bedeutung der Stauungspapille nach Einwirkung stumpfer Gewalt auf den Schädel.

§ 589. Bei denjenigen Fällen von Schädeltraumen, welche am Leben blieben und dadurch eine Beobachtung des Verhaltens der Stauungserscheinungen an der Papille zuliessen, traten folgende Erscheinungen hervor:

1. Wir sahen nach dem Bestande von 4—6 Wochen oder nach kürzerer Zeit die Stauungspapille zurückgehen und einem völlig normalen Augenspiegelbefunde Platz machen, wobei sich auch das Sehvermögen wieder völlig restituierte, so

im Falle R. G. pag. 779 unserer Beobachtung zwischen dem 16. November und 12. Dezember,

im Falle E. H. pag. 780 unserer Beobachtung zwischen dem 1. Oktober und 12. November,

im Falle L. A. pag. 780 unserer Beobachtung zwischen dem 21. Juli und dem 28. August,

im Falle Huismans pag. 742 ohne genauere Angabe des Datums,

im Falle Watson Spencer pag. 742 nach sechs Wochen völlige Wiederherstellung,

im Falle Trömner pag. 739 gleichfalls nach sechs Wochen völlige Wiederherstellung.

In dem folgenden Falle von Schiess-Gemuseus (1076) war die Beobachtung offenbar noch nicht abgeschlossen. Hier bestanden nur Stauungserscheinungen an der Papille.

Ein 25jähriges Mädchen fiel von einer Scheune herab, erlitt einen Rippenbruch und Hirnerschütterung. Nach neun Tagen Taubheit, rasch wieder verschwindend und einer allmählich sich entwickelnden Amaurose Platz machend. Bei der Aufnahme in die Klinik Pupillen maximal erweitert, wenig reagierend, völlige Blindheit. Ophthalmoskopisch starke Schlängelung der Venen. Nach einigen Tagen spontan $S = {}^{10}/_{20}$, tags darauf $S = {}^{20}/_{30}$.

Über einen Fall von aussergewöhnlich langem Bestande der Stauungspapille trotz normalen Sehvermögens berichtet

Panas (1173, Fall VI): Sturz von der Höhe eines Waggons. Reichliche Blutung aus dem rechten Ohr. Durch fünf Tage soporöser Zustand. Am vierten Tage Fieber. Am

fünften Tage fand Panas ausgesprochene Stauungspapille, das Sehvermögen vollkommen erhalten.

Nach einem Monat vollständige Heilung des Patienten. Dabei war bei unverändertem Augenspiegelbilde die Sehschärfe immer normal.

Erst nach 8 bis 10 Monaten haben die Papillen wieder ihr normales Aussehen.

In den seither angeführten Fällen bildete sich die Stauungspapille spontan zurück. Es kann dieselbe aber auch, wie in der folgenden Beobachtung, durch einen operativen Eingriff rasch zum Verschwinden gebracht werden.

De Beck (1666): Berichtet über einen Fall von Erblindung bezw. Herabsetzung des Sehvermögens auf Lichtempfindung nach Schädelfraktur (Gegend des rechten Scheitel- und Hinterhauptsbeines). Die ophthalm. Untersuchung ergab eine doppelseitige Neuritis optica bezw. Stauungspapille. Nach Entfernung der frakturierten und eingedrückten Knochen und Blutgerinnsel nach Eröffnung der Dura verlor sich allmählich die Stauungspapille, und stieg das Sehvermögen; dabei zeigte der Sehnerv mehr und mehr ein blasses Aussehen.

2. Bei anderen Fällen bleiben die Erscheinungen von neuritischer Atrophie nach Stauungspapille dauernd bestehen. So berichtet

Bachauer (1665) über zwei Fälle von Stauungspapille nach Schädelkontusion.

Fall I. Nach einem Schädeltrauma war Bewusstlosigkeit von kurzer Dauer, retrograde Amnesie, heftiger anhaltender Kopfschmerz, linksseitige Abducenslähmung und am fünften Tage zuerst nachgewiesene, allmählich zunehmende hochgradige Stauungspapille aufgetreten. Nach $^1/_2$ Jahr bestanden noch Kopfschmerzen, Schwindelgefühl und Residuen einer Stauungspapille.

Fall II. Fünf Jahre nach einer Schädelkontusion waren anfallsweise auftretende Kopfschmerzen, Schwindelgefühl und Reste einer rechtsseitigen Stauungspapille noch vorhanden.

3. Wieder bei anderen Fällen bilden sich die anfänglichen Stauungserscheinungen zurück, und es entwickelt sich eine einfache descendierende Atrophie. Hier besteht dann ausserdem noch weiter rückwärts eine dauernde Läsion der optischen Bahnen, entweder mit völliger Amaurose wie in dem folgenden Falle,

Eigene Beobachtung: S. D. 34jähriger Arbeiter stürzte am 21. VIII. 1899 vom Gerüst eines Neubaues. Patient benommen. Am rechten Auge starker Blutverlust und Ödem. Das Auge blutunterlaufen. Blutung aus der Nase.

Als am 24. VIII. das Auge wieder geöffnet werden konnte, bemerkte Patient, dass er mit dem rechten Auge nichts sah. Pupille R > L, reagiert sehr träge. Patient kann keine Finger zählen, gibt an, nur Lichtschein zu haben.

Im Augenhintergrunde rechts nur etwas erweiterte Venen, sonst alles normal. Conjunctiva rechts blutunterlaufen; der obere Orbitalrand, die Fovea canina, der Jochbogen rechts druckempfindlich.

8. IX. 1899: rechts totale Amaurose. Die Papille beginnt abzublassen.

20. IX. 1899: rechts Papille einfache Atrophie. Die rechte Pupille auf Licht starr, reagiert nur sympathisch. Das linke Auge normal.

Ferner wie im Falle Noyes pag. 781, Leber und Deutschmann pag. 781.

oder mit Gesichtsfelddefekten von dauerndem Bestande, wie in der Beobachtung von Cramer (1209).

Fall von Neuritis optica nach Schädeltrauma (Sturz von der Treppe und Aufschlagen des Vorderkopfes auf eine Eisenplatte). Die Erscheinungen bestanden nach kurz dauernder Bewusstlosigkeit in Kopfschmerzen, Schwindelgefühl, Doppelbildern und in beiderseitiger erheblicher Stauungspapille. S = Fingerzählen in 10 Fuss. Nach reichlicher Dar-

reichung von Jodkalium und Hg-Kur verlor sich die Anschwellung der Papillen. Später wurde eine gleichmässige Verfärbung derselben gefunden. S = $^{6}/_{10}$—$^{6}/_{20}$. Gesichtsfeldeinschränkung. Atrophie.

§ 590. In dem Auftreten der Stauungspapille in unmittelbarem Anschluss an ein Schädeltrauma resp. wenige Tage nach demselben sehen wir zunächst ein Symptom der Druckzunahme innerhalb des Duralsackes. In der überwiegenden Mehrzahl der Fälle liegt dieser Druckzunahme eine intrakranielle Blutung zugrunde mit Eintreibung des ergossenen Blutes in den Zwischenscheidenraum eines oder beider Sehnerven. Vergleiche die Fälle von Uhthoff pag. 782, v. Bergmann pag. 783 und unsere Beobachtungen mit Sektionsbefund E. H. pag. 783 und J. K. pag. 784.

Wie pag. 785 erwähnt, bedingt aber nicht jedes Scheidenhämatom das Auftreten von Stauungspapille. Es müssen eben zu ihrer Entwickelung auch diejenigen Momente gegeben sein, welche eine Zunahme des intrakraniellen Druckes bewirken. Denn wenn, wie in dem pag. 719 von uns beschriebenen Falle F. W. M. mit Durchschiessung des Sehnerven im Canalis opticus vom Gaumen aus, tatsächlich ein Scheidenhämatom ohne Stauungspapille vorhanden war, so ist die Annahme durchaus gerechtfertigt, dass hier das Blut vom Schusskanal aus in den Zwischenscheidenraum nur geflossen war, ohne daselbst auf den Sehnerven einen nennenswerten Druck auszuüben. Denn bei jedem Übermass des letzteren hätte dasselbe dann durch den offenen Schusskanal nach dem Rachen hin abfliessen müssen.

Mässige Blutungen in den Scheidenkanal finden wir bei Schädelfrakturen sehr häufig. Ein derartiger Bluterguss für sich allein wird aber weder imstande sein, die Leitung im Sehnerven zu unterbrechen, noch eine Stauungspapille hervorzurufen, auch selbst dann nicht, wenn ein Hämatom im Cavum cranii vorhanden sein sollte (vergleiche den Fall von Priestley Smith pag. 785. Es kommt eben dabei auf die relative Menge des ergossenen Blutes und auf die von demselben ausgeübte Druckzunahme im Schädelinnern an, für welche die anatomischen Bedingungen meist individuell verschieden sind.

Wir hatten schon pag. 729 und pag. 742 darauf hingewiesen, dass eine Reihe von plötzlichen Erblindungen nach Schädeltraumen mit mehr oder weniger rascher Restitutio des Sehvermögens in integrum bei normalem Augenspiegelbefunde nur auf eine Leitungshemmung in den Sehnerven durch ein Scheidenhämatom bezogen werden könne.

Die pag. 787 erwähnten Fälle, bei welchen gleichzeitig mit dem Rückgange der Stauungspapille das Sehvermögen sich wiederherstellte, so dass der Augenspiegelbefund und die Sehschärfe wieder normal wurden, bedürfen keiner weiteren Erklärung. Mit der Resorption des Blutes wurde eben der intrakranielle und der auf den Sehnerven lastende Druck geringer und damit die optische Leitung freier. Für diejenigen Fälle aber von vorübergehender Stauungspapille resp. Stauungserscheinungen nach Schädeltraumen, bei welchen die Sehschärfe normal geblieben war, wie in der

Beobachtung von Panas pag. 787 nehmen wir an, dass die Stauungspapille nicht durch ein Scheidenhämatom, sondern lediglich durch die Druckzunahme, welche die intrakranielle Blutung bedingt hatte, hervorgebracht worden war, analog der folgenden Beobachtung Schotts (1662).

Ein 34jähriger Mann stiess mit der rechten Kopfseite heftig an eine Mauer. Drei Monate später traten heftiger Kopfschmerz, Verlust des Gedächtnisses, Steigerung der Reflexe links, horizontaler Nystagmus und beiderseitige Stauungspapille mit Blutungen auf. Eine Trepanation entsprechend der rechten Stirnhälfte ergab nach der Mitteilung von Taylor und Balance (1663) ein Hämatom der Arachnoidea.

Ferner die Beobachtungen von de Beck pag. 788. Vergl. auch pag. 700, § 539.

§ 591. Bestehen gleich anfangs Erblindung mit Stauungspapille resp. Stauungserscheinungen an der Papille, so muss man bezüglich der Prognose darauf Bedacht nehmen, dass, wie schon erwähnt, nach Rückgang der Stauungserscheinungen andauernde Amaurose oder Amblyopie mit Gesichtsfelddefekten bestehen bleiben kann, und der Augenspiegelbefund mehr und mehr das Aussehen der einfachen Atrophie gewinnt. Dann war, wie wir dies bereits pag. 788 sub 3 erwähnt hatten, eine mehr oder minder tief greifende Läsion im Nervus opticus neben einem Scheidenhämatom vorhanden, welch letzteres die anfängliche Stauungspapille verursacht hatte.

In den beiden folgenden Beobachtungen scheint zunächst das Scheidenhämatom die Stauungspapille ohne besondere Beeinträchtigung des Sehvermögens bewirkt zu haben, während ein hinzugetretener Hydrocephalus erst später den Verfall des Sehvermögens hervorgerufen haben mag.

So berichtet Babinski (1181) über eine 29jährige Frau. Sturz auf den Hinterkopf beim Radfahren. Nach einem Monat traten heftige Kopfschmerzen und Erbrechen auf. Es fand sich ophthalmoskopisch eine Papillitis mit Blutungen, anfangs ohne Sehstörung.

Sechs Monate später trat aber Herabsetzung der Sehschärfe ein, die innerhalb des nächsten Monats rapide zunahm unter Ausbildung einer charakteristischen Stauungspapille.

Nach linksseitiger Trepanation mit Wegnahme eines grossen Knochenstücks verschwanden die Kopfschmerzen und das Erbrechen, die Papillenschwellung ging zurück, doch blieb eine graue Verfärbung der Papille bestehen. In der Diskussion erwähnte Dupré, dass in einem analogen Falle die einfache Lumbalpunktion die besten Resultate ergeben habe.

Chesneau (1182) erwähnt folgenden Fall:

40jähriger Patient erlitt einen Fall auf den Hinterkopf und war fünf Tage ohne Beschwerden geblieben. Am sechsten Tage Sehstörung bemerkt. Rechts Abducenslähmung und seröse Durchtränkung beider Papillen. Rechts S = $^2/_3$, links S = 1. Bei zunehmenden Kopfschmerzen fand sich am 10. Tage nach der Verletzung rechts S = $^1/_6$, zunehmende Papillitis beiderseits, aber kein paralytisches Schielen mehr. Die Sehschärfe sank rasch. Rechts = $^1/_{20}$, links = $^1/_{15}$. Am 20. Tage nach dem Vorfall Trepanation an der Kontusionsstelle mit Spaltung der Dura, kein oberflächlicher Erguss vorhanden. Heilung. Vom achten Tage nach der Operation stieg die S beiderseits auf $^2/_3$.

In sieben von Remak (1475) gesammelten Fällen von Scheidenhämatom mit Stauungspapille wurde ausdrücklich das einseitige Vorkommen resp. die einseitige stärkere Entwickelung des Scheidenhämatoms und der Stauungs-

papille betont (vergl. auch die Fälle Silcok und Talko pag. 785. Daraus liesse sich dann ein Rückschluss auf den Sitz der ursprünglichen Blutung in einer der beiden Schädelhöhlen machen, was für einen eventuellen chirurgischen Eingriff von lokaler Bedeutung werden könnte Diese Erscheinung ist um so bemerkenswerter, weil bei Schädelfrakturen diejenigen Symptome, welche durch die Kompression des Gehirns zufolge der Blutung in das Cavum cranii hervorgebracht werden, zu häufig nur die des allgemeinen Druckes ohne jede bestimmte Lokalisation auf eine der beiden Hemisphären darstellen.

§ 592. Schliesslich bedarf noch der Erwähnung, dass bei derartigen Beobachtungen mit Stauungspapille auch ein Aneurysma die ophthalmoskopischen Erscheinungen bewirkt haben könnte, wie z. B. in der folgenden Beobachtung von Blessig (1178):

Ein Mann stürzte in der Trunkenheit über eine Treppe und schlug mit der Schläfe gegen eine Stufe. Er blieb 24 Stunden bewusstlos. Unmittelbar nach der Wiederkehr des Bewusstseins fand man eine Vortreibung seines linken Bulbus und eine Erblindung des gleichen Auges. Das obere Lid konnte nicht gehoben werden. Die subkonjunktivalen Venen waren stark gefüllt und geschlängelt; der Bulbus unbeweglich, die Pupillen weit und starr. Ophthalmoskopisch zeigte sich hochgradige Stauungspapille. Pulsation war nicht wahrzunehmen. Über der ganzen linken Schädeldecke ein besonders mit dem Pulse isochrones Geräusch. Später Pulsation fühlbar. Unterbindung der Carotis. Oculomotoriusparalyse vollständig zurückgegangen. Abducenslähmung noch fortbestehend. Tod 35 Tage nach der Operation an starkem Nasenbluten.

Sektion: Grosse breite und starke Füllung des Sinus transversus. An der Pars petrosa des linken Schläfenbeins eine Fissur, die von der Spitze derselben am Canalis opticus beginnend in der Richtung des Längsdurchmessers des Felsenbeins in einer Ausdehnung von 3 cm nach aussen und hinten verlief. Die Fissur lässt die Skalpellklinge 1—2 mm tief mit Leichtigkeit eindringen. Die Spitze des linken Proc. clinoideus posterior war abgesprengt. Das Lumen der Carotis interna an der inneren Öffnung des knöchernen Kanals betrug mehr als das Doppelte ihres Lumens an der Eintrittsstelle in den Schädel. Die Gefässwand war beträchtlich verdickt und das Lumen durch die ziemlich festen Blutgerinnsel ausgefüllt.

Leider war die Arterie bei ihrer Ausschälung aus dem Canalis caroticus mehrfach gefenstert worden, so dass die Frage, ob eine Kommunikation zwischen dem Sinus cavernosus und der Carotis interna bestanden habe, nicht mehr strikte zu entscheiden war. Die Vena ophth. sup. war sehr erweitert und geschlängelt. Der Opticus war normal, von dem Zustande der übrigen Gehirnnerven war nichts erwähnt.

§ 593. Die Blutungen auf den Papillen und deren nächster Umgebung, über welche bei einzelnen Fällen berichtet wird, können wir bei den beiden Fällen Uhthoffs als Folge der starken venösen Stauung in den Papillen ansehen.

Von einer direkten Durchsetzung der Lamina cribrosa mit Blut bis in den Sehnervenkopf hinein konnte bei Uhthoffs Fällen nichts nachgewiesen werden. Die Scheidenblutung setzte hinter der Lamina cribrosa scharf ab, und erst jenseits von ihr finden sich die Blutungen zwischen den Sehnervenfaserungen der Papille. Auch aus anatomischen Gründen hält Uhthoff eine solche direkte Durchblutung der Lamina cribrosa von hinten her aus dem Scheidenraum für unmöglich.

Neben diesen indirekten Symptomen subvaginaler Blutung machte Knapp noch auf ein direktes ophthalmoskopisches Zeichen aufmerksam, das ist eine in frischen Fällen blutrote, von Farbstoff durchtränkte, in älteren Fällen schwarzpigmentierte Färbung der Papillenscheibe. Auch wir sind in der Lage, über einen derartigen Fall berichten zu können.

G. A., 24jähriger Arbeiter, wurde bewusstlos aufgefunden. Genaueres über den Unfall nicht zu eruieren. Er sollte von einer Leiter gestürzt sein. Blutungen aus Mund, Ohr und Nase. Völlig bewusstlos. Das linke obere Augenlid ist blutig unterlaufen. Am Kopf befindet sich eine bis aufs Periost gehende Wunde, der Knochen selbst ist, soweit befühlbar, intakt. Die Pupillen reagieren auf Lichteinfall. Augenhintergrund links normal, rechts: Papille blutigrot gefärbt. Der ganze Augenhintergrund ist rechts röter wie links. Venen stark gefüllt und geschlängelt. Puls in den ersten Tagen gespannt, voll und verlangsamt. Heilung.

Abgesehen von dem Liebreichschen Falle (1186), in welchem schon Knapp die doppelseitige Pigmentierung aus einer vorausgegangenen Blutung in den subvaginalen Raum herleitete, finden wir eine ganz analoge Färbung verbunden mit Sehnervenatrophie in der Beobachtung Hutchinsons (1187). Hier war die Pigmentbildung einseitig und zwar auf dem nach der Verletzung des Schädels erblindeten Auge. Vergleiche auch Silex, Bd. I, pag. 414.

§ 594. Die vereinzelt vorkommenden Retinalblutungen bei sonst normalem Augenspiegelbefunde resp. bei in der Verfärbung begriffener Papille sind auf Erschütterungen resp. Quetschungen des Augapfels zurückzuführen. So berichtet

Vieusse (1188): Ein junger Maurer fiel von einem Gerüst und zog sich eine unbedeutende Wunde an der linken Schläfe zu, ohne dass eine Hirnerscheinung sich entwickelt hatte. Am Tage nach der Verletzung konstatierte er, dass sein linkes Auge vollkommen erblindet war. Ophth. kleines Blutextravasat an der Macula, später Atrophie der Papille.

Birch-Hirschfeld (1189): Fall 2. Verletzung durch den Ventilkegel eines Wasserhydranten, der mit einer eisernen Ventilstange unter 6 Atmosphärendruck gegen die linke Seite des Gesichts flog. Hautwunden, Sugillation der Conjunctiva. Erste ophth. Untersuchung 14 Tage nach dem Trauma: Netzhauttrübung am hinteren Pol, Venen erweitert und geschlängelt, Arterien sehr eng, Papille normal, einige streifige Retinalblutungen. S = Fingerzählen in $^1/_2$ m. Gesichtsfeld eingeschränkt.

46 Tage nach der Verletzung keine Trübung, in der Maculagegend halbmondförmige Figur aus Pigmentflecken gebildet. Nach $1^1/_2$ Jahren Papille schneeweiss, Gefässe, besonders Arterien, sehr eng.

Hulke (1190): Eine 20jährige Frau erhielt mit einer Kartoffel einen so heftigen Wurf an das linke Auge, dass sie das Bewusstsein verlor und später vollständig erblindet war. Als die äusseren Folgen der Kontusion verschwunden waren, erkannte man durch die weite Pupille hindurch einen breiten blutigen Fleck nach innen vom Sehnerveneintritt Hyperämie und ungewöhnliche Füllung der Netzhautvenen. Trotz der Resorption des ergossenen Blutes kehrte doch das Sehvermögen nicht wieder.

Vergleiche auch die Fälle von Bull pag. 744, Gaffron pag. 743, Cras pag. 727, Fall I.

Bei den folgenden Beobachtungen finden wir die Residuen der Blutung als Pigment und weissliche Flecke angegeben:

Vergleiche Fall Reich pag. 736, Lederer pag. 745.

Weiss und Goerlitz (1191) berichten über einen 16jährigen Maurerlehrling, der vom IV. Stockwerk herabgefallen und ungefähr acht Tage lang bewusstlos gewesen war. Als das Bewusstsein wiederkehrte, wurde beobachtet, dass das rechte Auge erblindet war und ophth. die Erscheinungen einer Sehnervenatrophie mit engen Arterien zeigte, sowie in der Umgebung, besonders nach innen von der Papille, eigentümliche, weisse kleine Fleckchen, die mit kleinen grauen Pigmentierungen abwechselten, sichtbar waren. Ausserdem bestand Diabetes mellitus.

Münchow (1054, Fall VII): Stoss mit der Tür. Es war eine parapapilläre Blutmasse vorhanden.

Ferner die Fälle Daulnoy pag. 738, Leber und Deutschmann pag. 737, Fall X.

Obermeier (1193) hat einen Fall von doppelseitiger subhyaloider, präretinaler, nahezu symmetrischer Netzhautblutung ohne anderweitigen pathol. Befund am Fundus beobachtet bei einer 30jährigen Dame, die im epileptiformen Anfall auf den Hinterkopf gefallen war. Die Blutung wurde auf die Einwirkung des Schädeltraumas zurückgeführt. Beiderseits bestand ein Centralskotom, RS = $^3/_{50}$, links = $^1/_{60}$. Ganz allmählich resorbierte sich die Blutung und das Sehvermögen stieg wieder, bis es 10 Monate nach der Verletzung beiderseits wieder normal gefunden wurde.

Im allgemeinen ist bei den Sehstörungen nach Einwirkung stumpfer Gewalt auf den Schädel der Bulbus nur ausnahmsweise direkt mit affiziert.

So zeigte sich in dem pag. 729 näher beschriebenen Falle Wirths mit Faustschlag in die Supraorbitalgegend die Cornea rauchig getrübt.

v. Luniewsky (1192): Schlag mit einem Regenschirm. Wunde der Supraorbitalgegend, starke Schwellung, Exophthalmus, tiefliegende Hornhauttrübung, Hyphäma, Erblindung, Ptosis, Unbeweglichkeit des Auges. Nach 26 Tagen wird zum ersten Male deutlicher Exophthalmus festgestellt. Ptosis. Aufhebung der Unbeweglichkeit nach aussen, oben, unten, Beschränkung nach innen. S = Lichtschein.

Nach Haab (1194) wird „die grösste Gruppe der Maculaerkrankungen durch Trauma geschaffen und zwar durch Erschütterung bezw. Quetschung des Auges oder durch das Verweilen eines Fremdkörpers im Glaskörper. Bei der Einwirkung einer stumpfen Gewalt ist ausser der Maculatrübung eine grössere Retinaltrübung vorhanden, die in der Peripherie des Augenhintergrundes da liegt, wo die Gewalt das Auge getroffen hat. Die Maculaaffektion geht in wenigen Tagen zurück, belässt aber die nach Kontusionen beobachtete Sehstörung.“

Nagel (1195) berichtet über einen Fall, der naeh seiner Meinung eine Zwischenstufe zwischen der Commotio retinae Berlins und den prognostisch ungünstigen traumatischen Maculaerkrankungen Haabs darstellt.

Drei Monate nach einer Kontusion des linken Auges war die Sehschäfe desselben auf $^1/_{23}$ herabgesetzt. Centrales Skotom für Weiss und alle Farben. In der Gegend des linken Poles war der Fundus verwaschen.

§ 595. Gehen wir noch auf die übrigen krankhaften Erscheinungen etwas näher ein, welche die durch Einwirkung stumpfer Gewalt auf den Schädel bewirkten Sehstörungen mehr oder weniger konstant begleiten, so wäre hier zunächst auf die durch das Trauma gesetzten äusseren Verletzungen aufmerksam zu machen. Dieselben beschränken sich meist nur auf oberflächliche Hautabschürfungen oder Schwellungen mit Sugillation, wie sie für gewöhnlich bei Kontusionen beobachtet werden. Bei einzelnen sind

die äusseren Verletzungen gegenüber den sonstigen schweren Erscheinungen auffallend gering, wie z. B. in dem folgenden Falle von Leber und Deutschmann (1052, Fall VIII):

21 Jahre alt, wurde vor $1^1{}_2$ Jahren mit einem grossen steinernen Krug an die linke Supraorbitalgegend geschlagen. War einige Minuten bewusstlos und blutete aus Mund und Nase. Als er wieder zu sich kam, bemerkte er sofort Erblindung des linken Auges. Eine Wunde war an der vom Schlage getroffenen Stelle nicht vorhanden. Unmittelbar nach dem Erwachen will Patient auch subjektive Lichterscheinungen in Form von hellen, an dem erblindeten Auge vorbeiziehenden Wolken und Lichtblitzen gehabt haben, die sich auch jetzt noch ab und zu wiederholen.

R. Auge normal.

L. einfache Opticusatrophie.

In diesem Falle finden wir auch subjektive Lichterscheinungen angegeben, welche wir in der Kasuistik sonst nur noch im Falle Wirths pag. 729 vermerkt finden.

Bei manchen Beobachtungen treten neben unbedeutenden Ecchymosen der Haut oder ein paar Quetschwunden nur mit der Sehstörung in Zusammenhang stehende Erscheinungen der Kontinuitätstrennung des Sehnerven hervor, wie im Falle Nicolini pag. 726 und Wohlmuth pag. 740.

Bei manchen mit unbedeutenden äusseren Kontusionssymptomen einhergehenden Fällen von Schädelbasisfraktur bleibt oft noch längere Zeit eine gesteigerte Empfindlichkeit bei Druck auf der oberen Augenhöhlenwand bestehen, wie z. B. im Falle G. F. pag. 721.

Der Kopfschmerz ist eine zu häufig vorkommendes allgemeines cerebrales Symptom, als dass derselbe hier von diagnostischer oder prognostischer Bedeutung werden könnte. Dagegen finden wir bei vielen Fällen Bewusstlosigkeit oder starke Benommenheit verzeichnet, die uns, wie schon erwähnt, die Diagnose auf Sehstörung erschwert, weil wir der subjektiven Angaben der Patienten dabei entbehren.

Blutungen aus Mund, Nase und Ohr sind für die Diagnose der Basisfraktur von grösster Wichtigkeit; für die Diagnose der Orbitalfraktur, mit welcher ja sehr häufig Fissuren in die Wände des Canalis opticus vergesellschaftet sind, verdient das Hervortreten der Sugillation des Augenlides und der Conjunctiva nach Verlauf einiger Stunden oder Tage nach dem Unfalle Beachtung. Wir erwähnten schon Band I pag. 11 § 194 und pag. 413 § 197. dass dieselben meist die Folge von Frakturen der Orbitalwände bezw. des Orbitaldaches sind. Alle Orbitalfrakturen ergiessen ihr Blut in die Orbita, weil mit ihnen auch immer die Periorbita, das Periost der Augenhöhle zerrissen ist. Nur die feinen, dicht zusammenliegenden Fissuren bluten nicht oder nur wenig. Ein Bluterguss in die Conjunctiva lässt dabei immer auf einen bedeutenden Riss in den Orbitalwandungen schliessen. Ist eine Orbitalfraktur durch die Blutungen in die Lider und die Conjunctiva festgestellt, dann liegt auch, wenn zugleich einseitige Erblindung aufgetreten war, eine grosse Wahrscheinlichkeit für eine Fraktur der Kanalwände und eine Beeinträchtigung der Leitung des Nervus opticus vor, sei es durch ein Scheidenhämatom,

oder durch eine Kontinuitätsstörung des Sehnerven, oder durch beide Momente.

Es kann aber auch unter Umständen bei Basisfraktur und Zerreissung der Art. meningea media die Blutung extradural bleiben, auf dem Wege der Orbitaltraktur in die Orbita eindringen und daselbst die äussere Sehnervenscheide umspülen, wie in der folgenden Beobachtung von Jonas (1173):

Hier war nach Bruch der Schuppe des Schläfenbeins und Zerreissung der Arteria meningea media das mächtige Blutextravasat nicht in den Arachnoidealraum eingedrungen. Ein grosser Blutpfropf sass zwischen Knochen und Dura mater. Durch eine Knochenfissur drang das Blut in die Orbita, die davon imbibiert ward; aber wiewohl die Duralscheide des Opticus vom Blute ganz umspült ward, gelangte dasselbe doch nicht in dessen Scheide, die von Blut und Serum vollkommen frei blieb, ebenso wie man in der Papille keine Spur von Schwellung fand.

Demgegenüber betont Girard (1196), dass bei heftigen Konvulsionen Orbitalblutungen durch Contrecoup ohne Basisfrakturen vorkommen könnten, und dass es nicht richtig wäre, die subkonjunktivalen Blutungen, welche einige Zeit nach dem Trauma auftreten, als pathognomonisches Zeichen für die Schädelfraktur anzusehen.

Meist tritt bei Orbitalblutung wegen Raumvermehrung des Orbitalinhaltes ein mehr oder weniger ausgeprägter Exophthalmus auf, wie in den Fällen del Monte pag. 727, Cras pag. 727, Fall II, Leber und Deutschmann Fall I pag. 726, Peretti pag. 731, E. K. pag. 732, H. M. pag. 736, Daulnoy pag. 738, Oliver pag. 781.

Durch plötzlich entstandenem Exophthalmus nach Schädeltrauma kann auch die Sehschärfe bedeutend beeinflusst werden, wie z. B. in einer Beobachtung von Causé (1201), wo die Sehschärfe auf $^6/_{15}$ gefallen war und nach Aufsaugen des Blutes mit einer in die Orbita eingestochenen Spritze zugleich mit dem Verschwinden des Exophthalmus auf $^6/_6$ stieg.

Der Exophthalmus kommt entweder durch direkte Läsion der Orbitalgefässe zustande, wo es sich um pentrierende Wunden handelt, oder es kommt zu indirekten Gefässzerreissungen in der Orbita, indem eine stumpfe Gewalt auf die Knochen der Orbitalregion oder auf andere Teile der Schädelkapsel einwirkt.

§ 596. Auch der Enophthalmus (vergl. Band I, pag. 438 und 439) kann bei Orbitalfrakturen vorkommen, so in den Fällen Zehery pag. 741; Lederer pag. 745; v. Luniewsky pag. 793.

Löw (1197) nimmt in seinem durch Hufschlag entstandenen und von Blindheit und Störungen der Augenmuskeln gefolgten Enophthalmus als Ursache eine narbige Schrumpfung des retrobulbären Fettgewebes nach einer Orbitalfraktur an.

Roberts (1198) berichtet über folgenden Fall: Durch Hufschlag links Wunde in der Supraorbitalgegend. Heilung der Wunde. Ungefähr einen Monat später: linkes Auge zurückgesunken, Neuritis optica, Ptosis, psychische Störungen, Incontinentia urinae, Delirien.

Die Trepanation an der Stelle der Verletzung zeigte eine Fraktur des Orbitaldaches mit Eindringen von Splittern in die Dura. Zwei Tage darauf hohes Fieber, dann Koma und Tod.

Neulen (1199) führt eine Beobachtung an, bei welcher ein Patient einen Hufschlag gegen das linke Auge bekommen hatte. Derselbe war zwei Tage lang bewusstlos. Erst

am sechsten Tage nahm die starke Schwellung des Oberlides ab. Am inneren Winkel fand sich eine druckempfindliche Narbe und am Supraorbitalrande eine tiefe Depression. Das linke Auge stand 6 mm tiefer als das rechte. Das Sehvermögen war vollständig erloschen. Neulen glaubt, dass eine Orbitalfraktur und eine narbige Verwachsung des Bulbus mit dem Orbitalrande vorliege.

§ 597. Sehr häufig sehen wir neben der Alteration des Sehvermögens nach Einwirkung stumpfer Gewalt auf den Schädel auch die Bulbusmuskulatur in Mitleidenschaft gezogen. So fand Bum (1200) unter 470 Schädelfrakturen den Sehnerv 8mal befallen, den ganzen Oculomotorius selten, am häufigsten Mydriasis und Ptosis. 33mal Lähmung des Rectus superior. Der Trochlearis war in zwei Fällen isoliert gelähmt, der Abducens 10mal, der N.-facialis 83mal, davon 44 periphere und 38 Fälle ventraler Lähmung.

Unter den in dieser Abhandlung angeführten Fällen finden wir mehr oder minder starke Beweglichkeitseinschränkungen des Bulbus erwähnt in den Beobachtungen von Münchow, Fall XIV, pag. 727; Schiess-Gemuseus pag. 717, Pichler pag. 740, Wirths pag. 729, Nordquist und Pihl 731, unser Fall E. S. pag. 732, Saylor pag. 734, Callan pag. 740, Hirschberg pag. 744, Lederer pag. 745, del Monte pag. 796, Silex pag. 797, Querenghi pag. 734.

Den Nerv. oculomotorius resp. einzelne Zweige desselben, finden wir affiziert in den Fällen: Fromaget pag. 728, Swan Burnett pag. 732, Peretti pag. 747.

Den Rectus superior: Leber, Fall I, pag. 726, Demicheri pag. 739.

Den Rectus internus: Peretti pag. 731.

Ptosis: Leber pag. 726, Fall I, Schiess-Gemuseus pag. 727, Pichler pag. 740, Wirths pag. 729, Peretti pag. 731, Luniewski pag. 7°3, Kelburne King pag. 740, Callan pag. 740, Oliver pag. 781, del Monte pag. 796, Helfrich pag. 731.

Den Abduceus: Oliver pag. 781, Thomson pag. 728, Trömner pag. 739, Demicheri pag. 739, Huismann pag. 742, Nieden pag. 746, Peretti pag. 747.

Deviation conjuguée: Thomson pag. 728, v. Bergmann pag. 783.

Nystagmus: Page pag. 742, Nieden pag. 746, Fall I und II.

Bezüglich der Pathogenese der Ptosis vergl. Band I, pag. 411, § 193; bezüglich der Pathogenese der Augenmuskellähmungen vergl. Band I, pag. 411, § 194 und pag. 415.

Besserung der Augenmuskellähmung bei dauernder Erblindung deutet auf eine teilweise oder völlige Druckbehinderung der Augenmuskeln durch das in die Orbita ergossene Blut. So blieb in den beiden folgenden Beobachtungen die Erblindung dauernd bestehen, während die vollständige Ophthalmoplegia interior und exterior wieder vollständig zurückging.

del Monte (1202): In einem Falle war durch Stoss an die rechte Augenbrauengegend der N. supraorbitalis selbst beschädigt, und liess sich hier Anästhesie der entsprechenden Stirnregion, sowie eine Partie des behaarten Hauptes, Ptosis, Ophthalmoplegia interior und exterior, sowie vollständige Erblindung konstatieren. Ophthalmosk. war nach einigen Monaten

Atrophia optici vorhanden. Die Hautanästhesie sowie die Oculomotoriusparese waren nach 40 Tagen vollständig verschwunden.

Silex (1203): Stoss mit der Gegend des rechten Schläfenbeins gegen eine emporstehende stumpfe Eisenstange. Rechts Ptosis, Ophthalmoplegia interior und exterior. Amaurose. Ophthalm. anfangs normal, später Atrophie des rechten Opticus. Nach einigen Tagen traten am Unterlid Sugillationen auf. Nach zwei Monaten waren alle Lähmungserscheinungen mit Ausnahme derjenigen des Sphincter pupillae und des Opticus geschwunden.

In der folgenden Beobachtung sehen wir nach Einwirkung stumpfer Gewalt auf den Schädel auf der einen Seite Blindheit mit nachfolgender teilweiser Zurückbildung, auf dem andern Auge aber Oculomotoriuslähmung gleichfalls mit teilweiser Zurückbildung entstehen, wie im Falle Helfrich pag. 731.

Sehr interessant ist der pag. 732 beschriebene Fall von Swan Burnett. Hier hatte ein Schädeltrauma eine dauernde Sehstörung hervorgerufen, zugleich aber den agent provocateur abgegeben für das Auftreten einer basalen gummösen Meningitis mit nachfolgender Lähmung des I., III., VI. und VIII. Gehirnnerven, welche dann durch antiluetische Kur teilweise wieder beseitigt wurde.

Unter den anderen Gehirnnerven finden wir mit der Sehstörung gleichzeitig aufgetretene Lähmung des **Facialis**: In den Fällen von Münchow, Fall VIII, pag. 728; Pichler pag. 740; H. M. pag. 736; Schlosser pag. 741; Trömner pag. 739; Saylor pag. 734; Oliver pag. 781.

Graf (1205) fand unter 90 Fällen von Schädelbasisfraktur 24mal den Facialis affiziert.

Affektion des **Trigeminus** zeigte sich in folgenden Beobachtungen (vergl. auch Band II, 286, § 268): Pichler pag. 740; Wirths pag. 729; Cabannes und Ulsy pag. 731; Demicheri pag. 739; Hirschberg pag. 744; Talko pag. 785; del Monte pag. 796; dabei Keratitis neuroparalytica in den Fällen von Hirschberg pag. 744; Pichler pag. 740.

Taubheit in den Beobachtungen von Pichler pag. 740; Guermonperez pag. 729; Hamilton pag. 729; Schiess-Gemuseus pag. 742; Burnett pag. 732; Nieden pag. 746, Fall I; Morian pag. 747; Peretti pag. 747.

Anosmie in den Beobachtungen von Morian pag. 747; Burnett pag. 732; Peretti pag. 747; Leber und Deutschmann Fall IX. pag. 726.

Bewegungsstörungen der Extremitäten mit einseitiger Erblindung beobachten wir nur selten bei Schädeltraumen wenigstens bei den Fällen, die mit dem Leben davon kommen. Die Extremitätenlähmung ist dann wohl auf ein Hämatom zurückzuführen wie in der Beobachtung von Schlosser pag. 741.

Über einen Fall von mit Oculomotoriusparalyse gekreuzter Körperlähmung und doppelseitiger Amaurose berichtet Diberder (1206).

Dieser sah bei einer Läsion der Stirngegend erst spät am zweiten Tage subkonjunktivale Ecchymosen auftreten bei länger dauernder Bewusstlosigkeit. Es wurde Lähmung des Oculomotorius der einen und Hemiplegie der entgegengesetzten Körperseite, daneben

gleichzeitig Amaurose konstatiert. Die Lähmung des Körpers schwand während des sechswöchentlichen Hospitalaufenthalts, die Leiden am Auge blieben.

Meist treffen wir die Hemiplegie (auch Aphasie und Hemianästhesie) bei der durch Schädeltrauma bewirkten homonymen Hemianopsie wie in den Fällen von Nieden pag. 748; Bonhoeffer pag. 748; Gelpke pag. 749; Kölpin pag. 747; Eskridge und Rogers pag. 749.

In den Fällen von Tauber pag. 749 und Hebold pag. 749 war Rindenepilepsie vorhanden.

Die Erscheinungen von **Polyurie** und **Polydipsie** weisen auf eine Läsion in der Gegend des IV. Ventrikels resp. Chiasmas hin. So in den Fällen von Nieden pag. 746 Fall I und II sowie Peretti pag. 747. Im Falle Tuffier pag. 745 war nasale Hemianopsie vorhanden.

§ 598. Bekanntlich entwickelt sich leicht nach Schädelfrakturen eiterige Meningitis zufolge von Eindringen septischer Stoffe durch die Frakturstelle in das Schädelinnere. Namentlich gefährlich ist dabei die Kommunikation des Schädelinneren mit der Nasenhöhle.

So erzählt Puccioni (1207) folgenden Fall:

Ein Mann erlitt einen heftigen Schlag mit einem Schirm auf den äusseren Orbitalrand, worauf Exophthalmus und Erblindung infolge von Sehnervenschwund eintraten.

Das Sehvermögen des anderen Auges war herabgesetzt. Das Gesichtsfeld eingeengt.

Aus der Nase floss bei Bewegung des Kopfes Cerebrospinalflüssigkeit ab.

Der Verletzte erlag nach sechs Wochen einer Meningitis.

Eine Fissur der Schädelbasis setzte die Nase mit der Schädelhöhle in Kommunikation. Hervorzuheben ist, dass in den Sehnervenscheiden kein Blutaustritt nachgewiesen werden konnte.

M'Donald (1208) beobachtete bei einem 16jährigen Knaben zwei Tage nach dem Fall einer Kiste auf den Kopf Exophthalmus des linken Auges, Ödem beider Lider, linksseitige Blindheit und beiderseitige Papillitis, ausserdem Nackensteifigkeit usw.

Die Sektion ergab eine Konvexitätsmeningitis. In der rechten Vena ophthalmica einen Thrombus, und im linken Sinus cavernosus einige Tropfen Eiter.

Ferner Fall Brodi pag. 719 und von Wahl pag. 774.

Treten erst längere Zeit nach einem Schädeltrauma neuritische Erscheinungen an den Papillen oder typische Stauungspapillen auf, so ist es wohl gerechtfertigt, den Opticusbefund von sekundär entzündlichen meningitischen Erscheinungen abhängig zu machen, namentlich wenn Fiebererscheinungen dabei vorhanden sind. Vergleiche die Beobachtungen von Pflüger (1210); von Bergmann (1211); Ewald (1212); Battle (1213); Froidbise (1214) und Anderen.

Auch ein hinzutretendes Erysipel kann zu dauernder Erblindung führen wie in dem Falle II von Kelburne King (1215).

Bei anderen entwickelt sich ein Hirnabscess wie z. B. in der Beobachtung von Sheen (1216).

Bei einem durch einen Steinwurf an der Stirn verletzten Jungen trat sechs Wochen nach der Verletzung eine rechtsseitige Hemiplegie, Blindheit, ophth. Neuritis opt. auf beiden Augen und Lähmung des rechten Nervus abducens auf. Es wurde entsprechend der Narbe trepaniert und Eiter entleert. Tod 23 Tage später an Erschöpfung.

Die Sektion erwies die vorderen zwei Drittel des Gehirns und den rechten Seitenventrikel in eine grosse Abscesshöhle umgewandelt, sowie das Vorhandensein einer eiterigen Basalmeningitis.

Vergleiche auch Fall Beevor und Horsley pag. 749 und Uhthoff pag. 747.

Bezüglich des Augenspiegelbefundes bietet hierbei der Fall Ewald (1212) grosses Interesse.

Derselbe beobachtete bei einem 12jährigen Knaben, der eine Wunde am Hinterkopfe erhalten hatte und einen Monat später von Schüttelfrösten befallen wurde, eine rechtsseitige Atrophie des Sehnerven und eine linksseitige Neuritis optica. Der Fall kam zur Autopsie, worüber im Zusammenhalt mit der Krankengeschichte folgendes zu bemerken ist. Die unmittelbare Folge der Verletzung war eine Blutung, die sich über die ganze Konvexität der linken Hemisphäre erstreckte. Die Schüttelfröste waren die Folge der Vereiterung des Extravasates. Der Abscess brach durch den Knochen und die Schädelschwarte durch, im linken Stirnbein fand sich ein abgekapselter Abscess; ausserdem war eine eitrige Basilarmeningitis vorhanden.

In dem folgenden Falle von Kelburne King (1215) trat nach Orbitalabscessbildung, Erblindung und Atrophie erst auf dem einen, dann auf dem andern Auge auf.

Ein 17jähr. Bauernbursche hatte vor 4 Wochen eine Verletzung der Stirngegend durch einen Hufschlag erlitten. Über der linken Augenbraue befand sich eine fistulöse Öffnung. In der Tiefe war ein deprimiertes Knochenstück zu fühlen und die Sonde liess sich ohne Widerstand vorwärts schieben. Nachdem man aus der äusseren Platte ein rundes Stück mit der Trephine entfernt hatte, zeigte sich die innere Platte in 3 Stücke gebrochen und diese trichterförmig nach dem Gehirn zu gedrängt. Die Dura mater hatte eine ulzerierende Stelle. Der Patient, welcher weder unmittelbar nach der Verletzung eine Hirnstörung gezeigt hatte, noch auch später ausser mässigem Kopfschmerz und etwas verlangsamter Sprache erheblich krank zu sein schien, klagte einige Zeit nach der Operation über Doppeltsehen, und zwar zunächst auf dem linken Auge. Es stellte sich bald eine Protrusio bulbi ein, welcher Abscessbildung folgte. Nach dem Aufbruch des Abscesses ging der Augapfel in seine Stellung allmählich zurück. Die Eiterung dauerte fast zwei Monate noch fort. Dann vernarbte die Öffnung. Alsbald darnach begann das Sehvermögen abzunehmen, erst auf dem linken, dann auf dem rechten Auge. Die Blindheit wurde rasch vollständig, der Augenspiegelbefund wies weisse Atrophie der Sehnerven nach. Andere Hirnnerven waren nicht beteiligt; ausser der Blindheit war Patient gesund.

Die stetige Abnahme der Sehschärfe resp. der übrig gebliebenen Gesichtsfelder wie in dem Falle von Peretti pag. 747 und in dem Falle H. B. pag. 735, bei welchem das Gesichtsfeld erst innerhalb 18 Tagen (vergl. Fig. 310) pag. 800 bedeutend sich verkleinerte, hatte wohl ihre Ursache in dem Auftreten einer lokalen Neuritis mit narbiger Schrumpfung resp. in meningitischen Erscheinungen.

§ 599. Bezüglich der Differentialdiagnose kommt hier nur die hysterische Amaurose in Betracht. Hinsichtlich derselben verweisen wir auf das was § 360, pag. 511 und § 363, pag. 512 angeführt wurde. Wir begnügen uns hier nur einen einschlägigen Fall als Beispiel anzuführen.

Dupuy-Dutemps (1217) berichtet über folgenden Fall:

Ein 38jähr. Arbeiter wurde mit einem terpentingetränkten Lappen ins Gesicht geschlagen. Gleich darauf hochgradige Sehstörung links, nach ½ Stunde Erblindung,

gleichzeitig Nebel vor dem rechten Auge und nach einigen Tagen auch Erblindung an diesem. Vier Jahre später absolute Amaurose; dabei normale Lichtreaktion, Fehlen jeder Konvergenzbewegung und des Lidreflexes bei rascher Annäherung von Gegenständen an das Auge. Fleckweise Anästhesie der Haut, halbseitige Anästhesie der Zunge, Herabsetzung von Gehör und Geruch links, kein Rachenreflex, Cornea empfindlich. Zustand $6^1/_2$ Jahre trotz aller therapeutischer Versuche unverändert.

Bei anderen Fällen wird es anfangs zweifelhaft bleiben, ob eine organische Läsion der Sehbahnen vorliegt, oder ob die gefundenen Erscheinungen einer rein funktionellen Störung zuzurechnen sein möchten. Hier wird dann im Laufe der Beobachtung eine Verfärbung der Papille die Entscheidung für eine organische Läsion abgeben wie in der folgenden Beobachtung von Watermann und Pollack (1672).

Ein 26jähr. Mann hatte mit der Wagendeichsel gegen die linke Augenbrauengegend einen Schlag erhalten. Der Verletzte war vorübergehend bewusstlos, wurde später apathisch

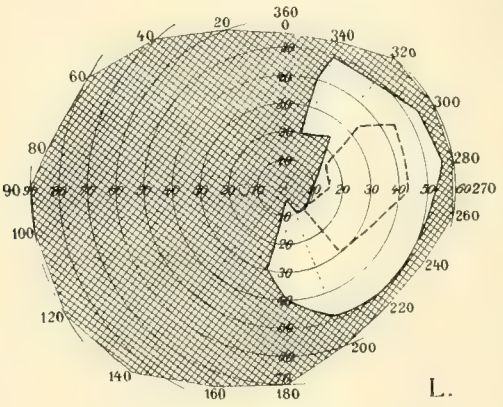

Fig. 310.

H. B. pag. 735. —— = Gesichtsfeldgrenze für 5 □mm Weiss am 2. III. 1894.
- - - - - = Gesichtsfeldgrenze für 5 □mm Weiss am 20. III. 1894.

und zeigte Erscheinungen einer schweren traumatischen Hysterie mit solchen einer Psychose. Sechs Tage nach dem Unfalle zeigte sich die Sehschärfe bedeutend herabgesetzt, links stärker wie rechts; hier bestand noch eine konzentrische Einengung des Gesichtsfeldes. Zuletzt war eine linksseitige Sehnervenatrophie festzustellen, rechts eine beginnende.

B. Plötzliche Erblindung zufolge Verletzung der Orbita sowie auch deren Wandungen mit stumpf-spitzen oder scharf-spitzen Gegenständen.

a) Sehstörung durch stumpf-spitze Gegenstände.

§ 600. Unter stumpf-spitzen Gegenständen verstehen wir die durch eine Stockspitze, Regenschirmspitze, durch ein Kuhhorn, ein Holzstück, ein Pfeifenrohr etc. hervorgebrachten Sehstörungen, welche dadurch bewirkt werden,

dass dieser spitz-stumpfe Gegenstand gegen den Inhalt der Orbita geführt wird, ohne den Bulbus direkt zu verletzen.

Art der Einwirkung.

Um die Mannigfaltigkeit der hier hervortretenden ätiologischen Momente besonders zu betonen, haben wir die einschlägige, beträchtliche Kasuistik nach den Gegenständen gruppiert, durch welche das Trauma bewirkt wurde. Diese Fälle sind namentlich in forensischer Hinsicht interessant und bedeutungsvoll.

α) Verletzung durch eine Stockspitze, Regenschirmspitze, Latte oder Bohnenstange.

Steindorff (1219). Nach Stich mit einer Bohnenstange durch das linke Oberlid: Benommenheit, Kopfschmerz, Erbrechen. Oberlid prall geschwollen. Protrusio bulbi nach vorn und unten, Chemosis. Papille blass, Gefässe normal, Lichtschein vorhanden, Fieber. Durch Schnitt jauchiger Eiter entleert; aus der Tiefe der Orbita wurde ein Holzstück entfernt. Am Tage darauf Zeichen von cerebraler Infektion. Nach Ausbruch von Tetanus Exitus letalis.

Die Sektion ergab ein Holzstück in der Tiefe der Orbita, auf dem Opticus liegend, eitrige Entzündung der Orbita und eitrige Entzündung, sowie Blutungen an den Hirnhäuten; Knochen unverletzt, mikroskopisch war der Opticus unverändert.

Schweigger (1220). Fall II. 23jähr. Mädchen, stark blutende Wunde des rechten unteren Augenhöhlenrandes, hervorgebracht durch einen leistenartigen Stab, sofortige Erblindung; das Sehvermögen besserte sich langsam auf $^5/_{36}$, das Gesichtsfeld schien nach oben verengt, ophth. weissliche Verfärbung des Sehnerven in seinem unteren Teile.

Vergleiche auch Fall Archmann pag. 801, Fall Neuburger pag. 717.

Mendel (1221. Fall II.) Ein 14jähr. Knabe stiess sich gegen einen Blumenstock. Wunde am Unterlid. Direkte Pupillenreaktion fast null. 3 Monate später Papille besonders temporal abgeblasst. Die direkte Pupillenreaktion wieder deutlich. Feinster Druck gelesen. Gesichtsfeld, von dem anfangs die ganze innere Hälfte fehlte, wieder normal.

Hutchinson (1222), fand bei einer Luxation des Bulbus auf die Wange durch den Stoss mit einem Stock nach vergeblichen Repositionsversuchen des schon vorher erblindeten Auges bei der Enukleation den Sehnerven $^3/_4$" hinter dem Auge total zerrissen.

Snell und Garrard (1223). 7jähr. Knabe, welcher beim Fallen mit einem Stock das linke Oberlid, gerade über dem Orbitalrande verletzt hatte. Es folgte vollkommene Oculomotoriuslähmung, welche langsam, aber völlig wieder verschwand. Später Abblassung der Papille mit Herabsetzung der Sehschärfe.

Pignatari (1224). Bei einem 4jähr. Kinde war nach einem Sturz von der Treppe durch einen von ihm in der Hand gehaltenen Stock eine Verletzung der rechten Wange erfolgt und im Anschluss daran ein Exophthalmus mit den opthalmosk. Zeichen einer Neuritis optica. Wiederholte Versuche förderten endlich Teile des abgebrochenen Stockes aus der Augenhöhle zutage, wobei auch die untere Orbitalwand frakturiert gefunden wurde.

Mit Sektionsbefund Fall Bower vgl. pag. 718.

His (1228). Fall von Verletzung des Auges und Gehirns durch den Stoss mit der Spitze eines Regenschirms. Tod durch Encephalomeningitis. Abtrennung des Opticus innerhalb der Scheide durch einen Bluterguss, dicht am Eintritt ins Auge. Der Regenschirm hatte zugleich die obere Orbitalwand durchbohrt und hatte seinen Metallreif zwischen Gehirn und Dura sitzen gelassen.

Archmann (1037. Fall II). Verletzung des rechten Auges mit einem Schirm. Verletzung des unteren Lides, Abreissung des M. rectus infer. vom Bulbus, Exophthalmus

und an Stelle des Sehnervs ein Blutgerinnsel, die Retina mit zahlreichen Blutungen durchsetzt, grosse Ablösung der Chorioidea nach innen und unten, sowie massenhafte Glaskörpertrübungen wurden festgestellt. Der enukleierte Bulbus zeigte, dass die Nervenfasern gerade nach ihrer Durchtrittsstelle an der Lamina cribosa von der Netzhaut abgerissen waren.

Bouton (1229) berichtet über den Sektionsbefund bei einem Manne, welchem bei einer Rauferei mit einem Regenschirm das Augenhöhlendach durchbohrt worden und welcher 24 Stunden nach der Verletzung gestorben war. Die Wunde durchdrang das linke obere Augenlid in seiner medialen Hälfte, verlief entlang der medialen Wand der Augenhöhle, streifte den medialen Rand des linken Stirnlappens und drang fast 4 cm in den rechten bis fast zum grauen Kern.

Eigene Beobachtung A. N., pag. 720, ohne Sektionsbefund.

Ramorino (1230). 25jähr. Mann, vollständige Amaurose, die durch einen Stoss mit der Spitze eines Regenschirms gegen das Auge entstanden war. Die quantitative Lichtempfindung war, wie es schien, nicht vollständig aufgehoben, die Pupillen reagierten auch noch etwas. Der Stoss hatte ausserdem nur eine Wunde am oberen Lide zur Folge gehabt. Vollständige Heilung.

β) Verletzung durch ein Kuhhorn.

H. Pagenstecher (1231) fand bei der Enukleation eines durch den Stoss mit dem Horn einer Kuh erblindeten Auges den Sehnerv dicht am Auge vollständig abgerissen.

γ) Verletzung durch ein Holzstück, resp. durch einen Zweig.

Fisler (1232, Fall V). Einem 17jähr. Arbeiter war vor wenigen Wochen ein Holzstück gegen das linke Auge geprallt. Die Lidhaut schien intakt. Auge blass. Ophthalmoplegia totalis. Papillen weiss, nur Lichtschein erhalten. Nach 8 Monaten starke Vortreibung des Auges und Rötung des Oberlides. Durch Einschnitt ins obere Lid entleerte sich ein Kaffeelöffel voll Eiter. Fremdkörper nicht zu finden. Nach 3 Wochen nochmals durch Incision Eiter entleert. Vermutet wird, dass ein Fremdkörper doch eingedrungen war.

Vélcz (1233) berichtet über das Verweilen eines Holzstückes in der Augenhöhle, das durch den oberen Teil des Bindehautsackes eingedrungen war und extrahiert wurde. Es bestand neben einem Exophthalmus und einer Verschiebung des Augapfels nach aussen oben eine Sehnervenatrophie.

Fisler (1232, Fall I). Grosses Holzstück in der Augenhöhle. Ein 39jähr. Knecht war in den Ast eines Fichtenstammes gefallen. Trichterförmige Wunde am inneren unteren Augenhöhlenrand mit Defekt des Knochens. Fünf Tage nach der Verletzung wurde ein Aststück aus der Augenhöhle entfernt. Heilung nach einigen Wochen. Einziehung des inneren Viertels des unteren Lides. Bulbus intakt S = $^{6}/_{18}$.

Schild (1234): Beim Fallen drang ein 7,3 mm langer, 6 mm dicker Baumzweig in die rechte Orbita durch den inneren Lidwinkel. Extraktion nach zwei Tagen. Fünf Tage später kam ein 1 cm langes Rindenstück zum Vorschein. Ptosis, Protrusio, Mydriasis. Unbeweglichkeit des Auges, Erblindung.

Wahrscheinlich waren Opticus, Oculomotorius, Trochlearis und Abducens im Muskeltrichter getroffen.

Lawson (1235) erzählt, dass bei einem Kinde ein Holzstück in die Orbita eingedrungen war, welches totale Erblindung des Auges und Lähmung sämtlicher Bulbusmuskeln verursacht hatte, letztere schwand nach der Extraktion des Fremdkörpers.

Mendel (1221, Fall I): Verletzung durch ein Stück Holz, das an einer Maschine mit grosser Geschwindigkeit absprang. Das ophthalmosk. Bild glich dann der Embolie. Das Auge blieb blind.

δ) Verletzung durch ein Pfeifenrohr.

Brixa (1236) beobachtete eine Verletzung der linken Augenhöhle durch das Eindringen eines Stückes eines Pfeifenrohres, das entfernt wurde. Die Erscheinungen bestanden in Unempfindlichkeit der Haut im Bereiche des linken Nervus infraorbitalis und infratrochlearis, linksseitige Herabsetzung der Geruchsempfindlichkeit, Perforation des unteren Augenlides etwas nach aussen und unten vom inneren Lidwinkel, Bulbus nach vorne und etwas nach aussen und unten verlagert, seine Beweglichkeit nach allen Richtungen eingeschränkt. Pupille von gleicher Weite wie rechts, reagiert nicht direkt, noch kann vom linken Auge eine konsensuelle Reaktion des rechten hervorgerufen werden. Im Verlauf blieb eine Beweglichkeitsbeschränkung des linken Auges nach oben und unten zurück, S = Fingerzählen in 2 m, keine Farbenstörung, schmales absolutes Skotom, beginnend am Fixationspunkt und gegen den blinden Fleck verlaufend, Papille schneeweiss, Pupille weiter als rechts. Wird das rechte Auge nach vorhergehender Beschattung erhellt, so tritt sehr träge konsensuelle Reaktion am linken, ebenso umgekehrt nach Erhellung des linken am rechten ein. Sehr deutlich ist die Reaktion bei Konvergenz auch am linken Auge. Dies wird so erklärt, dass ein grosser Teil der centripetal laufenden Pupillenfasern im Sehnerven ihre Funktion eingestellt haben und wohl auch die centrifugalen Fasern in der Orbita in ihrer Funktion beeinträchtigt sind, alsdann wird die direkte Pupillenreaktion ausfallen können. Die vom rechten auf das linke Auge übertragene konsensuelle Pupillenreaktion wird dadurch verständlich, dass die vom rechten kommenden centripetalen Fasern normal sind und somit einen stärkeren Reiz auf die nach dem linken Auge führenden centrifugalen Fasern ausüben.

Beer (1237) wurde zu einem 19jährigen gutgebauten Studenten gerufen, dem ein anderer die Röhre einer kölnischen Tabakspfeife in den äusseren Augenwinkel gestossen hatte. Die Anwesenden leugneten, dass ein Stück darin stecken geblieben sei. Der Augapfel war ganz aus der Augengrube herausgetreten und stand mit der Hornhaut nach der Nase zu gewendet. Mit einer Fischbeinsonde wurde unter heftigen Zuckungen vonseiten des Verletzten ein fremder Körper entdeckt und mit einer Zange ein 10,5‴ langes Stück Pfeifenrohr ausgezogen. Der Exophthalmus verschwand sofort, ebenso wie die Zuckungen, aber die Hornhaut blieb noch nach innen stehen, konnte jedoch etwas nach aussen bewegt werden. Es bestand eine schwache Lichtempfindung. Das Sehvermögen hatte sich nach fünf Wochen wieder eingestellt, aber der Strabismus wurde auch in der Folge nicht vollkommen gehoben.

ε) Verletzung durch eine eiserne Stange resp. Eisenstück.

Caspar (1238): Links Verletzung durch ein fingerlanges Eisenstück. 6—8 mm lange Bindehautwunde aussen oben. Ophthalmoskopisch: Glaskörpertrübungen, Rötung und Trübung der Papille, ringsum am Papillenrand Blutungen, auch oben einzelne Netzhautblutungen neben Gefässen. Commotio retinae. Vollkommener Defekt des Gesichtsfeldes nach oben. Angenommen wurde eine Zerreissung der unteren Hälfte des Opticus durch Überdehnung infolge von starker Rotation des Bulbus durch tangential auftreffenden Fremdkörper.

Nach Resorption der Blutungen zeigte sich die untere Papillenhälfte atrophisch oder exkaviert. S = $^1/_{10}$ Defekt der oberen Gesichtsfeldhälfte.

H. Pagenstecher bezieht einen Fall von Verletzung des N. optic. mit Zerreissung der centralen Gefässe und die dadurch bewirkten Veränderungen des Augengrundes auf eine tief in die Orbita eingedrungene eiserne Stange.

Vgl. auch Fall Pechin pag. 813.

ζ) Verletzung durch ein Billardqueue.

Schliephake (1240): Zerreissung des Sehnerven zwischen Auge und Eintrittsstelle der Vasa centralia durch Stoss mit einem Billardqueue.

Vom unteren Lide war ein $2^1/_2$ mm langer, zungenförmiger Hautlappen abgelöst. Oberes Lid hing herab, Bulbus war ungefähr 1 cm weit protundiert und nach innen abgerissen. Erblindung. Opth. Papille blass, verschleiert, der ganze Augenhintergrund von weissgrüner Farbe, Arterie auf der Papille unsichtbar, Venen am Rande derselben wahrzunehmen, ungleichmässig gefüllt, sehr verengt. Das obere Lid, die ganze Gegend der Stirn bis zur Mitte des Kopfes anästhetisch, die Beweglichkeit des Auges nach aussen oben vollständig aufgehoben. Am Schlusse der Beobachtung zeigte sich die Papille in einen unregelmässigen, weissbläulichen Fleck verwandelt, Arterien unsichtbar, nur zwei nach oben und unten gehende Venen machten den Sehnerveneintritt kenntlich. In der Gegend der Macula ein bläulichgrüner, grosser, unregelmässiger Fleck, zum Teil bedeckt mit etwas bräunlichem Pigment. Stromapigment der Aderhaut atrophisch, das Pigmentepithel der Netzhaut zu Grunde gegangen, das freigewordene Pigment ist in die inneren Netzhautschichten überall eingewandert.

η) Verletzung durch einen Schuhknöpfer.

Hirschberg (1241, Fall II): 23jähriger Mann, der vor 18 Jahren als 5jähriges Kind sich einen Schuhknöpfer ins rechte Unterlid gestossen hatte. Damals war der Opticus blass, das Auge nicht vorgetrieben, beweglich, aber stockblind. Pupille reaktionslos. Nach zwei Monaten Sehnerv blässer. Auge blind. Pupille nur indirekt reagierend, später totale Opticusatrophie.

ϑ) Verletzung durch das stumpfe Ende eines Werkzeugs.

Schweigger (1242): 8jähriger Knabe. Erblindung des rechten Auges, nachdem derselbe beim Spielen gefallen und dabei mit dem Gesicht auf das stumpfe Ende eines eisernen Werkzeuges aufgestossen war. Besserung. S = $^5/_{24}$ bei Abblassung der Papille.

ι) Verletzung durch ein Steinfragment.

Friedenwald und Crandford (1243). Fall von Exophthalmus, bedingt durch Blutung in die Orbita, entstanden durch Eindringen eines Steinfragmentes in die Augenhöhle und verbunden mit Erblindung und ophth. blasser Beschaffenheit des Sehnerven.

Nettleship (1112, Fall III): Fünf Tage nach Verletzung durch ein auf die Stirn herabfallendes schweres Kohlenstück wurde eine Blindheit des linken Auges mit den ophth. Erscheinungen einer Embolie der Art. central. retina beobachtet, sowie eine rechtsseitige Abducenslähmung.

$\varkappa$) Verletzung durch einen Eisenhaken.

Schüller (1244, Fall III): Verletzung des rechten unteren Lides durch einen starken stumpfspitzigen Eisenhaken; anfänglich Erblindung des rechten Auges bei normalem Augenspiegelbefund, starke Erweiterung der Pupille bei Verschluss des linken Auges; später soll sich Sehvermögen eingestellt haben, doch das Gesichtsfeld sehr eng gewesen sein. Ophth. weisse Atrophie.

λ) Selbstverletzung bei Geisteskranken.

Dehn (1245) teilt mit, dass ein 15jähriges Mädchen in einem Anfalle von Tobsucht sich beide Augen zerrissen hatte. Links war in der äusseren Hälfte der Lidspalte der völlig entleerte Augapfel d. h. die Hornhaut und Sklera mit daranhängenden Fetzen von Conjunctiva und Muskeln sichtbar. Das Auge war noch mit dem Sehnerv in Zusammenhang. Rechts zeigten sich oben, dicht nebeneinander und nur durch eine schmale Brücke getrennt, zwei grosse Öffnungen. Der M. rectus sup., sowie die beiden Obliqui hafteten in langen Fetzen an der Sklera, die andern Muskeln sowie der Sehnerv standen noch in Verbindung mit dem kollabierten Bulbus.

Aus dem makroskopischen und mikroskopischen Befunde geht hervor, dass die fraglichen Veränderungen des Augapfels lediglich mit den Fingernägeln beigebracht worden waren.

Cogzin (1246): Ein 30jähriger Mann versuchte im Anfalle von religiösem Wahnsinn sich beide Augen herauszureissen.

Der rechte Bulbus war vollständig exenteriert, links geringer Exophthalm., Rectus intern. von seiner Insertion getrennt, vordere Kammer voll Blut. Rechts Skleralwunde vernäht, linker Internus angenäht. Die Wunden heilten glatt. Das linke Auge blieb blind. Netzhautablösung und Cataract.

Chalupechy (1247): Eine an Paranoia leidende Patientin hatte sich den Bulbus völlig luxiert, der innere und obere gerade Augenmuskel waren abgerissen, die Cornea durch Austrocknung trübe. Es trat ein Panophthalmie auf.

Techin (1248) stellt noch 11 Fälle von Orbitalverletzungen aus der Literatur mit Eindringen stumpfer Gegenstände in die Augenhöhle zusammen, bei denen bis auf 2 Sehnervenläsion eintrat.

Vergleiche auch Axenfeld (1249): Über die Selbstverstümmelung Geisteskranker und Avulsio bulbi.

b) Verletzung durch scharf-spitze Gegenstände.

α) Bajonett.

§ 601. Hübsch (1250): Ein türkischer Rekrut stiess sich beim Laden des Gewehres das Bajonett 2‴ unterhalb des rechten unteren Augenlides ein. Es folgte unmittelbar Schwellung des Lides, starke Blutung, heftige Schmerzen und Hervortreten des Bulbus. Eine eingeführte Sonde gelangte hinter dem Bulbus in die Orbitalhöhle. Am dritten Tage gelang es, die Lider zu öffnen, man fand das Auge blind, die Pupille weit und unbeweglich, die Bindehaut chemotisch. Im Verlaufe einer Woche liessen Schmerzen und Schwellung nach, die äussere Wunde verheilte, aber die Lähmung der Augenmuskeln und des Lidhebers blieben persistent. Später funktionierte der Lidheber wieder. Die am Boden der Orbita hingleitende Bajonettspitze hatte wahrscheinlich den N. oculom. und opticus getrennt.

Straub (1251) berichtet über zwei Fälle von Verletzung der linken Augenhöhle durch Bajonnettstich.

Im ersten Falle war das Bajonnett unter spitzem Winkel lateral in die Fissura orbitalis sup. eingedrungen. Es bestand vollkommen exteriore und interiore Ophthalmoplegie, sowie Blindheit. Im zweiten Falle war eine retrobulbäre Blutung aufgetreten, zugleich war vorübergehende Anämie der Netzhaut, Blindheit, Verletzung des Sehnerven, der Art. ophthalmica, des Nervus abducens und des Oculomot. festgestellt.

Steffan vgl. pag. 719.

β) Säbel.

Vessely (1252) berichtet, dass beim Säbelfechten eine Verletzung der rechten Augenhöhle mit dem Säbel stattgefunden hatte. Derselbe sei vom oberen Augenhöhlenrand durch das Lid eingedrungen. Die rechte Stirnhälfte war leicht unempfindlich, die Bewegungen des Auges fehlten. Die Netzhaut war graubläulich, die Papille weiss, ihre Ränder verschwommen, die Arterien in der Form von dünnen Streifen, die Venen bedeutend verschmälert sichtbar. Später soll sich die Beweglichkeit des Auges wieder hergestellt haben.

Seggel (1253, Fall II): Eine Verletzung des Sehnerven selbst unmittelbar an der Eintrittsstelle in den Canalis opticus wurde bei einem Gymnasiasten dadurch herbeigeführt, dass ein Stich mit einem Kindersäbel das linke obere Lid traf. Dasselbe wurde durchtrennt und die Spitze gelangte in die Orbita. Funktionell bestand links eine Erblindung und ophth. beginnende weissliche Verfärbung der Papille.

A. v. Graefe (1254): Verletzung des Opticus durch einen Schlägerhieb. Das ophth. Bild war dem der Embolie der Centralarterie ähnlich, weshalb v. Graefe eine Verletzung der im Opticus verlaufenden Gefässe annahm.

Reich (1034). In einem Falle erhielt der Betreffende einen Säbelhieb auf die Stirn, darauf Bewusstlosigkeit und Verlust des Sehvermögens auf dem linken Auge, später Fingerzählen auf einen Meter. Keine ophth. Störungen.

Treitel (1255). Ein Soldat, der mit dem linken Auge in die Säbelspitze des vor ihm reitenden und plötzlich stillhaltenden Kameraden geriet, erblindete sofort durch Lähmung des Opticus. Ausser einer äusseren Lidwunde fand sich Paralyse des Rectus inf. Die Pupille mittelweit ohne Spur von Reaktion bei Lichteinfall. Diffuse schwachgraue Trübung der Retina in der Umgebung der Papille, absolute Amaurose. 14 Tage nach der Verletzung zeigte sich bereits atrophische Verfärbung der Papille, der dann die totale Atrophie rasch folgte.

γ) Rapier.

Wirths (1072). Ein 23jähriger Student hatte durch eine abspringende Rapierklinge eine Verletzung 1‴ vom Foram. supraorb. nach innen linksseitig erhalten, worauf zunächst eine kurz andauernde Betäubung erfolgte. Als sich der Verletzte erholt hatte, war links das obere Lid gelähmt, das Sehvermögen aufgehoben, der Bulbus unbeweglich nach aussen verdreht, die Pupille erweitert. Nach einigen Stunden war der Augendeckel blau gefärbt, die Wange etwas geschwollen, die linke Kopfhälfte schmerzhaft. Nachmittags Frost und Hitze, die zwei Tage lang andauerte. Unter antiphlogistischer Behandlung war in der fünften Woche die Lähmung des oberen Lides verschwunden. Die Beweglichkeit des Bulbus kehrte wieder, dagegen verblieb die Blindheit mit der starren unbeweglichen Pupille.

Gallus (1256) beobachtete einen Studenten, welcher beim Fechten einen Stoss mit dem Rapier durch die Maske bekommen hatte. Die Eingangsstelle in die Conjunctiva bulbi war innen oben. Es entwickelte sich: Amaurose, totale Oculomotoriuslähmung und Exophthalmus auf der Seite der Verletzung. Die Papille blasste ab bei stets normaler Gefässfüllung, und es war nach Verlauf von drei Wochen deutliche Atrophie des Sehnerven vorhanden. Die Wunde war aseptisch geheilt, und die Oculomotoriuslähmung hatte sich langsam, aber vollständig zurückgebildet.

Callan (1257): Stoss mit einem Rapier, welches zwischen der Nase und dem Auge in die Augenhöhle drang. Der Augapfel erschien leicht vorgetrieben, unbeweglich; Pupille weit, reaktionslos. Ophth. leichte Trübung des Augengrundes. Netzhautarterien schmal, später Atrophia n. optici. Exophthalmus. —

Schüller (1258 Fall I): Das rechte Auge wurde durch den Stoss eines stumpfen Rapiers getroffen. Kurze Zeit vollständige Blindheit, später stieg allmählich das Sehvermögen von $^1/_8$ bis mindestens $^1/_3$. Am Gesichtsfeld fehlte die obere Hälfte. Anfangs normale Verhältnisse, später die temporale Hälfte des Sehnerven weiss.

Hirschberg (1259 Fall I):

Benson (1260): 11jähr. Knabe. Verletzung des rechten Auges durch die stumpfe Spitze eines Rapiers. Die Lider waren geschwollen, die Conjunctiva sugilliert, anfänglich leichte Schwellung der Eintrittstelle des Sehnerven, später Atrophie. In der äusseren Hälfte des Gesichtsfeldes wurden Finger in vier Zoll gezählt.

δ) Florett.

Bernarding (1261): Ein Mann erhielt einen Florettstich derart in die rechte Orbita, dass die Spitze an der äusseren Kommissur der Lider zwischen Bulbus und oberem Lid eindrang, von unten und aussen nach oben und innen über den Bulbus hinwegging und im inneren Augenwinkel den M. obliquus super. trennte, das Tränenbein und den Proc. nasalis des Oberkiefers frakturierte und endlich über den Nasenrücken hinweg die

Augenbraue der andern Seite verletzte. Die Lider waren geschwollen und sugilliert, der Lappen der Weichteile im innern Winkel enthielt die Sehne des oberen schiefen Augenmuskels, an der entgegengesetzten Augenbraue war eine senkrechte Wunde. Das Sehvermögen des rechten Auges war aufgehoben, die Wunde wurde durch die Naht vereinigt, das Sehvermögen blieb, obwohl die rechte Pupille bei dem Lichteinfall undeutlich sich kontrahierte, verloren.

Hirschberg (1259), 19. I. 99, beobachtete bei einem 27jähriger Lehrer, dem $^1/_2$ Stunde vorher mit einem Florett ohne Schutzknopf ins rechte Auge gestossen war:

R. A. vorgetrieben, schläfenwärts gedrängt, fast unbeweglich, amaurotisch. Pupille weit. Druck normal. Bindhautwunde im innern Augenwinkel. Gefässe fadenförmig, Retina getrübt, roter Fleck in der Macula. Erbrechen vor und nach der Aufnahme. 12 Tage lang fehlte jede Spur von Lichtschein.

30. I. Zuerst Finger in $1^1/_2$ Fuss erkannt, Gefässe besser gefüllt, Retina noch trübe.

1. II. Finger in 4 Fuss. Gesichtsfeld normal, oben centrale Verdunkelung von 10°.

9. II. Finger in 8 Fuss. Pupille reagiert etwas. Retina blass, gelbrötlich.

21. II. Bulbus nicht mehr vorgetrieben, gut beweglich, nur nicht nach oben.

20. III. S = $^1/_2$. Sn X in 4 Zoll. Zarte Verdunkelung in der Mitte. Gesichtsfeld frei. Pupille etwas weiter, aber reagierend. Papille blass, besonders temporalwärts.

Chauvel (1262. Fall 3): Florettstich zirka ein Meter unterhalb der äusseren Kommissur, vollkommene Blindheit, weisse Atrophie des Sehnerven.

Eigene Beobachtung: 17. VI. $2^1/_2$ Uhr mittags. Tod um $5^3/_4$ Uhr. P. F. W. K., 27 Jahre alt, Maurer. Patient erhielt in einem Streite einen Stich ins Gesicht, worauf er sofort besinnungslos zusammenstürzte. Völlig bewusstlos ins Krankenhaus gebracht, zeigte sich der Puls verlangsamt und irregulär. Atmung etwas röchelnd, durch den zurückgesunkenen Zungengrund zeitweilig behindert. Blutung aus der Nase. Rechte Pupille ganz eng, noch eben gerade auf Licht reagierend, Papille wegen dieser Enge nicht zu erkennen. Kein Strabismus. Unter dem linken Auge am unteren Lid eine 3 cm lange, dem Lidrand annähernd parallel verlaufende Wunde mit glatten Rändern, leicht klaffend, aus ihr quillt das Unterhautzellgewebe etwas hervor, mässige Blutung. L. leichter Exophthalmus. Das Oberlid ödematös und leicht blutig sugilliert. Die Umgebung der Wunde zeigt keinerlei Quetschung. Die linke Papille ist sehr blass, ganz weiss. Die Gefässe derselben sind nur als ganz dünne eben angedeutete rote Linien zu erkennen. Der ganze Augenhintergrund sehr blass. Knochen des Orbitalbogens ohne nachweisliche Verletzung. Nirgends sonst Verletzungen ausser kleinen Abschürfungen am linken Arm. Völlige motorische und sensible Lähmung am ganzen Körper. Alle Extremitäten völlig schlaff, keine Empfindungsreaktion. Sehnen- und Hautreflexe nicht auszulösen. Kein Erbrechen. Keine Krämpfe. Die Atmung muss dauernd durch Verschiebung des Unterkiefers frei gehalten werden. Keine Krämpfe. Puls sehr irregulär.

Sektionsbefund: Mehrfache Sugillationen an den Armen, dem Rücken, dem Kopf, unter dem linken Auge. Parallel dem Rand der Unterlider ein 3 cm langer Schnitt mit scharfen Rändern. Durch ihn gelangt die Sonde in das lockere Gewebe der Augenhöhle. Hier überall blutige Suffusion. Der Stichkanal läuft unter dem Augapfel bis an die Eintrittsstelle des Sehnerven in die Augenhöhle. Der Sehnerv ist hier gequetscht, das Dach des Foramen opticum ist in einem eckigen Splitter nach oben abgesprengt. In der Schädelhöhle findet sich an der Basis eine ausgedehnte Blutung in die weiche Hirnhaut, besonders am Opticusaustritt. Die Proc. clinoidei der sella turcica sind abgebrochen. Der Sinus cavernosus ist verletzt. Im übrigen normaler Befund. In den Lungen Aspirationspneumonie im Beginne.

ε) Degenspitze.

Valentini (1263): Ein Soldat hatte infolge einer Verletzung der Orbita mit einer Degenspitze sofort das Sehvermögen verloren. Eine Stunde später waren die Lider

stark geschwellt, die Bindehaut blutig suffundiert. Einige Linien vom Hornhautrande sah man eine feine Stichwunde in der Bindehaut, durch welche man zwischen Sklera und Bindehaut $^1/_2$ " tief nach der inneren Orbitalwand eindringen konnte. Der unverletzt gebliebene Bulbus war erheblich aus der Augenhöhle hervorgedrängt und vollkommen unbeweglich. Die erweiterte, starre, etwas nach innen hin verzerrte Pupille reagierte nicht gegen Licht. Die ophthalmoskopische Untersuchung ergab die brechenden Medien durchsichtig, die Arterien der Netzhaut dünn, blutleer, die Venen geschwollen, schwarzen Strängen gleichend, die Pupille wie bei der Neuritis stark gerötet und geschwellt, ausserdem in der Netzhaut mehrere Blutextravasate. Allmählich begann der M. rectus internus, dann beide Obliqui, dann die M. rectus inferior, und sup. und endlich der M. rectus externus sich zu kontrahieren, sodass nach sechs Wochen die Beweglichkeit des Augapfels, der sich unterdessen wieder in die Orbita zurückgezogen hatte, wieder hergestellt war. Nachdem sich der M. obliq. inf. wieder bewegte, fing auch die Pupille wieder an sich zu kontrahieren. Erst 14 Tage später wurde der Levator wieder tätig. Die Blindheit wurde nicht gehoben. Die Netzhaut zeigte das Bild der fettigen Degeneration.

ζ) Messerstich.

Schüller (1258): Ein 22jähriger Mensch wurde in der Nacht vom 2. zum 3. Oktober 1880 von seinem Bruder wiederholt in die Gegend des rechten inneren Augenwinkels gestochen.

Am 10. Dezember kam Patient in die Augenklinik. Sensibilität und Motilität des Bulbus nicht beschränkt, dagegen vollständige Erblindung des rechten Auges, während das linke normal war. Ophth. vollständige atrophische Verfärbung des rechten Sehnerven. Veränderungen an den Gefässen oder dem Kaliber derselben waren nicht nachweisbar.

Moor (1264) beobachtete unmittelbar nach einer tiefgehenden Wunde im inneren Augenwinkel mit Exophthalmus und Unbeweglichkeit des Bulbus Amaurose. Anfangs war der ophth. Befund negativ, später bei bleibender Amaurose stellte sich Atrophie ein.

Lawson (1265): 20jähriger Mann erhielt einen Messerstich am Kopf. Die Messerspitze drang durch die Hutkrempe und das obere Lid und traf den Sehnerven. Pupille erweitert und starr. Bulbus gesund. Sehnervenatrophie.

Vergleiche auch Fall Schiess-Gemuseus pag. 727.

η) Verletzung durch einen Stift.

Gendron (1266): Ein Kind wurde dadurch verletzt, dass es sein Auge an ein Schlüsselloch haltend, von einem im Zimmer stehenden Kameraden in dasselbe mit einem federkieldicken Stifte gestossen wurde. Der Stift drang bis zur Länge von 2 Zoll in die Orbita am inneren Winkel ein und brach dann ab. Nach zwei Tagen als die Schwellung schon bedeutend geworden war, gelang es nur mit Mühe, den fremden Körper zu entfernen. Obwohl der Bulbus nicht verletzt schien, blieb doch das Auge absolut blind.

Zirm (1267): 11jähriger Knabe, dem Tags zuvor ein Nagel ins rechte Auge gestossen war. Neben dem inneren Lidwinkel fand sich eine 2 mm tiefe Hautwunde des Lides, eine Zerreissung der Conjunctiva bulbi, Protrusio bulbi bei freier Beweglichkeit und sonst intaktem Bulbus. Pupille weit und reaktionslos. Amaurose. Papille blass, Arterien und Venen sehr dünn, leicht komprimierbar; milchweisse Trübung der Netzhaut in der Maculagegend. Nach 16 Tagen ausgesprochene Atrophie, Netzhauttrübung viel geringer. Netzhaut zart gefältet, mehrere Hämorrhagien. Später Papille weiss, scharf begrenzt. Gefässe dünn.

Mendel (1221, Fall III): Der 46jährige Patient war am 4. X. 1889 mit dem rechten Auge in einen Nagel gefallen. Tags darauf wurde eine Wunde am Unterlid bemerkt. Amaurose. Bereits sechs Tage nach der Verletzung begann eine Abblassung der Papille. Die Amaurose blieb, später Bild der Opticusatrophie.

θ) Stich mit einer Gabel.

Blessig (1268, Fall I): 36jähriger Mann. Stich mit der Ofengabel Verletzung links. Links Wunde am unteren Lid und im inneren Augenwinkel. Zerreissung der Bindehaut und des M. rectus internus. Exophthalmus. Ophth grauweisse Trübung der Papille und der angrenzenden Retina. Arterien eng, dann mittelweit, unterbrochen. Schwarzroter Fleck in der Macula.

Nach 10 Tagen Exophthalmus geringer. Beweglichkeit noch stark beschränkt. Papille blass, Arterien eng. Nach weiteren fünf Tagen Arterien weniger eng, einige Blutungen neben den breiten Venen, rötlicher Fleck in der Macula.

Fall II. 19jähriger Mann vor drei Wochen links Stich mit der Ofengabel. Narbe am oberen Lid innen, Beweglichkeit nach aussen beschränkt, kein Exophthalmus, Pupille erweitert und reaktionslos. Ophth. Papille blass, trübe, sämtliche retinalen Gefässe, Arterien und Venen stark ausgedehnt geschlängelt, roter Fleck in der Macula, Pigmentmaceration in der Peripherie. Nach $1^1/_2$ Monaten Papille atrophisch, Gefässe normal.

Fall III. 50jähriger Mann vor vier Wochen links Stich mit der Ofengabel. Narbe am oberen Lid innen, Beweglichkeit aussen und oben beschränkt, Pupille normal, weit und reaktionslos auf Licht. Ophth. flottierende graurote Glaskörperflocken vor der Papille. Papille blass, scharf, Arterien und Venen stark verengt, grauweisser Fleck mit rotem Punkt in der Macula, daneben ein zweiter roter Fleck, sonst keine Blutung.

Mendel (1221, Fall V): Ein 9jähriger Junge wurde durch einen Heugabelstich am linken Auge verletzt. Anfangs bemerkte er, dass er nichts sah. Bei der Untersuchung fand sich direkte und indirekte Reaktion der Pupille auf Licht. Handbewegungen wurden erkannt. Nach subkonjunktivalen Injektionen hob sich das Sehen bis auf Fingerzählen in 12 Fuss. Gesichtsfeld nierenförmig mit oberem und unterem Defekt und Verdunkelung in der Mitte. Die temporale Papillenhälfte erschien blass.

Steindorff (1219, Fall I): Stich mit einer Rübengabel durch das obere Lid. Amaurose. Ophth. am Tage nach der Verletzung, normaler Augenhintergrund, Arterien normal, Venen etwas geschlängelt, später Zeichen von Neuritis, dann Atrophie.

Chalupechy (1247, Fall I): Verletzung mit einer Heugabel. Risswunde in der oberen Fascia tarso-orbitalis, sowie am oberen äusseren Teil der Bindehaut Verschiebung des Auges nach aussen, Beweglichkeit beschränkt, Pupille etwas erweitert. Erblindung. Nach Reposition allmähliche Wiederkehr der Sehschärfe.

ι) Stich mit einer Spindel.

Just (1269): Ein 21jähriger Arbeiter in einer Baumwollenspinnerei hatte sich mit einer stumpfspitzigen Spule in den inneren Augenwinkel rechts gestossen, wonach sofortige Erblindung eingetreten war. Drei Tage später zeigte sich der Bulbus nach aussen abgelenkt, über dem Rectus internus eine Wunde wie nach vollbrachter Tenotomie, Pupille schwarz, unbeweglich, keine Spur von Lichtempfindung. Der ganze Augenhintergrund erscheint glänzend weiss, die Grenze zwischen Papille und Netzhaut völlig aufgehoben, die roten Blutgefässe zeichnen sich auf dem hellroten Grunde scharf und deutlich ab.

κ) Verletzung durch einen ledernen Mützenschirm.

Zimmermann (1270): Ein 37jähriger Mann fiel zu Boden und stiess sich seinen ledernen Mützenschirm durch das obere Lid in die Orbita. Es traten Ptosis, Beweglichkeitsbeschränkung nach aussen oben und nach unten auf, die Pupille wurde weit. Drei Tage nach der Verletzung war die Papille getrübt und es bestand eine weissliche Netzhauttrübung wie bei der Embolie des Art. centr. retinae. Nur wenige Gefässe waren sicht bar. Es wurden Netzhautblutungen konstatiert. Es entwickelte sich ein Exophthalmus. Ptosis, Lähmung des Rectus super., sowie gleichseitige Amaurose blieben bestehen.

λ) Stich mit einer Stricknadel.

Anondale (1271). Ein 14jähr. Mädchen rannte so unglücklich gegen eine Kameradin, die gerade strickte, dass eine Stricknadel durch das linke obere Lid eine Strecke weit vorwärts drang. Man zog die Nadel heraus, aber Patientin hatte die Sehkraft des linken Auges sofort verloren und klagte über Kopfschmerz an dieser Stelle. Nach 24 Stunden wurde sie schläfrig, unruhig und delirierte zuweilen.

Bei der Untersuchung, 2 Tage nach der Verletzung, konstatierte man ausser den schon genannten cerebralen Symptomen eine kleine punktförmige Wunde in der Mitte des oberen Lides, aber keine entzündlichen Erscheinungen an den Weichteilen. Das linke Auge war blind, leichte Ptosis und Neigung zu Reitbahnbewegung. Mässiges Fieber.

Mit einer einzigen störenden Unterbrechung durch rezidivierende Exacerbation des Fiebers genas Patientin schnell, so dass sie nach 6 Wochen bis auf einseitige Blindheit geheilt entlassen werden konnte. Etwa nach einem Jahre wurde sie (zum erstenmal) mit dem Augenspiegel untersucht und hochgradige Sehnervenatrophie gefunden.

μ) Stich mit einer Sichel.

Schliephake (1240, Fall I): Verletzung des N. opticus, oculomot. trochlearis und abducens durch den Stich mit einer Sichel in die Augenhöhle. Ein $9^1/_2$ cm langes Stück Sichel brach dabei ab, blieb in der Augenhöhle stecken und wurde von dem Patienten selbst herausgezogen. An der Grenze des mittleren und inneren Drittels des oberen Lides befand sich eine dasselbe perforierende Wunde von 8 mm Länge. Erblindung. Ophth. normaler Befund. Bulbus völlig unbeweglich, in geringem Grade protundiert. Ptosis. Nach vier Wochen atrophische Verfärbung der Papille.

ν) Verletzung durch einen Eisensplitter.

Schöler (1080, Fall III): Ein Eisensplitter war 3 Stunden vor der Untersuchung durch das obere Lid eingedrungen. Exophthalmus. Pupille reaktionslos. Keine Lichtempfindung. Retinalarterien fadenförmig. Papille blass. Retina ödematös. Venen erweitert. Iridektomie und Hebung der Cirkulation. 2 Tage später Lichtschein wahrgenommen. Papillenfarbe und Gefässfüllung normal. Das Sehvermögen hob sich auf $^{15}/_{20}$, doch blieb eine Gesichtsfeldbeschränkung und eine Farbenstörung für Rot und Grün zurück; die Papille blasste ab. Durch Röntgenstrahlen wurde das Eisenstück in der Orbita nachgewiesen.

§ 602. Die Pathogenese dieser Fälle ist in hohem Grade verschieden von den Sehstörungen nach Einwirkung stumpfer Gewalt auf den Schädel. Indem ein stumpf-spitzer Körper in die Orbita gestossen wird, verdrängt er nach physikalischen Gesetzen ebensoviel Orbitalinhalt, als sein Umfang beträgt. Nun verengt die überall von starren Wänden umgebene Orbita sich trichterförmig nach hinten. Nach vorne aber ist sie frei und wird durch den Bulbus so abgeschlossen, dass zwischen diesem und dem Orbitalrand nur eine relativ schmale Spalte bleibt. Daher wird der Bulbus beim Einstossen eines spitzstumpfen Gegenstandes zwischen Skleralhülle und Orbitalwand von dem ausweichenden Orbitalinhalte allseitig nach vorn gedrängt, und dies um so energischer, je breiter der eingestossene Gegenstand ist und je weiter er in die Tiefe der Orbita eingedrungen war. Bei diesem plötzlichen Vorwärtsdrängen des Bulbus tritt eine Streckung resp. Überstreckung des Nervus opticus ein. Ein schönes Beispiel dieser vorwärtstreibenden Gewalt bei Raumverengerung der Orbita **ohne** gleichzeitige Perforation ihrer Wandungen liefert der folgende Fall von Beer (1272):

Dieser wurde zu einem 19jährigen, zartgebauten Mediziner gerufen, dem ein anderer die Röhre einer kölnischen Tabakspfeife in den äusseren Augenwinkel gestossen hatte Die Anwesenden leugneten, dass ein Stück davon stecken geblieben sei. Der Augapfel war ganz aus der Augengrube herausgetreten und stand mit der Hornhaut der Nase zugewendet. Mit einer Fischbeinsonde wurde unter heftigen Zuckungen von seiten des Verletzten ein fremder Körper entdeckt und mit einer Zange ein Stück Pfeifenrohr ausgezogen. Der Exophthalmus verschwand sofort, ebenso wie die Zuckungen, aber die Hornhaut blieb noch nach innen stehen, konnte jedoch etwas nach aussen bewegt werden. Es bestand nur schwache Lichtempfindung. Das Sehvermögen hatte sich nach 5 Wochen wieder eingestellt, aber der Strabismus wurde auch in der Folge nicht vollkommen gehoben.

Da nun die Duralscheide des Sehnervs am Foramen opticum einerseits, und am Bulbus andererseits angewachsen ist, und dieselbe zunächst eine Läsion erfahren muss, so zerreisst, wenn bei diesen Formen des Traumas die Sehnervenfasern eine Kontinuitätstrennung erfahren, der Sehnerv zugleich mit seiner Duralscheide. Dies erfolgt meist zwischen Foramen opticum und Foramen sclerae. Nur in Fällen wie in der eben beschriebenen Beobachtung Beers, wo entweder die Duralscheide sehr widerstandsfähig gewesen ist, oder der Nervus opticus den äussersten Grad der Streckung erreicht hatte, ohne dass eine Überstreckung erfolgt war, wird kein Einriss resp. Durchreissen des Opticus stattfinden. Neben der Druckwirkung des verdrängten Orbitalinhaltes nach vorn ist auch noch, wie Reigneux (1273) meint, den Rotationen des Bulbus ein Einfluss auf die Sehstörungen zuzuerkennen. Eine Abreissung des Sehnervs bei seinem Eintritt in den Bulbus finden wir in den Beobachtungen von Archmann (vergl. pag. 801) und Pagenstecher (vergl. pag. 802, mit Sektionsbefund); im Falle His (vergl. pag. 801) eine Abtrennung des Opticus innerhalb der Scheide.

In dem Falle Hutchinson (vergl. pag. 801) war der Bulbus $^3/_4$″ hinter dem Auge abgerissen und auf die Wange luxiert. In dem Falle Bower (vergl. pag. 718) war der Sehnerv unmittelbar bei seinem Austritt aus dem Foramen opticum abgerissen. Wenn in der Beobachtung von Post (vergl. pag. 719) eine Abreissung des Sehnervs unmittelbar vor dem Chiasma erfolgt war, so war die Duralscheide wohl am Foramen opticum durchrissen, der Sehnerv selbst aber am Chiasma, weil offenbar in diesem Falle keine Verwachsungen mit dem Periost im Canalis opticus vorhanden gewesen waren.

Bei anderen Beobachtungen sehen wir den Opticus in der Orbita durch den eingestossenen und dort liegen gebliebenen Fremdkörper komprimiert, wie im Falle Steindorff (vergl. pag. 801), oder wie im Falle II von Schliephake (1240):

13jähr. Knabe, dem ein Stock gegen das linke Auge gestossen worden war. In der Mitte des herabhängenden Lides eine 2 cm lange verklebte Hautwunde. Ptosis. Bulbusbewegungen nach allen Seiten gehindert. Erblindung. Ophth. Befund normal. Im Verlaufe nehmen Chemose und Beweglichkeitsbeschränkung zu; eine Incision entleerte Eiter und in der Tiefe von 4 cm wurde ein spitzer, viereckiger Körper gefühlt, der als die 3 cm lange, 8 mm im Durchmesser haltende abgebrochene Spitze eines Stabes sich erwies, die bis an das Foramen opticum vorgedrungen war und hier den Sehnerv komprimiert hatte. Im weiteren Verlaufe wurde eine atrophische Verfärbung der Papille gefunden, das Sehvermögen stieg auf $^{20}/_{70}$; unmittelbar nach unten am Fixationspunkt war ein im unteren

inneren Teil des Gesichtsfeldes gelegenes Skotom von ungefähr 10° Durchmesser nachzuweisen. Eine Zeitlang bestand auch eine geringe Lähmung des Musc. rectus internus, abgesehen von der Ptosis.

In der folgenden Beobachtung Jaegers (1274) hatte offenbar der Fremdkörper selbst auf den Sehnerven gedrückt und durch Druck die Leitung gehemmt, weil unmittelbar nach Entfernung desselben aus der Orbita der bisher blind gewesene Patient wieder sehen konnte:

Eine gesunde Dame wurde bei Gelegenheit eines Feuerwerkes dadurch verletzt, dass eine Rakete dicht an ihrem Gesicht vorbeiflog. Sie fiel bewusstlos um, es wurde anfangs nur eine kleine Wunde oberhalb des linken Augenbrauenbogens bemerkt. Nach Wiederkehr des Bewusstseins Klagen über dumpfen drückenden Schmerz im Innern des Auges und Unvermögen, ein Lid zu öffnen. Die Lid- und Gesichtshaut schwollen an. Jaeger entdeckte in der Duplikatur des oberen Lides einen Fremdkörper von glatter Gestalt, und durch das untere Augenlid hindurch das vordere Ende eines zweiten, anscheinend eckigen, unbeweglich steckenden Körpers.

Der Bulbus ragte stark hervor, war ganz bewegungslos, die Pupille weit, starr, oval verzogen. Die Lichtempfindung fehlte vollständig. Es wurde ein fast 2″ langes und 5‴ dickes Fragment eines Raketenstockes ausgezogen, welches nach der Form der Orbita leicht gebogen war und mit der Spitze bis zum Sehnerven vorgedrungen sein musste. Aus der Duplikatur des oberen Lides wurde ebenfalls ein glatter Holzsplitter entfernt. Es trat sehr rasch Erleichterung ein, und das Sehvermögen kehrte vollständig wieder. Die Wunden eiterten, aber verheilten nach einigen Wochen ohne sichtliche Narben.

Über einen analogen Fall berichtet Bell (1275):

Einem Manne war in den unteren Teil der Orbita ein grosses, spitzes Stück Eisen eingedrungen. Der Bulbus war ausserordentlich hervorgetrieben, so dass man voraussah, der Sehnerv müsse zerrissen sein; das Sehvermögen war aufgehoben. Nachdem man $^1/_4$ Stunde nach dem Unfall den fremden Körper, welcher im Knochen festsass, unter Schwierigkeit entfernt hatte, konnte der Verletzte sofort wieder sehen, noch ehe man die Luxation des Bulbus wieder beseitigt hatte. Es wurde eine antiphlogistische Behandlung eingeleitet, und das Sehvermögen blieb erhalten.

Noch vermehrt wird jene aus der Tiefe der Orbita gegen den hinteren Bulbusabschnitt wirkende Gewalt dadurch, dass bei vielen in die Orbita gestossenen Gegenständen, wie Stockspitzen, Regenschirmspitzen, Degenspitzen etc., der scharfe Orbitalrand den Stützpunkt eines Hebels bildet. Denn es wird wohl kaum vorkommen, dass ein in die Orbita gestossener Stock oder Regenschirm genau in der gleichen Richtung wieder zurückgezogen wird, in welcher er in die Orbita gelangt war. Für gewöhnlich macht der Verletzende, oder der Verletzte oder beide zugleich Bewegungen, wodurch der Stock gegen den Orbitalrand mehr oder minder angepresst, und dadurch an der Stockspitze innerhalb der Orbita eine Hebelwirkung erzeugt wird, deren Kraftwirkung sich selbstverständlich noch zu derjenigen hinzuaddieren muss, welche durch Verdrängung des Orbitalinhaltes allein schon den Bulbus aus der Orbita zu drängen bestrebt ist. Wie stark in solchen Fällen die Gewalt wirken kann, zeigt der Fall Hutchinson pag. 801 mit Luxation des herausgerissenen Bulbus auf die Wange. Als begünstigendes Moment für das Zustandekommen einer Zerreissung des Sehnerven wäre unter gleichen äusseren Einwirkungen eine relative Enge der Orbita anzuführen. Denn je geringer der Rauminhalt

ist, um so mehr muss bei einem raumverengenden und mit einer gewissen Geschwindigkeit eingestossenen Gegenstand der Bulbus nach vorne getrieben werden. Ein weiteres Moment für das tiefere Eindringen von stumpf-spitzen Gegenständen in die Orbita bildet eine schlaffe, nachgiebige Lidhaut und eine dehnbare und nachgiebige Fascia palpebralis sup. et infer.

So finden wir bei einzelnen Fällen merkwürdigerweise nicht einmal eine äussere Verletzung, wie in der folgenden Beobachtung von Pechin (1248):

Ein 14jähriger Junge stiess sich gegen eine 5 mm dicke Eisenstange und wurde für kurze Zeit bewusstlos. Schwellung am rechten oberen Lid. Erblindung des rechten Auges tags darauf bemerkt.

Keine äussere Wunde, ophthalmosk. Befund normal.

Nach 14 Tagen trat Atrophia nervi optici hervor. Amaurose unverändert. Die in die Orbita vordringende Eisenstange hat den Bulbus nach aussen luxiert und den Opticus gedehnt.

Ferner wie bei dem aus unserer Beobachtung angeführten Falle A. N. pag. 720.

Bei manchen ist nur eine ganz unbedeutende äussere Verletzung vorhanden, wie in dem folgenden Falle von Baas (1276):

Ein 54jähriger Bauer wollte seinen einen Abhang hinabfahrenden und dabei ins Rollen gekommenen Heuwagen hemmen, wobei er sich eine Verletzung des linken oberen Augenlides zuzog. Er streifte nämlich in der Hast den vorstehenden Zinken einer Heuabel derart, dass einesteils eine ganz oberflächliche strichförmige Abschürfung der Oberhaut und zuletzt eine kleine Stichwunde durch die Lidhaut entstand, deren unbedeutende Narbe man nach 10 Tagen nur noch bei genauem Zusehen wahrnahm. Der Stich kann nicht tiefer als gerade durch die Haut gedrungen sein, da keinerlei Narbenstrang etc. nach der oberen Orbitalhöhle hin durchfühlbar und die Lidhaut auch ganz wie gewöhnlich beweglich geblieben war. Auch war die Blutung nach Aussage des Mannes sehr unbedeutend, und der Schmerz der Wunde schon des anderen Tages vorüber, so dass er gar keine ärztliche Hilfe in Anspruch nahm. Aus Vorsicht hielt er jedoch das Auge vier Tage lang verbunden. Als er nach Ablauf dieser Zeit das Tuch dann wegliess, sah er mit dem linken, früher absolut sehtüchtigen Auge nicht mehr. Augenspiegelbefund normal.

Ferner ist bezüglich der grösseren oder geringeren Widerstandskraft des Opticus gegen Zerreissung bei den einschlägigen Fällen auch die wohl individuell verschiedene Dicke und Widerstandsfähigkeit des Gewebes der Duralscheide zu beobachten, sowie die relative Kürze des Nerven in seinem orbitalen Laufe in Betracht zu ziehen ist. Denn je mehr die bajonettförmige und S-förmige Krümmung desselben (vergl. pag. 54, Bd. III) ausgeprägt ist, um so weiter kann der Bulbus ohne schwere Folgen aus der Orbita plötzlich herausgedrängt werden.

Neben all diesen Verhältnissen beansprucht die Geschwindigkeit resp. die Gewalt, mit welcher der stumpf-spitze Gegenstand in die Orbita eindringt, eine ganz besondere Bedeutung für die Zerreissung des Sehnerven. Denn die Erfahrung bei langsam wachsenden Orbitaltumoren etc. sagt uns, dass, wenn die Vortreibung des Bulbus langsam vor sich geht, der Opticus oft in wunderbarer Weise dieser langsamen Dehnung sich anpasst.

Zuweilen kompliziert sich auch das Trauma der Orbita mit einer Fraktur ihrer Wände, wie in den Fällen Bernarding pag. 806, Archmann pag. 801, Bower pag. 718 und Selwyn pag. 823.

Da die scharf-spitzen Gegenstände leichter die Lider perforieren und tiefer in die Orbita eindringen können, werden auch wohl direkte Läsionen des Opticus hier häufiger vorkommen. Auch bei diesen wirkt je nach der Art des verletzenden Gegenstandes mehr oder weniger intensiv die Verdrängung des Orbitalinhaltes, sowie die Hebelwirkung des verletzenden Gegenstandes an dem Orbitalrand mit.

§ 603. Die Diagnose der Erblindung oder hochgradigen Sehstörung beim Eindringen stumpf-spitzer oder spitz-scharfer Gegenstände in die Orbita macht bei weitem weniger Schwierigkeiten als die Einwirkung stumpfer Gewalt auf den Schädel. Da fast durchgängig hier das Trauma auf die Orbita lokalisiert ist, und die Patienten nach der Einwirkung desselben meist bei vollem Bewusstsein bleiben, geben uns die von den Patienten selbst übermittelten anamnestischen Angaben im allgemeinen schon einen genügenden Hinweis. Schwierigkeiten bereiten in dieser Hinsicht nur diejenigen Fälle, bei welchen, wie im Falle Pechin pag. 813 und unserer Beobachtung A. N. pag. 720, keine äussere Verletzung vorhanden war, oder dieselbe, wie in dem Falle Baas pag. 813, als eine höchst unbedeutende Hautverletzung sich ausweist. Überhaupt ist die äussere Verletzung meist unbedeutend, und zeigt die Zusammenstellung der Fälle, dass fast in gleichem Prozentsatz das innere und äussere sowie das Ober- und Unterlid den Ort der Verletzung darstellen. Nur im Falle Steffan pag. 719 war das Bajonett durch den rechten Jochbogen eingedrungen. In der Beobachtung Pignataris pag. 801 war ein Stock durch die Wange nach Fraktur des unteren Orbitalrandes in die Augenhöhle eingedrungen.

Eine Mitbeteiligung der äusseren Bulbusfläche an der Verletzung finden wir kaum erwähnt, was um so natürlicher ist, als die glatte und runde Bulbusoberfläche dem eindringenden Fremdkörper auszuweichen pflegt. Dagegen lassen eine Reihe von Fällen, wie nachher gezeigt werden soll, das ophthalmoskopische Bild der Kontusion erkennen.

Von grosser diagnostischer Bedeutung ist das Vorhandensein eines Exophthalmus. Er weist an der Hand der Anamnese und im Verein mit den äusseren Zeichen der Verletzung auf eine Läsion des Orbitalinhaltes resp. auf eine Trennung und Zerreissung zahlreicher Blutgefässe in der Augenhöhle hin, wie in den Beobachtungen von Steffan pag. 719, Hübsch pag. 805, Straub pag. 805, Callan pag. 806, Gallus pag. 806, Hirschberg pag. 807, Zirm pag. 808, Bell pag. 812, Zimmermann pag. 809, Schliephake pag. 803, Schöler pag. 810, Steindorff pag. 801, Archmann pag. 801, Fisler pag. 802, Schild pag. 802, Blessig pag. 809, Pignatari pag. 801, Friedenwald pag. 804.

Der Exophthalmus wird noch vermehrt durch die so häufig bei diesen Verletzungen vorkommenden Lähmungen und Erschlaffungen der Bulbus-

muskulatur, wodurch dem in die Orbita ergossenen Blute weniger Widerstand entgegengesetzt wird. Zudem aber wird zuweilen der Exophthalmus bedingt und unterhalten durch Fremdkörper, welche in der Orbita liegen geblieben waren.

So war in dem Falle von Schliephacke pag. 810 Fall I ein Stück Sichel, bei Pignatari pag. 801 ein Stück von einem Stocke, in den Fällen von Schild pag. 802, Fisler pag. 802 Fall I und Steindorff pag. 801 ein Holzstückchen, im Fall Schöler pag. 810 ein Stückchen Eisen, im Falle Beer pag. 803 ein Stück Pfeife, oder wie im Falle von Bower pag. 718 und von His pag. 801 die Messingzwinge eines Regenschirms in der Orbita zurückgeblieben. Dass aber sehr schmale und spitze Fremdkörper in der Orbita verweilen können, ohne Symptome zu verursachen, beweist ein Fall von Teillais (1277):

Bei einem 26jährigen Mädchen verweilte eine abgebrochene Stricknadel 20 Jahre in der Augenhöhle ohne irgend welche Erscheinungen hervorzurufen. Dieselbe wurde entfernt, nachdem seit einigen Jahren dieselbe am medialen Augenwinkel gefühlt worden war und hin- und herbewegt werden konnte.

§ 604. Wie bei den Fällen von Einwirkung stumpfer Gewalt auf den Schädel, so ist auch hier der Augenspiegelbefund von ganz besonderer diagnostischer Bedeutung. Wie dort, finden wir auch hier bei einer Reihe von Erblindungen den Augenspiegelbefund gleich nach dem Unfalle normal. So in den Beobachtungen von Schliephake pag. 810, Fall I, Pechin pag. 813, Schöler pag. 810, Hirschberg pag. 806, Fall I, Zirm pag. 808, Moor pag. 808, Reich pag. 806, Gallus pag. 806, Schiess-Gemuseus pag. 717, Steindorff pag. 809, Baas pag. 813, Treitel pag. 806, unser Fall A. N. pag. 720.

Diesem Umstande entnehmen wir, dass einesteils bei dem Trauma eine Erschütterung des Bulbus nicht erfolgt sein kann, und andererseits, sofern eine Sehstörung vorhanden ist, eine Kontinuitätstrennung resp. Leitungshemmung des Opticus weit hinten, jedenfalls hinter dem Eintritt der Centralgefässe gesetzt worden sein muss.

Ist ein Trauma erfolgt, und das Sehvermögen bei normalem Augenspiegelbefunde aufgehoben, so fragt es sich, ganz wie bei den Erblindungen nach Einwirkung stumpfer Gewalt, ob die Ursache der Sehstörung auf einer Kontinuitätstrennung des Sehnerven beruhe, oder ob die optische Leitung durch Druck entweder von ergossenem Blute oder von einem auf den Sehnerv drückenden, in der Orbita zurückgebliebenen Fremdkörper geschädigt sei. Hier wie dort wird die lediglich erhaltene konsensuelle Pupillenreaktion des erblindeten Auges zunächst einmal die Annahme einer hysterischen Amaurose ausschliessen, dagegen uns aber bestätigen, dass zwischen dem Chiasma und dem Eintritt der Centralgefässe irgendwo die optische Leitung unterbrochen sein muss. Hier wie dort hat man aber auch in Betracht zu ziehen, dass die Weite der Pupille und der Mangel an Kontraktionsfähigkeit auf Licht auch auf die begleitende Oculomotoriuslähmung bezogen werden könnte. Dann allerdings würde aber auch die konsen-

suelle Reaktion der Pupille des erblindeten Auges bei Belichtung des anderen Auges gleichfalls wegfallen. Fälle, bei welchen neben der Erblindung auch der ganze Oculomotorius oder Zweige desselben mitgelähmt waren, haben Schild pag. 802, Zimmermann pag. 809 und Straub pag. 805 beschrieben. Meist ist also die Pupille der verletzten Seite mittelweit und starr auf direkte Beleuchtung, reagiert aber konsensuell bei Belichtung der anderen, wie in den Fällen von Blessig pag. 809, Fall II u. III, Bernarding pag. 806, Callan pag. 806, Just pag. 809, Lawson pag. 802, Putegnat pag. 821, Wirths pag. 806, Zirm pag. 808, Treitel pag. 806. Sie bleibt auch starr, bis nach einigen Wochen die sich verfärbende Papille den untrüglichen Beweis für die Kontinuitätstrennung der Sehnervenfasern liefert.

Die Lichtstarre bei direkter Beleuchtung und die konsensuell erhaltene Reaktion bei Beleuchtung des anderen Auges ist aber ein Symptom, dessen Vorhandensein in den ersten Wochen nach dem Trauma immerhin nur von temporärer Bedeutung sein kann. Denn wie die folgenden Beobachtungen dartun, kann eine spätere Wiederkehr der Lichtempfindung auch die direkte Reaktion der Pupillen des erblindet gewesenen Auges wieder zulassen, wie in dem Falle von Brixa pag. 803, Schöler pag. 810 und Mendel pag. 801, Fall II.

Das Symptom der Erweiterung der Pupille des erblindeten Auges bei Verschluss des Sehenden, auf welches Schüller pag. 804 hinweist, ist gleichfalls ein Beweis für eine wirkliche Leitungsunterbrechung im Sehnerven des erblindeten Auges. Indem nämlich die Beeinflussung des Sphincter pupillae von der Retina des erblindeten Auges aus aufgehört und dadurch die Pupille dieser Seite schon an Weite zugenommen hat, vermehrt sich dieselbe noch, wenn durch Beschattung der gesunden Retina die von hier ausgehende konsensuelle Beeinflussung des Sphincter pupillae der blinden Seite gleichfalls verringert wird.

§ 605. Im allgemeinen wird relativ früher, als bei den Sehstörungen nach Einwirkung stumpfer Gewalt auf den Schädel, die Papille hier Zeichen von Verfärbung hervortreten lassen, weil ceteris paribus die Entfernung der Läsionsstelle von der Papille kürzer ist als bei der vorerwähnten Gruppe. So begegnen wir im Falle Mendel pag. 808 Fall III bereits sechs Tage nach dem Unfalle der atrophischen Verfärbung. Im Fall Blessig pag. 809 trat dieselbe im Verlauf von 10 Tagen hervor; bei Treitel pag. 806 nach 14 Tagen; bei Hirschberg pag. 806 Fall I und Zirm pag. 808 je nach 16 Tagen. Diese beginnende oder voll vorhandene atrophische Verfärbung gibt uns genau, wie bei den Sehstörungen nach Einwirkung stumpfer Gewalt auf den Schädel, zunächst den Beweis, dass überhaupt hier eine Kontinuitätstrennung im Sehnerven stattgefunden habe. So zeigte in den folgenden Fällen der Augenspiegelbefund überhaupt eine atrophische Verfärbung: Snell und Garard pag. 801, Schweigger pag. 801 u. 804, Mendel pag. 809 Fall V, pag. 801 Fall II und pag. 801 Fall II, Schliephake pag. 810 Fall I, Neuburger pag. 717, unser Fall A. N. pag. 720, Brixa pag. 803, Caspar pag. 803,

Pechin pag. 813, Blessig pag. 809, Hirschberg pag. 807 Fall I und pag. 804 Fall II, Friedenwald pag. 804, Vessely pag. 805, Seggel pag. 805, Treitel pag. 806, Schüller pag. 806, Callan pag. 806, Gallus pag. 806, Chauvel pag. 807, Lawson pag. 808, Moor pag. 808, Zirm pag. 808, Schiess-Gemuseus pag. 717, Anandale pag. 810, Schöler pag. 810.

Dauernde Erblindung bei voll entwickelter descendierender Atrophie der Papille wurde in folgenden Beobachtungen konstatiert: Garard und Snell pag. 801, Neuburger pag. 717, unsere Beobachtung A. N. pag. 720, Pechin pag. 813, Blessig pag. 809, Hirschberg pag. 806 Fall I und pag. 804 Fall II, Friedenwald pag. 804, Vessely pag. 805, Seggel pag. 805, Treitel pag. 806, Callan pag. 806, Gallus pag. 806, Chauvel pag. 807, Lawson pag. 808, Moor pag. 808, Schüller pag. 808, Zirm pag. 808, Mendel pag. 808, Schiess-Gemuseus pag. 717, Anandale pag. 810, Schliephake pag. 810.

Bei den folgenden Fällen mit Besserung des Sehvermögens trat eine partielle Abblassung der Papille auf, und zwar wurde in den Fällen von Schweigger pag. 801 und 804, Schliephake pag. 811 und Schüller pag. 804 anfänglich Erblindung bei normalem Augenspiegelbefunde konstatiert, dann kehrte allmählich ein Teil des Sehvermögens wieder, während die Papille sich zu verfärben begann. In dem Falle Mendels pag. 801 trat sogar völlige Restitutio in integrum der Sehschärfe ein und die Papille zeigte doch eine partielle Verfärbung. Im Falle Brixa pag. 803 konnte totale Opticusatrophie konstatiert werden, und trotzdem besserte sich das Sehvermögen bis auf Fingerzählen. Im Gesichtsfelde war ein centrales Skotom vorhanden.

Partielle Verfärbung der Papille mit Besserung des Sehens bei anfänglicher Blindheit finden wir in den Beobachtungen von Caspar pag. 803, Hirschberg pag. 807, Mendel pag. 809 und Schüller pag. 806.

Bei einer anderen Gruppe von Fällen weist der Augenspiegelbefund direkt auf die Stelle der Läsion des Sehnerven hin. Das sind diejenigen Beobachtungen, welche sofort nach dem Unfalle das ophthalmoskopische Bild der Embolie des Arter. centralis retinae darboten. Bei diesen Fällen erfolgte die Kontinuitätstrennung des Sehnervs an der Stelle des Eintritts der Centralgefässe, oder zwischen der Eintrittsstelle derselben in den Nerv. opticus und der Papille.

So in den Beobachtungen von:

Neuburger pag. 717, Mendel pag. 802, Schliephake pag. 803, Blessig pag. 809, Nettleship pag. 804, Zimmermann pag. 809, Aschmann pag. 801, Straub pag. 805, v. Graefe pag. 806, Zirm pag. 808, Vessely pag. 805, Valentini pag. 807.

In Hirschbergs Beobachtung pag. 807 zeigte der Augenspiegel das Bild der Leichennetzhaut unmittelbar nach dem Tode, wie es auch bei allen vollkommenen Unterbrechungen des Blutstroms in der centralen Netzhautschlagader vorkommt, z. B. bei der Verstopfung der letzteren (die Netzhaut gräulich getrübt, Schlagader fadenförmig, Andeutung eines roten Flecks in der

Netzhautmitte). Nur war hier in Hirschbergs Fall die Blutsäule in den Gefässen der Netzhaut nicht in getrennte Cylinder zerfallen. Somit bestand noch hier eine schwache Hoffnung, dass der Sehnerv hinter dem Augapfel nicht völlig getrennt, sondern durch einen Bluterguss, von dem man deutliche Spuren zwischen Augapfel und Bindehaut wahrnahm, zusammengepresst wurde. Das Sehvermögen hob sich auch wirklich wieder. Ähnlich mag sich dies auch in dem Falle von Callan pag. 806 und Schöler pag. 810 verhalten haben. Im letzteren Falle wurde eine Iridektomie gemacht zur Herabsetzung des Blutdrucks, damit die Netzhaut besser ernährt würde. Denn der geringe Blutdruck, welcher nach dieser Eventualität in den retinalen Blutgefässen herrscht, machte es schon möglich, dass beim geringsten Fingerdruck auf den Bulbus die Blutsäule aus den Gefässen von der Papillenscheibe völlig verschwand.

Bei anderen Fällen, wie z. B. in der Beobachtung Aschmanns pag. 801 sah man mit dem Augenspiegel, wie der Sehnerv aus dem Foramen sclerae herausgerissen war, und die Papille von einem Granulationsgewebe nachher eingenommen wurde. Die Mitte der Papille war gleichmässig grau und sehr vertieft, so dass der Sehnerv offenbar von der Sklera heraus, aber nicht völlig abgerissen war. Über einen interessanten dahin gehörigen Fall berichtet auch Birch-Hirschfeld (1278).

Fall I. Stich mit einer Heugabel von oben und aussen in die rechte Orbita. Amaurose. Vier Tage später Medien klar, Netzhaut getrübt, einige Blutungen. An Stelle der Papille ein Loch, von Gefässen in der Peripherie nur einige Rudimente. 13 Tage nach dem Unfall eine blaugraue tiefe trichterförmige Einsenkung an Stelle der Papille. Netzhauttrübung nach der Maculaseite, Blutungen, Gefässe gut gefüllt, auf Druck kein Puls. Einige Pigmentflecke unterhalb der Papille. Allmähliches Zurückgehen der Trübung, an der Macula erscheint eine Blutung, diese wird von immer zahlreicher werdenden weisslichen Streifen eingefasst, die auch die Papillengegend bedecken und in den Glaskörper vorragen.

Es wurde Abreissung des Opticus am Bulbus aber keine vollständige Zerreissung der Centralgefässe angenommen, da eine so rasche Herstellung der anfangs fehlenden Zirkulation in den Netzhautgefässen dann nicht gut erklärbar wäre.

Die umfangreiche Netzhauttrübung bei derartigen Fällen ist einerseits von der Unterbindung des ernährenden Blutstroms abhängig, andererseits von der molekularen Zerstörung der Netzhautschichten, insbesondere der Nervenfaserschicht, welche als Folge der oft unvermeidlichen Quetschung desselben durch die Kompression des Augapfels angenommen werden muss. Daran schliesst sich dann leicht ein Ödem der Netzhaut an.

Dass überhaupt derartige Unfälle zuweilen nicht ganz ohne Kontusion und heftige Erschütterung des Bulbus ablaufen werden, zeigt, wie gesagt, der Augenspiegel durch weisse Trübung der Netzhaut zufolge eines Ödems derselben, wie in den Beobachtungen von: Treitel pag. 806, Zirm pag. 808, Iust pag. 809. Dazu kommen noch Netzhautblutungen und Glaskörpertrübungen, wie in den Fällen von Aschmann pag. 801, Caspar pag. 803, Blessig pag. 809; Pigmentveränderungen der Netz-

haut und Aderhaut, wie im Falle Schliephake, Fall II pag. 811; Netzhaut und Aderhautriss wie im Falle Neuburger pag. 717.

Wieder bei anderen sehen wir eine Neuritis in der Entwickelung begriffen, wie in den Fällen von Valentini pag. 807, Steindorff pag. 809, Aschmann pag. 801, Pignatari pag. 801, Blessig pag. 809. — Ob diese Neuritis als Ausdruck einer Entzündung des Opticus, oder als Stauungsneuritis wie bei den Fällen von Einwirkung stumpfer Gewalt auf den Schädel aufzufassen ist, lassen wir dahingestellt, weil eingehendere Beobachtungen fehlen. Beides hat Wahrscheinlichkeit für sich.

§ 606. Von den sonstigen begleitenden Augensymptomen hatten wir bereits des Exophthalmus Erwähnung getan (vergl. pag. 814).

Sehr häufig finden wir in der Kasuistik Störungen der Augenmuskeln angegeben. Es ist ja natürlich, dass durch den Exophthalmus (vergl. Band. I, pag. 411, § 194), durch die direkte Läsion der Muskeln und der Bewegungsnerven, durch das Eindringen und Liegenbleiben von Fremdkörpern in der Orbita die Bewegungsfähigkeit des Bulbus ganz besonders häufig gehemmt werden muss. So finden wir Ophthalmoplegie verzeichnet bei Vessely pag. 805, Schiess-Gemuseus pag. 717, Schliephake pag. 810 und 811, Fisler pag. 802, Schild pag. 802, Lawson pag. 802, Straub pag. 805, Hirschberg pag. 807, Valentini pag. 807, Moor pag. 808.

Oder es war der Bulbus nach einer Richtung hin verlagert und schwer beweglich, wie im Falle Wirths pag. 806, Schliephake pag. 803, Brixa pag. 803.

Den ganzen Oculomotorius oder Zweige desselben finden wir gelähmt bei: Straub pag. 805, Hübsch pag. 805, Gallus pag. 806, Snell und Garard pag. 801.

Über die Lähmung einzelner Oculomotoriusäste berichten bezüglich des Rectus inferior: Treitel pag. 806 und Aschmann pag. 801.

Bezüglich des Rectus internus: Iust pag. 809 und Blessig pag. 809.

Über Ptosis: Selwyn pag. 823 und Anandale pag. 810 (vergl. auch Band I, pag. 408—410).

Bezüglich des Obliquus superior: Bernarding pag. 806.

Lähmungen des Abducens: Straub pag. 805 und Nettleship pag. 804.

Gehen im weiteren Verlauf der Beobachtung die Lähmungen der Bulbusmuskulatur zurück, dann ist dem Druck des ausgetretenen Blutes die Schuld für die temporäre Lähmung beizumessen (vergl. Band I, pag. 412, § 195), wie in den Fällen von Gallus pag. 806, Wirths pag. 806, Hirschberg pag. 806; Valentini pag. 807.

In der Beobachtung Lawsons pag. 808 schwand die Ophthalmoplegie nach der Entfernung des in der Orbita zurückgebliebenen Holzstückes. Im Falle Brixa pag. 803, war erst Ophthalmoplegie vorhanden und es schwand dieselbe allmählich bis auf eine Beweglichkeitsbeschränkung des Bulbus nach oben; in dem Falle von Blessig pag. 809 blieb die Beweglichkeit nach aussen oben beschränkt.

Ebenso wie der Sehnerv können auch die Bewegungsnerven in der Orbita und die Augenmuskeln selbst zerrissen werden, und es wird dadurch dauernde Schielstellung des Auges zurückbleiben. So blieben die Amaurose wie die Augenmuskellähmungen dauernd bestehen in den Fällen von Zimmermann pag. 809, Schiess-Gemuseus pag. 717 und Treitel pag. 806.

In den Fällen von Wirths pag. 806, Vessely pag. 805, Snell und Garard pag. 801, Lawson pag. 808 und Hübsch pag. 805 blieb die Amaurose bestehen, und es trat vollständige Wiederherstellung der Bulbusbeweglichkeit ein, während umgekehrt im Falle Bell pag. 812, sich das Sehvermögen wiederherstellte aber die Augenmuskellähmung bestehen blieb.

Von anderen Gehirnnerven finden wir in einigen Beobachtungen den Trigeminus mit affiziert (vergl. Band II, 291, § 271). Im Falle Vessely pag. 805 war die rechte Stirnhälfte etwas unempfindlich, im Falle Schliephake pag. 803 war das obere Lid, die ganze Gegend der Stirn bis zur Mitte des Kopfes anästhetisch; im Falle Brixa pag. 803, bestand Unempfindlichkeit der Haut im Bereiche des linken Infraorbitalis und Infratrochlearis.

Störungen des Geruchs werden im Falle Brixa pag. 803 berichtet.

§ 607. Was den Verlauf der Affektion anbelangt, so muss hier noch einmal hervorgehoben werden, dass trotz anfänglicher Erblindung bei normalem Augenspiegelbefund eine Restitutio in integrum des Sehvermögens möglich ist, wie in dem pag. 812 erwähnten Fall Jaeger, in welchem nach Entfernung des Fremdkörpers das Sehvermögen wieder kam, ebenso im Falle Bell pag. 812. Ferner trat vollständige Wiederherstellung des Sehvermögens auf in dem Falle Ramorino pag. 802, Mendel pag. 801, Fall II und Beck (1279):

Nach einem Säbelhieb auf die Stirn über dem linken Auge trat Bewusstlosigkeit auf. Das Sehvermögen auf dem linken Auge war erloschen. Der Augenspiegelbefund: negativ. Am 21. Tage das Sehvermögen wieder normal.

In der folgenden Gruppe von Beobachtungen bestand anfänglich Erblindung, es kehrte aber im Verlaufe der Beobachtung das Sehvermögen bis zu einem gewissen Grade wieder.

Schweigger pag. 801: Sofortige Erblindung. Das Sehvermögen besserte sich langsam auf $^{5}/_{36}$. Gesichtsfeld nach oben verengt.

Schüller pag. 804: Es soll das Sehvermögen sich wieder eingestellt haben, doch das Gesichtsfeld sehr eng gewesen sein.

Schüller pag. 806: Anfangs blind, dann Sehvermögen $^{1}/_{3}$. Im Gesichtsfeld fehlte die obere Hälfte.

Fisler pag. 802 Fall I: = S $^{6}/_{18}$.

Schliephake pag. 811: Erst Erblindung, dann Skotom unmittelbar nach unten vom Fixierpunkt, im unteren Teile des Gesichtsfeldes gelegen, von ungefähr 10 Grad Durchmesser.

Hirschberg pag. 807: Anfangs blind; später S = $^{1}/_{2}$, Gesichtsfeld frei; zarte Verdunkelung in der Mitte.

Mendel pag. 809: Anfangs blind, später Fingerzählen in 12 Fuss; Gesichtsfeld nierenförmig mit oberem und unterem Defekt und Verdunkelung in der Mitte.

Schöler pag. 810: Anfangs blind; die Sehschärfe hob sich auf $^{15}/_{20}$ doch blieb eine Gesichtsfeldbeschränkung zurück.

Schweigger pag. 804: Anfangs blind. Besserung der Sehschärfe bis auf $^{5}/_{24}$.

Caspar pag. 803: Vollkommener Gesichtsfelddefekt nach oben. S = $^{5}/_{10}$.

In den folgenden Beobachtungen war unmittelbar nach der Verletzung noch keine Erblindung vorhanden. Dieselbe trat erst im Verlaufe einiger Tage auf. So erzählt Putegnat (1280) folgenden Fall:

Bei einer Frau, welche zwei Stunden vorher mit einem spitzen Eisen verletzt worden war, fanden sich zwei kleine Verletzungen, von denen die eine dem Boden der Orbita entsprechend, die andere unmittelbar über dem Foramen infraorbitale rechtsseitig sich befand. Es zeigten sich Anschwellung des unteren Lides, Rötung der Lidbindehaut und Wange, und die Kranke, welche nicht über Schmerzen klagte, nahm mit dem rechten Auge alles durch einen dichten Nebel hindurch wahr. Sechs Tage nachher überzeugte sich Putegnat, dass völlige Blindheit des rechten Auges eingetreten war. Die Wunden waren zwar vernarbt, Schmerz und Anschwellung verschwunden, aber die Iris erschien weit und unbeweglich.

Hier war offenbar das Sehvermögen durch eine retrobulbäre Neuritis, welche sich an das Trauma angeschlossen hatte, zugrunde gegangen.

Bei den folgenden Beobachtungen entwickelte sich nach Infektion ein Orbitalabscess.

Lotz (1281, Fall II): Ein 48jähriger Mann war beim Holzhauen mit dem Gesicht auf eben abgeholzte Gesträuchstummel gefallen, wobei ihm ein solcher durch die Haut der linken Wange unter das Auge fuhr und abbrach. Ungefähr 2,5 cm unterhalb der Mitte des unteren Lidrandes perforierende Hautwunde der Wange. Mit der Sonde gelangte man in einen ziemlich oberflächlich unter der Haut verlaufenden Wundkanal unter die Conjunctiva des äusseren Skleraldreiecks. Unter heftigen Kopfschmerzen trat starke Protrusio und Unbeweglichkeit des Auges mit S = 0 auf, während letztere anfänglich $^{2}/_{3}$ betrug bei ophthalmosk. starker venöser Stauung. Die Protrusion nahm ab, die Beweglichkeit des Auges blieb eingeschränkt, reichliche Eitermengen. Beim Sondieren durch die Konjunktivalöffnung gelangte man in einen grossen Hohlraum nach hinten vom Bulbus, und nach oben aussen fühlte man eine härtere rauhe Stelle. Endlich wurde, da man stets noch einen Fremdkörper in der eiternden Höhle vermutete, eine Incision gemacht, aber kein Fremdkörper gefunden. Derselbe entfernte sich jedoch spontan aus der Konjunktivalwunde später beim Reinigen des Auges.

Im Falle Schliephake pag. 811 kam es zu Orbitalabscess mit Erhaltung von $^{20}/_{70}$ Sehschärfe.

Im Falle Fisler pag. 802 kam es 8 Monate nach dem Unfalle wiederholt zu Abscessbildung in der Orbita. Man vermutete, dass ein Holzstück in der Orbita zurückgeblieben sei.

Ciré (1282) hat aus der Giessener Klinik 35 Fälle von Orbitalverletzungen tabellarisch mitgeteilt. 32mal war das männliche Geschlecht befallen. In 13 Fällen trat Amaurose ein, oder es wurde die Enukleation gemacht. Ein Fall endete letal. Ein septischer Strohhalm hatte hier links Orbitalabscess, Meningitis und Gehirnabscess verursacht.

In der Beobachtung Steindorffs pag. 801 trat durch Hinzutritt von Tetanus gleichfalls der Exitus letalis ein.

In der Beobachtung Aschmanns pag. 772 blieb zwar der Kranke in der Chloroformnarkose, es zeigten sich aber bereits Auflagerungen zwischen Dura und Augenhöhlendach.

Dass jedoch auch ein längeres Verweilen eines schmutzig gewesenen Fremdkörpers in der Orbita ohne Störung des Sehvermögens ablaufen kann, beweist die folgende Beobachtung Bellarminows (1283):

Ein 12jähriger Knabe stiess sich auf der Strasse mit dem rechten Auge gegen ein aus dem Gerüst hervorragendes Brett. Das Auge erhielt eine Wunde, die oben durch die Bindehaut zwischen innerer Kommissur und dem Augapfel in die Orbita führte. Trotz mehrmaliger Untersuchung konnte die Anwesenheit eines Fremdkörpers nicht festgestellt werden. Nach 4½ Monaten trat der Fremdkörper spontan heraus und erwies sich als ein altes, halbvermodertes, schmutziges Stück Holz, 18 mm lang, ca. 9 mm breit und mehr als 2 mm dick. Das Auge blieb gesund und zeigte gute Sehschärfe.

§ 608. Bei den Frakturen des Orbitaldachs, welche bei diesen Verletzungen nicht so selten beobachtet werden, bedingt die gleichzeitige Ablösung der Dura mater, die Vordrängung des abgebrochenen Knochensplitters oder des Fremdkörpers selbst nach dem Gehirn hin zuweilen sofortigen Tod. Andere Male tritt der Tod ohne weitere Vorboten nach kurzer Zeit ein, gewöhnlich wird aber das tödliche Ende nach ein- bis mehrtägigem Wohlbefinden durch Kopfschmerzen, Benommenheit, Delirien und Konvulsionen eingeleitet. Es gelangen hier die infektiösen Keime in das Schädelinnere und ins Gehirn und erzeugen daselbst nach einigen Tagen Meningitis und Encephalomeningitis. Je längere Zeit dabei von der Einwirkung des Traumas bis zum Eintritt der ersten cerebralen Symptome vergangen ist, um so wahrscheinlicher wird die Entwickelung einer latent gewesenen Abscessbildung hinter der Frakturstelle. Wie unbedeutend und wenig bedrohlich derartige Verletzungen anfangs erscheinen können, illustriert folgende Beobachtung Massots (1284):

Ein Soldat hatte einen Stich mit einer Gabel in die Mitte des oberen Lides des linken Auges erhalten. Die Wunde ging schräg und war nur 3‴ lang, so dass sie nur in die Haut und den Orbitalmuskel eingedrungen zu sein schien. Der Kranke versicherte, dass er im Moment der Verletzung etwas bewusstlos geworden sei, er hatte keinen Schmerz, schlief gut und spazierte am anderen Morgen ganz sicher auf und ab. Unerwartet entwickelten sich 20 Stunden nach dem Unfall Konvulsionen, Erbrechen, Herumwerfen und Delirien; der Puls wurde schwach, es trat kalter Schweiss ein, und der Kranke starb sieben Stunden nach Beginn dieser Symptome. Die Sektion ergab, dass die Zinke der Gabel durch das Orbitaldach gedrungen war, die Dura verletzt und sowohl in den beiden vorderen Schädelgruben, als in den vorderen Hirnlappen eine eitrige Entzündung erzeugt hatte.

Über einen anderen derartigen Fall berichtet Lotz (1281) Fall I:

Ein 3½jähriges Mädchen fiel beim Spielen so mit dem Gesicht auf die Spitze eines Schiefergriffels, dass die Spitze unterhalb des rechten Auges in die Wange eindrang und abbrach. Es fand sich 1,5 cm unterhalb der Mitte des unteren Lides eine 1 cm lange, schräg von unten aussen nach oben innen verlaufende Hautwunde der Wange. Nach wiederholten Extraktionsversuchen wurde ein 4,5 cm langes Schiefergriffelende entfernt. Am Auge war nur leichtes Konjunktivalödem und etwas periphere bulbäre Injektion vorhanden. Der Tod trat unter meningitischen Erscheinungen ein. An der Basis wurde in der rechten mittleren Schädelgrube vorne unter dem kleinen Keilbeinflügel etwa

1,5 cm vom Foramen opticum nach aussen ein scharf umschriebenes, hanfkorngrosses Loch in der Dura mater gefunden, durch welches die Sonde etwa 2 cm weit nach vorne in der Richtung der Orbita vordrang. Das Loch befand sich dicht unter der Fissura orbitalis superior, entsprechend dieser Stelle am linken Schläfenlappen ein Abscess; ferner fand sich eine eitrige Meningitis der Basis und eitrige Infiltration des retrobulbären Fettgewebes links.

Ferner Ramm (1285): Ein 52jähriger Mann stiess sich ein Holzstückchen ins rechte Auge. Das Holzstückchen wurde augenblicklich entfernt. Nach einiger Zeit konsultierte er Ramm. Es fanden sich Chemosis, harter Bulbus, heftige Schmerzen. Enukleation mit antiseptischen Kautelen. Am nächsten Tage Frösteln. Tp. 39,8 in der Achselhöhle. Zwei Tage später Tod. Eitrige Meningitis an der Basis und der Konvexität des Gehirns. Kein Fremdkörper im Auge.

Selwyn (1286) beobachtete bei einem 4jährigen Knaben eine $3^1/_4$ Zoll tiefe Wunde dicht unter dem oberen Augenhöhlenrande der rechten Seite infolge eines Messerstichs. Nach dem Herausziehen folgte etwas Gehirnmasse nach. Dauernde Erblindung des rechten Bulbus und Ptosis. Die übrigen Sinnesorgane und das Allgemeinbefinden waren gut, doch behielt er ein schwaches Gedächtnis und blieb unfähig zu geistiger Tätigkeit.

Ferner die Fälle: Aschmann pag. 772, Bower pag. 718, Steindorff pag. 801, His pag. 801, Bouton pag. 802.

Dass trotz meningitischer Erscheinungen, wenn auch selten, ein solcher Fall doch noch gut verlaufen kann, zeigt die Beobachtung von Polaillon (1287):

Ein Schirm war in der Richtung nach hinten, oben und ein wenig nach aussen tief in die Augenhöhle eingedrungen, hatte das Auge zertrümmert und sass so fest, dass es schwer hielt, ihn herauszuziehen. Zugleich bestanden die Zeichen einer Hirnverletzung mit Hirndrucksteigerung. Es wurde an der Stirne dicht oberhalb des Margo supraorbitalis trepaniert. Die Perforationsstelle der Orbita lag in der Nähe des kleinen Keilbeinflügels. Fünf Knochensplitter und zertrümmerte Hirnsubstanz wurden entfernt, das Auge wurde enukleiert und von der Stirnwunde in die Augenhöhle drainiert. Heilung.

Bezüglich der pag. 810 erwähnten Beobachtung Anandals ist der Autor der Meinung, dass die Stricknadel in diesem Falle das Foramen opticum passiert, den Nerv zertrümmert habe und nur eine kleine Strecke weit in das Gehirn selbst vorgedrungen sei.

Michel bemerkt zu diesem Falle, dass nach seinen Ermittelungen, welche sich im ganzen über 52 Beobachtungen damals (1877) erstreckten, die prognostischen Verhältnisse dieser Verletzungsart sehr gefährlich seien, indem 41 Patienten starben, während 11, teilweise nicht ohne erhebliche Schädigung, davon kamen. Die Reitbahnbewegungen in diesem Fall deuten wohl auf ein tieferes Eindringen des verletzenden Gegenstandes ins Gehirn.

Wenn, wie in dem Falle Bernarding pag. 806, die Fraktur nur eine Kommunikation mit den Nebenhöhlen der Orbita bewirkte, aber das Schädelinnere unberührt liess, so gestalten sich die Verhältnisse weit günstiger.

§ 609. Auch auf eine weitere Komplikation bei der Fraktur des Orbitalrandes muss bei diesen Fällen hingewiesen werden, das ist die Zerreissung der Art. ophthalmica und Carotis interna, wie im Falle Bower pag. 718. Der Patient verblutete dabei auf dem Transport nach dem Hospitale.

Bei andern entwickelte sich im weiteren Verlauf ein pulsierender Exophthalmus. So berichtet

Coppez (1288, Fall 2): Ein achtjähriger Junge wurde bei einem Falle durch eine Schere tief in der linken Orbita verletzt. Keine Blutung. Nach einigen Tagen Symptome wie bei Meningitis. Am dritten Tage nach dem Falle war das linke Auge ganz erblindet. Einige Wochen nach dem Unfalle bestanden an den Augenlidern venöse Stauung, Exophthalmus und Strabismus convergens (früher divergens) durch Abducenslähmung. Papille weiss, blasendes, bei der Systole zunehmendes Geräusch an der Schläfe. (Vergleiche auch unsere Beobachtung P. F. H. K. pag. 807 mit Verletzung des Sinus.)

Über analoge Fälle berichten Barth (1289) bei einem neunjährigen Knaben mit Stich einer Heugabel in die Orbita, und Knapp (1290) bei einem 24jährigen Mann, ebenfalls nach Stich mit der Heugabel. Bei beiden blieb jedoch das Sehvermögen normal.

Schliesslich sei hier noch des Falles, über welchen Pfister (1291) berichtet hat, Erwähnung getan, bei welchem die scharfe Kante eines Instrumentes den harten Gaumen durchbohrt und den Opticus im Canalis opticus verletzt hatte.

c) Plötzliche Erblindung des dem eindringenden Instrumente entgegengesetzten Auges.

α) Bei stumpf-spitzen Gegenständen.

§ 610. Puccioni (1292) sah auf Stoss mit der Spitze eines Regenschirms gegen den **linken** oberen Orbitalrand folgende Symptome: Sofortige Amaurose und Pupillenstarre **rechts**, konsensuelle Reaktion erhalten, links nichts ausser Parese des Abducens. Beide Sehnerven ophth. normal. Sensorium benommen. Allmählich bildete sich rechts eine vollkommene Atrophie des Opticus aus und links eine leichte Blässe der Papille mit starker temporaler Einengung des Gesichtsfeldes. Es bestand Anosmie. Es musste ein Basisbruch erfolgt sein und eine Blutung mit Kompression der rechten Hälfte des Chiasmas.

β) Verletzung mit spitzschneidenden Instrumenten.

Teirlink (1293): Ein Mann erhielt einen Florettstich in den inneren Augenwinkel rechterseits. Zunächst war von dem überströmenden Blute nur eine leichte Verdunkelung des Gesichts vorhanden, später trat heftiges Nasenbluten ein. Der Verletzte legte sich indes zu Bett und erwachte am andern Morgen mit einem lebhaften Schmerz in der Nasenwurzel und in der Supraorbitalgegend. Erst später bemerkte er, dass er auf dem linken Auge blind war. Im Spitale wurde am folgenden Tage eine Sugillation der Lider und der Bindehaut des rechten Auges, Tränen und starke Lichtscheu bei normalem Sehvermögen konstatiert, während das linke, anscheinend unverletzte, total erblindet war. Das verletzende Instrument musste schräg von aussen unten vorn, nach innen oben hinten in den innern rechten Augenwinkel gedrungen sein, die innere rechte Orbitalwand durchbohrt und hinter den Nasenknochen in die linke Orbita ganz in die Tiefe gelangt sein, wo der N. opticus verletzt wurde.

Philips (1294): Ein Mann wurde durch ein am Pferdezügel befindliches Eisenstück am linken Auge verletzt. Man fand zwischen letzterem und der Nase eine blutende Wunde, die sich von der innern Kommissur des Lides bis unterhalb der Augenbraue erstreckte. Die Tränenkanälchen und der Musc. orbicul. waren durchtrennt; eine Sonde konnte $^3/_4$" tief längs der inneren Orbitalwand eingeführt werden, ohne dass man ein entblösstes Knochenstück traf. Der Bulbus selbst war gesund. Das rechte Auge war vollständig erblindet. Die Pupille sehr weit, ohne alle Reaktion. Sonst war an diesem Auge durchaus nichts Abnormes zu entdecken. Zwei Tage darauf Delirium etc. Am 2. Januar Tod.

Sektion: Die Hirnhäute über den Hemisphären stark injiziert und mit reichlicher Lymphe bedeckt, im Hirn selbst grosser Blutreichtum, in den Seitenventrikeln eine grosse Menge eitrigen Serums. Die untere Fläche der vorderen Lappen durch plastisches Exsudat an die Dura festgelötet. Der rechte Sehnerv vollständig entzwei gerissen, die beiden Enden durch eine dünne Membran verbunden. An der hinteren Seite des rechten Vorderlappens, nahe der Opticustrennung, war das Hirn erweicht und $^3/_4$" in der Fläche, $^1/_2$" in der Tiefe mit Blut durchtränkt. An der Dura mater da, wo sie den vorderen Teil des Türkensattels bedeckt, fand sich über dem rechten Sinus cavernosus ein isoliertes Knochenstück. Dasselbe entsprach einer Lochwunde, welche sich in der der Schädelhöhle angehörigen Platte des Siebbeins und an dem Teile des Keilbeins befand, der den Boden des Foramen opticum bildet. Die eiserne Spitze hatte also von unten nach oben unter Losstossung jenes Knochenstückchens die Orbita perforiert und letzteres nach rechts hinübergeschoben.

C. Plötzliche Erblindungen oder hochgradige Amblyopie nach Schussverletzungen.

§ 611. Auch hier unterscheiden wir einseitige und doppelseitige, durch Schussverletzung hervorgebrachte Erblindungen.

Die einseitigen gruppieren sich wieder in Fälle, bei welchen die Erblindung auf der gleichen Seite mit der Einschussöffnung erfolgte und in solche, bei welchen das der Einschussöffnung gegenüberliegende Auge erblindet war.

Pathognomonisch sind bei den Sehstörungen durch Schussverletzungen ganz besonders folgende drei Faktoren zu beachten:

a) Die Grösse des Projektils,
b) die Perkussionskraft resp. Geschwindigkeit des Geschosses,
c) die Richtung des Schusskanals.

a) Die Grösse des Geschosses.

α) Schrotkorn.

Abgesehen von den Bolzen- und Pfeilschüssen, welche meist Hornhaut- resp. Skleralschüsse darstellen und lediglich durch Gefährdung des Bulbusinhalts dem Sehvermögen gefährlich werden, haben wir es bei unseren Betrachtungen nur mit der Geschosswirkung von Feuerwaffen zu tun. Was nun das Kaliber der letzteren betrifft, so wäre als kleinstes Einzelgeschoss das Schrotkorn hier hervorzuheben. Je kleiner das Einzelgeschoss und je weniger intensiv die Perkussionskraft desselben wie bei den Schrotschüssen an und für sich ist, um so weniger deletär wird die Wirkung derartiger Geschosse auf den Schädel sein. Wir müssen aber bedenken, dass namentlich in selbstmörderischer Absicht auch ganze Schrotladungen bei nahe gehaltenem Gewehrlauf gegen den Schädel gerichtet werden.

Am häufigsten sind die direkten Zerstörungen des Bulbus durch Schrotschüsse nach Unglücksfällen auf der Jagd. Dieselben sind jedoch im allge-

meinen von keiner diagnostischen Bedeutung und bieten nur in vereinzelten Fällen ein besonderes Interesse wie z. B. in der folgenden Beobachtung von Fuckel (1295).

Ein Schrotkorn war in den inneren Augenwinkel des linken Auges eingedrungen. Drei Stunden später erschien der Bulbus als solcher nicht verletzt, das Sehvermögen vollständig erloschen. Ophthalmosk. Untersuchung wegen Lidschwellung unmöglich. 48 Stunden später erkannte man ein kleines Blutextravasat an einer aufsteigenden Netzhautvene, nach aussen und oben vor der Papille einen kleinen Riss in der Retina und Chorioidea mit scheinbar etwas nach innen umgeklappten Rändern und fast längs des ganzen Randes mit Blutextravasaten umsäumt, und endlich nach innen und etwas nach unten vom Sehnerven ein dickes, der Grösse des Schrotkornes entsprechendes dreieckiges Blutextravasat. Ein Fremdkörper im Augeninnern nicht zu entdecken. Eine Woche später dichte Glaskörpertrübung.

Der Fall wird so gedeutet, dass das Blutextravasat nach innen die Eingangsöffnung des Schrotkorns anzeigte, während an der Stelle des Chorioidealrisses das Korn austrat oder abprallte und im Augeninnern liegen blieb. Die gleich nach der Verletzung erfolgte, gänzliche Erblindung beruht vielleicht auf einer Erschütterung der Netzhaut.

In den folgenden Beobachtungen war der N. Opticus und der Bulbus gleichzeitig verletzt; letzterer aber wohl nur gestreift oder erschüttert.

Steindorff (1219, Fall III): Schrotschussverletzung. Amaurose. Lidschwellung und Protrusio bulbi. Ophth. am Tag nach der Verletzung: Ausgedehnte Netzhauttrübung, Blutungen, Papille mit Gefässen normal; nach innen unten streifige Blutung mit Netzhaut- und Aderhautruptur. Nach ca. 14 Tagen Abblassung der Papille, Resorption der Blutung und beginnende Pigmentbildung. Ein Monat nach der Verletzung die Papille durch Bindegewebsneubildung verdickt. Reste von Blut und Pigmentbildung in der Peripherie.

Bourgeois (1296) veröffentlicht einen Fall von Schrotverletzung, bei welchem eine teilweise Lähmung der N. oculomotorius, Erblindung mit allmählichem Sichtbarwerden einer Sehnervenatrophie und ein Riss in der Bindehaut entstanden waren.

Gengnagel (1297): Verletzung des rechten Auges durch Schrotkorn. Opticusatrophie voraussichtlich durch eine Verletzung des Sehnerven vor Eintritt der Centralgefässe, mehrfache Rupturen der Aderhaut in der inneren Hälfte; die eine entspricht der Richtung, in welcher das Schrotkorn oben in die Orbita eingedrungen war. Trübung und Grünerscheinen der Netzhaut, Trübungen des Glaskörpers im linken Abschnitt.

In dem folgenden Falle war nur der Opticus weiter hinten in der Orbita verletzt und demzufolge der Augenspiegelbefund bei anfänglicher Erblindung normal. Später trat vollständige Verfärbung der Papille auf.

Vossius (1298): Einer 38jährigen Frau war vor sieben Tagen ein Schrotkorn (Entenschrot) auf ca. 80 Schritt Entfernung in den einen rechten Augenwinkel geschossen worden. Heftiges wiederholtes Blutbrechen von verschlucktem Blut, vollständige dauernde Amaurose bei intaktem Augapfel, vergeblicher operativer Versuch das Schrotkorn in der Orbita zu finden. Bei der Entlassung 22 Tage nachher vollständige Amaurose, völlige atrophische Verfärbung der Papille bei normalem Verhalten der Netzhautgefässe.

Auch in der folgenden Beobachtung war lediglich der Opticus weit hinten verletzt, und demzufolge bei anfänglich hochgradiger Sehstörung der Augenspiegelbefund normal gefunden worden. Aus der allmählich auftretenden Besserung des Sehvermögens und dem später bleibenden Gesichtsfelddefekte darf entnommen werden, dass hier der Sehnerv nur partiell

lädiert worden war, während durch eine Blutung in die Scheide wohl anfänglich das Sehvermögen stärker herabgesetzt worden war.

Caspar (1228, Fall II): Drei Schrotkörner trafen von vorn die linke Gesichtsseite eines 36jährigen Mannes. Eins traf die Unterlippe, eins die Wange und eins das Auge. Wunde im oberen Augenlid aussen. Beweglichkeit nach innen aufgehoben, nach aussen und oben beschränkt. Ophthalmoskopischer Befund normal. Links Handbewegungen. Tags darauf wurden Finger gezählt, sektorenförmiger Gesichtsfelddefekt unten. Die Beweglichkeit wurde allmählich wieder völlig normal. Der Opticus blasste ab, die Sehschärfe stieg bis auf $^5/_6$, das Gesichtsfeld blieb aber leicht verengt und unterhalb des Fixierpunktes bestand ein kleines Skotom für Grün und Rot.

Das Schrotkorn ist wohl oberhalb des Externus zwischen Rectus super. und Opticus, beide streifend, eingedrungen und in der Nähe des Ursprunges des M. rectus internus haften geblieben. Durch Röntgenstrahlen wurde der Sitz an der Spitze des Orbitaltrichters bestätigt.

In dem folgenden Falle war der Sehnerv kurz vor dem Bulbus nach Eintritt der Centralgefässe durchschossen:

Schweigger (1299): Ein junger Mann von 21 Jahren wurde durch einen Schrotschuss verletzt und erblindete sofort am linken Auge. Eine halbe Stunde später war an der Macula lutea bereits eine leichtgraue Trübung sichtbar, in welcher die Fovea centralis durch Kontrast deutlich hervortrat. Sonst nichts Anormales. Keine Lichtempfindung.

Nach zwei Tagen ausgedehnte Trübung der Retina bis zum Äquator, am intensivsten in der Gegend der Macula; Fovea noch an einem schwach rötlichen Schimmer erkennbar. Arteria centralis auf der Papille vollkommen deutlich, schon bei leisem Drücken auf den Bulbus pulsierend, ihre Äste durch die Netzhauttrübung stellenweise gedeckt. Centralvene verschleiert oder ganz gedeckt mit deutlich wechselnder Füllung. Die getrübte Netzhautpartie nicht geschwellt, Trübung im Tageslichte intensiv weiss und in grösserer Ausdehnung hervortretend als beim Gaslicht. Die Trübung rings um den Sehnerven nimmt in den nächsten Tagen ab, in der Macula wird jedoch auch die Fovea vollständig getrübt, später werden noch einige Blutungen in der Gegend des gelben Flecks bemerkt. 70 Tage nach der Verletzung ist der Sehnerv weiss.

Wieder ein anderer Fall zeigt uns, dass durch mehrere in die Orbita eingedrungene Schrotkörner ein hochgradiger Exophthalmus und wahrscheinlich auch Scheidenblutungen gesetzt werden können (vergl. Fall Caspar pag. 827), wodurch für viele Wochen die Leitung im Sehnerven gehemmt wird.

Demarquay (1300): Ein Prediger hatte aus kurzer Entfernung einen Schrotschuss ins Gesicht erhalten. Mehrere Schrote waren in die Augenhöhle gedrungen und hatten einen so starken Bluterguss bedingt, dass der Bulbus nach zwei Stunden beträchtlich vorgedrungen war. Das Sehvermögen war erloschen. Der Verletzte klagte nur über ein unangenehmes Gefühl in der Augenhöhle. Allmählich trat der Bulbus in seine Höhle zurück, das Sehvermögen kehrte aber erst nach einigen Monaten wieder.

Sehr viel schwerer, auch bezüglich der Erhaltung des Lebens, gestalten sich dagegen diejenigen Fälle, bei welchen eine volle Schrotladung, und zwar aus nächster Nähe abgefeuert, den Schädel trifft.

So berichtet Steindorff (1219, Fall VI) über eine Schrotschussverletzung aus zwei Meter Entfernung. Lidschwellung, nachmittags Zeichen von Hirndruck. In der Haut der Stirne und Nase 40 Einschussöffnungen, je zwei kleinere Öffnungen in jedem Oberlid. Links Chemosis, Wunde in der Bindehaut etc., Cornea getrübt, Blutung auf der Iris, Pupille weit und starr, mattroter Reflex aus dem Augeninnern.

Rechtes Auge äusserlich normal, Papille blass, Gefässe normal, zwei Retinalblutungen. Nach weiteren 10 Tagen treten beiderseits Chorioidealrisse in der Peripherie hervor.

Allgemeinbefinden inzwischen durch Meningitis verschlechtert, so dass der Exitus eintrat. Die Sektion ergab ein Eindringen von Schrotkörnern in das Gehirn. An jedem der beiden Optici kurz vor dem Foramen opticum wurde je ein Schrotkorn aufgefunden.

Mikroskopischer Befund: Rechts, dem Sitze des Schrotkornes entsprechend, entzündliche Veränderung der Scheiden des Nerven, sowie Blutungen. Am Bulbus ist unten zwischen Ora serrata und Äquator ein subretinales Blutgefäss, sowie Bindegewebsneubildung und Aderhautatrophie nachweisbar. Links Befund am Opticus ebenso, keine Kontinuitätstrennung, nur Entzündung und Blutungen. Befund am linken Auge ähnlich dem rechten.

Schlaefke (1301): Ein 33jähriger Mann hatte mittelst Schrotschusses in den Mund einen Selbstmordversuch gemacht und war die nächsten 14 Tage besinnungslos geblieben. Nach Wiederkehr des Bewusstseins zeigte sich rechtsseitige Hemiplegie, die sich langsam besserte, Chemosis der unteren Hälfte der Conjunctiva, fast vollständige Unbeweglichkeit des Augapfels, das obere Lid war nur wenig zu heben. Amaurose durch Sehnervenatrophie. Gefässe des Augenhintergrundes normal. Pulsierender Exophthalmus. Unterbindung der Carotis. Drei Monate nach derselben Tod an Phlegmone des mediastinalen Bindegewebes. Sektion: Dura mater durchscheinend mässig gespannt, ihre Gefässe wenig gefüllt. Pia etwas ödematös, mässige venöse Füllung. An der unteren Fläche der linken Hemisphäre mehrere Erweichungsherde, die Rinde betreffend. Auch an der Konvexität derselben mehrere Erweichungsherde sowohl in der Rinde, als in der Marksubstanz. Der linke Opticus grau. Der linke Sinus cavernosus bedeutend weiter als der rechte, seine Wandung, sowie die ihn durchziehenden Bälkchen beträchtlich verdickt. Die sämtlichen Venen der Orbita nebst der Vena supraorbitalis und frontal. waren erweitert, zum Teil unregelmässig ausgebuchtet; die Wandung der Ophthalmica war stark verdickt. Die Pars cavernosa der Carotis interna sin. war aneurysmatisch erweitert (etwa bohnengross) und stand durch drei, für eine mittlere Sonde leicht durchgängige, Öffnungen an ihrer äusseren und vorderen Seite mit dem Sinus cavernosus in Verbindung. Die Art. ophthalmica zeigte keine Veränderung.

Léonard (1302) beobachtete eine rechtsseitige, gleichseitige Hemianopsie bei einer infolge von Verletzung durch Schrotschuss entstandenen, alten Hämorrhagie zwischen 2. und 3. Windung des linken Occipitalhirns.

Pflüger (1303): 16jähriger Junge. Verletzung des Kopfes durch einen Schrotschuss. Unmittelbar nach dem Schuss fiel Patient zu Boden.

ca. sechs Stunden später war totale Erblindung eingetreten. Am folgenden Tage konnte der Patient Licht von Dunkelheit unterscheiden, nach 5—6 Tagen zählte er Finger in drei Schritt Entfernung. Der Augenspiegelbefund zeigte doppelseitige Stauungspapille.

Die Autopsie ergab, dass von den zahlreichen Schrotkörnern, welche den Hinterkopf getroffen, fünf den knöchernen Schädel mit Splitterung der Glastafel durchbohrt hatten. Einige derselben hatten die Dura durchsetzt, waren nebst den mitgerissenen Knochensplittern in die Substanz des Grosshirns und zwar in den rechten und linken Hinterhauptslappen eingedrungen und hatten Zertrümmerung, sowie Bluterguss verursacht.

Weiteres über Schussverletzungen finden wir in der Arbeit von Lindemeyer (1304).

β) Revolverkugel.

§ 612. Das nächst grössere Kaliber zeigen die Revolvergeschosse. Sehstörungen nach Revolverschüssen liefern das grösste und bestuntersuchte kasuistische Material. Wir werden nachher hauptsächlich mit dieser Gattung von Schussverletzungen uns zu befassen haben. Dieselben bieten namentlich wegen der Gleichheit der mechanischen Bedingungen ein ganz besonderes Inter-

esse. Denn die grosse Mehrzahl der hier vorliegenden Verletzungen sind in selbstmörderischer Absicht hervorgerufen, und wurde der Schuss in unmittelbarer Nähe des Kopfes abgefeuert, so dass die Perkussionskraft des Projektils dadurch fast durchgängig die gleiche war. Auch das Kaliber der Geschosse zeigt kaum Abweichungen. Dank der Kleinheit desselben sind die durch dasselbe bewirkten Zerstörungen weit weniger mächtig als z. B. durch Flintenschüsse. Nach Hirschberg (1305) stirbt die Hälfte solcher Selbstmörder. Von den Überlebenden wird $^1/_3$ auf dem rechten Auge blind (weil die meisten Menschen mit der rechten Hand sich zu erschiessen versuchen). Noch häufiger entstehen aber doppelseitige Sehstörungen mit Erblindung eines Auges. Meist nämlich nimmt die Kugel, weil der Lauf zu weit nach vorne aufgesetzt wird, den Weg durch den grossen Keilbeinflügel in die anstossende Augenhöhle, oder kann bisweilen die Nasenhöhle durchschlagen und hier das Geruchsorgan zerstörend noch eine Verletzung des anderen Auges zur Folge haben.

Meist begnügen sich die Selbstmörder mit dem einmaligen Versuch.

In den folgenden Beobachtungen war der Trieb zur Vernichtung des eigenen Lebens so gross, dass erst nach mehrmaligen Versuchen sich umzubringen davon Abstand genommen wurde, nachdem jedoch das Sehvermögen mehr oder weniger zerstört worden war. So erzählt

Scheidemann (1306) folgenden Fall. Beobachtung I.

Erster Schuss: Linkes Auge ausgeflossen. Phthisis bulbi.

Zweiter Schuss: Rechts Erblindung. Atrophie des Sehnerven. Oberhalb des Centrums eine mondsichelförmige, mit der konkaven Seite nach unten gerichtete, bläulich weisse Narbe im Augenhintergrunde. Beweglichkeit des Bulbus erschwert.

v. Hasner (1307): Ein junger Mann wollte sich mit einer an die Stirn angesetzten Pistole erschiessen. Die Kugel gelangte ohne Einwirkung auf das Gehirn in die Stirnhöhle. Beim zweiten Schusse in die linke Schläfengegend verfehlte die Kugel gleichfalls ihr Ziel und gelangte in die linke Orbita.

Cramer (1308) fand bei einem 59jährigen Gastwirt am linken Infraorbitalrand zwei Einschussöffnungen. Lid geschwollen, Bulbus intakt, ophthalmosk. Befund normal. Abgesprengtes Knochenstück unter der Haut zu fühlen. S = $^7/_{65}$, ein grosses, absolutes centrales Skotom.

Die Röntgenaufnahme ergab den Sitz des Geschosses in der Gegend des Foramen opticum. Zehn Tage später S = $^7/_{16}$. Skotom kleiner und relativ geworden.

Anzunehmen ist eine Prellung des Sehnerven und Bluterguss innerhalb desselben mit Druck auf das papillomakuläre Bündel.

Auch die später zu erwähnenden Fälle Christiansen (1398) pag. 850 und Burkhard (1412) pag. 854 gehören hierher.

Bei einem Falle Hirschbergs (1309) wurden drei Schüsse abgegeben. Eine Kugel wurde durch Röntgenphotographie im Jochbein gefunden. Opticusatrophie mit Pigmentveränderungen nach der Macula zu. Rechts Erblindung.

Schmid (1310, Fall V): Schuss mit einem Revolver von beiden Schläfen aus zu gleicher Zeit. Beiderseits starker Exophthalmus. Bulbi fast unbeweglich, rechts ophth. Befund: grosse Blutungen, von denen eine die Gegend des Sehnerven verdeckt, nach unten zu eine noch stärkere auf die Netzhaut in den Glaskörper. Netzhaut im übrigen stark getrübt. Links war das Bild ähnlich dem der Embolie der Art. centr. retina. Rechts Erblindung.

Links werden Finger in 1,5 m exzentrisch wahrgenommen. Rechts wird später festgestellt, dass die Gegend des hinteren Pols von einer grünlich weissen Masse eingenommen ist, deren Rand von einem schwarzen Pigmentsaum umzogen wird. Vielfach sind streifige Trübungen auf der Oberfläche des Augenhintergrundes und Auflagerungen auf der Netzhaut und deren Umgebung nach Art einer Retinis proliferans vorhanden. Die Röntgenuntersuchung lässt erkennen, dass die rechte Kugel im Oberkiefer, die linke ungefähr an der Spitze des Orbitalkegels liegt. Ausserdem scheint noch ungefähr in der Mittellinie des Kopfes im Siebbein ein abgegrenztes längliches Stück des Geschosses zu liegen.

γ) Flintenkugel.

§ 613. Für die Erblindungen durch Flintenkugeln stellt naturgemäss der Krieg die grösste Anzahl von Fällen. In Friedenszeiten kommt nur selten eine solche zur Beobachtung. Die beträchtlichere Grösse des Geschosses und die stärkere Perkussionskraft bedingen hier ceteris paribus sehr viel schwerere Verletzungen, die bei durchschlagenden Schädelschüssen mit Gehirnverletzung meist unmittelbar tödlich verlaufen. Nur bei denjenigen Fällen, bei welchen das Geschoss in einem sehr stumpfen Winkel den Schädel getroffen oder durch die Orbita geflogen war, wird das Leben weniger unmittelbar bedroht, und können wir dann die Sehstörungen noch im weiteren Verlaufe beobachten.

Nach dem, was wir bei den Sehstörungen durch stumpf-spitze gegen die Augenhöhle geführte Gegenstände gesehen haben, ist es leicht erklärlich, dass nach Querschüssen durch die Orbitae kurz hinter dem Augapfel, das grössere Projektil und die plötzliche Verdrängung des Orbitalinhaltes einen derartigen Druck auf die Bulbi ausüben, dass dieselben aus der Orbita herausgeschleudert werden und an Hautfetzen hängen bleiben, oder völlig verschwinden.

So erzählt Reich (1311. Fall 62) von einem Verschwinden des rechten Bulbus bei einer Kugelverletzung. Das Geschoss war durch die rechte Orbita eingedrungen und in der Mitte der linken Wange wieder ausgetreten. Kurz dauernde Amblyopie auf dem linken Auge.

In dem Falle 66 Reichs traf die Kugel in die linke Orbita mit Zerstörung des äusseren Orbitalrandes. Dieselbe trat hinter dem linken Ohrläppchen aus. Der linke Augapfel war absolut verschwunden. Vollkommene Anästhesie der linken Stirnhälfte. Sympathische Ophthalmie des rechten Auges.

Bei Querschüssen durch die Spitze des Orbitaltrichters werden beide Sehnerven zerrissen, und kann die Verletzung ohne Gefährdung des Lebens verlaufen.

So erblindete nach Kerkhoff (1312) ein Soldat beiderseits durch eine Kugel, die in transversaler Richtung den Schädel perforierte. Die Wunde heilte in einer Woche mit Verlust jeder Schmerzempfindung.

Bei anderen wieder wird der Bulbus selbst durch eine Kugel zerstört.

So zerstörte im Falle 61 Reichs eine in die Orbitae geflogene Kugel beide Augäpfel, ohne eine Spur derselben zu hinterlassen. Cerebralerscheinungen traten nach dieser Verletzung nicht auf.

Im Falle 69 Reichs trat die Kugel in die linke Schläfe ein und trat durch die linke Orbita aus. Zerstörung des linken Bulbus. Neuroretinis rechts.

Dass derartige Flintenschüsse mit schwerer Gehirnerschütterung verlaufen können, und schliesslich das Leben doch erhalten bleibt, zeigt die folgende Beobachtung:

Treacher-Collins (1313) sah eine Schussverletzung bei einem Matrosen des Seymourschen Ersatzkorps in China. Der Mann wurde von einer Kugel durch den Kopf geschossen, war einen Monat bewusstlos und an beiden Augen blind. In der rechten Wange war eine $1^1/_2$ Zoll lange Narbe, 1 Zoll unterhalb des Orbitalrandes sichtbar. Die Austrittswunde klein und kaum sichtbar 2 Zoll über dem Jochbein und mitten zwischen äusserem Orbitalrand und äusserem Ohr.

Rechtes Auge normal beweglich. Opticusatrophie mit zwei Aderhautrupturen, links Beweglichkeitsbeschränkung, vor der Papille eine grosse weisse Bindegewebsmasse mit hellem Blutfleck auf der Oberfläche, dahinter ein Netzhautablösung.

Auch durch matt gegen den Schädel anschlagende Geschosse können hier Erblindungen bewirkt werden, die durch die begleitenden Schädelfrakturen eigentlich den Fällen nach Einwirkung stumpfer Gewalt auf den letzteren zugezählt werden müssen.

So z. B. im Falle 20 von Reich (1311): Schusswunde der rechten Seite durch eine Kugel ohne Verletzung des Knochens. Akkommodationslähmung und Amblyopie im rechten Auge, bei ganz normalem linkem Auge.

Oder wie in dem folgenden Falle mit doppelseitiger Neuritis.

Reich (l. c., Fall 25): Einzelwunde der rechten Scheitelgegend mit Entblössung des Knochens. Pupillen weit. Sehschärfe gesunken. Neuritis optica duplex.

Besonders bemerkenswert ist in dieser Hinsicht der folgende Fall wegen der Gefährlichkeit der Richtung des Schusskanals.

Berger (1314) beobachtete einen Fall, in welchem eine Gewehrkugel mitten in der Stirn in das Innere des Schädels eingedrungen war. Es bestand eine vollständige Blindheit, welche blieb und auf eine Verletzung des Chiasmas bezogen wurde, dagegen sonst kein einziges cerebrales Symptom. Die Kugel wurde später verschluckt, nachdem sie in den Pharynx gelangt sein musste.

In dem folgenden Falle hatte eine matte, gegen den unteren Orbitalrand geflogene, Kugel offenbar nur durch Formveränderung der Orbita und davon abhängig, durch Kompression des Bulbus eine Aderhautruptur in demselben hervorgebracht.

Passot (1315): Ein Sappeur hatte eine augenscheinlich matte Kugel gegen den unteren äusseren Orbitalrand linkerseits bekommen.

Bei der Untersuchung — neun Monate nach dem Unfall — fand man eine nicht adhärente Hautnarbe im Niveau des äusseren unteren Orbitalrandes. Äusserlich am Auge nichts zu bemerken; Medien klar, an der Gegend des hinteren Pols eine Chorioidealruptur, über welche Netzhautgefässe hinwegzogen, und eine Netzhautblutung in der Macula lutea. Das Sehvermögen war im hohen Grade herabgesetzt und zwar durch ein umfangreiches centrales Skotom, in dessen Bereich sich einzelne kleine Stellen mit annähernd normaler Farbenperception vorfanden.

Verfasser führt die Chorioidealruptur auf Contrecoup zurück.

Als Kuriosum sei hier noch folgender Fall Georg Fischers (1316) erwähnt:

Beim Entladen eines Karabiners drang ein eiserner Ladestock am Rücken rechts neben dem Brustwirbel ein, ging am Brustkasten entlang in der Tiefe der rechten Halsseite aufwärts, drang durch Schädel und Gehirn und ragte 30 cm lang aus der linken Seite des Kopfes hervor. Nach einem Einschnitte am Halse wurde der Ladestock mittelst

Hammerschlägen durch den Schädel zurückgetrieben und aus der Halswunde extrahiert. Der Kranke genas bis auf eine Erblindung des rechten Auges. Der genaue Befund 40 Tage nach der Verletzung desselben war folgender: Handbewegungen auf einen Fuss sichtbar, medianwärts besser als lateralwärts. Rechte Pupille etwas grösser als die linke. Die Sehnervpapille ist rechts weiss, die Gefässe dünner.

Der Ladestock hatte offenbar die rechte Wespenbeinhöhle, die untere Wurzel des Orbitalflügels durchbrochen, war durch den rechten Canalis opticus mit Zerreissung des Sehnerven gegangen und auf dem Limbus sphenoidalis des Wespenbeins in die Schädelhöhle getreten.

δ) Granatsplitter.

§ 614. Die durch Granatsplitter hervorgebrachten Amaurosen haben durch die häufig mit denselben komplizierten Schädelbrüchen wieder mehr Ähnlichkeit mit den Sehstörungen nach Einwirkung stumpfer Gewalt auf den Schädel, wie z. B. im Falle 7 Reichs:

Granatsplitterverletzung der rechten Parietalregion mit Verletzung des Knochens. Vollkommene Amaurose beiderseits. Teilweise rückkehrendes Sehvermögen. Papilloretinitis duplex.

Arndt (1317) erzählt einen Fall von einer Verletzung des Hinterkopfs durch ein Schrapnellstück mit Prolapsus cerebri, bei welchem anfänglich doppelseitige Blindheit bestand.

Reich (1318) Verwundung am Hinterkopf durch einen Schrapnellschuss, völlige Blindheit. Aus der Wunde hing ein apfelgrosses Stück des rechten Hinterhauptlappens heraus. Später wurden Finger in der Nähe gezählt.

Bei Granatexplosionen scheint auch der Luftdruck, gleich einer stumpfen Gewalt, Schädelfraktur und dadurch Amaurose hervorzurufen, sofern nicht die Kontusion durch das Niederstürzen resp. Niedergeschleudertwerden hervorgebracht wird.

Reich (1311, Fall 92). Nach einer Granatexplosion in grosser Nähe traten folgende Erscheinungen auf: Vollständige Paralyse des Oculomotorius bei unbeweglicher Pupille und vollständiger Amaurose des rechten Auges. Ophthalmoskopisch nichts Abnormes. Links $S = {}^{6}/_{6}$. Nach 3 Wochen kehrte die Beweglichkeit partiell zurück, die Amaurose blieb ohne Veränderung.

Yarr (1319). Explosion einer in ein offenes Feuer gehaltenen Patrone. Verletzung in der Gegend der linken Augenbraue. 7 Monate später: L. leichte Ptosis, $S = {}^{6}/_{36}$. Gesichtsfelddefekt nach oben. L. Leichte Pigmentveränderungen in der Maculagegend um die Papille.

b) Die Durchschlagskraft des Geschosses.

§ 615. Wenn die Kugel nicht gerade direkt auf den Bulbus oder die Orbita gerichtet ist, so wird das Leben nur bedroht und das Sehvermögen meist nur dann zerstört, wenn das Projektil die Schädelkapsel durchschlägt und das Gehirn durchdringt, oder wenn es ohne das Gehirn zu verletzen die knöchernen Wandungen der Orbita durchsetzt. Die Durchschlagskraft der Kugel ist einesteils abhängig von der Konstruktion des Gewehres, der Beschaffenheit der Ladung und der Entfernung vom Schädel, in welcher der Schuss abgefeuert wird, andererseits aber von dem Winkel, in welchem das Geschoss auf die Schädelfläche trifft. Relativ matt auf den Schädel anprallende Kugeln, oder solche, welche wie die Streifschüsse in sehr stumpfem

Winkel die Schädelfläche treffen, ähneln in ihrer Wirkung mehr den Fällen von Sehstörung nach Einwirkung stumpfer Gewalt. So sehen wir, dass auch kleinkalibrige Geschosse, wenn sie nur mit grosser Geschwindigkeit beide Orbitae durchsetzen, ebensogut beide Bulbi mit Loslösung aller ihrer Verbindungen aus den Augenhöhlen herauszuschleudern vermögen, wie grosskalibrige Flintenkugeln, während matt an den Orbitalrand schlagende Kugeln nur eine Erschütterung des Bulbus bewirken, ohne dessen äussere Form zu zerstören.

c) Die Richtung des Schusskanals.

§ 616. Für den Nachweis der Stelle, an welcher die optische Leitung speziell getroffen wurde, ist hier gewöhnlich die Kenntnis von der Richtung des Schusskanals die Hauptsache. Die Richtung des letzteren ist in einer Reihe von Beobachtungen einfach gegeben durch die gradlinige Verbindung der Einschussöffnung mit der Ausschussöffnung. Die Kugel hat den Schädel völlig durchflogen und auf ihrem Wege die Sehbahnen oder den Bulbus getroffen, wie in den folgenden Beobachtungen:

Tuchinski (1320) Revolverschuss in die rechte Schläfe ein und an der anderen Seite heraus. Beiderseits vollständige Amaurose mit Exophthalmus.

Gottberg (1321, Fall I). 24jähr. Mann. Schuss in die linke Schläfe mit Revolver. Die Kugel drang durch beide Augenhöhlen und trat im äusseren Teil des rechten oberen Lides aus. Das rechte Auge war total zerfetzt; die Cornea hing zipfelförmig vor, der Bulbusinhalt war ausgeflossen. Links vollkommene Amaurose, etwas Exophthalmus. Bulbus wenig beweglich. Ophth. Glaskörper rein. Im Augenhintergrund grosse Blutung, welche fast die ganze Mitte des hinteren Bulbusabschnittes einnimmt. Aderhautriss.

Mandelstamm (1322). 21jähr. Mann schoss sich in die rechte Schläfe (Suicidversuch). Die Kugel drang in die rechte Schläfe ein und und flog hinten wieder hinaus. 5 Tage bewusstlos. Nach 9 Wochen, als ihn Mandelstamm zu Gesicht bekam: Rechts Ptosis, Beweglichkeitsbeschränkung des Bulbus. Keine Lichtempfindung. Ophthalmoskopisch: Rechts eine an mehreren Stellen abgelöste Netzhaut und in dem oberen Quadranten ein kolossaler Chorioidealriss, der sich dadurch manifestierte, dass die Sclerotica selbst blosslag und von grossen Blutlachen umsäumt war. Der Sehnerv war bloss zum Teil sichtbar, weil über ihm ein abgelöstes Netzhautstück hing. Sonst waren die Medien durchsichtig.

Am linken Auge: Augenmuskeln und Sehnerv intakt, die Netzhaut aber ebenfalls an der oberen Partie abgelöst; auch ist hier ein Chorioidealriss, wenn auch von kleinerem Umfange, erhalten; in der Gegend der Macula, die blutrot, sieht man braune Pigmentanhäufungen, namentlich an der oberen Hälfte der Macula. Gesichtsfeld entsprechend der abgelösten Netzhautpartie eingeschnitten. S = Finger mit 8 Fuss Entfernung. Der Geruchssinn ist ganz aufgehoben.

Goldzieher (1323). Schussverletzung. Die Revolverkugel vernichtete das rechte Auge, drang durch die Nasenwurzel in die linke Orbita und trat in der Mitte des unteren Orbitalrandes aus. Das untere Lid war ödematös. Der untere Orbitalrand zersplittert.

Delany (1324): Die Kugel war durch die Schläfe in die Orbita eingedrungen, zerriss den rechten Opticus, ging durch den Keilbeinkörper unter dem linken Auge entlang und trat am Jochbein aus. Nach der Enukleation des rechten Auges konnte keine Splitterung oder Fraktur in der Orbita entdeckt werden. Links fand sich neben Lidödem anfangs eine grosse retinale Blutung bis über die Macula lutea hinaus, nach einigen Tagen 2 Rissstellen der Aderhaut. Nach Resorption der Blutung erschien 1 Monat später der Opticus blass. S = Fingerzählen in $^1/_4$ Meter.

Genth (1325): Die Kugel war vor dem linken Ohre ein- und über dem rechten Arcus superciliaris ausgetreten. Das linke Auge war amaurotisch, äusserlich anscheinend normal. Der Augenspiegel zeigte umfangreiche Blutextravasate im Augengrunde, welche in der Nähe des hinteren Poles in den Glaskörper hineinragten. An dieser Stelle sah man nach 4 Monaten eine sehniglänzende, weisse, gefässlose Fläche mit scharfen, unregelmässigen, teilweise pigmentierten Rändern.

Schmid (1326, Fall III): Revolverschuss: Einschussöffnung rechte Schläfe — Ausschussöffnung linke Schläfe. Beiderseits Atrophie der Sehnerven.

Scheidemann (1327): Revolverschuss in die rechte Schläfe dicht hinter dem Orbitalrand. Die Kugel fand ihren Weg durch die Orbita und die Nasenhöhle und dann zur linken Wange wieder heraus. Das Sehvermögen des rechten Auges war sogleich fort. Das Auge war vorgetrieben. Späterer Befund: Rechts Amaurose. Rechts Ptosis. Cataracta complicata. Subluxation der Linse. Augenhintergrund nicht zu spiegeln. Das linke Auge hatte vollkommene Sehschärfe.

Bei anderen ist zwar keine Ausschussöffnung vorhanden. Es liegt aber die Kugel so nahe unter der Haut, dass sie getastet und herausgeschnitten werden kann, und ist damit die Richtung des Schusskanals offenkundig. So erzählt

Nicolai (1328, Fall III) von einem Schläfenschuss mit doppelseitiger Erblindung. Beide Bulbi verletzt, schliesslich phthisisch. Kugel am linken äusseren Augenwinkel fühlbar.

Haberkamp (1329) berichtet über folgende Beobachtung: Ein Bergmann wurde während des Schlafes von einer Teschingkugel getroffen. 3 Tage bewusstlos, merkte er beim Erwachen doppelseitige Blindheit. Das Projektil hat nach Durchschlagung des rechten Jochbeins den rechten Bulbus durchquert, dann die Nasenhöhle in der Regio olfactoria durchbohrt und darauf die linke Orbita durchschlagen, dicht hinter dem Bulbus, der eine totale Ablatio retinae aufwies. Das rechte Auge war phthisisch, der linke Bulbus äusserlich unversehrt, wies starke Medientrübung in der Tiefe und totale Ablatio auf. Der linke Externus war völlig gelähmt. Die Kugel hatte sich einen Daumen breit oberhalb des linken Meatus auditorius exter. nachweisen lassen und ward durch einen Schnitt herausbefördert. Die 9 mm-Kugel war nur wenig abgeplattet.

Wieder bei anderen Schläfenschüssen, bei welchen die Ausschussöffnung fehlte, gelang es durch Röntgenuntersuchung das Kugellager genau festzustellen. So berichtet

Ogilvie über eine Schussverletzung, bei welcher die Kugel auf der rechten Schläfenseite eingedrungen war, die rechte Orbita durchsetzt hatte und durch das Siebbein und die Nase in die linke Orbita eingedrungen war, wo sie, wie Skiagramme nachwiesen, nach hinten innen vom Bulbus sass. Das rechte Auge war nicht zerrissen, wurde aber doch wegen starker Veränderungen enukleiert. Das linke zeigte ein kleines Loch an der Macula mit absolutem centralen Skotom.

Vergleiche auch die Fälle Caspar pag. 827; Cramer pag. 829; Pollnow pag. 859; Hirschberg pag. 829.

Groenouws (1385, Fall II) Patient war ein Linkshänder, daher Schuss in die linke Schläfe. Rechts bestand Protrusio bulbi und Beweglichkeitsbeschränkung, dichte Glaskörperblutung und Amaurose, die unverändert blieb. Links auf der Seite des Einschusses war das Auge weniger stark betroffen. Es bestanden flottierende Glaskörpertrübungen; die Papille erschien blass, die Netzhautgefässe waren stärker gefüllt. Retinatrübung und Blutung am hinteren Augenpol. Nach unten fand sich eine konzentrische Aderhautruptur. Exzentrisch nach unten aussen wurden Finger in einem Meter Entfernung erkannt, später nach einigen Monaten bis in zwei Meter Entfernung. Bei Durchleuchtung mit Röntgenstrahlen erschien die Kugel auf dem Schirm. Sie sass 3 cm hinter dem Orbitalrand nach rechts

von der Meridianlinie unter dem Dach der rechten Augenhöhle. Der Geruch war vollständig verloren.

Wassiljew (1332): Revolverschuss am rechten Tragus. 10 Wochen darauf folgende Ercheinungen am linken Auge: Exophthalmus, Strabismus divergens. Beweglichkeit nur nach oben erhalten, Sensibilität der Conjunctiva und Cornea herabgesetzt, Pupille erweitert, reaktionslos, Papille blass, Netzhautgefässe verengt, zwei Netzhautblutungen an der Papille. S = 0. Die Röntgenuntersuchung ergab, dass die Kugel in der linken Schläfengegend gegen die Orbita hin gelegen war.

Vergleiche auch Fall Doppertin (852) und Fall Gamble (852).

§ 617. Wenn auch hier gewöhnlich die Richtung des Schusskanals durch die gradlinige Verbindung der Einschussöffnung mit der Ausschussöffnung gegeben ist, oder nach den Röntgenaufnahmen, sofern keine Ausschussöffnung vorhanden sein sollte, konstruiert werden kann, so gibt es doch auch Abweichungen von dieser Regel. Denn es kann sich das Geschoss teilen und bei einer Einschussöffnung zwei oder drei Schusskanäle machen.

So erzählt Duplay (1333) folgenden Fall: Ein 28jähriger Mann schoss sich in die rechte Schläfe: rechtsseitige Amaurose, nach zwei Tagen blutige Lidschwellung und Exophthalmus. Nach einigen Tagen traten Delirien auf mit tödlichem Ausgang. Die Sektion ergab, dass das Geschoss sich in zwei Teile geteilt hatte, wovon das eine Fragment in die Schädel-, das andere in die Nasenhöhle gedrungen war. Ferner fand sich eine Fraktur und eine phlegmonöse Entzündung der Orbita. Rötung des Sehnervenstammes, Blutungen in den Glaskörper und in die Netzhaut.

In Henschens (1334) Fall 8 zersplitterte die Kugel in drei Teile. Vergl. pag. 852.

In der folgenden Beobachtung von Gayet (1335) hatte sich ein Mensch mit einem Revolver in die rechte Schläfe geschossen. Die Kugel war, nachdem sie das Gehirn von rechts nach links durchquert hatte, gegen die innere Schädelkapsel aufgeschlagen, ohne sie zu frakturieren und hatte das Gehirn nochmals von vorn nach hinten bis zum Kleinhirn durchsetzt.

§ 618. Von grosser diagnostischer Bedeutung für die Richtung des Schusskanals ist bei fehlender Ausschussöffnung der beiderseitige Augenspiegelbefund, in Beziehung gebracht zur Lage der Einschussöffnung und der Einseitigkeit oder der Doppelseitigkeit der Erblindung resp. Amblyopie.

Ist der Bulbus zerfetzt, dann muss das Projektil auf seiner Bahn den Bulbus zerschmettert haben. Zeigt der Augenspiegelbefund aber wie so häufig: Aderhautruptur, Netzhautablösung, Netzhauttrübung und bei älteren Herden chorioiditische Veränderungen, Pigmentablagerungen, bindegewebige Stränge und Massen, dann ist entweder der Bulbus vom Geschosse gestreift worden, oder dasselbe ist ganz nahe am Bulbus vorbeigestrichen und hat durch Erschütterung desselben jene intraokularen Veränderungen hervorgerufen. Finden wir jedoch ophthalmoskopisch die der Embolie der Centralarterie ähnlichen Erscheinungen, wie fadendünne oder verschwundene Arterien, Venen mit ungleichmässigem Kaliber und unterbrochenen Blutsäulen, die Netzhaut trübe und an der Macula einen roten Fleck, dann ist mit grösster Wahrscheinlichkeit der Sehnerv zwischen Papille und Eintritt der Centralgefässe durchschossen. — Wird jedoch das Aussehen der Papille innerhalb der ersten 14 Tage normal gefunden, dann kann der Sehnerv weiter hinten in der Orbita durchschossen

sein, sofern nicht die Sehschärfe durch Scheidenblutung vorübergehend aufgehoben wurde.

Eigene Beobachtung. K. H. 23 Jahre alt.

4. II. 93. Patient schoss sich aus Liebeskummer eine 7 mm Kugel in die rechte Schläfe. Kein Bewusstseinsverlust. Erbrechen. Beträchtlicher Blutverlust. Schwindelgefühl. Schmerzen im Genick.

Status praesens: Rechts vollständige Ptosis, leichte Protrusio bulbi. Der rechte Bulbus kann absolut nicht bewegt werden. Pupille rechts doppelt so weit wie links, reaktionslos. Ophthalmosk. Befund normal. Rechts totale Amaurose. Geruch auf der rechten Seite schwächer als links. Auf der rechten Seite des Gesichts besteht eine Herabsetzung der Schmerzempfindung. Auf der rechten Seite der Zunge in der vorderen Partie eine Abschwächung des Geschmacks. Der rechte N. Facialis ist total paretisch, nur in dem rechten Frontalis und im Orbic. oculi eine ganz geringe Bewegung zu konstatieren. Gehör rechts herabgesetzt gegen links. An den übrigen Hirnnerven nichts Besonderes.

10. III. 93. Die Ptosis rechts geringer geworden. Die Parese des Facialis ist geringer geworden. Die rechte Papille verfärbt. Die Sensibilität in der rechten Gesichtshälfte hat sich wiederhergestellt. Das Sehvermögen rechts S. = Finger in $1^1/_2$ Fuss. Es ist ein kleiner, den Fixierpunkt einschliessender, in der oberen Gesichtsfeldhälfte liegender Gesichtsfeldrest auf dem rechten Auge wiedergekehrt. Linkes Gesichtsfeld normal. Links Sehschärfe = $^6/_6$.

Je nach dem Verhalten des Augenspiegelbefundes bilden die einzelnen Beobachtungen nun wieder Untergruppen derjenigen Hauptgruppen, welche am zweckmässigsten nach der Lage der Einschussöffnung geordnet werden.

Nach der Lage der Einschussöffnung teilen wir die einschlägige Kasuistik ein in

Schläfenschüsse (73 Fälle).
Orbitalschüsse (18 Fälle).
Jochbeinschüsse (2 Fälle).
Oberkieferschüsse (6 Fälle).
Stirnschüsse (6 Fälle).
Mundschüsse (5 Fälle).
Nasenschüsse (1 Fall).
Scheitelbeinschüsse (2 Fälle).
Hinterhauptschüsse (12 Fälle).

1. Die Schläfenschüsse.

§ 619. Unter allen Schussverletzungen in Friedenszeiten überwiegen die Schläfenschüsse mit Revolver unverhältnismässig gegenüber den Verletzungen mit anderen Feuerwaffen. Weil nun die Kasuistik meist Selbstmörder betrifft und die meisten Menschen Rechtshänder sind, liegt bei den meisten Beobachtungen die Einschussöffnung auch auf der rechten Seite.

Nicolai (1336) zählte unter 149 Schussverletzungen bei Selbstmordversuchen 112 Kopfschüsse. Unter den 85 Schläfenschüssen betrafen nur 9 die linke Seite.

Bezüglich der Frage nach der Einseitigkeit oder der Doppelseitigkeit der Sehstörung nach Schläfenschüssen ist ebenfalls wieder

die Richtung des Schusskanals von der grössten Bedeutung. Denn die Schüsse, bei welchen der Lauf senkrecht zur Ebene der Schläfe gehalten wird, durchbohren meist beide Orbitae und werden auch dadurch meist beiden Sehnerven verhängnisvoll. Wiewohl eine Verletzung des Gehirns bei den Schläfenschüssen in der Absicht eines jeden Selbstmörders liegt, so verfehlen doch viele ihren Zweck. Denn es kommt sehr darauf an, ob der Schuss höher oder niedriger an der Schläfe abgefeuert wird, und ob auch wirklich im Momente des Losdrückens der Lauf noch die ursprünglich gegebene Richtung beibehalten hat. Meist erfährt aber während des Losdrückens durch Zucken mit dem Arm und eventuelle Drehung und Neigung des Kopfes der Lauf eine Veränderung seiner Lage, wodurch dem Schusskanal eine Richtung gegeben wird, welche meist schräg von hinten oben nach vorn und unten verläuft. Dabei wird dann das Gehirn gar nicht berührt, wohl aber werden doppelseitige und einseitige Blindheit und mehr oder weniger intensive hochgradige Schwachsichtigkeit dadurch hervorgerufen. Die dabei hervortretenden Störungen des Sehorgans sind kurz zusammengefasst folgende:

1. Zerreissung eines oder beider Sehnerven mit sofortiger, einseitiger oder doppelseitiger Erblindung; dabei mehr oder weniger stark hervortretender Exophthalmus, in vereinzelten Fällen Avulsio bulbi.

2. Innere Blutung und Zerreissung der inneren Häute des Bulbus, sofern die Hülle des Augapfels gestreift oder der Bulbus stark erschüttert wird. Hierbei kann das Sehvermögen in verschiedenem Grade zerstört sein. Alle Übergänge kommen hier vor von leichter Blutung, die nur einen umschriebenen Ausfall des Gesichtsfelds bewirkt, bis zur Blutlachenbildung in der Netzhaut und im Glaskörper mit Ausgang in bindegewebige Vernarbung. Die Sehkraft des Auges ist dann nahezu oder gänzlich verloren. Dabei bestehen Aderhautrisse und die unter pag. 855 angeführten, intraokularen Erscheinungen.

Die Gestalt des Auges ist bei Schläfenschüssen gewöhnlich erhalten, weil der Bulbus meist etwas seitwärts vor dem Kugellauf liegt, vielleicht aber auch weil er wegen seiner runden Form und sehnigen Hülle der auftreffenden Kugel leichter entschlüpfen kann.

3. Zerschmetterung des Bulbus.

4. Augenmuskellähmungen.

5. Bei den Schläfenschüssen mit nach dem Hinterkopf zu gerichtetem Laufe kommen doppelseitige und einseitige Hemianopsien zustande bei normalem Augenspiegelbefunde oder Stauungserscheinungen an der Papille durch Scheidenhämatom. Als Sekundärerscheinung finden wir hier zuweilen Abscessbildung und eitrige Meningitis.

Doppelseitige Erblindungen nach Querschüssen durch die Schläfe ohne Verletzung des Gehirns.

§ 620. Wird der Lauf nahe an den äusseren Rand der Augenhöhle gehalten und zwar senkrecht auf die Schläfenebene, dann geht die Flugbahn

des Geschosses durch beide Bulbi und zerschmettert dieselben, wie in den folgenden Fällen.

Nicolai (1328, Fall I): Linksseitiger Schläfenschuss mit Ausgang in doppelseitige Erblindung durch Zertrümmerung beider Bulbi.

Terrien (1345): Schläfenschuss rechts. Sofortige Amaurose, starker Blutverlust aus der Nase, beide Bulbi wurden atrophisch. Völliger Verlust des Geruchsinnes, wodurch isolierte Prüfung des Geschmacks ermöglicht ist. Süss, bitter, salzig und sauer werden perzipiert, die letzteren beiden in wesentlich beschränktem Maasse.

Bei etwas schräg in der Richtung von vorn rechts nach hinten links oder umgekehrt von links vorn nach rechts hinten gehaltenem Lauf wird der Bulbus der Einschussseite zerschmettert, der andere aber nur tangiert, so dass daselbst Glaskörpertrübungen, Netzhautablösung und Aderhautrisse gefunden werden, wie in den folgenden Beobachtungen:

Emmert (1346, Fall II): Die Kugel hatte alle vier Orbitalwände durchschossen und war ausgetreten. Enorme Protrusion des rechten Auges und totale sofortige Erblindung beiderseits. Das rechte Auge ging durch Panophthalmie zugrunde, am linken Auge war der Augenhintergrund von dunklen Massen bedeckt. Später trübte sich die Linse vollständig. Beiders. starker Exophthalmus.

Vergleiche auch Fall Haberkamp pag. 834 und Gottberg pag. 845.

Eigene Beobachtung: F. S. 54 Jahre alt. 8. V. 1898. In der rechten Schläfe, ungefähr in der Höhe des äusseren Augenwinkels Einschussöffnung. Beide Augenlider stark blutunterlaufen. Der Bulbus rechts scheint äusserlich intakt zu sein, die Augenlider stark blutig injiziert. Die Cornea normal, durchsichtig. Die rechte Pupille ad maximum erweitert, reaktionslos, in der vorderen Kammer Blut. Rechts starker Exophthalmus. Linker Bulbus vollständig zerschmettert, beide Augenlider, besonders das untere stark zerfetzt namentlich am rechten Winkel (vielleicht Ausschussöffnung) linker Bulbus enukleiert.

20. V. 98. Mehrere Blutlachen auf dem Augenhintergrund. Man sieht nur Venen, keine Arterien, die Retina ist an der Macula fast abgelöst und flottiert. Papille sehr weiss. Pupille weit. Amaurose.

12. VII. Rechts Amaurose. Pupille weit und starr. Glaskörpertrübungen. Augenhintergrund in einem grossen mittleren Bezirk weisslich verfärbt.

Ist die Abweichung der Richtung des Laufs von der auf die Schläfe zu errichtenden Senkrechten noch etwas stärker als in den vorbeschriebenen Fällen, und liegt die Einschussöffnung mehr an dem äusseren Augenhöhlenrand, dann wird der Bulbus der Einschussseite zerschmettert und der Nervus opticus der Ausschussseite durchrissen oder gestreift, wie im Falle Ogilvie pag. 834. Wird dagegen der Lauf in umgekehrter Richtung gehalten, so dass da, wo eben die Ausschussöffnung lag, nun die Einschussöffnung zu liegen kommt, der Verlauf des Schusskanals aber der nämliche bleibt, dann wird natürlich auf Seiten der Einschussöffnung der Sehnerv durchrissen und der Bulbus der Seite der Ausschussöffnung zerschmettert, wie in den folgenden Beobachtungen:

Gottberg (1321, Fall III): Revolverschuss rechte Schläfe. Die Kugel drang durch die rechte Orbita in den linken Bulbus, wobei dieser total zerschmettert wurde.

Rechts hochgradiger Exophthalmus.

Bds. Amaurose. Pupillen weit und starr.

Rechts mehrere grössere und kleinere Blutungen im Augenhintergrund. Durchtrennung des rechten Sehnerven durch die Kugel.

Gengnagel (1347, Fall I): Schussverletzung des rechten Auges und Ausgang in Phthisis bulbi, links Atrophia optici, infolge Verletzung des Opticus mit Ausgang in mässige Amblyopie.

Nicolai (1348, Fall IV): Rechtsseitiger Schläfenschuss, doppelseitige Erblindung durch Zerreissung des rechten Sehnerven und Zertrümmerung des linken Bulbus. Rechts später eine grosse weisse Fläche an der Stelle der Papille und umgebender Retina sichtbar.

Oder es wird dabei der eine Sehnerv zerrissen, der andere Bulbus nur tangiert, wie in den folgenden Fällen:

Delacroix (1349) untersuchte einen jungen Menschen, welcher sich einen Schrotschuss in die rechte Schläfe beigebracht hatte. Das Projektil wurde am siebenten Tage nach der Verletzung aus der Haut des linken unteren Lides extrahiert. Am rechten Auge fand sich rings um die Papille eine Chorio-Retinitis, kompliziert mit partieller Neuritis, am linken in der unteren Partie eine Ruptur der Netz- und Aderhaut. Das Projektil musste die rechte Schläfe und Augenhöhle durchschossen, hier den Sehnerven gestreift, die oberste Partie der Nasenhöhle, dann die innere Wand der linken Augenhöhle passiert und hier den Bulbus getroffen haben.

v. Hasner (1350, Fall II): Revolverschuss rechts durch die Orbitalwand. Die Kugel blieb in der Orbita stecken.

R. S = $^1/_{60}$ excentr. Fixation. Papille im temporalen Abschnitt graulich, verfärbt, sonst scharf conturiert. Nach aussen von der Papille und in der Gegend der Macula Residuen von Blutextravasaten.

L. Oculomotoriuslähmung und Atrophie des Opticus und der Chorioidea, S = 0.

Laqueur (1351): Schuss in die rechte Schläfe 2,5 cm nach hinten vom äusseren Orbitalrand. Doppelseitige Amaurose. Rechts enormer Bluterguss in die Orbita mit Luxation des Bulbus. Enukleation. Bulbus selber nicht getroffen, links mässiger Exophthalmus. Beschränkung der Beweglichkeit. Grosser Bluterguss auf die Netzhaut, auf der Papille beginnend und Macula und untere Netzhauthälfte deckend mit spitzen Ausläufern. Vollkommener Verlust des Geruchsinns.

$2^1/_2$ Monate später Blut fast verschwunden, an Stelle der Extravasate glänzend weisser Herd mit Pigment, zwei gradlinige weisse Streifen = Chorioidealrupturen. Retinalgefässe gut gefüllt. Im Röntgenbild Kugel 4—5 cm hinter dem Orbitaleingang in der linken Orbita.

Bei etwas rückwärts vom äusseren Orbitalrand aufgesetzten und senkrecht auf die Schläfenfläche gehaltenem Lauf werden entweder beide Bulbi tangiert und zeigen dann ophthalmoskopisch Aderhautrisse, oder, es werden, wenn gerade die Schussrichtung auf beide Sehnerven geht, dieselben kurz hinter dem Bulbus durchschossen.

Schmidt (1352): Eintrittsöffnung der Kugel 1" vom äusseren rechten Augenwinkel, eine Austrittsöffnung existierte nicht. Starke Protrusion beider Augen, besonders des rechten. Augenbewegungen vollkommen aufgehoben. Pupillen eng, Blutextravasate der Lider und Bindehaut.

Ophthalmosk. rechtes Auge von Blut erfüllt, links totale Netzhautablösung. Nach Resorption des intraokularen Blutextravasats konnte im rechten Auge ein bedeutender Riss der Netz- und Aderhaut konstatiert werden, der quer von der Papille nach aussen verlief. Drei Monate nach der Verletzung bestand immer noch völlige Unbeweglichkeit der Augen und starke Myosis.

Pincus (1353): Revolverschuss in die rechte Schläfe. Rechts Amaurose. Links S = $^1/_{10}$. An beiden Augen fand sich je eine breite Chorioidealruptur.

Moser (1354, Fall II): Rechts Schläfenschuss. Exophthalmus beiderseits. Bewegungen des linken Auges fast ganz aufgehoben. Rechts Erblindung. Links Finger in nächster Nähe. Rechts ophth. Bild der Embolie der Centralarterie.

In den folgenden Fällen waren dem Augenspiegelbefunde nach beide Nervi optici nahe am Bulbus durchschossen worden, ohne dass die Bulbi aus der Orbita hinausgetrieben worden waren:

Schapringer (1355): Revolverschuss rechte Schläfe. Zwei Jahre nachher: Pupillen starr, sonst besteht keinerlei Lähmungserscheinung an beiden Augen.

R. Papille weiss, Gefässe verschmälert, ringsum zahlreiche Pigmentanhäufungen.

L. die Papillen verschwunden, am hinteren Pol sieht man ein grosses weisses Feld, in welchem keinerlei Blutgefässe zu sehen sind, und welches als die blossliegende Lederhaut anzusprechen ist. Ringsum Anhäufungen von Pigment.

Die Kugel war rechterseits hinter dem Eintritt der Gefässe durch den Opticus gedrungen, links hatte sie den Opticus direkt vom Augapfel losgetrennt.

Scheidemann (1327, Fall IV): Schuss in die rechte Schläfe. Sofortige beiderseitige Erblindung. Rechts hochgradige Narbenmassen im Glaskörper, linker Sehnerv weissgelb, am hinteren Pol Bindegewebszüge und starke Pigmentierungen.

Valude (1356) beobachtete einen Fall von Revolverschuss in die rechte Schläfe, bei welchem eine doppelseitige Erblindung eingetreten war. Ophth. fand sich eine Atrophie des Sehnerven und eine Zerreissung der Lidhaut.

In dem folgenden Falle war auf der Einschussseite der Opticus unmittelbar am Bulbus abgeschossen. Die Sehstörung auf dem anderen Auge war nur unbedeutend.

Nicolai (1348, Fall II): Rechtsseitiger Schläfenschuss. Amaurose rechts. Links $S = {}^{5}/_{5}$. Rechts Exophthalmus, Beweglichkeitsbeschränkung, Hyphaema. Grosse Blutung vor der Papille und Retina. Später tiefe Exkavation der Papille; von der Blutung nur noch kleine Teile vorhanden, im übrigen an ihrer Stelle nur unregelmässige weisse Flecke bindegewebiger Natur, feinfleckige Pigmentierung des Fundus besonders peripher.

Bei vollkommenen Querschüssen, mit der Einschussöffnung weiter rückwärts nach dem Ohre zu, finden wir beide Optici in ihrem orbitalen Verlaufe mehr nach dem Foramen opticum hin durchschossen. Die zu dieser Gruppe gehörenden Fälle sind am zahlreichsten.

Gottberg (1321, Fall II): 28jähriger Mann, rechte Schläfe. Eingangsöffnung rechts oben aussen vom Orbitalrand.

Rechts Ptosis. Leichter Exophthalmus. Pupille beiderseits weit und starr, nur bei Bewegungen des Bulbus verengerte sie sich beiderseits.

Bds. vollständige Amaurose.

Ophth. Befund normal, später Atrophie. Störungen der Motilität und Sensibilität des Auges. Bewegungsstörungen der Bulbi.

Heister (1357): Die Eintritts- und Austrittsöffnung der Kugel lagen beiderseits gerade in dem Winkel, welchen das Joch macht mit der oberen Hervorragung des Jochbeins, das sich oben mit einer Hervorragung des Stirnbeins vereinigt. Die Kugel hatte die hinteren Partien beider Orbitae gekreuzt und nach Heisters Ansicht wahrscheinlich beide Nervi optici, sowie die übrigen Nerven und Muskeln zerrissen, ohne die Augen selbst oder das Gehirn zu verletzen. Die Augen waren vollkommen klar, ohne Entzündung, aber unbeweglich und amaurotisch.

Eigene Beobachtung: Herr D. S. Querschuss durch beide Orbitae, vollständige Amaurose. Ophth.: einfache Opticusatrophie. Rechtes Auge leichte Schielstellung. Beweglichkeit beider Augen normal.

Es kann bei Verletzung der Augenhöhlen durch einen Schläfenschuss das an der Seite der Einschussöffnung gelegene Auge weniger beschädigt werden, als das gegenüberliegende. In diesen Fällen trifft die Kugel den

Sehnerven des ersten Auges nicht, sondern fliegt oberhalb oder unterhalb desselben vorbei, den Augapfel nur leicht streifend, oder überhaupt nicht berührend. Die Folge ist nicht eine völlige Vernichtung des Sehvermögens auf diesem Auge, sondern, abgesehen von der Verletzung etwaiger anderer Organe, wie Nerven oder Muskeln, eine direkt oder durch Fernwirkung erzeugte Kontusion des Bulbus, welche mit teilweiser Erhaltung des Sehens ausheilen kann. Beim Weiterfliegen kann die Kugel nach Passieren der Nasenhöhle resp. des Siebbeinlabyrinthes in die zweite Augenhöhle gelangen und dort das andere Auge oder dessen Sehnerv schwerer schädigen, als das erste. So war in den folgenden Beobachtungen die Sehkraft des Auges der Einschussöffnung durchaus gesund geblieben:

Karafiath (1358): Schuss in die rechte Schläfe. Einige Tage darnach linkes Auge blind, rechtes gesund. Linkes Auge in Abduktionsstellung. Links ophth. balkenförmige Trübung im Glaskörper. In der Umgebung der etwas vertieften, stahlgrauen Papille bildete sich ein gelblich-weisser, breiter Hof mit hellen und dunklen Punkten.

Fedoroff (1359): 29jähr. Mensch. Selbstmordversuch. Revolver gegen die rechte Schläfe abgedrückt. Eingangsöffnung 2 cm über dem äusseren Winkel der Augenhöhle. Ausgangsöffnung nicht vorhanden. Rechts Lähmung des I. Trigeminusastes mit Keratitis neuroparal. Ptosis. Paralyse des N. facialis. Links Erblindung. Zerreissung der Aderhaut und Netzhaut.

Jodko (1360) sah Zerreissung des rechten Sehnerven durch einen Revolverschuss, der durch die linke Orbita ohne direkte Verletzung des Bulbus oder Opticus dieser Seite hindurchgegangen war. Die Kugel blieb nach Zerreissung des rechten Opticus in der äusseren Orbitalwand stecken. Ophthalmoskopisch fand sich rechtsseitige Sehnervenatrophie Am linken Auge blieb in einer Hälfte die Netzhaut funktionsfähig.

Reich (1311) sah bei 18 Fällen von Schussverletzungen der Temporalregion, welche von Funktionsstörungen des Sehorgans mit sichtbaren pathologischen Veränderungen oder ohne solche begleitet waren, 7 mal Veränderungen in einem der Seite der Einschussöffnung entgegengesetzten Auge und zwar Neuritis, Neuroretinitis 3 mal, Hyperaemia nervi optici 4 mal.

Bei höher gelegenen Querschüssen wird das Orbitaldach zertrümmert, wie in den folgenden Beobachtungen:

Fränkel (1362). Revolverschuss in die linke Schläfenseite. Selbstmordversuch. An der linken Schläfenseite fand sich eine pulvergeschwärzte, dreieckige Wunde, und beim Eingehen mit der Sonde in die Tiefe der Wunde ein knöcherner Defekt im Schläfenbein. Am 21. Tage nach der Verwundung Schüttelfrost und unter cerebralen Erscheinungen Exitus. Bei der Obduktion zeigte es sich, dass der Wundkanal in der vorderen Partie des linken Schläfenmuskels, im Stirnbein und in der vorderen Schädelgrube zwischen Dura und dem Orbitaldach in querer Richtung bis zur Crista galli nach einwärts verlief, woselbst die Dura einen Substanzverlust zeigte. Das linke Orbitaldach wies mehrere Fissuren auf, besonders stark war die linke Hälfte des Siebbeins zersplittert. Die Orbitalfläche des linken Stirnlappens war gelblich gefärbt und erweicht. Ausserdem frische Meningitis der Konvexität und akuter Hydrocephalus internus. Als Infektionsträger wurde der Diplococcus pneumoniae erkannt.

Fröhlich (1365) fand bei der Sektion eines 21jähr. Mannes, der sich vor nahezu 2 Jahren eine Revolverkugel in die rechte Schläfengegend geschossen hatte, darnach auf dem rechten Auge erblindet und unter Konvulsionen, Opisthotonus usw. gestorben war, dass die Kugel unter sehr spitzem Winkel an die Superficies temporalis des Keilbeins angeschlagen, die dünne Knochenwand der Keilbein-Stirnbeinnaht, ohne in die Gehirnhöhle zu gelangen,

eingetrieben und an der Pars orbitalis des Stirnbeins radiäre Sprünge veranlasst hatte. Unterhalb dieser durch Callusmassen verdickten Stelle lag eine stark deformierte Spitzkugel, die an ihrer breitgeschlagenen Stelle mit eingetriebenen Knochenfragmenten besetzt war. Über die Beschaffenheit des Sehnerven und des Foramen opticum wurde nichts mitgeteilt. Eitrige basale Meningitis.

Scheier (1366) berichtet über einen Fall von Teschingschuss-Verletzung in der rechten Schläfengegend, worauf Erblindung und Exophthalmus des rechten Auges (gelbweisse Verfärbung des Sehnerven und Netzhautblutung am hinteren Pol), sowie eine Lähmung des Trigeminus mit Ausnahme seines motorischen Astes und des rechten Olfactorius auftraten. Zugleich war das Geschmacksvermögen auf den vorderen $^2/_3$ der rechten Zungenhälfte erloschen. Im Verlaufe kam es zu einer rechtsseitigen Keratitis neuroparalytica. Es wurde eine Fraktur der Schädelbasis, ausgehend vom Siebbein und über die Fissura sphenoidalis mit einer oder mehreren Bruchlinien in die mittlere Schädelgrube ausstrahlend, angenommen, sowie ein Sitz der Kugel in einer der Nebenhöhlen der Nase.

Koch (1361): Revolverschuss in die rechte Schläfe. Der Bulbus war stark vorgedrängt, unbeweglich, das Sehvermögen erloschen. Nach Abtragung des ganzen oberen Augenhöhlenrandes zeigte sich das Orbitaldach in viele Splitter zertrümmert, die entfernt wurden. Alsdann lag die Dura bloss, und konnte durch eine ganz nach einwärts in der Nähe der Nasenwurzel befindliche rundliche Öffnung die Kugel aus dem Gehirn mittelst der Kornzange extrahiert werden.

In den folgenden Beobachtungen war dabei die Hirnbasis verletzt.

Berlin (1363): Die Kugel hatte die Augenhöhle unter dem Orbitaldache passiert und fand sich in der Mitte der rechten Kleinhirnhälfte. Der ganze mittlere Teil des rechten Orbitaldaches war durch einen Splitter zertrümmert; von dem hinteren inneren Winkel des Gesamtbruches setzte sich ein feiner Knochensprung ganz nahe dem Rande des kleinen Keilbeinflügels bis an die innere Öffnung des Canalis opticus fort. Als unmittelbare Fortsetzung der Fissur, welche die obere Wand des Kanals in seiner ganzen Länge beteiligte, zeigte sich ein feiner Riss in dem intrakraniellen Teile des rechten Sehnerven, welcher sich bis an das Chiasma erstreckte und etwa 5 mm lang war; ebenso war der intrakanalikuläre Teil des Sehnerven lädiert und gelblich-rot verfärbt.

In der Beobachtung Kenneth Scotts hatte dabei die Kugel sogar beide Bulbi aus den Orbitae hinausgetrieben.

Kenneth Scott (1364) berichtet über den Ausgang eines Selbstmordsversuchs durch Schuss in die rechte Schläfe bei einem 23jährigen Ägypter. Die Kugel war in die rechte Schläfe eingedrungen und aus der linken Orbita ausgetreten, unter der Schädelbasis in der Richtung nach unten und vorn. Beide Augapfel waren vollständig hervorgetrieben und lagen auf den Wangen, der rechte hing 19 mm, der linke 15 mm herab. Die Augen waren dunkel, missfarben, beide Optici zerrissen. Die Augen mussten entfernt werden. Die Hirnbasis war verletzt. Knochenstücke und Hirnsubstanz fanden sich in der rechten Orbita. Patient starb bald.

Auch bei Querschüssen durch die Schläfe, bei welchen die Einschussöffnung nahe am äusseren Orbitalrand gelegen war und die Richtung des Schusskanals etwas nach oben geht, muss das gegenüberliegende Frontalhirn verletzt werden, wie in dem folgenden Falle:

Hübbenet (1367): Beim ersten Falle handelt es sich um ein Tentamen suicidii durch Revolverschuss in die rechte Schläfe mit Verletzung des rechten Auges, da an demselben nach 12 Wochen Leucoma adhaerens, Kataract, Ptosis und Auf- und Abwärtsschielen gefunden wurde. Patient war Soldat und musste ein gutes Sehvermögen gehabt haben. Die Kugel sass im linken Frontalhirn, ein Versuch der Extraktion misslang. Patient ging an Gehirnabscess zugrunde.

§ 620. Indirekte Frakturen des Orbitaldaches werden ebenfalls bei Schussverletzungen des Gehirns beobachtet. Tilmann (1368) erörtert in seiner Arbeit über Hirnverletzungen den Mechanismus dieser indirekten Frakturen des Orbitaldaches und hat 29 derartige Fälle zusammengestellt. Das Charakteristische liegt darin, dass der Bruch einer oder beider Augenhöhlendächer eine isolierte, mit den sonst noch vorhandenen Veränderungen nicht in Zusammenhang stehende, Verletzung darstellt. 6 von diesen Fällen sind im letzten Punkte nicht ganz einwandfrei; von den übrigen 43 betreffen 29 Schussverletzungen. Die Fraktur des Orbitaldaches kommt hierbei durch Wirkung des Gehirns zustande. Je näher der Schusskanal der Orbita, desto eher kann die Fraktur erfolgen. In der mitgeteilten Kasuistik lag in der Tat der Schusskanal in der Nähe der Orbitalplatte.

Bei den durch stumpfe Gewalt (Fall auf den Kopf etc.) zustande kommenden, indirekten Orbitaldachfrakturen denkt Tilmann an die Möglichkeit, dass im vorderen Schädelraum ein negativer Druck zustande komme, wenn bei ausgedehnter Fraktur des hinteren Schädeldachs das nach hinten geschleuderte Gehirn keinen festen Widerstand fände. Dadurch könne eine Art Ansaugung zustande kommen, und der atmosphärische Druck presse die Orbitaldächer nach innen. In einem Falle kam es sogar zum Eintritt von Orbitalfett in die Schädelhöhle.

Wir wollen hier noch als Illustration zu dem Gesagten die beiden folgenden Beobachtungen anführen:

Flatten (1369): Ein Mann hatte sich durch einen Revolverschuss in die Schläfe getötet. Es war ein einfacher Lochschuss, und es kam zu einer indirekten Fraktur des rechten Orbitaldaches.

Stierlin (1370) berichtet über einen Schädelstreifschuss durch ein Gewehrprojektil. Die hinter dem rechten Ohre getroffene Stelle zeigte einen länglichen Defekt mit Splitterung und Ausfliessen von Hirnbrei. Bei der Sektion war an der Stelle des Knochendefektes ein grosser Kontusionsherd des Gehirns vorhanden, durchsetzt mit Schädelsplittern. Unabhängig von den Fissuren um die Anschlagstelle herum, waren beide Orbitaldächer in Form von stumpfen, einkantigen Stückchen ausgebrochen. Die Ränder waren ziemlich regelmässig und nicht untergeschoben, die Stücke zeigten nirgends die mindeste Splitterung. Fissuren gingen von der Bruchlinie an keiner Stelle ab.

Fälle von Schläfenschüssen mit einseitiger Erblindung auf der Seite der Einschussöffnung.

§ 621. Da bei dieser Gruppe von Verletzungen der Schusskanal in der Richtung von hinten nach vorne verlief, weil der Lauf in ziemlich stumpfem Winkel zur Schläfenfläche gehalten wurde, finden wir hier fast durchgängig den Bulbus teils gestreift, teils so erschüttert, dass Netzhautblutungen etc. ophthalmoskopisch in seinem Fundus nachgewiesen werden konnten. Bei einer Reihe von Fällen war dabei auch der Sehnerv zerschossen worden.

Gruppe: Opticus durchschossen (Atrophia papillae) — Bulbus gestreift (Ruptura chorioidea und Sublatio retinae). —

Hirschberg (1371, Fall II): Atrophie des Opticus und Aderhautatrophie mit dicken Blutungen in den Glaskörper ausstrahlend. Rest von Lichtschein. Kugel mittelst Röntgenverfahren nicht gefunden.

Steindorff (1219, Fall IV): Revolverschuss vor 14 Jahren in die linke Schläfe, nach welchem jede Lichtempfindung links schwand.

St. praesens: Narbe oberhalb des äusseren Lidwinkels. Exophthalmus. Ophth. Papille weiss, oben und aussen reiche bläulichweisse Bindegewebsschwielen mit Pigmentierung.

Schmid (1326, Fall IV): Revolverschuss in die linke Schläfe. Mässiger Exophthalmus, starke Beweglichkeitsstörung, in der Gegend des Sehnerven grosse, dunkelrote, in den Glaskörper hineinragende Blutungen, daran anschliessend nach unten eine grauweisse Masse, ähnlich wie bei Retinitis proliferans. Später der Befund einer Chorioidealruptur in der Form von zwei Rissen. Sehnerv atrophisch.

Gruppe: Opticus lädiert — Bulbus erschüttert.

Bauer (1372): Selbstmörder. Revolverschuss in die rechte Schläfe. Die Kugel war hier ungefähr 1 cm über den Jochbogen und 5 cm vom äusseren Orbitalrand entfernt eingedrungen. Rechte Pupille weit und starr. Rechts zahlreiche weisse Trübungen in der Netzhaut, kleine Blutungen in der Nähe der Papille und Macula. Augenbewegungen mangelhaft; Erblindung. Später ophth. Atrophie der Papille. Es wird angenommen, dass die Kugel im Hintergrunde der Orbita den Sehnerven und grösstenteils die Augenmuskeln verletzte.

Schmid (1326, Fall I): Revolverschuss in die linke Schläfe. Exophthalmus. Venen der Netzhaut stark verbreitert und geschlängelt, Arterien verdünnt, auf dem Sehnerv und seiner Nachbarschaft grössere und kleinere Blutungen, Erblindung. Später Atrophie des Sehnerven mit Unregelmässigkeiten der Pigmentierung in dessen nächster Umgebung.

Köhler (1373): Revolverschuss in die rechte Schläfe. Rechts Exophthalmus. Amaurose und Unbeweglichkeit des Auges. Pupille ad maximum erweitert.

Zahlreiche Blutungen im Glaskörper und Retina, in der sich allmählich mehrere, teils weisse, teils grünliche Flecken bildeten.

Gruppe: Opticus am Eintritt der Centralgefässe oder zwischen diesen und der Papille durchschossen (Ischaemie der Netzhaut) — Bulbus mehr weniger erschüttert (Blutungen etc.).

Gottberg (1321, Fall IV): 22jähriger Mann. Rechter Schläfenschuss. Rechts Ptosis. Später: Bulbus nach aussen unten abgelenkt. Amaurose, Papille weiss. Gefässe zeigen geringeres Kaliber. In der Mitte der Opticusscheibe sind die Gefässe nicht zu sehen, sondern von trüben undurchsichtigen Massen bedeckt. Ausserdem finden sich im übrigen Augenhintergrunde grössere unregelmässige Pigmentflecken.

Hirschberg (1371, Fall V): Blutungen und Bindegewebsmassen am Opticuseintritt, die später starke Pigmentierung am Rand zeigten. Auge leicht geschrumpft.

Schmid (1326, Fall II): Revolverschuss in die rechte Schläfe. Mässiger Exophthalmus. Erblindung, hochgradige Trübung der Netzhaut um die Papille, kirschroter Fleck in der Macula lutea, Arterien dünn und fadenförmig, später Atrophie des Sehnerven.

Scheidemann (1327): Schuss in die linke Schläfe, links Erblindung, Parese des Abducens und Oculomot., im Centrum eine trichterförmig in den Glaskörper hervorragende, bläuliche Bindegewebsmasse.

Ginsburg (1374): 29jähriger Patient brachte sich eine Schusswunde vor dem rechten Ohre bei. Lider und Conjunct. sugilliert und ödematös. Protrusion des Bulbus. Die Bewegungen beschränkt. Am dritten Tage ophthalm. Papille gelblichrosa, scharf begrenzt, Arterien verengt, Venen erweitert, keine Blutungen. In der Macula eine ausgedehnte milchigweisse Trübung, in der Mitte desselben ein runder kirschroter Fleck. Amaurose.

Im weiteren Verlauf schwanden der Exophthalmus, die Unbeweglichkeit des Auges und die Schwellung.

Die Netzhauttrübung sowie die Veränderungen des Gefässkalibers nahmen ab. Zugleich mit dem Verschwinden des roten Flecks in der Fovea trat eine temporale Papillenabblassung hervor, sowie circumskripte Pigmentveränderungen an der Macula und in der Peripherie, schliesslich Opticusatrophie.

Eigene Beobachtung: A. T. 17jähriger Kaufmannslehrling (8. II. 96) hat sich mit einem Revolver in die rechte Schläfe geschossen. In der rechten Schläfe in der Höhe des äusseren Augenwinkels eine etwa erbsengrosse Schusswunde.

Rechtes Auge keine Pupillenreaktion, Patient ist auf dem rechten Auge blind. Sonst keine Störungen. Sensorium frei. 10. II. rechtes Auge Cornea klar. Im Glaskörper flottieren einzelne Blutgerinnsel. Die Papille und die untere Hälfte der Retina von zahlreichen Blutkörnchen bedeckt.

Exophthalmus. Die Conj. bulbi und die Haut unter dem Oberlid stark suffundiert. Starke Beweglichkeitsbeschränkung des Bulbus nach aussen und nach innen. Pupille enger als die linke und starr auf Licht. Rechts völlige Amaurose. Später Papille durch Bindegewebswucherung bedeckt.

Gruppe: Nur der Bulbus gestreift oder erschüttert.

Emmert (1375, Fall I): Selbstmord, Eintrittsstelle der Kugel 1,5—2 cm hinter dem äusseren knöchernen Orbitalrand etwas oberhalb der äusseren Kommissur. In dem einen der beiden Fälle war sofortige totale Erblindung des rechten Auges und Ptosis des rechten oberen Augenlides eingetreten. Bei genauer Prüfung zeigte sich auch die Sensibilität der Conjunctiva und Cornea bedeutend herabgesetzt. Pupille von mittlerer Weite, etwas unterhalb des horizontalen Meridians ca. $^3/_4$ cm vom Papillenrand spitzlaufender Chorioidealriss, welcher bis zum Aequator bulbi immer breiter wird. Die Kugel musste die Aussenfläche des Bulbus gestreift haben und blieb wahrscheinlich im hinteren Teile der Lamina papyracea, im Wespenbein oder in der Nähe des Foramen opticum stecken.

Hamburger (1376): Ein 18jähriger Mann erhielt einen Revolverschuss in die linke Schläfe. Es entstand Exophth. des linken Auges, und dasselbe erblindete. Drei Tage nachher Enukleation.

Die histol. Untersuchung ergab grosse Blutung in den Glaskörper, mehrere Risse in der Aderhaut, die Netzhaut an verschiedenen Stellen abgelöst.

v. Hasner (1350, Fall I): Revolverschuss in die linke Orbita. Die Kugel blieb eingebettet und hinterliess neben Amaurose und einem schlitzförmigen Chorioidealriss Abducenslähmung.

Hirschberg (1371, Fall I): Drei grosse Aderhautrisse am hinteren Pol. S rechts = Fingerzählen in 6 Fuss bei gutem Gesichtsfeld. Kugel mit Röntgen oberhalb der Augenbrauen nachzuweisen.

2. Die Orbitalschüsse.

§ 622. Hier ist die Zerstörung jedenfalls am schlimmsten, wenn der Revolver unmittelbar gegen das Auge gehalten, und dasselbe zerschmettert wird.

In dem folgenden Falle Steindorff wurde vielleicht wegen Verletzung des Trigeminus die Hornhaut nekrotisch, und musste der Augapfel enukleiert werden.

Steindorff (1219, Fall II): Revolverschuss am 15. XI. 94 gegen das linke Auge. 14. XII. 94 Narbe nach aussen vom äusseren Lidwinkel, Ptosis, Bulbus nach unten innen abgelenkt, Beweglichkeit nur nach unten innen erhalten. Ulcus corneae, Amaurose.

Ophth. Papille weiss, Art und Venen verengt; Atrophie der Aderhaut am unteren Papillenrand und Blutung mit weissem Strang oben. Enukleation wurde später notwendig.

Mikroskopischer Befund: Auf der Papille liegt ein organisiertes Exsudat, Atrophie der nervösen Elemente. Obliter. Endarteriitis in den Arterien und Degeneration der Retina mit Pigmentwucherung in der Umgebung der Papille.

Die doppelseitige Sehstörung in dem folgenden Falle kann nur dadurch erklärt werden, dass Orbitalfrakturen auch den rechten Canalis opticus durchsetzten und indirekt daselbst die Sehstörung verursacht hatten.

Nagel (1377): Aus geringer Entfernung hatte eine Kugel unter dem linken oberen Orbitalrand das obere Lid getroffen, das Jochbein gestreift, war in die Schläfe eingedrungen und nach Zerschmetterung des Jochbogens und des Unterkiefergelenks am äusseren Gehörgange ausgetreten.

Das linke Ohr war taub, das linke Auge blind und das rechte in seiner Sehkraft geschwächt. In den ersten Wochen wurde eine Periode bedrohlicher meningitischer Reizung glücklich überstanden.

Fast fünf Monate nach der Verletzung sah Nagel den in bezug auf sein Allgemeinbefinden völlig hergestellten Patienten.

Links schwacher Lichtschein, die Pupille reagierte ganz schwach. Rechts S = etwa $^1/_4$, exzentrisches Sehen bedeutend herabgesetzt; beträchtliche konzentr. Einengung des Gesichtsfeldes. Die Sehkraft dieses Auges soll in den ersten Monaten nach der Verwundung noch schlechter gewesen sein. Augenspiegelbefund links: Glaskörper völlig klar, Papille ein wenig gerötet, Venen etwas stark gefüllt. Rechts ähnlicher Befund.

Der folgende Fall Strachow gleichfalls mit einer Einschussöffnung am oberen Orbitalrand ist sehr interessant wegen des Verlaufs der Kugel, die offenbar das Gehirn unberührt gelassen hatte und doch bis in die Gegend der Mittellinie des Occiputs gelangt war.

Strachow (1378): Der 11jährige Patient bekam vor $2^1/_2$ Wochen eine Schusswunde der rechten Orbita. Die Einschussöffnung lag in der Gegend der Tränendrüse zwischen dem äusseren und mittleren Drittel des oberen Orbitalrandes und war von einem bereits sich abstossenden Schorfe bedeckt. Nach der Verwundung kurzdauernde Bewusstlosigkeit, einmal Erbrechen, keine Erscheinungen von seiten des Nervensystems. Beim Ophthalmoskopieren: Ruptura chorioideae in der Nähe des hinteren Pols und Reste von Blutungen. S = Fingerzählen in 2 m. Nach drei Wochen S = 0,1.

Die Röntgenuntersuchung zeigte, dass die kleine Kugel in der Schädelhöhle vor dem Os occipitale fest sass, etwas rechts von der Mittellinie. Es wird vermutet, dass die Kugel in der Schädelhöhle, ohne in das Gehirn einzudringen, an der Seitenwand vorbeiglitt und hinten stecken blieb. Der Knabe lernte nach Angaben sehr gut und fühlte sich wohl.

Im allgemeinen sind bei den Orbitalschüssen, wenn nicht gerade der Bulbus zerschmettert wird, die Sehstörungen nicht so schwer, weil der Sehnerv dabei meist unverletzt bleibt. Nur im Falle Leber war die Kugel am inneren Winkel des rechten Auges eingetreten, hatte das Auge der Seite der Einschussöffnung ganz unverletzt gelassen, während das linke erblindete. Hier hatte offenbar die Kugel den linken Sehnerv im Foramen opticum durchrissen.

Leber (1379): Kugel am inneren Winkel der rechten Seite eingedrungen, und das linke Auge seitdem blind. Die Pupille ohne Reaktion auf Licht. Die Stellung und Beweglichkeit der Augen normal. Eine Ausgangsöffnung für die Kugel war nicht nachzuweisen. Die Sondierung zeigte, dass die Kugel in der Schädelhöhle stecken geblieben, und dass, der Richtung des Schusskanals nach, die linksseitige Erblindung des Sehnerven in der Gegend des Foramen opticum entstanden sein musste.

Im Fall II Scheidemann scheint die Kugel in der Richtung von rechts und unten in die Orbita eingedrungen zu sein und den Sehnerven am Bulbus durchschossen zu haben, um schliesslich im linken Frontallappen stecken zu bleiben.

Scheidemann (1327, Fall II): Die Kugel drang durch die rechte Orbita und den vorderen Abschnitt des linken Frontallappens. Rechts Ptosis, Beweglichkeit nach allen Seiten fast aufgehoben bis auf Adduktion. Bulbus weich, Glaskörperblutung. An Stelle des Sehnerven eine bucklig vorspringende, bläulichgraue Bindegewebsmasse mit Blutungen und Pigmentmassen in der Umgebung. S = 0.

In den folgenden Beobachtungen war die Kugel ebenso wie in dem Falle Leber pag. 846 im inneren Augenwinkel in die Orbita gedrungen und war in der Gegend der linken Tonsille stecken geblieben.

Saylor (1380): Schussverletzung in der Gegend des linken Canthus internus. Die Kugel drang bis in die Gegend der linken Tonsille. Linkes Auge blind. Papille grünweisslich, kleine Arterien unsichtbar, keine Augenmuskellähmungen. Geruch und Gehör normal. Sechs Wochen später S = $^5/_5$. Gesichtsfeldbeschränkung. Zwei Jahre später S = $^5/_6$.

Weil hier anfänglich Blindheit aufgetreten war, die Sehschärfe aber allmählich fast bis zur Norm sich erholt hatte, muss in diesem Falle auf die Einwirkung einer Scheidenblutung rekurriert werden.

Bei den beiden folgenden Fällen war die Kugel am äusseren Augenwinkel in die Orbita gedrungen. In beiden Fällen war das Sehvermögen herabgesetzt, aber nicht zerstört.

Fehr (1381) berichtet über eine Schussverletzung bei einem Mädchen, dem von einer Schiessbude eine Kugel am äusseren Lidwinkel des rechten Auges eingedrungen war. Die Sehkraft war sofort erheblich gesunken, dem Auge selbst war bald nichts mehr anzusehen. S = $^1/_{10}$, nasale Gesichtsfeldeinengung bis auf 15°. Ophth. fand sich ein von der Macula nach aussen ziehender strangförmiger Herd, der anfangs schmäler sich nach der Peripherie hin verbreitet. Auf gelbrötlichem Grund lag bläuliches Bindegewebe umrandet von Pigment. Zerreissung der inneren Häute durch Streifschuss. Sechs Wochen später war durch die Narbe am Lidwinkel die Kugel in der Tiefe zu fühlen.

Longie (1382): 46jähriger Patient. 3. I. 1897 Revolverschuss. Die Kugel war im linken äusseren Lidwinkel in den Knochen des unteren Orbitalrandes eingedrungen und bald entfernt. Nach Abschwellen des Lides bemerkte Patient, dass er nicht sah.

Status praesens. 8. II. leichte Injektion. Reste von hinteren Synechien, dichte Blutung im Glaskörper, so dass Augenspiegeluntersuchung unmöglich. Handbewegungen, Gesichtsfeldverengung innen und oben. Nach dreiwöchentlicher Behandlung Fingerzählen in $^3/_4$ m stetige Besserung, im Juni $^6/_{18}$. Blut resorbiert. Aderhautruptur nach aussen unten zutage tretend.

Bei den folgenden drei Fällen war der untere Orbitalrand getroffen:

Parrot (1383): Ein Sappeur hatte eine matte Kugel gegen die untere äussere Orbitalwand linkerseits bekommen. Bei der Untersuchung neun Monate nach dem Vorfall fand Parrot eine adhärente Narbe im Niveau des äusseren unteren Orbitalrandes. Äusserlich am Auge nichts zu bemerken. Medien klar, an der Gegend des hinteren Pols eine Chorioidealruptur, über welche die Netzhautgefässe wegzogen, und eine Netzhautblutung in der Macula lutea.

Das Sehvermögen war in hohem Grade herabgesetzt und zwar durch ein umfangreiches centrales Skotom, in dessen Bereich sich einzelne kleine Stellen mit annähernd normaler Farbenperzeption vorfanden.

Chauvel (1384, Fall II): Anprall einer Kugel an den unteren Orbitalrand, vollkommene Blindheit, disseminierte Chorioiditis, einseitige Blindheit.

Vergl. auch Fall Tarnowski pag. 859.

Von diesen zeigten Tarnowski und Parrot Besserung des Sehvermögens. Auch in dem folgenden Falle Groenouw mit Einschussöffnung am oberen Orbitalrande besserte sich das Sehvermögen.

Groenouw (1385): Ein 16jähriger Knabe war mit einer 6 mm Teschingpistole geschossen. Die Kugel war am rechten oberen Augenhöhlenrand durch das obere Lid eingedrungen. Im äusseren oberen Netzhautquadranten fanden sich Trübungen und Blutungen. S mit — 1 D = $^5/_{15}$. Gesichtsfeld allseitig etwas und stark nach innen eingeengt.

Die Durchleuchtung mit Röntgenstrahlen liess die Kugel 2 cm nach hinten in der rechten Wand der knöchernen Augenhöhle lokalisieren. Augen frei von Beschwerden.

Jochbeinschüsse.

Heister (1386): Die Eintritts- und Austrittsöffnung der Kugel lagen beiderseits gerade in dem „Winkel", welcher das Joch mit dem Processus des Jochbeins macht, der sich oben mit einer Hervorragung des Stirnbeins vereinigt. Die Kugel hatte die hinteren Partien beider Orbitae gekreuzt und wahrscheinlich beide Nervi optici sowie die übrigen Nerven und Muskeln zerrissen, ohne die Augen selbst und das Gehirn zu verletzen. Die Augen waren vollkommen klar, ohne Entzündung, aber unbeweglich und amaurotisch.

Vergl. Fall Haberkamp pag. 834.

Oberkieferschüsse.

Power (1387) berichtet über eine Verletzung durch ein unterhalb des linken inneren Augenwinkels in die Nase und durch das Thränenbein eingedrungenes Projektil einer Salonpistole. Im Verlaufe traten wiederholte Blutungen aus der Nase auf, allmählich entwickelte sich linkerseits ein Exophthalmus mit Atrophie des Sehnerven, sowie eine Ptosis und eine Ophthalmoplegie.

Es wurde eine Pulsation an der inneren Seite des Bulbus festgestellt und ein Geräusch über den ganzen Kopf verbreitet wahrgenommen.

Eine plötzliche massenhafte Blutung machte die Unterbindung der linken Carotis communis erforderlich, die zugleich ein totale Heilung herbeiführte.

Langer (1388): In dem von Langer beschriebenen Selbstmordversuch begann der Schusskanal unter dem linken Jochbein, durchlief die linke Highmorshöhle, die linke Orbita und die linke Stirngrube und endete oberhalb des linken Stirnbeinhöckers. Die knöchernen Wände der Augenhöhle und des Augapfels waren zertrümmert, ebenso der linke Stirnlappen.

Treacher-Collins (1313): Der Mann wurde von einer Kugel durch den Kopf geschossen, war ein Monat bewusstlos und an beiden Augen blind.

In der rechten Wange war eine $1^1/_2$ Zoll lange Narbe, 1 Zoll unterhalb des Orbitalrandes sichtbar. Die Austrittswunde klein und kaum sichtbar, 2 Zoll über dem Jochbein und mitten zwischen äusserem Orbitalrand und äusserem Ohr. Rechtes Auge normal beweglich. Opticusatrophie mit zwei Aderhautrupturen. Links Beweglichkeitsbeschränkung, vor der Papille eine grosse weisse Bindegewebsmasse mit einem hellen Blutfleck auf der Oberfläche, dahinter eine Netzhautablösung.

Gengnagel (1347, Fall II): Schussverletzung des rechten Oberkiefers und Jochbeins. Im Glaskörper ausgedehnte Trübungen. Erblindung.

Morton (1389) teilt mit, dass eine Erblindung des linken Auges infolge von Schussverletzung eingetreten sei. Wie die Autopsie lehrte, hatte das Projektil seinen Weg durch den Oberkiefer gerade unter dem linken Augenhöhlenrand genommen, etwa einen Zoll vom Foramen infraorbitale entfernt, den Vomer, das Orbitaldach frakturiert, den linken

N. olfactorius zerstört, war durch den Bulbuskörper hindurchgedrungen, hatte den linken Opticus verletzt und war in dem linken Stirnlappen stecken geblieben.

Yarr (1390): Kugelschuss etwas unterhalb des Canthus externus durch den linken Oberkiefer, die mittleren Nasenzüge und den rechten Oberkiefer. Erblindung des linken Auges, später ophth. blasse Papille, ausgedehnte Aderhautrupter, Bindgewebeneubildung, Blutungen.

Vergl. auch Fall Tarnowski pag. 859.

Stirnschüsse.

v. Lewschin (1391): 20jähriger Mann hatte sich vor drei Jahren eine Revolverkugel in die Stirn geschossen. Patient nicht bewusstlos, aber linksseitig völlig gelähmt Heilung innerhalb dreier Wochen. Nach einem Jahre Hemiplegie gebessert, die linke Pupille reagierte träge, die rechte normal. Linksseitige Hemianopsie. Augengrund normal. Schmerz in der Hinterhauptseite. Durch zwei Röntgenaufnahmen liess sich nachweisen, dass die Kugel im linken Hinterhauptslappen sass, ca. $2^1/_2$ cm vor der inneren Schädelfläche. Es gelang die Extraktion der Kugel, in der tief ins Blei hineingetriebene Knochensplitter vorhanden waren, und die im Occipitallappen sass. Heilung in kurzer Zeit und mit Besserung der Schmerzen.

Berger (1392) beobachtete einen Fall, in welchem eine Gewehrkugel mitten in der Stirne in das Innere des Schädels eingedrungen war. Es bestand eine vollständige Blindheit, welche blieb und auf eine Verletzung des Chiasma bezogen wurde, dagegen sonst kein einziges cerebrales Symptom. Die Kugel wurde später verschluckt, nachdem sie in den Pharynx gelangt sein musste.

Körner (1393, Fall VIII). Schuss in die Mitte des Stirnbeins, in welchem bei Exophthalmus und Pupillenerweiterung eine Verletzung resp. ein Substanzverlust im Nervus opticus vorgefunden wurde, welcher keinerlei Sehstörungen veranlasst haben sollte. (Wir vermissen indessen jede Angabe über die centrale Sehschärfe, das Gesichtsfeld, die Refraktion und den Augenspiegelbefund).

Der Sektionsbefund war folgender: Der Schusskanal zog sich am Dache der rechten Orbita entlang bis an das Foramen opticum, woselbst sich die Kugel befand. Das Orbitaldach war nur an dieser Stelle zertrümmert, das Fettgewebe in der Orbita mit trübblutigem Serum durchtränkt, das Auge selbst frei, am rechten N. opticus an der Stelle, wo die Kugel lag, ein kleinster Substanzverlust.

(Verlauf der Frakturen des Orbitaldaches bei Fall auf die Stirn longitudinal siehe Ipsen (1834) mit Sektionsbefund. Ohne Augenstörung.

Scheitelbeinschuss.

H. Cohn (1394, Fall I): Doppelseitige Erblindung durch einen Gehirnschuss. Eine Kugel war am unteren hinteren Teil des rechten Scheitelbeins eingedrungen und 2″ davon entfernt neben dem Tuberculum occipitale herausgeschnitten worden. Der Mann war stockblind niedergestürzt, aus der Wunde entleerte sich etwas Gehirnmasse. 8 Tage nachher wurde beiderseits Stauungsneuritis konstatiert; rechts Bewegungen der Hand wahrgenommen, bei Defekt der inneren Gesichtshälfte, links kein Lichtschein, doch etwas Pupillarreaktion. Vier Wochen nach der Verletzung war das Sehvermögen sehr gebessert, und der Patient sonst in voller Heilung. Vermutlich war hier die Erblindung durch eine intrakranielle Blutung und nicht durch direkte Verletzung des Opticus bedingt.

Vergleiche auch Fall Ratimow pag. 853.

Mundschüsse.

Barker (1395): Es hatte sich ein Mann zwei Revolkerkugeln durch den Mund in den Kopf geschossen. Folgende Erscheinungen waren in allmählicher Reihenfolge aufgetreten. Rechtsseitige Ptosis. Linkseitige Hemiparese. Rechts stärkere, links geringere

Neuritis optica mit Blutaustritten. Das Röntgenbild zeigte, dass nur eine Kugel in den Schädel eingedrungen war und über dem Balken lag. Sie wurde operativ entfernt.

Vergleiche auch Fall Leber-Schläfke pag. 828, von Limbeck pag. 854 und unsere Beobachtung F. W. M. pag. 719.

Schussverletzungen der intrakraniellen und intracerebralen Sehbahnen.

§ 623. Die hier folgende Gruppe von Sehstörungen nach Schussverletzungen bietet ein besonderes Interesse nicht allein wegen der dabei auftretenden hemianopischen Sehstörungen und der sich daran anknüpfenden diagnostischen Momente, sondern auch wegen der Schwere der Verletzung, weil der Schusskanal dabei stets die Gehirnsubstanz durchsetzt. Wenn auch die meisten der einschlägigen Beobachtungen die Folge von Hinterhauptschüssen sind, so beruht doch auch eine ganze Anzahl von Fällen auf der Zerstörung eines Hinterhauptslappens durch Schläfenschüsse. Von Orbitalschüssen finden wir 3 verzeichnet und je einen Mund-, Stirn- und Nasenschuss.

Die beiden nächstfolgenden Beobachtungen von Hinterhauptschüssen wurden durch Schrapnellsplitter bewirkt, welche die Schädelknochen über beiden Hinterhauptslappen zerschlagen, die Hinterhauptslappen selbst zerstört und durch Untergang beider Sehcentren und eines Teils ihrer Leitung mit doppelseitiger Hemianopsie Blindheit hervorgerufen hatten.

Arndt (1396) erzählt einen Fall mit Verletzung des Hinterkopfs durch ein Shrapnellstück mit Prolapsus cerebri, bei welchem anfänglich doppelseitige Erblindung bestand.

Beck (1397): Bei einer Verwundung am Hinterkopf durch Shrapnellschuss wurde, als die Bewusstlosigkeit vorübergegangen war, vorübergehende völlige Erblindung des Patienten beobachtet. 19 Tage später konnte er wieder schwach sehen. Später sah er deutlich, aber nur auf geringe Distanz, unterschied auch die Farben. In einem weiteren Falle von Hinterhauptsverletzung war sofort Erblindung eingetreten.

Christiansen (1398) berichtet über einen Fall von Schussläsion durch die intrakraniellen optischen Bahnen. Es handelte sich um eine Schusswunde des Gehirns (Einschussöffnung 6—7 cm nach hinten vom rechten Meatus auditorius externus. Völlige Amaurose. Pupillen dilatiert, reaktionslos. Augenspiegelbefund normal. In den folgenden Tagen besserte sich das Sehvermögen rasch, so dass Patient nach acht Tagen sogar sehr feine Schrift lesen konnte. Es wurde jetzt dem rechten Tractus opticus entsprechend homonyme Hemianopsie konstatiert. Entsprechend dem linken Tractus war das Gesichtsfeld konzentr. verengt. Das Centrum beiderseits wesentlich unbeschädigt. In der folgenden Zeit vergrösserte sich das Gesichtsfeld nach beiden Seiten hin, doch blieb von der linken Gesichtsfeldhälfte (also entsprechend dem rechten Tractus opt.) ein nach unten, und von der rechten Gesichtsfeldhälfte ein gerade nach rechts gelegener Defekt bestehen. Sechs Wochen nach der Läsion wurde die Kugel mittelst linksseitiger Trepanation entfernt. Patient wurde geheilt entlassen. Die letzte Gesichtsfeldaufnahme fand sechs Monate nach der Läsion statt, wobei die erwähnten Defekte noch vorhanden waren. Tags darauf wurde die Patientin wieder ins Hospital gebracht, sie hatte sich eine neue Schussläsion, diesmal in der rechten Regio temporalis beigebracht und starb, ohne zum Bewusstsein gekommen zu sein, am folgenden Tage.

Bei der Sektion fand man auf der rechten Seite des Schädels zwei Schussöffnungen, von denen die ältere 6—7 cm nach oben und hinten vom oberen hinteren Rande des Meatus auditor. externus, 3 cm oberhalb der transversalen durch den oberen Rand des Os. zygomaticum und 12 cm in horizontaler Richtung hinter dem Proc. orb. ossoss. front. gelegen

war. Die vordere Schussöffnung (der frischen Wunde entsprechend) lag in der Regio temporalis. Der alte Schusskanal, der in diesem Falle allein von Interesse ist, hatte folgenden Verlauf: Die Eingangsöffnung des Schusskanals fand sich im I. Gyrus temporalis. Von hier verlief der Kanal nach links und zog wenig nach unten und hinten, so dass die mediale Ausgangsöffnung in der rechten Hemisphäre den vorderen Teil des Lumen traf und diejenigen Partien der Rinde beschädigte, welche im vorderen Drittel die obere und untere Lippe der Fissura calcarina bilden, wie auch die um die Fortsetzung dieser Fissur vor der Spitze des Lumens gelegenen Partie betroffen war. In der linken Hemisphäre fand sich die mediale Öffnung unbedeutend weiter nach unten und hinten als auf der rechten Seite; hier waren es also gleichfalls der vordere Teil der Fissura calcarina und die angrenzenden Rindengebiete, die getroffen waren. Die laterale Ausgangsöffnung des Schusskanals in der linken Hemisphäre fand sich im oberen vorderen Teil des III. Occipitalgyrus. Der frische Schusskanal, welcher den alten durchaus nicht berührte, durchbohrte die rechte Seitenkammer und das Tentorium, sowie die linke Hemisphäre des Cerebellum.

In den folgenden Fällen von Hinterhauptschüssen war anfänglich doppelseitige Blindheit vorhanden, im Verlauf der Beobachtung erholte sich das Sehvermögen wieder, und es blieben Skotome zurück, welche auf eine beiderseitige partielle Läsion der Sehbahnen beider Hemisphären hinweisen.

Critchett (1399): Schussverletzung der Hinterhauptsgegend bei einem englischen Offizier in Südafrika. Patient verlor sofort das Sehvermögen und war nach ½ Stunde bewusstlos. Das Koma dauerte acht Tage.

Am 15. Tag vermochte Patient Licht zu unterscheiden. Das Sehen nahm dauernd zu. Pupille und Augengrund normal. S = $^6/_6$. Der grössere Teil der unteren Gesichtsfeldhälfte eines jeden Gesichtsfeldes fehlte. Die Begrenzung war unregelmässig. Die Kugel hatte den Schädel durchquert und musste den vorderen Teil der rechten mittleren Occipitalwindung, den rechten Cuneus durchsetzt und den linken Cuneus an der Spitze der linken Occipitalgegend getroffen haben.

Fisher berichtet im Anschluss daran über drei ähnliche Fälle aus dem südafrikanischen Kriege. Einmal bestand typische rechtsseitige Hemianopsie. In zwei Fällen war auch die untere Hälfte des Gesichtsfeldes defekt.

Tscherning (1400) beobachtete bei einer 30jährigen Kranken, die sich in selbstmörderischer Absicht mit einem Revolver in den Kopf geschossen hatte, eine Einschussöffnung, die rechts 12 cm hinter dem Processus orbitalis ossis frontis und 6—7 cm nach hinten und oben am äusseren Gehörgange lag. Aus derselben prolabierte etwas Hirngewebe.

Zunächst war eine Erblindung vorhanden und nach zehn Tagen eine linksseitige gleichseitige Hemianopsie und Einschränkung der rechten Gesichtsfeldhälften bei gleichzeitigem normalem Augenspiegelbefunde.

Das Projektil hatte die Leitungsbahnen beider kortikalen Sehsphären getroffen, die rechte stärker als die linke und wurde durch Trepanation entfernt.

Stevensohn (1401): Das Projektil eines Mausergewehres hatte horizontal den Schädel entsprechend der Lage der beiden Hinterhauptslappen durchschossen. Es war eine sofortige Erblindung eingetreten, die sechs Stunden dauerte und im Verlaufe einer Woche bedeutend zurückging. Nach sechs Wochen konnte der Verletzte sich wieder allein führen.

Sanders (1402). 1901 wurde der Kopf eines Soldaten von einer Gewehrkugel getroffen, er wurde sofort blind. Es fand sich eine eiternde Wunde der rechten Hinterhauptsgegend mit einem Abscess der Gehirnsubstanz. Es trat Heilung ein mit einer hochgradigen konzentr. Einschränkung des Gesichtsfeldes.

In den folgenden Fällen von Hinterhauptschüssen trat gleich anfangs eine Hemianopsie auf und entwickelte sich im Falle Henschen ein partielles hemianopisches Skotom:

Henschen (1334): Einem 14jährigen Knaben wurde eine Kugel durch den Hinterkopf geschossen. Beim Erwachen aus der Bewusstlosigkeit fand sich eine rechtsseitige Hemianopsie, später wurde ein der Grösse und Form nach konstant gebliebenes homonymes, gleichförmiges Skotom in den beiden dorsalen linksseitigen Quadranten festgestellt. Das Röntgenbild zeigte eine Zersplitterung der Kugel in drei Teile.

Die beiden folgenden Fälle betreffen Schrotschüsse in die Gegend des Hinterhaupts.

Vergl. Fall Leonard pag. 828 und Fall Pflüger pag. 828.

Die folgenden Fälle von Verletzung des Hinterhauptslappens zeigen die Einschussöffnung an der Schläfe:

Donath (1403): Revolverschuss in die rechte Schläfe. Linksseitige Parese, verbunden mit vom linken Arm ausgehenden Krampfanfällen. Linke Pupille > rechte. Herabsetzung der Tast-, Schmerz- und Temperaturempfindung in der linken Seite, sowie auch auf der Nasenschleimhaut, aber nicht auf der Bindehaut und Mundschleimhaut. Gleichseitige linksseitige Hemianopsie mit Herabsetzung der S und grauer Verfärbung der Papillen mit verwaschenen Grenzen.

Die Sektion ergab einen narbigen Schusskanal der rechten Grosshirnhemisphäre mit Zerstörung des rechten Schläfenlappens, pigmentierter Narben des hinteren Teiles des rechten Linsenkerns, des mittleren Teiles vom hinteren Schenkel der Capsula interna und der hinteren Spitze des Thalamus opticus. Pyocephalus internus mit konsekutiver Meningitis cerebrospinalis. Das Projektil wurde auf dem rechten Felsenbein gefunden.

Gamble (1404): Im Falle Gambles von rechtsseitiger Hemiplegie, Hemianästhesie und Hemianopsie zeigte eine Röntgenaufnahme, dass das Projektil, eingedrungen in der linken Schläfengegend, im Hinterhauptslappen sich befand.

Hartmann (1405): Patient hatte sich mit einem Revolver oberhalb des rechten Ohres in den Schädel geschossen Linksseitige Hemianopsie, links Facialislähmung mit Ausnahme des oberen Astes, rechtsseitige komplete Oculomotoriuslähmung und linksseitige Hemiplegie.

Der Sitz des Projektils wird im grossen Hirnschenkel angenommen.

Der folgende Fall ist interessant insofern eine Kugel im Hinterhauptslappen sass, ohne Hemianopsie zu verursachen. Offenbar hatte der Schusskanal die Sehstrahlungen nicht berührt.

Doppertin (1406): Bei einem Selbstmordversuche, wobei das Projektil in die rechte Schläfe eindrang, wurde eine maximal weite und starre rechte Pupille und eine rechtsseitige Facialislähmung gefunden. Die Mydriasis ging nach wenigen Tagen zurück. Eine Sehstörung bestand nicht. Eine Röntgenphotographie zeigte das Projektil scharf umschrieben im rechten Hinterhauptslappen unmittelbar auf dem Tentorium. Da lange Zeit ein Druckpuls bestand, wird angenommen, dass die Mydriasis durch direkten Druck eines Blutergusses auf den Sehnerven hervorgerufen worden sei.

Die drei folgenden Beobachtungen betreffen Orbitalschüsse mit Verletzung des Hinterhauptslappens.

v. Bergmann (1407): Es war die Kugel am inneren Winkel des rechten Auges ein- und bis zum rechten Occipitallappen gedrungen, wo sie stecken blieb. Doppelseitige Stauungspapille mit Netzhautblutungen und Exophthalmus bildeten sich zurück, und es blieb nur eine linksseitige Hemianopsie.

Henschen (1408): Einem 33jährigen Müller drang am 12. VIII. 95 eine Revolverkugel vom inneren Augenwinkel aus durch das linke Auge in das Gehirn ein. Drei Wochen lang Bewusstlosigkeit. Sprache, Gedächtnis kehrten langsam zurück; Lähmung der linken Seite. Seit August 96 Kopfschmerz an der rechten Hinterkopfseite.

8. IX. 96. Geruch völlig erloschen. Linkes Auge fehlt. Rechtes Gesichtsfeld normal, nur leichte Sehstörung im linken unteren Quadranten; Pupillenreaktion gut. Links im Trigeminusgebiet Sensibilitätsstörung. Parese der linken Gesichtshälfte, die Zunge weicht nach links ab. Linksseitige Hemiplegie mit vorgeschrittener Paralyse des Armes, Kontraktur.

Auf Grund der klinischen Symptome wurde der Sitz der Kugel in die Nähe der Grenze des parieto-occipitalen Lappens rechterseits und subkortikal etwas höher als die Fissura calcarina lokalisiert. Die Diagnose wurde durch Röntgenphotographie bestätigt. Am 2. II. 97 wurde die Kugel aus dem Gehirn mit glücklichem Ausgang entfernt. Die Wunde heilte per primam in elf Tagen. Am Tag nach der Operation zeigte sich am rechten Auge eine Hemianopsie nach links, doch erweiterte sich das dorsale Gesichtsfeld bereits am nächsten Tage ein wenig und weiterhin noch mehr von oben nach unten, so dass am 17. II. nur mehr eine unbedeutende periphere Einengung bestand.

Die Kugel muss von links nach oben, die Mittellinie kreuzend und oberhalb des Chiasmas in die rechte Hemisphäre eingedrungen sein.

Wolf (1409) beobachtete bei einem Kinde eine Revolverschussverletzung des Kopfes, wobei der rechte Augapfel nekrotisch wurde, und unter Kräfteverfall und Krämpfen der Exitus letalis erfolgte.

Die Autopsie zeigte einen unregelmässigen, eiternden Schusskanal der rechten Hemisphäre, der bis zum Hinterhauptslappen, dem Sitze des Projektils, reichte. Ausserdem war noch eine eitrige Meningitis mit Auflagerungen namentlich über der rechten Grosshirnhemisphäre vorhanden.

In dem folgenden Falle traf der Schusskanal die Capsula interna:

v. Bergmann (1407, Fall II): Es wurde eine Kugel im vorderen Teile der Capsula interna angenommen. Es bestanden anfänglich linksseitige Hemiplegie und Hemianästhesie, linksseitige Taubheit und doppelseitige Blindheit. Allmählich besserte sich der Zustand. Zurzeit besteht noch eine Parese des linken Beins, Kontraktur der Finger der linken Hand und teilweise Anästhesie der linken Seite.

Der folgende Scheitelschuss zeigte anfangs doppelseitige Erblindung. Der Sektionsbefund erklärte alle bei Lebzeiten des Patienten beobachteten Erscheinungen. Gleich nach der Verletzung völlige Erblindung zufolge der Zerstörung des rechten Sehcentrums und der Komprimierung des linken durch Knochensplitter, Blutgerinnsel etc. Nachdem jedoch die Blutgerinnsel entfernt worden waren, kehrte die Funktion des linken intakt gebliebenen Sehcentrums zurück, und der Kranke sah wieder, aber nur mit den linken Netzhauthälften.

Ratimow (1410): Ein Student zog sich durch unvorsichtiges Handhaben eines Revolvers eine Schussverletzung der rechten Scheitelgegend zu. Der Verletzte verlor die Besinnung nicht und bemerkte zu seinem Entsetzen sofort nach der Verwundung, dass er bei offenen Augen nicht sähe. Ausser der Amaurose konnte bei der zwei Stunden nach der Verletzung vorgenommenen Untersuchung nichts Abnormes bei dem Kranken entdeckt werden. Volles Bewusstsein, präzise Antwort auf die gestellten Fragen, Bewegungen der Augen normal, Geruch, Gehör und Geschmack gut, vollständige Blindheit. Die Wunde befand sich 7 cm über dem rechten äusseren Gehörgang und 3 cm hinter den kortikalen.

Ophthalmoskopisch keine Veränderungen am Augengrunde. Zehn Tage nach der Verletzung wurden auf operativem Wege durch Erweiterung der Schussöffnung, Knochensplitter, Blutgerinnsel und Teile zerstörter Hirnsubstanz entfernt, die Kugel konnte nicht entfernt werden. Am nächsten Tage nach der Operation war der Kranke imstande, dunkel von hell zu unterscheiden und zwei Tage darauf erkannte er seine Mutter und Schwester. Bei der Untersuchung erwies sich die Sehschärfe = $^5/_{100}$, die Farbenempfindung normal, sowie ein vollständiger Mangel von Gesichtsempfindung in den rechten Hälften beider

Netzhäute. Zeitweise traten Kopfschmerzen auf, die mit Abnahme des Sehvermögens einhergingen. Der Kranke starb sechs Monate nach der Verletzung.

Sektion: Bei derselben erwiesen sich die Gehirnwindungen, besonders in den Occipitallapen verwischt; die Wunde befand sich am Ende der rechten Fissura sylvii der Lage des bei Tieren gefundenen Sehcentrums entsprechend. Die Kugel war, nachdem sie das rechte Centrum zerstört hatte, in die linke Hemisphäre gedrungen, wobei aber das linke Sehcentrum intakt geblieben war. Bei der Sektion des Gehirns wurden in beiden Hinterhauptslappen zwei mit reinem Eiter gefüllte Säcke gefunden. Diese Säcke waren miteinander durch einen Strang verbunden, der evident den obliterierten Kanal, durch den die Kugel gedrungen war, darstellte. Die Kugel selbst wurde im linken Sacke gefunden.

Der folgende Fall von kompleter linksseitiger Hemianopsie zeigt die Einschussöffnung an der Stirn:

Heuse (1670, Fall I): Vor zwei Monaten Selbstmordversuch. 26jähriger Kommis. Einschussöffnung. An der Stirn bemerkte man eine runde Narbe etwa einen Zoll über der Mitte der rechten Augenbraue. Anamnestisch soll Patient zusammengestürzt sein nach dem Schusse und eine zeitlang bewusstlos im Walde gelegen haben, dann sei er noch einige Stunden umhergeirrt und schliesslich in ein Krankenhaus gegangen. Augenspiegelbefund normal, weder Motilitäts- noch Sensibilitätsstörungen. S beiderseits normal. Komplete linksseitige homonyme Hemianopsie.

Der folgende Fall zeigt eine homonyme Hemianopsie infolge eines Mundschusses:

von Limbek (1411) berichtet, dass ein 20jähriges Mädchen sich durch den harten Gaumen in das Schädelinnere mit einer Pistole geschossen habe. Komplete linksseitige Oculomotoriuslähmung, homonyme Hemianopsie, rechtsseitige Hemiplegie. Sprachstörung. S rechts = $^6/_{12}$, links = $^6/_{24}$. Augenhintergrund normal.

Die folgende Beobachtung zeigt einen Schuss durch den Tractus opticus:

Burkhard (1412): In einem Falle wurde zweimal Selbstmord versucht und zwar das erstemal durch Schuss in die rechte Schläfe, und zum zweitenmal, 20 Monate später, durch Schuss in die Nase. Beim zweitenmal kam es zur Zerstörung eines Tractus opticus.

Pathogenese und Diagnose.

§ 624. Während wir bei den Fällen von Erblindung nach Einwirkung stumpfer Gewalt auf den Schädel von einer Läsion des Bulbus nur selten erfahren, bei den Sehstörungen nach Einwirkung stumpf-spitzer und spitzscharfer Gegenstände gegen die Orbita den Augapfel schon häufiger in Mitleidenschaft gezogen finden, ist bei den Schussverletzungen des Auges der Bulbus ganz ausserordentlich häufig, ja fast durchgängig mehr oder minder beteiligt. Entweder hat dabei das Projektil den Bulbus direkt zerstört oder gestreift, oder durch Erschütterung die Binnenveränderungen in demselben hervorgerufen. Zu diesen direkten und indirekten Sehstörungen von seiten des Augapfels kommen dann noch die direkten Verletzungen und Quertrennungen des Opticus hinzu.

Die Schwere der Läsion hängt bei diesen Fällen davon ab, wo das Sehorgan getroffen wurde. Wird der Bulbus nur gestreift oder erschüttert, dann sind die Folgen nicht so schwer, wie bei der Verletzung des Sehnerven. Häufig finden wir aber den Sehnerven verletzt und zugleich den Bulbus gestreift und erschüttert.

Der Sehnerv kann in der Orbita direkt getroffen werden, oder er wird indirekt dadurch verletzt, dass Knochensplitter ihn treffen, oder wie im Falle Berlin (vergl. pag. 842), dass derselbe durch eine Knochenfissur im Canalis opticus einreisst.

Während nun Berlin (Graefe-Saemisch VI. 592) betont, dass Aderhautrupturen fast stets an den von dem Projektil selbst berührten Stellen des Augapfels sich finden und nur ausnahmsweise durch Gegendruck bedingt würden, hält Schmid (1326) die Befunde ausgedehnter Blutungen im Augengrunde mit nachträglich sichtbaren Veränderungen von Chorioidealruptur oder von Bindegewebsbildungen an Stelle des Opticus mehr für das Resultat einer durch das Projektil unter starker Zerrung des Opticus am Bulbus bewirkten Quertrennung und Abreissung.

Auch Nettleship (1413) bespricht die Veränderungen bei Schussverletzungen der Orbita in Fällen, bei denen der Bulbus selbst vom Projektil nicht berührt war. Beobachtet wurden dabei Blutungen in den Glaskörper, mannigfache Aderhautrupturen, Aderhaut- und Netzhautexsudate und Veränderungen der Papille, ohne dass es zu einer Atrophia papillae kam. Jene Bindegewebsneubildungen im Bulbus können nun nicht allein durch Umbildung aus Blutungen herrühren, sondern sie können als Folge einer Chorioretinitis plastica angesehen werden, für deren Entstehung, abgesehen von der Zerreissung der Aderhaut und Blutungen, auch die Läsion der zum Auge führenden Gefässe und Nerven von Bedeutung ist. Diagnostisch für direkte Läsion des Opticus in der Nähe des Bulbus verwertbare Befunde sind die neben der Sehnervenatrophie als für Ruptur der Chorioidea und Abreissung der Sehnerven innerhalb des Verlaufes der Centralgefässe bekannten Veränderungen im Augengrunde. Während bei frischen Traumen eine Mitbeteiligung der Bulbushäute sich kundgibt in Netzhaut- und Glaskörperblutungen, Netzhautablösung, Chorioidealruptur, Netzhautblutungen und den Erscheinungen der Embolie der Centralarterie resp. Ischämie der Netzhaut, begegnen wir bei älteren Fällen: Glaskörpertrübungen, Pigmentablagerungen als Folge alter Blutungen und Chorioiditis, Netzhautablösung, Chorioidealruptur, breiten, strangförmigen, bindegewebigen Wucherungen in der Netzhaut, alten chorioiditischen Herden und einer atrophischen Papille. Zuweilen kommt es auch zu Kataraktbildung, wie in den Fällen von Scheidemann und Hübener, oder wenn die Hornhaut geschwürig wurde, zu einem Leucoma adhaerens.

Neuritis optica fand sich in den Fällen von Boyle pag. 857, Pflüger 828 und Delacroix 839.

Anfänglich normalen Augenspiegelbefund bei doppelseitiger Erblindung nach Schläfenschüssen fanden wir nur in dem Fall II von Gottberg pag. 840.

Bei den einseitigen Erblindungen nach Schussverletzungen kommt ein anfänglich normaler Augenspiegelbefund wohl nur dann vor, wenn der Bulbus

vom Projektil nicht berührt wird, und die Kugel irgendwo im Knochen stecken bleibt, wie z. B. im folgenden Falle:

Moses (1354, Fall I): Schuss in die rechte Schläfe mit einem Revolver. Die Kugel blieb im Türkensattel sitzen. Rechtes Auge blind; anfänglich ohne pathol. Befund, später Atrophia papillae. Nerv. abducens und Rectus internus gelähmt.

Oder bei Mundschüssen, wie in unserem Falle, wo der eine Opticus im Canalis opticus durchschossen war, und der Schusskanal durch den Stirnlappen führte. Bezüglich der Schrotschüsse vergleiche die Fälle Vossius pag. 826 und Caspar pag. 827.

In den meisten Fällen wird auch die dem anfänglich normalen Augenspiegelbefunde nachfolgende Sehnervenatrophie ein Zeichen für die direkte Läsion des Opticus in der Orbita darstellen, ebenso wie der ophthalmoskopische Befund der Embolie in den meisten Fällen für eine direkte Läsion des Sehnerven unmittelbar hinter dem Bulbus spricht. Als absolut sicheres diagnostisches Zeichen einer direkten Läsion darf dies jedoch nicht hingestellt werden, denn durch retrobulbäre Neuritis zufolge des Traumas könnte ebensogut die Atrophie hervorgerufen werden. Es darf auch nicht ausser Acht gelassen werden, dass, wie schon beim Falle Berlin pag. 842 erwähnt, durch Einriss des Nerven bei einer Fraktur des Canalis opticus derselbe Effekt bewirkt werden kann.

Die Erscheinungen von seiten der Pupille bieten bei den Schussverletzungen kein besonderes Interesse, weil zu leicht bei den Kontusionen durch plötzliche Überdrehung des Bulbus und Zerrung die Iris in paretischen Zustand versetzt und daher die reflektorische Kontraktion auf Licht nicht verwertet werden kann.

Begleitende anderweitige Symptome.

§ 625. Unter den die Erblindung resp. hochgradige Sehstörung begleitenden anderweitigen Symptomen nach Schussverletzungen des Schädels stehen der Exophthalmus und die Augenmuskellähmungen in erster Reihe.

Es ist klar, dass das Projektil auf seinem Wege durch die Orbita zahlreiche Blutgefässe, Augenmuskeln und Bewegungsnerven zerreissen kann und zerreissen wird. Auch liegt es auf der Hand, dass, je weiter nach hinten bei Querschüssen das Projektil den Orbitaltrichter durchsetzt, um so mehr Augenmuskeln gelähmt sein werden, weil fünf derselben, wie der Rectus sup., infer., extern., intern. und Levator um das Foramen opticum sich inserieren. Andererseits kann auf den Exophthalmus die Fraktur der Orbitalwände verstärkend wirken, wie ausserdem die Orbitalblutung selbst wieder Beweglichkeitsstörungen zu setzen vermag, die dann, wie im Falle Ginsberg pag. 844, sich mit der Aufsaugung des Blutes wieder zurückbilden, während die Atrophie der Papille hervortritt.

Meist sind mehrere Augenmuskeln gelähmt, resp. ist die Beweglichkeit des Bulbus nach verschiedenen Richtungen hin beschränkt. Selten wird nur die Lähmung eines einzigen Muskels beobachtet, was dann meistens den

Rectus externus betrifft, wie in den Fällen von Pollnow pag. 859 und von Hasner pag. 845. In Pollnows Beobachtung ging die Abducenslähmung wieder zurück, und war dieselbe also wohl durch Orbitalblutung oder durch Trauma ohne Zerstörung des Muskels oder des Nerven erzeugt.

Bei einer Reihe von Fällen, wie in den Beobachtungen von Mandelstamm pag. 833, Laqueur pag. 839, Terrien pag. 838, Groenouw pag. 834, Scheier pag. 842 und unserem Fall K. H. pag. 836, wurde ein Verlust des Geruchsinns festgestellt. Das Projektil hatte hier bei Querschüssen durch beide Orbitae die Nasenwände durchbohrt und die Ausbreitung des Olfactorius zerstört. Im Falle Terrien wurde dadurch eine isolierte Prüfung des Geschmacks ermöglicht. Bei völligem Verluste des Geruchsinns konnte der Patient süss und bitter, salzig und sauer percipieren; die letzteren beiden jedoch in beschränktem Masse. In der Beobachtung von Scheier pag. 842, in welcher zugleich eine Keratitis neuroparalytica zur Entwickelung kam und das Geschmacksvermögen auf den vorderen zwei Dritteln der rechten Zungenhälfte erloschen war, wurde zufolge der Schussverletzung eine Fraktur der Schädelbasis, ausgehend vom Siebbein und über die Fissura sphenoidalis, mit einer oder mehreren Bruchlinien in die mittlere Schädelgrube ausstrahlend, angenommen, sowie der Sitz der Kugel in einer der Nebenhöhlen der Nase. In Groenouws Beobachtung ist die Kugel durch den hinteren Teil der linken Augenhöhle und das Siebbein hindurchgegangen und hinten oben in der rechten Augenhöhle stecken geblieben. Die Verletzung des Siebbeins erklärt durch die gleichzeitige direkte und indirekte Schädigung der Fasern des N. olfactorius den Verlust des Geruchs.

Bezüglich der Beteiligung der N. trigeminus bei Schussverletzungen verweisen wir auf Band II, pag. 290.

In dem Falle von Emmert (pag. 845) war die Sensibilität der Conjunktiva und Cornea bedeutend herabgesetzt.

In unserem Falle K. H. (836), bei Revolverschuss in die rechte Schläfe, war auf der Seite der Einschussöffnung eine Herabsetzung der Schmerzempfindung und auf der rechten Seite der Zunge in der vorderen Partie eine Abschwächung des Geschmacks vorhanden. Die Sensibilität in der rechten Gesichtshälfte stellte sich wieder her.

Wir lassen hier eine Zusammenstellung der angeführten Kasuistik bezüglich der die Sehstörung begleitenden anderweitigen Symptome folgen:

Verlauf der Sehstörung.

§ 626. Was das Verhalten der Sehstörung bei den einschlägigen Fällen betrifft, so blieb die anfänglich vorhandene einseitige oder doppelseitige Erblindung bei der grössten Mehrzahl der Beobachtungen dauernd bestehen.

Bei einer anderen Gruppe war anfangs Erblindung vorhanden, im weiteren Verlaufe der Beobachtung besserte sich jedoch das Sehvermögen.

So hatte in der folgenden Beobachtung die Kugel offenbar auf den Sehnerven gedrückt und dadurch Erblindung hervorgerufen. Mit der Extraktion des Projektils verlor sich auch die Sehstörung.

Reynier (1414): Schläfenschuss. Vollständige Erblindung des rechten Auges. Der Apparat von Contremoulier gestattete den Sitz der Kugel genau oben hinten in der Orbita festzustellen. Die Extraktion gelang Nach der Extraktion ging die Sehstörung fast vollständig zurück, so dass man eine einfache Kontusion des Sehnerven annehmen musste.

In der folgenden Beobachtung war offenbar eine Blutung an der anfänglichen Erblindung schuld.

de la Genière (1415): Schuss in die rechte Schläfengegend. Es trat Erblindung auf. Die Kugel wurde nicht entfernt. Fünf Tage später begann das Sehvermögen sich wieder herzustellen, und es bestand in der äusseren Gesichtsfeldhälfte des linken Auges ein Skotom.

Die rechte Pupille erweitert und reaktionslos.

Links war etwas reflekt. Pupillenreaktion vorhanden.

Scheidemann (1327, Fall V): 45 Jahre alt, litt seit sechs Jahren an unerträglichen Kopfschmerzen, die ihn schliesslich zum Revolver greifen liessen.

I. Schuss in der Mitte der Stirn, ca. 2 cm über der Nasenwurzel, dann in die rechte Schläfe etwas über dem Jochbein und ca. 3 cm vom äusseren Lidrand entfernt. Nach letzterem Schusse war das rechte Auge sogleich erblindet und stark vorgetrieben.

Allmählich klärte sich das Sehvermögen des rechten Auges wieder auf, und er bemerkte Doppelbilder, die erst nach $1^1/_2$ Jahren wieder schwanden. Der Patient ist mit seinem Geschick insofern versöhnt, als er seit diesem Selbstmordversuch seine Kopfschmerzen verloren hat.

Späterer Befund: Rechts leichte Ptosis, keine Doppelbilder. Pupillen reagieren beiderseits, gelblichweisse Atrophie des Sehnerven nach Chorioidealriss und Pigmentmehrung. S = $^{15}/_{100}$. Das linke Auge ist unbeteiligt geblieben.

Dass derartige Blutungen das Sehvermögen vorübergehend alterieren können, hatten wir schon ausführlich bei der Einwirkung stumpfer Gewalt auf den Schädel hervorgehoben. Der folgende Fall Boyle illustriert diese Verhältnisse für die Schussverletzungen. Hier wurde das Chiasma durch Blut komprimiert.

Boyle (1416) fand nach Schussverletzung das linke Auge septisch infiziert (Panopthalmie) und das rechte Auge blind und nach aussen abgerissen. Ophth. Neuroretinitis.

Die Kugel war in das Schädelinnere eingedrungen und eine Blutung komprimierte das Chiasma sowie den rechten N. oculomotorius.

Dass starkes Scheidenhämatom nach Schussverletzungen beobachtet wird, zeigt die Sektion unseres Falles F. M. pag. 719.

In unserem Falle K. H. pag. 836 bestand anfangs Erblindung, es kehrte aber allmählich ein kleines centrales Gesichtsfeld wieder.

Im Falle II Groenouws bestand anfangs doppelseitige Erblindung. Das rechte Auge blieb blind, auf dem linken trat nur ganz peripher unten aussen wieder ein Gesichtsfeld auf, in welchem Finger auf 1 Meter Abstand gezählt wurden.

Die Besserung des Sehvermögens war in diesem Falle wohl auf die allmähliche Besserung der Ernährung und Aufsaugung der Blutung und das Abklingen der Erschütterung des Bulbus zurückzuführen.

In der folgenden Gruppe von Beobachtungen war gleich anfangs nicht Erblindung, sondern hochgradige Sehstörung aufgetreten. Es erfolgte nur geringe Besserung.

Weinlechner (1417): Revolverschuss in die rechte Schläfe. Beiderseits Exophthalmus mässigen Grades. Blutige Sugillation der Conj. bulbi. Erweiterung der linken Pupille. Rechts: Sehvermögen nicht ganz geschwunden. Links nur wenig gestört. Im Bindehautsack des linken Auges findet sich unterhalb der Conjunctiva, nahe dem äusseren Augenwinkel eine 11 mm lange Kugel. Ophth. rechts Arterien leer. Venen Blutcoagula enthaltend. Blutungen in die Chorioidea. Trübungen der Cornea. Links ein 2 mm langer Chorioidealriss nach aussen.

In Polnows Falle (1418) handelte es sich um einen rechtsseitigen Schläfenschuss aus einem grosskalibrigen Revolver bei Selbstmordversuch. Nach Rückgang der starken Schwellung wurden intraokulare Blutungen und Abducenslähmung festgestellt. Eine Resistenz und Druckempfindlichkeit hinter dem unteren äusseren Orbitalrand liessen das Projektil

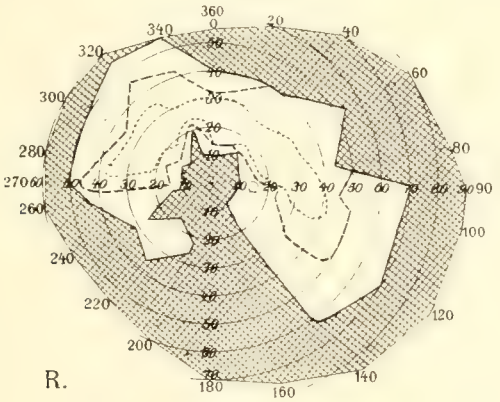

Fig 311.

hier vermuten, was die Röntgenphotographie bestätigte. Extraktion des Fremdkörpers, allmählicher Rückgang der Abducenslähmung, Resorption der Blutungen, Endresultat S = $^1/_2$.

In dem folgenden Falle A. B. unserer Beobachtung zeigt das Gesichtsfeld des rechten Auges folgenden Defekt, der sich später verringerte (vergl. Fig. 311). Die Sehschärfe betrug nicht $^{20}/_{200}$. Das linke Auge blieb normal. Ophthalmoskopisch war der rechte Sehnerv weiss.

In Groenouws (1385) Fall I betrug die Sehschärfe des verletzten Auges mit — 1,0 D fast $^5/_{15}$. Das Gesichtsfeld war für ein weisses Quadrat von 5 mm Seitenlänge nach allen Richtungen hin etwas eingeengt. Nach innen und unten hin entsprecheud den Veränderungen am Augengrunde Verengerung grösser, daselbst wird nur etwa der 40. Parallelkreis erreicht. An derselben Stelle sind auch die Farbengrenzen für Blau (5 mm) etwas eingeschränkt. Hier hatte das Geschoss den Augapfel oben aussen gestreift.

Wie aus den spärlichen Beobachtungen mit Besserung des Sehvermögens ersichtlich ist, bietet die Prognose hinsichtlich des Sehvermögens nur wenig tröstliche Aussichten. In dem folgenden Falle schwand die anfänglich noch vorhandene Sehkraft von $^3/_{40}$ im weiteren Verlaufe völlig. Es trat allmählich Verfärbung der Papille ein und bestand demnach wahrscheinlich eine retrobulbäre Neuritis mit allmählichem Ausgang in Atrophie.

Tarnawski (1419): Schussverletzung am unteren Rande der rechten Orbita bei einem 23jährigen Soldaten. Ptosis, Exophthalmus, Strabismus divergens und Lähmung aller Oculomotoriusäste, sowie Herabsetzung der S auf $^3/_{40}$. Gesichtsfeldbeschränkung bis 40—45°.

Im Glaskörper eine Blutung. Retina getrübt. Kugel nicht aufgefunden. Unter Jodkalium und Galvanisation besserte sich die Beweglichkeit des Auges, dann trat Entfärbung der Papille ein und das Sehvermögen schwand vollends.

Im Falle Strachow (1378) bestand anfangs Fingerzählen in zwei Meter, später $S = {}^{1}/_{10}$. Hier war durch Ruptura Chorioideae die Sehstörung verursacht.

Ebenso verhielt sich das Sehvermögen im Falle Longie (pag. 847): Anfangs nur Handbewegungen erkannt, hob sich das Sehvermögen auf ${}^{6}/_{18}$, ebenfalls bei Aderhautruptur.

Im Falle Hirschberg Fall I bestand bei Aderhautriss Fingerzählen in 6 Fuss.

§ 627. Was die Prognose quoad vitam betrifft, so ist dieselbe bei Gehirnschüssen sehr ungünstig. Erfolgt der Tod nicht unmittelbar, so tritt er doch häufig im weiteren Verlaufe ein, nachdem sich, wie im Falle Hübbenet Gehirnabscess, oder wie im Falle Fränkel eine Meningitis entwickelt hatte.

Fränkel (1420): Revolverschuss in die linke Schläfe. 21 Tage nachher Schüttelfrost. Cerebrale Erscheinungen. Bei der Sektion zeigten sich neben den andern Befunden auch mehrfache Fissuren des Orbitaldachs.

Auffallend ist der Fall Fröhlich (1365), in welchem sich zwei Jahre nach der Erblindung durch Schussverletzung Meningitis entwickelte und der Patient zugrunde ging.

Schliesslich sei noch erwähnt, dass nach Schussverletzungen pulsierender Exophthalmus mit Sehstörungen auftreten kann; da derselbe aber meist nicht in unmittelbarem Anschluss an das Trauma auftritt, werden diese Sehstörungen zweckmässiger an einer anderen Stelle behandelt.

§ 628. Dass auch eine Schussverletzung zur Entwickelung einer hysterischen Amaurose den Anstoss geben kann, darf nicht Wunder nehmen.

So beobachtete Werner (1421) folgenden Fall:

Sofort nach der Verwundung durch einen Granatsplitter, der das untere Augenlid einriss und eine geringe Scleralwunde bewirkte, war die Lichtempfindung des linken Auges verschwunden. Auch die Sehkraft des rechten hatte so bedeutend gelitten, dass selbst grössere Druckschrift nicht gelesen wurde. Der Augenspiegel ergab später bei oberflächlicher Untersuchung keine grösseren Anomalien.

Auf die erste Strychnininjektion von 0,002 kehrte die Lichtempfindung wieder, wenige weitere Injektionen, die wegen des Eintritts von Zuckungen und Kopfschmerz auf 0,0008 reduziert wurden, genügten zu bedeutender Besserung der Sehkraft. Die mydriatische Pupille gewann ihre Kontraktionsfähigkeit wieder.

Die Erblindung durch Blitzschlag.

§ 629. Am zweckmässigsten schliessen wir hier die plötzlichen Erblindungen oder hochgradigen Sehstörungen nach Einwirkung eines Blitzschlages an.

Bei den Blitzschlagverletzungen kommen in Betracht: die Wärme-, die chemisch wirksamen Strahlen, die elektrische Wirkung und ausserdem die plötzliche grelle Blendung.

Bei dem einen Patienten tritt mehr die Wirkung des einen, bei dem anderen mehr die Wirkung des anderen Faktors hervor.

So scheint in dem folgenden Falle hauptsächlich die Überblendung neben den anderen Momenten wirksam gewesen zu sein.

Power (1422) berichtet über einen Fall von plötzlicher doppelseitiger Erblindung und Ptosis, entstanden durch einen unmittelbar bei dem Patienten (30jährigen Polizeimann) niedergefahrenen Blitzstrahl. Die Pupillen etwas dilatiert, kaum reagierend, vollständige Amaurose, fast keine Veränderung (ob ophthalmoskopiert wurde, ist nicht angegeben). Nach einigen Tagen Aufenthalts im dunkeln Zimmer völlige Wiederherstellung. Doch behielt Patient noch für einige Zeit die Neigung zu vorübergehender, nur wenige Minuten dauernder Erblindung, besonders wenn er ermüdet war.

In dem folgenden Falle trat hauptsächlich die Wirkung der Wärmestrahlen hervor.

Silfvart (1423): 45jähriges Weib wurde durch Blitzschlag bewusstlos zu Boden geworfen. 18 Stunden nach dem Anfalle folgender Befund. Rechts Augenbraue und Wimpern stark versengt. An Stirn und Schläfe in der nächsten Umgebung des rechten Auges zahlreiche streifenförmige oberflächliche Verbrennungen. Die Lider beider Augen angeschwollen und gerötet, starke Lichtscheu. Hornhaut des linken Auges leicht nebelig mit punkt- und streifenförmigen Trübungen. Pupillen ungleich weit, träge Reaktion. Am dritten Tage nach dem Unglücksfalle wurden in der hintern Corticalis der bisher vollkommen klaren rechten Linse streifenförmige Trübungen bemerkt. Im Laufe der nächsten Tage nahmen die Trübungen der Linse noch mehr zu. Nach dreiwöchentlicher Dauer begann der Star sich zurückzubilden, so dass er sechs Wochen später vollstandig resorbiert war.

Nelson (1424): Temporäre Erblindung und intensive Entzündung durch Blitzschlag. Augenhintergrund normal. Heftige Keratitis und Conjunctivitis. Eine geringere Ausdauer beim Lesen blieb monatelang zurück.

Bei den folgenden Beobachtungen scheint in der elektrischen Wirkung das Hauptmoment für die Erblindung gelegen zu haben.

Laker (1425) teilt den Befund bei einem Soldaten mit, welcher, vom Blitz getroffen, besinnungslos zusammengestürzt war. Als er zu sich kam, konnte er nicht zwischen Tag und Nacht unterscheiden und litt einige Stunden an heftigen tonischen und klonischen Krämpfen beider Extremitäten. Beiläufig eine Woche war er vollständig blind; dann kehrte das Sehvermögen allmählich wieder und ist seit sechs Monaten rechts $^{6}/_{60}$, links $^{3}/_{60}$. Der Lichtsinn ist rechts auf $^{1}/_{4}$ und links auf $^{1}/_{55}$ herabgesetzt (Försters Photometer). In der vorderen Corticalis des rechten Auges zahlreiche punktförmige Trübungen, in der des linken weniger, aber auch einige feine Striche. Beiderseits verschleierte, bräunlichrot gefärbte Netzhaut und verwaschene Papillengrenzen. In der Macula rechterseits, die Gegend derselben einnehmend, eine hellrote, rundliche Stelle, mit einem Pigmentsaume umgeben, in deren Mitte man einen schwarzen Punkt wahrnimmt; linkerseits eine noch etwas grössere hellrote. Rechts finden sich ausserdem einzelne verschieden grosse Pigmentflecken mit zackigen Rändern in der Umgebung des Sehnerven, die von den Retinalgefässen überlagert werden.

Diagnose: Neuroretinitis und Netzhautblutungen, Veränderungen in der Macula und Linsentrübungen.

Kretschmer (1426) berichtet, dass ein 50jähriger Mann, der vom herabfallenden Draht der elektrischen Bahn getroffen war, erst nach einer Stunde Schwere in den Extremitäten und Abnahme des Sehens bemerkte, die sich bis zur Erblindung des linken und exzentrischem Fingerzählen am rechten Auge steigerte. Ophth. Erweiterung der Venen, undeutliche Begrenzung der Papillen. Rechte Körperseite gelähmt und anästhetisch. Taubheit des linken Ohres, perverse Geschmacks- und Geruchsempfindung. Anästhesie der linken Gesichtshälfte. Langsame Besserung des Zustandes, doch blieb das linke Auge blind, das linke Ohr taub; rechts wurde Jaeger Nr. 8 gelesen. Ophth. Befund normal.

Rohmer (1427) bringt das in der Literatur Bekannte hinsichtlich der verschiedenen Einwirkungen des Blitzschlages. Er erzählt ferner einen Fall (12jähriger Knabe), bei dem der Blitz in der nächsten Nähe von ihm einen Baum getroffen hatte. Alsdann sollen Kopfschmerzen aufgetreten sein, und ophth. die Erscheinungen einer zunehmenden doppelseitigen Sehnervenatrophie sich eingestellt haben.

Treacher-Collins (1428): Blitzschlag. Am folgenden Morgen alles in Nebel. Allmähliche Abnahme der Sehkraft beider Augen bis auf Fingerzählen in zwei Fuss. Rot und Grün nicht erkannt. Abblassung der temporalen Papillenhälfte. Leichte Facialisparese und Gehörstörung rechts.

Das Auftreten plötzlicher Erblindungen nach Infektionen und die urämische Amaurose[1]).

a) Die akuten Infektionskrankheiten.

α) Masern.

§ 630. Amaurose als Folge von Masern ist sehr selten. Meist ist dieselbe vorübergehend, wie in einem Falle von v. Graefe (1580):

Hier trat innerhalb weniger Tage totale Erblindung ein, doch erfolgte schliesslich nach 8 Wochen völlige Heilung.

In einer Beobachtung Nagels (1581) wurde das Sehvermögen ebenfalls wieder hergestellt.

Bei einem 8jährigen Knaben traten 4 Tage nach Beginn der Erkrankung Sopor, Krämpfe, Opisthotonus und Erweiterung der Pupillen auf. Der Augenspiegelbefund negativ. Als nach 10 Tagen das Bewusstsein wiederkehrte, war der Knabe blind. Die Pupillen reagierten auf Licht, wenn auch sehr träge. Nach 3—4 Wochen stellte sich etwas Sehvermögen ein, das sich allmählich unter Strychnininjektion bis zur Norm besserte.

Über einen eigentümlichen Fall berichtet Rollet (1582): Ein 13jähriges Bauernmädchen hatte während einer Epidemie 1892 Masern gehabt. Dieselben liefen in normaler Weise ohne Komplikationen ab. Bei ihrem ersten Ausgange soll sie so gut wie früher gesehen haben. Unterwegs legte sie sich etwas hin und schlief ein, und wie sie wieder erwachte, war sie blind. Der Hausarzt fasste diesen Zwischenfall nicht ernst auf; da sich aber gar keine Besserung einstellte, wurde Rollet einige Monate nach Eintritt der Erblindung hinzugezogen.

Das Kind musste geführt werden und machte den Eindruck eines herumfühlenden Blinden. Pupillen maximal weit, reagierten weder auf Tageslicht noch bei seitlicher Beleuchtung; nur beim Augenspiegeln verengerten sie sich ein klein wenig. Bindehaut, Hornhaut-vordere Kammer, Iris, Linse absolut normal. Die Papille zeigte leicht verwischte Konturen, war aber scharf zu sehen und in keiner Weise prominent, sie hatte einen gleichförmig orangegelben Farbenton und ein trübes, wächsernes Aussehen. Arterien und Venen zeigten sich verengert; der ganze Fundus hatte einen hellen gelblichen Farbenton; dieser Farbenton war aber in den circumpapillären und circummakulären Partieen, welche eher gleichförmig grau erschienen, viel weniger ausgesprochen, als in der Peripherie, wo der Fundus ein deutlich getiegertes Aussehen, das zum Teil auf die durchscheinenden Aderhaut-

---

[1]) Da viele Fälle von plötzlicher Erblindung nach Infektionen auf eine urämische Amaurose zu beziehen sind, werden wir dieselbe gewissermassen als Anhang zu diesem Kapitel abhandeln.

gefässe zurückzuführen war, aufwies. Keine Spur von exsudativer Chorioiditis, keine Pigmentflecken. S. beiderseits = $^4/_{50}$. Das Gesichtsfeld für Weiss war rechts auf einen regelmässigen Kreis von 10° Ausdehnung um den Fixierpunkt, links auf einen solchen von 15° eingeengt. Die Farbenperzeption war sowohl für die Peripherie, wie für das Centrum erloschen. Ob ein centrales Skotom vorhanden war, liess sich nicht mit Sicherheit entscheiden, doch schien es so. Geringer Grad von Nyktalopie. Niemals Schmerzen.

Bei zwei anderen von Nagel (1581) mitgeteilten Fällen trat dagegen dauernde und unheilbare Erblindung auf. Ophthalmoskopisch war Neuritis optica nachgewiesen worden.

Nach Berger sind die nach Masern zu beobachtenden Fälle von Amaurose, soweit sie unabhängig von Meningitis sind (zu welch letzteren der zuerst beschriebene Fall Nagels wahrscheinlich zu zählen ist), zweierlei Natur. Einmal handele es sich um ein urämisches Symptom zufolge einer zu den Masern hinzugetretenen Nephritis. Bei diesen Fällen sei der ophthalmoskopische Befund negativ und die Amaurose von Somnolenz, Pupillenerweiterung und Konvulsionen begleitet. Von Horner (1583) wurde in der Tat ein Fall von Retinitis albuminurica nach Masern beobachtet. Sie ist aber eine seltene Erscheinung, da Nierenleiden bei Masern nur ausnahmsweise auftreten. Bei der zweiten Kategorie liege eine Neuritis optica vor. Da Uhthoff (895) unter 253 Fällen von Neuritis optica nach Infektionskrankheiten, nur 9 Fälle als Folge von Masern auffinden konnte, und bei der ungemeinen Häufigkeit und der enormen Ausdehnung der Masernepidemieen Sehnervenerkrankungen durch Masern zu den grössten Seltenheiten gehören, dürften die Fälle mit Neuritis optica wohl nicht auf eine Intoxikation durch die Toxine der Masern zurückzuführen sein, sondern entweder auf Nephritis beruhen, oder auf einer bei manchen Masernepidemien, wie z. B. in der von Nagel erwähnten, häufig vorkommenden komplizierenden Meningitis. Auch Carreras Arago (1885) beobachtete nach Masern einen Fall von Neuritis optica mit Meningitis und tödlichem Verlauf. Nach Rollet (1582) hatten Roucher und Despagnet über einen Fall berichtet, in dem wegen Fehlens ophthalmoskopisch sichtbarer Veränderungen und des Auftretens cerebraler Störungen auf eine Amaurose kortikalen Ursprunges geschlossen wurde.

Als Erklärung für seinen Fall nimmt Rollet an, dass die Toxine der Masern, die in manchen Fällen durch Hemmung der Tätigkeit der Nervenzellen eine vorübergehende Amaurose hervorgerufen, hier länger und tiefer gewirkt, und so statt einer vorübergehenden Störung eine dauernde Degeneration herbeigeführt hätten. Der Fall wäre daher als eine akute, zur Atrophie führende Entartung der Netzhaut und des Sehnerven aufzufassen.

Über metastatische Ophthalmie mit Ausgang in das Bild eines Pseudoglioms nach Masern berichtet Stieren (1584).

γ) Scharlach.

§ 631. Hodges (1591) berichtet über einseitige Embolie oder Thrombose der A. centr. retinae in der Rekonvaleszenz nach Scharlach.

Rumpel (1592) beobachtete in einem nicht mit Serum behandelten Scharlachfalle Panophthalmie.

Uhthoff (895) fand unter 253 Fällen von Sehnervenentzündung infolge von Infektionskrankheiten nur drei durch Scharlach bedingte.

Die Mehrzahl der Fälle von plötzlicher Erblindung nach Scharlach beobachten wir in der Form der **urämischen** Amaurose. Dieselbe tritt erst im Abschuppungsstadium des Scharlach in der Regel in der 3. bis 4. Woche nach Ausbruch des Exanthems auf. Die Erblindung ist durchgängig doppelseitig und setzt mit schweren Cerebralerscheinungen meist plötzlich ein. Da sich die urämische Amaurose nach Scharlach in nichts von derjenigen unterscheidet, welche wir bei anderen Nierenaffektionen beobachten, so verweisen wir hier auf das Kapitel über die urämische Amaurose pag. 872.

γ) Variola.

§ 632. Plötzlich auftretende doppelseitige Erblindungen nach Variola sind sehr selten.

Riedel (1642). Eine 24jährige an Purpura variolosa leidende Frau erblindete plötzlich nach eingetretener Frühgeburt. Die Kranke starb nach drei Tagen, ohne dass eine Augenspiegeluntersuchung vorgenommen worden war. Die histologische Untersuchung der Augen ergab eine massenhafte Ansammlung von Rundzellen im vorderen Abschnitte der Sehnerven.

Diese Affektion ist wahrscheinlich als akute retrobulbäre Neuritis zu deuten, denn nach den Beobachtungen von Prothou (1643) und Courmont und Rollet (1644) kommen Neuroretinitis und Stauungspapille bei Variola vor.

Über einen Fall von urämischer Amaurose nach Blattern berichtet Adler (1593).

Am 16. Tage der Krankheit klagte der 19jährige Patient über bedeutende Sehstörung. Die Netzhautarterien waren schwach gefüllt, die Papillen verwaschen, der Glaskörper erschien getrübt. Am dritten Tage trat völlige Erblindung auf, am vierten Tage vollständige Taubheit hinzu. Das Bewusstsein war ungestört. Es wurde kolossale nephritische Albuminurie konstatiert. Nach 36 Stunden stellte sich wieder Lichtempfindung ein, der Glaskörper hellte sich auf, die Albuminurie dauerte noch längere Zeit fort. Patient wurde später mit vollkommen guten Gesichts- und Gehörfunktionen entlassen.

δ) Meningitis cerebrospinalis

wird in dem gesonderten Kapitel „über plötzliche Erblindungen bei Meningitiden“ abgehandelt werden.

ε) Typhus abdominalis.

§ 633. Die plötzlichen Erblindungen nach Typhus betreffen meist unklare und ungenügend beobachtete Fälle, bei welchen nicht alle für die Deutung des Falles in Betracht kommenden Momente genügend gewürdigt worden

sind, oder es sind Beobachtungen, bei welchen die Amaurose auf andere Ursachen als das Typhusgift zu beziehen ist.

So war in der folgenden Beobachtung, analog wie nach Blutungen, eine Erschöpfung oder auch das Anthelminticum die Ursache.

Immermann (1645) berichtet über einen Fall von Erblindung, welcher sich ganz akut bei einem $14^1/_2$jährigen Knaben entwickelt hatte. Derselbe war anfangs März unter allgemeinem Unwohlsein erkrankt und hatte ein Laxans von Kalomel und Jalape verordnet erhalten. Ausserdem hatte er sich noch ein kräftiges Anthelminticum verschafft, weil er von dem Gedanken beherrscht war, er leide an einem Bandwurm. Es trat eine äusserst intensive Diarrhöe auf, und in der folgenden Nacht eine vollständige Amaurose. Weiter traten die Erscheinungen eines Abdominaltyphus hervor.

Anfangs ophth. Befund normal. Pupillen weit und gegen Licht starr. Zwischendurch wurden bei fortbestehender Amaurose die Pupillen wieder gegen Licht empfindlich. Die Pupillenreaktion erfolgte jedoch zweimal nur klonisch, nicht tonisch, nahm schnell wieder ab, um dann dauernd bei dauernder Blindheit wegzubleiben. Später ophthalmoskopisch: Opticusatrophie. —

In der folgenden Beobachtung von Ebert ist dem Blutverlust die Ursache der Amaurose zur Last zu legen.

Ebert (1606) beschreibt einen Fall, wo ein 10jähriges Kind nach vorausgegangenem Nasenbluten am folgenden Tage (15. Tag der Erkrankung) vollkommen erblindete. 40 Stunden später fing es wieder an zu sehen. Nach weiteren 12 Stunden war das Sehvermögen vollkommen hergestellt.

Leber und Deutschmann (1647) erwähnen einen Fall, in welchem der Kranke drei Wochen nach Beginn des Typhus blind aus einer langen Bewusstlosigkeit erwachte. Der Augenspiegel zeigte sehr weisse, ungewöhnlich kleine Papillen, deren Randteil auffallend stark pigmentiert war. Ausserdem Nystagmus. Es wurde Pigment auf der Papille gefunden, vielleicht als Ausdruck einer Blutung in die Opticusscheide.

Fremineau (1650) berichtet von einem Knaben von 15 Jahren, der an schwerem Typhoidfieber mit vorherrschenden Hirnsymptomen darniederliegend, am dritten Tage der Erkrankung zuerst von Hemiopie, fünf Tage später von vollständiger Amaurose des linken Auges befallen wurde. Nach zwei Monaten bestand die Amaurose noch fort bei starren weiten Pupillen ohne jede Veränderungen des Augenhintergrundes. Er wurde durch fünf Strychnininjektionen vollständig geheilt (könnte auch Hysterie dabei gewesen sein).

Henoch (cit. Förster s. S. VII, 168) beobachtete einen 12jähr. Knaben, der am 15. Tage eines Ileotyphus von fast völliger Blindheit befallen wurde. Nach vier Tagen sah er wieder gut. Nasenbluten war nicht vorausgegangen. Albuminurie fehlte.

Tolmatschew (cit. Förster VII, 168) berichtet über einen Knaben von 12 Jahren, bei dem die Erblindung am Ende der vierten Woche des Typhus bemerkt wurde und nach einigen Tagen wieder verschwand.

Nach Förster ist bemerkenswert, dass diese transitorischen Erblindungen durchweg bei Kindern beobachtet wurden.

Milliken (1646). 35jähr. Frau in der siebenten bis achten Woche des Typhus metastatische Panophthalmie.

Die allmählich entstandenen Amblyopien und Amaurosen nach Typhus werden meist durch Neuritis optica bedingt. So fand Uhthoff unter 253 Fällen von Neuritis optica infolge von Infektionskrankheiten 17 durch Typhus bedingt.

ζ) Typhus recurrens.

§ 634. Förster (Graefe-Saemisch VII, 171) berichtet über eine einige Stunden dauernde einseitige Erblindung eines Arztes.

Brieger (1651) berichtet, dass auf der Höhe des Anfalles „leichte und rasch zurückgehende Amaurose" beobachtet wurde.

η) Influenza.

§ 635. Die folgende Beobachtung Gradlys (1652) beruht wohl auf einer Apoplexie oder einer Gehirnembolie (siehe die betreffenden Kapitel) und hat demnach mit der Infektion als solcher kaum etwas zu tun.

Gradly (1652). Eine 65jährige Frau erblindete plötzlich am dritten Tage der Erkrankung. Später rechtsseitige Hemianopsie mit normalem Augenspiegelbefund.

Von metastatischer Ophthalmie nach Influenza sind 20 Fälle beschrieben worden (vgl. Groenouw, Graefe-Saemisch, II. Aufl., XXII, pag. 624). Da die Diagnose keine Schwierigkeiten macht, begnügen wir uns mit dem Anführen der folgenden Beobachtung:

Lavagna (1653) beobachtete einen Fall von eitriger Iridochorioiditis nach Influenza. Am 17. Tage nach Beginn der Influenza trat Schwellung des Auges und Verschlechterung des Sehens ein. Am 18. war das Sehvermögen erloschen und es konnte eine eitrige Iridochorioiditis nachgewiesen werden.

Als urämische Amaurose zu deuten sind wahrscheinlich einige Beobachtungen über vorübergehende Erblindung nach Influenza, so bei Deschamps (1654) und Sédan (1655).

In einem Falle von Eperon (1656) entstand eine Erblindung über Nacht bei Influenza durch eine retrobulbäre Neuritis.

Embolie der Centralarterie der Netzhaut wurde bei Influenza mehrmals gesehen (vergleiche die bei Groenouw, Graefe-Saemisch, II. Aufl., XXII, 625 angeführten Fälle). Ob ein kausaler Zusammenhang dabei mit dem Allgemeinleiden bestand, ist zweifelhaft.

ϑ) Keuchhusten.

§ 636. Die Erblindungen nach Keuchhusten beruhen offenbar auf Blutungen in die Opticusscheiden oder in die Sehstrahlungen des Gehirns oder in die Nähe derselben.

So berichtet Jakoby (1657) über folgende Fälle:

1. Ein 6jähriges Mädchen erblindete plötzlich infolge von Keuchhusten. Pupillen weit und reaktionslos. Beiderseits Neuritis optica. Nach etwas mehr als einer Woche Heilung.

2. Ein 8jähriger anämischer Knabe erblindete. Keine ophthalm. Veränderung. Nach einigen Tagen liess sich eine rechtsseitige Hemianopsie und dann Wiederherstellung des Sehvermögens nachweisen.

Fälle von homonymer Hemianopsie nach Keuchhusten beschreiben Silex (1658) und Fritsche (1659).

Knapp (1660) sah das Bild einer Netzhautischämie bei einem 3jährigen Knaben, der seit ungefähr sechs Wochen an heftigem Keuchhusten litt und seit zwei Tagen er-

blindet war. Die Pupillen reagierten auf Lichtreiz. Beide Sehnervenscheiben weisslich. Von den Netzhautarterien waren linkerseits nur die Hauptäste zu sehen, und diese waren fadendünn; rechterseits konnten gar keine Arterien unterschieden werden. Venen spärlicher und dünner. Nach 24 Stunden Paracentese der vorderen Kammer an beiden Augen. Am folgenden Tage Pupillen prompt reagierend, Arterien in beiden Augen sichtbar, alle Gefässe zahlreicher und dicker, Sehnerven noch weiss. Von Tag zu Tag füllten sich die Gefässe mehr, die Sehnerven verloren ihre Blässe, doch blieb sowohl Gefässfüllung, als auch Papillenfärbung immer noch hinter dem Normalen zurück. Patient erkannte Gegenstände und griff richtig danach. Sechs Wochen nach der Operation starb das Kind an lobulärer Pneumonie.

Unter dem Bilde einer Embolie der Art. centralis retinae erlosch bei dem 7jährigen Patienten von Landesberg (1661) das Sehvermögen bis auf quantitative Lichtempfindung, um sich später wieder bis auf $S = 1/2$ zu heben. Es bildete sich eine Obliteration der beiden oberen Netzhautarterien aus.

ι) Bei Pneumonie.

§ 637. Die bei Pneumonie beobachteten Erblindungen beruhen sämtlich auf metastatischer Ophthalmie. So veröffentlichte

Purtscher (1153) einen Fall von rechtsseitiger metastatischer Ophthalmie mit Orbitalabscess bei einem 45jähr. an Oberlappen-Pneumonie erkrankten Manne. Der durch Einstich in den Glaskörper entleerte Eiter enthielt massenhafte Anhäufungen des Diplococcus lanceolatus.

Im Falle Despagnets (1331) kam es bei einem 28jährigen Manne im Anschluss an eine Bronchopneumonie zu einer Entzündung des Schultergelenks und zu einer eitrigen Entzündung des linken Auges, welche den Verlust des letzteren zur Folge hatte. Im übrigen genas der Patient vollständig.

Bei der bakteriologischen Untersuchung des Auges fanden sich Staphylokokken und Streptokokken, aber keine Pneumokokken.

Herrenheiser (1546) konnte bei einer metastatischen Entzündung des Auges mit Durchbruch der Hornhaut im Gefolge von Pneumonie den Fränkel-Weichselbaumschen Diplococcus pneumoniae in einem Herde der Aderhaut durch Färbung nachweisen.

In den folgenden Beobachtungen trat die metastatische Ophthalmie bei Pneumonie doppelseitig auf.

So beobachtete Petit (1604) eine allgemeine Pneumokokkeninfektion im Anschluss an Pneumonie. Im linken Auge trat fast zur selben Zeit eine metastatische Ophthalmie und eine Infektion der Bindehaut auf. Auch rechts entwickelte sich eine Pneumokokkenkonjunktivitis mit rasch progredientem Ulcus serpens, das zur Panophthalmie führte. Exitus letalis. Die bakteriologische Untersuchung liess den Pneumococcus als Urheber aller dieser Affektionen erkennen, und die anatomische Untersuchung eine Thrombose in der Chorioidea annehmen.

Milliken (1611) beobachtete ebenfalls eine doppelseitige metastatische Panophthalmie nach Pneumonie.

Ferri (1631) berichtet über einen Fall von Pneumonie, bei dem vier bis fünf Tage nach der Krisis Schmerzen im rechten Auge und Abnahme des Sehvermögens beiderseits eintrat. In drei Wochen entwickelte sich rechts Glaskörpereiterung mit Perforation der Sklera; links bestand Trübung des Glaskörpers, der Papille und Retina. Die aus dem Eiter des rechten Auges entwickelten Kulturen bestanden fast ausschliesslich aus dem Fränkelschen Diplococcus.

ϰ) Akuter Gelenkrheumatismus.

§ 638. Woinow (1693) berichtet über folgenden dunklen Fall von Amaurosis transitoria bei einer jungen Dame, welche nach einer Erkältung — sie wurde gleich darauf von akutem Rheumatismus befallen — für 20 Stunden jeden Lichtschein verlor. Die Pupillen waren unbeweglich. Erbrechen. Ophthalm. nichts Abnormes. Nach 20 Stunden kehrte der Lichtschein ohne Behandlung wieder, und die Sehschärfe besserte sich schnell, so dass nach 72 Stunden Jaeger 3 gelesen wurde.

b) Plötzliche Erblindungen bei endemischen und Volkskrankheiten.

α) Intermittens.

§ 639. Die bei Intermittens auftretenden plötzlichen Erblindungen oder höchstgradigen Amblyopien sind meist doppelseitig und rezidivierend, so in einem Falle von Doyne (1022). Über einseitige Erblindungen berichten folgende Autoren:

Peunoff (1675), selbst an Intermittens leidend, beobachtete an sich eine vollständige Amaurose des linken Auges während eines Paroxysmes von 24stündiger Dauer, zugleich mit Aphasie, linksseitiger Hemiplegie und Anästhesie.

Amenitzky (1676). Bei einem 17jähr. Mädchen, welches ca. zwei Wochen an Febris intermittens tertiana gelitten hatte, trat ziemlich plötzlich am rechten Auge vollständige Blindheit auf. Ophthalm. Befund fehlt.

Ferner Fall Harris (1014), vergl. pag. 665 und Testelin (1677).

Die Dauer des Anfalles von Erblindung beträgt meist 5 bis 15 Stunden.

Nach Peunoff (1675) wurde in zwei Fällen komatöser Intermittens vollkommene Amaurose beiderseits mit Aphasie und Paralyse der Extremitäten beobachtet, die nach einigen Tagen wieder verschwand.

Auch Rombro (1678) erwähnt eine mehrtägige Erblindung bei Intermittens, welche nach Chiningebrauch vollständig sich wieder verlor.

Sehr merkwürdig ist ein von v. Stosch (1679) ausführlich beschriebener Fall, wo sich Anfälle doppelseitiger Erblindung von 5—18stündiger Dauer unter wechselndem Typus mit Unterbrechungen durch sechs Jahre hinzogen. Sie waren mit Benommenheit, Sopor, ja in einem Stadium der Krankheit mit einem förmlich somnambulistischen Zustande verbunden; eine Zeitlang trat auch eine gewöhnliche typische Intermittens mit postponierendem Typus hinzu, deren Anfälle sich zweimal mit denen der intermittierenden Amaurose kreuzten.

Der Grad der Sehstörung ist meist so bedeutend, dass völlige Amaurose vorherrscht. In den folgenden Beobachtungen blieb noch ein schwacher Lichtschein bestehen.

Nach Hebert (1680) erhielt ein kräftiger junger Mann wegen eines Anfalls von Malariakoma Chinin. Während des Eintritts der Chininwirkung, wobei besondere Zeichen von Vergiftung nicht vorhanden waren, wurde plötzlich die Sehfunktion bis auf Lichtperzeption aufgehoben. Eine ophthalmoskopische Untersuchung wurde nicht vorgenommen. Die Pupillen waren erweitert und reagierten nicht auf Licht.

Dutzmann (1681) beobachtete einen Fall von transitorischer Erblindung nach Intermittens.

Ein 19jähriger Mann litt seit 14 Tagen an Febris tertiana postponens mit heftigen Anfällen. Nach einem sehr starken komatösen Anfalle trat Erblindung bis auf schwache Wahrnehmung des Kerzenlichtes auf. Die Pupillen reagierten. Der Augenspiegelbefund war normal. Chinin. Nach fünf Stunden Schlaf, beim Erwachen volle Sehkraft.

Den Versuch Peunoffs (1675) Anfälle von homonymer Hemianopsie, und den von Harlan (1684) und de Schweinitz (1685) Fälle von temporaler Hemianopsie, welche nach Chinin zurückgingen, auf Intermittens zurückführen zu wollen, halten wir für etwas gewagt. Es bedarf noch weiterer und unzweideutiger Beobachtungen zur Entscheidung dieser Frage.

Teillais (1682) meint, dass die Amblyopie eine häufige Komplikation der Intermittens darstelle und alle Formen annehmen könne, von der vorübergehenden Verdunkelung bis zur vollkommenen Blindheit. Hie und da könne sie auch als centrales Skotom erscheinen. Wir haben jedoch einen derartigen intermittierend und anfallsweise auftretenden Fall in der Literatur nicht auffinden können.

Der Augenspiegelbefund ist fast durchgängig normal.

Ramorino (1683) veröffentlicht zwei Fälle von periodisch auftretenden Sehstörungen, welche durch Chin. sulf. geheilt wurden. Bei der einen Beobachtung war es möglich, im Anfalle zu ophthalmoskopieren, wobei sich eine hochgradige Anämie des Sehnervenein trittes, sowie enge Arterien und Venen zeigte.

Der in diesem Falle beobachtete Gefässkrampf könnte jedoch ebensogut auf die Chininwirkung zurückgeführt werden.

In dem pag. 665 erwähnten Falle von Harris wurde eine leichte Kongestion des Sehnerven beobachtet.

Bei den Fällen mit dauernder Amblyopie oder Amaurose beobachten wir Neuritis optica oder aus Neuritis hervorgegangene Atrophie, jedoch gehören diese Fälle in ein später zu behandelndes Kapitel.

Bezüglich der Pupillen sind die Angaben leider mangelhaft. In dem Falle Dutzmann (1681) mit schwacher Lichtperzeption war die Reaktion derselben auf Licht erhalten. In der Beobachtung Heberts (1680) mit schwacher Lichtperzeption waren dieselben weit und reagierten nicht auf Licht. In diesem Falle scheint wegen erhaltener Lichtempfindung die Iris direkt gelähmt gewesen zu sein.

Als Begleiterscheinungen der Anfälle von Erblindung sind durch v. Stosch (1679) Sopor und Somnambulismus, von Peunoff (1675) Aphasie, Hemiplegie und Hemianästhesie, von Dutzmann (1681) Krämpfe beobachtet worden.

Bei denjenigen Fällen, bei welchen eine vollständige Restitution des Sehvermögens nach einigen Stunden oder Tagen nicht erfolgt, ist das Vorhandensein einer retrobulbären akuten Neuritis optica sehr wahrscheinlich.

So hatte Uhthoff (1686) auf dem einen Auge eines 35jährigen Kranken nach dem dritten Anfalle von Intermittens tertiana ein grosses centrales Skotom im Gesichtsfelde bei negativem Augenspiegelbefund beobachtet. Vergleiche auch die Beobachtung von Jakobi (1687) mit doppelseitiger hochgradiger Neuritis optica.

Bezüglich der Differentialdiagnose ist zunächst darauf zu achten, dass eine durch zu grosse Dosen von Chinin hervorgebrachte Amaurose nicht

mit einer solchen durch das Plasmodium malariae bewirkten verwechselt werde, wie dies für die auf pag. 868 erwähnte Beobachtung von Hebert (1680) sehr wahrscheinlich ist.

Bei anderen, wie z. B. bei dem pag. 668 erwähnten Falle Königsteins (1028) scheint Hysterie vorhanden gewesen zu sein.

In einer Beobachtung Liégeys (1688) mit doppelseitiger rezidivierender Amaurose hatte sich Chinin und Arsenik wiederholt hilfreich erwiesen. Ob aber dieser Erblindung Intermittens zugrunde lag, bleibt zweifelhaft.

Ein 29jähriges Mädchen, welches an neuralgischen Schmerzen in der Umgebung der Augen und an den verschiedensten anderen Körperteilen litt, wurde ziemlich rasch auf beiden Augen blind mit weiten und an einem Auge nur schwach reagierenden Pupillen. Die Amaurose ging später eine Zeitlang zurück, kehrte dann wieder und blieb an einem Auge dauernd bestehen, während sie am anderen wiederholt verschwand und wiederkehrte, aber zuletzt ausblieb. Ausserdem traten noch die verschiedensten anderen Erscheinungen: fieberhafte Zustände, epileptiforme Anfälle, Nasenbluten, Blutbrechen, ausgedehnte Ekchymosen der Haut, einige Jahre später auch spontane Blutungen aus der Conjunctiva und dem Zahnfleische, auf, welche nicht als vikariierende Menstruation anzusehen waren. Ob ursprünglich eine larvierte Intermittens zugrunde lag, ist aus der Krankengeschichte nicht bestimmt zu ersehen.

Überhaupt ist nicht in allen in der Literatur vorhandenen Fällen Malaria mit Sicherheit als ursächliches Moment der Erblindung anzusprechen. Manche wollen periodisch auftretende Erblindungen, welche durch Chinin geheilt werden, einfach auf Wechselfieber zurückführen. Der Nachweis des Plasmodium malariae wird in Zukunft darüber entscheidend sein.

Eine Erklärung für die Entstehung der Anfälle kann nur vermutungsweise gegeben werden. Es kann sich um eine Wirkung des Malariagiftes auf Sehnerv oder Netzhaut handeln (siehe die Fälle einseitiger Erblindung oder Amblyopie von Peunoff, Ameritzky, Harris und Testelin), vielleicht auch um Gefässkrämpfe in diesen Organen oder im Gehirn.

β) Gelbes Fieber.

§ 640. Santos Fernandez (1689) beobachtete drei Fälle von Erblindung beim gelben Fieber. Die nur in einem Falle vorgenommene ophth. Untersuchung soll nichts Abnormes dargeboten haben. Von Wichtigkeit für die Beurteilung erscheint der hohe Eiweissgehalt des Urins und die Coincidenz des Eintritts der Amaurose mit Anurie. Es scheint demnach sich um urämische Amaurose gehandelt zu haben.

Nach Krenchel (1690) war in einem Falle nach gelbem Fieber eine Sehschwäche aufgetreten. Anfänglich war das Sehvermögen $^1/_3$, dann 1; Farbensinn und Sehfeld waren fast normal. Auffallend waren die Klagen über Dunkelsehen. Durch die Marronsche Scheibe liess sich konstatieren, dass für die Differenzen der Lichtintensität geringe Empfindlichkeit vorhanden war.

γ) Syphilis.

§ 641. Zahlreiche Fälle von hochgradiger Amblyopie und auch Erblindung werden durch die basale gummöse Meningitis hervorgerufen und ver-

weisen wir bezüglich derselben auf das Kapitel der plötzlichen Erblindung bei den Meningitiden, sowie auf den von uns pag. 661 bereits angeführten Fall. Plötzliche doppelseitige Erblindungen können durch syphilitische Gefässveränderungen hervorgerufen werden, und wäre in dieser Hinsicht Bezug zu nehmen auf die doppelseitigen Erblindungen bei Apoplexie und Thrombose. In der folgenden Beobachtung war die doppelseitige Erblindung offenbar durch ein Gumma hervorgerufen, welches die beiderseitige optische Leitung im Pulvinar gehemmt hatte.

Engel (1691) berichtet, dass $4^1/_2$ Jahre nach einer luetischen Infektion bei einem 43jährigen Individuum Kopfschmerz, Schwindel usw. aufgetreten seien.

Ein Jahr darauf sei das Tastgefühl auf der rechten Körperhälfte, und eine Stunde später Geruch und Geschmack derselben Seite verloren gegangen.

Wenige Tage darauf gingen auch auf der linken Seite Tastgefühl, Geruch und Geschmack verloren, und traten noch doppelseitige Taubheit und Blindheit hinzu. Der Tod erfolgte unter Konvulsionen, später wurde auf der rechten Seite noch Ptosis und Pupillenerweiterung beobachtet.

Die Sektion ergab eine syphilitische Erkrankung der Basalarterien (Basilaris, Meningea media usw.) und ein Gumma im Fornix, das die beiden Seitenventrikel und die Thalami optici links mehr als rechts einnahm.

Vergl. auch das pag. 662 vorletzter Absatz Gesagte.

Einseitige plötzliche Erblindung bei Syphilis ist, sofern eine basale gummöse Meningitis ausgeschlossen werden kann, auf eine akute retrobulbäre Neuritis zu beziehen wie in den pag. 657, § 512 erwähnten Fällen von Quaglino (980), Alt (979) und Oglesby (981), zu welchen eventuell noch der folgende Fall zu zählen wäre:

Glascott (1692) beobachtete das plötzliche Auftreten einer Herabsetzung der Sehschärfe auf Lichtperzeption bei einem Bergwerksarbeiter; die Pupillen waren mässig weit. Verdächtig war die bedeutende Besserung auf Einreibung mit Quecksilbersalbe.

c) Die plötzliche Erblindung nach Wundinfektion.

§ 642. Bezüglich der hier in Rede stehenden Fälle können wir uns kurz fassen, da die Diagnose meist keine Schwierigkeiten bietet.

Über einen sonderbaren Fall von vorübergehender Erblindung nach Erysipelas berichtet Weiland (1694).

Derselbe teilt einen Fall von vollständiger Amaurose nach einem vor zehn Tagen entstandenem Erysipelas faciei bei einem 16jährigen Dienstmädchen mit. Die Papille soll opak verfärbt gewesen sein und verwaschene Grenzen dargeboten haben. Die Gefässe waren dünner, so dass Arterien und Venen schwer zu unterscheiden waren. Nach fünf Tagen war der ophthalmoskopische Befund, nach 15 Tagen das Sehvermögen und das Gesichtsfeld ebenfalls normal.

Unter den metastatischen Ophthalmien interessieren uns vor allem die doppelseitigen.

So beobachtete Jackson (1695) eine doppelseitige Panophthalmitis, die bei einer 45jährigen Frau im Anschluss an eine Eiterung im linken Kniegelenk sich entwickelt hatte und tötlich endete.

Wendt (1696) berichtet über eine doppelseitige metastatische Ophthalmie bei einem 42 Wochen alten Kinde, wahrscheinlich auf der Basis einer kryptogenetischen Pyämie, zumal ein Erguss ins Kniegelenk stattgefunden haben soll.

Giulini (1697) beobachtete nach Endocarditis zuerst eine metastatische Ophthalmie des linken, nach fünf Tagen eine solche des rechten Auges.

Auch Milliken (1611) beobachtete eine doppelseitige Panophthalmitis nach Endocarditis.

Bemerkenswert und wohl selten vorkommend ist ein Fall von metastatischer Ophthalmie des linken Auges als einzige nachweisbare Metastase bei einem Panaritium des rechten Daumens. (Demonstration am 19. Okt. in der med. Gesellschaft zu Magdeburg. Ophth. Klinik 1906, pag. 23.)

Bemerkenswert ist der Fall von Goller (1698) mit doppelseitiger metastatischer Panophthalmie nach Sepsis ohne tödlichen Ausgang.

Die urämische Amaurose.

§ 643. Die urämische Amaurose wird am häufigsten bei der akuten Nephritis (Scharlach und Gravidität), ausserdem bei der Schrumpfniere und der chronischen parenchymatösen Nephritis beobachtet; bei der amyloiden Entartung der Nieren dagegen nicht.

Was die Häufigkeit der urämischen Amaurose anbelangt, so sah Wagner (1594) unter 157 Fällen von Nephritis nur einmal diese Form von Erblindung. v. Graefe gibt an, dass er unter 32 Fällen von Amblyopie bei Albuminurie 30mal die charakteristischen Netzhautveränderungen, 2mal anormalen Augenspiegelbefund, wohl aber ausgesprochene urämische Symptome gefunden habe.

Hierbei ist jedoch zu bedenken, dass eine urämische Amaurose während des Anfalles aus dem Grunde leicht übersehen werden kann, weil das Sensorium benommen ist, oder der Patient im Koma liegt, und bei der Wiederkehr des Bewusstseins die Sehstörung schon vorüber sein kann. Denn das Höhestadium der Amblyopie oder der absoluten Erblindung braucht nicht mit dem Coma zusammenzufallen, wie dies z. B. die folgende Beobachtung von Mandelstamm (1619) zeigt.

Dieser sah eine mit Albuminurie einhergehende Erblindung bei einer 35jährigen Drittgebärenden erst 36 Stunden nach der Geburt auftreten. Nach weiteren zwei Tagen stellte sich Coma ein, dessen Verschwinden auf die Amaurose kaum Einfluss hatte. Sie wich erst mehreren Strychnininjektionen, welche vom achten Tage an zur Anwendung gelangten.

In der Beobachtung Powers (1586) gingen dem Eintritt der Amaurose zwei Tage lang Verdunkelungen des Sehvermögens voraus.

Ein 17jähriges Mädchen, von Scharlach befallen und bereits in voller Genesung, bekam am 19. Tage nach Beginn der Krankheit, während sie noch leicht abschuppte, einen Anfall von Schauder, Kopfschmerz und Schlafsucht. Bald stellte sich Fieber, Albuminurie, hydropische Schwellung und Erbrechen ein. Am zehnten Tage nach der neuen Erkrankung, nachdem sie schon zwei Tage früher vorübergehende Verdunkelungen des Sehens bemerkt hatte, erwachte sie früh morgens mit einem heftigen Anfalle von Erbrechen und mitten in demselben verlor sie plötzlich die Sehkraft beider Augen. Äusserlich war nichts Abnormes sichtbar, die Pupillenreaktion bestand fort. Unter allmählichem Nachlass aller Erscheinungen begann vom fünften Tage nach der Erblindung ab die Sehschärfe sich langsam zu bessern. Nach Ablauf der dritten Woche war sie normal und blieb so.

In der folgenden Beobachtung von Joseph (1608) wurde dieselbe durch Flimmern und Photopsien eingeleitet.

Eine 20jährige Frau wurde in der Nacht vor ihrer Entbindung durch Flimmern und Feuerschein vor den Augen aus dem Schlafe geweckt. Die Erscheinungen dauerten nach dem Erwachen bei sonst erhaltenem Sehvermögen fort. Sie schlief darauf eine Stunde lang und erwachte nunmehr beiderseits amaurotisch. Die Untersuchung der Augen ergab starke Injektion der Ciliargefässe, Erweiterung und Starre der Pupillen, der Glanz der Cornea zeigte sich vermindert. Es bestanden Zuckungen der Lid-, Wangen- und Nasenmuskeln, dabei Strabismus convergens. Das Ophthalmoskop liess die Medien als klar erkennen. Der Hintergrund war gerötet, die Macula sehr dunkel, die Papille nicht an den Konturen, sondern am Eintritt der Gefässe kenntlich. An der Nasenseite gegen die Ora serrata zeigten sich mehrere schwärzliche, unregelmässige Flecke, an denen kleine Gefässe vorbeizogen. Respiration regelmässig, Puls 120, Temperatur erhöht. Der Harn enthielt viel Eiweiss und Cylinder. Es folgte Durchfall, eine Anzahl eklamptischer Anfälle und die Geburt einer 7½ Monate alten, toten Frucht. Ein tiefer Schlaf stellte sich ein, nach dem eine leichte Besserung des Sehvermögens empfunden wurde, welches drei Tage lang vollständig aufgehoben war. Nach acht Tagen war bis auf den durch Ekchymosen verengten Teil des Gesichtsfeldes deutliches Sehen vorhanden. Auch die Papille markierte sich wieder. Erst nach acht Monaten waren die Ekchymosen verschwunden und das Sehvermögen wieder völlig normal.

Die Entwickelung der Amaurose geht gewöhnlich rasch von statten, meist innerhalb eines Zeitraums von 8—24 Stunden.

Über ein ganz plötzliches Auftreten der Amaurose berichtet Rosenstein (1595).

Ein 28jähriger, früher gesunder Mann fühlte sich im Laufe des ganzen Sommers nicht wohl, klagte aber erst seit acht Tagen über Spannung im Bauche. Vor vier Tagen zeigte sich zuerst Oedema praeputii, das schon wieder am folgenden Tage schwand. Es erschienen mächtiges Oedema pedum und geringer Ascites. Der Harn starrte von Eiweiss und enthielt Cylinder. Gestern Abend heftiger Kopfschmerz und plötzliche Amaurose.

Die Erblindung tritt fast immer doppelseitig und gleichzeitig, nur in Ausnahmefällen einseitig oder die Augen nacheinander befallend, auf. Bei den folgenden zwei Beobachtungen, welche anscheinend eine Ausnahme von dieser Regel darstellen, könnte in dem Falle Lebers der Blutverlust und in dem Falle Rothmanns (mit Phthise) irgend ein anderer Umstand die Amaurose des einen oder des anderen Auges bewirkt haben.

So sah Leber (1596) bei einem Nephritiker unter heftigen Kopfschmerzen und wiederholtem Nasenbluten erst das eine Auge erblinden und einige Tage später das zweite hochgradig amblyopisch werden. Der Augengrund war anfangs völlig normal. Später zeigte sich eine leichte Trübung der Papillengrenzen und der umgebenden Netzhaut. Es traten noch mehrmals ähnliche Anfälle ein, doch erreichte die Sehschärfe stets wieder allmählich ihre frühere Höhe. Trotzdem wurde schliesslich eine bedeutende Verfärbung der Papillen sichtbar.

Rothmann (1597) beobachtete einen 27jährigen Phthisiker mit Albuminurie, welcher plötzlich auf dem rechten Auge völlig erblindete, während das linke einige Tage später vorübergehende Erblindungsanfälle zeigte. Das Gesichtsfeld war beträchtlich eingeschränkt. Die Sehschärfe hob sich allmählich wieder zur Norm. Der Augenhintergrund war normal. Zwei Monate später starb Patient. Die mikroskopische Untersuchung der Sehnerven ergab keine wesentlichen Veränderungen.

Die Lichtempfindung ist fast immer vollständig erloschen, höchstens wird noch hell und dunkel erkannt. Vergl. Baginsky (1598).

Die plötzlich eintretende Erblindung kann das erste Zeichen einer bis dahin latent verlaufenen Nierenentzündung sein.

§ 644. Der Augenspiegelbefund ist meist normal, wenigstens bei der urämischen Amaurose nach Scharlach-Nephritis wie z. B. in dem folgenden Falle:

Becher (1589) beobachtete bei einer 16jähr. an Scharlachnephritis Erkrankten in einem urämischen Anfalle eine vollständige in Genesung übergehende Erblindung ohne abnormen ophth. Befund. Die Pupillenreaktion war erhalten.

Bei anderen ist, wie z. B. in den Beobachtungen von Schmidt-Rimpler (1599, Fall II), von Heymann (1600) und von A. v. Graefe (1601) eine Neuritis albuminurica vorhanden, und es steigert sich dann eine unter dem Zeichen von Nephritis aufgetretene Sehstörung nach einem eklamptischen Anfalle oder nach sonstigen urämischen Erscheinungen plötzlich bis zu vollständiger Erblindung.

Novelli (1602) sah ein circumpapilläres Ödem und eine plötzliche Erblindung infolge von Albuminuria gravidarum bei einer Primipara auftreten.

In den folgenden drei Beobachtungen war Stauungspapille während der Amaurose vorhanden, die nachher wieder verschwand.

Schmidt-Rimpler (1599, Fall II) sah Retinitis mit Trübung der Retina und Umgebung der Papille und einigen kleinen weissen Plaques. Plötzliche Verschlechterung des Sehvermögens und den Tag darauf absolute Amaurose mit heftigen Kopfschmerzen, starke Benommenheit, Gedächtnisschwäche. Keine Pupillenreaktion. Papille gerötet, leicht getrübt und etwas geschwellt, Gefässe stark gefüllt, aber nicht geschlängelt, die kleineren von der Trübung verdeckt. Letztere beschränkte sich übrigens auf die nächste Umgebung der Papille. Am folgenden Tage quantitative Lichtempfindung. Abends schon Finger in einigen Fuss, Gesichtsfeld frei.

Nach zwei Tagen S. fast normal, die linke Papille normal, die rechte etwas hyperämisch.

Die Patientin Dobrowolskys (1603), ein 10jähriges Mädchen mit Scharlachnephritis und urämischen Erscheinungen, war plötzlich erblindet. Die Augenspiegeluntersuchung zeigte auffallend breite Netzhautvenen, die Papille hatte eine schmutzigweisse Farbe ohne jede Beimischung eines rötlichen Tones. Ihre Begrenzung war ziemlich scharf, die Netzhaut in der Umgebung des Sehnerveneintritts getrübt. Das Sehvermögen kehrte allmählich wieder, und zehn Tage später waren die Sehschärfe und der Augengrund normal, die Sehnervenscheiben hatten ihren rötlichen Ton wieder angenommen.

Ähnlich ist eine Beobachtung Littens (1590), bei der jedoch stärkere Sehstörungen gefehlt zu haben scheinen.

Ein Kranker mit sehr ausgesprochener Retinitis albuminurica, starkem Ödem des Sehnervenkopfs und peripapillärer Trübung bekam wiederholt Anfälle von Urämie mit Krämpfen, Erbrechen usw. Bei jedem dieser Anfälle trat eine deutliche Zunahme der Schwellung des Sehnervenkopfs und der stark geschlängelten Venen auf, sowie eine stärkere Trübung der Umgebung der Papille. Mit dem Aufhören der urämischen Erscheinungen gingen diese Veränderungen sehr bald auf ihr früheres Mass zurück.

Heinzel (966). Bei einer 25jähr. Frau verliefen Schwangerschaft und Geburt normal. Die Frau hatte ihr Kind selbst genährt, und eine plötzlich auftretende Amaurose veranlasste sie, dasselbe abzusetzen. Ophthalmosk. fand sich eine beiderseitige Neuritis optica, rechts Amaurose, links Lichtschein. Im Urin wurde eine Spur von Eiweiss gefunden. Unter zunehmender Besserung der Sehschärfe stieg das Sehvermögen beiderseits auf $^5/_5$.

Auch in dem oben angeführten Falle von Joseph trat Stauungspapille auf, welche mit der Besserung des Sehens wieder verschwand.

§ 645. Die Pupillen reagieren trotz völliger Amaurose meist in gewöhnlicher Weise auf Licht. Daher kann die Sehnervenleitung bis zu den primären Centren nicht gestört sein (vergl. Bd. III, pag. 584, § 428).

Für diejenigen Fälle jedoch, bei welchen die Pupillen während der Amaurose auf Licht nicht reagieren, sind wohl Komplikationen anzunehmen. Bezüglich einer trägen Reaktion der Pupillen während des Anfalles könnte man an den vermehrten Druck des Bodens des III. Ventrikels auf das Chiasma denken (vergl. Bd. III, pag. 116).

So zeigte ein Fall von Förster (1649) während der Erblindung bei Scharlachnephritis sehr schwache, bei der nach 16 Tagen erfolgenden Wiederkehr des Sehvermögens sehr lebhafte Pupillenreaktion.

Bei völlig aufgehobener Pupillenreaktion dürften flüchtige Ödeme, oder Stauungen im Sehnerven, wie z. B. im Falle II von Schmidt-Rimpler, Dobrowolski und Rothmann (1597) die Ursache sein.

§ 646. Die Dauer der Erblindung beträgt oft nur 12—24 Stunden, selten länger. Meist stellt sich das Sehvermögen ziemlich rasch wieder her. Zwei bis drei Tage nach dem Anfalle ist dasselbe dann bis zum früheren Grade wieder gestiegen.

Monod (1587) berichtet dagegen über einen Fall von urämischer Amaurose nach Scharlach, bei welchem am vierten Tage nach der Erblindung das Sehvermögen ganz plötzlich und vollständig wiederkehrte unter Besserung der übrigen Erscheinungen und Schwinden der Albuminurie.

§ 647. Über wiederholtes Auftreten der urämischen Amaurose im Verlaufe einer Nephritis scarlatinosa berichtet

Barlow (1588). Im Gefolge einer Nephritis scarlatinosa trat transitorische Erblindung während der eklamptischen Anfälle auf. Die Blindheit war vollständig, verschwand allmählich und kehrte bei einem neuen Anfalle wieder.

Einen analogen Fall bespricht Litten (1590). —

Ist eine Schwangerschaft mit Sehstörungen kompliziert gewesen, so scheinen auch die späteren leicht ein Rezidiv derselben hervorzurufen.

Von wiederholten urämischen Amaurosen bei neuen Schwangerschaften erzählen folgende Autoren:

Litzmann (1613) gibt an, dass er unter 13 Fällen von Eklampsie bei Nephritis gravidarum, welche er beobachtete, drei Fälle von urämischer Amaurose gesehen habe, darunter einen bei einer Frau, wo das Leiden in zwei verschiedenen Schwangerschaften auftrat. Bei allen erfolgte nach einiger Zeit Rückbildung.

Simpson (1614) sah eine Frau, welche zwei Tage nach der Geburt ihres fünften Kindes vollständig erblindete, was sich nach einigen Tagen wieder gänzlich verlor. Bald nach der Geburt des sechsten Kindes kehrte die Erblindung wieder unter Erscheinungen von Stupor und Pulsverlangsamung, später auch mit Gedächtnisstörung und aphasischen Symptomen. Sie ging jetzt nur unvollständig zurück.

Eastlake (1615) sah bei einer Frau eine Amaurose in acht aufeinander folgenden Schwangerschaften auftreten.

Ebenso beobachtete Santesson (1616) eine Frau, welche in acht aufeinander folgenden Schwangerschaften während der letzten fünf Monate erblindete. Die Wiederherstellung des Sehvermögens erfolgte anfänglich eine Woche, später einen Monat nach der Entbindung.

In einem Falle Lawsons (1617) trat Amaurose zum ersten Male in der achten Gravidität auf, und auch in der neunten und zehnten war dieselbe Störung vorhanden.

Beer (1618) berichtet von einer Frau, bei der im dritten oder vierten Monat dreier Schwangerschaften Amaurose auftrat, nach den drei ersten Geburten erfolgte Restitution, nach der dritten blieb Blindheit bestehen.

Bleibt dagegen die Sehstörung nach dem Abklingen des urämischen Anfalles bestehen, ohne sich zu bessern, so weist dies mit Wahrscheinlichkeit auf tiefergreifende Veränderungen der Nieren, mit Sicherheit auf eine begonnene Degeneration der Retina resp. der Nervi optici hin. Während für gewöhnlich die Retinitis albuminurica nicht zu vollständiger Erblindung führt, kann jedoch in weitergehenden Fällen namentlich durch Hinzutreten von Sublatio retinae sehr hochgradige Amblyopie, ja, wie Völckers (1609) gefunden hat, selbst Ausgang in Sehnervenatrophie mit vollständiger Erblindung sich entwickeln.

In einem Falle von Lawson (1610) war in drei aufeinander folgenden Schwangerschaften jedesmal zunehmende Amblyopie bis zur Erblindung entstanden, welche das erstemal ziemlich vollständig, das zweitemal nur teilweise zurückging und das letztemal unverändert bestehen blieb. Es fand sich, vermutlich als Ausgang von Retinitis, Sehnervenatrophie mit sehr engen Arterien und weiten Venen.

In einem Falle Försters (1612) trat bei einer Schwangeren, welche allerdings schon früher an Retinitis albuminurica gelitten hatte, die aber zurückgegangen war, nach $1^1/_2$ Jahren unter Eklampsie absolute Amaurose auf. Drei Wochen später war beiderseits Sehnervenatrophie mit dünnen Gefässen zu konstatieren. Erst nach weiteren drei Wochen hatte das linke Auge um den Fixierpunkt herum eine kleine, ziemlich gut empfindende Stelle bekommen, mit der sogar kleinste Schrift erkannt wurde. Das rechte Auge war blind geblieben.

Culbertson (960) bringt aus der Literatur (allerdings unvollständig) neun Fälle von Blindheit (24,99%) bei Retinitis albuminurica während der Schwangerschaft, mit teilweiser Wiederherstellung des Sehvermögens (58,31%) und völliger Wiederherstellung des letzteren (16,66%).

§ 648. Meist wird die urämische Amaurose eingeleitet oder begleitet von Kopfschmerz, Übelkeit, Erbrechen, Benommenheit, Sopor und Konvulsionen. Bisweilen sind die begleitenden cerebralen Symptome nur unbedeutend, wie z. B. in der folgenden Beobachtung Hirschbergs (1648). Bei einem 18jähr. Menschen mit Albuminurie war die transitorische Erblindung lediglich von Müdigkeit und Druckgefühl begleitet. Die Pupillenreaktion war während des Anfalles träge, nach dem plötzlichen Verschwinden der Erblindung aber sehr lebhaft. Die Harnsekretion war aufgehoben oder verringert, der Urin von hohem spezifischen Gewicht und meist reich an Eiweiss. Es verdient aber hervorgehoben zu werden, dass der Urin während der Amaurose auch völlig eiweissfrei sein kann, wie dies von Ebert (1606) betont wird, während vor und nach dem urämischen Anfalle sich starker Albumengehalt gezeigt hatte. In seltenen Fällen können die übrigen urämischen Symptome mit Ausnahme der Sehstörung vollständig fehlen. So berichtet Lee (1607), dass Rowmann bei einer Frau vor dem Ende der Schwangerschaft plötzliche Erblindung ohne Kopfschmerz oder sonstige Symptome und ohne ophthalmoskopische Veränderungen auftreten sah. Es bestand Ödem der Lider und hochgradige Albuminurie. Nach

Frühgeburt eines toten Kindes erfolgte langsame Besserung, doch wurde das Sehvermögen nur teilweise wieder hergestellt; auch ging die Albuminurie nicht vollständig zurück.

Es sind ferner Fälle beschrieben worden, in denen kurz vor der Geburt oder während derselben Amaurose auftrat ohne irgendwelche andere nervöse Begleiterscheinung. So von Ringland (955), Ullersperger (956), Sichel (957).

§ 649. Über das eigentliche Wesen der urämischen Amaurose wissen wir nichts. Frerichs nimmt an, dass die im Blute zurückgehaltenen Ausscheidungsstoffe, namentlich der bei Nierenleiden unzureichend ausgeschiedene Harnstoff einen Intoxikationszustand des Nervensystems hervorrufe, aus dem die Symptomenreihe der Urämie mit Amaurose hervorgehe. Wenig aufgeklärt bleibt bei dieser Annahme die Frage, wie das Sehvermögen trotz fortdauernder Harnstoffretention binnen wenigen Tagen wieder zur Norm zurückkehren kann.

Traube ist der Ansicht, dass unter dem Einflusse der in diesen Fällen stets vorhandenen gesteigerten Spannung im Arteriensystem (Hypertrophie des linken Ventrikels) und bei der wässerigen Beschaffenheit des Blutes stärkere wässerige Ausscheidungen in den Schädelraum stattfänden. So komme intrakraniell ein gesteigerter hydrostatischer Druck zustande, von dem in vielen Fällen die bei Nierenleiden prognostisch üble Stauungspapille Zeugnis gäbe (vergleiche die Fälle von Schmidt-Rimpler, Dobrowolsky und Litten bei welchen die Stauungspapille nach dem urämischen Anfalle wieder verschwand). Dieser Druck bewerkstellige eine Blutleere der Hirngefässe, und die aufgehobene oder ungenügende Ernährung des Centrums bedinge die Sehstörung. Der konvulsivische Anfall werde durch die rasche Entwicklung der Hirnanämie herbeigeführt.

Pal (1620) setzt, wie früherhin schon Cohnheim (1621) und Osthoff (1622), die urämische Amaurose in Analogie zur Bleiamaurose und zur eklamptischen Amaurose und weist auf ein diesen drei genannten Krankheitsprozessen gemeinsames Symptom: Das Verhalten des Blutdruckes hin. Derselbe sei bei der akuten Urämie ein hoher. Bei entsprechender Beobachtung des Blutdruckes könne man sich ferner überzeugen, dass dem typischen akuten urämischen Symptomenkomplex, meist auch den sog. Vorboten schon, ein Anschwellen der Gefässspannung vorangehe. Dieser Anstieg des Blutdruckes sei ein wichtiges klinisches Zeichen, ein Signal der beginnenden Urämie. In diese Periode des initialen Anstieges der Spannung falle meist die Amaurose. Allerdings werde sie oftmals erst bemerkt, wenn der schon im Beginne benommene Kranke aus dem Krampfanfalle zu sich komme, und daher sei der Zeitpunkt ihres Eintretens dann nicht bestimmbar. In allen Fällen sei der Rückgang der Erscheinungen an eine Regulierung der Gefässspannung geknüpft. Auf der Höhe der Attacke d. h. speziell im konvulsivischen Anfalle könne unter dem Einflusse der Folgeerscheinungen (Herzinsuffizienz, Vasomotorenparese etc.) die Gefässspannung rapid sinken.

Der transitorischen Amaurose der Bleikolik, der akuten Urämie und der Eklampsie lägen gleichwertige Vorgänge zugrunde. Die Auffassung derselben als „urämische" sei nicht zutreffend, weil sie selbst im Falle der echten Urämie nicht eine unmittelbare Folge der Nephritis wäre, sondern ebenso wie in den anderen Fällen im Zusammenhang mit einer akuten oder subakuten bedeutenden Erhöhung der Gefässspannung, welche in diesen Krankheiten sich einstellte, zustande käme.

Über die Lokalisation der in Betracht kommenden Veränderungen, weisen uns folgende Erwägungen auf die Hinterhauptslappen hin.

Da bei der grossen Mehrzahl aller Fälle der Augenspiegelbefund ein normaler, und die Pupillenreaktion trotz vollständiger Erblindung erhalten war, muss der Angriffspunkt des die Sehstörung verursachenden Momentes in den optischen Bahnen resp. Centren jenseits der primären Opticuscentren gesucht werden.

Da die urämische Amaurose oft in den ersten Stadien des Prozesses und überhaupt oft als erstes Symptom der Urämie auftritt und nach kurzer Dauer wieder verschwindet, sind Sektionen hiervon Befallener äusserst selten, und die spärlichen überhaupt vorliegenden gaben ein negatives Resultat. In einer von Litten (1623) mitgeteilten Beobachtung von wiederholten Krampfanfällen und Amaurose bei Scharlachnephritis ist nicht gesagt, wie lange nach dem Verschwinden der Amaurose der Patient starb. Der Sektionsbefund des Gehirns war negativ.

§ 650. Sind die beiden Hinterhauptslappen resp. die beiden Sehcentren wirklich die Örtlichkeit, durch deren Funktionsstörung die doppelseitige Amaurose hervorgerufen wird, dann ist die letztere als eine doppelseitige homonyme Hemianopsie rein funktioneller Natur aufzufassen. Verwunderlich bleibt dabei allerdings, dass sowohl während der Entwickelung der Amaurose, als auch beim Abklingen derselben nicht öfters Gesichtsfelddefekte gefunden werden, welche an homonyme Hemianopsie erinnern. In der Tat ist von Köppen (1624) folgende dahingehende Beobachtung beschrieben.

Er berichtet über eine hochgradige Amblyopie, die gegen Ende der Gravidität in einem eklamptischen Anfalle aufgetreten war. Albuminurie. Nach der Entbindung 14-tägige Erblindung. 14 Tage später wurde ein beiderseitiger Defekt im Gesichtsfeld festgestellt, die linke Hälfte, sowie der untere rechte Quadrant des Gesichtsfeldes beiderseits fehlten. Die Schätzung der Entfernung war hochgradig gestört, das optische Gedächtnis war sehr schwach, die Patientin konnte sich ferner nur alle Gegenstände halb vorstellen. Der Zustand, der sich schnell besserte, wird als eine funktionelle, durch die Urämie hervorgerufene Störung im Hinterhauptslappen aufgefasst.

Schmidt-Rimpler (1599 Fall, III) fand bei einem 22jährigen Weibe, welches beim Erwachen aus einem Koma total blind war, am Abend des Erblindungstages rechts einen Defekt des inneren, links des äusseren Gesichtsfelddrittels. Nach 48 Stunden war die Sehstörung verschwunden.

Lehmann (1605) teilte mit, dass bei einer Erstgebärenden plötzlich linksseitige homonyme Hemianopsie aufgetreten sei, an die sich eine Herabsetzung der Sehschärfe auf

Erkennung von Hell und Dunkel anschloss. Dabei waren Kopfschmerz und geringer Eiweissgehalt des Urins vorhanden. Im Verlauf soll die Patientin peripher Finger gezählt haben, und ein centrales Skotom vorhanden gewesen sein. Nach vier Tagen Heilung. Augenhintergrund und Papillenreaktion waren normal.

Knapp (1626) beobachtete eine transitorische Hemianopsie bei Eklampsia parturientium.

Nach Pick (1625) wäre die Möglichkeit a priori nicht von der Hand zu weisen, dass die schädigende Einwirkung die Sehcentren beider Hemisphären in ungleicher Weise beeinflussen könne und dadurch manchmal eine homonyme Hemianopsie zustande komme.

In einem von ihm beobachteten Falle bestand erst eintägige Amaurose, dann Hemianopsie. Bei der Sektion, die kurze Zeit darauf gemacht werden konnte, fand sich in der rechten Occipitalwindung ein auf die Rinde beschränkter encephalitischer Herd, infolge von Verlegung eines kleineren arteriellen Gefässstämmchens und seiner Zweige durch Fibrinmassen. Vergl. pag. 710.

In diesem Falle handelte es sich aber offenbar um eine Komplikation der Urämie mit einer Herderkrankung im Gehirn. Letztere kommen ja sonst bei Nephritischen häufig vor, gewöhnlich als Folge von Apoplexie, und es kann dann bei entsprechender Lokalisation auch ein solcher Herd zu Hemianopsie führen.

Treten wir der Frage etwas näher, warum bei dem relativ häufigen Vorkommen urämischer Anfälle so selten hemianopische Gesichtsfelddefekte beobachtet werden, so ist zunächst hervorzuheben, dass bis jetzt zu wenig auf diese Verhältnisse geachtet worden ist. Diese Unterlassung wird aber durch die den Anfall begleitenden Umstände entschuldigt. Meist verbietet die Schwere des Krankheitsbildes jede genaue Untersuchung des Gesichtsfeldes und dies um so mehr, weil die Patienten meist benommen oder auf der Höhe des Anfalles bewusstlos sind. Mit dem Nachlassen des Komas restituiert sich aber das Sehvermögen oft zu schnell, als dass unter Herbeischaffung oder Anbringung geeigneter Apparate eine Gesichtsfeldaufnahme bewerkstelligt werden könnte.

§ 651. Bezüglich der Differentialdiagnose wäre hier zunächst auf die Eclampsia parturientium aufmerksam zu machen. Dieselbe wird bekanntlich von vielen Autoren als Urämie aufgefasst. Es muss aber hervorgehoben werden, dass die Eklampsie häufig ohne Nephritis zustande kommt und nur mit Anfallsalbuminurie und selbst ohne diese verlaufen kann. Nach Salo Cohn (934) beginnt man sich in neuester Zeit der Ansicht zuzuneigen, dass der Symptomenkomplex der Eklampsie als Folgezustand einer reflektorischen Erregung innerhalb des Nervensystems aufzufassen sei, für welche eine Erkrankung der Niere keineswegs das ursächliche Moment darstelle. Klinische Beobachtungen unterstützen in der Tat diese Erklärungen aufs beste. Häufig handelt es sich in den einschlägigen Fällen um nervöse Individuen, die für Reflexerscheinungen besonders disponiert sind. Erstgebärende und Zwillingsschwangere stellen wegen des grösseren Reizes, dem die Gebärmutternerven ausgesetzt sind, das grösste Kontingent zur Erkrankung. Missverhältnis

zwischen kindlichem Schädel und dem Beckenraum, lange Dauer der Eröffnungsperiode, künstliche Eingriffe, führen unter Umständen ebenfalls zur Auslösung der Anfälle. Sie sind während der Geburt weitaus am häufigsten. B. M. Cohen (1627) macht darauf aufmersam, dass die Reizung sensibler Nerven ausser bei der Geburt schon in hohem Grade sechs Wochen vor Ende der Schwangerschaft stattfindet, wenn der Fötus in das untere Uterinsegment hinabsinkt und dasselbe ausdehnt. Die auftretende Erblindung erkläre sich hierbei zwanglos aus der Anämie des Gehirns, welche das Sehcentrum in seiner Funktion beeinträchtige.

Da nun bei der wirklichen urämischen Amaurose Schwangerer und Gebärender Eiweiss in dem Urin fehlen kann, während vor und nach derselben welches gefunden wird (Ebert [1606]), so wird dadurch die Differentialdiagnose von den Fällen von Eklampsie noch mehr erschwert.

So beobachtete Coccius (952) zwei Fälle von Sehstörungen, welche unter eklamptischen Anfällen erschienen, ohne dass Eiweiss im Harn der Patientinnen gefunden wurde. Bei der einen war nur Amblyopie vorhanden infolge einer Retinitis an der Stelle des deutlichsten Sehens, und es erfolgte volle Restitution. Bei der anderen war Amaurose ohne Befund eingetreten, die plötzlich wieder schwand.

Eastlake (1629) schreibt von einer 39jährigen Frau, welche neun ausgetragene Kinder geboren hatte, dass dieselbe von der Geburt des zweiten Kindes an regelmässig 2—3 Tage nach der Geburt für längere Zeit bewusstlos und nachher vollständig erblindet war, was 3—5 Wochen anhielt. Eastlake sah die Kranke am dritten Tage nach der letzten Entbindung; sie war ohne jede Lichtempfindung; ophthalmoskopische Veränderungen fehlten mit Ausnahme einer leichten Verengerung der Netzhautarterien. Der Harn war eiweissfrei.

Becker-Laurich (1630) beschreibt eine plötzliche Erblindung mit negativem Augenspiegelbefund, welche nach einem Abort im dritten Monat zurückging. Der Harn soll weder Eiweiss noch Cylinder enthalten haben.

Nach Pal (1620) gehen auch hier bei der Eklampsie dem charakteristischen Anfalle gewöhnlich ausgesprochene Vorboten voraus, die durch eine Blutdrucksteigerung markiert sind. Ebenso wie bei der Urämie tritt auch hier häufig die Amaurose vor den Konvulsionen ein.

Die beiden folgenden Beobachtungen weisen auf starke Kongestionen hin.

Cunier (954) untersuchte eine 20jährige, sehr zarte und reizbare Primipara. In der Jugend hatte sie verschiedene Krankheiten überstanden, später an Chlorose, Dysmenorrhoe und mancherlei Augenaffektionen gelitten. Allmählich waren die krankhaften Erscheinungen vollständig geschwunden. Im sechsten Monat der Schwangerschaft war ihr eine heftige Gemütserregung verursacht worden, nach welcher Sehstörungen auftraten, die sich indessen nach kurzer Zeit wieder völlig verloren. Die Entbindung verlief normal, spontan. Gleich nachher erfolgten aber kurze Konvulsionen und es stellte sich Bewusstlosigkeit ein, welche eine Stunde lang anhielt. Das Gesicht war während der Zeit gerötet. Nach dem Erwachen war absolute Amaurose vorhanden. Die Bindehäute erwiesen sich injiziert, in den Winkeln liessen sich Ekchymosen wahrnehmen, die Pupillen waren weit und dilatiert. Es wurde eine Gehirnkongestion als Ursache des Zustandes angenommen und an den Tubera parietalia eine Blutentziehung vorgenommen. Hierauf liessen die Schmerzen nach, schon am anderen Tage konnte eine Pupillenreaktion bemerkt werden und eine schwache Lichtempfindung war eingetreten. Am sechsten Tage nach der Geburt war die Restitution vollkommen.

Kraus (1632) konnte in einem solchen Fall eine Überfüllung der Chorioidealgefässe und Trübung des Glaskörpers konstatieren. Der Kopf war heiss, das Gesicht gerötet. Auch hier stellten sich wieder normale Verhältnisse ein.

Nach Stellwag und Carion erblindete eine Erstgebärende unter Erscheinungen von Hirnkongestion, heftigem Kopfweh, Mydriasis, schon in den ersten Zeiten des übrigens leichten Geburtsaktes — ohne Konvulsionen. Die Heilung erfolgte in 5—6 Tagen.

§ 652. Ferner kommt differentialdiagnostisch hier die doppelseitige hysterische Amaurose in Betracht. Nach der Zusammenstellung von Kron (1634) ist dieselbe (in der Literatur wenigstens) gegenüber der einseitigen Amaurose sehr häufig vertreten. Verhältnismässig wenig finden wir dabei allerdings Krampfanfälle bezeichnet, so die dort erwähnten Fälle von Müller, Mas, Landouzy, Fall I und II, sowie Télinge und Watson.

Die Komplikation mit Schwangerschaft muss natürlich die Diagnose Hysterie erschweren.

So berichtet Desmarres (1635) von einer 26jährigen Gravida, welche im sechsten Monat plötzlich erblindete. Nach sieben Tagen stellte sich ebenso plötzlich das Sehvermögen wieder ein.

In einem anderen Falle von Becker-Laurich (1636), bei dem ebenfalls Amaurose in der Schwangerschaft auftrat, lassen der Wechsel der Erscheinungen und die Anwesenheit anderer nervöser Symptome kaum eine andere Deutung zu, als die der Amaurose auf hysterischer Basis.

Bei anderen weist die Entstehungsursache auf Hysterie hin, so in der folgenden Beobachtung von

Szili (969). Ohne anderweitige Symptome erblindete eine Wöchnerin plötzlich vier Tage nach der Entbindung, als die Fenster des stark verdunkelten Zimmers geöffnet wurden. Ophthalmoskopisch war nichts nachweisbar.

In dem folgenden Falle dürfte der Erfolg der Behandlung auf Hysterie hinweisen.

Mandelstamm (1637) sah eine mit Albuminurie einhergehende Erblindung bei einer 35jährigen Drittgebärenden erst 36 Stunden nach der Geburt auftreten. Nach weiteren zwei Tagen stellte sich ein Koma ein, dessen Verschwinden auf die Amaurose kaum Einfluss hatte. Sie wich erst nach mehreren Strychnineinspritzungen, welche vom achten Tage an zur Anwendung gelangten.

In der folgenden Beobachtung spricht die Länge der Dauer der Amaurose (10 Wochen) für Hysterie.

Bernhard Arnold (1638) berichtet von einer 10 Wochen anhaltenden Amaurose, die 5 Wochen nach der Geburt eines totfaulen Kindes vollständig wieder schwand. Er nimmt zwar als Ursache eine entzündliche Stase mit Exsudat in den Meningen an, namentlich in der Gegend des Ursprungs der Sehnerven. Voraufgegangen waren Neigung zu Schwindel, heftige Schmerzen in Stirn- und Scheitelgegend und Obstipation. Der Kopfschmerz blieb auch nach der Geburt und es trat Gedächtnisschwäche ein. Die Pupillen reagierten träge.

Wieder bei anderen Fällen weist uns das Fehlen der Hornhaut- und Rachenreflexe auf Hysterie hin. So im Falle

Gallemaerts (1639): hier war eine doppelseitige Erblindung bei einer 24jährigen Frau kurz nach dem Entwöhnen des Kindes aufgetreten, verbunden mit Anästhesie der Binde- und Hornhaut, sowie der Rachenschleimhaut. Eine Suggestionstherapie war von Erfolg begleitet.

Auch die Epilepsie käme hier ins Bereich der Betrachtungen.

So beobachtete de Gouvea (1640) bei einem 40jährigen, an nächtlicher Epilepsie leidenden, Manne zugleich Anfälle von vorübergehender Erblindung. Vergleiche pag. 628.

Auch muss man bezüglich der Differentialdiagnose berücksichtigen, dass Amaurose durch Blutverlust hervorgebracht werden kann, wozu die Geburt die Veranlassung geben wird.

In dem folgenden Falle hätte man gewiss die doppelseitige Erblindung wohl eher auf Embolie bezogen, weil die Nephritis völlig latent verlaufen war.

Perkowski (1641) beobachtete eine plötzliche Amaurose 4 Wochen nach einer Oberschenkelamputation, mit starken Kopfschmerzen, Erweiterung der Pupillen und Strabismus divergens, nachherigem Erbrechen und epileptiformen Anfällen. Ophth. starke Hyperämie am Augenhintergrunde, besonders links. Nach drei Tagen stellte sich das Sehvermögen wieder her. Am 13. Tage nach der Erblindung trat der Exitus letalis ein. Die Sektion ergab Anämie und Ödem des Gehirns. Nephritis parenchymatosa sinistra.

Die plötzliche Amaurose bei den Meningitiden.

§ 653. Die Erblindungen bei den Meningitiden sind meist doppelseitig. Eine Ausnahme macht die basale gummöse Meningitis, bei der die Erblindung in der Regel einseitig oder doch wenigstens in der Art auftritt, dass das eine Auge plötzlich erblindet, während auf dem anderen, mit Hinterlassung charakteristischer Gesichtsfelddefekte, Sehschwäche entsteht. Bei den obwaltenden sonstigen Erscheinungen ist die Diagnose auf die, die Erblindung herbeiführende, Grundkrankheit leicht zu stellen, zumal auch die Pupillen und die Augenmuskeln meistens Störungen aufweisen, welche, im Verein mit den anderen Symptomen, auf die Gehirnbasis hinweisen.

So sehen wir nicht selten namentlich Kinder plötzlich doppelseitig erblinden unter Fieber, Kopfschmerz, Genickstarre, Erbrechen, Krämpfen, Bewusstlosigkeit, Augenmuskelstörungen und ungleichen Pupillen. Dabei kann der Augenspiegelbefund völlig normal sein. Bei derartigen Fällen liegt meist eine Meningitis der Konvexität vor, die den Hinterhauptslappen speziell an den medianen Flächen befallen hat. Als Beispiele mögen die folgenden Beobachtungen hier Erwähnung finden:

Laas (1753): Ein 5jähriges Mädchen erkrankte plötzlich mit Erbrechen und krampfhaften Zuckungen in den Gliedern unter Fieber und Nackenstarre. Es reagierte nicht auf Anreden der Eltern und liess Urin und Stuhlgang unter sich. Nach 3 Tagen Herpesausschlag am Mundwinkel. Mit Wiederkehr des Bewusstseins zeigte sich, dass das Kind vollkommen blind war. Der ophthalmoskopische Befund war und blieb normal. Die Pupillen waren von gleicher Weite und reagierten bei Lichteinfall prompt und gleichmässig. Nach einigen Wochen Wiederherstellung des Sehvermögens.

Uhthoff (1754) stellte ein 7jähriges Mädchen vor, das vor drei Jahren, im Anschluss an eine fieberhafte Erkrankung, erblindete. Hauptsymptome waren heftige Kopfschmerzen, Nackensteifigkeit, Krämpfe und Bewusstlosigkeit gewesen. Wahrscheinlich war noch eine geringe Lichtempfindung vorhanden. Da der ophthalmoskopische Befund normal war, die Pupillen gut reagierten, so wurde eine doppelseitige Erkrankung der Sehcentren im Anschluss an epidemische Cerebrospinalmeningitis angenommen.

Uhthoff (1754) beschreibt den Fall eines Kindes, das im Alter von drei Jahren an Cerebrospinalmeningitis erblindete und das erst im achten Lebensjahre in die Augenklinik in Breslau aufgenommen wurde. Bei dem Mädchen konnte nun während des sechswöchentlichen Aufenthaltes in der Klinik festgestellt werden, dass die Patientin nicht absolut blind war. Durch methodische Übungen, die mit ihr angestellt wurden, gelang es, sie manchmal dazu zu veranlassen, Gesichtseindrücke zu verwerten, doch gelang dies nur zeitweise, während an anderen Tagen es nicht möglich war, nachzuweisen, dass irgendwelche Gesichtseindrücke bei ihr vorhanden waren. Uhthoff glaubt seinen Fall mit Rücksicht auf das dauernde Erhaltenbleiben der Pupillenreaktion und bei dem Fehlen jeglicher Abnormität der Pupillen als einen jener Fälle von Rindenblindheit nach Meningitis betrachten zu müssen, deren seltenes Vorkommen er auch hervorhebt.

Aus dem Verhalten des Augenspiegelbefundes und der Kontraktionsfähigkeit der Pupillen auf Licht bei fortdauernder Erblindung ergeben sich aus diesen Fällen diagnostische Gesichtspunkte für die Frage ob eine Meningitis an der Basis, oder eine solche an der Konvexität resp. eine durch Meningitis gesetzte Funktionsbehinderung basaler optischer Leitungsbahnen oder kortikaler Rindencentren anzunehmen sei. Denn ein normaler Augenspiegelbefund bei vollkommener Amaurose mit fortdauernd erhaltener Pupillenreaktion auf Licht, weist auf eine Funktionshemmung der optischen Bahnen und Centren jenseits des Abganges der Pupillenfasern, also central von den primären Opticuscentren hin, wie dies auch durch die folgende Beobachtung sehr wahrscheinlich gemacht wird.

Axenfeld (1755) führt einen Fall von einem 6jährigen Knaben aus der Schmidt-Rimplerschen Klinik mit Cerebrospinalmeningitis an, wo das Kind trotz normalen Augenspiegelbefundes dauernd blind blieb. Der vor zwei Jahren erblindete Patient war im übrigen ein körperlich und auch geistig gut entwickeltes Kind, bei dem ausser der zweifellos kortikalen völligen Erblindung keinerlei nachweisbare Störungen zurückgeblieben waren.

Allerdings ist nach Schmidt-Rimpler (1734) dabei noch folgende Erwägung zu berücksichtigen.

Bei Kindern beobachtet man zuweilen nach Meningitis eine normal rote Papille ohne pathologische Veränderungen. Selbst die Pupillenreaktion auf Licht kann noch vorhanden sein, während die Kinder das Licht nicht mehr wie sonst mit den Augen verfolgen. In solchen Fällen ist wahrscheinlich die Lichtempfindung noch vorhanden, aber den Kindern kommt dieselbe nicht zum Bewustsein. Sie müssen erst wieder sehen lernen; die Rindenfunktion muss sich erst wieder ausbilden.

Wird die Erblindung durch eine Meningitis an der Basis hervorgerufen, so sind die Optici und mit ihnen die Pupillenfasern affiziert. Daher findet man bei völliger Erblindung in der Regel ein Erloschensein der Lichtreaktion der Pupillen. In manchen Fällen kann man jedoch, namentlich wenn man den betreffenden Patienten längere Zeit im absoluten Dunkelraum gelassen hat, noch eine Reaktion der Pupillen auf Licht konstatieren, da nach unseren Untersuchungen die Pupillenfasern widerstandsfähiger als die Sehnervenfasern zu sein scheinen.

Was den Augenspiegelbefund betrifft, so kann er anfänglich normal bleiben, wie in dem folgenden Falle:

Serebrennikowa (1756) teilt einen Fall mit, wo bei einem 20jähr. Manne fünf Monate nach syphilitischer Infektion sich starke Kopfschmerzen einstellten und einen Monat darauf (sechs Monate nach der Infektion) erst das linke Auge im Verlaufe von 12 Tagen vollständig erblindete und nach weiteren zehn Tagen auch das rechte. Ausser der doppelseitigen Amaurose bestand Oculomotoriuslähmung, Olfactoriusparese, Parese des linken Trigeminusastes. Ophthalmoskopische Veränderungen fehlten vollständig. Trotz eingeleiteter energischer spezif. Behandlung starb der Kranke nach 18 Tagen, wobei noch einen Tag vor dem Tode ein absolut negativer ophthalmosk. Befund konstatiert wurde.

Die Autopsie ergab in der Gehirnbasis zwei gummöse Neubildungen, von denen die eine grössere (von der Grösse einer Walnuss) gleich hinter dem Chiasma über dem Tractus opticus sinister lag, die andere, halb so grosse, mehr rechts gelegen war. Der Tuber cinereus war auch von dem grösseren, teils zerfallenen Gumma ergriffen.

Später aber wird die Papille, bei dauernder Erblindung, unter allen Umständen durch deszendierende Atrophie ein atrophisches Aussehen annehmen, wie z. B. in der folgenden Beobachtung Hirschbergs.

Hirschberg (1757) beschreibt einen Fall von Erblindung nach Meningitis bei einem 15 monatlichen Mädchen, bei dem die Erblindung dauernd blieb und sich späterhin auch Opticusatrophie einstellte.

Gay (1758). Bei zweien von den sechs Fällen Gays, von plötzlicher Erblindung bei Meningitis, zeigte sich ausgeprägter bezw. beginnender Sehnervenschwund mit dauernder Erblindung. Hier entwickelte sich auch starker Hydrocephalus.

In Fällen, wie z. B. in der folgenden Beobachtung von Rankin, bei welcher trotz der Erblindung resp. hochgradigen Amblyopie später das Sehvermögen normal wurde und der Augenspiegelbefund nach Ablauf von Monaten normal blieb, kann die Sehstörung nur durch Druckwirkung auf die optische Leitung bedingt worden sein, ohne dass ein namhafter Untergang von optischen Leitungsfasern durch diesen Druck hervorgerufen worden wäre.

Rankin (1759) veröffentlicht einen interessanten Fall von Hirnsyphilis. Der Kranke wurde vor vier Jahren infiziert. Auf dem linken Auge war nach aussen quantitative Lichtempfindung. Auf dem rechten $S = {}^{16}/_{200}$. Nach Quecksilber- und Jodbehandlung war nach sechs Monaten die Sehschärfe normal. Es waren keine Veränderungen der Sehnervenpapillen zu konstatieren.

In vielen Fällen von Meningitis findet man jedoch Veränderungen im Augenhintergrund in Form einer Neuritis opt., ja auch einer Irido-Chorioiditis. Man beobachtet dann auch nicht selten eine relative Wiederherstellung des Sehvermögens, selbst dort, wo später partielle Blässe der Papillen eintritt.

Was nun die Prognose bezüglich des Sehvermögens bei den Fällen von plötzlicher Erblindung zufolge von Meningitis anbetrifft, so richtet sie sich vor allem nach der speziellen Art der Meningitis, die das betreffende Individuum befallen hat. Wir werden daher zweckmässiger diese Frage bei den einschlägigen Fällen der einzelnen Meningitisformen zur Sprache bringen.

Plötzliche Erblindung bei der Pachymeningitis.

§ 654. Die plötzliche Erblindung ist unseres Wissens bei der Entzündung der äusseren schädelwärts gelegenen Schichten der Dura mater, bei

der Pachymeningitis externa, nicht beobachtet worden. Bekanntlich ist letztere eine Begleiterscheinung von Erkrankungen des Schädels.

Die Pachymeningitis hämorrhagica interna dagegen ist eine Erkrankung, welche sehr geeignet erscheint unter Umständen eine plötzliche Erblindung herbeizuführen. Es handelt sich hierbei oft um eine rasch entstehende Hämatombildung, welche das Gehirn erheblich zusammenpresst und die darunter liegenden Hirnrindencentren lähmt.

Die basalen Hirnnerven werden dabei nur selten affiziert. In vereinzelten Fällen wurden die Olfactorii und Oculomotorii infolge eines Hämatoms abgeplattet und atrophisch gefunden, Schultze (1760).

Häufiger konstatierte man eine Füllung der Scheidenräume des Opticus mit Blut, wie in den folgenden Beobachtungen C. Fürstners (1731):

1. 38jähr. Arbeiter kam in komatösem Zustand auf die Charité. Im Bett konnte er sich nur mit Mühe aufrichten; keine Lähmungen.

Die ophthalmosk. Untersuchung ergab beiderseits Stauungspapille. Nachdem sich das Koma vertieft hatte, starb Patient nach vorhergegangenen Konvulsionen.

Bei der von Orth vorgenommenen Sektion fand sich auf der Innenfläche der Dura an der ganzen Konvexität in der vorderen und mittleren Schädelgrube ein Hämatom. In beiden Scheidenräumen der Nervi optici war dunkles, flüssiges Blut vorhanden.

2. 46jähr. Schlosser mit rechtss. Hämatom der Dura mater, hatte in der Scheide des r. N. opt. flüssiges dunkles Blut.

3. Bei einer 34jähr. Frau mit linkss. Hämatom der Dura mater fand sich in der Scheide des linken Opticus eine geringe Menge flüssigen Blutes.

Von Manz (1560), Siemens u. a. wurden ähnliche Beobachtungen mitgeteilt, jedoch meist ohne Angabe der Sehschärfe oder einer etwa vorhanden gewesenen Erblindung. Vergl. auch Fall Remak, pag. 698.

Den einzigen Fall einer durch Hämatom der Dura mater eingetretenen Erblindung, welchen wir in der uns zugängigen Literatur gefunden haben, ist der von Andry (1732) mitgeteilte:

Im Laufe eines Monats stellten sich bei einem Patienten Ataxie der Unterextremitäten, Kopfschmerzen und eine derartige Verminderung des Sehvermögens ein (ohne ophthalmoskopischen Befund), dass er nicht mehr lesen konnte. Die Sektion ergab beiderseits ein subdurales Hämatom über dem Hinterhauptslappen.

Die plötzliche Erblindung bei der akuten Leptomeningitis.

§ 655. Die akute Entzündung der zarten Hüllen des Gehirns, die Leptomeningitis acuta, ist nach Ziegler (1733) teils eine hämatogene, teils eine traumatische, teils eine aus der Umgebung fortgeleitete Erkrankung, und es können die letztgenannten Entzündungsformen sowohl von Erkrankungen des Gehirns, als auch von solchen der Dura und der knöchernen Schädelkapsel, sowie der Augen- und Nasenhöhle mit ihren Nebenhöhlen ihren Ausgang nehmen. In vielen Fällen lassen sich als Ursachen der eingetretenen Entzündung spezifische Bakterien nachweisen, und es gilt dies sowohl für seröse und eiterige seröse, als für eiterige und eiterige fibrinöse Formen, welche vornehmlich durch den Staphylococcus pyogenes,

Streptococcus pyogenes, Diplococcus pneumoniae und Influenzabazillen verursacht werden.

Demgemäss treten meningitische Prozesse zunächst im Verlauf von Pyämie, croupöser Pneumonie, Endocarditis, akutem Gelenkrheumatismus, Pleuritis, Scharlach, Typhus, Influenza, ulceröser Lungenphthise, Stirnhöhlenkatarrh, Mittelohrentzündung, Decubitus etc. auf und sind als Teilerscheinungen der betreffenden Infektionen, teils als Folgezustände von Sekundärinfektionen anzusehen. Sodann kommen aber noch idiopathische Entzündungen durch kryptogenetische Infektionen (Meningitis cerebrospinalis epidemica) vor.

a) Plötzliche Erblindung bei der Meningitis cerebrospinalis.

§ 656. Zum besseren Verständnis der klinischen Symptome sei darauf hingewiesen, dass sich bei dieser nicht selten epidemisch auftretenden Krankheit ein fibrinös eiteriges, oder rein eiteriges Exsudat in der Pia mater an der Konvexität des Gehirns sowohl, wie an der Basis und an der hinteren Fläche des Rückenmarks findet. Bei längerer Dauer kann sich ein beträchtlicher Hydrocephalus internus entwickeln mit eiterig tingierter Flüssigkeit. Auch die Hirnsubstanz kann manchmal entzündlich verändert erscheinen. Die Hirnnerven sind in ein Exsudat eingebettet und oft entzündlich infiltriert.

α) Die Erblindung bei der Meningitis cerebrospinalis ist **kortikaler** Natur, wenn durch die Leptomeningitis der Konvexität die im Hinterhauptslappen gelegenen kortikalen Sehcentren in der Fissura calcarina affiziert werden. Als Beispiele für diese Rindenblindheit, bei der der Augenspiegelbefund und die Pupillenbewegung normal bleiben, verweisen wir auf die pag. 585 und mitgeteilten Fälle von Laas, Uhthoff und Axenfeld pag. 883.

β) Die Erblindung ist rein mechanischer Natur, d. h. sie beruht auf einer temporären Leitungsunterbrechung in den optischen Bahnen durch den Druck 1. des entzündlichen Exsudates, 2. des komplizierenden Hydrocephalus und eventuell 3. einer akuten Hirnschwellung, wie sie bei encephalitischen Prozessen aufzutreten pflegt[1]). Lässt der Druck nach, so wird das Sehvermögen in diesen Fällen bei normalem Augenspiegelbefund wieder zur Norm zurückkehren, wie in den folgenden Fällen:

Jakobi (1762) beobachtete bei einem 5jährigen Kinde, das an Cerebrospinalmeningitis gelitten hatte, beiderseits totale Amaurose bei normalem Augenspiegelbefunde. Nach acht Tagen stellte sich Lichtempfindung wieder ein. Nach drei Wochen zählte sie Finger in drei Fuss.

Gay (1743) veröffentlicht sechs Krankengeschichten von Kindern im Alter von sieben Monaten bis zu drei Jahren, die an Meningitis erkrankt waren. In einem Falle war

[1]) Nach Oppenheimer ist das encephalitische Gebiet meist geschwollen und die Schnittfläche prominent.

Otitis media vorhergegangen (mit Facialisparese), in einem anderen Falle Pneumonie, in dreien liess sich keine Ursache nachweisen, in einem soll nach Angabe der Mutter Scharlach vorhergegangen sein.

In allen sechs Fällen hatte sich während der meningitischen Erscheinungen plötzliche Erblindung eingestellt.

In vier Fällen war der Augenspiegelbefund normal und das Sehvermögen bald wieder vorhanden.

Dinkler (1763) bespricht folgende Beobachtung: Ein 4jähr. Knabe, hereditär neuropath. belastet, erkrankte nach einem Falle auf den Hinterkopf an Erbrechen und tonisch-klonischen Krämpfen im rechten Arm und Bein, die in eine ca. fünf Tage anhaltende rechtsseitige Hemiplegie übergingen.

Ein halbes Jahr später traten nach einem Falle von geringer Höhe unter Fieber, Bewusstlosigkeit, Erbrechen die gleichen Erscheinungen wie rechts, jetzt auf der linken Körperseite auf. Dauer der linksseitigen Lähmung ungefähr 1½ Wochen. Das Kind war alsdann geistig wie früher.

Später metapneumonisches Empyem, wiederum Konvulsionen und Lähmung der rechten Körperhälfte, hierauf wiederum linksseitige Hemiplegie, Fieber, Nackenstarre, Erblindung beider Augen mit ophth. normalem Befund. Nach sechs bis acht Wochen ist die Blindheit geschwunden und das Kind wird anscheinend geheilt entlassen.

Axenfeld (1755) hat bei einem 14jährigen Mädchen eine solche doppelseitige basale Erblindung, die während einer Pneumoniemeningitis aufgetreten war, nach sechs Wochen wieder völlig sich zurückbilden gesehen. Der ophthalmoskopische Befund war während der ganzen Beobachtungszeit negativ. Dass es sich nicht um eine hysterische Sehstörung, an welche man in solchen Fällen auch denken muss, handelte, ergab sich mit Sicherheit aus dem längere Zeit andauernden Fehlen der Pupillenreaktion.

Auch wir sahen einen Knaben, welcher längere Zeit an cerebrospinaler Meningitis blind war, ohne ophth. Veränderungen wieder normales Sehvermögen erlangen.

Uhthoff (1735) hebt in seiner neuesten Arbeit über die Augenspiegelbefunde bei epidemischer Genickstarre hervor, dass eine hochgradige Amblyopie oder Amaurose ohne ophthalmoskopischen Befund sicher beobachtet wurde. Hiefür kämen basale exsudative Prozesse mit Affektion der basalen optischen Leitungsbahnen, Hydrocephalus internus mit Kompression der letzteren und kortikale Veränderungen in der Gegend des Occipitalhirns als Ursachen in Frage. Die Beobachtungen von Kotsonopulos (Erblindung bei dicken gelben plastischen Exsudatmassen um das Chiasma herum), Jaffé (vorübergehende Amaurose mit aufgehobener Pupillenreaktion, später Besserung mit Wiederkehr der Pupillenreaktion), Nieden (Amblyopie ohne ophthalmoskopischen Befund) u. a. können hierfür als Beispiele angeführt werden. (Siehe pag. 93 Uhthoff.)

Im Falle Jacobi (pag. 886) nahm Schmidt-Rimpler (1734) ebenfalls an, dass man zur Erklärung der vorübergehenden Entzündung den Druck des eiterigen Exudates auf den Opticus als Ursache anschuldigen könne.

§ 657. In manchen Fällen (vergl. pag. 884 Hirschberg und Gay) tritt bei fortdauernder Erblindung erst nach Ablauf einiger Wochen eine Abblassung und dann völlige Atrophie der Papillen ein. Hier war dann durch die Einwirkung des meningitischen Exsudats eine vollständige Atrophie aller optischen Leitungsfasern intrakraniell hervorgebracht worden, wo im An-

Anfange der Erblindung der ophthalmoskopische Befund als ein normaler sich noch erweisen konnte. Erst später, von dem Augenblick an, in welchem die deszendierende Atrophie die Pupille erreicht hatte, blasste dieselbe mehr und mehr ab, um schliesslich das Augenspiegelbild der einfachen Opiticusatrophie darzubieten, wie auch im folgenden Falle unserer Beobachtung:

Elise R. 33 Jahre, unverheiratet. Im Alter von zehn Jahren Meningitis cerebrospinalis. Seitdem blind geblieben. St. pr. Keine Motilitäts- und keine Sensibilitätsstörung. Patellarreflexe beiderseits lebhaft. Achillesreflexe gesteigert. Andeutung von Fussclonus. Plantarreflexe vorhanden. Vorderarm- und Tricepsreflexe leicht auslösbar. Keine Ataxie: kein Tremor manuum; kein Romberg. Hirnnerven bis auf den Opticus intakt. Es bestand beiderseits einfache Atrophia n. opt., völlige Amaurose; Pupillen weit und reaktionslos auf Licht.

§ 658. Neben diesen beiden Eventualitäten tritt aber noch eine dritte in den Vordergrund, bei welcher, wie in dem folgenden von uns beobachteten

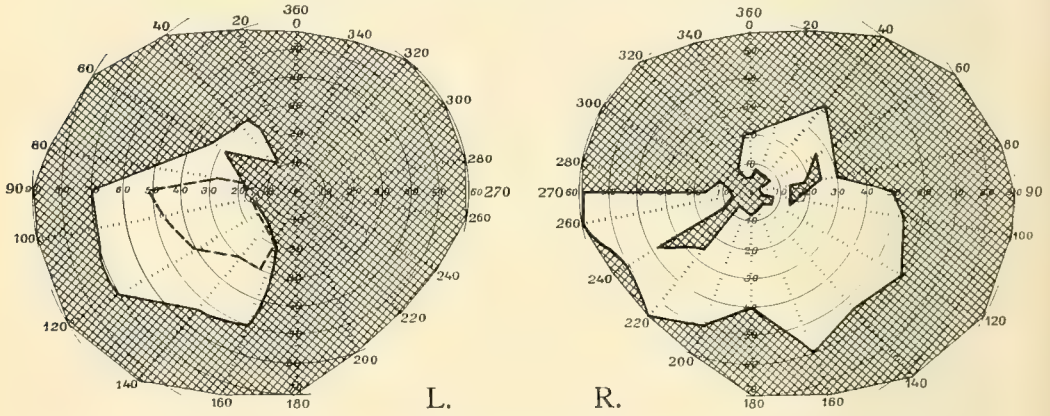

Fig. 312.

J. St. Gesichtsfeld bei einem geheilten Falle von Meningitis cerebrospinalis.

Falle von Meningitis cerebrospinalis, anfänglich komplete Blindheit bestanden hatte und später, nachdem der Augenspiegel das Bild einer einfachen Opticusatrophie darbot, ein Teil des Sehvermögens sich wieder herstellte:

Eigene Beobachtung:

J. St., ein jetzt 40jähriger Knecht soll als Knabe durch Cerebrospinalmeningitis völlig blind gewesen sein. Nachher habe sich das Sehvermögen zum Teil wieder eingestellt und habe bis jetzt keine Anderung erfahren. Er will seit dieser schweren Erkrankung immer gesund gewesen sein und verdient sich seinen Lebensunterhalt als Knecht auf dem Lande. Der ophthalmoskopische Befund zeigt beiderseits völlig blasse Papillen unter dem Bilde der einfachen Atrophie. Es besteht beiderseits exzentrische Fixation Die Pupillenreaktion auf Licht beiderseits erhalten. Das Gesichtsfeld zeigt beiderseits folgenden Befund (vergl. Figur 312.

Hier war also anfänglich durch Druck die ganze optische Leitung gehemmt und wurde dadurch die Erblindung hervorgerufen. Während durch die Entzündung ein Teil der optischen Fasern zum Schwunde gebracht wurde, erholte sich ein anderer aus dem durch das

Exsudat gesetzten Drucke wieder völlig, so dass noch ein Rest des Sehvermögens erhalten blieb.

R. Ch. soll als Kind an Meningitis cerebrospinalis gelitten haben und vorübergehend blind gewesen sein. Nachher habe sich sein Sehvermögen wieder erholt und sei seitdem stets so wie jetzt geblieben. Patient ist hereditär neuropathisch belastet und nervös. Sonst gesund. Asymmetrische Schädelform.

Rechtes Auge S = $^5/_{60}$, Gläser bessern nicht.

Linkes Auge S = $^6/_{36}$. 1,2 als kleinste.

Links Macula corneae etwas nach innen unten von der Mitte.

Ophthalmoskopischer Befund beiderseits neuritische Atrophie der Pupillen, abgelaufener Prozess, sonst im Augenhintergrunde nichts.

Pupillen gleich weit, Reaktion normal.

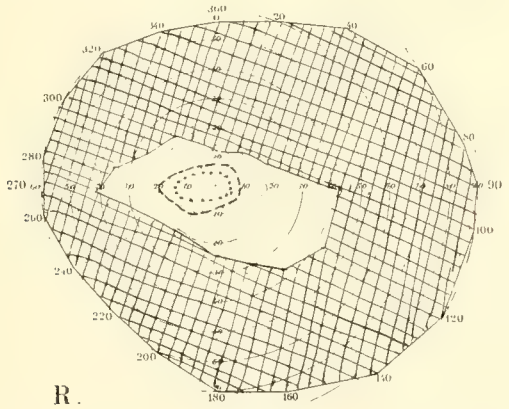

Fig. 313.

Gesichtsfeld bei einem geheilten Falle von Meningitis cerebrospinalis.

Gesichtsfeld des linken Auges siehe beifolgende Figur 313.

Zufolge der Einschränkung Orientierungstörungen bei Bewegungen im Raume.

Einen ähnlichen Fall beobachtete Seggel (1736).

Nach abgelaufener Cerebrospinalmeningitis Herabsetzung des Sehvermögens; konzentrische Einengung des Gesichtsfeldes; Grün wurde als Weiss gesehen, Blau und Rot nur central empfunden. Besonders temporalwärts war die Papille grau weiss verfärbt.

In manchen Fällen kommt es offenbar unter Mitwirkung des die Meningitis begleitenden Hydrocephalus, wenn auch selten, zur Entwicklung einer richtigen Stauungspapille. Auch hier kann sich das Sehvermögen wieder herstellen, wie in dem folgenden Falle:

Leprince (1737). Es bestand während der akut-meningitischen Erscheinungen eine Erblindung von der Dauer eines Monats. Dabei Neuritis opt. Trotzdem schliesslich gute Sehschärfe. Ausserdem war Doppelsehen und Strabismus divergens des rechten Auges konstatiert worden.

Randolph (1738) fand unter 35 Fällen von Cerebrospinalmeningitis 6mal Neuritis optica, 19mal Schlängelung und Stauung der Retinalgefässe.

Sehr merkwürdig war die Veränderung im Augengrunde, welche

Alexander (1739) bei einem 3jährigen, unter vorübergehendem Kopfschmerz und Erbrechen erblindeten Kinde wahrnahm. Es fand sich eine eigentümliche blaugraue Trübung der Netzhaut, über welche die wenig ausgedehnten Gefässe frei hinwegliefen. Die Papille war deutlich begrenzt, aber opak. Nach 4 Wochen begann die Trübung zu verschwinden und war nach 14 Tagen völlig resorbiert, die Papille etwas blass und das Sehvermögen wieder hergestellt.

§ 659. Eine weitere Entstehungsursache von rasch auftretender Erblindung, besonders bei der epidemischen Cerebrospinalmeningitis, besteht in dem Auftreten einer metastatischen Ophthalmie.

Von Uhthoff (1735), dem neuesten Bearbeiter der Augensymptome bei epidemischer Genickstarre, war in einer Beobachtungsreihe von 100 Fällen diese Komplikation 4mal konstatiert worden. Heine sah sie 5mal bei seinen 100 Fällen. Wir sahen in 25 Fällen keine Ophthalmie; ebenso wenig Chance in 23 Fällen und Jehrimer in 27 Fällen; dagegen bei 30 anderen Fällen sah letzterer 3mal Ophthalmie. Es geht daraus hervor, dass der Prozentsatz der metastatischen Ophthalmie bei der epidemischen Genickstarre wechselt; im Durchschnitt kann nach Uhthoff 4—5% angenommen werden.

Letzterer hebt für das Krankheitsbild der metastatischen Ophthalmie als charakteristisch hervor: „Die relativ geringen äusserlich entzündlichen Erscheinungen, das Auftauchen des gelben Reflexes aus der Tiefe des Auges (amaurotisches Katzenauge), mässige iritische Erscheinungen, deren anfangs zuweilen etwas stürmischere entzündliche Veränderungen bis zu einem gewissen Grade bald rückgängig zu werden pflegen, Erhaltung der Form des Bulbus, der allerdings von da ab kleiner bleibt, als der gesunde, aber eigentlich nie hochgradige Schrumpfungserscheinungen zeigt; die Abflachung der vorderen Kammer mit kugelförmiger Vordrängung der Iris, die aber der Linse oft flächenhaft anhaftet, dabei das Erhaltenbleiben des Vorderkammer-Winkels, mässige Herabsetzung des intraokulären Druckes, das Fehlen starker Schmerzen und das einseitige Auftreten.“ Offenbar sind diese Symptome durch die spezifische Wirkung der Meningokokken bedingt; allerdings können ähnliche Ophthalmien z. B. durch Pneumokokken hervorgerufen werden.

Nach Uhthoffs neuesten Forschungen endete die metastatische Ophthalmie bei der Genickstarre durchweg mit Erblindung. Nur vereinzelt finden sich Fälle von Iritis und Iridochorioiditis mit günstigem Ausgang.

Knapp beobachtete bei einem 6jährigen Knaben mit doppelseitiger metastatischer Ophthalmie auf dem einen Auge Schrumpfung des Bulbus, das andere Auge ging in Genesung über.

Uhthoff selbst berichtet über einen Knaben, der rasch erblindete.

E. Sp., 10 Jahre alt, erkrankte auf dem Heimwege aus der Kirche an Müdigkeit und Schwäche, so dass er geführt werden musste. Es stellten sich Fieber, Kopf-, Kreuz- und Nackenschmerzen ein. Alle Beschwerden waren aber bereits nach drei Tagen im wesentlichen gewichen. Am vierten Tage entwickelte sich dann die metastatische Ophthalmie rechts unter Rötung des Augapfels, Schmerzhaftigkeit desselben und Abnahme der Sehkraft, die bald in Erblindung des Auges überging. Die entzündlichen Erscheinungen verloren sich bald, es zeigte sich der charakteristische graugelbe Reflex aus der Tiefe. Das

Allgemeinbefinden des Knaben war in kurzer Zeit wieder ein gutes. Das linke Auge blieb ganz normal.

Uhthoff führt in der interessanten Epikrise aus, dass dieser Fall zeige wie das Auftreten der metastatischen Ophthalmie erst die sichere Diagnose der zugrunde liegenden Krankheit ermöglichte. Einen ähnlichen Fall beobachtete O. Meyer (1740), bei dem die rasche Erblindung durch metastatische Ophthalmie bei geringen Allgemeinerscheinungen auf eine Cerebrospinalmeningitis hingewiesen hatte.

In einem zweiten Fall aus Uhthoffs Beobachtung trat die metastatische Ophthalmie im Beginn der Cerebrospinal-Meningitis doppelseitig auf mit totaler Erblindung, gleichzeitig noch kompliziert mit doppelseitiger Taubheit. Dieser 7jährige Knabe J. K. genas, nur blieb er blind und taub.

In zwei weiteren Fällen von Genickstarre trat die Erblindung nach Uhthoff recht rasch ein.

Derselbe war in der glücklichen Lage, zwei einschlägige Fälle anatomisch zu untersuchen. In dem einen ging der metastatisch eiterige Prozess von der Netzhaut, in dem anderen von der Chorioidea aus.

Uhthoff hält die Entstehung der metastatischen Ophthalmie bei der epidemischen Cerebrospinal-Meningitis durch direktes Fortwandern des entzündlichen Prozesses aus der Schädelhöhle entlang der Sehnervenscheide für durchaus unwahrscheinlich und er stimmt Axenfeld bei, welcher behauptet, dass bisher hierfür auch nicht eine einzige beweiskräftige Untersuchung vorläge. Uhthoff nimmt eine hämatogene Entstehung an. Mässige perineuritische Veränderungen im Sehnervenscheideraum seien kein Beweis für die direkte Propagation. Allerdings sei auffallend, dass man so selten Meningokokken im Blut gefunden habe. Nur Weichselbaum, Curtius, Jochmann, v. Lingelsheim, Krause u. a. sei dies gelungen.

§ 660. Wir haben in der Einleitung hervorgehoben, dass die eiterige Meningitis auch durch andere Keime hervorgerufen werden kann. So sehen wir häufig nach Schädelverletzungen, nach Eiterungen im inneren Ohr, in der Keilbein-, in der Siebbeinhöhle, nach Operationen am Schädel, nach Decubitus rein purulente Meningitis auftreten, und zwar manchmal auch mit dem Symptom der Erblindung.

Miller (1764) teilt zwei Fälle von Sehnervatrophie und Erblindung mit, die bei Eiterungen in der Keilbein- und Siebbeinhöhle entstanden war. Trotz der Eröffnung der Höhlen blieb die Blindheit bestehen und trat sogar Exitus letalis ein. Die Sektion in einem dieser Fälle ergab eine eitrige Meningitis.

Über einen operativ behandelten Fall von Meningitis mit Erblindung und Eiterung im intravaginalen Raume des N. opticus berichtet v. Hofmann (1761). Der Patient erkrankte ein Jahr vorher nach Furunkulose des Nackens an heftigen Kopfschmerzen, namentlich über dem linken Auge, Verlangsamung des Pulses und der Respiration. Später trat leichte Temperatursteigerung und völlige Erblindung des linken Auges auf. v. Hofmann sah zu dieser Zeit den Patienten und konstatierte linksseitige Ptosis, mässigen Exophthalmus, Unbeweglichkeit des Bulbus, erweiterte Pupille, kleine Medien, aber exzessive Stauungspapille bei völliger Erblindung des linken Auges. Der Zustand

blieb lange Zeit unverändert, und wurde das Auge allmählich mehr nach innen dislociert. Es wurde eine Eiterung in der Tiefe der Orbita vermutet, aber bei der Operation keine Eiterung vorgefunden. Dagegen fand sich der Sehnerv nach Abtrennung des Rectus sup. und Rectus extern. etwa kleinfingerdick angeschwollen und beim Zerreissen der Scheiden quoll der Eiter aus dem ampullenartig erweiterten Intervaginalraume hervor. Derselbe wurde freigelegt drainiert, die Augenmuskeln wieder angenäht. Die Erblindung blieb eine komplete. Es trat nachher Atrophia optici auf.

Veronese (1765) sah eine plötzliche Erblindung bei einem 64jährigen Manne aus psychisch belasteter Familie auftreten. Der Augenspiegelbefund war normal trotz vollständig erloschener Lichtperception. Dabei war ausser einer bedeutenden allgemeinen Steigerung der Sehnen- und Hautreflexe weiter nichts Abnormes nachweisbar. Nach einer mehrwöchentlichen Spitalbehandlung stellte sich das Sehvermögen wieder ein, zeigte aber grosse Schwankungen. Dabei kam es auch zu Störungen des Allgemeinbefindens, Herabgehen des Ernährungszustandes, und ein sehr spätes Auftreten von Hemiplegie und psychischen Störungen mit dem Übergang in Blödsinn. Schliesslich trat ein apoplektiformer Anfall auf, von dem sich Patient nicht wieder erholte. Nachdem noch eine Reihe von Störungen der Herztätigkeit und Respiration sich eingestellt hatten, verfiel Patient endlich in einen soporösen Zustand und starb nach fast sechswöchentlicher Agone. Die Sektion ergab eine Leptomeningitis mit reichlicher Eiterbildung an der grauen Hirnrinde und atrophischer Beschaffenheit des Gehirns.

Die plötzliche Erblindung bei Meningitis serosa (Hydrocephalus internus).

§ 661. Der sogen. Hydrocephalus idiopathicus wurde von manchen Autoren auf eine basale Meningitis zurückgeführt, bei der infolge von entzündlichen Verklebungen eine Verlegung der Kommunikationswege zwischen den Gehirnkammern und dem Subarachnoidalraum enstanden sei. In anderen Fällen fand man als Ursache des akut erworbenen Hydrocephalus einen chronisch entzündlichen Prozess am Plexus chorioideus, eine Choroiditis chronica hyperplastica. 1893 hat Quincke (1741) behauptet, dass eine Meningitis serosa ventriculorum die Grundlage des Hydrocephalus sei.

Die akute seröse Meningitis ist höchstens durch das geringere oder fehlende Fieber von der eiterigen oder der tuberkulösen Meningitis zu unterscheiden, sonst ist die Differentialdiagnose recht schwierig. Vielleicht den sichersten Anhaltspunkt ergibt die Sehstörung, die bei der serösen Meningitis meistens eine hochgradige ist. Nach Quincke sind Neuritis optica, Kopfschmerz, Erbrechen und Benommenheit die hervorragendsten Symptome. Oppenheim rechnet einen Teil jener gar nicht seltenen Fälle zu der akuten serösen Meningitis, in denen ein Individuum unter den Zeichen einer schweren Hirnaffektion erkrankt, die sich nach einigen Wochen oder Monaten vollkommen zurückbildet, aber eine definitive Erblindung — mit Opticusatrophie neuritischen Ursprungs — zurücklässt. Quincke selbst betont, dass diejenigen Fälle schwer erklärlich, aber klinisch wichtig seien, in welchen die Stauungsneuritis das vorwiegende, oder gar das einzige Symptom der serösen Meningitis gewesen war; auch von diesen führe nur ein Teil zur Erblindung, während bei einem anderen, wie Voelckers ihm mitgeteilt habe,

anatomisch wie funktionell mehr oder weniger vollkommene Wiederherstellung stattfinde. Im ophthalmoskopischen Bilde überwiegen im ganzen die Zeichen der Stauung über die der Entzündung.

Levi (1742) hob hervor, dass bei Meningitis serosa die doppelseitige Stauungspapille häufig sei, und von Herdsymptomen höchstens Augenmuskellähmungen längere Zeit bestünden.

Recht instruktiv für den in Rede stehenden Gegenstand ist der von Quincke im Anhang zu seiner vorher zitierten Arbeit mitgeteilte Fall unter der Überschrift: „Tod aus geringfügigen Ursachen bei Hydrocephalus."

J. B. 14 Jahre alt, Schüler, hatte seit mehreren Jahren über zeitweise auftretende Kopfschmerzen geklagt, war aber sonst gesund gewesen, bis zum 20. Mai 1888, wo er abends kurze Zeit nach dem Zubettgehen plötzlich einen Schrei ausstiess, dem bald darauf Erbrechen von Speisen folgte. Als man mit Licht zu ihm kam, gab er an, nichts mehr sehen zu können. Das Erbrechen wiederholte sich mehrmals in derselben Nacht. In der Zwischenzeit ruhiger Schlaf. Auch die beiden folgenden Tage lag er in tiefem Schlaf, konnte durch lautes Anrufen aber erweckt werden. Der Urin ging ins Bett. Ord.: Zwei Blutegel hinter jedes Ohr.

(Am Tage der Erkrankung war der Knabe morgens über Land zur Kirche gegangen, hatte nachmittags im Garten gespielt; am vorhergehenden Tage hatte er mit seinen Kameraden geturnt, doch liess sich von einem Trauma nichts eruieren.)

13. Mai Aufnahme in die Klinik: Kräftiger Knabe. Tiefer Sopor. Vollständige Lähmung der linksseitigen Extremitäten, Gesicht schlaff, symmetrisch, nur das linke Auge wird nicht völlig geschlossen.

R. besteht Ptosis und geringere Beweglichkeit des Bulbus. Beiderseits Nystagmusbewegungen nach rechts.

Im rechten Augengrund die Venen etwas geschlängelt, der Papillenrand etwas verwaschen. Pupillen reagierend, die rechte weiter.

Kopf und Nacken beweglich, nicht schmerzhaft.

P. 80. T. 3112. An den Organen der Brust und Bauchhöhle nichts Abnormes. Ord.: Eisblase auf d. Kopf. Infus. sennae.

Die Diagnose wurde auf rechtsseitigen Hirnherd mit Beteiligung der Basis gestellt; die Natur des Herdes blieb unklar.

In den folgenden Tagen bestand der Sopor fort; selten reagierte der Kranke auf Anrufen. Der Urin musste meist mit Katheter entleert werden, zuweilen ging er ins Bett.

25. Mai. Grosse Unruhe. Vier Blutegel hinter das rechte Ohr. Am Abend zeigte Pat. auf Befehl die Zunge, schloss die Augen, führte aber alle diese Bewegungen sehr langsam und oft nur halb aus.

Vom 26. bis 29. bestand eine Temperatursteigerung zwischen 38 und 39, für die ein Grund nicht aufzufinden war; der Puls stieg auf 120 bis 130 und blieb so bis zum Tode.

Der Sopor wurde allmählich tiefer und kontinuierlicher. Am 4. Juni starb Patient 14 Tage nach der Erkrankung.

Die Sektion (Professor Heller) ergab: Grosser hämorrhagischer Herd des Splenium nach dem linken Ventrikel durchgebrochen. Hämorrhagie in beide Seiten- und den dritten Ventrikel. Starke chronische Leptomeningitis und Hydrocephalus. Starke Hyperämie des Schädeldaches mit tiefen Pacchionischen Gruben. Ungewöhnlich verbreitete Pacchionische Zotten an der rechten Hemisphäre. Residuen von Blutungen der Arachnoidea in der rechten Schläfengegend. Rostfarbene Arachnoidea der Brücke.

Von Einzelheiten ist bemerkenswert: Die Arachnoidea in grosser Ausdehnung, auch in den Sulcis stark weiss getrübt, die grösseren Gefässe stark gefüllt, die kleineren geschlängelt. Hirnrinde dunkel graurot. Die Seitenventrikel weit, enthalten rötliche Flüssigkeit und in den abhängigen Teilen braunrote bis bräunliche Gerinnsel. Das Blut stammt

anscheinend aus einem Herde des Septum pellucidum und des Balkens, der diese Gebilde teilweise zerstört und unkenntlich gemacht hat. Im linken Seh- und Streifenhügel ein kleiner hämorrhagischer Herd, im rechten Streifenhügel ein 10 mm hoher und breiter, mit kirschrotem Gerinnsel gefüllter Hohlraum. Das Ependym der Ventrikel überall leicht gelblich gefärbt, stellenweise, besonders in den Hinterhörnern, leicht rostfarben.

Die Epikrise Quinckes zu diesem nach mehreren Richtungen hin interessanten Fall lautet: „Die Residuen einer Meningitis, Trübung der Meningen und Hydrocephalus, haben hier offenbar latent längere Zeit bestanden und nur zu Kopfschmerzen Veranlassung gegeben; auf dieser Grundlage führte die an Menge geringfügige Blutung zu schwerem Hirndruck, und indem sie die Transsudation noch etwas anregte, zum Tode durch Druck. Unklar bleibt die Ursache der Blutung. Obwohl sich eine Verletzung anamnestisch nicht nachweisen lässt, dürfte ein leichtes Trauma von einem der vorausgegangenen Tage bei einem Knaben dieses Alters zum mindesten nicht auszuschliessen sein. Eigentümlich ist die Lokalisation der Blutung im Septum und Balken, die sonst nicht dazu disponiert sind. Man wird zugeben müssen, dass bei Hydrocephalus Erschütterungen des Kopfes deshalb leichter zu Kontusionen und kleinen Hämorrhagien des Hirns führen müssen, weil die Hirnsubstanz an die Schädelkapsel angedrückt ist. In der Norm schützt die subdurale Flüssigkeit das Gehirn vor der Übertragung einer Formveränderung der Schädelknochen."

Ein analoger Fall ist die auf Seite 887 mitgeteilte Beobachtung Dinklers.

Gay (1743) veröffentlichte (vergl. pag. 886 unten) 6 Fälle von plötzlicher Erblindung ohne ophthalm. Veränderung der Sehnervenpapille bei Kindern; zugleich bestandene klamptische Anfälle. Gay ist geneigt die Ursache in einer serösen Meningitis zu suchen, wie sie hauptsächlich dann anzunehmen sei, wenn später die Erscheinungen einer Atrophie der Sehnervenpapille sich geltend machten.

Obwohl der Autor der folgenden Beobachtung die zugrunde liegende Krankheit nicht zur serösen Meningitis rechnet, sind wir angesichts der fehlenden Sektion doch geneigt diesen Fall an dieser Stelle anzuführen.

Schanz (1744) teilt mit, dass bei einer stillenden 38jähr. Multipara ungefähr drei Wochen nach einer normal verlaufenen Geburt innerhalb dreier Tagen eine Erblindung auf beiden Augen eingetreten sei, wobei die Papillen etwas prominent, die Grenzen etwas verwaschen gewesen wären. Die Venen stark gefüllt, die Arterien sehr dünn, so dass die Papille überhaupt nicht sichtbar gewesen. Ausserdem bestanden Kopfschmerzen, Schwindel, Sensibilitätsstörungen an den oberen Extremitäten und Parese der unteren. Der Tod erfolgte unter den Symptomen der Respirationslähmung. Sektion nicht gemacht. Schanz hält diesen Fall für Polyneuritis.

Ob in dem von Spalding (1745) mitgeteilten Falle von dauernder Erblindung nach Sonnenstich eine seröse Meningitis oder akuter Hydrocephalus zugrunde gelegen hat, konnten wir aus der uns zugänglichen Literatur nicht entnehmen. In 6 anderen Fällen von vorübergehender Erblindung nach Sonnenstich fand sich Neuritis optica.

Wyss (1746) beobachtete Erblindung bei einem $7^1/_2$monatlichen Kinde mit zunehmendem Hydrocephalus int. Ophthalmoskopisch fand sich nur eine mässige Blässe der

Papillen. Es wurde eine Punktion des Schädels im Bereiche der grossen Fontanelle vorgenommen; das Sehvermögen kehrte wieder zurück und blieb auch erhalten.

Quincke (1747) sowohl wie Seiffer (1748) haben beim Hydrocephalus und der Meningitis serosa günstige Erfolge von der Lumbalpunktion in bezug auf das Sehvermögen beziehungsweise den Rückgang der Stauungspapille beobachtet. Wir selbst können dies nach unseren Erfahrungen mit der Lumbalpunktion nicht bestätigen und ziehen in solchen Fällen eine Trepanation des Schädels vor. Auch Browning (1749) berichtete, dass die bei einem 8 Monate alten hydrocephalischen, erblindeten Kinde vorgenommene Lumbalpunktion erfolglos geblieben sei.

§ 662. Wahrscheinlich sind die anfallsweise auftretenden Erblindungen, die Hughlings Jackson schon in den 70er Jahren unter dem leicht irreführenden Namen der epileptiformen Amaurose beschrieben hat, hierher zu rechnen, indem es sich vielleicht nur um akuten Hydrocephalus oder eine akute seröse Meningitis im Quinckeschen Sinne handelte:

Hughlings Jackson (1750): Ein alle Symptome einer Gehirnerkrankung und beiderseitigen Neuritis optica bei gutem Sehvermögen darbietender 34jähriger Mann hatte Anfälle von zeitweiliger Erblindung, welche durch ein paar Minuten währten. Nach einem doppelten solchen mit dem Spiegel vererfolgten Anfalle waren die Netzhautvenen nicht so dunkel wie vor Beginn der Attacke, auch schienen sie etwas zusammengefallen. Unter Gehirnerscheinungen, die aber später nachliessen, erblindete der Kranke gänzlich, nachdem zunächst bei Behandlung mit grossen Dosen Jodkali die Sehschärfe bis zum Lesen von Nr. 1 gestiegen war.

Hirschberg (1751): Am 17. Mai 1869 hatte der 7jähr. Knabe mittags ganz munter gespielt, war in die Schule gegangen und aus dieser völlig erblindet zurückgeführt worden. Am 19. Mai 1869 beiderseits S — 0, mittlere Mydriasis, keine Spur von Pupillenreaktion auf Lichteinfall, hochgradige Stauungspapille mit Erweiterung der Venen und Blutextravasaten an und unweit der Papille, unbedeutender Stirnkopfschmerz. Die Behandlung hatte keinen wesentlichen Einfluss auf den spontanen Ablauf des Prozesses. Das Bild der Stauungspapille war in wenigen Tagen geschwunden. Nach einigen Jahren S fast normal. Am 14. Januar 1884 kehrte der jetzt 21jährige Kaufmann wieder wegen asthenopischer Beschwerden. Er klagte auch über Hemicrania oculi und über häufige Kopfschmerzen, die ihn seit der Blindheit nicht ganz verlassen hatten.

R. Snellen XX in 15 Fuss.

L. Snellen XXX in 15 Fuss.

Gesichtsfeld und namentlich die Farbenfelder konzentrisch eingeengt, jedoch ersteres in mässigem Grade. Der Sehnerv sieht beiderseits ganz erheblich blass, fast atrophisch aus.

Wir hatten Gelegenheit einen einschlägigen Fall zu beobachten, der geeignet erscheint, unsere vorher aufgestellte Behauptung zu stützen.

Ein 24jähriger Arbeiter klagte über Kopfschmerzen, Erbrechen, Schwindelanfälle und anfallsweise auftretende Erblindung. Die ophth. Untersuchung zeigte auf beiden Augen eine stark prominente Stauungspapille. Die centrale Sehschärfe war trotz grosser ungleichmässiger Einschränkung des Gesichtsfeldes normal. Sonst nichts Abnormes am Nervensystem. Gegen Ende der 14monatl. Beobachtung mehrten sich die Klagen bezüglich der vorübergehenden Amaurose, auch trat dabei anfallsweise eine Parese des einen Abducens auf. Patient starb ganz plötzlich, nachdem rasende Kopfschmerzen aufgetreten waren. Die Sektion zeigte einen Hydrocephalus chronicus interus mit granulärer Ependymitis und starker Ausbuchtung sämtlicher Ventrikel. Legte man das Gehirn mit der Konvexität auf den Tisch, dann wölbte sich wie ein Fingerhut der Boden des III. Ventrikels als fast durchsichtige Haut hinter dem Chiasma vor.

Der Schädel war ungewöhnlich gross, auffallend breit, der Stirnteil flach ausgeweitet, das Orbitaldach platt, der Clivus flach abfallend, die Hinterhauptsgruben auffallend seicht und breit. Die Sagittal- und Koronalnaht sehr breit und verknöchert.

Von Panas (1752) wurde eine doppelseitige Erblindung bei einer chronischen basalen Meningitis beschrieben. Es bleibt jedoch dahingestellt, ob dieser Fall hierher gehört.

Zum Schluss teilen wir noch die Krankengeschichte eines von uns beobachteten Falles mit, welcher beweist, dass ein akuter Hydrocephalus eine völlige Erblindung herbeiführen kann.

H. K. 14 Jahre. Arbeiterssohn. Aufgenommen den 9. August 1904. Patient litt schon seit langen Jahren an einem „dicken Kopfe". Er war jedoch stets sehr intelligent, ging zur Schule und konnte gut lesen. Seit zwei Tagen bekam der Junge einen schwankenden Gang und konnte nicht mehr so gut wie früher sehen. Am Tage der Aufnahme, also am 9. August 1904, konnte Patient noch gut lesen und schrieb auf Verlangen auch gut seinen Namen. Schon am 11. August war das Lesen und Schreiben unmöglich. Das Bewusstsein aber völlig klar.

Status praesens. Turmschädel. Leichter Exophthalmus beiderseits. Puls weich, regelmässig, rechts schwächer als links. Gang cerebellar, taumelnd, paretisch. Rhomberg positiv. Neigung nach hinten zu fallen.

Auge: Links werden Fingerbewegungen nicht erkannt, rechts noch. Augenbewegungen frei. Beide Pupillen mydriatisch, aber auf beiden Seiten gleichweit. Links nur spurweise Reaktion. Stauungspapille beiderseits, links mit Blutungen. Rechts Reaktion genügend.

10. VIII. Links Fehlen jeder Lichtempfindung. Gehör beiderseits intakt. Allgemeine Muskelhypotonie.

Plantarreflex fehlt links, rechts schwach. Cremasterreflexe und Bauchreflex rechts. Babinsky fehlt. Patellarreflex rechts vorhanden, gleich links. Sensibilität gut.

Trepanation. 11. VIII. Beim Einschnitt in die Dura quillt Hirnmasse heraus. Kein Tumor nachweisbar.

14. VIII. noch blind.

15. VIII. Die Blutungen im Augenhintergrund sind verschwunden, beiderseits Zurückgehen der Stauungspapille.

18. VIII. Gehirnprolaps.

31. VIII. Exitus letalis, nachdem die Stauungspapille ganz zurückgegangen.

Die Sektion ergab einen Hydrocephalus acutus mit starker Erweiterung der Ventrikel. Gehirnhäute und Nerven ohne Besonderheiten ausser einer Meningitis purulenta circumscripta, die von der Trepanationstelle ausgegangen war. Oberflächenzerfall d. l. Schläfen- und Scheitellappens.

Plötzliche Erblindung bei der Meningitis tuberculosa.

§ 663. Das Vorkommen von Erblindung bei der tuberkulösen Meningitis findet sich in der Literatur kaum erwähnt, wohl hauptsächlich aus dem Grunde, weil bei Eintritt derselben das Krankheitsbild meist ein so schweres ist, dass eine Feststellung des Sehvermögens zur Unmöglichkeit wird.

Überhaupt sind bezüglich der Meningitis tuberculosa genaue Sehprüfungen nicht vorhanden, wie dies schon Joh. Seitz (1835) in seiner grossen Monographie über diese Erkrankung in folgender Weise speziell hervorhebt. „Bei Beginn der Erkrankung, wo der Patient ja überdies meist ausserhalb des Spitals sich befindet, hatte man dazu keine Veranlassung; war der „Hirn-

fall“ offenbar, und die Kenntnis der Grösse der Sehschärfe von Interesse, so vermochte Patient keine genaue Auskunft mehr zu geben, und man wusste nicht, wenn er undeutlich sah, ob dies mehr einer Affektion des Auges oder der psychischen Störung zuzuschreiben sei“.

Ophthalmoskopisch fand Horner (1837) in acht Fällen normalen Augenhintergrund. In sechs anderen Fällen war alles normal bis auf die Gefässe; es zeigte sich die eine Papille etwas röter als die andere; die Arterien waren leer und eng, und auf einer oder auf beiden Seiten die Venen etwas verbreitert; viermal bloss bestanden weniger ausgesprochene Veränderungen.

Garlick (1836) konstatierte unter 26 Fällen von Meningitis tuberculosa von Kindern nur fünfmal normale Papillen, sonst bestand Dilatation der Venen, Rötung, und in etwa der Hälfte der Fälle deutliche Schwellung derselben.

Nur Sachs (1838) teilt folgenden Fall mit:

3jähriges Kind. Doppelseitige Ptosis, Lähmung aller Bewegungsmuskeln des Auges, taumelnder Gang, Konvulsionen und Erblindung. Bei der Sektion fanden sich: Meningitis tuberculosa; Solitärtuberkel in der rechten Kleinhirnhälfte und in dem Corpus quadrigeminum.

Möglicherweise ist die Erblindung durch die letztgenannte Affektion als indirekte Herderscheinung bedingt worden, vergleiche dazu

Fall Peltzer S. 704 und Hallopeau S. 705.

Die plötzlichen Erblindungen bei der syphilitischen Meningitis.

§ 664. Plötzlich eingetretene Erblindung ist bei der basalen gummösen Meningitis ein sehr seltenes Vorkommnis. Über einen dahin gehörigen Fall von doppelseitiger plötzlicher Erblindung (im Verlaufe von einigen Stunden) berichtet Ewetzky (1847):

Ein 19jähriger Patient war im Verlauf von ein paar Stunden vollständig erblindet. Zwei Jahre vordem war er auch ziemlich plötzlich erblindet, und dauerte die Amaurose ca. drei Wochen. Die Pupillen waren stark erweitert, reagierten nicht auf Licht und zeigten nur rhythmische Erweiterung und Verengerung, unabhängig von der Beleuchtung. Die Netzhautvenen waren etwas geschlängelt und erweitert, im übrigen war der Augenhintergrund normal. Da der Kranke vor ein paar Jahren Syphilis gehabt hatte, wurde die Diagnose auf eine Meningitis basilaris gummosa mit Druck auf das Chiasma gestellt. Zehn Tage nach eingeleiteter spezifischer Behandlung fing das Sehvermögen an, sich wieder einzustellen und erreichte bald rechts 0,5 und links 0,1; es konnte nun eine doppelseitige temporale Hemianopsie konstatiert werden.

In der Beobachtung Virchows (1853) mit plötzlicher **einseitiger** Erblindung handelte es sich um einen 35jährigen Mann, der unter cerebralen Erscheinungen erkrankte. Darauf plötzliche Erblindung des linken Auges mit Ptosis in einer Nacht. Die Ptosis besserte sich, das Auge blieb jedoch blind. Die Sektion ergab basale gummöse Meningitis. Der Sitz der grössten Neubildung war in der linken Schädelgrube, umfasste das Ganglion Gasseri, den linken Opticus (derselbe komprimiert und atrophisch) und die Carotis, deren Wandungen sehr verdickt und deren Lichtung von einem ziemlich festen Blutgerinnsel verstopft gefunden wurde. Dasselbe erstreckte sich bis in die Tiefe der A. fossae Sylvii und der A. corp. callos., liess die Ophthalmica jedoch frei.

§ 665. In der Mehrzahl der Fälle tritt die einseitige oder doppelseitige Erblindung, allerdings ziemlich plötzlich, erst dann auf, wenn schon längere oder kürzere Zeit vorher Sehstörungen bestanden hatten.

Unter den letzteren spielt die temporale und homonyme Hemianopsie eine ganz bevorzugte Rolle.

So berichtet Uhthoff (897) über folgende Beobachtung:

40jährige Frau war vor 17 Jahren syphilitisch infiziert worden. Seit einem Jahre mässige cerebrale Erscheinungen (Kopfschmerz, Schwindel), Sehstörung (temporale Hemianopsie) seit ebenfalls einem Jahr; später 14 Tage lang absolute Amaurose mit nachfolgender Restitution der inneren Gesichtshälfte des linken Auges. Ophthalmoskopisch atrophische Verfärbung der Papillen. Besserung der Erscheinungen durch antisyphilitische Behandlung.

Auch in dem folgenden Falle entwickelte sich nach vorausgegangener Sehstörung mit nachfolgender doppelseitiger Erblindung eine temporale Hemianopsie.

Dagilaisky (1842): 26jähriger Patient wurde am 12. Mai 1897 auf die stationäre Abteilung der Petersburger Augenheilanstalt aufgenommen wegen drei Tage vorher plötzlich eingetretener totaler Erblindung beider Augen. Seit dem 6. Mai will er eine Abnahme der Sehschärfe bereits beobachtet haben. Bei der Aufnahme des Patienten war die qualitative und quantitative Lichtempfindung total erloschen. Beiderseits bestand Stauungspapille. Die Pupillen ad maximum erweitert und reaktionslos auf Licht.

Objektiv war eine Sattelnase, Ozaena, Durchbruch des rechten weichen Gaumens, diffuse Verdickung der rechten Tibia vorhanden.

Nach einer Quecksilberkur Wiederkehr des Sehvermögens am rechten Auge und Rückgang der Stauungspapille daselbst.

Am 17. November war die Sehschärfe des rechten Auges 0,2, links aber noch sehr schlecht, obwohl die Pupillenreaktion auf Licht zurückkehrt war. Das Gesichtsfeld hatte sich auf der nasalen Gesichtsfeldhälfte wieder hergestellt.

Bei der folgenden Beobachtung trat die Erblindung erst auf dem linken Auge auf, dann entwickelte sich temporale Hemianopsie auf dem rechten Auge, und zuletzt auch hier Amaurose.

Knotz (1845): Die Patientin war mit zwei syphilitischen Männern verheiratet gewesen. Vor vier Jahren Geschwür am harten Gaumen. Nach vorausgegangenen Kopfschmerzen Erblindung des linken Auges mit Trübung, Schwellung und Rötung der Sehnervenpapille, Erscheinungen, die auf eine gummöse Meningitis bezogen wurden. Unter Jodkali hörten die Kopfschmerzen auf, und die Patientin bekam wieder Lichtempfindung in der nasalen Gesichtshälfte des linken Auges. Dieser Erfolg ging aber wieder verloren, Kopfschmerzen stellten sich wieder ein, und auf dem rechten Auge trat zuerst eine temporale Hemianopsie, dann Erblindung auf. Unter kombinierter Quecksilber- und Jodbehandlung wurde zunächst die nasale Gesichtsfeldhälfte des rechten Auges wieder frei, dann trat in der temporalen deutliche, gleichzeitig in der nasalen Gesichtsfeldhälfte des linken Auges schwache, und am spätesten in der temporalen des linken Auges, Lichtempfindung auf. Das Sehvermögen des rechten Auges wurde normal, das linke Auge erblindete.

Aus dem Verlaufe der Sehstörung können wir hier entnehmen, dass zuerst der linke Sehnerv affiziert, und von da der Prozess auf das Chiasma übergetreten war, um schliesslich von hier aus auf den rechten Opticus überzugehen.

Ferner sei noch der Beobachtung von Lunz (1850) gedacht, bei der es sich um einen 36jährigen, vor 20 Jahren syphilitisch infizierten Mann handelte. Unter plötzlichem Eintritt von Schwindel und Schwäche der rechten Extremitäten, besonders der oberen, verfiel rasch das Sehvermögen bis zur Erblindung. Später wurde eine linksseitige gleichseitige Hemianopsie festgestellt mit bedeutender Einschränkung der rechten Gesichtsfeldhälfte. Eine bedeutende Besserung wurde durch eine antiluetische Behandlung erzielt. Ob es sich hier um eine Meningitis basal. luetica gehandelt hat, steht dahin, ist aber wahrscheinlich.

In der folgenden Beobachtung erblindete angeblich ebenfalls zuerst das linke Auge und dann das rechte. Dem Sektionsbefunde nach wird aber zuerst linksseitige und dann rechtsseitige Tractushemianopsie aufgetreten sein:

Serebrennikowa (1021) teilte einen Fall mit, wo sich bei einem Mann von 20 Jahren fünf Monate nach einer syphilitischen Infektion starke Kopfschmerzen einstellten und einen Monat darauf erst das linke Auge im Verlauf von 12 Tagen vollständig erblindete, und nach weiteren zehn Tagen auch das rechte. Ausser der doppelseitigen Amaurose bestand Oculomotoriuslähmung, Olfactoriusparese, Parese des 1. Quintusastes. Ophthalmoskopische Veränderungen fehlten vollständig. Trotz eingeleiteter energischer spezifischer Behandlung starb der Kranke nach 18 Tagen. Die Autopsie ergab in der Gehirnbasis zwei gummöse Neubildungen, von denen die eine grössere gleich hinter dem Chiasma über dem Tractus optic. sin. lag, die andere halb so grosse mehr rechts gelegen war.

Dem Sektionsbefunde nach muss klinisch hier zuerst eine homonyme linksseitige Hemianopsie vorgelegen haben, zu welcher dann nachher eine rechtsseitige homonyme hinzutrat. Die doppelseitige Erblindung wurde in diesem Falle also durch eine doppelseitige Tractushemianopsie hervorgerufen.

In den folgenden Fällen bestand anfänglich konzentrische Gesichtsfeldeinschränkung, es trat dann intercurrent Erblindung auf, welche sich in eine homonyme Hemianopsie umwandelte.

Demicheri (1844) beobachtete bei einem 37jährigen syphilitischen Manne zunächst eine Herabsetzung der Sehschärfe mit konzentrischer Gesichtsfeldeinengung bei atrophischer Färbung der Papillen, besonders ihrer temporalen Hälfte. Plötzlich trat eine Erblindung auf (völliger Verlust der Lichtempfindung) mit Pupillenstarre und Lähmung des rechten III. und IV. Gehirnnerven.

Allmählich stellte sich das Sehvermögen wieder ein mit Zurückbleiben einer rechtsseitigen Hemianopsie.

Hier wurde vom Autor eine luetische Erkrankung anfänglich der beiden Tractus angenommen, die später zu einer Zerstörung des linken geführt haben soll.

In der folgenden Beobachtung entwickelte sich die doppelseitige Erblindung mehr subakut im Verlaufe von drei Wochen.

Horner (1846) beobachtete einen 43jährigen Mann, der ausser an Geschwüren am Frenulum und im Rachen an einem Tophus an der Tibia etc. litt und innerhalb dreier Wochen vollständig erblindet war.

Ophthalmoskopisch: Papillen trübweiss, Venen breit und geschlängelt, wenige Extravasate am Rande des Sehnerven. Retina und Chorioidea normal. Nachdem nur ein Tag lang Kopfschmerz und Erbrechen aufgetreten war, stellte sich bald nach der Erblindung linksseitige Hemiplegie, dann auch progressive Lähmung der rechten Seite und zuletzt der Pharynx- und Zungenmuskulatur ein. Tod bei ungetrübtem Sensorium.

Die Sektion zeigte multiple encephalitische Herde in der linken Grosshirnhemisphäre, im Kleinhirn und in der Olive.

Beide Optici kolossal verdickt und entzündet, vom Foramen opticum bis zur Umschlagstelle am Pedunculus; in der Leber eine grosse Menge grösstenteils erweichter Knötchen von verschiedener Grösse.

§ 666. Über das Auftreten **einseitiger** Erblindung bei basaler gummöser Meningitis berichtet zunächst Uhthoff (897).

Bei einer 33jährigen Patientin, die in den 20er Jahren mehrmals unterleibskrank gewesen und wegen Portiocarcinoms operiert worden war, trat innerhalb vier Tagen unter Schmerzen im linken Auge Erblindung desselben ein. Hierauf linksseitige Hemiplegie mit Bewusstseinsverlust. Nach fünf Monaten Besserung der Lähmungserscheinungen. Die Untersuchung der Augen ergab: beide Pupillen gleich weit, rechts gute Lichtreaktion; dieselbe fehlte links; konsensuelle Pupillenreaktion links erhalten. Die linke Papille war völlig weiss, atrophisch verfärbt. Retinalgefässe nur mässig verengt. Rechte Papille etwas gerötet. Normale Retinalgefässe. Völlige Amaurose links. Kein Lichtschein.

Bei der Autopsie erkannte man schon makroskopisch am linken intrakraniellen Opticusstamm ziemlich in ganzer Ausdehnung bis zum Canalis opticus eine starke gleichmässige Verdickung dem relativ normalen rechten gegenüber. Diese Anschwellung setzte sich bis in das Chiasma hinein und zwar bis in die hintersten Teile desselben fort.

Nach Uhthoffs Ansicht lag eine gummöse Neuritis des Sehnervenstammes selbst vor mit gleichzeitiger leichter Perineuritis.

Bemerkenswert war in diesem Falle, dass in der Gegend des Canalis opticus die A. ophthalmica durch einen festen organisierten Thrombus völlig obliteriert war.

Buttersack (1841) veröffentlichte einen Fall von multipler syphilitischer Erkrankung des Centralnervensystems, begleitet von Polyurie und Polydipsie. Was die ocularen Störungen anbelangt, so war ohne ophthalm. Veränderung das Sehvermögen links bis zur Unterscheidung von Hell und Dunkel erloschen, rechts bestand eine Ptosis und Mydriasis sowie eine Lähmung des M. rectus superior, inferior und internus; auch war der rechte M. rectus externus leicht paretisch. Später trat auch links eine fast vollständige Paralyse des N. oculomotorius auf, das Sehvermögen besserte sich vollkommen. Die Autopsie ergab eine Leptomeningitis chronica cerebralis basilaris et spinalis. Den höchsten Grad der Verdickung und Trübung zeigte die Pia in der Gegend des Chiasma nerv. optic. Während der linke Tractus optic. ziemlich deutlich und breit war, erschien derselbe rechts von einer undurchsichtigen trüben Masse bedeckt, grau und platt gedrückt. Im Gegensatz hierzu ist der Nervus opticus links dünner, mehr gleichmässiggrau, rechts weniger dünn und am Rande intensiv gefärbt.

Ob ein von Pfister (1848) beobachteter Fall von doppelseitiger Neuritis optica bei einem syphilitischen Manne hierher gehört, weil auf dem linken Auge eine Erblindung aufgetreten war, konnten wir nicht entscheiden, da uns die Originalarbeit nicht zugänglich war.

Dieselbe Erwägung trifft bei dem von Hansell (1849) publizierten Falle von totaler monokularer syphilitischer Amaurose zu, bei der die Heilung rasch sich eingestellt hatte.

§ 667. Dass die doppelseitige resp. einseitige Amaurose bei Hirnlues **rezidivieren** kann, zeigen die Beobachtungen von Ewetzky (1847) und Uhthoff pag. 897 und 898.

§ 668. Unter den vor der Erblindung vorhanden gewesenen **Gesichtsfeldanomalien** spielt, wie erwähnt, die temporale und homonyme Hemi-

anopsie die grösste Rolle. Erstere weist auf das Befallensein des Chiasmas hin, letztere auf die Erkrankung eines Tractus.

Häufig greift dabei die Affektion vom Tractus auf die gleichseitige Hälfte des Chiasmas über oder umgekehrt. Endlich kann auch vom intrakraniellen Opticus aus die Affektion auf das Chiasma übergehen, was sich dann klinisch als eine Erblindung des einen Auges mit beginnender temporaler Hemianopsie des anderen Auges darstellen würde, wie aus den noch später mitzuteilenden mikroskopischen Präparaten unseres Falles Schulz ersichtlich werden wird.

Es darf hierbei nicht unerwähnt gelassen werden, dass eine Hemianopsie auch durch Einschnürung von syphilitisch veränderten sklerotischen Gefässen zustande kommen kann, wobei dann vor allen Dingen die A. communicans post., die A. chorioidea und ev. auch die Carotis in Betracht kommt.

Henschen beobachtete bei einem Falle von Meningitis basalis luetica das seltene Vorkommen einer sogen. nasalen Hemianopsie des rechten Auges, während das linke völlig erblindet war. Die Sektion zeigte eine völlige Einbettung des Chiasmas in das gummöse Meningealexsudat. Die eigentliche Geschwulstmasse aber, welche die Hemianopsie des rechten Auges hervorgerufen hatte, lag weiter nach hinten zu und hatte den rechten Tractus destruiert. Auch das ungekreuzte linke Bündel im äusseren Winkel des Chiasmas war betroffen. Nur das gekreuzte linke Bündel war relativ intakt geblieben.

§ 669. Dem **Augenspiegelbefunde** ist hinsichtlich der Diagnose keine ausschlaggebende Bedeutung zuzumessen, da derselben während des ganzen Krankheitsbildes, wie in unserem Falle Schulz pag. 905 sich negativ verhalten kann. Andererseits wird nicht selten Neuritis optica, sowie Stauungspapille von wechselnder Intensität konstatiert. Bezüglich des normalen Augenspiegelbefundes ist hierbei zu erwähnen, dass entweder durch die Behandlung die gummösen Infiltrate der interkraniellen Sehbahnen völlig zur Rückbildung ohne bleibende Schädigung des Nervengewebes gelangt, sind oder dass, wie in unserem Falle Schulz mit totaler Degeneration des interkraniellen Sehnerven, der Patient so frühzeitig starb, dass die deszendierende Atrophie die Papille nicht erreichen konnte. Bei dauernder Läsion der Nervenbahnen wird dann mit der Zeit auch eine einfache Atrophie der Papille durch absteigende Degeneration mit dem Augenspiegel erkennbar werden.

Ferner ist hier hervorzuheben, dass die Optici an der Basis völlig in die basalen gummösen Massen eingebettet sein können, ohne dass der Prozess im eigentlichen Sinne auf die Sehnerven übergegriffen und eine erhebliche Funktionsstörung gesetzt zu haben braucht. Uhthoff (897, Fall XVI pag. 92.)

§ 670. Was die **Diagnose** der gummösen Leptomeningitis betrifft, so ist natürlich das wichtigste, zuerst eine gründliche Anamnese bezüglich einer luetischen Infektion zu erheben, worauf eine genaue körperliche Untersuchung auf Zeichen durchgemachter Syphilis zu folgen hat. Die weitere Differential-

diagnose hat dann die Aufgabe zwischen den verschiedenen syphilitischen Hirnkrankheiten eine Unterscheidung zu treffen.

Bei der gummösen basilaren Meningitis können neben dem Opticus, dem Chiasma und Tractus alle Hirnnerven in mehr oder weniger ausgedehnter Weise mitaffiziert sein. Dabei ist charakteristisch ein gewisses Springen und Wandern der Symptomenkomplexe, wie wir dies bereits S. 666 hervorgehoben haben.

Oppenheim (1019) fand in einigen Fällen bei Prüfung an verschiedenen Tagen bald ein normales Gesichtsfeld, bald eine unregelmässige konzentrische Einengung, deren Grenzen von Tag zu Tag schwankten, bald eine ausgesprochene Hemianopsie usw. Die Hemianopsia bitemporalis fugax schien ihm besonders charakteristisch zu sein. Er weist auch auf die temporäre und rezidivierende Amaurose und Stauungspapille hin.

Kompliziert wird die gummöse Meningitis nicht gar selten durch eine gleichzeitige luetische Thrombose, meistens der A. cerebri media, was sich in der Regel durch eine Hemiplegie kund gibt.

§ 671. Bezüglich der **Differentialdiagnose** ist zunächst hervorzuheben, dass die syphilitischen Hirnblutungen sehr viel seltener sind, ebenso die multiple Wurzelneuritis, beziehungsweise die spindelförmigen multiplen Gummata an den Hirnnerven.

Aber auch die basale Sarkomatose kann betreffs der Differentialdiagnose nicht unbeträchtliche Schwierigkeiten machen.

Der relativ seltene Ausgang der Sehstörungen in dauernde Erblindung unterscheidet die Hirnsyphilis von der progressiven Sehnervenatrophie bei Tabes oder Paralyse, welche ja nicht selten mit dauernder Amaurose endigt.

Wie schwierig unter Umständen die Differentialdiagnose sein kann, möge der folgende Fall Knapps (1854) beweisen.

Ein 32jähriger Mann, welcher vor acht Jahren Syphilis gehabt hatte, bemerkte nach einer ungewöhnlichen Ausschweifung in baccho an dem darauffolgenden Tage eine Abnahme des Sehvermögens beider Augen und Schwäche in beiden Beinen. Nach acht Tagen war das rechte Auge blind mit mittelweiter, unbeweglicher Pupille. Das linke Auge unterschied noch Hell und Dunkel, hatte gleichfalls eine mittelweite, aber sehr träge Pupille. Sehnervenscheiben blass (anämisch). Beide Beine waren paretisch, Gang etwas ataktisch, die oberflächlichen und tiefen Reflexe verstärkt. Obstipation. Beständiges Harnträufeln.

Am neunten Tage beide Pupillen unbeweglich, nur in einem engen Teile des linken Sehfeldes war die Lichtperception erhalten. Die Sehnerven sahen jetzt normal aus.

Am 12. Tage totale Amaurose. S = 0. Pupillen beiderseits unbeweglich. Die Papillen und ihre Umgebung waren hyperämisch und ödematös. Totale Paralyse der unteren Extremitäten. Blasen-Mastdarmlähmung.

Am 17. Tage beiderseitige Ophthalmoplegie. Rechts ausgesprochene und links beginnende Stauungspapille. Rechter Arm gelähmt.

Am 21. Tage Exitus durch Ersticken.

Die antiluetische Behandlung hatte keinen Einfluss auf den Gang der Krankheit gehabt.

Die am nächsten Tage ausgeführte Sektion (Dr. L. Waldstein) ergab: Nervi optici, Chiasma, Tractus geschwollen, weich, rötlichgrau. Hyperämie der Rückenmarkshäute,

Lendenanschwellung und oberes Dorsalmark gänzlich, das ganze Dorsalmark beträchtlich erweicht.

Die mikroskopische Untersuchung zeigte im Chiasma und den Sehnerven Untergang von Nervenfasern, Verbreiterung der Septen, Rundzelleninfiltration, Endarteriitis und abnorme Füllung der Venen.

Fast überall hatten die Arterien eine bedeutende hyaline Verdickung der Intima mit verengtem Lumen, während die Venen strotzend mit Blut gefüllt und von Rundzellen reichlich umgeben waren.

Wäre dieser Fall, bei dem es sich um eine bei einer Myelitis auftretenden Neuritis optica gehandelt hat (einen Fall, den wir an geeigneter Stelle pag. 559 zu erwähnen vergessen hatten), nicht zur Sektion gekommen, so hätte man angesichts der sicher festgestellten, durchgemachten Syphilis viel eher die Diagnose auf eine gummöse Leptomeningitis an der Basis stellen können, zumal da auch noch im Verlaufe eine doppelseitige Ophthalmoplegie und eine linksseitige Armlähmung neben der Sehstörung und der Parese der unteren Extremitäten konstatiert worden war. Die Symptome hätten durch eine gummöse Meningitis des Chiasmas und Hirnschenkelregion sehr wohl ihre Erklärung finden können; zumal das Auftreten der Erblindung mit Stauungspapille auf einen raumbeschränkenden oder hirndrucksteigernden Prozess hinwies.

Über einen Fall, welcher von Erb als Myelitis transversa dorsalis diagnostiziert wurde und welcher einen Patienten betraf, der nie luetisch gewesen war, berichtet Steffan (1843). Die dabei hervorgetretene temporale Hemianopsie mit dem Wechsel der Sehstörungen hätte leicht den Verdacht auf basale Meningitis hervortreten lassen können.

Zuerst wurde hier das Auftreten eines centralen Skotoms mit dem Bilde einer leichten Neuritis descendens beobachtet. Vier Tage darauf eine Amaurosis absoluta von 24tägiger Dauer. Unterdessen erkrankte auch das rechte Auge an absoluter Amaurose mit 17tägiger Dauer. Auch auf diesem Auge entwickelte sich nach Beginn der Sehstörung das Bild einer leichten Neuritis optica ohne Schwellung der Papille, was in gleicher Weise wie auf dem anderen Auge zurückging. Auch hier wurde, wie auf dem anderen Auge, das Gesichtsfeld frei. Später entwickelte sich das Bild einer persistierenden temporalen Hemianopsie. Nach den Störungen am Sehnervenapparat traten Symptome eines akuten Rückenmarksleidens auf.

In einem Falle Uhthoffs (l. c.) war vorher von neuropathologischer Seite eine hysterische Amaurose diagnostiziert worden.

Bei einer 35jährigen syphilitischen Patientin trat beiderseits völlige Amaurose ein. Kein Lichtschein. Die Pupillen reagierten nicht auf Licht. Ophthalmoskopischer Befund beiderseits normal. Diese völlige Amaurose soll sich erst vor kurzer Zeit so hochgradig ausgebildet haben, jedoch ergibt die Anamnese, dass die Patientin schon vor zwei Jahren an vorübergehender Amaurose gelitten hatte mit gleichzeitigen cerebralen Erscheinungen.

Da jedoch bei der Erblindung durch basale gummöse Meningitis die optischen Bahnen an der Gehirnbasis in ihrer Leitung gehemmt sind, so muss auch stets dabei der Pupillenreflex vonseiten des erblindeten Auges in Wegfall kommen, was differentialdiagnostisch gegenüber einer hysterischen Amaurose, abgesehen von dem Nachweis der erhaltenen Sehkraft des einseitig erblindeten Auges durch das Stereoskop, hervorgehoben werden muss.

Riegel (1855) erwähnt eine Beobachtung, bei welcher im Anschluss an ein Schädeltrauma sich nach Verlauf eines Vierteljahrs links Stauungspapille mit temporaler Hemianopsie, rechts Neuritis optica mit Erblindung und Neuralgie im Trigeminus eingestellt hatte. Rasche Heilung nach Traitement mixte.

Man könnte diesen Fall als durch eine posttraumatische Blutung mit Scheidenhämatom entstanden auffassen. Mehr Wahrscheinlichkeit hat dagegen die Annahme für sich, dass das Trauma hier den Agent provocateur für das Auftreten einer gummösen Meningitis gespielt habe. Jedenfalls spricht die prompte Reaktion auf die angewandte Therapie mehr für die letztere Ansicht.

Ferner hat Uhthoff wegen der grossen Seltenheit einer doppelseitigen Erblindung bei Hirnlues eine derartige Amaurose als differentialdiagnostisches Moment zu gunsten von Hirntumor, Hydrocephalus etc. hingestellt.

§ 672. Die **Prognose** der Fälle von Erblindungen nach gummöser Meningitis ist im allgemeinen eine günstige.

Einen der ersten Fälle von doppelseitiger Erblindung nach cerebraler Syphilis mit **Wiederherstellung des Sehvermögens** hat Wunderlich (1840) beschrieben.

Ein Mädchen, im 17. Lebensjahre infiziert, bekam ein Jahr darauf heftige Kopfschmerzen und Schwindelanfälle und nach einigen Wochen eine tiefe Ohnmacht von halbstündiger Dauer. 14 Tage darauf heftige Krampfanfälle, die sich rasch wiederholten und stundenlang fortdauerten, zugleich mit Bewusstlosigkeit. Zwischen den Krampfanfällen war das Sensorium benommen. Dabei bildete sich eine rasch zunehmende Amblyopie aus. Patientin wurde auf dem rechten Auge vollständig blind; auf dem linken amblyopisch, ohne dass die von einem Spezialisten vorgenommene Ocularuntersuchung etwas Wesentliches ergab. Dabei stellte sich Parese des rechten Facialis und Anästhesie des Trigeminus derselben Seite ein. Die Kraft der Arme und Beine nahm ab, die Haut an denselben war unempfindlich. Sprachstörung.

Unter dem Gebrauch von Jodkalium mit Bädern und Laxantien besserte sich der Zustand, und es trat eine Wiederherstellung des Sehvermögens ein.

Auch in dem von Hansell beschriebenen Falle erfolgte eine Restitutio des Sehvermögens in integrum.

In Buttersacks Beobachtung erholte sich zwar das Sehvermögen zur Norm, trotzdem ging aber der Patient an der cerebralen Affektion schliesslich zugrunde.

Der von Knotz beschriebene Fall zeigte schliesslich normales Sehvermögen auf dem einen Auge, das andere blieb dauernd blind.

In den Fällen von Ewetzky, Dagilaisky und Uhthoff, pag. 897 und 898, bildete sich die anfängliche doppelseitige Erblindung zu einer dauernden temporalen Hemianopsie zurück, während in den Beobachtungen von Lunz, Demicheri und Serebrennikowa, pag. 899, eine homonyme Hemianopsie schliesslich bestehen blieb.

In dem Falle Uhthoff, pag. 898, trat eine erhebliche Besserung des Sehvermögens ein.

Nur ausnahmsweise trotzt die gummöse Meningitis allen angewandten Mitteln, und es tritt, wie im Falle Horner, im Falle Serrebrennikowa und in dem folgenden von uns beobachteten Falle Erblindung ein.

Die 43jährige Seemannsfrau S. erwachte am 1. Oktober 1893 mit Schmerzen im rechten Auge. Dieselben verschwanden und traten in kleineren und grösseren Zeitintervallen wieder auf, manchmal nur für Stunden andauernd. Keine eigentlichen Schmerzen, aber ziehende Empfindungen. Später traten verschiedenfarbige Flecken vor dem rechten Auge auf, die sich hin und her bewegten. Die Sehkraft nahm fortdauernd ab. Acht Tage vor Pfingsten erwachte Patientin mit völliger Blindheit auf dem rechten Auge. Am 13. März empfand Patientin Stiche in der rechten Schläfe. Dieselben zogen dann in die linke Schläfe und schliesslich in den Hinterkopf. Die Schmerzen dauerten unaufhörlich Tag und Nacht an, so dass Patientin nur 1 -1½ Stunden Schlaf finden konnte.

Am 20. Mai wurde totale Amaurose auf dem rechten Auge konstatiert. Die rechte Pupille reagierte nicht auf direkten Lichteinfall, wohl aber konsensuell. Die linke Pupille reagierte normal bei direktem Lichteinfall, war aber reaktionslos bei Lichteinfall ins rechte Auge.

Die Pupillen waren gleichgross, über mittelweit.

Rechts Stauungspapille mittleren Grades.

Diagnose: Erkrankung des Nervus opticus zwischen Chiasma und Papille.

Ordination: Inunktionskur 4,0 pro die; 2,0 Jodkalium innerlich.

Wegen unerträglichen Kopfschmerzen eine Injektion von Hydrarg. salicyl. 0,05 in die Glutäen d. 23. V., worauf die Kopfschmerzen rasch verschwanden.

1. Juni. Patientin erholt sich gut während der Inunktionskur. Augenbefund: rechts auffallend weite, bei Lichteinfall völlig starre Pupille, welche auch bei akkommodativen Impulsen starr bleibt. Bei Beleuchtung des rechten Auges verharrt auch die Pupille des linken Auges reaktionslos in Mydriasis.

Die auffallend weite Pupille des linken Auges reagiert prompt auf Licht, ebenso konsensuell die des rechten Auges.

Refraktion leicht hypermetropisch.

Die rechte Papille in ihrer äusseren Hälfte etwas blass. Rechts absolute Amaurose; links S $= \frac{20}{30}$.

Akkommodation links normal.

Gesichtsfeld links normal für Weiss und Farben. Konsensuell mit dem linken Auge tritt bei Akkommodation auch auf dem rechten Auge eine energische Iriskontraktion ein.

Rechts hallucinatorische Photopsien: Funken, Sterne, Palmblätter, Hände etc.

8. und 9. Juni. Kurze konvulsivische Anfälle.

14. Juni. Zeitweise tiefe Bewusstlosigkeit, stertoröses Atmen. Hie und da dämmerhafte Zustände, bei denen Patientin im Bett aufrecht sitzt und wimmert, ohne zu sprechen. Pupillen unverändert; keine Paresen; Temperatursteigerung, Puls 100 gespannt. Albuminurie. Nachmittags eklamptischer Anfall. Cyanose.

15. Juni. Tiefes Koma, eklamptische Anfälle. Temperatur 39,4, Puls 84 gespannt. 6¼ Uhr nachmittags Exitus im Koma.

Die Autopsie ergab:

Meningitis basilaris gummosa.
Gumma durae matris et lobi frontalis.
Neuritis et Perineuritis n. opt. dextri.
Cicatrix luetica hepatis.
Atrophia papillar. linguae posterioris.
Atheromatosis aortae.
Ephysema pulm. Endometritis polyp.

An der Unterfläche des Frontallappens, um den intrakraniellen Teil des Sehnerven und um das Chiasma herum bräunliche gallertige Massen.

Die vordere Partie des Stirnlappens an der Dura, und letztere am Schädeldach fest adhärent.

Der rechte Opticus ist stark verdickt.

Die mikroskopischen Befunde mit Abbildungen der Präparate werden wir an späterer Stelle bringen.

Unter 100 Fällen beobachtete Uhthoff (897) siebenmal dauernde Erblindung des einen Auges, während beim anderen noch ein Rest von Sehkraft bestehen blieb.

In der folgenden von Siemerling (1839) gemachten Beobachtung trat erst nach fünf Jahren eine dauernde Erblindung mit Opticusatrophie auf.

Ein zwölfjähriges, von einem syphilitischen Vater stammendes, Mädchen erlitt im Alter von vier Jahren eine rechtsseitige Lähmung mit Verlust der Sprache. Ungefähr zwei Jahre nach diesem Insult stellte sich Abnahme der Sehkraft ein. Die Untersuchung ergab eine beginnende Atrophia n. optici beiderseits. Erst nach fünf Jahren war völlige Erblindung eingetreten.

Die Sektion ergab einen starken Hydrocephalus internus, enorme Neubildung gummösen Charakters vorwiegend an der Basis, welche sämtliche hier liegenden Teile des Hirnstammes nebst Kleinhirn und die austretenden Nerven mehr oder weniger geschädigt hatte. Das syphilitische Granulationsgewebe erstreckte sich in die Hirnnerven verschieden weit hinein und hatte die Optici z. B. völlig zur Degeneration gebracht.

§ 673. Es ist noch die Frage zu erörtern, ob die plötzliche Erblindung bei Hirnsyphilis noch eine andere Ursache haben könne, nämlich die durch Verschluss der Arterien bedingte Ernährungsstörung in der optischen Leitung. Hat doch Marchand (1852) einen wirklichen Infarkt aus embolischer oder thrombischer Ursache in einem Tractus opticus mit entsprechender homonymer Hemianopsie gesehen.

Ferner hat Virchow (1853) schon im Jahre 1847 einen Fall von plötzlicher Erblindung bei Hirnlues beobachtet, den er auf die Obliteration der Carotis cerebralis zurückführte. Uhthoff weist jedoch diese Ansicht mit der Begründung als sehr fraglich zurück, dass die A. ophthalmica sehr ausgiebige Anastomosen habe, und dass der Opticus selbst „komprimiert und atrophisch“ erschienen sei.

§ 674. Bezüglich der Häufigkeit des pathologisch-anatomischen Befundes der basilaren gummösen Meningitis müssen wir gestehen, dass wir trotz jahrelang darauf hingerichteter Beobachtung nur relativ wenig Fälle von typisch gummöser Meningitis mit reichlichem Granulationsgewebe in der von Oppenheim beschriebenen Weise auf dem Sektionstische gesehen haben. Auch die verschiedenen Prosektoren der hiesigen Krankenhäuser bekundeten übereinstimmend, nur sehr selten derartige Beobachtungen gemacht zu haben. Den Grund hierfür vermuten wir in der intensiven und frühzeitigen Behandlung der Syphilis, wodurch die pathologischen Erscheinungen entweder ganz zum Schwunde gebracht werden, oder dauernd nur geringfügige Verdickungen und Trübungen hinterlassen, die so geringfügig sind, dass sie auf die Funktion der Hirnnerven keine deletären Folgen mehr auszuüben vermögen. Vergl. nebenstehende Tafel.

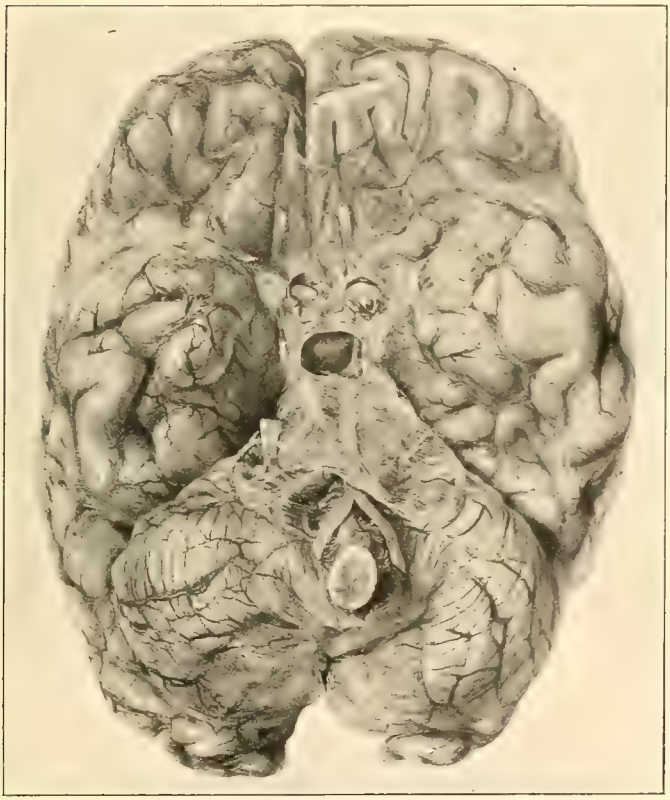

Abbildung der Gehirnbasis bei einem Falle von geheilter basaler gummöser Meningitis.

Man sieht die zurückgebliebenen Trübungen und Verdickungen der Pia über dem Pons, in der Gegend der Chiasma und in den beiden Sylvischen Gruben

Die plötzlichen Erblindungen nach Blutverlust.

§ 675. Bei dem relativ häufigen Vorkommen starker Blutverluste ist das Hinzutreten einer Amaurose oder hochgradigen Sehstörung glücklicherweise eine seltene Erscheinung. So hatte Fries (1699) bei einer ausführlichen Zusammenstellung nur 106 Fälle aus den letzten 235 Jahren, und Singer (1700) nur 198 Beobachtungen zusammentragen können.

Wenn auch fast immer andere Erkrankungen dem Einsetzen der Blutung vorausgehen, z. B. Magengeschwüre etc., so dürfte doch nur in den seltensten Fällen dabei die wirkliche Ursache der Sehstörung verkannt werden. Denn einerseits hinterlässt ein offenkundiger beträchtlicher Blutverlust einen starken psychischen und physischen Eindruck; andererseits möchte der Abgang grosser Blutmassgen lediglich durch den Stuhlgang nur vereinzelt unbeachtet bleiben. Jedenfalls muss aber der Arzt nach beträchtlichen Blutverlusten eines Patienten stets auf das Einsetzen schwerer Sehstörungen gefasst sein, ein Vorgang, der um so tragischer wirkt, als die Erblindung sehr rasch sich entwickelt und sehr häufig erst dann aufzutreten pflegt, wenn die Kranken die sonstigen schweren Folgezustände des Blutverlustes meist schon überwunden haben.

Die Erblindung nach Blutverlusten tritt einseitig und doppelseitig auf. Den folgenden statistischen Angaben legen wir die sehr sorgfältige Zusammenstellung Singers (1700) zugrunde.

Von 194 Fällen von Sehstörungen nach Blutverlusten traten
in 170 Beobachtungen = 87,6% doppelseitige Sehstörungen,
in 24 Beobachtungen = 12,4% einseitige Sehstörungen auf.

Von diesen 24 Fällen einseitiger Sehstörungen waren
1 mal das rechte Auge,
6 mal das linke erblindet.
1 mal war nicht notiert, welches Auge erblindet war.

Was den Grad dieser Sehstörungen betrifft, so fanden sich
unter den einseitigen Sehstörungen 12 Amaurosen = 50% und
12 Amblyopien = 50%.

Unter den doppelseitigen Sehstörungen fanden sich
100 Amaurosen = 58,8% und
55 Amblyopien = 32,4%.

Bei 15 = 8,8% war der Grad der Sehstörung insofern ein verschiedener, als auf dem einen Auge Amaurose auf dem anderen mehr oder weniger erhebliche Amblyopie vorlag.

§ 676. Das **Einsetzen der Sehstörung** geschieht nach der Schilderung der Kranken meist in der Weise, dass sich zuerst ein dichter Schleier über die Gegenstände legt, der teils das ganze Gesichtsfeld, teils eine Partie desselben einnimmt.

In wenigen Stunden verdichtet sich derselbe und es kommt dann in schweren Fällen zu vollständiger Erblindung, in anderen kann ein Teil des Gesichtsfeldes frei bleiben, oder es tritt nur Amblyopie ein.

Nur bei wenigen Fällen tritt die Erblindung schon während des Blutverlustes oder unmittelbar nach demselben auf, oder es erwachen die Patienten blind aus einer schweren Ohnmacht, wie in der folgenden Beobachtung von Lopez (1703):

Ein 45jähriger Mann wurde plötzlich von einer Hämatemesis befallen, wurde ohnmächtig und blieb fünf Tage ohne Besinnung. Als er erwachte, war er blind.

In klinischer Hinsicht sind die Erfahrungen über den **Zeitpunkt**, wann die Sehstörungen nach den Blutungen am häufigsten aufzutreten pflegen von grösster Wichtigkeit. So fand Singer (1700) unter 120 Beobachtungen folgendes prozentuale Verhalten bezüglich des Eintrittes der Erblindung.

Es traten:

während des Blutverlustes in 8,3% Sehstörungen auf;
unmittelbar nach demselben in 11,6%;
in den ersten 12 Stunden nach demselben in 14,2%;
in 12 Stunden bis 2 Tagen nach demselben in 19,2%;
3 bis 16 Tage nach dem Blutverlust in 39,2%;
länger als 16 Tage in 7,5%.

Wir entnehmen daraus, dass die Sehstörungen in einer bei weitem überwiegenden Mehrzahl der Fälle erst einige Tage nach dem Blutverluste sich zu entwickeln pflegen.

Diese verhängnisvolle Tatsache erweist sich ebenso grausam gegen den Kranken, wie peinlich für den behandelnden Arzt; denn nach gestillter Blutung können wir weder voraussagen, ob überhaupt eine Sehstörung eintreten, ob sie ein oder beide Augen befallen, ob sie nur vorübergehend die Funktion hemmen, oder eine bleibende Erblindung zur Folge haben wird.

Unter den 120 Fällen der Singerschen Zusammenstellung trat die Sehstörung während des Blutverlustes zehnmal auf, und zwar achtmal doppelseitig als Amaurose und zweimal einseitig als Amblyopie. Unter diesen zehn Fällen war siebenmal Aderlass die Ursache und zwar in den Beobachtungen von Rumler (1711), Schirmer (1712), Bonet (1713), Rommel (1719), Günz (1714), Walter (1715), Fontanus (1716); bei drei Beobachtungen lagen Uterusblutungen vor, und zwar in dem Falle von Maillotis (1718) profuse Menstruation, in dem anderen Falle von Maillotis (1718) Uterusblutung, und in der Beobachtung von Held (1717) Abort.

Es erfolgte siebenmal keine Besserung (77,8%) und zweimal Wiederherstellung des Sehvermögens. In einem Falle ist über den weiteren Befund nichts angegeben.

Als Beispiel wollen wir die folgende Beobachtung von Maillotis (1718) hier anführen.

Eine 51jährige Frau, welche seit einem Jahre schon an sehr heftigen Metrorrhagien gelitten hatte, bekam wieder eine sehr starke Uterusblutung und erblindete einige Stunden nachher sofort und fast völlig auf beiden Augen. Ophthalmoskopisch fand sich einige Tage nachher ein geringes Ödem der Papillen, gefolgt von totaler atrophischer Verfärbung derselben. Die Pupillenreaktion aufgehoben. Einige Monate später, wiewohl noch immer Hämorrhagien gekommen waren, hatte sich das Sehvermögen rechts bis auf das Erkennen von Fingern in $^1/_4$ Meter Entfernung gehoben; links war $S = 0$. Die Papillen waren beiderseits ganz weiss, atrophisch mit scharfen Grenzen. Die Arterien und Venen sehr eng.

Unmittelbar nach dem Blutverlust trat bei 14 Fällen die Sehstörung ein und zwar 13 mal doppelseitig (11 mal Amaurose, 2 mal Amblyopie),
1 mal einseitig als Amblyopie.

Es erfolgte viermal keine Besserung,
dreimal Wiederherstellung des Sehvermögens.

Bei zwei Beobachtungen war Aderlass die Ursache: Rumler (1711), Rommel (1719).

Bei drei Beobachtungen lagen sonstige Veränderungen vor: Eisenmann (1721, zwei Fälle), Gärttner (1720).

Bei zwei Beobachtungen trat die Blutung im Wochenbette auf: Demours (1722), Bertram (1723).

In einem Falle bei der Entbindung: Gendron (1724).

Bei sechs Fällen von Hämatemesis: Herr (1725), Strube (1726), Landesberg (1727), Somya (1728), Terson (1729), Westerfield (1730).

In den ersten zwölf Stunden nach dem Blutverluste trat bei 17 Fällen die Sehstörung doppelseitig auf und zwar:

12 mal als Amaurose,
4 mal als Amblyopie und
1 mal rechtsseitige Amaurose, linksseitige Amblyopie.

Als Ursache der Erblindung war:

Bei einer Beobachtung eine Wunde die Ursache: Welsch (1766).

Bei einer Beobachtung lag Skorbut vor: Hünerwolf (1767).

Bei fünf Beobachtungen trug ein Aderlass die Schuld: Scheuchzer (1768), Arrachart (1769), Demours (1722), Tyrell (1771), Cunier (1772).

Bei zwei Beobachtungen ging Hämatemesis voraus: Trew (1773), Fronmüller (1704).

Bei einem Fall waren Schröpfköpfe schuld: Ware (1775).

Bei einem Falle Blutegel: Gooch (1776).

Bei drei Fällen Blutverlust während der Geburt: Jaeger (1777), Weber (1778), Schmidt-Rimpler (1779).

Bei einem Falle Abort: Landesberg (1780).

Bei einem Falle Operation: Schmidt-Rimpler (1781).

Bei einem Falle Uterusblutung: Maillotis (1718).

12 Stunden bis 2 Tage nach dem Blutverluste trat 23 mal und zwar bei 16 Fällen doppelseitige Störung auf:

darunter 12 mal Amaurose,
4 mal Amblyopie;

7 mal einseitig:
darunter 2 mal Amaurose,
5 mal Amblyopie.

8 mal erfolgte keine Besserung.

1 mal Wiederherstellung.

3 mal Verschlechterung des Sehens.

1 mal auf der einen Seite Besserung, auf der anderen Verschlechterung des Sehens.

Unter den 16 doppelseitigen Sehstörungen wurden folgende Ursachen konstatiert:

bei 2 Fällen trug Aderlass die Schuld: Feautrier (1782), Landesberg (1783);

bei 8 Fällen lag Hämatemesis vor: Graefe (1784), Gauran (1785), Hutchinson (1770), Samelsohn (1774), Hoffmann (1786), Westerfield (1730), Pröbsting (1787), Theobald (1788);

bei 1 Falle Darmblutung: Fikentscher (1789);

bei 3 Fällen Nasenbluten: Ebert (1790), Abadie (1791), Westerfield (1730);

bei 2 Geburten: Jaeger (1777), Rachlmann (1792).

Unter den 7 einseitigen Sehstörungen wurden als Ursache konstatiert:

bei 5 Fällen Hämatemesis: Jaeger (1777), Wernter (bei Sellheim 1725), Pick (1793), Somya (1728), Somya (1728);

bei 2 Fällen Nasenbluten: Landesberg (1727), Schmidt-Rimpler (1779)

3 bis 10 Tage nach der Blutung trat 47 mal Sehstörung auf und zwar

doppelseitig 41 mal, darunter 23 mal als Amaurose,
12 mal als Amblyopie,
6 mal als Amaurose der einen, mit Amblyopie der anderen Seite;

6 mal einseitig darunter 3 mal als Amaurose,
3 mal als Amblyopie.

Unter den 41 doppelseitigen Sehstörungen wurde als Ursache konstatiert:

bei 21 Fällen Hämatemesis: Nolte (1794), Lawrence (1795), v. Graefe (1784), Sellheim (1725), Jakobs (1796), Colsmann (1797), Colsmann (1797, Fall II), Samelsohn (1701), Strube (1726), Strube (1726, zweiter Fall), Strube (1726, dritter Fall), Haertl (1798), Stan (1799), Hirschberg (1800),

Horstmann (1801), Horstmann (1801, anderer Fall), Horstmann (1801, zweiter Fall), Nägeli (1802), Grossmann (1803), Ziegler (1804), Lopez (1703);

bei 1 Fall Aderlass: Esquirol (1805);

bei 3 Fällen Melaena: Samelsohn (1701), Schmidt-Rimpler (1779), Bertram (1723);

bei 10 Fällen Abort: Samelsohn (1701), Nagel (1806), Steinheim (1807), Horstmann (1801), Horstmann (1801, anderer Fall), Horstmann (1801, dritter Fall), Horstmann (1801, vierter Fall), Westhoff (1808), Chevallereau (1809);

bei 1 Fall Harnröhrenblutung: Nagel (1806);

bei 3 Fällen Menstruation: Rother (1810), Janot (1811), Singer (1700);

bei 1 Fall Nasenbluten: Grossmann (1803);

bei 1 Fall Geburt: Janot (1811).

Unter den 6 einseitigen Sehstörungen wurden als Ursache konstatiert:

bei 1 Fall Aderlass: Demours (1722);

bei 2 Fällen Menstruation: Kugel (1812), Horner (1813);

bei 1 Fall Uterusblutung: Landesberg (1727);

bei 1 Fall Nasenbluten: Mandelstamm (1814);

bei 1 Fall Hämatemesis: Hirschberg (1815).

Länger als 10 Tage nach dem Blutverluste trat in 9 Fällen Sehstörung ein und zwar:

5mal doppelseitig, darunter

2mal Amaurose,

2mal Amblyopie,

1mal auf der einen Seite Amaurose, auf der anderen Amblyopie;

3mal einseitige, darunter

2mal Amaurose,

1mal Amblyopie,

1mal zweifelhaft, weil auf der einen Seite Amblyopia congenita vorlag.

Bei diesen Fällen trat

4mal keine Besserung der Sehstörung auf;

3mal wurde Besserung beobachtet;

1mal Wiederherstellung des Sehvermögens;

1mal ist nichts über den weiteren Verlauf der Sehstörung berichtet.

Unter den 5 doppelseitigen Fällen wurde als Ursache der Sehstörung konstatiert:

bei 4 Fällen Geburt: Nagel (1806), Gessner (1706), Chevallereau (1809), Cohn (1817);

bei 1 Fall Hämatemesis: Strube (1726).

Unter den 3 einseitigen Fällen wurde als Ursache der Sehstörung konstatiert:

bei 2 Fällen Abort: Samelsohn (1818), Nagel (1806);

bei 1 Fall Hämatemesis: Leber (1819).

Bei den folgenden fünf Fällen trat die Sehstörung 14 Tage nach der Blutung auf.

Nagel (1806): 29jährige Frau. Heftige Blutung bei einer Entbindung. 14 Tage nachher bei leidlichem Wohlbefinden Auftreten der Sehstörung zuerst als Amblyopie, dann als Amaurose. Nach einigen Monaten Opticusatrophie. Die Patientin blieb blind.

Strube (1726): 43jähriger Kaufmann. Seit Jahren augenleidend. Blutbrechen, theerartiger Stuhl. 14 Tage nachher, nachdem er sich leidlich erholt hatte, beiderseits Amblyopie. Augenspiegelbefund normal. Ein halbes Jahr nach dem Beginne der Sehstörung S = 1.

Leber (1819): 52jähriger Bahnwärter. Hämatemesis und Melaena, wiederholte profuse Blutungen. 14 Tage nach der letzten Blutung rechts hochgradige Verdunkelung, die mit fortschreitender Erholung sich langsam minderte. S = $^{20}/_{70}$. Eine halbe Stunde vorher S = Finger zählen. Ophthalmoskopisch leichte Blässe der Papille.

Rechts allmählich Besserung. S = auf $^{20}/_{30}$. Gesichtsfeld: Bleibender leichter Defekt nach unten. Farbensinn leicht gestört.

Rechts: Papille gleichmässig entfärbt. Gefässe nur wenig enger als links.

Schmidt-Rimpler (1779): 58jähriger Bahnarbeiter. Blutbrechen und Blut im Stuhl. 14 Tage nach einer heftigen Blutung war rechts das Sehen wie durch einen Nebel. S = $> {}^{6}/_{24}$. Im Gesichtsfeld bestand ein relatives centrales Skotom für weiss und Farben. Links Amblyopia congenita.

Ophthalmoskopisch Papille temporal, etwas verwaschene Grenzen. Vier Monate später R S $> {}^{6}/_{20}$.

Cohn (1817): 22jährige Frau. Entbindung. 26 Tage (fortwährende Blutungen) nach der Entbindung kolossaler Blutverlust durch Entfernung zurückgebliebener Plazentareste.

Beginn der Sehstörung 14 Tage nach der letzten Blutung. Eine schwarze Wolke umflorte die Augen. Links vollständige Erblindung. Rechts wurde ein Licht nur trübe gesehen. Heftiger Schwindel und grosse Schwäche, keine Bewusstseinsstörung. Pupillen gleichmässige, aber sehr träge Reaktion. Ophthalmoskopisch Neuroretinitis haemorrhagica. Papille und Umgebung stark geschwellt. Drei Monate später RS = $^{2}/_{100}$, LS = Handbewegungen in einem Meter Entfernung.

In dem folgenden Falle trat die Sehstörung 18 Tage nach der Blutung auf.

Samelsohn (1818): 32jährige Frau. Abort im vierten Monat, starke Blutung. 18 Tage nachher trat zuerst rechts hochgradige Amblyopie und schliesslich Amaurose auf. Ophthalmoskopisch Opticusatrophie, Arterien und Venen sehr dünn. Ekchymose auf einem Gefässe nahe der Papille.

In dem folgenden Falle trat die Sehstörung 14—21 Tage nach der Blutung auf.

Nagel (1806): 45jährige Frau. Mit dem 18. Lebensjahre Magenbeschwerden, Hämatemesis und Melaena. 14 Tage bis 3 Wochen später Sehstörung, welche beim Erwachen aus 14tägiger Benommenheit bemerkt wurde. Sofortiges völliges Erblinden des linken Auges. Links S = 0; rechts S = 1. Opticusatrophie später.

In der folgenden Beobachtung lagen zwischen Blutung und Beginn der Sehstörung 21 Tage.

Gessner (1706): 22jährige Frau. Entbindung. Ausserst heftige Blutung, nach 3–4 Stunden künstlich gestillt. 21 Tage nachher Beginn der Sehstörung mit Schleier vor

den Augen, nachdem sich Patientin sehr matt gefühlt, über Kopfschmerzen geklagt und häufige Ohnmachtsanfälle gehabt hatte.

Drei Tage nach Beginn der Sehstörung S = 0. Papillen weit und reaktionslos. Ophthalmoskopisch Stauungspapille.

Patientin hatte früher schon eine Entbindung mit starkem Blutverlust ohne Sehstörung durchgemacht. Mit der Amaurose traten noch schwere Lähmungserscheinungen auf, die schliesslich zum Exitus führten.

In der folgenden Beobachtung lagen zwischen Blutung und Beginn der Sehstörung 60 Tage.

Chevallereau (1809): 24jährige Frau, vollständig gesund. Entbindung bedeutende Blutung. Zirka drei Monate nachher (während der letzten $1^1/_2$ Monate Aphasie und partieller Gedächtnisverlust) bemerkte sie ein Fehlen der rechten Gesichtshälfte; rechtsseitige homonyme Hemianopsie. Augenspiegelbefund normal. Zur Zeit der Menstruation hatte Patientin schon als junges Mädchen eigenartige hemianopische Sehstörungen.

Es ist demnach, wie bereits erwähnt, eine besondere Eigentümlichkeit der Erblindung nach Blutverlusten, dass die Sehstörung meist nicht zur Zeit der durch den Blutverlust gesetzten höchsten Anämie eintritt, sondern oft eine geraume Weile später, und dass dann die Patienten beim Einsetzen der Sehstörung oft die schweren übrigen Erscheinungen der Anämie bereits glücklich überstanden haben. Im übrigen scheint es festzustehen, dass die Sehstörungen nach Blutverlusten nur bei solchen Individuen aufzutreten pflegen, die, wie Knies (1707) bemerkt, auch sonst nicht gesund, sogar direkt krank sind (Typhus), so dass ausser der Blutung noch ein zweites, die Erkrankung der Sehbahnen begünstigendes Moment vorhanden sein muss. Im ganzen Feldzuge 1870/71 soll nicht ein einziger Fall von Amblyopie oder Amaurose durch Blutverlust vorgekommen sein.

§ 677. Was das Geschlecht betrifft, so sind unter 174 Fällen, welche Singer (1700) zusammengestellt hat

79 Männer (45,4%) und
95 Frauen (54,6%)

eine Differenz, die sich durch die Menses, Aborte und Entbindungen leicht erklärt.

Pergens (1705) gibt über die ausschliesslich auf Magenblutungen beruhenden Sehstörungen folgende Zahlen:

die Sehstörungen traten sofort ein (unter 43 Personen) in 21%;
innerhalb der ersten 24 Stunden in 9%;
später, jedoch vor Ablauf der ersten Woche bei 51%;
innerhalb der zweiten Woche bei 14%;
innerhalb der dritten Woche bei 5%.

Hinsichtlich des Alters beläuft sich die Gesamtdurchschnittsziffer auf das 40. Jahr, was wegen der Uterusaffektionen und Geburten bei den Weibern leicht verständlich ist. Bei Männern liefern Magengeschwüre und -Geschwülste das Hauptkontingent.

Am häufigsten treten Erblindungen resp. Sehstörungen

nach Magen-Darmblutungen auf und zwar in 40,20%;
„ Uterusblutungen 32,80%;
„ künstlichen Blutentziehungen 14,30%;
„ Epistaxis 7,40%;
„ Blutungen aus Wunden 3,20%;
„ Hämoptoe 1,05%;
„ Urethralblutungen 1,05%;

Die Bevorzugung der Magenblutungen erklärt Förster aus der Annahme, dass Hämatemesis nur bei sehr beträchtlichen Blutungen in den Magen eintreten möchten, während kleinere, wenn auch häufig wiederkehrende Blutungen in den Magen recht oft unerkannt bleiben, weil das Blut dann nicht durch einen Brechakt entleert, sondern durch den Darm abgeführt werde und der Beobachtung entgehe. Es dürfte daher nicht sowohl die Magenblutung überhaupt, als vielmehr eine so beträchtliche Blutung in den Magen, dass sie zum Blutbrechen führe, die Veranlassung zur Amaurose werden.

§ 678. Bei mehrfach wiederkehrenden Blutungen ist das Verhalten des Sehvermögens ein verschiedenes. So erfolgten früher stärkere Blutverluste ohne nachteilige Folgen für das Auge, während eine spätere schwächere Blutung zu einer Herabsetzung oder dem völligen Verluste des Sehens führen kann, wie in der folgenden Beobachtung von Groenouw (1820).

Eine an Uterusmyom leidende Patientin hatte vom 16. bis 27. März 1900 starke Gebärmutterblutungen gehabt, durch welche sie sehr anämisch geworden war. Nach etwa vier Wochen, am 25. April, traten die Menses ein, allerdings sehr spärlich, und nun stellte sich sieben Tage später, am 2. Mai, eine Sehstörung ein, welche in den folgenden Tagen noch zunahm. Die Kranke hatte also den ersteren stärkeren Blutverlust überstanden und erst infolge des zweiten, weitaus schwächeren, eine Sehstörung erlitten. Beide Papillen waren blass, die Grenzen verwischt. Die Sehschärfe war beträchtlich vermindert; das rechte Auge zählte Finger in 1 1/2, das linke in 3 Meter Abstand. Im Gesichtsfelde fehlten die beiden unteren Hälften, und es bestand ein absolutes centrales Skotom am Fixierpunkt.

Umgekehrt kennen wir Fälle, in denen das Sehvermögen, einmal durch Blutung ungünstig beeinflusst, dann aber vollständig wieder hergestellt, durch spätere stärkere Blutverluste nicht die geringste Störung erfuhr.

So beobachtete Weber (1778) eine 42jährige Frau, welche schon bei früheren Geburten Uterusblutungen gehabt hatte. Während der 13. Schwangerschaft Hydropsie, Eiweiss im Urin. Starke Blutung bei der 13. Geburt. Kurze Zeit nachher trat Flimmern vor den Augen und schliesslich vollkommene Amaurose auf mit heftigen Kopfschmerzen, allgemeiner Schwäche und Eklampsie. Nach fünf Tagen Lichtempfindung, am sechsten Tage S = 1.

Bei zwei späteren Geburten trotz starken Blutverlustes keine Sehstörung.

Singer führt diesen Fall unter den Sehstörungen nach Blutverlusten auf, er könnte jedoch auch unter die anämische Amaurose gezählt werden.

Samelsohn (1701): Ein 47jähriger Mann hatte dreimal Blutbrechen. Acht Tage nach dem letzten Blutverlust trat die Sehstörung auf in der Form einer doppelseitigen Amblyopie. S = 1. Papillengrenze etwas verwaschen, Arterien dünner.

Nach drei Monaten noch stärkere Magendarmblutungen ohne Sehstörung. Langsame Erholung.

Über einen sehr typischen Fall von zweimaliger Erblindung und jedesmaliger teilweiser Wiederherstellung des Sehvermögens berichtet Groenouw (1820).

Eine 31jährige Patientin Uhthoffs abortierte im zweiten Monat und verlor dabei sehr viel Blut. Etwa sechs Tage später trat eine Abnahme der Sehschärfe ein, so dass Patientin bereits am Morgen des nächsten Tages mit dem rechten Auge gar nicht, mit dem linken nur noch ganz undeutlich sah. Das Sehen besserte sich allmählich und als Uhthoff die Kranke drei Wochen später untersuchte, betrug die Sehschärfe des rechten Auges noch etwa $^1/_{100}$, die des linken etwa $^1/_{13}$. Beide Papillen waren von grauweisslicher Färbung, deutlich neuritisch getrübt, die Papillengrenzen erschienen verwischt, die angrenzenden Netzhautstücke waren (etwa zwei Papillendurchmesser weit) stark grauweisslich und undurchsichtig. Das Gesichtsfeld des rechten Auges war hochgradig konzentrisch verengt, das des linken in geringerem Grade, am meisten noch nach unten hin. Zwei Wochen später bestand ophthalmoskopisch das Bild der einfachen Sehnervenatrophie mit engen Netzhautgefässen. Das Sehvermögen hob sich während der weiteren Beobachtungszeit etwas, die Gesichtsfelder blieben im wesentlichen unverändert.

Gelegentlich eines späteren Abortes mit starkem Blutverlust erblindete die Kranke abermals total. Das Sehen hob sich dann aber wieder auf den früheren Stand. Der Augenspiegelbefund (die atrophische Verfärbung der Sehnerven) und die Gesichtsfeldbeschränkung waren die gleichen, wie nach der ersten Erblindung.

§ 679. Eine bestimmte Beziehung zwischen der Menge des verlorenen Blutes und der Schwere der Augenaffektion ist sehr schwer festzustellen, weil der Blutverlust quantitativ fast niemals richtig und genau abgeschätzt resp. gemessen werden kann.

Die Entwickelung der Sehstörung bis zur Erblindung vollzieht sich bei denjenigen Fällen, die nicht unmittelbar mit Amaurose einsetzen, meist sehr rasch binnen wenigen Stunden oder wenigen Tagen. Es kann aber auch, wie Mooren (1821) berichtet, wenn anfangs nur Amblyopie aufgetreten war, diese später noch in vollständige Erblindung übergehen, wie er bei einer durch Metrorrhagie erschöpften Frau trotz kräftiger Diät und Eisengebrauch beobachtete.

Grossmann (1803) sah bei einem Patienten mit Magenblutung am neunten Tage Trübung der Papillen mit Netzhautblutungen auftreten. Rechts bestand Amaurose, links Fingerzählen in 0,5 Meter. Nach fünf Wochen vollständige Blindheit und weisse Atrophie.

Bei einzelnen Fällen tritt nach einem profusen Blutverlust die Sehstörung zuerst an einem und einige Tage später am anderen Auge auf.

So war in dem Falle von Nägeli (1802) die Magenblutung eine sehr bedeutende; aber erst am dritten Tage war eine Herabsetzung der Sehschärfe auf Lichtschein am rechten, am achten Tage auch am linken eingetreten.

In der Beobachtung von Depène (1822) war drei Tage nach dem Blutbrechen Erblindung erst auf dem linken, während der folgenden Nacht auf dem rechten Auge aufgetreten.

In Chevallereaus (1823) Beobachtung von Uterusblutung trat erst links plötzliche Erblindung auf, und 24 Stunden darauf auch rechts. Die Amaurose blieb dauernd.

§ 680. Sehr bemerkenswert sind die folgenden Beobachtungen mit intermittierender Erblindung.

Leber (1819): Bei einer Frau traten nach starkem Blutverlust nach einer Entbindung zu einer mässigen Amblyopie 5—6 Minuten dauernde An-

Anfälle plötzlicher Erblindung hinzu, nach denen sich das Sehvermögen bis zum anderen Tage allmählich wieder herstellte. Die Anfälle wiederholten sich im ganzen 4—5mal im Verlauf eines halben Jahres. Das Sehvermögen war rechts ca. $^1/_4$, links $^1/_3$, das Gesichtsfeld zeigte erhebliche Undeutlichkeit nach unten, ophthalmoskopisch fand sich ausser Staph. post. keine Anomalie.

Samelsohn (1701): Eine 73jährige Frau stürzte nach achttägigem allgemeinen Unwohlsein bewusstlos zusammen. Nach acht Stunden kehrte das Bewusstsein wieder, am folgenden Tage wurden blutige Massen entleert. Schwächezustand, Klagen über Schwäche im Kopfe. Zehn Tage nach dem Kollaps plötzliche beiderseitige Erblindung. Acht Tage darauf links noch absolute Amaurose, rechts schien eine Spur quantitativer Lichtempfindung vorhanden zu sein. Der Spiegel zeigte die Arterien enger, die Venen verbreitert, und eigentümliche graue Netzhautexsudate. Die Pupillen reagierten prompt auf die schwächsten Lichtreize. Strychnininjektion. Am nächsten Tage war am linken amaurotischen Auge die Fähigkeit der Projektion zurückgekehrt, ein grosses Blutextravasat an der Papillengrenze. Die Sehschärfe stieg auf beiden Augen von Tag zu Tag, es stellte sich normales Sehen und normaler Augengrund her.

Nach einigen Monaten traten Anfälle von plötzlicher und totaler Erblindung mit oder ohne Verlust des Bewusstseins, später mit Irresein sehr häufig auf. Der Spiegel zeigte während des Erblindungsstadiums keine Abnormität. In der Zwischenzeit war weder das körperliche noch das geistige Befinden der Patienten gestört.

Bei diesen Fällen traten offenbar zu der durch die Blutung ursprünglich bedingt gewesenen Sehstörung noch nachträglich Anfälle hysterischer Amaurose hinzu. Die Differentialdiagnose bot in diesen beiden Fällen keine Schwierigkeiten wegen des normalen Augenspiegelbefundes und der normalen Pupillenreaktion (Fall Samelsohn) während der Erblindung.

§ 681. Was den Augenspiegelbefund betrifft, so muss hier betont werden, dass nur relativ wenige Fälle unmittelbar oder kurze Zeit nach Beginn der Sehstörung ophthalmoskopisch untersucht worden sind.

Unmittelbar nach der Blutung untersuchte Landesberg (1783) und fand leichte Papillentrübung, ebenso Horstmann (1825) Opticustrübung in die Netzhaut hineinreichend.

Jaeger (1777) spiegelte wenige Stunden nach der Blutung und fand normale Blutzirkulation, jedoch die Blutsäule in den Gefässen hier und da stockend.

Cohn (1817) fand bald nach der Blutung Neuroretinitis haemorrhagica, Maillotis (1718) ebenfalls bald darauf Opticusatrophie (soll wohl sehr blasse Papille heissen.)

Litten (1824) fand 72 Stunden nach der Blutung die Grenzen der Papille verwaschen und Neuritis.

Mandelstamm (1814) untersuchte einen Tag nach der Blutung und fand Neuritis.

Maillotis (1718), welcher gleichfalls einen Tag nach der Blutung spiegelte, fand die Papille blass.

Meistens wurde also in diesen Fällen schon neuritische Schwellung der Papillen gefunden, die dann entweder sich zurückbildete oder in Atrophie überging. Späterhin erhalten wir dann meist das Bild der weissen Atrophie. In der Beobachtung Gessners (1706) wurde eine entwickelte Stauungspapille konstatiert. Netzhauthämorrhagien und Ödem der Retina kommen ziemlich häufig vor.

Wie bei den neuritischen Affektionen überhaupt entspricht der Grad der Sehstörung hier nicht immer dem Augenspiegelbefunde und umgekehrt (vgl. auch pag. 513 u. ff.).

So war im Falle Janot (1811) der Augenspiegelbefund rechts normal, während zufolge einer profusen Menstruation das rechte Auge vollständig erblindet war.

Freilich wird bei denjenigen Fällen, bei welchen die Erblindung dauernd bestehen bleibt, auch nach einigen Wochen eine Verfärbung der Papille hervortreten mit allmählichem Übergang in volle Atrophie. Wie z. B. in dem Falle:

Fikentscher (1789), in welchem nach Hämatemesis erst hochgradige Amblyopie, dann Amaurose eintrat, aber anfänglich der Augenspiegelbefund negativ blieb, bis sich dann allmählich vollständige Atrophie der Papillen entwickelte.

In dem Falle Nagels (1806) bestand anfänglich auffallende Anämie des Fundus, die nachher in Atrophie der Papille überging.

In einer Beobachtung Arlts (1826), bei welcher eine Frau durch wiederholte Metrorrhagien erst amblyopisch wurde und in Zeit von 6 Tagen vollständig erblindete und dauernd blind blieb, wobei die Pupillen von anfang an auffallend weit und unbeweglich waren, soll die Augenspiegeluntersuchung im Verlaufe eines Jahres niemals ein positives Resultat ergeben haben.

In diesem Falle liegt entweder bezüglich des Augenspiegelbefundes ein Beobachtungsfehler vor, was jedoch bei einem Autor wie Arlt im höchsten Grade unwahrscheinlich ist, oder es kann die noch nach Jahresfrist bei normalem Augenspiegelbefunde bestehende doppelseitige Erblindung nur so zu erklären sein, dass eine Blutung erfolgt, oder ein encephalitischer Prozess in die optischen Bahnen in der Nähe des Pupillencentrums entstanden war (vgl. pag. 588), wodurch beiderseits dauernde Erblindung mit Aufhebung der Pupillenreaktion hervorgerufen wurde, ohne dass die deszendierende Atrophie, die ja bekanntlich jenseits des Chiasma sehr viel längere Zeit braucht, um ophthalmoskopisch sichtbar zu werden (vgl. pag. 511 u. ff.), schon die Papillen erreicht hatte.

§ 682. Wir erkennen aus der vorerwähnten Beobachtung die diagnostische Valenz des Verhaltens der **Pupillen** auch bei den hier vorliegenden Fällen. Wir möchten hier noch ein bedeutsames diagnostisches Zeichen hinzufügen, welches namentlich bei der Differentialdiagnose von hysterischer Amaurose zu verwerten ist. Im Falle Janot (1811) mit rechtsseitiger Amaurose nach

profuser Menstruation und normalem Augenspiegelbefund erweiterte sich die Pupille des rechten Auges stark bei Schluss des linken. Diese Erweiterung der Pupille des erblindeten Auges bei Verschluss des nicht erblindeten kommt nur bei organischen Läsionen auf der Strecke des Reflexbogens: Retina des einen Auges — Pupillencentrum des einen Auges vor. Die in jedes Auge einfallende Lichtmenge unterhält einen reflektorischen Kontraktionszustand beider Sphinktermuskeln der Iris von einer gewissen Intensität. Ist nun die optische Leitung auf der einen Seite durch eine organische Läsion unterbrochen, so wird in den meisten Fällen die Pupille des erblindeten Auges schon an und für sich weiter sein als die des sehenden, weil diese reflektorische Einwirkung auf den Sphincter Pupillae von der gleichen Seite meist stärker hervortritt. Wird nun das sehende Auge zugehalten, dann wird auch von der anderen Seite dieser reflektorische Einfluss auf den Sphinkter des amaurotischen Auges aufgehoben und die Pupille dieser Seite muss sich noch mehr erweitern. Dieses Phänomen wäre zur Differentialdiagnose von Erblindung nach Blutverlust und hysterischer Amaurose, vergleiche die Fälle Samelsohn und Leber (pag. 915 und 916), gleichfalls heranzuziehen.

§ 683. Die **Gesichtsfeldstörungen** bei den Amblyopien nach Blutverlusten zeigen nichts Charakteristisches. Hervorgehoben zu werden verdient, dass neben den verschiedenartigsten Defektformen auch das centrale Skotom hier zur Beobachtung kommt.

So wurde auf beiden Augen dasselbe beobachtet in folgenden Fällen:

Uhthoff (1827) konstatierte am vierten Tage nach einer Erblindung mit starkem Blutverlust einen grossen centralen absoluten Gesichtsfelddefekt auf beiden Augen mit umgebender Undeutlichkeitszone (vergl. pag. 566, § 412) und freier Gesichtsfeldperipherie. Es bestand geringe Neuritis optica.

Bei einem anderen Falle desselben Autors trat nach Abort mit Metrorrhagie beiderseits Amaurose auf. 14 Tage später erfolgte Wiederkehr des Sehvermögens. Schliesslich

R. S = $^1/_4$ mit centralem Skotom für Grün.

L. S = $^3/_4$ Grün gar nicht mehr erkannt im Gesichtsfelde.

Chevallereau (1809) beobachtete nach einem Abort eine sofortige völlige Erblindung, die drei Wochen dauerte, dann allmähliche Rückkehr des Sehvermögens. Gesichtsfeld: absolutes centrales Skotom, die untere Hälfte fehlt. Ophthalmoskopisch: Partielle weisse Atrophie.

In der Beobachtung Singers (1700) trat sieben Tage nach einem Menstrualflusse plötzliche doppelseitige Sehstörung auf, die in den nächsten Tagen noch zunahm. Vier Tage später wurde in beiden Gesichtsfeldern ein Fehlen der unteren Hälfte und ein absolutes centrales Skotom am Fixierpunkt konstatiert. Beiderseits Papillen blass und verwischt. Später links S = $^1/_3$. Centrales Skotom nur noch für Farben. Nach drei Monaten Restitutio in integrum. Papillen scharf begrenzt, etwas weisslich verfärbt (vergl. pag. 512, § 364).

Fälle mit einseitigem centralem Skotom.

Mandelstamm (1814) beobachtete nach Epistaxis in der Schwangerschaft rechts ein centrales Undeutlichkeitsskotom mit freier Gesichtsfeldperipherie. Ophthalmoskopisch war eine leichte Verschleierung der temporalen Hälfte der Papille und der angrenzenden Netzhaut zu konstatieren.

Einige Monate später war das Skotom verschwunden und die entzündlichen Erscheinungen am Fundus im Rückgange begriffen.

Bei einem anderen Falle desselben Autors trat ebenfalls nach Epistaxis rechts ein absolutes centrales Skotom auf, das dauernd blieb. Anfänglich bestand rechts Papillitis, die später zurückging und eine weissliche Verfärbung der temporalen Papillenhälfte zurückliess.

Schmidt-Rimpler (1779) sah nach Hämatemesis ein relatives centrales Skotom für Weiss und Farben. Die Papille hatte temporal etwas verwaschene Grenzen, vier Monate später war das Skotom kleiner und die Pupille temporal grau verfärbt.

Von besonderem Interesse ist auch das Auftreten homonymer Hemianopsie nach starken Blutverlusten, wie in dem Falle von

Chevallereau (1809) mit rechtsseitiger Hemianopsie nach einer Entbindung (vergl. pag. 913);

Janot (1811) ebenfalls nach einer Entbindung.

Terson (1729): beim Erwachen aus der infolge eines starken Blutverlustes bei Uterusmyom eingetretenen Ohnmacht wurde homonyme Hemianopsie beobachtet;

Amos (1828) bei Uterusfibrom plötzlich rechtsseitige homonyme Hemianopsie.

Die beiden erst erwähnten Fälle, nach einer Entbindung entstanden, könnten eventl. auf eine Embolie zurückgeführt werden.

Im Falle Gendron (1724) trat nach einer Entbindung ein symmetrisches homonym-hemianopisches Skotom im linken unteren inneren, und rechten unteren äusseren Quadranten auf.

§ 684. Was die den Eintritt der Sehstörung **begleitenden anderweitigen Symptome** anbelangt, so finden wir gewöhnlich die Begleiterscheinungen der Anämie: als Ohnmachten, Schwächegefühl, Ohrensausen, Angstanfälle, Herzklopfen, Krämpfe, fadenförmigen Puls. Ganz besonders häufig wird über heftige Schmerzen im Genick und im Hinterkopf dabei Klage geführt.

Bei den folgenden Fällen trat mit der Sehstörung gleichzeitig Taubheit auf.

So berichtet Demours (1722) über eine 22jährige Frau von kräftiger Konstitution, welche eine starke Blutung im Wochenbett bekam. Sogleich nach dem Blutverlust trat eine doppelseitige absolute Erblindung, und zugleich mit der Sehstörung ein drei Tage andauernder Verlust des Gehörs auf. Nach 12 Tagen geringe Verbesserung des Sehvermögens, darauf noch weitere langsame Besserung.

In einer Beobachtung Schmidt-Rimplers (1779) sah eine Patientin eine Stunde nach einer schweren Entbindung, bei der sie viel Blut verloren hatte, plötzlich das brennende Licht nicht mehr und wurde ganz blind und taub. Dabei blieb ihr Bewusstsein ungetrübt. Nach einer Stunde sah und hörte sie wieder.

§ 685. Hinsichtlich der **Prognose** ist Singer (1700) zu folgenden statistischen Resultaten gelangt:

Bei den Amaurosen trat in 55,9% überhaupt keine Besserung ein;
bei den Amblyopien war dies in 35,0% der Fall;
bei denjenigen Fällen, bei welchen auf dem einen Auge Amaurose, auf dem anderen Amblyopie bestand, erfolgt in 100% Besserung.

Unter sämtlichen Fällen (151), bei welchen der Verlauf angegeben war, erfolgte:

keine Besserung in 46,4 %;
Besserung in 38,4 %;
Wiederherstellung in 13,9 %;
Verschlechterung in 1,3 %;

Unter 133 doppelseitigen Fällen, bei denen der Verlauf angegeben ist, erfolgte:

keine Besserung bei 45,7 %;
Besserung bei 39,1 %;
Wiederherstellung bei 13,5 %;
Verschlechterung bei 1,5 %.

Bei 145 Fällen, bei denen der Verlauf angegeben ist, war auch die Ätiologie der Blutung bekannt. Von diesem Gesichtspunkte aus stellt sich der Verlauf der Sehstörungen folgendermassen:

		Keine Besserung resp. Verschlechterung	Besserung	Wiederherstellung
55	Intestinalblutungen	50,9 %	40,0 %	9,1 %;
50	Uterusblutungen	42,0 %	46,0 %	12,0 %;
8	Fälle von Epistaxis	62,5 %	12,5 %	25,0 %;
25	künstl. Blutentziehungen	48,0 %	32,0 %	20,0 %;
5	Wunden	40,0 %	—	—
1	Hämoptoe	—	—	—
1	Urethralblutung	—	—	60,0 %;

In 5 Fällen erfolgte eine Verschlechterung des bereits durch die Blutung geschädigten, dann aber wieder mehr oder weniger gebesserten Sehvermögens durch neue Blutverluste.

§ 686. Die Zeit des Eintritts der Sehstörung in bezug auf die Blutung ergibt folgende Chancen für die Besserung:

Zeit des Eintrittes der Sehstörung in bezug auf die Blutung:	Keine Besserung resp. Verschlechterung:	Besserung resp. Heilung:
Unmittelbar bis 12 Stunden nachher (31 Fälle)	9 mal (29,0 %)	22 mal (71,0 %);
länger als 10 Tage nachher (8 Fälle)	4 mal (50,0 %)	4 mal (50,0 %);
12 Stunden bis 10 Tage nachher (65 Fälle)	38 mal (58,5 %)	27 mal (41,5 %);
Während des Blutverlustes (9 Fälle)	7 mal (77,8 %)	3 mal (22,2 %).

Im allgemeinen stellte sich die Besserung der Sehstörung zu recht verschiedenen Zeiten ein. Gewöhnlich lässt sie mehrere Tage, Wochen, ja selbst Monate auf sich warten.

§ 687. Hinsichtlich der Bedeutung des Augenspiegelbefundes für die Prognose bringen wir noch einmal das in Erinnerung, was wir pag. 509 und 510 über das Verhalten des Augenspiegelbefundes zur Sehschärfe bei der retrobulbären Neuritis gesagt hatten. In diese Kategorie gehören auch die Fälle von Somya (1728), welche nach vorübergehender hochgradiger Amblyopie eine

Wiederkehr der Sehkraft bis zu $^1/_2$ resp. $^2/_3$ zeigten, während der Augenspiegel eine atrophische Verfärbung der Papillen erkennen liess.

Landesberg (1780) untersuchte 40 Stunden nach einem stattgehabten Abort den Augenhintergrund eines 23jährigen Individuums und fand beiderseits eine beginnende Neuro-Retinitis. Später traten in der Gegend der Macula punktförmige weisse Flecken auf, sowie Blutungen in der Retina. Das anfangs sehr bedeutend herabgesetzte Sehvermögen normalisierte sich auf dem rechten Auge vollständig, auf dem linken blieb es $^1/_2$. Die rechte Papille erschien in dieser Zeit rötlich, die linke zeigte in der temporalen Hälfte einen mehr hellen Ton.

Fälle von Erblindung nach Blutverlust mit anfänglich normalem Augenspiegelbefunde können zur Restitution des Sehvermögens führen, wie in einem Falle von Derain (1829). Bei einer im Verlaufe eines Typhus durch Darmblutung entstandenen Erblindung, die nach zwei Monaten heilte, war der Augenspiegelbefund normal geblieben. Sie könnon aber auch dauernde Erblindung nach sich ziehen, wie in einer Beobachtung von Fikentscher (1789).

§ 688. Die **pathologisch-anatomischen** Befunde bezüglich dieser Sehstörungen sind sehr spärlich und widersprechend.

Hirschberg (1830) untersuchte die Augen eines vor $3^1/_2$ Jahren infolge Blutbrechens erkrankten Patienten. Das rechte Auge war erblindet, das mikroskopische Präparat ergab einen vollkommen atrophischen Sehnerven. Das linke Auge zeigte bald nach dem Blutverlust eine ausgeprägte Neuroretinitis und erlangte schliesslich halbe Sehschärfe. Die mikroskopische Untersuchung ergab eine umschriebene Atrophie der äusseren Schichten des Sehnerven. Es bestand keine Blutung in den Scheidenraum, wie sie von verschiedenen Seiten vermutet worden war.

Ziegler (1804) sah in einem Falle, in welchem 23 Tage vor dem Tode eine Erblindung infolge einer starken Blutung aus einem Duodenalgeschwür eingetreten war und ophthalmoskopisch eine verwaschene Papille, weissliche Färbung ihrer Umgebung, Verengerung der Arterien, Schlängelung der Venen und auf einem Auge eine kleine Blutung nach aussen und oben von der Papille nachweisbar war, eine fettige Degeneration des Sehnerven, am stärksten im Skleralteil desselben und am Foramen opticum, am geringsten im mittleren Teile. Das Fett lag teils frei, teils in rundliche oder langgestreckte grosse Zellen eingeschlossen. In der Netzhaut war in der Nervenfaserschicht und in der Ganglienzellenschicht ebenfalls eine fettige Degeneration der nervösen Elemente und der Stützzellen vorhanden, am stärksten in der Nähe der Papille, nach aussen abnehmend. Fetttröpfchen fanden sich noch spärlich bis zur inneren Körnerschicht.

Die Erkrankung wurde als eine ischämische Degeneration aufgefasst. Bei schwachem Blutverluste dürfte noch eine vasomotorische lokale Gefässkontraktion hinzutreten.

Rählmann (1792) untersuchte eine 23jährige Frau, welche nach profusen Blutungen während der Geburt auf beiden Augen erblindet war. Später trat eine Besserung auf, und war das Sehvermögen ungefähr $^8/_{200}$. Der Tod erfolgte plötzlich. Die Autopsie zeigte eine chronische parenchymat. Nephritis, Herzvergrösserung, diffuse Arteriosklerose der grösseren Gefässe und Hirnödem. Ophthal. fand sich eine blasse Papille mit sehr engen Gefässen in der Weise, dass Einengungen des Lumens an den arteriellen Hauptstämmen, sowie an verschiedenen Stellen vorhanden waren.

Die mikroskopische Untersuchung ergab eine mehr gleichmässige Einengung des Lumens aller Netzhautarterien durch Endarteriitis fibrosa. An jenen Stellen, an welchen die Einengung des Kalibers ophthalmoskopisch gesehen worden war, fand sich genau diesen Stellen entsprechend eine fast völlige Obliteration durch eine besondere lokalisierte Wucherung der Wand, welche den Charakter endarteriitischer Neubildung trug. Das Gewebe derselben

bestand aus grossen, runden, gegeneinander leicht polygonal abgeplatteten Zellen mit deutlichem rundem Kern und granuliertem Protoplasma. Zugleich bestand ein ziemlich diffus verbreitetes Netzhautödem; dasselbe war aber am deutlichsten rings um die Papille entwickelt. Es handelte sich dabei aber nicht um die sog. cystoide Degeneration der Netzhaut, sondern um eine gleichmässige Quellung, namentlich der äusseren Schichten, wobei die Strukturelemente gleichmässig auseinander gedrängt waren.

Rählmann nimmt an, dass die Verengerung des Lumens die Cirkulation schon unter normalen Verhältnissen erheblich erschwert habe. Infolge plötzlicher Herabsetzung des Blutdruckes sei die Netzhauternährung völlig unzureichend geworden und daher Erblindung eingetreten. Mit Zunahme der Herztätigkeit habe sich dann die Cirkulation wieder hergestellt, und so sei noch etwas Sehvermögen erhalten geblieben. Jene hochgradige Wucherung im Hauptstamme der Netzhautarterien auf der Papille, sei möglicherweise infolge der plötzlichen Unterbrechung des Blutstromes und durch das Eintreten des Netzhautödems schnell grösser geworden, vielleicht auch durch Quellung der Gefässwand und habe so zum völligen Verschluss der Arterie geführt.

Diese Sektionsbefunde im Verein mit den Fällen einseitiger Erblindung nach Blutverlusten beweisen, dass in vielen Fällen der Sitz der Erkrankung jedenfalls im Sehnerven und der Netzhaut zu suchen ist. Dies lehrt auch der Augenspiegelbefund, indem bei den meisten Fällen in den ersten Tagen nach dem Eintritt der Erkrankung ophthalmoskopisch die Zeichen einer beginnenden Neuritis vorhanden waren, während ausgeprägte Stauungspapille nur in einer Beobachtung Gessners (1706) gefunden wurde. Die Fälle mit centralem Skotom weisen ebenfalls auf eine retrobulbäre Neuritis hin. Für die nach Blutungen entstandenen Hemianopsien sind entweder Embolien oder Apoplexien in die intracerebralen Sehbahnen verantwortlich zu machen.

§ 689. Bezüglich der **Pathogenese** der Sehstörungen nach Blutverlusten wissen wir bei den wenigen und nicht einheitlichen pathologisch-anatomischen Befunden zurzeit noch nichts. Wie so häufig, werden verschiedene Ursachen das Krankheitsbild bedingen.

Schmidt-Rimpler sagt, der erwähnte retrobulbär neuritische Prozess wird auch erklären, dass meist eine gewisse Zeit vergeht, ehe die Sehschwäche eintritt. Immerhin müssen wir die Ursache in der Veränderung der Blutbeschaffenheit suchen. Dass gelegentlich geringe Blutverluste den Anlass geben, könne man durch eine bereits bestehende Blutentmischung (vorausgehende andere Krankheiten) erklären, bei der ein kleines Plus das schädigende Moment frei werden liess. Ob man hierbei von Toxinen sprechen wolle oder nicht, scheine ziemlich bedeutungslos, da wir sie doch in ihrer Zusammensetzung nicht kennen.

v. Graefe (1784) und Leber (1819) nehmen einen Bluterguss in die Sehnervenscheiden, Horstmann und Hirschberg eine Entzündung der Sehnerven mit folgender Atrophie für das wahrscheinlichste an. Samelsohn (1774) glaubt, dass bei einem stärkeren Blutverluste eine Hirnanämie eintrete, und infolgedessen ein leerer Raum in der Schädelkapsel entstehe,

welcher durch Lymphe ausgefüllt werde. Sobald die Gehirngefässe wieder stärkeren Blutzufluss erhielten, werde die Lymphe aus dem Schädelraum hinaus- und in den Intervaginalraum des Sehnerven hineingetrieben, und es entstehe ein Ödem der Sehnervenscheide. Bestehe vollständige Amaurose mit erhaltener Papillenreaktion, dann müsse man eine direkte Erkrankung der Sehcentren annehmen, und bei besonders rasch vorübergehenden Erblindungen, ein Ödem derselben. Fries (1699) trennt diejenigen Sehstörungen, welche sofort oder sehr kurze Zeit nach dem Blutverlust auftreten, von den später erfolgenden ab und nimmt für erstere eine Anämie des Gehirns oder vielleicht auch der peripheren Teile des Sehorgans als ursächliches Moment in Anspruch.

Ulrich (1831 u. 1832) sah in einigen Fällen die Papille blass, die Arterien schmal, die Venen etwas stärker gefüllt. Auf der Papille selbst waren die Venen dünn und hellrot gefärbt. Es bestanden Netzhautblutungen. Er vermutet daher, dass infolge der Herabsetzung des Blutdruckes die Venen am Rande der Sehnervenpapille komprimiert würden, und dadurch Anlass zu venöser Stauung und dem Auftreten von Retinalblutungen gegeben werde.

Theobald (1833) nimmt eine Thrombose der Arteria centr. retinae als Erklärung für die Sehstörungen an.

Die plötzlichen Amaurosen bei Intoxikationen.

§ 690. Bezüglich der Wirkung der Gifte spielt die individuelle, angeborene oder erworbene, oder nur zeitliche Disposition eine grosse Rolle, und selbst Vergiftungen durch zu oft wiederholte, oder durch einmalige übermässige Dosen lassen wegen der besonderen individuellen Widerstandsfähigkeit des einen erkrankten Organs nicht immer die gleichen und nicht immer die sämtlichen möglichen Symptome auftreten (Lewin und Guillery [1919]).

Hinsichtlich ihrer chemischen Wirkungsweise liessen sich die Gifte bezüglich der Sehstörungen gruppieren:

a) in Stoffe, welche nachweisbar den chemischen Bau des centralen und peripheren optischen Nervensystems stören;

b) in Stoffe, welche spektroskopisch erkennbare Veränderungen des Blutes erzeugen;

c) in Stoffe, welche gelegentlich nur funktionell stören und zwar

   α) infolge Beeinflussung des Herzens oder der Gefässe;

   β) durch Ernährungsstörungen des Sehorgans, die sich auf Alteration des lebenden Eiweisses aufbauen;

   γ) durch Beeinflussung der Verdauung;

   δ) durch indirekte physikalische Beeinflussung des Auges, z. B. durch grosse Wasserentziehung, durch Abführmittel und Diuretika;

d) durch Stoffe, welche bei direkter Berührung mit dem Auge dasselbe chemisch oder physikalisch verändern, wie z. B. die Ätzmittel es tun.

§ 691. Bezüglich der Gruppierung der Sehstörungen nach Intoxikationen und über ihren allgemeinen Charakter hatten wir bereits Bd. III pag. 555 § 398 das Notwendige gesagt. Wir fügen hier nur noch ergänzend hinzu, dass bei den chronischen Intoxikationen meist das doppelseitige centrale Skotom vorherrscht, während die akuten Vergiftungen meist als doppelseitige Amaurose oder hochgradige Amblyopie in die Erscheinung treten. Eine Mittelstellung nimmt die chronische Bleivergiftung ein, bei welcher auch interkurrent doppelseitige Amaurosen auftreten, und das Gesichtsfeld Defekte sowohl in der Form centraler Skotome, als auch in der peripherer Einschränkung darbieten kann.

Während die Sehstörungen bei chronischen Intoxikationen stets mit entzündlichen resp. neuritisch-atrophischen Veränderungen, also mit organischen Läsionen des Sehnerven einhergehen, ist die Wirkung der akuten Intoxikation in den meisten Fällen zunächst einmal eine funktionelle. Eine Ausnahme macht das Chinin, bei welchem gleichzeitig mit der Erblindung hochgradige ischämische Erscheinungen an der Netzhaut und der Papille aufzutreten pflegen. Bei den Vergiftungen mit Methylalkohol begegnen wir sehr häufig der eigentümlichen Erscheinung, dass die Erblindung anfänglich als eine rein funktionelle erscheint mit nachfolgender fast völliger Restitution des Sehvermögens, um dann in den Zustand der organischen Läsion durch Neuritis optica überzugehen und das Sehvermögen dauernd zu vernichten.

Den chronischen wie akuten Intoxikationen gemeinschaftlich ist das doppelseitige Auftreten der Sehstörungen. Nur die chronische Bleivergiftung macht in vereinzelten Fällen davon eine Ausnahme.

Da hinsichtlich der Einteilung der vorhandenen Kasuistik sich vom klinischen Standpunkte aus keine gemeinsamen Gesichtspunkte aufstellen lassen, gruppieren wir das einschlägige Material am besten hinsichtlich der Art, wie die meisten Gifte im gewöhnlichen Leben ihre Verwendung finden, oder zur Wirkung gelangen.

A. Die plötzlichen Erblindungen zufolge von Genussmitteln.

1. Die akute Alkoholvergiftung.

§ 692. Unter den Alkoholsorten kommen hier der Äthylalkohol und der Methylalkohol in Betracht, von welchen der Äthylalkohol im Verein mit Nikotin relativ häufig die chronische Tabaks- und Alkoholvergiftung zu bewirken pflegt.

Akute Vergiftungen durch Äthylalkohol mit Quantitäten, welche die Sehkraft beeinträchtigen, sind selten.

Der Charakter der Sehstörung ist dann ein flüchtiger und bleibt auch ein flüchtiger, so dass nachträglich auftretende neuritische Veränderungen am Sehnerven nicht zu erwarten sind.

Trotzdem kann die Erkrankung sich nicht anders abspielen, sagt Lewin (1856), als dass der an die centrale oder periphere Nervenmasse gelangende Alkohol deren chemischen Bau ändert, Mark- und Myelinstoffe löst, und zwar in Mengen, die keine Formstörung zu veranlassen brauchen, aber Funktionsstörungen bewirken.

So beobachtete Deneffe (1857) ein ungewöhnliches Auftreten von Amaurosis alcoholica, nämlich plötzliche Erblindung bis auf schwache quantitative Lichtempfindung, ohne ophthalmoskopischen Befund, nach wochenlang fortgesetztem, unmässigem Branntweingenuss bei einem früher nüchternen Individuum. Auf energische Antiphlogose rasche vollständige Heilung.

van Fleet (1858) berichtet über einen Fall von Erblindung nach Alkoholgenuss. Ein Alkoholiker war in einem Trinkerasyl sechs Monate untergebracht und konnte sich eines Tages eine Flasche Alkohol verschaffen, die er auf einmal austrank. Nach dem Erwachen aus dem Alkoholrausch war eine Erblindung vorhanden. Die Netzhautgefässe waren stark verengt.

In der Beobachtung von Arens (1859) war ein bisher gesunder Mann nach drei Tage lang fortgesetztem Alkoholgenuss morgens beim Erwachen total erblindet, so dass er selbst die Annäherung eines Lichtes bis dicht an die Augen nicht bemerkte. Die Augen waren weit geöffnet, stier, die Pupillen ad maximum erweitert, ohne Reaktion, der Augenspiegelbefund negativ. Salinische Abführmittel, kalte Kompressen und Ruhe brachten nach vier Tagen Wiederherstellung.

Über einen anderen Fall berichtet Pergens (1860). Derselbe gibt an, dass in der Literatur acht Fälle von Cyanopsie nach akuter Alkoholvergiftung bekannt geworden seien.

Es sah ein 44jähriger Mann nach einer schweren akuten Alkoholintoxikation eine grosse Anzahl von Gegenständen blau gefärbt, Rot erschien ihm Purpur, Orange wie Rot Blau stärker gesättigt, Grün graugrünlich, Violett wie sonst. Zugleich bestanden Störungen der Tiefenwahrnehmung. Die besser beleuchteten Teile der Gegenstände erschienen näher, die beschatteten weiter, die Skulpturen verzerrt. Der Blauschein verschwand nach vier Tagen.

Böttrich (1861) beobachtete bei einem $9^1/_2$jährigen Knaben, mit einer akuten Alkoholvergiftung mit tödlichem Ausgang, Pupillenenge mit Reaktion auf Lichteinfall und einen tonischen Krampf der assoziierten Oben- und Auswärtsdreher der Augen.

2. Die akute Methylalkoholvergiftung.

§ 693. Weit giftiger, und namentlich für den Bestand des Sehvermögens sehr viel gefährlicher zeigt sich der Methylalkohol (Holzgeist). Derselbe findet in Gewerben, z. B. zum Denaturieren von Spiritus, zu Firnissen, Polituren etc. vielfach Verwendung, wodurch reichlich die Möglichkeit gegeben ist, von Törichten getrunken, oder durch seine Dämpfe vergiftet zu werden.

Es genügen schon geringe Dosen, um den Menschen blind zu machen. Als einleitende und die Amaurose begleitende sonstige Symptome werden Mattigkeit, Schwindel, Kopfschmerzen, Magen- und Leibschmerzen, Übelkeit, Erbrechen, Schweisse, Muskelschwäche, Rückenschmerzen, Schlafsucht oder tiefes Koma, selten Delirien angegeben.

Im Falle de Bono bestand eine Anästhesie der Conjunctiva und Cornea.

Der Eintritt der Erblindung ist meist plötzlich; bloss in den subakuten Vergiftungsfällen, welche meist auf Einatmen der Alkoholdämpfe erfolgten,

traten vorübergehende Verdunkelungen auf. Meist erwachten die Patienten andern Morgens vollständig erblindet aus dem Rausch.

de Bono (1862) sah bei einem Individuum, welches zugleich Raucher war, dass nach dem Trinken von über $^1/_2$ Liter stark alkoholischer Flüssigkeit am nächsten Morgen neben anderen Nervenstörungen vollständige Amaurose, Anästhesie der Conjunctiva und Cornea, sowie Weite und Starre der Pupillen entstanden waren. Die temporale Hälfte beider Papillen war trübe, aber erkennbar, die nasale bedeckt von einem grüngelben Exsudate, das sich etwas auf die Retina fortsetzte, die Gefässe einhüllte und eine Strecke weit begleitete. Die Arterien waren schmal, die Venen breit; an der Macula nichts Abnormes. Die Sehschärfe hob sich allmählich auf $^1/_3$ und $^1/_2$. Das Exsudat war schliesslich resorbiert, die Papille etwas atrophisch, die Gefässe streifig eingefasst, das Gesichtsfeld eingeengt, und ein centrales Farbenskotom vorhanden.

In einem Falle von Payne (1866) mit akuter Alkoholintoxikation entstand nach einem viertägigen Rausche bleibende Erblindung mit Atrophie des Sehnerven. In der später zu erwähnenden Beobachtung Kuhnts (pag. 927) dauerte die anfängliche Bewusstlosigkeit sogar fünf Tage.

In der nun folgenden Beobachtung war merkwürdigerweise nach dem Erwachen aus dem Rausche zunächst vollständiges Wohlbefinden aufgetreten, und es machten sich dann erst Störungen des Allgemeinbefindens bemerklich, auf welche 24 Stunden nach dem Genusse die Erblindung erfolgte.

Scheffels (1863): Ein 22jähriger Mann trank etwa 30 g 99prozentigen Methylalkohol, der 0,1% Aceton enthielt. Eigentümlicherweise bestand 24 Stunden nach dem Trunke Wohlbefinden; dann traten allgemeine Mattigkeit und sehr starkes Kopfweh, heftige Leib- und Rückenschmerzen, Übelkeit, Frösteln, Schwindel und plötzlich doppelseitige völlige Erblindung auf; bei weiten, starren Pupillen und normalem Augenhintergrunde fehlte jede Lichtempfindung.

Erst nach sechs Tagen völliger Erblindung stellte sich wieder etwas Lichtempfindung ein, und vier Wochen später betrug S = Fingerzählen in 5—6 m. Es zeigte sich da schon eine leichte Abblassung der temporalen Papillenhälften bei normaler Gefässfüllung. Beiderseits bestanden grosse centrale Skotome, die sich besonders auf die mediale Seite des Fixierpunktes hin erstreckten.

Später rechts S = $^6/_{20}$; links = Finger in 6 m.

Nach vier Jahren war das Sehvermögen das gleiche. Rechts hatte sich aus dem centralen Skotom ein Ringskotom mit Freiwerden des Fixierpunktes entwickelt.

Es spielt eben bezüglich der Zeit des Eintritts der Sehstörung neben der Menge des genossenen Alkohols, wie bei allen Giften, auch die individuelle Disposition eine grosse Rolle.

So erzählt Moulton (1864), dass von fünf Männern, die Methylalkohol zu sich genommen hatten, zwei innerhalb 24 Stunden starben, einer am folgenden Tage erblindete, und die zwei anderen gesund wurden.

Gifford (1865) berichtet über einen 49jährigen Mann, welcher erblindete; ein Kamerad von ihm, der in derselben Weise den Methylalkohol zu sich nahm, war ganz gesund geblieben. Dabei waren die Erscheinungen einer Neuritis optica bezw. Atrophie vorhanden mit anfänglicher Besserung des Sehvermögens (centrales Skotom), die später wiederum einer Erblindung Platz machte.

Bei einem Individuum wurde eine Erblindung 24 Stunden nach dem Genusse beobachtet, und zwei Stunden später erfolgte der tödliche Ausgang.

Die Erblindung ist, anfänglich wenigstens, stets eine doppelseitige und totale. Die Pupillen sind weit und starr, ein Beweis für den Sitz

der Erblindung, welche demgemäss zwischen Retina und Pupillencentrum gelegen sein muss.

Was den ophthalmoskopischen Befund betrifft, so war derselbe anfangs fast normal im Falle Kuhnt pag. 927, allmählich bildete sich dann eine Verfärbung der temporalen Papillenhälfte aus. Einen ähnlichen Befund zeigte der Fall von Scheffels pag. 926. Anfänglich Neuroretinitis zeigten die Beobachtungen von Ray pag. 928 und de Bono pag. 926, Neuritis mit nachfolgender atrophischer Verfärbung der Papille wurde in den Fällen von Mc Coy und Michael pag. 928, Jackson pag. 928, Colburne pag. 929 und Gifford pag. 926 konstatiert. Ein mehr oder weniger rasches Auftreten von Atrophie erfolgte in den Beobachtungen von de Schweinitz pag. 928, Ray pag. 928, Casey Wood pag. 927, Raub pag. 928, Ring pag. 929, Schapringer pag. 929, Moulton pag. 927.

In dem folgenden Falle Kuhnt (1867) machte ein geringer Schmerz bei forcierten seitlichen Bewegungen und beim Druck auf den Augapfel in die Augenhöhle hinein das Bestehen einer retrobulbären Neuritis sicher.

Ein 24jähriger Mann trank mit einem anderen ein Gemisch von Methylalkohol mit Kornbranntwein. Nach vorausgegangener Kälteempfindung trat ein tiefer Schlaf am darauffolgenden Tage ein, der mit kurzer Unterbrechung fünf Tage dauerte. Als Patient am fünften Tage erwachte, war er blind.

Nach vier Wochen normales Sehvermögen. Ophthalm. minimale Arterienverengung und unbedeutende Blässe der äusseren Papillenhälfte.

Der Genosse dieses Kranken, der eine grössere Quantität zu sich genommen hatte, verschied nach kurzer Zeit unter den Erscheinungen der Gastroenteritis.

§ 694. Was den Verlauf der Sehstörung betrifft, so trat in dem Falle Kuhnts vollständige Restitutio in integrum nach vier Wochen ein.

Im Falle Mengin (1868) dauerte die Amaurose 24 Stunden.

In den folgenden Beobachtungen blieben nach Rückgang der anfänglichen Amaurose doppelseitige centrale Skotome dauernd bestehen, so im Falle Scheffels pag. 926 und de Bono pag. 926.

Moulton (1864) erzählt von einem Falle, in welchem das rechte Auge blind blieb, das linke aber ein absolutes centrales Skotom und Farbenblindheit dauernd zurückbehielt. Ophthalmoskopisch fand sich beiderseits eine Atrophie des Sehnerven mit schmalen Netzhautgefässen.

In den beiden Beobachtungen von Casey Wood (1869) soll eine Vergiftung mit Methylalkohol durch Einatmen bezw. Aufnahme durch Schleimhäute und Haut erfolgt und dadurch Erblindung aufgetreten sein. Beide Individuen beschäftigten sich mit Auspichen und Erhitzung von grossen Bierfässern. Die Amaurose bestand in dem einen Fall eine Woche, in dem anderen 24 Stunden. In beiden Fällen blieb eine bedeutende Herabsetzung des Sehvermögens zurück mit centralen Skotomen.

Das Pech enthielt 50% Methylalkohol. Die Erblindung soll tags nachher aufgetreten und das Sehvermögen langsam nach 10 Tagen wiedergekehrt sein, um wiederum nach kurzer Zeit zu sinken. Dabei bestand ein centrales Skotom. Ophthalm. sollen in dem einen Fall eine verwaschene Papille, Maculaveränderungen und eine leichte Perivasculitis vorhanden gewesen sein.

Bei den meisten Fällen von akuter Methylalkoholvergiftung beobachten wir ferner eine Erscheinung von grossem, allgemein pathologischem Interesse, welche sich darin äussert, dass die initiale Erblindung nach einigen Tagen oder Wochen erheblich, ja sogar bis zur Norm des Sehvermögens zurückgehen kann, um nach diesem relativ kurzen Intervall von Besserung wieder einer Verschlechterung Platz zu machen, welche dann nach und nach meist zu dauernder Erblindung führt.

So erreichte in den folgenden Beobachtungen von Ray (1870) die Sehschärfe nach der Erblindung interkurrent wieder die Norm, um dann sukzessive aufs äusserste zu sinken.

Eine Frau, welche aus einer Gesellschaft nach Hause kam, trank, weil sie durstig war, aus einer mit „Alkohol" bezeichneten Flasche ein gewisses, mit Wasser verdünntes Quantum. Am nächsten Tage stellten sich Übelkeit und Erbrechen ein. Alle Gegenstände erschienen trüb und tanzten. Am dritten Tage entstand Blindheit. Pupillen halb erweitert und starr.

Ophthalm. Bef. Die Papillen waren hyperämisch und ödematös, die Blutgefässe stark gefüllt, die Retina streifig, neblig, trübe, gegen die Peripherie hin verblassend.

Die Blindheit war drei Wochen absolut, dann begann peripherisches Sehen, das Ödem schwand, und es wurde die Sehschärfe ca. $^{20}/_{20}$. Darauf folgte eine allmähliche Entwickelung der Sehnervenatrophie, die schliesslich vollständig wurde. Nur sehr wenig exzentrisches Sehen blieb bestehen.

Im Falle Casey Wood pag. 927 kehrte das Sehvermögen wieder, um dann zufolge der Entwickelung eines centralen Skotoms dauernd hochgradig vermindert zu bleiben.

Bei der folgenden Gruppe von Fällen trat nach der Erblindung interkurrent Besserung des Sehvermögens ein, dann folgte wieder Abnahme desselben bis zu dauernder Erblindung.

de Schweinitz (1871): Ein Maler benutzte in den letzten drei Jahren für sein Geschäft Columbiaspiritus, der zirka 95% Methylalkohol enthielt, zum Anstreichen. Als er einmal zwei Monate lang in dieser Weise gearbeitet hatte, stellten sich als erstes Zeichen der Erkrankung vorübergehende Verdunkelungen des Gesichts nach Einstellen der Arbeit ein. Eines Morgens fühlte er sich auch im allgemeinen schlecht. Gegen Mitternacht bemerkte er, dass das Sehvermögen geschwunden war.

Die Untersuchung nach zwei Wochen ergab: Pupillen weit, auf Licht unempfindlich, Optici: beiderseits Gefässe eng, Venen stark geschlängelt. Nach zwei Wochen Besserung, dann aber verschwand auch dies geringe Sehvermögen wieder, und die Erblindung wurde komplet.

Mc. Coy und Michael (1872) beobachteten einen Fall, ähnlich demjenigen Giffords. Ein junger Mann trank 120 ccm Methylalkohol und wurde zunächst blind. Nachher trat eine Besserung des Sehvermögens ein, die wiederum verschwand. Ophthalm. Neuritis optica mit Übergang in Atrophie.

Jackson (1873): Nach Trinken von Methylalkohol trat ein Koma von 48 Stunden Dauer ein. Beim Erwachen aus demselben bestand Blindheit. Besserung, dann Rückfall und schliesslich Sehnervenatrophie.

Raub (1874): Blindheit erschien nach einem viertägigen halbbewusstlosen Zustande. Atrophie mit Blindheit folgten einer vorübergehenden Besserung.

Auch die pag. 926 erwähnte Beobachtung von Gifford gehört hierher.

Bei diesen Fällen war die anfängliche Erblindung offenbar eine toxisch funktionelle, durch das Gift wurde aber eine chronische progressive Neuritis erzeugt, die dann schliesslich das Sehvermögen fast ganz oder total zerstörte.

Foucher (1993) berichtet über einen Fall von Erblindung bei einem Potator, der aus Versehen einen halben Liter Methylalkohol getrunken hatte. Am folgenden Tage war die Erblindung aufgetreten, und nach 12 Jahren war dieselbe noch bei gleichzeitiger hochgradiger Sehnervenatrophie vorhanden.

Bei den folgenden Beobachtungen trat infolge von Einatmen des Methylalkoholdunstes die Sehstörung mehr subakut auf.

Schapringer (1876). Ein 22jähriger, total abstinenter Mann bediente sich beim Firnissen von Bierfässern einer alkoholischen Schellacklösung, wobei Methylalkohol benutzt wurde. Am zweiten Tage hatte er Lichterscheinungen, und zeitweise legte sich ein Nebel über seine Augen. Nach fünf Tagen waren die Pupillen weit und starr. Handbewegungen wurden nur nach unten aussen in jedem Gesichtsfelde erkannt. Zwei Tage später waren die Papillengrenzen verschleiert.

Rechts wurde allmählich die Papille atrophisch. Fingerzählen in 3 m. Links S = $^{20}/_{40}$. Kleines centrales Skotom für Farben.

Colburn (1877). Ein Mann musste in einem geschlossenen Raume alte Möbel reinigen. Er benutzte hierzu Methylalkohol. Dabei atmete er grosse Mengen der Alkoholdämpfe ein. Nach 5 bis 6 Tagen fing das Gesicht an sich zu verschlechtern. Nach weiteren 2 Tagen liess er sich untersuchen. Die Sehschärfe war sehr gesunken, und es bestand eine sehr schwere doppelseitige Neuritis optica mit beträchtlichen Schmerzen.

Stroehmberg (1994) beobachtete 18 schwere Vergiftungen mit sogen. „Kuntzenbalsam", der ausser geringen Mengen verschiedener Pflanzenöle hauptsächlich aus 50gradigem Spiritus besteht. Bei zwei leichter erkrankten Individuen entstand eine bedeutende Herabsetzung der Sehschärfe, sich steigernd bis zur vorübergehenden Blindheit. Ophthalm. fand sich eine Verengerung der Netzhautarterien und Blässe der temporalen Papillenhälfte. Als Ursache dieser Veränderungen konnte nach Ausschluss anderer Substanzen der Methylalkohol angesprochen werden.

§ 695. Differentialdiagnostisch käme hier die urämische Amaurose (vergl. pag. 872) in Betracht. So teilt Ring (1875) Fälle von Erblindung durch Methylalkohol mit, wobei aber einigemale im Urin Eiweiss und Cylinder gefunden wurden, so dass der Verdacht nahe liegt, es möchte sich um urämische Amaurose gehandelt haben. Ophthalm. stellte sich jedoch im Verlaufe eine Sehnervenatrophie ein, was zugunsten einer Methylalkoholvergiftung in die Wagschale fällt.

3. Die Amaurose nach akuten Vergiftungen durch Jamaika-Ginger (Ingwer).

§ 696. Auch die plötzlichen Erblindungen durch Jamaika-Ginger mehren sich. Lewin und Guillery erwähnen (l. c. pag. 385), dass bis zum Jahre 1902 in der amerikanischen Literatur 15 Fälle von Blindheit infolge Gebrauchs dieses Genussmittels beschrieben worden seien. Zu der toxischen Wirkung des Alkohols kommt hier die depressiv toxische Wirkung des Ingweröls hinzu.

Die allgemeinen Vergiftungssymptome bestehen in Rausch, Magendarmschmerzen, Erbrechen, Kopfweh. In einem Falle bestand Anästhesie der Conjunctiva und Cornea.

Die Erkrankung ist als eine Neuritis optica retrobulbaris anzusehen, die in einzelnen Fällen bis in die Papille, ja selbst bis in die Netzhaut reicht.

Harlan (1878) bringt zwei Fälle von Sehnervenatrophie, anfänglich verbunden mit einer Erblindung, später mit einer Herabsetzung des Sehvermögens, die auf unmässigen

Genuss von Jamaikaginger und Pfefferminz-Essenz (Auflösung von Ginger bezw. Pfefferminzöl in Methylalkohol) zurückgeführt wurde.

Dunn (1879). Fall I: Ein 19jähriger Mann trank zwei Flaschen Jamaikaginger und etwas Zitronenessenz, und ein anderer 23jähriger vier Flaschen. Danach wurden sie erst amblyopisch und dann amaurotisch. Der eine wurde vier, der andere zwei Monate später ophthalmoskopisch untersucht. Beide zeigten Atrophie des Opticus mit Verengerung der Retinalgefässe.

Nach einiger Zeit besass der letztere Kranke eine Sehschärfe von $^8/_{200}$ ohne Einschränkung des Gesichtsfeldes.

Den Veränderungen an den Augen gingen Übelkeit und Erbrechen voraus.

Fall II: Ein 28jähriger Mann hatte vor vier Monaten an einem Tage 7 Flaschen Jamaikaingwer getrunken. Trotz seiner Trunkenheit war er imstande, den Heimweg von zwei Meilen zu finden. Zu Hause trank er noch 7 Flaschen und ging dann zu Bett. Er wurde sehr krank und war drei Tage lang ohne Bewusstsein. Am vierten Tage beim Erwachen bemerkte er, dass er blind sei. Er konnte nur gröbere Gegenstände unsicher unterscheiden. Ophthalmoskopisch zeigte sich Opticusatrophie. Nach 14 Tagen zählte er Finger in 3 Fuss, doch schwankte das Sehvermögen sehr von Tag zu Tag. Nach weiteren acht Tagen nur geringe Besserung. Er wurde später ganz blind.

Was den Verlauf der Sehstörung bei diesen Fällen anbelangt, so blieben in den folgenden Beobachtungen Woods (1880) beide Augen blind.

Bei einem 56jährigen Manne trat rapide Verschlechterung des Sehens 48 Stunden nach dem Genusse von ca. 180 g gewöhnlichen Jamaikaingwers ein. Es folgten Magendarmschmerzen, Erbrechen, Kopfschmerzen und am dritten Tage Blindheit. Die fünf Tage später vorgenommene ophthalmosk. Untersuchung ergab normale Verhältnisse. Pupillen weit und starr. Einen Monat später bestand Erblindung und beginnende Sehnervenatrophie.

Am Morgen nach einem Alkoholexzess (7 Flaschen gewöhnliche Ingweressenz) fühlte sich ein 32jähriger Arzt nicht wohl. In der darauffolgenden Nacht bekam er Magendarmschmerzen, Erbrechen und Kopfweh. Am nächsten Morgen trat Erblindung ein. Nach drei Tagen bestand Neuritis optica, die allmählich in Atrophie überging. S = 0.

In einem anderen Falle wurden 600 g Ginger mit Pfefferminz getrunken. Nausea und andere Symptome sowie Blindheit traten nach 48 Stunden ein, die Augäpfel waren empfindlich bei Bewegung, oder auf Druck. Besserung. Die Blindheit blieb. Auf Neuritis folgte Atrophie.

In dem folgenden Falle ging die Erblindung zurück, es blieb jedoch dauernd auf beiden Seiten ein centrales Skotom zugleich mit peripherer Einschränkung zurück.

A. Thomsen (1881). Ein 32jähriger Matrose trank etwa $1^1/_2$ Quart Jamaikaginger der gewöhnlichsten Art, die in den kleinen Stores verkauft wird. Er blieb zwei Tage lang betrunken. Danach bekam er Kopfschmerzen, Übelkeit und Erbrechen. Am Abend des vierten Tages nach dem Trinken des Ingwers bemerkte er beim Anzünden der Lampe Trübung des Gesichts und Photophobie. Am nächsten Morgen konnte er ein direkt vorgehaltenes brennendes Zündholz nicht erkennen. Nach weiteren 24 Stunden sah er absolut nichts mehr, weder central noch peripher. Dieser Zustand vollständiger Blindheit dauerte 7 Tage. Darnach kehrte das Augenlicht allmählich wieder zurück, erst in der Peripherie, dann las er auch grossen Druck, aber schwierig. Die Dauer zwischen der vollständigen Blindheit und dem Wiedererlangen des Gesichts betrug ungefähr vier Wochen. Weitere drei Wochen blieb es so, dann nahm das Sehvermögen wieder langsam ab. Nach $3^1/_2$ Monaten war folgender Befund zu konstatieren: Pupillen leicht erweitert, reagierten auf Licht und Akkommodation. R. Finger auf 1 m; L. S = $^1/_{100}$ exzentr. Die brechenden Medien klar, die Papillen blass, die Kapillaren nicht erkennbar. Die tempor. Papillenhälfte verfärbt. Im Gesichtsfeld centrales Skotom und periphere Einschränkung beiderseits.

Brunner (1995) konstatierte bei einem 47jährigen Manne im Urin Eiweiss, granulierte und epitheliale Cylinder. Derselbe hatte ein Getränk genossen, das angeblich Methylalkohol enthielt. Anfänglich bestand eine Herabsetzung der S. auf Lichtempfindung, später ein absolutes centrales Skotom rechts, das links nicht vorhanden war. Zuletzt rechts S = $^1/_{45}$; links S = $^2/_{45}$.

Ein analoges Verhalten zeigte der folgende Fall von Woods (1880).

Es wurde ein halber Liter Jamaikaingwer getrunken. Danach traten ein: Nausea Koma, Blindheit nach 48 Stunden. Es folgt eine leichte Besserung.

R. S = Finger auf 10 Fuss.

L. S — Finger auf 20 Zoll.

Skotome in den eingeengten Gesichtsfeldern. Die ophth. Untersuchung wies Sehnervenatrophie nach.

Auch in dem Falle I von Dunn pag. 930 bestand offenbar ein centrales Skotom, nachdem die Blindheit zurückgegangen war. Die Sehschärfe war = $^8/_{200}$ bei freier Gesichtsfeldperipherie.

Im Falle II von Woods blieben korrespondierende Gesichtsfelddefekte auf beiden nasalen Gesichtsfeldhälften mit hochgradiger Einschränkung der erhaltenen Gesichtsfeldhälfte bestehen.

Ein 47jähriger Mann, starker Säufer, nahm einen halben oder einen Liter gewöhnlicher Ingweressenz zu sich. Es folgten Magendarmschmerz, Kopfweh, Erbrechen, dann Erblindung in 24 Stunden. Anfängliche Besserung, dann Stillstand.

Ophth. Untersuchung: Finger wurden auf 6 Zoll Entfernung gesehen. Leichte Verfärbung der Papillen mit schwacher Kaliberveränderung der Gefässe. Binasale Hemianopsie mit hochgradiger Einschränkung der erhaltenen Hälften des Gesichtsfeldes.

In den beiden Fällen von Harlan pag. 929 bestand anfangs ebenfalls doppelseitige Blindheit. Auch hier kam das Sehvermögen bis zu einem gewissen Grade wieder. Der folgende Fall I von Woods, sowie die Beobachtung von Thomson pag. 930 und Fall II von Dunn pag. 930 zeigen ein analoges Verhalten, wie die pag. 928 erwähnte grosse Gruppe von Fällen nach Erblindungen durch Methylalkohol. Das Sehvermögen hob sich nach anfänglicher Erblindung, um nachher sich wieder zu verschlechtern, oder ganz zu verschwinden.

Woods (1880, Fall I). Ein 32jähriger Mann trank 5—6 Tage lang sehr stark Jamaikaingwer, erst mit Apfelwein und später mit Wasser gemischt. Darauf traten Lichterscheinungen vor den Augen auf, sodann Sehschwäche, die sich bis zu einer vier Tage lang andauernden Blindheit steigerte. Das Sehen besserte sich so, dass er wieder lesen konnte. Vier Wochen später bekam er jedoch eine zweite Attacke, und nun ging das Sehvermögen zugrunde. Nur grosse, sich bewegende Gegenstände wurden gesehen. Ophth. graue Sehnervenatrophie.

In der folgenden Beobachtung Stierens (1882) erfolgte völlige Wiederherstellung.

Ein Mann von 36 Jahren, der gewohnheitsmässig alle sechs bis acht Wochen auf drei bis vier Tage dem Alkoholgenusse fröhnte, verschaffte sich 12 Flaschen Jamaika-Ingwer-Essenz mit einem Gesamtgehalt von ca. 370 g und trank sie in kurzer Zeit aus. Er fiel bald in einen tiefen Schlaf und erwachte nach etwa 3 Stunden vollkommen blind und mit Kopfschmerzen. Die Pupillen waren sehr dilatiert und auf Licht und Akkommodation unempfindlich. Die Augäpfel befanden sich in dauernder, aber doch durch den Willen kontrollierbarer Bewegung. Die Conjunctivae waren gerötet, der Augenhintergrund normal, auch dessen Gefässe, bis auf eine Trübung des Papillenrandes, die von einem

leichten Retinalödem herrührte. Das Sehvermögen war fast Null. Auf 12 Zoll konnte eine Handbewegung gesehen werden. Einfallendes Licht erschien rot. Die Cornea war fast ganz auf Pinselberührung unempfindlich.

Am fünften Tage war auf beiden Augen die Sehschärfe = $^{20}/_{30}$. Später erfolgte Wiederherstellung.

Als Ursache der Erkrankung wurde in diesem Falle eine akute retrobulbäre Neuritis angesehen, hervorgerufen weniger durch den Ingwer als durch das Verfälschungsmittel und Methylalkohol, die von Händlern betrügerischer Weise zu solchen Essenzen benutzt werden.

Buller und Wood (1996) haben sämtliche Fälle gesammelt und tabellarisch geordnet. Die Literatur ist uns jedoch nicht zugänglich gewesen.

4. Die plötzliche Erblindung nach akuter Tabaksvergiftung.

§ 697. Die chronische Nikotinvergiftung liefert die gleichen pathologischen Erscheinungen, wie die chronische Alkoholvergiftung, insofern eine chronische Entzündung des Papillomakulärbündels (vgl. pag. 77) beider Sehnerven gesetzt wird, und darauf doppelseitig ein centrales Skotom mit freier Gesichtsfeldperipherie entsteht. Während bei der chronischen Nikotinvergiftung der Tabak lediglich als Genussmittel figuriert, sind die akuten Tabakvergiftungen Folgen therapeutischer Anwendung des Tabaksaftes in der Form von Klystieren, Einreibungen gegen Parasiten, oder als schmerzstillende Mittel gegen Zahnweh.

Die Erblindung ist doppelseitig, von Ohnmacht, Pulsverlangsamung, Brechreiz, Pupillenerweiterung und Durchfall begleitet. Dieselbe geht nach einigen Stunden, ohne nachteilige Folgen zu hinterlassen, wieder vorüber.

Kosminski (1883) erzählt einen Fall von Sehstörung durch akute Tabakvergiftung. Ein Dienstmädchen brachte sich, um sich von Zahnschmerzen zu befreien, Tabaksjauche aus dem Pfeifenrohre in einen hohlen Zahn. Plötzlich fiel sie in Ohnmacht und lag mit geschlossenen Augen blass und unbeweglich da, die Pupillen waren dilatiert. Nach einer Venaesection, Sinapismen, kalten Überschlägen kam sie langsam zu sich, aber noch am anderen Tage war das peripherische Sehen sehr beschränkt. Erst am dritten Tage war das Sehvermögen wieder normal. Es bestand also eine akute Amblyopia nicotianae.

Auché (1884). Ein mit Pediculi pubis behafteter Mann wandte gegen sein Leiden äusserlich eine Abkochung von 200 g Tabak in 2 l Wasser an. Die ganze Körperhaut wurde damit zweimal morgens und am Nachmittage eingerieben. Sehr bald nach der letzten Einreibung wurde ihm übel, schwindelig und dunkel vor den Augen. Die Haut war kalt· Zittern der Glieder. Er sah wie durch einen Nebel und unterschied schlecht die Konturen der Gegenstände. Die Pupillen waren etwas erweitert und reagierten. Brechreiz und Pulsverlangsamung bestanden, wie die übrigen Symptome, ca. 3 Stunden und nahmen dann allmählich bis zum nächsten Tage ab.

Wilkinson (1885). Bei einer 48jährigen Patientin wurde zur Abtreibung von Würmern ein Tabakklistier (Infus von einer halben Unze Tabak) verordnet. Nach zwei Minuten erfolgte schon Erbrechen und Durchfall, welche Erscheinungen nach einer halben Stunde aufhörten. Dagegen hatte die Pupillenerweiterung und Aufhebung des Sehvermögens erst nach vier Stunden sich gebessert.

5. Tee, Schokolade, Vanille.

§ 698. Plötzliche Erblindungen durch akute Intoxikationen sind bei diesen Genussmitteln überhaupt nicht beobachtet.

In dem Falle von Kennet Campbell (1886) war ein centrales Skotom durch den Genuss von 12 grossen Tassen Tees täglich während der letzten 12 Jahre hervorgerufen worden.

Ob in dem Falle von Casey Wood (1887) bei einem zeitweilig gichtischen Manne die Migräneanfälle mit Flimmern vor den Augen auf Schokoladevergiftung zurückzuführen sind, bleibt dahingestellt.

Die Schilderung von Guerin (1888) über Sehstörungen, welche bei Arbeitern in Vanillefabriken auftreten sollen und zwar unter dem Bilde einer dem schleichenden Glaukom ähnlichen Störung, erscheint nicht hinreichend in ihrer Deutung sicher gestellt.

6. Pilze.

Valenti (1889). Bei einem 27jährigen Manne traten nach dem Genusse von Schwämmen heftige Vergiftungserscheinungen auf (Verdauungsstörungen, Erbrechen, Harnretention). Am darauffolgenden Tage machten sich Schmerzen im rechten Augapfel geltend, wozu sich centrale Sehstörungen gesellten, die immer zunehmend die Sehschärfe des rechten Auges bis auf quantitative Lichtempfindung herabsetzten. Nach einigen Tagen fiel das zweite Auge demselben Schicksal anheim.

Valenti schreibt die Erblindung der Vergiftung durch Pilze zu. Ophthalm. fand er bloss Anämie der Papillen und dünne Arterien, während die Netzhautvenen gut gefüllt waren.

B. Die plötzlichen Erblindungen bei gewerblich verwandten Giften.

1. Die Bleiamaurose.

§ 699. Die Sehstörungen nach Bleivergiftung lassen sich in zweierlei Gruppen einteilen, wobei die erste die plötzlich auftretenden, aber auch rasch vorübergehenden Amaurosen, welche meist keine Folgen hinterlassen, in sich schliesst.

Die zweite Gruppe umfasst die unter dem Bilde der Neuritis allmählich, selten auch plötzlich sich entwickelnde Form, deren Prognose eine viel ernstere ist, da sie unter dem Bilde der Atrophie in dauernder Amaurose endigen kann.

Gemeinsam ist diesen beiden Formen, dass sie fast immer doppelseitig auftreten.

Ausnahmen von dieser Regel wurden bisher nur bei der zweiten Gruppe beobachtet, wie z. B. im Falle von Danjoy (1890) mit einseitiger Affektion des Sehnerven.

Sehr eingehend sind von Lewin und Guillery in ihrem Werke über die Wirkungen von Arzneimitteln und Giften auf das Auge I. pag. 532 die

Sehstörungen bei Bleivergiftung geschildert, und sind diesem ausgezeichneten Buche die folgenden Daten hauptsächlich entnommen. Diese beiden Autoren haben über 167 Augenerkrankungen durch Blei berichtet. In diese Zahl sind nicht einbegriffen die örtlichen, durch Blei veranlassten Augenstörungen, und auch nicht Angaben über gewerbliche oder andersartige Bleiamaurosen oder Amblyopien, über die nur allgemeine Mitteilungen ohne Anführung spezieller Fälle vorliegen.

§ 700. In 130 Fällen liess sich der Beruf, in welchem das Leiden entstand, feststellen. Darnach waren

Maler und Malerinnen	34
Anstreicher	12
Lackierer	4
Bleiarbeiter	7
Bleiweissarbeiter und Arbeiterinnen	20
Mennigearbeiter	5
Farbenreiber	2
Bleirohrarbeiter	4
Schriftgiesserarbeiter und Arbeiterinnen	5
Bleilöter	1
Bleiminenarbeiter	1
Bleischrotarbeiter	1
Bleihüttenarbeiter	4
Zinngiesser	1
Schriftsetzer	6
Akkumulatorenarbeiter	2
Schlosser	2
Kabelarbeiter	2
Jalousiearbeiter	1
Glasurarbeiter	2
Emailleurin	1
Topfmalerinnen	2
Koloristin	1
Kartenarbeiterin	1
Luxuspapierarbeiterin	1
Lithographistin	1
Weber	2
Näherin	1
Färber	3
Schokoladepackerin (Stanniol)	1
	130 Fälle.

Ausserdem kann aber auch noch der Gebrauch von Bleipräparaten zu kosmetischen und medizinischen Zwecken Vergiftungserscheinungen am Auge hervorrufen.

§ 701. Im allgemeinen kann man Sehstörungen erst nach längerer Einwirkung des Giftes erwarten. Beide Äusserungsformen am Auge stellen sich nur als funktionelle Kumulationswirkungen dar. (Lewin 1891.)

Von den der Sehstörung vorangehenden, sie begleitenden oder anderweitigen Symptomen litten von den 167 Kranken zu irgend einer Zeit, meist vor dem Erscheinen der Augenerkrankung allein oder in verschiedener Kombination an:

Kolik	79
Niemals an Kolik	6
Schwindel	11
Kopfschmerzen	52
Krämpfen, Delirien, Stupor, Koma	47
Lähmungen	27
Arthralgie	18
Taubheit	5
Schwerhörigkeit	1
Geschmacksverlust	1
Geschmacks- und Geruchsverlust	1

Bei einem Bleikranken erschienen am einen Auge Ödem und Chemosis.

Das Auftreten von Sehstörung ist von dem Vorhandensein sonstiger Bleivergiftungssymptome unabhängig. Die angebliche Regel, dass diese flüchtige Amaurose erst nach langer Beschäftigung mit Blei auftrete, trifft nach Lewin und Guillery nicht immer zu. Sie könne auch die erste und einzige Krankheitserscheinung sein, ein Umstand, der allerdings die Differentialdiagnose sehr erschweren wird.

So beobachtete Samelsohn (1906) einen 34jährigen Landarbeiter, der vor 14 Tagen in eine Bleiweissfabrik eingetreten war. Die ersten 8 Tage wurde er am Calcinierofen beschäftigt ohne wesentliche Nachteile. Danach hatte er jedoch einen Keller aufzuräumen, in welchem sich die Bleiabfälle seit einem Jahre angesammelt hatten. Nach drei Tagen musste er diese Arbeit wegen heftiger Kopfschmerzen aufgeben, die sich in den nächsten Tagen noch in Form einer Ciliarneuralgie, besonders in der rechten Stirnhälfte steigerten. Sodann trat allmählich zunehmendes Nebelsehen mit Ikterus und Abnahme des Sehvermögens auf, gefolgt von Leib- und allgemeinen Muskelschmerzen. S = 1/8. Gesichtsfeld frei. Rechts war die Papille etwas gerötet, aber mit scharfen Konturen versehen, die Arterien normal, die Venen sehr verbreitert, von Blut strotzend. Im übrigen bestanden keine Erscheinungen von Bleivergiftung, nicht einmal Bleisaum, nur war die Gesichtsfarbe sehr matt und fahl.

Selbst der Bleisaum wird nicht immer erwähnt, doch war wohl in der grösseren Mehrzahl der Fälle irgend ein Bleisymptom, besonders die Kolik oder eine Albuminurie vorangegangen oder zeitlich mit dem Bestehen der Bleiamaurose zusammengefallen.

Nach Breuer (1902) sollen häufig nach Eintritt der Sehstörung gewisse begleitende Bleisymptome verschwinden, oder in ihrer Stärke abnehmen.

In der folgenden Beobachtung von Pal (1620) hielt die Sehstörung mit der Bleikolik an und verschwand mit dieser.

Ein 41 Jahre alter Installateur bekam am 7. II. einen Kolikanfall. Am 13. früh bemerkte der Kranke, dass er schlecht sehe. Im Laufe des Tages steigerte sich die Sehstörung zur Amaurose. Die Reaktion der Pupillen war prompt. Ophth. blasse Papillen, Gefässe geschlängelt, sonst normal. 15. II. kann er bereits Finger zählen. 16. II. Sehvermögen intakt. Die Sehstörung hielt mit der Bleikolik an und verschwand mit dieser.

In dem pag. 938 erwähnten Falle Haase trat die Erblindung erst mit dem Nachlassen der Kolikschmerzen auf.

§ 702. Die transitorische Bleiamaurose tritt, wie vorhin erwähnt, stets doppelseitig auf. Das Einsetzen der Sehstörung ist zuweilen ein ganz plötzliches, wie in den folgenden Fällen von Lunn und Elliot (1905).

Ein 21jähriges Mädchen, das in Bleimühlen ca. 4 Jahre mit Unterbrechung gearbeitet hatte, bekam Kopfschmerzen, Augenschmerzen und Schwächung des Sehvermögens. Die Gegenstände und die Entfernungen erschienen ihr kleiner. Diplopie. Plötzlich wurde sie, nachdem sie wegen der Kopfschmerzen ein Tuch um den Kopf gebunden hatte, nach dem Erwachen aus einem halbstündigen Schlafe blind und blieb es.

Es bestand weisse Atrophie des rechten N. opticus; die Gefässe waren verengt. Links war die Papille verschleiert, die Gefässe eng. Beide Pupillen waren weit und starr.

Lombard (1907) beobachtete eine plötzliche doppelseitige Erblindung mit Unbeweglichkeit der Pupillen nach einem kurzen Unwohlsein. Die Blindheit verschwand nach fünf Tagen. Als Ursache wurde eine Bleiintoxikation angenommen, da Bleikolik und Bleisaum bestanden.

Meist entwickelt sich während einer Periode von Kolikanfällen in dem Zeitraum von wenigen Stunden eine völlige Erblindung.

So berichtet Günsburg (1892) über folgenden Fall:

Ein 44jähriger Lackierer, der seit seinem 17. Lebensjahr mit Bleiweissfarben meist im Freien beschäftigt war, arbeitete seit zwei Jahren in einer Wagenfabrik in einem von Bleistaub erfüllten Raume. Die Farbe, die er in der letzten Zeit benutzte, hatte ca. 80% Bleiweiss. Vor fünf Jahren bekam er zuerst Kolikanfälle, welche sich in letzter Zeit ungefähr alle drei Wochen wiederholten und sich mit ziehenden Schmerzen in den Armen und am Rumpfe, sowie mit Schwächegefühl in beiden Armen verbanden.

Vor drei Tagen kamen wieder heftige Kolikschmerzen mit Verstopfung und Erbrechen und grossem Schwächegefühl. Heute beim Erwachen hatte er einen Schleier vor beiden Augen. Binnen einer halben Stunde konnte er nicht mehr hell und dunkel unterscheiden. Das Sensorium war leicht benommen, die Sprache zögernd, fast stockend, die Stimme heiser. Die Zunge zeigte fibrilläre Zuckungen. Dabei bestand Parese der Extensoren des Vorderarms. Der Urin enthielt geringe Mengen von Eiweiss, Spuren von Blei, zahlreiche hyaline und mit verfetteten Epithelien und weissen Blutkörperchen besetzte Cylinder.

Die Achsen der Augen waren divergent; es bestand keine Beweglichkeitsbeschränkung; die Pupillen waren mittelweit mit prompter Lichtreaktion. Der Augenhintergrund war ganz normal. Es fehlte jede Spur von Lichtempfindung.

Am nächsten Tage war das Sensorium freier, der Schwächezustand unverändert. Das Sehvermögen war in beständiger Besserung begriffen. Bis 12 Uhr mittags betrug die Sehschärfe beiderseits $^{20}/_{20}$. Es bestand eine geringe Gesichtsfeldeinschränkung (5—12°) für Weiss, temporalwärts, besonders rechts (Objekt 5 mm). Die Rotgrenzen waren normal. Die Kolik besserte sich auch in den nächsten Tagen.

In dem folgenden Falle kam nur eine hochgradige Amblyopie zur Entwickelung.

Nach Hirschberg (1893) war ein 29jähriger Maler seit fünf Jahren mit Bleifarben beschäftigt. Eines Morgens gegen 4 Uhr wollte er aufstehen und bemerkte, als er ein Licht

anzünden wollte, dass er vollständig blind war. Vor vier Jahren hatte er bereits einen Kolikfall überstanden, vor einer Woche einen Rückfall desselben erfahren, und litt noch an Kraftlosigkeit der oberen Gliedmassen ohne ausgesprochene Lähmung, und an Gliederreissen. Es war eine vollständige Erblindung bis auf schwachen Lichtschein eingetreten, auch wurden Handbewegungen central und exzentrisch wahrgenommen. Fingerzählen war unmöglich. Die Pupillen waren mittelweit, auf Lichteinfall ziemlich gut reagierend. Der Augenhintergrund war völlig normal. Der Urin enthielt Spuren von Eiweiss, was als Ausdruck einer chronischen Nierenschrumpfung angesehen wurde. Das Zahnfleisch hatte ausgeprägten Bleisaum. Das Sensorium erschien ein wenig benommen, doch wurden einfache Fragen ganz richtig beantwortet. Im Urin fanden sich Spuren von Blei. Der Patient wurde ins Bett gelegt und zum Schwitzen gebracht. Nachmittags sah er bereits wieder.

In Lubrechts (1897) Beobachtung trat bei einem Schlosser nach 4wöchentlichen Prodromen ein Kolikanfall von 6tägiger Dauer ein, und nach dem Aufhören desselben Schmerzen in den Unterschenkeln, Oberarmen, Schläfengegend, Stupor und Nebeligsehen, die Sehschärfe war bis auf quantitative Lichtempfindung gesunken. Ophth. Befund fast normal. Nach zwei Tagen konnten grössere Gegenstände in ihren Umrissen wieder undeutlich erkannt werden, dann $S = {}^{20}/_{30}$ beiderseits. Gesichtsfeldgrenzen normal. Skotom nicht vorhanden.

Bei anderen tritt plötzlich Nebelsehen auf, aus dem sich ziemlich rasch die volle Amaurose entwickelt.

Nach Reid (1895) war 21 Monate vor der Aufnahme in das Krankenhaus eine Patientin in eine Bleiweissfabrik eingetreten und musste dieselbe nach 8 Monaten wegen Bleikolik verlassen. Sie trat später wieder für zwei Monate in die Arbeit ein, bis ein verstärkter Anfall sie daraus vertrieb. Sie war zwei Tage lang bewusstlos. Danach schwanden die Magensymptome (Erbrechen, Schmerzen etc.), und dafür traten Kopfschmerzen ein, die sie fünf Wochen an das Bett fesselten. Wegen ihrer Armut musste sie danach wieder mit Unterbrechungen arbeiten, bis Lähmung der Hände eintrat, und plötzlich Dunkelheit und nebliges Sehen, und bald darauf Blindheit sich einstellte.

Die Lähmungssymptome schwanden im Krankenhaus, die Blindheit blieb. Nach einiger Zeit hatte sie zeitweilig blitzartige Lichtempfindungen, die in beiden Augen nach allen Richtungen herumschossen und bei geschlossenen, wie offenen Augen empfunden wurden. Später erschien der Augenhintergrund vaskularisierter, und die Kranke glaubte etwas sehen zu können.

Beide Nervi optici waren atrophisch. Arterien und Venen waren in Zahl und Kaliber verringert.

Wieder bei anderen tritt plötzlich die volle Amaurose auf.

Loewe (1896). Ein 24jähriger Taglöhner arbeitete seit $2^1/_2$ Jahren in einer Akkumulatorenfabrik, wo zahlreiche Bleikrankheiten vorkamen. Er selbst war bisher gesund gewesen. Seit acht Tagen hatte er Kopf- und Leibschmerzen und Appetitmangel. In der Nacht vor der ärztlichen Untersuchung befiel ihn plötzliche vollständige Erblindung, so dass er ein angezündetes Licht nicht sah. Von jeher bestand ein etwas mangelhaftes Sehvermögen namentlich rechts. Augenspiegelbefund normal.

Das Gesicht erschien gerötet, leicht gelblich, das Sensorium frei. Der Puls war voll und gespannt, die Pupillen weit, von träger Reaktion, die Zähne waren defekt, bei vorhandenem Bleisaum und starkem Foetor ex ore. Der Leib war auf Palpation schmerzhaft, aber nicht eingezogen. Seit vier Tagen war kein Stuhlgang erfolgt, seit längerer Zeit bestand Anurie. Die Conjunctiva erschien etwas ikterisch. Der Augenhintergrund war ganz normal. Am folgenden Tage war der Zustand im wesentlichen unverändert. Am nächsten Morgen beim Erwachen konnten Finger in 1 m gezählt werden. Jetzt erfolgte die erste Urinentleerung mit Spuren von Eiweiss. Die Besserung schritt nun fort. Am 19. Tage waren Ikterus, Kopf- und Leibschmerzen fast geschwunden. Am 29. Tage war $SL - {}^{6}/_{12}$;

SR = $^{6}/_{18}$. Gesichtsfeld und Farbensinn waren normal. Etwa drei Wochen später war der Mann geheilt und arbeitsfähig.

Während die Erblindung fast immer gleichzeitig auf beiden Augen sich einstellt, wurde in dem nachfolgenden Falle von Folker (1898) zuerst das linke Auge blind, und vier Tage später folgte das rechte nach.

Eine 26jährige Frau, die mit Blei werkmässig in Berührung gekommen war und danach mehrmals auch Kolik, Erbrechen und Kopfschmerzen, besonders im Occiput bekommen hatte, klagte über Sehverlust erst am linken, vier Tage später am rechten Auge. Die Sehstörung begann mit Funken- und Farbensehen. Die Gegenstände erschienen blaugrün gefärbt. Das linke Auge wurde ganz blind, die Sehschärfe am rechten = $^{4}/_{20}$. Die Pupillen waren weit und reaktionslos. Die Papillen waren blass und trübe, links mehr wie rechts. Links sah man weisse, vom Centrum ausstrahlende Streifen und hämorrhagische Flecke. Die Retina erschien ödematös. Im Harn war Eiweiss. Beide Augen wurden blind durch doppelseitige Atrophie. Im Urin wenig Albumen.

In diesem Falle war also auch kein gleichmässiger Grad der Sehstörung auf beiden Augen zu konstatieren, insofern bei vollständiger Erblindung des einen Auges noch ein gewisser Grad von Sehvermögen auf dem anderen Auge anfänglich erhalten geblieben war.

Zuweilen treten als Vorläufer der Amaurose auch vorübergehende Verdunkelungen des Gesichts auf.

So erzählt Hirschler (1899) folgende Beobachtung:

Ein 35jähriger Lackierer, der bereits viermal von Bleikolik befallen war, zuletzt vor 10 Jahren, gab deswegen seine Beschäftigung auf, begann sie aber wieder vor vier Wochen. Jetzt, bei seinem fünften Anfalle, trat am sechsten Tage neben Kopfschmerzen und Delirien eine Sehstörung ein, so dass die Gegenstände dem Blicke ab und zu durch dichten Nebel entzogen wurden. Dies endigte bis zum siebenten Tage mit fast vollständiger Amaurose. Es bestand nur noch geringe Lichtempfindung. Die Pupillenreaktion war normal. Die Untersuchung mit dem Augenspiegel ergab eine etwas stärkere Füllung der venösen Netzhautgefässe und eine leicht graue Verfärbung und verminderte Transparenz der Papille. Am nächsten Morgen hatte sich das Sehvermögen schon gebessert, und nach drei Tagen wurde Nr. 7 in 10 Zoll geläufig gelesen.

Haase (1903). Ein Landschaftsmaler hatte vor Jahren Bleikolik. Ein neuer Kolikanfall folgte. Am neunten Tage, als die Schmerzen endlich nachliessen, bemerkte er plötzlich eine Abnahme des Sehvermögens. Es wurde ihm abwechselnd trübe und hell vor den Augen. Am Abend konnte er kaum noch seine Umgebung erkennen, und am nächsten Morgen will er ganz blind gewesen sein. Die Untersuchung, welche am Nachmittage stattfand, ergab beiderseits Spuren von quantitativer Lichtempfindung. Die Pupillen waren etwas dilatiert, von träger Reaktion. Ophthalm. zeigten sich nur die Netzhautgefässe etwas stärker als normal gefüllt. Es bestand ein süsslicher Geschmack und ein Bleisaum. Am sechsten Tage nach der Erblindung war die Sehschärfe beiderseits $^{1}/_{10}$. Kein Eiweiss im Urin. Der ophth. Befund war wieder normal. Die Sehschärfe war am 7. Tage auf $^{2}/_{3}$ gestiegen und blieb so mehrere Monate. Ausserdem bestand Insuffizienz der Interni.

Während in dem eben erwähnten Falle die zeitweiligen Verdunkelungen das Auftreten der Amaurose einleiteten, traten in der folgenden Beobachtung Elschnigs (1900) die periodischen Obnubilationen nach dem Abklingen der plötzlich aufgetretenen Amaurose auf.

Ein Anstreicher wurde neuerlich von Kolikschmerzen befallen und erblindete plötzlich auf dem Klosett, so dass er nicht einmal den Schein der Kerzenflamme wahrnehmen konnte. Kurz darauf verlor er das Bewusstsein. Er erwachte nach sechs Stunden, war

aber noch vollständig blind. Erst allmählich stellte sich ein undeutlicher Lichtschein wieder her, und trat eine langsame Besserung des Sehvermögens ein. Die Pupillen waren über mittelweit, träge reagierend. Das Gesichtsfeld war für Handbewegungen ungefähr normal.

Ophthalmoskopisch fand man eine Anämie durch arteriellen Gefässkrampf. Die Sehnervenpapillen waren blass, fast hellweiss gefärbt, die Radiärfaserung der ausstrahlenden Nervenfasern als zarter Schleier die Papillengrenzen deckend, fast keine kleinen Papillengefässe sichtbar. Die Arterien an der Papille und angrenzenden Netzhaut erschienen fadendünn, erst 2—3 Papillendurchmesser ausserhalb des Papillenrandes nahm das Kaliber derselben zu, ohne jedoch normale Grösse zu erreichen. Die peripheren Venen waren gut gefüllt. Die Blutsäule aller Gefässe war auffallend dunkel. Gefässverdickungen fehlten. Bei leisestem Druck auf den Bulbus versiegten die Papillenvenen; die Arterien waren nur bei starkem Druck zur Pulsation zu bringen. Im übrigen war der Augengrund völlig normal.

Das Sehvermögen war auf Fingerzählen in 3 m gestiegen. Am folgenden Tage zeigte sich eine kontinuierliche zunehmende Besserung des Sehvermögens. Vormittags war S R = $^{6}/_{18}$; S L $^{6}/_{8}$. Das Gesichtsfeld war konzentrisch eingeengt und zwar nach rechts mehr als nach links. Das Farbensehen war entsprechend; der centrale Farbensinn fast normal. Ophthalmosk. fand man eine geringe Besserung der Gefässfüllung. Am Nachmittag war das Sehvermögen fast normal. Es traten jedoch vorübergehende Obnubilationen von $^{1}/_{4}$—$^{1}/_{2}$ Minute Dauer auf, wobei das Sehvermögen auf Fingerzählen in einigen Metern sank, und das Gesichtsfeld um 10—20° sich verengerte. Diese Obnubilationen traten oft isoliert auf, immer aber auch, wenn ein Kolikanfall sich einstellte. Erst am Nachmittag des dritten Tages sistierten die Verdunkelungen, und von da an blieben Sehschärfe und Gesichtsfeld dauernd normal. Ophthalmoskopisch war in dieser Zeit schon nahezu normale Färbung der Papille, und eine gute aber sehr ungleiche Gefässfüllung zu konstatieren.

In der folgenden Beobachtung Strickers (1901) beherrschten überhaupt nur diese periodischen Verdunkelungen das Krankheitsbild, ohne dass es zu einer länger dauernden Amaurose gekommen wäre.

Eine Arbeiterin, die mit Blei zu tun hatte, bekam wiederholt schwere Anfälle von Kolik, Krämpfen und Bewusstlosigkeit.

Nach etwa 8tägigem Aufenthalt im Krankenhause klagte sie über ein drückendes Gefühl in beiden Augen und einige Tage später über vorübergehende Verdunkelungen des Gesichtsfeldes. Ophthalmoskopisch wurde Neuroretinitis konstatiert mit auffallend engen Arterien.

R. Myopie $^{1}/_{24}$, S = $^{20}/_{50}$; L. Emmetropie S = 1.

An manchen Tagen war die Kranke zehnmal minutenlang blind, so dass sie ihre eigenen, dicht vor die Augen gehaltenen Finger nicht sehen konnte.

Diese transitorischen Amaurosen nahmen allmählich an Häufigkeit ab, und damit bildete sich auch die Opticus- und Retinalerkrankung zurück. Nach 7 Monaten war alles normal. Eiweiss war nicht im Urin.

Diese vorübergehenden Verdunkelungen sind, wie aus dem Falle Elschnig pag. 938 hervorgeht und dort ophthalmoskopisch beobachtet werden konnte, offenbar als eine durch Gefässkrampf im Gebiete der Netzhaut bedingte Sehstörung aufzufassen, die (wie im Falle Elschnig) für sich allein bestehend, oder neben einer vorhandenen Neuroretinitis, wie im Falle Stricker pag. 939, auftreten können. Im Falle Hirschler ist eine stärkere Füllung der Netzhautvenen erwähnt, bei Haase eine stärkere Füllung der Netzhautgefässe überhaupt. Hier wurde jedoch erst nach den Verdunkelungen

während der Amaurose, oder noch später, die ophthalmoskopische Untersuchung vorgenommen.

In dem pag. 938 erwähnten Falle Folkers (1898) begann die Sehstörung mit Photopsien. Derartige die Amaurose einleitende Reizzustände des Sehnerven finden wir noch in anderen Beobachtungen erwähnt, so im Falle II von Folker:

Ein 16jähriger Arbeiter, der mit Bleifarben hantierte, bekam nach zwei Jahren Diplopie mit Kopfschmerzen, Kolik und Erbrechen, und das Sehvermögen nahm ab bis zur völligen Blindheit nach sechs Wochen. Er hatte Funken- und Farbensehen. Die Pupillen waren weit und reaktionslos. Die Papillen waren sehr weiss, und die Arterien verengt zu weisslichen Fäden. Es bestand etwas Albuminurie und ein Bleisaum.

Folker, Fall III: Ein 18jähriges Mädchen, das mit Bleifarben arbeitete, bekam nach drei Jahren Kopfschmerzen, Erbrechen und plötzlichen Verlust des Sehvermögens, der beim Erwachen am Morgen bemerkt wurde. Sie hatte Funkensehen von verschiedener Farbe, manchmal rot, manchmal weiss. Die Papillen waren ausnehmend weiss, Retina blass, Gefässe verengert.

Vergleiche auch Fall Reid 13.

In der folgenden Beobachtung von Pincus (1904) wurde das Auftreten der Sehstörung eingeleitet durch Gesichtshalluzinationen und Illusionen.

Derselbe veröffentlicht einen Fall von angeblicher Bleivergiftung, der mit einer plötzlich aufgetretenen, vier Tage anhaltenden Erblindung beider Augen mit erhaltener Pupillenreaktion und normalem ophthalm. Befunde verlief. Die Erblindung bildete sich unter Auftreten eigentümlicher Assoziationsstörungen, Illusionen und Halluzinationen auf dem Gebiete des Sehens in kurzer Zeit mit Wiederherstellung normaler Augenfunktionen zurück.

§ 703. Die Diagnose richtet sich hauptsächlich nach den anamnestischen Daten, dem Vorhandensein des Bleisaums und bestehenden oder vorübergegangenen Kolikanfällen, sowie überhaupt nach den noch sonst bei der Bleivergiftung zu beobachtenden Symptomen.

In bezug auf die Lokalisation des Krankheitssitzes resp. des die Amaurose bedingenden pathologischen Momentes, ist das Verhalten der Pupillen von wesentlicher Bedeutung. Dieselben zeigten trotz der Erblindung ein normales Verhalten in den Fällen von Hirschler pag. 938, Pal pag. 935, Pincus pag. 940, Hirschberg pag. 936. Hier musste also das die Erblindung bedingende Moment jenseits der primären Opticuscentren in die Aktion getreten sein.

In den Beobachtungen von Elschnig pag. 938, Haase pag. 938 und Loewe pag. 937 war die Pupillenkontraktion auf Licht eine träge. Hier wurden die optischen Bahnen diesseits der primären Centren bedrängt und zwar in dem Falle Elschnig durch einen ophthalmoskopisch nachweisbaren Krampf der Netzhautgefässe, wohl ebenso im Fall Haase pag. 938, Fall Lunn pag. 936 und Reid pag. 937. Im Falle Loewe pag. 937 mit normalem Augenspiegelbefund könnte vielleicht eine retrobulbäre Neuritis oder ein retrobulbäres Ödem im Sehnerven bestanden haben. Auch für die Beobachtung Lombards pag. 936 mit reaktionslosen Pupillen auf Lichteinfall muss das letztere Moment herangezogen werden.

Aus diesem wechselnden Verhalten der Pupillen bei obwaltender, höchstgradiger Sehstörung ist zu entnehmen, dass der Sitz des die transitorische Amaurose direkt bedingenden Vorganges sowohl peripher, wie central gelegen sein kann.

Auch der ophthalmoskopische Befund weist auf ein derartiges Verhalten hin, insofern derselbe in den Beobachtungen von Loewe pag. 937, Pincus pag. 940, Lubrecht pag. 937, Ginsburg pag. 936, Hirschberg pag. 936, Hirschler pag. 938 normal gefunden wurde.

Bezüglich des ophthalmoskopischen Befundes kommt es, wie schon vorhin angedeutet, wesentlich auf den Zeitpunkt an, wann derselbe aufgenommen, und wie oft er während des Bestehens der Amaurose kontrolliert worden war. Bei den mit Neuroretinitis behafteten Fällen werden wahrscheinlich die ophthalmoskopischen Veränderungen latent schon einige Zeit bestanden haben, und gab erst die interkurrent aufgetretene Amaurose Veranlassung, den Augenhintergrund zu untersuchen. In dem zweiten Falle von Elschnig pag. 938 bestand Stauungspapille. Man könnte hierbei an einen Hydrocephalus internus mit Druck des III. Ventrikelbodens auf das Chiasma bezüglich der vorübergehenden Amaurose zu denken versucht sein.

§ 704. Der Verlauf der Bleiamaurose kann zeitlich ein ebenso schneller sein, wie ihr Auftreten. Meist ist nach 1 bis 2 Tagen das Höhestadium überschritten.

Eine völlige Restitution des Sehvermögens erfolgte in den Beobachtungen von Lombard pag. 936 5 Tage Dauer, Hirschberg pag. 936 12 Stunden, Pincus pag. 940 4 Tage Dauer, Lubrecht pag. 937 2 Tage Dauer, Günsburg pag. 936 24 Stunden Dauer, Loewe pag. 937 2 Tage Dauer, Pal pag. 935 2 Tage Dauer.

Das Gesichtsfeld wird bei inkomplizierten Fällen sehr bald wieder normal, während die Defekte bei denjenigen Amaurosen, welche interkurrent bei einer mit einer chronischen Neuritis komplizierten Affektion auftreten, meist ebenfalls auf den Sehnerven hinweisen.

In dem folgenden Falle Elschnigs (1900, Fall II) wurde wegen der Form der Gesichtsfelddefekte ein neuritischer Prozess im Chiasma angenommen.

Ein 35jähriger Anstreicher erkrankte unter allgemeinen Hirnsymptomen. Bei der Untersuchung des Auges fand sich typische Stauungspapille, beträchtliche Herabsetzung des Sehvermögens des rechten, fast völlige Erblindung des linken Auges. Gesichtsfeld rechts temporal-hemianopisch; links wurden nur mit der nasalen Gesichtsfeldhälfte Handbewegungen wahrgenommen. Später blieb an beiden Augen eine temporale Hemianopsie bestehen. Die Diagnose wurde auf eine im Chiasma gelegene Läsion gestellt.

In der Beobachtung Bihlers (1908) wurde die Diagnose auf einen neuritischen Prozess im Tractus opticus gestellt:

B. fand bei einem 39jährigen Schriftsetzer, der vor etwa 12 Jahren an einer Extensionslähmung des rechten Armes erkrankt war, wiederholt an Bleikoliken gelitten hatte (Bleisaum) und von einer Tuberkulose der rechten Lunge befallen wurde, dass das Gesichtsfeld auf dem linken Auge in der nasalen Hälfte ganz verloren gegangen war bis auf einen

kleinen Zwickel in der unteren Hälfte nahe dem Fixierpunkt. Der letztere fiel in die sehende Hälfte. Das Gesichtsfeld für Farben entsprach vollkommen dem für Weiss. Rechts fehlte von dem temporalen Gesichtsfeld nur der untere Quadrant, während die Farbengrenzen genau dem linksseitigen entsprachen. Sonach war eine vollständige Hemiachromatopsie und Hemianopsie vorhanden. Es wurde die Diagnose auf Neuritis des linken Tractus opticus gestellt.

Über dauernde Erblindung nach einem Anfalle von Bleiamaurose berichten Lunn und Elliot pag. 936.

§ 705. Differentialdiagnostisch kommt hier vor allem die urämische Amaurose in Betracht, zumal da nicht nur bei vielen Fällen von Bleiintoxikation Albumen im Urin gefunden wird, sondern weil auch Fälle mit dem Augenspiegelbilde der Retinitis albuminurica vorkommen.

So sah Despres (1909) einen Fall von Amaurose durch Bleivergiftung mit dem ophthalm. Bilde der Retinitis albuminurica. Der Urin enthielt eine Zeitlang Albumen.

Oliver (1910). Ein 33jähriger Bleischmelzer hatte schon früher über Kopfschmerzen, Nasenbluten und Minderung des Sehvermögens zu klagen gehabt. Dazu kam Extensorenlähmung des Vorderarms. Der Harn war etwas eiweisshaltig. Eines Tages merkte er beim Taubenschiessen, dass er auf einmal nicht sehen konnte. Der Gesichtsverlust war nur temporär, so dass er nach einigen Tagen seinem Beruf wieder obliegen konnte; er musste jedoch wegen allmählicher Abnahme seines Sehvermögens die Arbeit wieder einstellen, zumal anfallsweise starke Epistaxis sich dazu gesellte. Bald folgte ohne Vorboten ein epileptischer Anfall mit Bewusstlosigkeit, der die Aufnahme des Kranken in ein Krankenhaus erforderlich machte.

Der Rand der rechten Papille war unscharf. Sie sah marmoriert aus. Die Gefässe konnten in ihrem ganzen Verlaufe nicht gesehen werden. Um die Gefässe herum erblickte man zerstreute weisse, kalkige Flecke, zumal an der Retina, die blass aussah. Einige Retinalgefässe waren geborsten. Der Rand der linken, gefleckt aussehenden Papille konnte nur unten und innen scharf gesehen werden. Sie war atrophisch. Gerade unter ihrer Mitte fanden sich einige Hämorrhagien. Auch auf dieser Retina sah man grauweisse Flecke, Um die Gefässe fand sich Exsudation. Der Harn war reich an Eiweiss. Zeitweise war der Kranke blind, andermal konnte er vorgehaltene Finger zählen. Statt der Blindheit entstand zeitweilig Taubheit. Bisweilen erschienen Delirien mit maniakalischem Charakter, dann komatöse Zustände mit stertoröser Atmung. Der Kranke starb bewusstlos, nachdem die Pupillen vorher weit und reaktionslos gewesen waren.

Danjoy (1911). Ein Maler, der fünf Anfälle von Bleikolik überstanden hatte, bekam Frontalkopfschmerz und leichte Sehstörungen. Zwei Tage nach dem Erscheinen der letzteren kam ein epileptischer Anfall, der von plötzlichem Verlust des Sehvermögens mit verengten Pupillen und Albuminurie begleitet war.

Es folgten noch mehrere solcher Anfälle auch mit Koma. Ophthalmoskopisch liessen sich „voluminöse“ Papillen von ausgesprochen gelblicher Farbe nachweisen. Das Sehvermögen besserte sich allmählich, und die Albuminurie schwand. Bei einem erneuten Anfalle waren die Sehstörungen, die sich wieder mit Albuminurie vergesellschafteten, nur gering.

Schubert (1912). Ein Kranker arbeitete seit 35 Jahren mit Blei. Im 19. Jahre einmal ein wochenlanger Kolikanfall, dann 26 Jahre hindurch kein Bleisymptom mehr. Vor vier Jahren zum erstenmal wieder Bleisymptome und zugleich Herabsetzung des Sehvermögens mit vollständiger Besserung nach 2—3 Tagen. Kopfschmerz, Magendrücken, Brechneigung waren der jetzt beobachteten Herabsetzung des Sehvermögens auf quantitative Lichtempfindung vorausgegangen. Ophthalmosk. Die Papillen von grauroter Farbe, die Grenzen etwas verwischt, die Netzhaut in geringem Grade weissgrau getrübt, die Gefässe auffallend eng. Das Sehvermögen stellte sich vollkommen wieder her. Der Urin zeigte ziemlich viel Eiweiss.

Mitunter wird es hier unmöglich sein, mit Bestimmtheit die Diagnose auf Blei- oder urämische Amaurose zu stellen.

Bezüglich der Differentialdiagnose von hysterischer Erblindung verweisen wir auf die pag. 619 von uns mitgeteilte Beobachtung H. L.

Bei dem folgenden Falle wurde eine Blei-Intoxikation sowohl von einem Augenarzte als von einem Neurologen für einen Gehirntumor gehalten.

Müller (1913): Eine Frau litt mehrere Jahre an Anämie, später an Erbrechen bei harten Bauchdecken. Sie hatte keine Kolik, aber Gliederschmerzen. Es folgten dann plötzlich nachts Hinterhauptsschmerzen und, wie sie selbst beobachtete, eine Ablenkung des einen Auges in den inneren Winkel und Abnahme des Sehvermögens. Die Behandelnden, ein Nerven- und ein Augenarzt, diagnostizierten eine Hirngeschwulst, besonders weil eine nachgewiesene Sehnervenentzündung als Stauungspapille bezeichnet wurde. Alle angeführten Symptome dauerten Monate bis zur Aufnahme in die Klinik.

Die Patientin war stark abgemagert. Haut, Lippen und Conjunctiva erschienen blass. Leichter Tremor der oberen Extremitäten. An der Zunge und zwar an ihrem linken Rande und auf ihrer unteren Fläche waren blaugraue Punkte und Streifen, desgleichen an der Lippen- und Wangenschleimhaut, sowie am Rande des Zahnfleisches. Die Sensibilität war nirgends gestört, die Patellarreflexe fehlten. Die grobe Muskelkraft war erhalten. Die innere Untersuchung ergab Leber- und Milzschwellung. Im Bereiche der Augenmuskeln bestand eine fast vollständige Lähmung des linken und eine geringere des rechten Rectus externus. Die Pupillen waren weit; die linke reagierte nur wenig, die rechte gar nicht auf Licht.

Augenspiegelbefund: Die linke Papille war blassgrau, durchscheinend und ihre Grenzen verwaschen. Es bestand eine mässige Schwellung ihres Gewebes, das sich wenig in die umgebende Retina erstreckte. Die Ränder fielen nicht steil ab. Blutungen und Exsudat fehlten. Rechts war die Papille etwas stärker geschwollen. In der Nähe der Papille einzelne kleine Blutungen. In der Macula Sternfigur.

Rechts bestand Amaurose, links wurden Handbewegungen vor dem Auge erkannt. Der Urinbefund war negativ.

Die Ursache der Erblindung lag in einer im Rückgang begriffenen Neuritis optica saturnina. Als Quelle der Bleivergiftung fand man ein Kosmetikum. Die Kranke hatte seit Jahren mit Elisabethinerkugeln, die aus geschlemmter Kreide, Bleiweiss (37%), Alaun und Kampfer bestehen, das Gesicht eingerieben.

Die eingeleitete Therapie bewirkte Besserung, so dass auf dem rechten Auge bald Lichtempfindung kam, und mit dem linken Auge Finger in 1 m gezählt wurden.

Über einen Fall von Bleiamaurose mit Bleiepilepsie berichtet Frank (1914). Ein Maler, der wiederholt von Bleikoliken heimgesucht worden war, auch in 19 Wochen eine schwere gewerbliche Quecksilbervergiftung überstanden hatte, wurde schliesslich, als er wieder mit Bleifarben arbeitete, bleikrank. Es stellten sich Kopfschmerzen, Koliken, Abmagerung, kachektisches Aussehen, Foetor ex ore und blutige Stühle ein. Das Zahnfleich war aschgrau verfärbt. Ein Exzitationszustand stellte sich während eines Kolikanfalles ein mit Irrereden und mit Blindheit. Der Blick war starr, die Pupillen weit und reaktionslos. Es folgte ein epileptiformer Anfall. Zwei Tage später trat das Sehvermögen wieder ein, das allgemeine Kranksein bestand fort.

§ 706. Über das Zustandekommen dieser Amaurose sind eine Reihe von Vermutungen ausgesprochen worden. So hat Hirschberg sich für die Identität der Bleiamaurose und der urämischen Amaurose ausgesprochen, weil er die Ursache derselben in einer durch Bleiintoxikation verursachten Nephritis suchte. Diese Ansicht ist übrigens die vorherrschende geblieben.

Demgegenüber muss bemerkt werden, dass der Eiweissgehalt des Urins für das Zustandekommen der Bleiamaurose nebensächlich ist, denn in den Fällen von Haase, Lubrecht und Pincus konnte überhaupt kein Eiweissgehalt im Urin nachgewiesen werden.

Stood nahm einen Hydrops der Sehnervenscheiden an. Leber sowie Oliver eine direkte Nervenwirkung, Weber (1915) eine Zirkulationsstörung bedingt durch eine direkte Einwirkung des Bleis auf die glatten Muskeln der Gefässwände. Die vorübergehende Amaurose falle mit einer spasmodischen Verengerung der Arterien und einer Überfüllung der Venen der Netzhaut zusammen, sowie mit einem Anfalle von Bleikolik. Die entwickelte Amaurose sei durch eine Atrophie des Sehnerven bedingt.

Nach Jeaffreson (1916) sind die häufig in kürzester Frist sich ausbildenden Ergüsse in die Hirnventrikel mit ihrer sekundären intrakraniellen Drucksteigerung geeignet, mit gleichzeitigen anderen cerebralen Störungen Stauungspapille hervorzurufen.

Pal (1620) setzt die urämische Amaurose, die Bleiamaurose und die eklamptische Amaurose in Analogie und führt sie in der pag. 877 angeführten Weise auf das Verhalten des Blutdrucks zurück.

Dass ein Teil der Fälle von Bleiamaurose auf einen arteriellen Gefässkrampf zurückgeführt werden kann, hat Elschnig bewiesen, und es ist keine Frage, dass bei den Sehstörungen nach Bleivergiftung gerade Gefässveränderungen eine grosse Rolle spielen können, ebenso wie auch sonst in der Pathologie der Bleiintoxikationen.

2. Die plötzlichen Sehstörungen nach Arsenvergiftung.

§ 707. Bei denjenigen technischen Gewerben, bei welchen Schweinfurter Grün benutzt wird, und bei Aufenthalt in Zimmern mit arsenhaltigen Tapeten, entsteht die chronische Arsenvergiftung mit Sehstörungen meist in Form von Amblyopie. Plötzliche Erblindungen werden durch Aufnahme grosser Mengen von Arsen bei Selbstmordversuchen hervorgerufen.

So berichtet Demours (1917) über einen 38jährigen Mann, der mit Arsenik vergiftet wurde. Er erkrankte für zirka 10 Tage mit Erbrechen, Darmschmerzen, allgemeiner Schwäche, Durst, Eingenommenheit des Kopfes, Brausen in den Ohren, Schlaflosigkeit, pelzigem Gefühl, Zittern der Glieder und Gesichtsverdunkelung. Später kam auch Anästhesie der Beine, Angst, Unruhe, Betäubung hinzu, und der Tod erfolgte unter Krämpfen.

Ferner:

Ein 24jähriger Mann vergiftete sich mit Arsenik. Gastrische Schmerzen und Konvulsionen folgten bald, und nach 24 Stunden verstörter Blick und Schwächung des Sehvermögens. Nach einer vorübergehenden Besserung kam ein Rückfall mit Konvulsionen und gastrischen Symptomen. Schliesslich erfolgte die Wiederherstellung nach zirka vier Wochen, nachdem noch ein gelblicher Teint und deutliche Gelbfärbung der Conjunctiva aufgetreten waren.

Nach Stachow (1918) nahm eine 18jährige Frau zum Selbstmord Arsenik. Als Symptome erfolgten: Erbrechen, Magenschmerzen, Diarrhöe, Anurie, später Unruhe, Schläfrigkeit, die aber nicht zum Schlafe führte, und vollständiger Verlust der Sehkraft. Das Be-

wusstsein war klar, Extremitäten und Gesicht kühl, der Puls anfangs ruhig, nach fünf Stunden klein und frequent und erst lange nach dem Eintritt der Sehstörung 7 Stunden vor dem Tode — nicht fühlbar.

3. Kohlenoxyd.

§ 708. Lewin und Guillery (1919) berichten, dass schon im Jahre 1814 ein Experimentator, der Kohlenoxyd absichtlich einatmete, die Beeinflussung des Sehvermögens an sich selbst studiert habe:

Nach mehrfachem tiefen Einatmen schwanden Bewusstsein und Willenskraft schnell. Er fiel bewusstlos hin und blieb eine halbe Stunde liegen. Sauerstoffeinblasungen in die Lungen wurden sofort — da Ärzte bei dem Versuch zugegen waren — vorgenommen. Darauf trat schnell Wiederbelebung unter starkem Kopfschmerz, konvulsivischen Bewegungen und unregelmässigem Puls ein. Bei vollem Bewusstsein war gänzliche Blindheit vorhanden, dabei Übelkeit und Schwindel. Am folgenden Tage waren die Symptome geschwunden.

Einige Vergiftete waren nach dem Erwachen aus dem Koma blind. Die Blindheit, beziehungsweise Schwachsichtigkeit kann Stunden, oder Tage, oder mehrere Wochen lang anhalten. Bei einem jungen Mädchen, das ausnahmsweise keine Kopfschmerzen hatte, erschien sie als vollständige mit dem zurückkehrenden Bewusstsein, verlor sich aber bald wieder, obschon der Tod nach zwei Tagen erfolgte.

Purtscher (1920). Ein 60jähriger Pfarrer hatte um Mitternacht den Gashahn wahrscheinlich nicht vollständig zugedreht. Morgens 4 Uhr sollte er geweckt werden und wurde bewusstlos in seinem Bette gefunden. Durch Wiederbelebungsversuche kam er gegen Abend wieder zu sich. Die ersten 10 Tage war er vollständig blind, dann trat allmählich Besserung ein. Wochenlang war er geistig umnachtet. Nach 6 Wochen waren noch Denkvermögen und Gedächtnis geschwächt. An die Räume seiner Wohnung konnte sich der Kranke nicht mehr erinnern. Sechs Wochen nachher betrug die Sehschärfe kaum $^3/_{12}$ beiderseits.

C. Die plötzlichen Erblindungen nach dem Gebrauche von Arzneimitteln.

1. Die Chininamaurose.

§ 709. Wenn auch sehr zahlreiche Beobachtungen über Amaurose durch Chininvergiftung vorliegen, so muss doch das Auftreten derselben gegenüber dem enormen Verbrauch dieses Arzneimittels als ein relativ seltenes betrachtet werden.

Da dies Mittel zu Selbstmordzwecken so gut wie gar nicht angewandt wird, treten die Vergiftungserscheinungen meist bei Patienten hervor, welche durch hohes Fieber schon an und für sich in ihrer Widerstandsfähigkeit etwas reduziert sind. In der Mehrzahl der Fälle ist die Chininamaurose bei Malariakranken beobachtet worden, aber auch häufig bei Abdominaltyphus, bei Puerperae, bei Pneumonikern und anderen Fieberkranken. Auch sind bei Gesunden experimentell gleichfalls Erblindungen durch Chinin hervorgerufen worden. Die Grösse der Chiningabe ist hierbei weder für die Symptomato-

logie, noch für die Krankheitsdauer, noch für die Art des Ausganges massgebend. Es treten hier so grosse Verschiedenheiten hervor, dass man eine individuell sehr ungleiche Empfänglichkeit für die Chininwirkung auf das Sehorgan annehmen muss. Ausserdem liegen die vorhandenen Verschiedenheiten der Einwirkung auf das Sehvermögen in der Art der Einführung und der Art des Salzes begründet.

Die kleinste augenschädigende Dosis, welche zu vorübergehender Erblindung geführt hatte, betraf nach Lewin und Guillery (l. c. pag. 881) ein junges Mädchen, dem 0,72 g Chinin verabreicht worden war.

Die Chininamaurose ist durchgängig eine doppelseitige. Von einseitiger Sehstörung durch dieses Mittel liegen nur zwei Beobachtungen vor, von denen der Fall von A. v. Graefe (1921) als hierhin gehörig angezweifelt wird. Bei dem folgenden Falle von Westhoff (1922) trat nur einseitige Amblyopie auf.

Ein 66jähriger Mann klagte über schlechtes Sehen. Rechts S = $^1/_8$, links = $^1/_5$. Ophthalm. normaler Befund. Im Anfang erschien Besserung, dann plötzlich wieder Verschlechterung. Nach vier Wochen war die Sehschärfe rechts = $^3/_{24}$. Verengerung der Retinalgefässe. Der Kranke hatte wegen Fieber 30 g Chinin in vier Wochen verbraucht. Er nahm zuletzt an einem Tage 2 g davon, bekam Ohrensausen, Schwindel und plötzlich nur rechts schlechtes Sehen. Dann gebrauchte er weitere vier Wochen Extr. Chinae. Als wieder Fieber nach einem vierwöchentlichen chininfreien Intervall kam, trat auf Einnehmen von Chinin wieder Verschlechterung der Sehschärfe ein. Durch Aussetzen des Chinins erfolgte Besserung. Nach 14 Tagen war die Sehschärfe rechts = $^1/_8$, links normal.

Die Amaurose entwickelt sich gleichzeitig mit mehr oder weniger heftigen und zahlreichen anderweitigen Funktionsstörungen in wenigen Stunden oder fast plötzlich meist zu einer solchen Höhe, dass selbst direktes Sonnenlicht nicht mehr von absoluter Finsternis unterschieden werden kann.

So beobachtete Calderai (1935) einen Fall von Chininamaurose bei Malaria und einen zweiten in der Rekonvaleszenz bei Typhus. Die Erblindung war bei beiden plötzlich eingetreten, die Pupillen im ersten Falle maximal erweitert; ophthalmoskopisch war nur ein geringer Grad von Ischämie zu erkennen.

Von den die Erblindung begleitenden Symptomen: als Kopfdruck, Koma, Zittern, Konvulsionen, Muskelschwäche, Psychose, Visionen ist die Gehörstörung die wichtigste. Dieselbe stellt sich als Schwerhörigkeit oder Taubheit dar, verbunden mit Ohrgeräuschen und pflegt früher als die Amblyopie zu schwinden, wenngleich vereinzelt auch das umgekehrte der Fall ist, wie in der folgenden Beobachtung Peschels (1923).

Derselbe beobachtete einen Fall von Chininamaurose bei einer 28jährigen Patientin, welche wegen einer leichten Pharyngitis innerhalb sechs Tagen 3 4 g Chinin sulf. genommen hatte. Die Chininvergiftung trat sofort auf, die Taubheit dauerte zwei Tage, die Blindheit wenige Stunden. Am fünften Tage war die Empfindung für Farben noch nicht zurückgekehrt, dagegen hatte sich die Sehkraft sehr gehoben. Gesichtsfeld ungemein verengt. Höchstgradige Ischämie des Fundus, Papillen blass, aber gut begrenzt. Es folgte allmähliche Besserung, so dass nach neun Monaten das Sehvermögen normal war,

das Gesichtsfeld für Farben aber noch merklich verengt erschien, weniger für Weiss. Es bestand noch Ischämie, und die Retinalarterien waren von weissen Streifen eingesäumt.

Wenn auch in diesem Falle die eigentliche Erblindung früher vorüberging als die Taubheit, so blieb doch die Amblyopie sehr viel länger bestehen. Überhaupt zeichnete sich die Sehstörung nach Chinin dadurch aus, dass sie meistens selbst auch bei günstigem Verlaufe die anderweitigen Vergiftungserscheinungen überdauern.

Bezüglich anderer Symptome berichtet über heftige Gesichtshalluzinationen und Photopsien Zanotti, über Verlust des Geruchs und Gehörs Garofolo; über Nystagmus Knapp (2106) Fall II, Williams (2113) Fall II; Lähmung des Rectus internus Browner (2108), Dietz (2109); über Parese des Rectus inferior unsere Beobachtung pag. 948; über klonischen Lidkrampf Atkinson pag. 947.

Während fast durchgängig in relativ kurzer Zeit die Erblindung absolut wird, zeichnet sich die folgende Beobachtung Mellingers (1924) durch eine allmähliche und ungewöhnlich langsame Steigerung der Amblyopie aus.

Bei einer 42jährigen Frau trat nach einer Dosis von 15,0 Chinin nach vier Tagen plötzlich Amblyopie, die 7 Wochen lang anwuchs, ein. Daran schloss sich eine Psychose. Beiderseits bestanden leichter Conjunctivalkatarrh und Mydriasis. Die Kranke zählte Finger auf 10 Fuss. Die Papillen waren normal, die Gefässe dünn. Nach vier Wochen waren die Papillen blass. Nach vier Monaten war das Sehvermögen besser, die Sehschärfe beiderseits $^1/_{10}$, die Papillen noch scharf begrenzt, aber leicht grau gefärbt, blass, blutleer. Nach $5^1/_2$ Monaten erschienen die Pupillen abnorm weit, träge reagierend, die Papillen opak. Die Arterien waren kaum sichtbar, die Venen fadenförmig.

Nach $2^1/_2$ Jahren reagierten die Pupillen gut auf Licht, waren aber, besonders die linke, weiter als normal. Die Papillen zeigten sich blass, sämtliche Retinalgefässe verdünnt Die Sehschärfe betrug beiderseits $^2/_7$. Gläser besserten nicht. Farben wurden normal empfunden. Das Gesichtsfeld erschien von oben und unten zusammengedrückt.

Auch Atkinson (1925) beobachtete eine Erblindung bei einem 13jährigen Mädchen, welches im Verlaufe eines Typhus längere Zeit hindurch Chinin sulf. genommen hatte. Allmählich hatte sich die Sehschärfe verschlechtert bis zur Erblindung.

§ 710. Für die Diagnose ist der typische ophthalmoskopische Befund von grosser Bedeutung. Ischämie der Netzhaut beherrscht die Szene und gibt auch die Erklärung für die klinische Erscheinungsweise der Sehstörung. Die Mitteilungen über die ophthalmoskopischen Veränderungen sind sehr zahlreich und von den folgenden Autoren sind fast übereinstimmende Befunde angegeben worden: Peschel (1923), Mellinger (1924), Atkinson (1925), Ayres (1926), Browne (1927), Buller (1928), de Bono (1929), Barabeschew (1931), Batirew (1933), Caplan (1934), Muntendam und Straub (1932), Calderai (1935), Dickson Bruns (1936), Demicheri (1937), Eliasberg (1938), Grüning (1939), Garofolo (1940), Horner (1942), Gradenigo (1941), Knapp (1943), Lopez (1944), Colhoun (1945), Michel (1946), Moulton (1947), Panas (1948), Pischl (1949), Penna 1950), Roosa und Ely (1951), Roberts (1952), Stölting (1953), Schwabe (1954), Taylor Mitchel (1955), Ulrich (1956), Voorhies (1957), Williams (1958), Dodd (1959), Tiffany

(1960), Zanotti (1961), Uhthoff (1962), Westhoff (1922), Peschel (1923), Ellet (1964), Dodd (1973), Bruns (1974), Alt (1975), Reina (1977), de Gouvea (1982), Doyne (1983), Oppenheimer (1987), Mellinger (1924).

Die Papille ist blutleer, blass, weiss oder fast weiss und scharf begrenzt, die Gefässe, besonders die Arterien sind stark verengt; nicht selten Einscheidung der Arterien durch weisse Streifen. Pischl (1949), Peschel (1923) oder zum Teil völlig obliteriert und in weissliche Streifen verwandelt. Brunner-Horner (1942), Uhthoff (1962), Webster (1971), Reina (1977), der Arterienpuls durch Druck leicht zu erzeugen. Demicheri (1937), Buller (1928), Zanotti (1961) sahen kleine weisse Flecken, welche als Reste von Blutungen angesehen wurden, ebenso Batyrew (1976).

Buller (1928) fand eine normale Farbe der Papille, dagegen grauliche Trübung der Netzhaut des ganzen hinteren Pols, aus welcher die Macula lutea beiderseits sich als roter Fleck abhob.

Nur in den Fällen von Bietti (1930) und Roberts (1952) wich der Augenspiegelbefund etwas von dem gewöhnlichen Bilde ab. Im ersteren Falle zeigten die Papillen zwar die charakteristische Blässe, hatten aber statt eines scharfen, einen verschwommenen Rand. Die Arterien waren nicht wesentlich verengt, aber von unregelmässiger Weite.

In der zweiten Beobachtung waren ebenfalls die Grenzen der Papille verwischt, und es bestand eine Verschleierung der Netzhaut und Hyperämie, besonders der Macula.

Dickinsons (1979) Patient war 14 Tage an Chininintoxikation blind. Die Pupillen waren weit und reaktionslos auf Licht, die Retinal- und Chorioidealgefässe kongestioniert, die Papillen geschwollen. Sie sahen Stauungspapillen ähnlich.

In Roberts (1952) Fall von Chininamaurose war nach 48 Stunden die ganze Retina getrübt und besonders an der Macula kongestioniert. Die Papillen waren trübe und unscharf umrandet. Nach einer Woche waren Arterien und Venen verengt, die Papillen blass.

In allen Fällen, bei welchen im Anfange ein derartig prononcierter Augenspiegelbefund festgestellt wurde, waren auch hochgradige Sehstörungen vorhanden. Jedenfalls ist ein negativer ophthalmoskopischer Befund bei ausgesprochener Sehstörung, wie im Falle Jodkos (1963), sehr selten und meistens als sehr ungewöhnlich anzusehen.

Dagegen kann bei denjenigen Fällen, bei welchen die Sehstörungen nicht sehr hochgradig auftreten, auch ein normaler Augenspiegelbefund vorkommen, wie in den beiden folgenden Fällen aus unserer Beobachtung:

Herr K. bekam wegen Migräne von seinem Hausarzte am ersten Tage 8 Kapseln Chinin. Die Kopfschmerzen dauerten fort, an den Augen war nichts Ungewöhnliches zu bemerken.

Am folgenden Tage 12 Kapseln, je vier auf einmal. Darauf besserten sich die Schmerzen. Abends wurde an den Augen noch nichts Ungewöhnliches verspürt. Die Nacht hatte er aber unruhig geschlafen.

Am Morgen des dritten Tages war ihm jämmerlich zu Mute, er sah bleich aus, er war wie im Taumel, hatte Flimmern vor den Augen und Nebeligsehen. Die darauffolgende Nacht hat er dann besser geschlafen und stellte sich andern Morgens uns zur Untersuchung. Es bestand Doppeltsehen durch Parese des linken M. rectus inferior. Das Gesichtsfeld beider Augen war von oben und unten eingeschränkt, vergl. Figur 314. Die centrale Sehschärfe stark herabgesetzt. Der ophthalmoskopische Befund war normal. Am dritten Tage nach der Erblindung war Patient wieder vollständig hergestellt. Das Gesichtsfeld wieder normal. Das Doppelsehen verschwunden.

H. St. 54 Jahre, Seemann. Seit 14 Tagen plötzliche Verschlechterung des Sehens. Flimmern vor den Augen. Hat früher immer gut gesehen. Blendung bei Tageslicht, abends sieht er besser.

Er hatte jedes Jahr Malaria gehabt. Lag vergangenes Jahr 13 Wochen daran im Krankenhause und hatte damals starke Gehörstörungen durch Chinin.

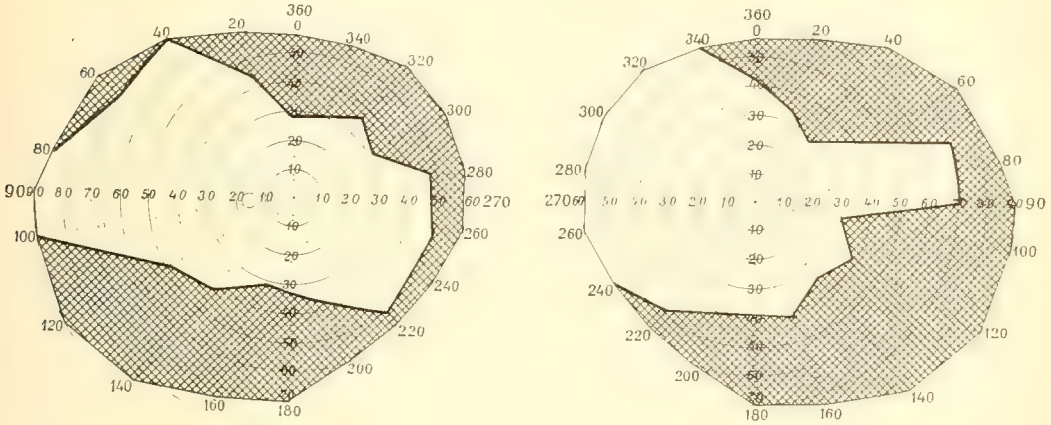

Fig. 314.

Gesichtsfeldeinschränkung bei Chininintoxikation.

Auch dieses Jahr seit 7 Wochen an Malaria krank. Wieder starkes Ohrensausen. S = $^6/_{18}$. Ophthalm. Befund normal.

Grün erkennt er nicht und verwechselt es mit Rot.

Gesichtsfeld für Weiss leicht konzentrisch verengt. Für Blau und Rot höchstgradige konzentrische Einschränkung, siehe Figur 315.

Nach Mitteilung des ihn behandelnden Arztes hat Patient neuerdings nur 2 3 g Chinin in refracta dosi erhalten, soll aber früher grössere Mengen gebraucht haben.

Einen anderen Fall erwähnt Hamlisch (1968). Ein vierjähriger Knabe erhielt wegen einer typischen Intermittens quotidiana 2,5 Chininsulfat in einzelnen Teilen im Laufe eines Vormittags. Um $^1/_2$12 Uhr schlief das Kind ein und erwachte blind. Die Untersuchung ergab aufgehobenes Sehvermögen bis auf schwache Unterscheidung von hell und dunkel. Eine örtliche Anomalie am Auge war nicht nachweisbar. Der Augenspiegelbefund war normal. Am nächsten Morgen war die Sehstörung geschwunden.

Vergleiche auch Fall Jodko (1969) pag. 951.

§ 711. Die Pupillen sind meist ad maximum erweitert und bei den Amaurosen lichtstarr. Die Lichtstarre kann sehr lange andauern. Im Falle Straub (1932) kehrte die Reaktionsfähigkeit 12 Tage vor der Lichtempfindung wieder zurück. Im Falle Knapp (1943) war zwei Tage nach Eintritt der Erblindung

die Lichtreaktion der Pupillen wieder vorhanden, aber die Amaurose dauerte noch fort. Vergleiche auch pag. 586, III, § 430 unten. Vereinzelt trat zuerst eine Pupillenverengerung ein, dann eine Erweiterung, Santos Fernandez (1972).

§ 712. Die Dauer der Erblindung ist abhängig von der Grösse der Dosis und der individuellen Disposition des betreffenden Individuums. Sie schwankt in erheblichen Grenzen.

So berichten Pischl (1949), Hamlisch (1968) und Briquet (1967) über eine Erblindungsdauer von wenigen Stunden.

Ayres (1926), Briquet (1967) und Hamlisch (1968) über die Er-

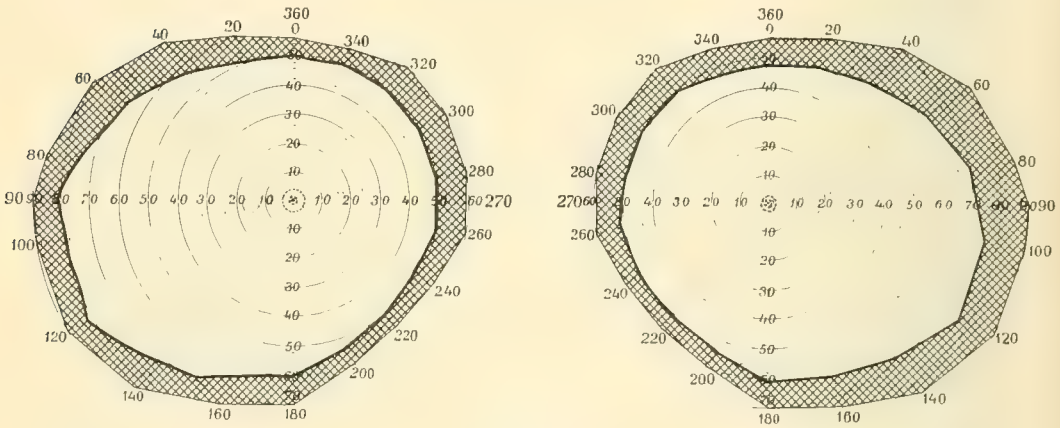

Fig. 315.

Gesichtsfeldeinschränkung bei Chininintoxikation. Höchstgradige Einschränkung des Farbenfeldes.

blindungsdauer von einem Tag. Im Falle Dodd (1973) dauerte die Erblindung zwei Tage.

Nach drei Tagen Wiederkehr der Lichtempfindung Alt (1975), nach vier Tagen Saunders (1980).

Einige Tage Erblindungsdauer geben Buller (1928) und Hennicke (1966) an. — Vier Tage Erblindungsdauer geben Brunner-Horner (1942), Roosa und Ely (1951) und Williams (1958), — 5—8 Tage Erblindungsdauer geben Caplan (1934) und Michel (1946), Stölting (1953), — 10 Tage Erblindungsdauer geben Knapp (1943) und Zanotti (1961), — 14 Tage Erblindungsdauer geben Garofolo (1940), Roberts (1952), Lopez (1944) und Fekete (1978), — 21 Tage Erblindungsdauer geben Grüning (1939), Michel (1946), — 28 Tage Erblindungsdauer geben Atkinson (1925), Demicheri (1937), Muntendam und Straub (1932) und Briquet (1967), — 42 Tage Erblindungsdauer geben Browne (1927), O'Bryen (1965). — 56 Tage Erblindungsdauer geben Eliasberg (1938) an. — 84 Tage Erblindungsdauer Ellet (1964). —

Diese Angaben beziehen sich nur auf die Wiederkehr der Lichtempfindung, nicht aber auf den Grad der schliesslich erlangten Sehschärfe.

Auch die Gesichtsfeldveränderungen zeigen bei der Chininintoxikation eine grosse Übereinstimmung. Die Gesichtsfeldeinschränkung gehört zu den charakteristischsten Zügen des Krankheitsbildes. Sie stellt sich entweder als konzentrische Einschränkung für weisse Untersuchungsobjekte dar, mit sehr viel bedeutender Einschränkung für Farben wie z. B. das Gesichtsfeld Figur 315 unserer Beobachtung, oder als ungleichmässige periphere Einschränkung, bei welcher meist die obere und untere Gesichtsfeldhälfte stärker eingeschränkt ist, als die Ausdehnung im horizontalen Meridian, ähnlich wie Fig. 314 unserer Beobachtung. Auch Knapp (1943) hebt besonders die horizontal symmetrische Ellipsenform des Gesichtsfelds hervor.

Jedenfalls wird die Funktion der Netzhautperipherie stärker und nachhaltiger durch Chinin geschädigt, als die des Centrums. Nur in ganz wenigen Ausnahmefällen bestanden centrale Skotome, so in der Beobachtung

Jodkos (1969). Nachdem im Verlaufe von 7 Tagen einer Malariakranken 10 g Chin. muriat. verabreicht worden waren, trat am 7. Tage eine Herabsetzung der Sehschärfe ohne ophthalm. Befund ein. Bei genauerer Untersuchung zeigten sich beiderseits centrale Skotome, in vertikaler Ausdehnung auf 10 cm gemessen, in horizontaler von über 5 cm. Heilung.

Galezowski (1970). Nach 6,0 Chininsulfat, die auf einmal von einem Manne genommen worden waren, trat Erblindung ein. Der Sonnenschein konnte sogar nicht mehr gesehen werden. Dieser schlimme Zustand hielt einige Tage an. Sieben Monate später war die Sehschärfe = $^{20}/_{30}$. Jäger 2 wurde schwierig gelesen. Während der Rekonvaleszenz bestanden eine Zeit lang centrale Skotome. Die Gesichtsfelder waren nicht eingeschränkt. Die Papillen weiss, die Gefässe verengt.

Bietti (1930) berichtet über einen Fall von Chininamblyopie, der etwas von dem gewöhnlichen klinischen Bilde abwich. Die Papillen, welche die charakteristische Blässe zeigten, hatten statt scharfer verschwommene Ränder, die Arterien waren nicht wesentlich verengt, aber von unregelmässiger Weite, das Gesichtsfeld für Weiss nur wenig eingeengt, für Farben anscheinend normal. Ausserdem bestanden centrale und periphere Skotome teils für Farben allein, teils für Weiss und Farben. Die Schriftproben wurden bei etwas geringer Beleuchtung besser als bei grosser Helle erkannt.

§ 713. Was den Verlauf der Erblindung anbelangt, so bilden die vorhin erwähnten Amaurosen von wenigen Stunden oder Tagen Dauer mit alsbaldiger völliger Restitution des Sehvermögens eine Ausnahme. Ein langsamer Ausgleich der Sehstörung ist dagegen die Regel, eine völlige Wiederherstellung der centralen Sehschärfe, des Gesichtsfelds und des normalen Augenspiegelbefundes aber ist, wie die folgenden Fälle zeigen, relativ selten.

In Atkinsons (1925) Falle waren bei eingetretener Erblindung die Pupillen stark dilatiert und reaktionslos, die Lider zeigten einen klonischen Krampf und ophthalmosk. fand sich eine ausserordentliche Verengerung der Arterien und Venen, welche später unter dem Gebrauche von Tonicis zur Norm zurückgekehrt sein soll. Die Erblindung dauerte einen Monat.

Hennicke (1966). Erkennen von Fingern in nächster Nähe auf beiden Augen. Pupillen weit und ziemlich starr. Beide Papillen stark abgeblasst, die Arterien sehr stark verengert. Nach einigen Tagen stellte sich ohne Behandlung das Sehvermögen vollständig wieder her. Auch der Augenhintergrund wurde normal.

Eliasberg (1938). Doppelseitige Erblindung. Ophthalm. Ischämie der Papille und Netzhaut. Nach zwei Monaten S = 1.

Calderai (1935). Die Erblindung war plötzlich eingetreten, die Pupillen maximal erweitert. Ophthalm. war nur ein geringer Grad von Ischämie zu erkennen. Vollständige Heilung.

Salomon (1981). Einige Zeit nach Eintritt der Sehschwäche wurde festgestellt, dass Patient wieder Jäger Nr. 1 lesen konnte, aber nur einen einzigen Buchstaben zurzeit. Das Gesichtsfeld war sehr eingeengt, die Pupillen erschienen normal weit, bewegten sich aber träge. Nach neun Monaten war der Normalzustand eingetreten.

Hamlisch (1968): Aufgehobenes Sehvermögen bis auf schwache Unterscheidung von hell und dunkel. Eine örtliche Anomalie am Auge war nicht nachweisbar. Der Augenhintergrund war normal. Am nächsten Morgen war die Sehstörung geschwunden.

Caplan (1934). Amaurose. Ophth. die Papillen blass und Arterien fadenförmig. Wiederherstellung am 8. Tage.

Vergleiche auch unseren Fall K. pag. 948.

Sehr viel häufiger sind diejenigen Fälle, bei welchen zwar das centrale Sehen zur Norm zurückkehrt, das Gesichtsfeld aber dauernd eingeschränkt bleibt, und auch die ischämischen Erscheinungen im Augenspiegelbilde sich nicht wieder verlieren.

So berichtet Dodd (1973), dass zwei Tage nach der Erblindung wieder hell und dunkel unterschieden werden konnte, und dass nach drei Wochen die Sehschärfe auf $^{20}/_{30}$ bezw. $^{20}/_{20}$ gestiegen war. Die Gesichtsfelder blieben aber konzentrisch verengt, und die Papillen blass, wie bei einer Sehnervenatrophie.

Alt (1975): Zwei Monate nach der Erblindung S = $^{20}/_{20}$ bezw. $^{20}/_{30}$. Die Gesichtsfelder sehr eingeschränkt. Ophthalmoskopisch das Bild der Atrophie des Sehnerven.

Bruns (1974): In einem zweiten Falle waren die Papillen bläulichweiss, die Gefässe eng, aber die Sehschärfe $^{20}/_{20}$.

de Gouvea (1982): Ein 30jähriger Mann hatte 20,0 Chinin zum Selbstmord eingenommen. Nach $9^1/_2$ Monaten S rechts = 1, links = $^2/_3$. Die Gesichtsfelder waren konzentrisch verengt, die Papillen schneeweiss, die Retinalgefässe kaum sichtbar.

Doyne (1983): In einem Falle von Chininamaurose waren nach mehreren Monaten die Papillen blass und die Arterien eng, nachdem das Sehvermögen sich bis auf eine Gesichtsfeldverengung wieder hergestellt hatte.

Fekete (1978): Drei Wochen nach der Erblindung war die centrale Sehschärfe bei total eingeengten Gesichtsfeldern normal. Nach $2^1/_2$ Monaten erreichten die Gesichtsfelder nur die Hälfte ihrer normalen Weite. Papillen weiss, die Gefässe eng.

Ridley (1984). Taubheit und Blindheit nach 8,0 Chininsulfat. Wachsen der Sehschärfe auf $^6/_6$ trotz Papillenblässe. Gesichtsfelder symmetrisch eingeengt.

Peschel (1923): Nach neun Monaten war das Sehvermögen normal, das Gesichtsfeld für Farben aber noch merklich verengt, weniger für Weiss. Es besteht noch Ischämie, und die Retinalarterien sind von weissen Streifen umsäumt.

Knapp (1943): Ein Jahr nach der Erblindung S = $^{20}/_{30}$ beiderseits. Die Farben werden vollkommen gut central erkannt, die Papillen weiss mit einem schwach rötlichen Anflug. Die Arterien und Venen spärlich, dünn, aber nicht weiss.

Pischl (1949): Später beiderseits S = 1. Das Gesichtsfeld aber hochgradig konzentrisch verengt und ophth., die Sehnervenpapille blass, nicht scharf begrenzt. Die Netzhautgefässe teilweise von weissen Streifen eingefasst. Später wurde das Gesichtsfeld normal.

Galezowski (1970). Sieben Monate nach der Erblindung war die Sehschärfe = $^{20}/_{30}$. Die Papillen waren weiss, die Gefässe eng.

Brunner-Horner (1942): $^5/_4$ Jahre nach der Erblindung wurde feinste Schrift fliessend gelesen. Beide Gesichtsfelder aber stark konzentrisch verengt. Beide Sehnerven

kreideweiss, wie bei postneuritischer Atrophie. Alle Gefässe sehr schmal. Die Art. nasal. sup. in einen komplet weissen Strang verwandelt, der sich nur eine kurze Strecke verfolgen lässt. Die Wände der Nasalis und Temporalis infer. weiss und verdickt.

Roosa (1951): Hochgradige Gesichtsfeldverengerung auch nach Wiederherstellung normaler centraler Sehschärfe nach Einnehmen von 30 60 g Tinct. chinae comp. 4 bis 5 Tage hintereinander. Zwei Tage nach der letzten Dosis war Amaurose und Taubheit eingetreten.

Ayres (1926): Einen Tag lang blind. Das Sehvermögen kehrte wieder, aber ophth. sollen die Papillen blass ausgesehen haben.

Garofolo (1940): Nach 14 Tagen war das Sehvermögen normal, und das früher konzentrisch verengte Gesichtsfeld bedeutend erweitert. Durch vier Monate hindurch blieb eine hochgradige Herabsetzung des Lichtsinnes in den peripheren Partien der Netzhaut bestehen. Ophthalm. Papille bedeutend abgeblasst. Arterien und Venen gleichmässig verengt.

Schwabe (1954) sah eine Chininamaurose auftreten, die rasch wieder zurückging, aber eine starke konzentrische Gesichtsfeldeinschränkung mit Hemeralopie und Verengerung der Retinalarterien zurückliess.

Williams (1958): Die Blindheit dauerte vier Tage, es blieb aber eine weisse Atrophie der Sehnerven zurück, ohne Störung des Sehvermögens und des Farbensinns, nur mit konzentrischer Einengung des Gesichtsfeldes.

Grüning (1939): Zwei Monate nach der Erblindung S = $^{20}/_{20}$ beiderseits. Die Papillen waren aber blass, die Gefässe fadenförmig, die Gesichtsfelder konzentrisch verengt. Nach weiteren vier Monaten hatte sich die Farbenempfindung gebessert, war aber noch nicht normal.

Buller (1928): Zwei Monate nach der Erblindung hatte sich das Sehvermögen beiderseits auf $^{20}/_{30}$ gehoben, die Farbengrenzen waren sehr stark eingeengt. Zehn Monate nach der Erblindung war S = $^{20}/_{20}$ beiderseits. Die Farben wurden nur bis auf 5° vom Centrum percipiert. Die Verengerung der Retinalgefässe war noch stärker, als früher.

Browne (1927): Nach Ablauf von sechs Wochen stellte sich das Sehvermögen wieder her. Es bestand noch eine geringe Lähmung des M. rectus internus und mässige konzentrische Gesichtsfeldbeschränkung. Die Papillen erschienen blass, und die Gefässe verengt.

In der folgenden Gruppe von Beobachtungen blieb auch die centrale Sehschärfe dauernd mehr oder minder herabgesetzt:

Zanotti (1961): Nach zwei Monaten war S auf $^1/_4$ gestiegen. Die Empfindung für Grün aufgehoben, das Gesichtsfeld konzentrisch verengt. Ophth. erschienen die Arterien schmal, die Papillen weiss.

Demicheri (1937): Einen Monat vollständige Amaurose, dann Zunahme der S bis auf $^1/_3$. Das Gesichtsfeld blieb dauernd eingeschränkt bei 20°. Die Papillen scharf, die Gefässe eng.

Panas (1948): S blieb herabgesetzt. Ophth. Ischämie der Papille. Verengung der arteriellen Gefässe.

Michel (1946): 11 Monate nach der Erblindung war S beiderseits = $^{12}/_{15}$. Die Gesichtsfelder zeigten Einengung, die Retinalvenen hatten ungefähr $^1/_3$, die Venen die Hälfte des normalen Durchmessers. Einen Monat nachher Gesichtsfelder grösser, Retinalgefässe noch ebenso.

Roosa und Ely (1985): Nach zwei Jahren S beiderseits binokular $^2/_3$. Die Papillen weisslich, die Gefässe verschmälert, die Gesichtsfeldgrenzen konzentrisch verengt.

Reina (1977): 56 Tage nach der Erblindung stellte sich ein Sehvermögen bis zu $^1/_3$ des normalen her, dabei bestand hochgradige konzentrische Gesichtsfeldeinschränkung und eine totale Farbenblindheit. Ophth. weisse Sehnervenatrophie mit hochgradiger Verengerung der Netzhautgefässe und teilweise Umwandlung in helle Streifen.

Knapp (1943, Fall II): Nach 2½ Jahren die Papillen weiss, Retinalgefässe sehr dünn, einige in weisse Fäden umgewandelt. Sehschärfe rechts = $^{20}/_{100}$, links = $^{20}/_{70}$. Patient erkennt central die Farben richtig.

Santos Fernandez (1972): Bleibende Unempfindlichkeit der Retina, Papillenblässe. Gesichtsfeldbeschränkung.

Dewey (1986): Drei Monate nach der Erblindung konnte er kaum Tag von Nacht unterscheiden. Allmählich besserte sich das Gesicht und am Ende von 18 Monaten war er fähig, sich etwas um sein Geschäft zu bekümmern.

Webster (1971): Sechs Monate nach der Erblindung konnte sie beim Betrachten von Lampenlicht einen Lichtkreis von ungefähr 1 m im Durchmesser sehen, aber auch dieser Lichtkreis war nebelig. Beiderseits S = $^{7}/_{200}$. Die Papillen erschienen weiss, die Arterien als weisse Linien.

Uhthoff (1962): Drei Wochen nach der Erblindung S beiderseits Finger auf 3—4 m. Hochgradige konzentrische Gesichtsfeldeinschränkung. Papillen atrophisch abgeblasst. Grenzen scharf. Hochgradige Verengung der Gefässe. Dieselben sind zum Teil völlig obliteriert und in weissliche Stränge verwandelt, zum Teil weisslich eingescheidet mit sehr hochgradiger Verschmälerung der Blutsäule.

Aus dieser grossen Zahl von Beobachtungen mit übereinstimmendem Verlaufe geht hervor, dass durch die Chininintoxikation das Centrum der Retina weniger leidet, als die Peripherie, und dass ersteres seine Funktion viel früher wieder erlangt als letztere.

Wiederholte Einführungen von Chinin, nachdem schon Restitution der Sehschärfe erfolgt war, verschlechtern selbstverständlich wieder dieselbe. So erzählt Knapp (1943) folgende Beobachtung:

Ein 7jähriges Mädchen war durch Chiningebrauch erblindet. Nach fünf Tagen kam das Sehvermögen wieder. Drei Monate später war die Sehschärfe beiderseits normal. Es bestand mässige konzentrische Einschränkung des Gesichtsfeldes bei guter Farbenwahrnehmung. Beide Sehnerven waren weiss. Die Netzhautgefässe, besonders die Arterien spärlich und eng.

Nach mehr als einem Jahre wurde die Kranke wieder untersucht. Vier Monate vorher hatte sie wegen Malaria wieder Chinin genommen. Seitdem war das Gesicht geschwächt. Rechts betrug die Sehschärfe = $^{20}/_{200}$, links = $^{20}/_{100}$. Grünblindheit bei sehr verengertem Gesichtsfeld. Die Papillen weiss.

Fünf Wochen später war die Sehschärfe = $^{20}/_{40}$ beiderseits und das Gesichtsfeld auf 40° im Durchmesser verengt. Nach zwei Jahren betrug S = $^{20}/_{20}$. Es bestand noch Verengerung der Gesichtsfeldperipherie.

In Batirews (1933) Beobachtung war nach Einnehmen von Chinin die Pupille des rechten Auges normal, die Pupille des linken erweitert, fast starr, beide Retinae erschienen ischämisch. Nach einer erneuten Dosis sank die Sehschärfe rechts von $^{16}/_{32}$ auf $^{16}/_{200}$, links blieb sie auf $^{3}/_{200}$. Rechte Pupille weit. Gesichtsfelder stark eingeengt.

Mellinger (1924) beobachtete eine Amblyopie nach Chininintoxikation, welche plötzlich eintrat. Papille blass, Gefässe dünn. S = $^{1}/_{10}$, Gesichtsfeld von oben und unten „zusammengedrückt". Später S = $^{2}/_{7}$. Am vierten Tage, nachdem 15,0 Chinin genommen worden waren, trat plötzlich wieder „Amblyopie" auf, welche in den darauffolgenden sieben Wochen eher zunahm.

Bemerkenswert ist, dass Momente, welche die Zirkulation beeinflussen, wie Aufrechtsitzen, oder der Eintritt der Menses einen ausgesprochenen Einfluss auf das Sehvermögen bei obwaltender Intoxikation ausüben können.

So beobachtete Grüning (1939) einen Fall von Chininintoxikation, bei welchem nach zirka drei Wochen wieder schwaches Sehvermögen aufgetreten war (die Fenster des Zimmers wurden wahrgenommen), das aber sofort wieder schlechter wurde, als die Patientin drei Stunden lang im Bette aufrecht sass, dann sich wieder besserte bei horizontaler Lage. Die nun folgenden Menses vernichteten jedoch abermals die vorhandene quantitative Lichtperception. Nach und nach besserte sich dann der Zustand, so dass 7 Wochen nach der Erblindung jedes Auge Finger in 4 Fuss zählte. Zwei Monate nach der Erblindung $S = {}^{20}/_{20}$.

Bei der vorhin erwähnten Patientin Uhthoffs (1962) war das Sehvermögen etwas besser, wenn die Kranke längere Zeit geruht hatte. Körperliche Anstrengungen und psychische Erregung wirkten direkt verschlechternd auf die Sehkraft ein.

In der Beobachtung Schwabes (1954) trat bei einer geschwächten Patientin nach Einnehmen von 1,25 Chinin hydrochl. totale Amaurose ein, die rasch wieder zurückging, aber eine starke konzentrische Gesichtsfeldeinschränkung mit Hemeralopie und Verengerung der Retinalarterien zurückliess. Physiologisch bemerkenswert war dabei, dass starker Kaffee oder Koffein in kleinen Dosen (0,1) durch noch weitergehende Arterienverengerung das Gesichtsfeld noch weiter hochgradig verengerte, indessen nur vorübergehend, ohne Beeinflussung der centralen Sehschärfe und des Farbenunterscheidungsvermögens. Trotzdem diese Beeinflussung durch Kaffee lange Zeit hindurch immer wieder erfolgte, trat eine dauernde Schädigung nicht ein.

Einen eigenartigen, ungewöhnlichen Verlauf zeigten die beiden folgenden Beobachtungen.

Santos Fernandez (1972) sah eine Patientin, welche durch Chinin erblindet war. Das Sehvermögen besserte sich und blieb so fünf Jahre. Alsdann wurde es wieder schwach. Die Pupillen waren leicht dilatiert, das Gesichtsfeld sehr eingeengt, nur 25 Grad nach allen Richtungen. Papillen weiss, Gefässe nicht erkennbar. Nach 20 Jahren war das Gesichtsfeld so eingeengt, dass die Kranke kaum genug sehen konnte, um zu gehen. Papillen mehr atrophisch.

Auch in dem folgenden Falle ist eine Verschlechterung der Sehschärfe und der Gesichtsfelder nach einer anfänglichen Wiederherstellung bezw. Besserung, festgestellt worden.

Stölting (1953) beobachtete eine Chininamaurose bei einem Patienten, der nach zwei Monaten wieder normale Sehschärfe erlangt hatte bei Erweiterung des anfänglich aufs höchste verengten Gesichtsfeldes.

Zwei Jahre später waren beide Regenbogenhäute atrophisch, so dass der Augenhintergrund zwischen den Irisbalken durchschimmerte. Nach weiteren drei Jahren war die Sehschärfe auf ${}^{6}/_{12}$ gesunken.

In der Beobachtung Colhouns (1945) blieb die Blindheit dauernd bestehen.

Ein 10jähriges Mädchen hatte in drei Tagen zirka 32,0 Chininsalz wegen Malaria bekommen. Die Blindheit blieb bestehen, während die Taubheit schwand. Die Sehnerven waren atrophisch, die Gefässe verengt.

Bei der Patientin Baldwins (1988) trat Amaurose, und dann der Tod ein.

Ein 6jähriges Negermädchen erhielt wegen einer Tertiana 1,68 g Chininsulfat in 48 Stunden. Nach der letzten Dosis traten Trockenheit der Haut, Ruhelosigkeit und Konvulsionen ein. Die Pupillen wurden weit, und es bestand volle Blindheit. Unter diesen Symptomen starb sie.

§ 711. Hinsichtlich der Prognose ist bei den Fällen von Chininintoxikation zunächst auf die pag. 950 aufgeführte Gruppierung der Fälle nach der Erblindungsdauer hinzuweisen, aus welcher hervorgeht, dass selbst nach

84tägigem Bestande der Amaurose noch auf eine Wiederkehr der Lichtempfindung gerechnet werden kann.

Bei relativ wenigen Fällen, vergl. pag. 951, erfolgte eine völlige Restitution der centralen Sehschärfe und des Gesichtsfelds: bei einzelnen auch ein normales Verhalten des Augenspiegelbefundes. Sehr viel häufiger sind aber die Fälle, vergl. pag. 952, bei welchen die centrale Sehschärfe zur Norm oder nahezu bis zur Norm zurückkehrte, jedoch eine mehr oder minder starke konzentrische Gesichtsfeldverengerung dauernd bestehen blieb neben einem ischämischen Augenspiegelbefunde. Auch die Zahl derjenigen Fälle ist ziemlich bedeutend, vergl. pag. 953, bei welchen neben Einschränkung des Gesichtsfelds und ischämischem Augenspiegelbefunde auch die centrale Sehschärfe mehr oder minder bedeutend reduziert blieb.

Die Bedeutung des Augenspiegelbefundes ist für die Prognose hier von untergeordnetem Interesse, weil trotz atrophischer Blässe der Papille bei ischämischer Netzhaut die centrale Sehschärfe normal sein kann. An den Pupillen hatten wir bei einzelnen Fällen als bemerkenswertes Phänomen hervorzuheben, dass trotz vollständiger Amaurose, dennoch eine Kontraktilität des Sphincter Iridis erhalten geblieben war. Man führt bekanntlich diese Erscheinung auf den Umstand zurück, dass die Pupillenfasern im allgemeinen gegen schädigende Einflüsse widerstandsfähiger sein sollen, als die den visuellen Zwecken dienenden.

§ 712. Zur Erklärung der Sehstörungen bei Chininintoxikation hat man die auffälligen Erscheinungen der Ischämie herangezogen. Dem stehen jedoch als gewichtige Einwürfe die Tatsachen entgegen, dass (vergl. die Fälle pag. 948) Amaurose bei vollständig normalem Augenspiegelbefunde eintreten kann und ferner, dass bei einer relativ grossen Anzahl gut beobachteter Fälle die centrale Sehschärfe und ein grosser Teil des Gesichtsfeldes sich wieder hergestellt hatte trotz einer atrophischen Blässe der Papille und hochgradig verengter Netzhautgefässe (vergl. die Fälle pag. 952).

Lewin und Guillery treten (l. c. 887) ebenfalls dieser Ansicht energisch entgegen. Nach ihrer Anschauung gibt es in dem ganzen toxikologischen Gebiete kein gefässverengerndes Gift, dem die Fähigkeit zukomme, durch diese Eigenschaft allein Blindheit zu erzeugen. Ja, es gäbe keinen solchen Stoff, einschliesslich des Secale cornutum, der diese Wirkung nach einer einzigen, wenn auch grossen Dosis Monate und Jahre lang bestehen liesse. Der Ausgleich erfolge stets in Stunden oder Tagen, und nur da, wo durch wiederholte Giftzufuhr die Gefässe sich nicht erholen konnten, traten zuletzt auch Thrombosen auf. Aber auch der Einwurf, dass das in übergrosser Dosis eingeführte Chinin so lange im Körper verweile, dass dies einer chronischen Wirkung gleichkäme, sei nicht zutreffend, denn der allergrösste Teil des Chinins werde entweder unverändert oder verändert in drei bis fünf Tagen ausgeschieden.

Die beiden Autoren sehen das Wesen der Chininblindheit in der primären Erkrankung der nervösen Elemente, ebenso wie sie die Konvulsionen und andere

cerebrale Chininwirkungen als primäre Gefässerkrankung ansehen und dieselben nicht von der veränderten Herztätigkeit ableiten.

Auch Druoult (1989) kommt zu dem Ergebnis, dass die Ursache einzig und allein in einer Degeneration der Sehnervenfasern und der Ganglienzellen der Netzhaut zu suchen sei, wobei letztere an verschiedenen Stellen verschieden stark beteiligt wären. Es wird zugleich eine direkte Einwirkung des Giftes auf die nervösen Elemente angenommen und nicht eine indirekte durch Vermittelung einer Zirkulationsstörung in der Form einer Anämie, höchstens eine schwache nebensächliche. Der Spasmus der Gefässe wird auf einen unmittelbaren Einfluss des Chinins auf die Gefässveränderungen bezw. auf die vasomotorische Innervation zurückgeführt.

Nach de Bono (1990) lähmt das Chinin die Erregungen des Pigmentepithels der Stäbchen und Zapfen.

Neue Versuche schreiben den multipolaren Zellen der Retina eine besondere Empfindlichkeit gegenüber dem Chinin zu, und schuldigen deren elektives Ergriffensein für das Entstehen der Chininblindheit an.

Die Erkrankung des Nervus opticus beginnt im Gegensatz zu derjenigen der Retina erst nach Verlauf einiger Tage und besteht in einem Schwunde der Achsenzylinder und einer aufsteigenden Atrophie der Fasern. (Lewin und Guillery l. c. 891.)

Auch wir sehen klinisch eine Bestätigung dieser Anschauungen in dem Auftreten von hemeralopischen und nyctalopischen Erscheinungen bei Chininamblyopien. Wir hatten Band III, pag. 320 sowie pag. 573 hervorgehoben und begründet, dass die hemeralopischen Erscheinungen Folgezustände einer Affektion der Retina, die nyctalopischen aber von einer Affektion der optischen Leitung herzuleiten seien. Über hemeralopische Beschwerden nach Chininintoxikation wird in folgenden Beobachtungen berichtet:

de Bono (1929) konstatierte bei zwei Fällen von Chininamaurose in der Besserung eine zurückbleibende Hemeralopie und einmal eine Verminderung des Lichtsinns am Foersterschen Photometer und eine Verlangsamung der Adaptation. Trotz der Besserung des Sehvermögens änderte sich die Ischämie der Retina und der Papille nicht.

Garofolo (1940): 14 Tage nach einer Chininamaurose war die Sehschärfe beiderseits $^6/_6$ bei Jaeger 1, und das Gesichtsfeld erweitert. Trotz der guten Sehschärfe und der Ausdehnung des Gesichtsfeldes, konnte der Kranke sich nicht sicher bewegen und tappte wie ein Blinder herum. Sein Sehraum war von einem wallenden Rauche erfüllt, aus dem die Objekte erst dann hervortraten, wenn die Augen ihnen einige Sekunden zugewendet waren. Dieser Zustand hielt sich vier Monate lang und erklärte sich aus der hochgradigen Herabsetzung des Lichtsinns der ganzen Netzhaut mit Ausnahme der Fovea centralis und ihrer nächsten Umgebung. Die centrale Sehschärfe nahm mit der Beleuchtung in demselben Verhältnisse ab, wie die eines Gesunden unter gleichen Umständen; das Gesichtsfeld wurde aber, wenn der Untersuchungsraum so weit verdunkelt war, dass das Gesichtsfeld eines gesunden Auges noch die normalen Dimensionen behielt, auf einen Umkreis von geringem Durchmesser rings um den Fixationspunkt eingeengt.

Schwabe (1954): Blindheit fünf Stunden nach Einnahme von fünf Dosen Chininsalz von je 0,25 g hintereinander. Nach 24 Stunden Lichtempfindung. Nach 20 Tagen

war die Sehschärfe rechts = 1 und links = $^1/_{24}$, sie sank aber später auf $^1/_4$. Es bestand Hemeralopie.

Panas (1948) teilte mit, dass eine Frau, welche nach einer Gabe von 10 g schwefelsauren Chinins das Bewusstsein verlor, taub und blind war, nachdem sie dasselbe wieder erlangt hatte. Das Gehör kam am anderen Tage wieder, das Sehvermögen blieb aber herabgesetzt, und es fand sich ophthalm. eine Ischämie der Sehnervenpapille, bedingt durch eine Verengerung der arteriellen Gefässe. Ausserdem klagte die Patientin über Hemeralopie.

Auch der Patient Batyrews (1976) klagte über Hemeralopie.

In den folgenden Beobachtungen traten mehr die Erscheinungen der Nyctalopie hervor. Vergleiche Bd. III, pag. 321, § 246 und pag. 573, § 421.

O'Bryen (1965): Ein 33jähriger Mann erhielt wegen einer Pneumonie zirka 1,8 Chinin zweistündlich einen Tag lang. Nach dieser Zeit war er taub, wurde dann blind, und blieb es sechs Wochen lang. Die Pupillen waren stark erweitert. Etwa drei Wochen später konnte er ein Taschentuch in 3 Fuss Entfernung erkennen. Nähere oder entferntere Objekte wurden entweder verschleiert, oder undeutlich, oder gar nicht gesehen. Photophobie. Langsam, aber stetig besserte sich auch das übrige Sehen.

Im Falle Biettis (1930) mit centralen und peripheren Skotomen wurden die Schriftproben bei etwas geringerer Beleuchtung besser, als bei grosser Helle erkannt. Der Nachweis dieser Störungen erfolgte am Foersterschen Photometer.

Die hysterische Patientin Brunners resp. Horners (1942), welche wegen vermeintlicher Febris perniciosa innerhalb dreier Tage 8,0 Chinin bekommen hatte, erblindete. Nach vier Tagen kehrte der Lichtschein zurück, und allmählich folgte Herstellung des Sehvermögens. Dabei aber auch starke Blendung und Unmöglichkeit, sich in der Dämmerung zurecht zu finden. Vergl. pag. 583, § 426.

§ 713. Hinsichtlich der Differentialdiagnose ist eine Beobachtung Barabaschews (1931) erwähnenswert. Weil ein junges Mädchen auf 0,72 g Chinin vorübergehend erblindete, und man glaubte, es habe sich um eine hysterische Amaurose gehandelt, verabfolgte man die gleiche Chinindosis auf einmal. Es entstand von neuem Blindheit, begleitet von anderweitigen Chinin-Nebenwirkungen.

Bei einem Kranken Janeways (1991) war unmittelbar nach dem Einnehmen von 2,5 Chinin totale Amaurose aufgetreten. Bei der später vorgenommenen Autopsie fand man im dritten Hirnventrikel ein Gliom.

Janeway ist überzeugt, dass in vielen Fällen, die für eine Chininamaurose angesehen werden, eine tuberkulöse Meningitis, oder eine andere organische Gehirnaffektion zu grunde liege.

In der folgenden Beobachtung könnte neben Chinin, auch die Morphium- und Alkoholwirkung in Betracht zu ziehen sein.

Ellis (1992) berichtet über einen 34jährigen Morphinisten und Alkoholisten, der mindestens 0,6—1,2 g Morphium und $^1/_2$—1 Liter Whisky täglich zu sich nahm. Derselbe erhielt im Oktober 1894 7,20 g Chinin sulf. in vier Dosen innerhalb 24 Stunden. Kurze Zeit darauf war er total blind.

Nur zwei Wochen dauerte dieser Zustand, alsdann stellte sich das Sehvermögen allmählich wieder ein, so dass er an seinen Büchern mit Hülfe eines Assistenten wieder arbeiten konnte. Seit Februar 1895 aber konnte er nur helles Licht erkennen. Der Morphinmarasmus war stark ausgebildet. Die Pupillen waren abnorm verengt, die Reflexe geschwunden.

b) Antipyrin.

§ 714. An das Chinin schliesst sich das Antipyrin an:

Nach Guttmann (1997) erkrankte eine Dame, die 1 g Antipyrin genommen hatte, schon nach 5 Minuten mit Hitzegefühl, dem eine kurzdauernde Urticaria folgte. Es bestanden starkes Herzklopfen und ein hoher Grad von Erregung. Darauf folgte Amaurose von einer Minute Dauer und Ödem des Gesichts. Wiederherstellung trat erst nach drei Tagen ein.

Während in diesem Falle die Amaurose sehr flüchtig war, betrug ihre Dauer in einem anderen eine halbe Stunde. Lewin und Guillery l. c. pag. 896.

Eine Dame, die bisher Antipyrin gut vertragen hatte, bekam drei Minuten nach dem Einnehmen von 1,0 nach der Mahlzeit druckartige Schmerzen im Hinterkopf, dann Ohrensausen, Schwindel, Angstgefühl, Herzklopfen (100 Schläge), Atemnot und kalten Schweiss im Gesicht. Nach 20 Minuten wurde ihr schwarz vor den Augen und nach einigen weiteren Minuten wurde und blieb sie für 30 Minuten blind. Der Augenhintergund zeigte keine Veränderung.

c) Salizylsäure.

§ 715. Das Auge wird durch Salizyl selten geschädigt. Als Begleiterscheinungen der Sehstörungen erscheinen am häufigsten: Ohrensausen oder Taubheit und Kopfschmerzen.

Nach Nuel (1998) nahm ein an akutem Gelenkrheumatismus leidendes 16jähriges Mädchen in 10 Stunden 8,0 Natr. salicyl. in Dosen von 0,8. Drei Stunden nach der letzten Dosis war sie nach dem Erwachen aus dem Schlafe blind. Daneben bestanden Mydriasis, Benommenheit, Schwerhörigkeit und Herzschwäche. Nach einem 10stündigen Schlafe konnte sie Finger zählen und grössere Objekte erkennen. Nach weiteren 12 Stunden war das Sehvermögen wieder vorhanden; kleine Druckschrift konnte in 8 Zoll gelesen werden. Erweiterung und starke Füllung der Retinalvenen wurde gleich nach der Erblindung festgestellt und blieb auch nachher noch bestehen.

Ein kräftiger 38jähriger Mann hatte in 24 Stunden in zwei Malen 12,0 Natr. salic. wegen einer leichten Neuralgie genommen. Darnach waren Delirien und Amaurosen eingetreten. Diese war 12 Stunden lang fast vollständig. Die Pupillen waren erweitert, unbeweglich, der Augenhintergrund normal. Am anderen Morgen hatte sich das Sehen fast vollständig wieder eingestellt, ohne Einengung des Gesichtsfeldes.

Snell (1999) beobachtete bei einem 9jährigen Mädchen mit akutem Gelenkrheumatismus und Peri- und Endokarditis mit tödlichem Ausgang eine doppelseitige Erblindung ohne ophthalmoskopische Veränderung. Sie hatte drei Tage lang alle drei Stunden 0,3 Natr. salic. erhalten sollen, aber 0,6 erhalten. Am Morgen des dritten Tages nach dem Erwachen nach einer schlechten Nacht gab sie an, nicht hell von dunkel unterscheiden zu können. Am vierten Tage wurde völlige Blindheit konstatiert, die Pupillen waren weit, aber noch reagierend (vergleiche pag. 586 dieses Bandes unten). Tod am sechsten Tage.

Gatti (2000) beobachtete folgenden Fall: Ein 16jähriges Mädchen, das an Gelenkrheumatismus litt, erhielt innerhalb 10 Stunden 8,0 Natr. salicyl. Drei Stunden nach der letzten Dosis trat Schwerhörigkeit und Erblindung zugleich mit Benommenheit ein. Die Pupillen waren sehr weit, die Corneae nicht anästhetisch. Augenhintergrund normal. Die Amaurose dauerte 10 Stunden, die Taubheit und Mydriasis bis zum nächsten Tag.

Eigene Beobachtung: A. B., 28jähriger Steward, glaubte sich durch kaltes Bier den Magen verdorben zu haben. Er bekam Durchfälle, verlor den Appetit und hatte Erbrechen. Später traten Schmerzen in der Nierengegend und beim Wasserlassen auf. Im roten Meere konnte Patient plötzlich auf beiden Augen nicht mehr sehen, nachdem er viel

Natr. salicyl. bekommen hatte. Bei seiner Aufnahme in dem hiesigen Krankenhause war das Gesichtsfeld des rechten Augen für weisse Objekte noch etwas konzentrisch eingeengt. Für 5 mm Rot bestand noch ein grosses centrales Skotom, während auf dem linken Auge ein Objekt von 2 mm Rot nur undeutlich erkannt wurde.

d) Filix mas.

§ 716. Katayama und Okamoto (2009) geben die Sehstörungen beim Menschen nach Anwendung von Filix mas auf 32,5% der gesamten Filixvergiftungen an, bei Hunden auf 35,7%.

Mai (2010) sah bei 70 Personen, bei welchen er Extract. Fil. mar. aeth. angewandt hatte, zweimal Erblindungen eintreten.

Nach Sidler-Huguenin (2015) verliefen von 78 Fällen meist schwerer und mittelschwerer Filixvergiftung beim Menschen 15 letal. Von den 78 Fällen erkrankten 33, und zwar an doppelseitiger 18, an einseitiger bleibender Erblindung 15. Bei fünf Kranken blieb die Sehschärfe dauernd herabgesetzt (viermal beiderseitig und einmal einseitig), vier Kranke erblindeten vorübergehend (einmal doppelseitig, dreimal einseitig). Noch zwei weitere Patienten hatten ebenfalls starke vorübergehende Sehstörungen, die aber nach einigen Stunden bis Tagen ganz verschwanden.

Nach Nieden (2001) ist glücklicherweise der Ausgang in doppelseitige Erblindung gegenüber sämtlichen mit Filix behandelten Fällen ein relativ geringer und beträgt nach 3688 Beobachtungen drei, d. h. 0,8 pro Mille. Unter 22000 Wurmkuren im rheinisch-westphälischen Kohlenrevier zählte man angeblich vier absolute Amaurosen, etwa 200 vorübergehende Amaurosen und Amblyopien mit Erhaltung eines Restes von Sehvermögen nach Verabfolgung von 10,0 Extract. Filix pro dosi in einmaliger Gabe.

Nach Lewin und Guillery (l. c. pag. 922) wurden unter 81 Intoxikationsfällen 47 = 58,3% Sehstörungen festgestellt, während der Tierversuch 38,7 ergibt. Es war 19mal = 23,4 bezw. 40,5% doppelseitige bleibende Erblindung, 15mal = 18,5 bezw. 32% einseitige Amaurose; siebenmal dauernde Herabsetzung der Sehkraft beider und viermal eines Auges die Folge, während neunmal nur eine vorübergehende Störung beobachtet werden konnte.

Die Sehstörungen beginnen bisweilen mit Schmerzgefühl in der Tiefe beider Augen oder beim Bewegen des Bulbus, ähnlich wie bei der akuten retrobulbären Neuritis. So berichtet über folgenden Fall

Inouye (2007): Ein 20jähriger anämischer Bauer mit Anchylostoma duodenale erhielt sechs Tage lang je 5,0 Extr. Filicis. Am Morgen des fünften Tages bestand Nebelsehen, besonders links. Tags darauf war der Mann vollständig erblindet; selbst die Unterscheidung von hell und dunkel war unmöglich. Die Pupillen ad maximum erweitert und starr, die Bulbi bei jeder Bewegung und bei Druck schmerzhaft. Ophthalm.: Papillen blass, Arterien dünn, Venen geschlängelt. Die doppelseitige Blindheit blieb. Als weitere Symptome waren Übelkeit und Erbrechen aufgetreten.

Zuweilen traten dabei auch Photopsien auf, wie in der folgenden Beobachtung von

Katàyama und Okamoto (2009): Ein 29jähriger Kranker erhielt je 3,0 Extr. Filic. mar. 12 Tage lang wegen Anchylostoma duodenale. Vom 10. Tage an trat leichtes Schmerzgefühl in der Tiefe beider Augengegenden, zuweilen Funkensehen und leichte Sehstörung und am 12. Tage Erblindung ein, welche nach Monaten noch unverändert war. Die Papillen waren grau, atrophisch, die Pupillen starr und weit.

Oder es wird über Nebelsehen Klage geführt mit Erweiterung und Starre der Pupillen wie im Falle

Joda (zitiert 2009): Ein 23jähriger Bauer mit Anchylostoma duodenale erhielt drei Tage lang täglich 10 g Extr. Filic. und 0,2 g Santonin. Am fünften Tage Schleiersehen. Die Pupillen waren jedoch dilatiert und starr. Am sechsten Tage drei Tage nach dem Aussetzen — bestand totale Amaurose, die links anhielt. Rechts blieb die nasale Hälfte amaurotisch, die temporale amblyopisch.

Gewöhnlich geht der Erblindung Kopfschmerz, Schwindel, Ohrensausen, Prostration, Diarrhöe, Erbrechen, Koma oder Konvulsionen voraus. In den Fällen von Walko bestand eine Deviation der Augen nach aussen und oben, und im Falle Schlier waren die Augen in fortwährender Bewegung in der Horizontallinie.

§ 717. Was den Verlauf und Ausgang der Sehstörung anbelangt, so zeigten bleibende doppelseitige Erblindung folgende Fälle:

Haberkamp (2006, Fall II): Bei einem 47jährigen Manne wurden 8,0 gegeben. Nach der dritten Dosis war beim Erwachen am Morgen Erblindung vorhanden, die blieb. Ophthalm. anfänglich eine graurötliche Trübung der Sehnervenpapille, später eine hochgradige Blässe mit Verengerung der Netzhautarterien.

Siegrist (2008): Ein 20jähriger Mann, der vor Jahren durch Filix mas erblindet war, zeigte im Blinden-Asyl beiderseits totale Amaurose mit einfacher Sehnervenatrophie. Die Netzhautgefässe waren von normaler Weite.

Masius (2003) sah einen Mann nach 10 g Extr. Fil., die in drei Tagen genommen wurden, über Nacht blind werden und bleiben und Sehnervenatrophie bekommen.

Ausserdem sollen zwei Kinder an demselben Mittel erblindet sein mit gleichzeitiger Weite uud Unbeweglichkeit der Pupillen. Die Untersuchung der Sehnerven soll eine Schwellung des intrakraniellen Teils derselben ergeben haben.

Ferner der pag. 960 angeführte Fall von Inouye.

Auch eine Frau desselben Autors, die an Anchylostoma litt, wurde durch Filixextrakt blind, ebenso ein Mann, der 10,0 davon täglich nahm. Die Pupillen waren erweitert, starr. Bleibende Blindheit, Kopfschmerzen, Schwindel.

Stuelp (2014): Ein an Anchylostomiasis erkrankter Bergmann bekam abends 0,3 Kalomel, am nächsten Morgen 4,0 Extr. Filic. und am folgenden 8,0. Nach 12 Stunden war Erblindung eingetreten neben anderen schweren Vergiftungserscheinungen. Die Untersuchung ergab Mydriasis, Pupillenstarre und beiderseits ein Netzhautödem, so dass Sehnerv und Macula nicht zu unterscheiden waren. Die Arterien waren nur streckenweise an einer fadendünnen, zerfallenen Blutsäule kenntlich, die Venen, soweit sie aus dem Ödem auftauchten, blutüberfüllt und geschlängelt. Nach einigen Tagen zeigten sich unter Schwinden des Ödems Blutungen im Fundus bei teilweiser Obliteration der Arterien und Verschmälerung der Venen. Nach zirka drei Wochen entwickelte sich Atrophia n. optici mit weisser Sprenkelung der Netzhaut. Dauernde absolute Amaurose.

Ebenso Fall Joda pag. 961.

In der folgenden Gruppe von Beobachtungen blieb nur ein Auge dauernd blind, nachdem anfangs doppelseitige Erblindung aufgetreten war. Auf dem nicht erblindeten Auge entwickelte sich eine mehr oder minder hochgradige Amblyopie von dauerndem Bestand.

Clossett (2002) teilt mit, dass ein Augenarzt einen Fall beobachtet habe, in welchem nach einer starken Dosis Extr. Filic. aeth. zunächst Bewusstlosigkeit von zwei Tagen Dauer, dann eine bleibende Amaurose links und eine starke Herabsetzung des Sehvermögens rechts aufgetreten sei, die sich teilweise besserte.

Kono (zitiert 2009): Doppelseitige Blindheit nach Anchylostomakur. Ein Auge wurde gesund, das andere las Sn L.

Masius (2003): Erblindung nach 26,0 Filixextrakt in vier Tagen. Sehnervenatrophie, das rechte Auge zählte Finger auf 6 m.

Bayer (2004) beobachtete bei einem Vergiftungsfalle, nach Genuss von 17,5 Farrenkraut- und ebenso viel Extract. Granat. in sieben einstündigen Einzelgaben von 2,5 heftiges Erbrechen, wiederholten Durchfall, Ohnmachten und nach 30 Stunden dauerndem Sopor, Erblindung des linken und Herabsetzung der Sehschärfe des rechten Auges.

Mai (2010): Zwei Anchylostoma-Kranke, die mit Fil. mas behandelt wurden, bekamen Sehstörungen. Einer von diesen verlor das Sehvermögen auf beiden Augen, der andere auf dem einen Auge.

In den folgenden Beobachtungen blieb das eine Auge dauernd blind, auf dem anderen wurde die Sehschärfe wieder normal.

Fritz (2005): Nach Verbrauch von 6,0 Extr. Fil. mas in sechs Stunden erkrankte ein Mädchen unter Konvulsionen und Koma, nach deren Aufhören eine doppelseitige Amaurose mit starker Mydriasis zurückblieb. Im Laufe von Wochen trat eine allmähliche Besserung des Sehvermögens auf dem rechten Auge ein, bis nach Monaten die Sehschärfe hier eine normale wurde; auf dem linken Auge war die Amaurose bleibend. Es konnte sehr bald eine Sehnervenatrophie konstatiert werden.

Lewin und Guillery (l. c. 927): Ein 34jähriger Ingenieur trank einen Aufguss der Farrenwurzel aus 8,0. Es trat Übelkeit, Erbrechen und Besinnungslosigkeit ein, welche 24 Stunden anhielt. Nach dem Verschwinden derselben bestand absolute Blindheit auf beiden Augen, welche nach zwei Tagen auf dem rechten Auge einem genügenden Sehen wich; das linke Auge war noch ganz blind. Ophthalmoskopisch konnte nur Anämie des Augenhintergrundes konstatiert werden.

In der folgenden Gruppe von Fällen trat Restitutio in integrum ein und zwar zwischen dem 9. und 11. Tage nach Beginn der Vergiftung.

Tanaka (zitiert 2009): Ein anämischer Soldat mit Anchylostoma duodenale erhielt zwei Tage lang täglich 5,0 Extr. Fil. maris. Am dritten Tage waren die Pupillen stark dilatiert, und die Sehschärfe bedeutend herabgesetzt. Die Pupillenerweiterung hielt sechs Tage lang an. Die Sehstörung war nach 11 Tagen beseitigt. Starkes Erbrechen hatte bestanden.

Schlier (2011): Ein 20jähriger Mann mit Bandwurm nahm morgens 7 Uhr das Extrakt und das Pulver des Rhizoms von Filix zu je 7,5 und nach einer Stunde einen Esslöffel Rizinusöl. Schon am Nachmittage traten Allgemeinerscheinungen, wie Kopfschmerz, Leibschmerzen, Fieber, Schluchzen, Erstickungsangst auf. Am nächsten Tage sah das Gesicht verfallen, gelb aus, und das Sensorium war benommen. Am dritten Tage waren die Pupillen reaktionslos, und die Corneae unempfindlich. Die Bulbi wurden beständig langsam in der Horizontallinie hin- und herbewegt. Am vierten Tage bestand totale Amaurose bei normalem Augenhintergrund. Am neunten Tage waren die Augen- und die anderen Störungen geschwunden.

Walko (2013) beobachtete eine Vergiftung mit Filix mas (5,0 Extrakt) und Mazerationsdekokt von 50,0 Cortex Granati, wobei wenige Minuten nach Einnahme des Mittels sich Speichelfluss, Hypersekretion aus Nase und Tränendrüse, Schwindel, Erblindung, Mydriasis, Deviation der Augen nach aussen und oben, Opisthotonus, Ohnmacht etc. sich einstellten. Es trat Genesung ein.

In der folgenden Beobachtung Uhthoffs blieb auf beiden Augen dauernd Amblyopie bestehen, nachdem anfangs auf dem rechten Auge völlige, und links fast völlige Amaurose geherrscht hatte.

Uhthoff (2012): Ein 10jähriger Knabe nahm während einer dreitägigen Bandwurmkur fast 4,0 Rhizoma und Extr. Fil., bekam Kopfschmerzen, Somnolenz usw. und darnach Sehstörungen. Ophthalm. fand sich schon bei der ersten Untersuchung nach 14 Tagen Abblassung der Papillen und Verengerung der Retinalgefässe mit deutlicher weisser Einscheidung derselben im Bereiche der Papillen. Einzelne kleinere Gefässe zeigten diese Veränderung in ihrem ganzen Verlaufe.

Rechts bestand völlige Amaurose mit aufgehobener Pupillenreaktion auf Licht. Allmählich stieg die Sehschärfe auf $^5/_{30}$.

Links besserte sich die zuerst fast völlige Erblindung auf $^5/_{60}$. Die Gesichtsfelder zeigten anfangs eine mehr unregelmässige peripherische Beschränkung für Weiss und Farben. Später erstreckte sich die Beschränkung nur auf die äusseren Hälften.

In der folgenden Beobachtung war der Kranke anfangs völlig blind, und es hob sich später das Sehvermögen beiderseits etwas.

Haberkamp (2006) Fall I: Anämischer Mann in den mittleren Lebensjahren. Es wurden 10,0 des ätherischen Extrakts eingenommen, dann nach zwei Tagen die gleiche Dosis und die dritte wiederum nach zwei Tagen. Es trat Somnolenz auf die Dauer von 36 Stunden ein. Beim Erwachen war der Kranke blind. Ophthalm. geringe venöse Stauung. Allmählich trat eine Besserung des Sehvermögens ein, die Sehnervenpapillen erschienen blass. Endresultat S = $^5/_{50}$, kein centrales Skotom.

§ 718. Was den ophthalmoskopischen Befund betrifft, so herrscht keine volle Übereinstimmung in den Angaben. In dem Falle Stuelp wurde Netzhautödem und Obliteration der Gefässe konstatiert. Lewin und Guillery fanden Anämie der Papille, ebenso Uhthoff, bei dessen Patienten die Netzhautgefässe eingescheidet waren. Haberkamp sah venöse Stauung an der Papille, und Masius eine Schwellung derselben. Einen Augenspiegelbefund wie bei Albuminurie, konnte Inouye beobachten. Bei den Fällen mit dauernder Erblindung trat durchweg Sehnervenatrophie auf. Auffallend sind die Glaskörpertrübungen und die Starbildung in dem folgenden Falle von

Inouye (zitiert 2009): Plötzliche Blindheit nach 11tägigem Gebrauch von Filixextrakt mit Rizinusöl. Vier Tage später Glaskörpertrübung. Papillen blass. Hämorrhagien an den Gefässen. Einseitiger Star nach acht Monaten. Im gelben Fleck weisse Punkte und Streifen wie bei Albuminurie.

§ 719. Hinsichtlich der Ätiologie der Sehstörungen sind nach Lewin und Guillery die Vergiftungserscheinungen nach Filix mas die kapriziösesten und dunkelsten in der ganzen Toxikologie. Eine bestimmte Maximaldose gibt es nicht. Auch ist nach diesen Autoren die Ansicht nicht mehr gültig, dass, wenn man Rizinusöl nach dem Farrenextrakt einführe, dieser stark gelöst und dadurch schneller resorbiert werde. Sehr viel Wahrscheinlichkeit hat die Ansicht Lewins (2016) für sich, dass von den Darmparasiten selbst eine Giftwirkung ausgehe, zu welcher sich noch die Giftwirkung der gegen sie verabfolgten Mittel, und die individuelle Empfindlichkeit hinzuaddiere. So erzählt

Williams (2025) folgenden merkwürdigen Fall: Ein 8jähriges Mädchen klagte bei im übrigen guter Gesundheit eines Tages über Abnahme des Gehörs auf dem rechten Ohre,

und als sie am nächsten Tage erwachte, war sie auf beiden Ohren völlig taub. Vier Wochen darnach wurde sie von vollständiger Blindheit befallen, welche jedoch am gleichen Tage wieder verschwand. Seitdem stellte sich in Zwischenräumen von 1—2 Tagen für 1—2 Stunden Blindheit ein. In den Zwischenzeiten bestand Nystagmus. Da keine Gehirnerscheinungen vorlagen, auch der Augengrund nichts Abnormes zeigte, wurde eine Bandwurmkur unternommen. Es wurden fadenförmige, weisse Massen entleert, welche für mazerierten Bandwurm gehalten wurden, und am folgenden Morgen war Hören und Sehen wiedergekehrt. Nach einer Woche ging beides wieder verloren, um in einigen Tagen sich wieder herzustellen, und dies wiederholte sich noch einige Male. Während eines Anfalles war auch das Gedächtnis für einen Tag verloren.

Meurer sen. (2026) hat in zwei Fällen (11jähriges Mädchen und 5jähriger Knabe) im Gefolge von Spulwürmern Erblindung mit anatomischen Veränderungen der Sehnervenpapille (Trübung und hochgradige venöse Stauung) beobachtet, Erscheinungen, welche sich zusehends besserten mit dem Verschwinden der Spulwürmer.

Sokolow (2027): Bei einem gesunden und gut genährten Soldaten trat Amblyopie auf (der Grad wurde nicht angegeben). Da der ophthalm. Befund die Sehschwäche nicht erklären konnte, wurde der Kranke zur Beobachtung im Spital gelassen, wo er nach zwei Wochen an akuter Lungenentzündung erkrankte. Am siebenten Tage dieser Erkrankung gingen per os beim Erbrechen ein paar Askariden ab, was auch am nächstfolgenden Tage sich wiederholte, worauf die Amblyopie spurlos verging.

Varese (2024) sah eine Abduzensparalyse, die von Kopfschmerz und Erbrechen begleitet war und nach Entleerung zahlreicher Askariden mit diesen Begleitsymptomen zusammen schwand. Er hält es für am wahrscheinlichsten, dass Verdauungsstörungen mit der Bildung und Resorption ptomainartiger Produkte die Ursache solcher Störungen sind.

Das schädliche Prinzip bei Filix mas ist die Filixsäure und das Filixöl. Man meinte, dass die Augenstörungen hauptsächlich bei der Behandlung der Anchylostomiasis vorkämen. Andere Wurmerkrankungen gaben aber bisher gleichfalls reichliche Veranlassung zu denselben, so dass eine entscheidende Differenz in der Häufigkeit des Auftretens wissenschaftlich noch nicht feststellbar ist.

e) Cortex Granati.

§ 720. Die Ähnlichkeit der Sehstörungen nach Granatrinde mit den durch Farrenwurzel erzeugten rückt den von Lewin hervorgehobenen Gesichtspunkt einer eventuellen Beteiligung der Bandwürmer an dem Entstehen der Vergiftungssymptome noch mehr in den Vordergrund.

Silder-Huguenin (2015) berichtet über folgenden Fall: Ein Mann, der zur Bandwurmabtreibung eine weinige Granatwurzelmazeration (125 g auf 400 g Weisswein) innerhalb $^3/_4$ Stunden eingenommen, etwa die Hälfte aber wieder erbrochen hatte, erblindete am dritten Tage nach dem Einnehmen. Nach 14 Tagen war die Sehschärfe links normal, rechts wurden Finger in nächster Nähe gezählt. Das Gesichtsfeld war eingeengt, besonders temporal. Die Pupillen reagierten nur träge. Der Opticus beiderseits blass, seine Grenzen verwaschen. Die Arterien beiderseits sehr schmal.

Nach 12 Monaten war rechts die Sehschärfe $= {}^3/_{60}$ geworden. Im Gesichtsfeld beiderseits bestand fast gleiche konzentrische Einengung für Weiss und Farben. Papillen beiderseits blass. Es bestanden Wandveränderungen in den verengten Arterien und Venen.

Die Granatrinde scheint, wenn sie mit Filix zusammengenommen wird, die Rolle eines Förderers der Sehstörung zu spielen. So beobachtete Gross (2017) folgenden Fall:

Ein Mann nahm in einem Tag 8,0 Extr. Fil. mas und 8,0 Extr. Granati. Am selben Abend wurde er unwohl, am nächsten verlor er das Bewusstsein und hatte Diarrhöe. Am dritten Tage erblindete er auf beiden Augen. Am siebenten Tage konstatierte man die vollkommene Erblindung bei maximal erweiterten Pupillen. Am 11. Tage waren die Papillen entfärbt, und die Zeichen einer Atrophia Nerv. optici machten sich bemerkbar. Dieselben bildeten sich nicht mehr zurück.

Vergleiche auch Fall Walko pag. 962.

f) Morphium.

§ 721. Wagner (2018) beobachtete doppelseitige absolute Amaurose bei einem Patienten, der sich im Verlaufe von fünf Tagen angeblich 2,0 Morphium subkutan injiziert hatte. Starke Somnolenz, Kopfschmerzen. Ophthalm. Papillen leicht getrübt und Arterien stark verengt. Der weitere Verlauf konnte nicht verfolgt werden.

Die folgende Beobachtung Hammerles (2019) ist wohl als eine Bleiamaurose anzusehen.

Ein 30jähriger anämischer Anstreicher, der früher wiederholt an Bleikolik gelitten hatte, nahm in 12 Stunden 15,0 Tinct. Opii. simpl. Es folgten wiederholtes Erbrechen, am nächsten Vormittag zunehmende Verdunkelung des Gesichtsfeldes, Engerwerden der Pupillen, Benommensein und ein Puls von 120. Nach vier Tagen erfolgte Wiederherstellung. Eine ophthalm. Untersuchung wurde nicht vorgenommen, aber Gefässkrampf vorausgesetzt.

g) Kalabarin.

§ 722. Robinson und Hooker (2020) beobachteten, während der Behandlung eines Tetanus mit Kalabartinktur, dreitägige, dann wieder verschwindende Blindheit.

Carreras Arago (2021) sah bei einem 10jährigen Kinde, welchem wegen durch Atropin erfolgter Pupillenerweiterung Kalabarin appliziert wurde, rasch Herstellung der Akkommodation, dann aber totale Erblindung erfolgen, so dass hell und dunkel nicht unterschieden werden konnte. Das Kind klagte über Kopfschmerz und Betäubung. Bei ableitender Behandlung kehrte in 24 Stunden das Sehen teilweise wieder, verlor sich dann aber von neuem, bis nach sechs Tagen vollständige Heilung erfolgt war.

h) Karbolsäure.

§ 723. Nieden (2022): Einem Manne wurde in seine mässig ausgedehnte, abgekapselte Empyemhöhle des rechten Pleurasackes etwa 100,0 einer 3% Karbollösung eingespritzt. Dieser Einspritzung folgte unmittelbar ein tiefer Kollaps mit Atembeschwerden, der allmählich in einen Zustand grösster Schwäche mit Brechneigung überging. Die Amaurose dauerte 20 Stunden und besserte sich in zwei Tagen zum normalen Sehvermögen. Die Pupillen stark erweitert, der ophthalm. Befund war negativ.

i) Bromkalium.

§ 724. Rübel (2023) beobachtete folgenden Fall, der als Bromkaliamaurose bezeichnet wird:

Einer 23jährigen Geisteskranken, welche an epileptischen Anfällen litt, wurde täglich Bromkali (10—15,0) verabfolgt. Eines Tages wurde beobachtet, dass die Patientin blind war. Ophthalmoskopisch fand sich beträchtliche Blässe der Papille, sowie starke Verengerung der Retinalarterien. Bromkali wurde beiseite gelassen, die epileptischen Anfälle zessierten mehrere Tage, und das Sehvermögen kehrte nach Ablauf von fünf Wochen anscheinend wieder. Neue Dosen von Bromkalium brachten wieder Verschlimmerung hervor.

k) Schlangengift.

§ 725. Lewin und Guillery (l. c. pag. 839) berichten, dass unsere Kreuzotter, Vipera Berni und ebenso die Sandviper, Vipera ammodytes, durch ihr Gift analoge Verlaufsarten der Symptome auch seitens des Auges bedingen können, wie die tropischen Schlangen, und führen folgende Belege dafür an:

Ein 14jähriger Knabe wurde von einer Viper in die letzte Phalange des Zeigefingers gebissen. Die örtlichen Schmerzen und die sich ausbreitende Schwellung waren stark; bald kamen Unruhe, dann Somnolenz und Prostration hinzu und nach einigen Stunden erschien neben Atemstörungen, Erbrechen und Konvulsionen Verlust des Sehvermögens. Kalte Begiessungen und Eintauchen in kaltes Wasser veranlassten Besserung von Puls und Schmerzen, und das Sehvermögen kehrte teilweise zurück, war aber immer noch gestört. Nach weiteren zwei Stunden schwand auch dieser Rest der Störung.

Ebenso verlief das Leiden bei einem 55jährigen Manne, der in den linken Malleolus externus gebissen worden war. Es wurden ihm 100 ccm einer 1%igen Lösung von Kalium permanganicum in die gebissene Partie injiziert. Sieben Stunden später erschienen die ersten Giftwirkungen: blutig gefärbter Auswurf, Hämaturie, Unruhe und Schmerzen im Unterleib. Die Conjunctiva war stark injiziert, ebenso die Mund- und Rachenschleimhaut; das Zahnfleisch blutete leicht. Atmungsstörungen traten auf und nach 1½ Stunden auch Schwindel und Hallucinationen; Schwäche und Verlust der Sehkraft. Angeblich sollen die noch fortgesetzten Einspritzungen von Permanganat Ursache der Genesung gewesen sein.

Tödlich endete eine solche Vergiftung bei einer kräftigen 55jährigen Frau, die von einer Kreuzotter in die grosse Zehe gebissen worden war. Es traten die bei schwerer Schlangengiftwirkung üblichen Symptome, wie z. B. Atemstörungen, Unregelmässigkeit des Pulses, kalte Schweisse, Erbrechen auf. Unter diesen befanden sich auch Sehstörungen mit leichten Störungen des Intellekts.

Es liegen auch Beobachtungen vor, die zweifellos dartun, dass eine funktionelle Kumulation durch Schlangengift zustande kommen kann derart, dass das Auftreten der Sehstörung erst längere Zeit nach dem Bisse erfolgt, oder die bald nach der Vergiftung erscheinende sich im Laufe der Zeit weiter bis zur vollständigen Amaurose ausbildet.

Ein Mädchen wurde von einer Kreuzotter in den Fuss gebissen. Sie wurde gerettet. Allein bis ins 40. Jahr zeigten sich immer bald rote, bald blaue oder gelbe Flecken mit Schmerzen am Beine. Als das Bein gesundete, trat Erblindung für zwei Jahre ein, worauf die Erblindung durch Körperschmerzen abgelöst wurde.

Sehstörungen bei Autointoxikationen.

Die Autointoxikationen sind nach Uhthoff (2057) zu trennen:

I. in intestinale oder enterogene,

§ 726. a) bedingt durch krankhafte Affektionen des Digestionstraktes, welche zu abnormen Gärungs- und Zersetzungsvorgängen führen.

Derartige Fälle von sog. Saburral-Amaurose sind in der älteren Literatur wiederholt verzeichnet, doch sind die Beobachtungen wenig zu verwerten.

Leber (2058) sah einen interessanten Fall dieser Art 1870 auf der Traubeschen Klinik in Berlin.

Ein Clown des Zirkus Renz war 3—4 Tage vor seiner Aufnahme plötzlich erblindet. Ausgesprochener Status gastricus, mässiges Fieber, etwas Benommenheit, keine Kopfschmerzen. Der dunkel gefärbte Harn, von normalem spez. Gewicht, enthielt am Abend der Aufnahme eine grosse Menge Eiweiss, am nächsten Morgen nur eine geringe Spur, die sich an den folgenden Tagen völlig verlor. Absolute Amaurose mit minimaler Reaktion der Pupillen, Augengrund normal. Der Kranke litt öfters an Gelenkrheumatismus und hatte auch jetzt eine leichte Affektion des rechten Kniegelenks. Am Tage nach der Aufnahme verschwand die Erblindung durch ein Brechmittel, nachdem sie 3—4 Tage unverändert bestanden hatte. Schon eine Stunde nach dem Erbrechen war Lichtschein vorhanden, am folgenden Tage las Patient gröbere Schrift und war in wenigen Tagen völlig wieder hergestellt. Nur hatte er das Gedächtnis für die Zeit der Erblindung völlig verloren.

Traube hatte sich in diesem Falle gleich anfangs gegen die Annahme einer Nephritis ausgesprochen. Ob die Amaurose in diesem Falle zu der urämischen gezählt werden muss, bleibt dahingestellt.

Über einen anderen Fall berichtet gleichfalls Leber (l. c.). Ein 10jähriges Mädchen hatte einige Tage lang an Husten und Kopfschmerzen gelitten und bemerkte in der Nacht, wo sie wegen wiederholten Erbrechens aufstehen musste, vollständige Erblindung, nachdem sie den Abend zuvor noch vollkommen gut gesehen hatte. Am folgenden Abend aufgenommen, klagte sie über heftigen Kopfschmerz, einmal trat noch Erbrechen auf. Es wurden nur Bewegungen der Hand wahrgenommen, und die Pupillen reagierten äusserst träge. Das Kind war etwas zart, schlecht genährt und blass. Harn sehr trüb. Bis zum nächsten Mittag wurde kein Harn entleert, dann war derselbe ganz normal. Sonst fand sich nur leichter Bronchialkatarrh. Am Nachmittag des zweiten Tages spontane Besserung, am Morgen des dritten Tages vollständige Wiederherstellung.

b) durch abnorme Veränderungen, welche durch Anwesenheit von Darmparasiten (Helminthiasis usw.) bedingt sind, vergleiche pag. 963.

II. in histiogene,

§ 727. a) bedingt durch Produkte des eigenen Stoffwechsels (Diabetes, Gicht, Urämie, Carcinom, Chlorose, Gravidität, Puerperium, Laktation usw.). Über einen Teil der einschlägigen Kasuistik hatten wir schon an den betreffenden Stellen berichtet. Wir begnügen uns hier damit, nachfolgende Fälle aufzuführen.

Förster (2059) sah folgenden Fall von Amblyopia diabetica.

Eine 62jährige, gesund aussehende Frau bemerkte einen centralen Defekt im Gesichtsfelde des rechten Auges. Tags darauf war dieses Auge vollständig erblindet. Acht Tage später: Amaurose des rechten Auges absolut; Pupille nur synergisch beweglich. Spiegelbefund negativ.

Das linke Auge hat S $^{12}/_{15}$. Gesichtsfeld durchaus normal, auch für Rot. Kein Kopfschmerz, keine Störung des allgemeinen Befindens. Urin stark zuckerhaltig. Vor zwei Jahren soll Patientin durch 24 Stunden an einer Sprachstörung gelitten haben. Die antidiabetische Diät verminderte schliesslich den bis 5% gestiegenen Zuckergehalt auf 2—3%. Aber die rechtsseitige Amaurose bestand fort, die rechte Papille wurde allmählich blasser. Sechs Wochen nach der Erblindung Zeichen beginnender Atrophie. Linkes Auge intakt.

Die monolaterale Amaurose in diesem Falle beruhte offenbar auf einer auffallend intensiven retrobulbären Neuritis, die schliesslich zu vollständiger Atrophie des Opticus führte. Bekanntlich finden wir bei Diabetes meist das

centrale Skotom als Folge einer chronischen Entzündung des papillomakulären Faserbündels.

Ferner wären hier noch zwei Fälle von sog. ikterischer Amaurose während der Schwangerschaft zu erwähnen, welche von Lutz (2060) angeführt werden.

In dem von Landsberg veröffentlichten Falle trat der Icterus im 10. Monat bei einer Frau auf, deren Ernährung in der ersten Schwangerschaftshälfte stark gelitten hatte. 2—3 Wochen nach Beginn der Affektion trat unter Flimmern der beiden Augen und Gefühl von Hitze rapide Abnahme des Sehvermögens ein. Am folgenden Tage bestand nur noch quantitative Lichtempfindung. Der Spiegelbefund war negativ, der Allgemeinzustand normal, Albuminurie nicht vorhanden. Dann erfolgte allmählich Besserung, und vier Tage nach Beginn der Störung war das Sehvermögen wieder normal.

Bei dem von Nagel beobachteten Falle handelte es sich um eine stark ikterische, 37jährige Gravida im 8. Monat ihrer fünften Schwangerschaft. Über den ganzen Körper fanden sich Ecchymosen verbreitet. Es war auf beiden Augen vollständige Blindheit, darauf leichte Besserung eingetreten. Fieber bestand nicht. Der Urin war eiweissfrei. Nach der Geburt einer toten, unreifen Frucht stellten sich Schmerzen im Leibe und Meteorismus ein, die Lochien wurden übelriechend, die Temperatur stieg bedeutend und nach zwei Tagen erfolgte der Exitus letalis. Eine intra vitam vorgenommene ophth. Untersuchung zeigte nichts Abnormes. Nur die Papille war von einer breiten weissen Zone umgeben.

Die Sektion machte es wahrscheinlich, dass hier ein katarrhalischer Ikterus zu akuter Atrophie des Leberparenchyms und zu Cholämie geführt habe. Es wurden ausserdem Veränderungen im Inhalt der Blutgefässe des Auges gefunden, insbesondere grosse kugelige Gebilde, welche zum Teil das ganze Lumen kleiner Gefässe verstopften.

b) durch unzureichende physiologische Entgiftung des Körpers durch gewisse Organe (Schilddrüse, Nebennieren, Leber, Hypophysis).

Die plötzlichen Erblindungen und hochgradigen Amblyopien bei funktionell nervösen Störungen.

a) Das Flimmerskotom.

§ 728. Diese Erscheinung, welche von Möbius (2251) als visuelle Aura der Migräne bezeichnet wird, führt verschiedene Namen: Flimmerskotom Listing [1628]), Teichopsie (Airy [1758]) von τεῖχος, Mauer, weil die leuchtenden Linien den Begrenzungen der Festungsbastionen ähneln, Amaurosis partialis fugax (Förster [2044]), Migraine ophthalmique (Galezowski [2048]).

Das Flimmerskotom äussert sich in subjektiven Gesichtserscheinungen und zeigt einen meist in gesetzmässiger Weise sich wiederholenden Erregungsvorgang in den optischen Elementen an. In denselben tritt gleichzeitig eine Unterbrechung der Leitung ein, die sich durch den, im Bereiche sowohl der initialen Schatten, wie der späteren Lichtfigur, bestehenden Ausfall des Sehvermögens zu erkennen gibt. Bezüglich des Nebeneinandervorkommens von Reiz- und Lähmungserscheinungen im Bereiche eines und des-

selben Sinnesgebietes könnten wir dasselbe mit der Anaesthesia dolorosa bei Trigeminusaffektionen (vergl. Bd. II, pag. 119) in Vergleich setzen.

Die Verschiedenheit der Formen, in welchen sich das Flimmerskotom äussert und betreffs der dasselbe begleitenden Erscheinungen schliessen wir uns lediglich aus Zweckmässigkeitsgründen, der folgenden Gruppierung Charcots (2093) an, denn der klinische Ausbau der Migräne lässt, wie Möbius (II. Aufl., S. 114) richtig bemerkt, noch sehr viel zu wünschen übrig. Nach Charcot werden vier Formen von Migraine ophthalmique unterschieden:

1. Migraine ophthalmique simple: Sehstörung (Hemiopie, Flimmerskotom) **mit Hemikranie.**

§ 729. Nicht allein unter den Sehstörungen dieser Gruppe, sondern unter allen hier in Rede stehenden anfallsweise auftretenden Amblyopien ist die hemianopische Form die gewöhnlichste und weitaus die häufigste. Das hemianopische Flimmerskotom ist meist ein paracentrales, d. h. es lässt den Fixierpunkt frei.

Die Sehstörung beginnt nach den Erfahrungen Försters an sich selbst (2044) damit, dass zunächst ein in beiden Gesichtsfeldern sich deckender Defekt auftritt, der seitlich vom Fixationspunkte liegt. Von den meisten Kranken wird dieser Defekt anfänglich nicht erkannt, wofern sie nicht für die Beobachtung desselben bereits eingeschult sind. Sie fühlen sich jedoch durch denselben beim Sehakte irgendwie geniert, ohne dass sie sich über die Art der Störung genaue Rechenschaft geben könnten. Es bleibt ihnen hierzu auch nicht viel Zeit. Schon nach einigen Minuten ist der Defekt in beiden Gesichtsfeldern grösser geworden, ohne jedoch den Fixationspunkt einzuschliessen; und nun beginnt das Flimmern, welches jetzt ihre Aufmerksamkeit sehr in Anspruch nimmt. Die flimmernde Zone umschliesst wohl anfangs den Defekt, dann aber vergrössert sie sich langsam zentrifugal und wird zum Bogen, der die vertikalen Trennungslinien der Gesichtsfeldhälften nicht überschreitet und seine Konvexität nach der Peripherie des Gesichtsfeldes hinwendet, auf dem einen Auge nach aussen, auf dem anderen entsprechend nach innen. Es ist sicher, dass zwischen dem mehr central gelegenen Defekte und dem flimmernden Bogen noch eine Zone existieren kann, in welcher Gegenstände gesehen werden. Bisweilen aber ist der Defekt so gross, dass er nach einer Seite die homonymen Hälften des Gesichtsfeldes umfasst, so dass also eine vollständige Hemianopsie eintritt. Wenn der flimmernde Bogen die Grenze des Gesichtsfeldes erreicht hat, so erlischt er allmählich. Der beiderseitige Defekt bleibt noch einige Minuten, verkleinert sich und verschwindet endlich.

Der Defekt im Gesichtsfelde kann dann schliesslich zu einem kompleten Ausfall der homonymen Gesichtsfeldhälften führen; er kann aber auch ein an identischen Stellen gelegenes inselförmiges Skotom bilden, wie in Jollys Selbstbeobachtung (2054).

Das Skotom und die Flimmererscheinungen bleiben hier stets auf diejenigen homonymen Gesichtsfeldhälften beschränkt, auf welchen sie anfänglich hervorgetreten waren. Sie respektieren also die vertikale Trennungslinie der Gesichtsfeldhälften und lassen für diejenigen Fälle, bei welchen ein „überschüssiges Gesichtsfeld“ (vergl. Bd. III, pag. 301, § 230) vorhanden ist, den Fixierpunkt frei, oder schneiden, wo jenes nicht besteht, mit der vertikalen Trennungslinie ab.

In anderen Fällen überschreitet aber das Skotom den Fixationspunkt, so, dass gewissermassen durch doppelseitige Hemianopsie der betreffende Kranke für einige Minuten vollständig blind wird, wie z. B. in der folgenden interessanten Beobachtung von Dianoux (2040)[1]:

Derselbe bemerkte eines Morgens eine Art Wolke, welche in einer kleinen Partie der unteren rechten Gesichtsfeldhälfte auftauchte. Allmählich breitete sich die Wolke aus, bis sie die ganze rechte Hälfte des Gesichtsfeldes einnahm. Im Fixationspunkte konnten die Objekte noch deutlich unterschieden werden. Beim Verschlusse des rechten Auges überzeugte sich Dianoux, dass im Gesichtsfeld des linken Auges ein vollständig analoger Defekt bestand. Der gegen den Fixationspunkt gekehrte Rand des hemiopischen Skotoms hatte eine konkave Form. Fünf Minuten nach dem Auftauchen des Phänomens begann das Flimmern. An den zuerst erblindeten Punkten tauchten zwei oder drei Flammen, dem in einer dunklen Kammer brennenden Alkohol vergleichbar, auf; die Flammen vermehrten sich und ordneten sich rasch in einen Bogen, dessen innerer konkaver Rand stark vibrierende Zacken zeigte. Der Bogen vergrösserte sich und näherte sich dem Fixationspunkte. Ein zweiter, dann ein dritter Bogen baute sich über dem ersten auf, und bald war die ganze verdunkelte Partie des Gesichtsfeldes von dem Flammenmeer ergriffen. Aber das Phänomen machte noch nicht halt, bald überschritten die leuchtenden Halbkreise die Medianlinie und ergriffen das ganze Gesichtsfeld. Die kleinen Flammen flackerten heftig und hatten eine unvergleichliche, in ihrer Färbung an jene des Blitzes erinnernde Intensität. „In diesem Augenblicke,“ sagt Dianoux, „war ich buchstäblich blind.“ Dianoux brachte seinen Kopf zufällig in eine abhängende Lage, worauf das Phänomen nach einer Dauer von ungefähr 15 Minuten rasch verschwand, und die volle Sehkraft zurückkehrte. In keinem Moment empfand Dianoux Schwindel oder Kopfweh oder irgend einen anderen Schmerz. Nur noch zweimal wurde Dianoux seitdem von Flimmerskotom ergriffen.

Wenn auch meist der Sitz des homonymen Skotoms paracentral gelegen ist, so kann dasselbe, wie bereits im Falle Dianoux bemerkt, auch in der äussersten Peripherie der homonymen Gesichtsfeldhälfte beginnen; ja es kann dieser umgekehrte Verlauf bei ein und demselben Beobachter ausnahmsweise, wie z. B. unter hunderten von Fällen 3 oder 4mal bei Jolly, beobachtet werden. „Die erste Phase bestand hier in einer schwachen unruhigen Lichterscheinung im äussersten Teile einer Gesichtsfeldhälfte. Dies Leuchten verengerte sich sodann nach der Mitte zu und ging in die flimmernde Figur der halbkreisförmigen Festungslinie über. Dann folgte die geschlossene kleine Zitadelle seitlich vom Fixierpunkte, aus welcher der nicht flimmernde Nebelfleck hervorging, der dann nach einigen Minuten verschwand.“

---

[1]) Dieselbe gehört eigentlich, weil kein Kopfschmerz folgte, unter die Gruppe 2 der Einteilung nach Charcot; siehe pag. 978.

Hervorzuheben wäre noch, dass das Skotom meist ein wanderndes ist, das in der Regel vom Centrum des Gesichtsfeldes nach der Peripherie zu fortschreitet, ausnahmsweise aber auch den umgekehrten Weg einschlägt.

§ 730. Wenn diese hemianopische Form des Flimmerskotoms bei weitem die häufigste ist, so muss doch zugegeben werden, dass auch nichthemianopische Formen vorkommen, welche einen wesentlich anderen Verlauf nehmen, als den geschilderten, die aber namentlich nach ihren Beziehungen zur Migräne, offenbar derselben Kategorie von Vorgängen zugezählt werden müssen.

Hier wäre zunächst das binokulare centrale Skotom anzuführen. So berichtet

Kupfer (2055) über sein eigenes Flimmerskotom. Dasselbe trat nur bei etwas kälterer Jahreszeit auf, wenn er vorher sich bewegt hatte, dabei warm geworden war, und wenn ihn beim Gehen die Sonne, oder besonders eine weisse Schneedecke geblendet hatte. In der Mitte des Gesichtsfeldes befand sich ein schwarzer, etwas zackiger Stern, von dem bis zur Peripherie des Skotoms nach allen Seiten teils gelbe, teils feuerglänzende, teils dunklere und schwarze Streifen ausgingen.

Eigene Beobachtung: Der eine von uns beobachtete an sich selbst einmal folgenden Anfall: Auf dem Wege zu einer Trauerfeierlichkeit bemerkte derselbe, ohne dass besondere psychische Aufregungen voraus gegangen waren, plötzlich das Auftreten einer centralen, umschriebenen, glänzenden Scheibe im Gesichtsfelde, der ein binokulares centrales Dunkelskotom folgte. Dasselbe machte sich namentlich beim Betreten des Trauerhauses und beim Einzeichnen in die dort bereit liegende Liste der Leidtragenden in störender und unangenehmer Weise bemerklich, so dass der Name ganz unleserlich eingeschrieben war. Der Anfall dauerte etwa 10 Minuten. Nachher trat leichter Kopfdruck ein.

Vor kurzem konsultierte uns ein Herr von 48 Jahren, sehr bestürzt über folgenden Anfall. Nach Tisch im Begriff, die Zeitung lesen zu wollen, befiel ihn plötzlich ohne besondere Ursache, ein doppelseitiges Flimmern von ganz kurzer Dauer mit darauffolgender plötzlicher doppelseitiger Erblindung, die so rasch auftrat, als wenn das Licht ausgeblasen würde. Dabei trat ein taubes Gefühl in beiden Oberarmen auf und Angstgefühl. Die Erblindung ohne Flimmern dauerte ungefähr $^1/_4$ Stunde, um ebenso plötzlich, wie sie gekommen, wieder zu verschwinden. Darauf trat heftiger Kopfschmerz über dem rechten Ohre und Nausea auf. Während des Anfalls soll er „so blass wie ein Handtuch" ausgesehen haben. Drei Wochen darauf trat der zweite Anfall, analog dem ersten, aber nur von fünf Minuten Dauer auf. Patient hatte in der letzteren Zeit Gemütsaufregungen, da seine Schwester ins Irrenhaus überführt werden musste. Ferner soll die Schwester seiner Mutter gleichfalls im Irrenhause gewesen sein.

Hilbert (2051) erzählt von einer neurasthenischen Frau, bei welcher gleichzeitig mit einem hemikranischen Anfalle das ganze Centrum des Gesichtsfeldes mit lichtblauen, in beständiger Bewegung befindlichen Kreisen auf schwarzem Grunde erfüllt war.

Es kommen aber auch unregelmässige binokulare Gesichtsfelddefekte vor, wie z. B. in folgenden Beobachtungen.

Gowers (2089) beschreibt einen Fall, in welchem regelmässig zunächst ein dunkler Fleck in der Mitte des Gesichtsfeldes auftrat, der sich dann nach oben und unten verlängerte, so dass er schliesslich einen breiten vertikalen Balken mit konkaven Rändern darstellte. In der Regel schoss dann auf einer Seite des ursprünglichen Flecks, und zwar bald rechts, bald links, eine helle Zickzacklinie auf, die den Ort nicht wechselte, sondern schliesslich zugleich mit dem Skotom verschwand.

In einem anderen Falle von Gowers (2089) trat zunächst regelmässig inmitten eines dunklen Flecks an der einen Peripherie des Gesichtsfeldes eine farbige, sternförmige Figur

auf, welche weiterhin wiederholt in schräger Richtung nach der Mittellinie zu über den Fixierpunkt hinausschoss und wieder zurück ging. Dann blieb für kurze Zeit ein Gesichtsfeldausfall zurück, welcher nicht nur die von dem Skotom befallene Gesichtsfeldhälfte, sondern darüber hinaus noch ein beträchtliches Stück der anderen Gesichtsfeldhälfte einnahm.

Ferner kommen Fälle vor, in welchen die oberen Partien des Gesichtsfeldes ausfallen.

So gab ein Patient Schmidt-Rimplers (2087) an, dass er im Anfalle alle seine Mitschüler ohne Kopf sähe. Ein anderer Patient sah unter der Nase einen schwarzen Strich, der das Gesicht in zwei Teile teilte.

Hoefelmayr (2052) gibt an, dass bei einer an einem Migräneanfall leidenden 57jährigen Kranken Gesichtsfeldstörungen vorhanden gewesen seien, die allmählich schwanden und in einem Verzerrtsein von Gegenständen und in einem Hemiskotom („eine Tasse sah sie, von oben gesehen, wie eine Mondsichel bei abnehmendem Monde") bestanden haben sollen.

Das Skotom, das Beyer (2030) wiederholt bei sich selbst beobachtet hatte, begann als Nebel in der linken unteren Hälfte des Gesichtsfeldes, breitete sich in schwankender Bewegung nach rechts über den Fixierpunkt hin aus, indem zugleich am Rande und im Inneren zickzackförmige, sich fortwährend verändernde Linien aufschossen, zwischen denen farbige Felder eingeschlossen waren. Nebel und Lichtfiguren erreichten dann schliesslich den rechten Rand des Gesichtsfeldes, welcher somit ganz von ihnen ausgefüllt wurde, während aber zwischendurch immer einzelne Stellen frei blieben, in welchen die äusseren Objekte gesehen werden konnten.

In einfachster Form tritt endlich bei vielen Migränekranken ein Skotom auf, das durchaus den Mouches volantes gleicht und sich von der gewöhnlich mit diesem Namen bezeichneten Erscheinung nur durch die Massenhaftigkeit und das anfallsweise Auftreten unterscheidet.

In einem Falle Hilberts (2050) erschien in einem hemikranischen Anfalle einer neurasthenischen Frau das ganze Gesichtsfeld mit zahlreichen durcheinanderwirbelnden bunten Ringen erfüllt, rot, gelb, grün, violett und purpurn auf einem braunen Grunde.

Derselbe Autor teilt mit, dass bei einer anderen neurasthenischen 63jährigen Frau, die mit Flimmerskotom behaftet war, ein Grünsehen unmittelbar nach Beginn der Kopfschmerzen aufgetreten sei. Diese Chloropsie wird als eine centrale bezeichnet.

§ 731. Wenn es bei dem hemianopischen Flimmerskotom selbstverständlich ist, dass der Defekt auf beiden Augen auftritt, und wenn die unregelmässigen Defektformen fast durchgehend beide Augen betreffen, so werden doch hin und wieder einmal Fälle beobachtet, bei welchen Blindheit nur eines Auges, sei es mit oder ohne Flimmern zu entstehen pflegt.

So zitiert Antonelli (2028) die Selbstbeobachtung eines Kollegen in Paris, dessen Anfälle mit einem Gefühl von Schwere in den Lidern des linken Auges begannen. Dann wurde das Sehen mit demselben mehr und mehr gestört, und bei versuchsweisem Schliessen des rechten Auges bestand totale Dunkelheit. „Nach einigen Minuten durchschossen von oben nach unten violette Lichter die absolute Nacht. Die Strahlen wurden zahlreicher und drängten sich nach der äusseren Peripherie des Gesichtsfeldes, während die innere Partie von einem Funkensprühen eingenommen war. Das dauerte ungefähr zehn Minuten, dann wurden in der äusseren Partie inmitten der etwas seltener gewordenen violetten Strahlen die Gasflammen unterschieden, aber sehr undeutlich. Die Besserung nahm langsam steigend zu während der halben Stunde des Heimweges." In dieser Zeit sah der Kranke alle direkt vor ihm liegenden Gegenstände, die etwas entfernten dagegen unklar. Er fand später, dass diese letztere Störung durch ein schwaches Konkavglas ausgeglichen werden

Fig. α.

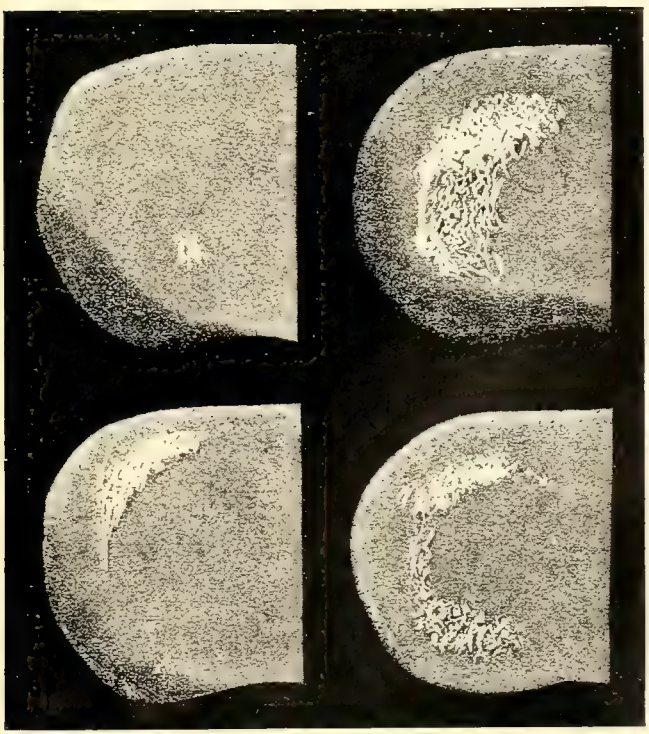

Fig. β.

Abbildungen von Flimmerskotomen nach Gowers. Subjective Sensations of Sight. and Sound. London 1904, Churchill. — Fig. α. Die Hauptelemente von Dr. Airys Zeichnungen. A, B, C, D, E, F, G repräsentieren die aufeinanderfolgenden Phasen eines Anfalls von Flimmerskotom. — Fig. β. Progressive Spectrum, vergl. pag. 973.



Fig. γ

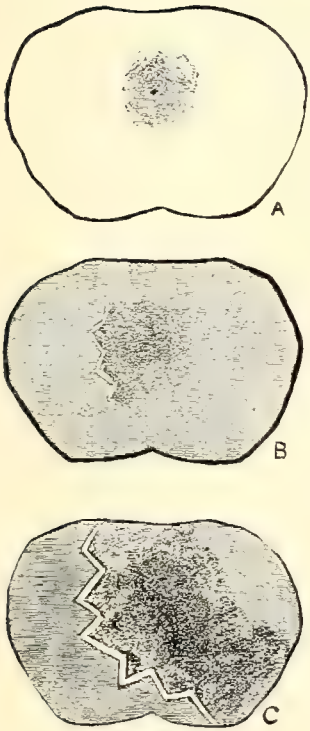

Fig. ε.

Fig. δ.

Abbildungen von Flimmerskotomen nach Gowers. Subjective Sensations of Sight and Sound. London 1904.

Fig. γ. Expanding Spectrum, vergl. pag. 973.

Fig. δ. Pericentral Spectrum, vergl. pag. 973.

Fig. ε. Central Spectrum, vergl. pag. 973.

konnte, also auf einem leichten Akkommodationskrampf beruhte. Beim Eintreten in ein warmes Zimmer schwand die ganze Erscheinung.

Bei einem späteren Anfall wurde eine Ungleichheit der Pupillen konstatiert, derart, dass die linke sich abwechselnd verengte und erweiterte, während die rechte unverändert blieb. Das Sehvermögen des rechten Auges blieb in allen Anfällen völlig unbeeinträchtigt.

Eigene Beobachtung: Wir beobachteten eine konzentrische Gesichtsfeldeinschränkung lediglich des linken Auges bei einer Dame am Tage nach einem Migräneanfall, welcher stets zur Zeit ihres Unwohlseins sich einstellte, begleitet von Stirnkopfschmerz, Flimmern und Nebelsehen vor dem linken Auge. Der Anfall endigte stets mit Erbrechen. Am folgenden Tage war die konzentrische Gesichtsfeldeinschränkung geschwunden.

§ 732. Wie verschiedenartig und vielgestaltig die Formen des hemianopischen und nichthemianopischen Flimmerskotoms aufzutreten pflegen, spiegelt sich auch in der Gruppierung wieder, unter welcher die einzelnen Autoren die einschlägigen Symptomenkomplexe zusammengefasst haben.

So unterscheidet Gowers (2263) in seiner Vorlesung über subjektive Gesichtsempfindungen unilateral spectra, the expanding angled spectrum, the progressive spectrum, radial spectra, mobile stellate spectrum, central spectra und pericentral spectra. Er gibt für diese verschiedenen Formen eine Reihe charakteristischer Abbildungen, welche wir auf der Taf. III und IV reproduziert haben.

v. Reuss (2074) stellte für das Flimmerskotom vier verschiedene Typen auf:

1. Die Affektion besteht in dem Auftreten eines flimmernden, durchscheinenden und undurchsichtigen Nebels, der manchmal das ganze Gesichtsfeld einnimmt und an der Peripherie nicht begrenzt ist, wobei das Centrum bisweilen frei bleibt.

2. In einem nahe dem Centrum des Sehfelds gelegenen Punkte erscheint ein Skotom, das sich mit einer leuchtenden, lebhaft flimmernden Zickzacklinie umgibt, die entweder einen geschlossenen Kreis, oder einen nach einer Seite offenen Bogen bildet.

3. Es treten trübe oder leuchtende Flecken im Gesichtsfelde auf, flimmernd, ohne oder mit scharfer, aber nicht zickzackförmiger Begrenzung.

4. Es tritt wirkliche Hemianopsie auf.

Antonelli (2028) unterscheidet verschiedene Formen der transitorischen Amblyopie:

1. das Flimmerskotom,
2. die Migraine ophthalmique,
3. die hemianopische Form mit konzentrischer Gesichtsfeldeinengung,
4. die centrale.

Galezowski (2048) beschreibt als Migräne des Auges einerseits das bekannte Flimmerskotom, andererseits eine Hemianopsie, sowohl monokuläre als binokuläre von ca. 20—50 Minuten Dauer.

Nicati und Robiolis (2070) fanden bei der Migräne zunächst okulare Störungen und unterscheiden:

1. das einfache Skotom, in der Form eines schwarzen, symmetrisch auf beiden Augen gelegenen Fleckes bis zu einer vollständigen Hemianopsie,

2. das Flimmerskotom und

3. das leuchtende Skotom, wobei das Gesichtsfeld in kurzen Zwischenräumen hell aufleuchtend erscheint.

Berbeg (2033) teilt mit, dass die fast regelmässig auf eine Überanstrengung des Auges folgende Migräne am häufigsten sich mit dem Flimmerskotom vergesellschafte, aber auch mit Amblyopie, Hemianopsie und Einschränkung des Gesichtsfeldes.

Moebius (2066) gibt eine genaue Begriffsbestimmung der Migräne und führt als visuelle Aura das Migräneskotom an, bald als totales, bald als centrales, bald als Hemiskotom oder als multiple Skotome. Nicht immer seien Flimmern, farbige Ringe u. dgl. dabei vorhanden. Fast nie handle es sich um wirkliches Nichtsehen oder Hemianopsie.

§ 733. Einer gleich grossen Verschiedenheit wie bei den Formen der Sehstörungen resp. der Gesichtsfelddefekte, unter welchen das Flimmerskotom sich manifestiert, begegnen wir auch bei der Frage nach der Intensität der Sehstörung innerhalb des Bereiches der Gesichtsfelddefekte.

Nach Försters Erfahrung an sich selbst handelte es sich immer um einen absoluten Ausfall der Empfindung, während nach anderer und Schmidt-Rimplers Beobachtung sehr häufig ein Dunkel- und Schwarzsehen, sowie einfache Verschleierung der betroffenen Gesichtsfeldpartien vorkommt. Auch Wollaston (2088) fand bei seinem eigenen Flimmerskotom keinen kompleten Ausfall der Empfindung, sondern die ausgefallenen Gesichtsfeldpartien wurden als „dunkel“ bezeichnet. Vergl. auch Fall II Mauthners pag. 975.

Jolly (2054)[1]) schildert in seiner ausgezeichneten Selbstbeobachtung den Defekt folgendermassen: „Wenn ich ein öfter zum Vergleich benutztes Objekt, meinen gross gedruckten Namen, gleich im ersten Augenblick zur Verfügung habe, so finde ich beim Fixieren des Mittelpunktes des J, falls das Phänomen links auftritt, den linken unteren Bogen des Buchstabens wie benagt. Das oberste Ende des Bogens kann dabei noch am oberen Rande des Fleckes auftauchen. Der Fleck selbst ist unregelmässig begrenzt und von mattgrauer Farbe. Führe ich die Stahlfeder auf dem Papier von der Seite her an ihn heran, so verschwindet sie in seinem Bereiche vollständig, um bei weiterem Verschieben am anderen Rande wieder aufzutauchen.“

§ 734. Das Flimmern wird sehr verschieden beschrieben. Das Wesentliche desselben besteht

1. in einer Lichterscheinung und

2. in einer zitternden, flackernden oder zickzackförmigen Bewegung.

Beide, Bewegung und Lichterscheinung, finden häufig statt auf einer bogenförmigen Zone, deren Konkavität meist dem Defekte zugekehrt ist. Bei manchen ist die Lichterscheinung weniger auffallend. Man beobachtet dann

[1]) Obwohl es sehr schwierig und fast unmöglich erscheint, getreue Nachbildungen des Flimmerskotoms herzustellen, so haben wir doch des besseren Verständnisses halber auf den Tafeln V und VI die Abbildungen Jollys reproduziert.



Fig. a.

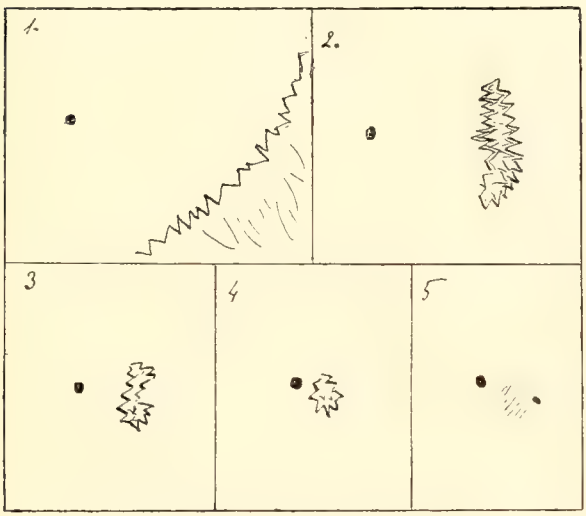

Fig. b.

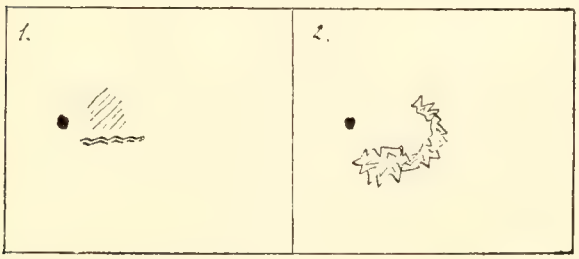

Fig. c.

Abbildungen der Phasen des Flimmerskotoms nach Jollys Selbstbeobachtung. Berlin. klin. Wochenschrift 1902, Nr. 42 und 43.

Fig. a. 4 Stadien seines Anfalles von rechtsseitigem Flimmern auf weisses Papier gezeichnet.
Fig. b. Umgekehrter Verlauf seines Flimmerskotomes.
Fig. c. Abortive Form seines Flimmerskotomes.

ein Flimmern über den Objekten, wie es auftritt, wenn man durch warme, bewegte Luft sieht. In anderen Fällen tritt ein Nebel oder ein heller Schein, ohne deutliche Bewegung mehr gleichmässig über das Gesichtsfeld verbreitet, auf. Bei dem Einen von uns hatte das Flimmern Ähnlichkeit mit der störenden Flimmmererscheinung bei den Bildern eines Kinematographen. Wieder bei anderen, wie z. B. in den pag. 971 erwähnten Fällen von Hilbert erscheinen sehr intensiv gefärbte Ringe.

Bei einzelnen Fällen fehlen aber die Lichterscheinungen gänzlich.

So beobachtete Mauthner (2098) bei einem jungen Manne kurz dauernde Anfälle, bei denen ein plötzlicher Ausfall des homonymen Gesichtsfeldes auftrat, sodass von allen Objekten nur die Hälfte gesehen wurde. Eine scharfe vertikale Linie begrenzte den Defekt. Weitere Beschwerden folgten nicht.

In einem anderen Falle hatte ein junger Mann von 20 Jahren drei solche Anfälle, stets nach derselben Richtung, gefolgt von Kopfschmerz gehabt. Der erste Anfall trat vor zwei Jahren auf und dauerte 20 Minuten, der zweite folgte vier Monate später. Nach anstrengendem Studium und bei mässigem Kopfschmerz wurde eines Morgens das Halbsehen plötzlich wieder bemerkt. Die zur Linken gelegene Hälfte des Gesichts erschien dunkel, wie schraffiert. Die Trennungslinie war nicht scharf, sondern wie gefranst, auch ging sie nicht auf den Fixationspunkt, sodass am fixierten Gesichte ein grosser Teil hell, ein kleiner dunkel war. Dieser Ausfall dauerte $^3/_4$ Stunden, und nach Verschwinden der Hemiopie blieb noch durch einige Stunden Stirnkopfschmerz zurück. Die Erscheinung hat sich später noch einmal wiederholt.

Von Reuss (2074) sah vorübergehende Hemianopsie bei einem Manne, dessen Schwester sowohl an vorübergehender Hemianopsie, als auch an Flimmerskotom litt.

Schmidt-Rimpler (l. c. pag. 104) erzählt von einem Gymnasiasten, dass er im Anfalle alle seine Mitschüler ohne Kopf sah; ein anderer Patient sah unter der Nase einen schwarzen Strich, der das Gesicht in zwei Hälften teilte.

§ 735. Bezüglich der Augenspiegelbefunde sind, da bei dem flüchtigen Auftreten der Erblindungsanfälle grobe Läsionen nicht zugrunde liegen können, a priori besondere Veränderungen auch nicht zu erwarten. In der Tat ist auch von verschiedenen Beobachtern (Förster, Mauthner, Derby, Schmidt-Rimpler) während der Anfälle nichts Abnormes im Augenhintergrunde gefunden worden.

Demgegenüber will Gepner (2047) leichte Hyperämie der Retina und des Sehnerven bei Migräneanfällen konstatiert haben.

Parisotti (2071) hatte in einem Falle von Migraine ophthalmique die Gelegenheit während eines Anfalles von Hemiopie zu ophthalmoskopieren. Bei Ausfall der oberen Gesichtsfeldhälfte sollten die Arterien der oberen Retinahälfte stark verengt, die der unteren Hälfte normal gewesen sein. Nach Aufhören des Anfalles wäre der Gefässkrampf geschwunden.

Auch Quaglino (2073) vergl. pag. 978 berichtet von seinem Falle das Analoge.

Siegrists (2084) zweimalige Untersuchung während eines Anfalles ergab eine auffallende Verengerung der Netzhautarterien entsprechend der Seite der Hemikranie.

In einem Falle Hilberts (2090), der allerdings von der gewöhnlichen Form abweicht, wurde in den Hauptarterienästen eine sich noch etwas über

die Papille hinaus erstreckende Pulsation gesehen, die nach Inhalation von Amylnitrit unter Aufhören des Flimmerskotoms ebenfalls schwand. Es handelte sich um einen Mann, der öfters an Hemicrania sympathico-tonica litt. Als sich eines Tages der linksseitige Kopfschmerz wieder einstellte, legte sich ein Nebel über das Gesichtsfeldcentrum des linken Auges, dem Erscheinungen von Zickzacklinien und Flimmern folgten.

§ 736. Gewöhnlich tritt nach dem Anfalle ein mehr oder minder heftiger Kopfschmerz auf, auch ist derselbe nicht allein das konstanteste, sondern auch das quälendste Symptom der Migräne. Im mildesten Grade tritt nur ein leichter Kopfdruck, eine gewisse Abgespanntheit und Neigung zum Gähnen ein. Häufig hat der Kopfschmerz einen charakteristischen gleichmässigen Verlauf, er beginnt allmählich, nimmt langsam zu, bis er einen gewissen Grad erreicht hat, um nach einiger Zeit langsam oder schnell zurückzugehen.

Was den Sitz desselben anbelangt, so ist im ganzen die Angabe von vielen Leidenden zu bestätigen, dass der nach dem Skotom auftretende Kopfschmerz auf der der Sehstörung entgegengesetzten Seite sich lästig macht. Doch kommen auch Ausnahmen vor. Jolly gibt über sich selbst folgende Statistik: Unter fünf Fällen, bei welchen das Skotom rechtsseitig auftrat

war 3mal der Kopfschmerz links,
„ 1mal „ „ rechts,
„ 1mal „ „ gleichmässig auf beiden Seiten.

Unter sechs Fällen mit Skotom links
war 5mal der Kopfschmerz rechts
und 1mal doppelseitig.

Bei einem Patienten Schmidt-Rimplers (2087) war bald die rechte, bald die linke Gesichtshälfte befallen. Der folgende Kopfschmerz hatte stets in der entgegengesetzten Kopfhälfte oberhalb des Ohres seinen Sitz. Dabei beobachtete man gleichzeitig eine Ausdehnung und Pulsation der betreffenden Hautgefässe. Der Kopfschmerz ist durchaus nicht immer halbseitig; manchmal wird die Stirne, zuweilen auch die Hinterhauptsgegend befallen.

In einer grossen Anzahl von Fällen begleitet Nausea den Kopfschmerz, doch tritt dieselbe meist erst auf, wenn der Schmerz seinen Höhepunkt erreicht hat. Sie endet häufig mit Erbrechen.

§ 737. Die Dauer der Sehstörung ist eine sehr verschiedene. Sie wird von den meisten Beobachtern auf $^1/_4$—$^1/_2$ Stunde angegeben, sie kann jedoch zwischen wenigen Minuten und mehrere Stunden schwanken.

Nach Strehl (2083) soll die Dauer eines Anfalles nie mehr als eine Stunde betragen.

Auffallend ist in dieser Hinsicht auch die folgende Beobachtung Lebers (2058, pag. 946).

Ein Patient hatte über Anfälle vorübergehender Erblindung von 1—3tägiger Dauer mit Blitzen und Feuererscheinungen und mit heftigem, nachfolgendem Kopfschmerz Klage zu führen. Leber sah ihn am Tage nach einem Anfall; der Augenspiegelbefund war normal, die Sehschärfe am rechten Auge leicht herabgesetzt. Vor einigen Jahren waren auch

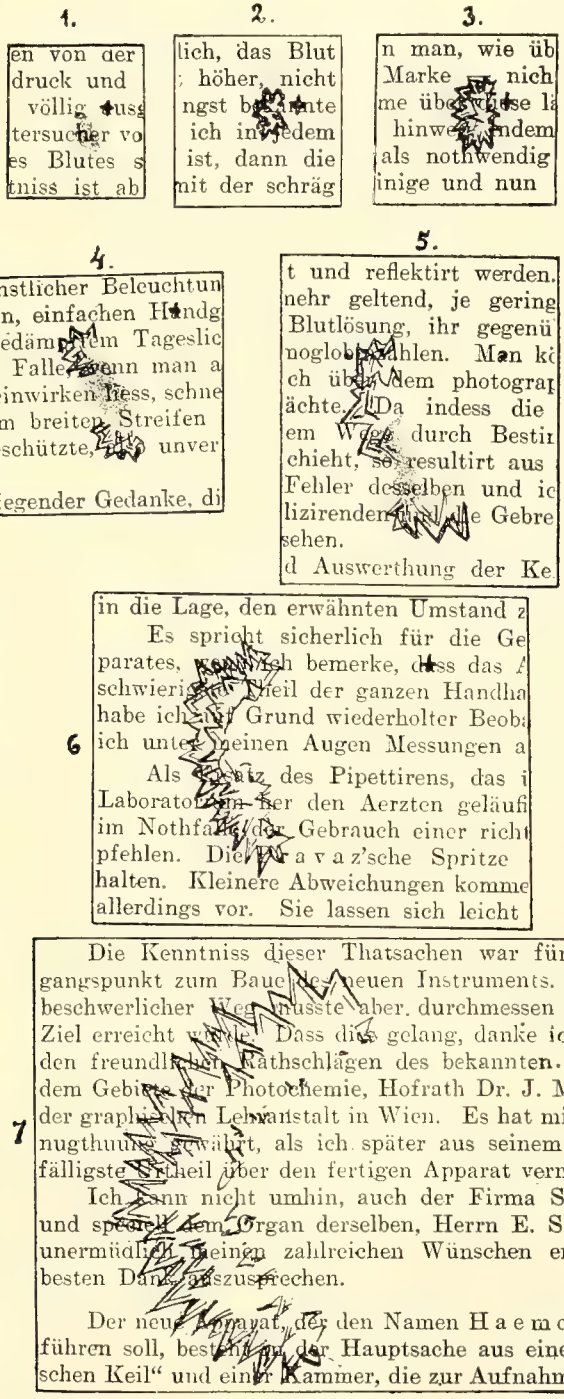

7 Stadien eines Anfalles von linksseitigem Flimmern, die auf Druckschrift fixiert wurden. Selbstbeobachtung J o l l y s (l. c.).

Krampfanfälle im rechten Arm aufgetreten. Für eine Annahme eines Gehörleidens lag kein weiterer Anhaltspunkt vor. Ein Schanker mit eiternden Bubonen war voraufgegangen, aber es folgten keine sekundären Erscheinungen.

§ 738. Auch die Häufigkeit der Anfälle zeigt grosse Verschiedenheiten. Einzelne Personen haben das ganze Leben hindurch nur einen oder mehrere Anfälle, bei anderen treten sie nur von Zeit zu Zeit auf. Wieder bei anderen, z. B. bei manchen weiblichen Individuen, kehren sie regelmässig mit den Menses wieder. Vereinzelt werden Individuen in unerträglicher Weise durch dieselben geplagt, so dass fast täglich die Anfälle sich einzustellen pflegen.

So erzählt Chabbert (2036), dass von Kindheit an ein 53jähriger Geistlicher an Migräne gelitten habe. Nach einer 8jährigen Pause bekam er im 23. Lebensjahr — nach grellen Lichteindrücken, Überanstrengung etc. — Anfälle von Flimmerskotom mit Hemianopsie. Nach 30 Jahren wurden die Anfälle häufiger und traten jetzt fast täglich ohne Unterbrechung auf.

Féré (2252) beschrieb folgenden Fall von Status hemicranicus.

Ein 43jähriger Kranker, dessen Mutter an Migräne gelitten hatte, war seit dem 19. Jahre von dem Übel geplagt. Jahrelang handelte es sich nur um 2—3mal im Monat wiederkehrende Anfälle schwerer einfacher Migräne. Seit 1870 war auch eine visuelle Aura aufgetreten; bald Hemiskotome, bald leuchtende Erscheinungen in einer Hälfte des Gesichtsfeldes, dabei Spannung und Schmerzen im Auge. Seltener waren Ohrengeräusche: Sausen oder Pfeifen. Nur ein paarmal waren Geschmacks- oder Geruchstäuschungen vorgekommen. Dagegen begleiteten Schwächegefühl des Armes und der Hand, sowie Spannung und Schwere im Gesicht sehr oft den Anfall. Nur zweimal wollte der Kranke Zuckungen im Gesicht und Arme bemerkt haben. Die Kopfschmerzen waren rechts, die Aurasymptome links. In einigen Anfällen hatte der Schmerz gefehlt, es war aber zu Parese der linken Körperhälfte gekommen. Im Jahre 1888 bekam der Kranke nach ernsteren Gemütsbewegungen zum ersten Male einen Status hemicranicus: Anfälle an fünf Tagen hintereinander. Nach einigen Monaten eine zweite Reihe, die zu einer Art Stupor führte. Die Temperatur blieb normal. Im Jahre 1889 eine dritte Reihe, die aus neun Anfällen bestand und vier Tage dauerte; dabei vollständige Hemiplegie; nach dem Status tagelange Geistesschwäche. Nach einigen Monaten linksseitiger Kopfschmerz nach rechtsseitigem Flimmerskotom und vollständiger motorischer Aphasie. Nach längerer Dauer des Anfalles sah Féré den Kranken und fand ihn soporös, mit Cyanose, keuchender Atmung, vollständiger Unempfindlichkeit. Nach langer Zeit erwachte der Kranke ohne Schmerz, aber mit Hemianopsie und Hemiparese, die noch einen Tag andauerten. Zwischen den Anfällen war nichts Krankhaftes zu finden. Die Brombehandlung war erfolgreich, doch gelang es erst mit 8,0 pro die die Anfälle zu unterdrücken.

In der Regel pflegen dieselben mit zunehmendem Alter seltener zu werden oder ganz zu verschwinden.

Was endlich die Frage betrifft, auf welcher Seite das Flimmerskotom am häufigsten auftritt, so ist zu bemerken, dass sich, bei Jolly wenigstens, eine Prädilektion für Rechts oder Links nicht hat feststellen lassen. Unter 24 Anfällen war die linke Seite 15mal, die rechte 9mal befallen.

Zu erwähnen ist noch, dass Jolly (2054) an sich selbst mehrmals die unmittelbare Aufeinanderfolge zweier Anfälle von Flimmerskotom beobachtete, in der Weise, dass dasselbe zuerst auf einer Seite des Fixierpunktes auftrat und allmählich nach aussen verschwand, und dass dann sofort auf der anderen Seite des Fixierpunktes die gleiche Erscheinung sich wieder-

holte (vergl. Tafel V und Tafel VI). Ein gleichzeitiges Einsetzen des Anfalles auf beiden Seiten ist Jolly dagegen niemals vorgekommen.

Durch das Hinüberwandern des Skotoms auf die andere Gesichtsfeldhälfte kann dann, wie in dem pag. 970 erwähnten Falle Dianoux, vorübergehend vollständige Blindheit erzeugt werden, wie auch in den Fällen von Quaglino pag. 978 und Albutt pag. 979.

2. Migraine ophthalmique fruste (Charcot).

§ 739. Bei dieser Gruppe treten die gleichen Sehstörungen auf, wie bei der Gruppe 1, und zwar allein, oder durch eine okulare Neuralgie[1]) ersetzt. Seltener zeigt sich eine vorübergehende Verdunkelung des Sehfeldes. Bisweilen fehlen hier Nausea und Erbrechen. Bei diesen Fällen fehlt also die Hemikranie. So hat der Kopfschmerz in 24 Fällen Jollys 13mal völlig gefehlt, 11mal war er für kürzere (1/4 Stunde) oder längere Zeit (2—3 Stunden) nach dem Anfalle zurückgeblieben, ein Beweis, dass bei derselben Person die verschiedenartigen Anfälle dieser von Charcot gegliederten Gruppen auftreten können, was am besten für ihre Zusammengehörigkeit und innere Verwandtschaft zu sprechen scheint.

In der Beobachtung v. Schröders (1816) sehen wir in einem Falle von typischem, hemianopischem Flimmerskotom die Anfälle anfangs in der gewöhnlichen Weise, zuweilen sogar nur abortiv ohne nachfolgende Migräne verlaufen.

Mauthner beobachtete (2067) bei einem jungen Manne kurz dauernde Anfälle, bei denen ein plötzlicher Ausfall des homonymen Gesichtsfeldes auftrat, sodass von allen Objekten nur die Hälfte gesehen wurde. Eine scharfe vertikale Linie begrenzte den Defekt. Weitere Beschwerden folgten nicht. Schmidt-Rimpler (2087) und auch wir haben ähnliche Anfälle beobachtet.

Auch Quaglino (2073) beschreibt einen interessanten Fall von Flimmerskotom ohne Kopfschmerz.

Ein 34jähriger Gelehrter, der als Kind an skrofulösen Keratitiden, später an asthenopischen Beschwerden gelitten hatte, bekam Anfälle von Flimmerskotom, besonders wenn die Mahlzeiten zulange verschoben wurden. Die Anfälle steigerten sich manchmal zu 5 bis 15 Minuten dauernder transitorischer Blindheit, während welcher elliptische Lichtfiguren mit einem Strahlenkranze nach oben auftraten. In den Anfällen sollen die Netzhautarterien verengt gewesen sein.

Bei einzelnen Patienten treten, wie vorhin erwähnt, bald Anfälle mit Kopfschmerz, bald solche ohne Kopfschmerz ein. So beobachteten wir folgenden Fall, der auch eine ganz eigenartige Sehstörung darbot.

Bei einem 33jährigen Postsekretär E. B. waren durch mehrere Jahre nach Korrigierung seines Astigmatismus die heftigen Migräneanfälle ausgeblieben. Neuerdings haben sie sich wieder eingestellt und zwar treten dieselben in verschiedener Form auf.

Wenn die nervösen Kopfschmerzen ohne Mitbeteiligung von Sehstörungen sich einstellen, empfindet er stets 2—4 Tage vorher eine ganz auffallende Müdigkeit, und

[1]) Jolly hat sehr häufig ein Druckgefühl im Auge verspürt, gleichgiltig auf welcher Seite dabei das Skotom seinen Sitz hatte.

alsbald, wenn dieselbe nachlässt, treten die Kopfschmerzen auf. Dann erfolgt Nausea, und der Anfall endet mit Erbrechen. Bei den Anfällen mit Sehstörung tritt dagegen keine Aura auf. Der Anfall beginnt damit, dass er die Empfindung hat, als wenn das linke Auge voll Schleim oder Tränen wäre (analog dem, was Jolly an sich beobachtet hat). Er muss dann wischen, die Sehstörung bleibt aber und geht in gleicher Weise sehr rasch auch auf das rechte Auge über. Das Gesichtsfeld ist fast gleich ganz befallen. In der ersten Viertelstunde tritt auch Schwindel hinzu, dabei ist das Gesicht blass wie ein Handtuch, später wird dann das Gesicht rot, und er schwitzt auffällig über dem ganzen Körper. Dann tritt Kopfschmerz, 2stündige Übelkeit ein und Erbrechen macht den Schluss. Das Erbrechen hatte vereinzelt 6 Stunden lang angehalten.

Die Sehstörung selbst schildert er folgendermassen: Es wird ihm nicht dunkel vor den Augen, sondern er sieht alles ganz verschwommen, es zittert im Gesichtsfelde wie bei erhitzter Luft. Zeitweise sieht er besser, er weiss keinen anderen Vergleich als wie das Sehen, wenn schnell Photographien, wie beim Kinematographen, gewechselt werden. Im Abklingen des Anfalles hatten wir Gelegenheit, ihn zu untersuchen. Zeitweise war dann für einzelne Augenblicke die Sehschärfe $= {}^{20}/_{100}$. Es konnte dann nur ganz grosser Druck mit fetten Buchstaben gelesen werden. Dabei war der Augenspiegelbefund ganz normal. Die linke Pupille etwas weiter als die rechte. Beide reagierten prompt auf Licht. Sensibilitätsstörungen, sowie Motilitäts- und Sprachstörungen sind nie vorhanden gewesen.

Bei geschlossenen Augen hat er ein helles Flimmern.

3. Migraine ophthalmique dissociée (Charcot).

§ 740. Bei dieser Gruppe sind die einzelnen Erscheinungen der 1. Gruppe durch einen grösseren oder kleineren Zeitraum getrennt; sie kommen aber auch in einzelnen Anfällen vereinigt vor. Hierhin gehören auch wohl die folgenden Beobachtungen, bei welchen die einzelnen Erscheinungen der 4. Gruppe durch einen grösseren oder kleineren Zeitraum getrennt auftreten.

Höchst bemerkenswert wegen der Verschiedenartigkeit der in den Anfällen sich kombinierenden Zerebralerscheinungen ist ein Fall von Albutt (2037), bei welchem bei dem jedesmaligen Anfalle zuerst plötzliche Erblindung, nach einigen Minuten Aphasie, dann rechtsseitige Hemiplegie, und für kurze Zeit Verlust des Bewusstseins eintrat. Später folgte Erbrechen, und dann bald vollkommene Wiederherstellung. Solche Anfälle wiederholten sich in verschiedener Stärke in 5 Jahren einige Dutzend mal.

Féré (2045) berichtete von einem Falle, den er Migraine ophthalmo-spasmodique nennt. Bei einem 32jährigen, an Migräne leidenden Manne stellten sich mit dem Schmerze heftige Zuckungen in der vom Oculomotorius versorgten Bulbusmuskulatur ein. Das obere Lid wurde brüsk gehoben. Der Augapfel bewegte sich heftig auf und nieder, seitlich und schief. 3—4mal kontrahierte sich während dieses Anfalls die Pupille. Hierauf trat Trübbeziehungsweise Halbsehen ein. $^1/_2$ Stunde danach Erbrechen, dem eine gewisse Benommenheit und Hören von Tönen folgte. Die Bewegungen des Auges hörten nach 7 Minuten auf Die Pupille blieb erweitert.

4. Migraine ophthalmique associée (Charcot).

§ 741. Bei dieser Gruppe gesellen sich zu einer der genannten Formen cerebrale Symptome in verschiedenen Abstufungen, Sensibilitäts- und Motilitätsstörungen, die sich auf ein Glied beschränken, oder eine ganze Körperseite befallen, transitorische Aphasie, Amnesie, Agraphie, Schwindel,

Bewusstseinsstörungen, Koma, endlich Gehörs-, Geruchs- und Geschmacksstörungen hinzu.

Ein seltenes, das Flimmerskotom begleitendes Sympton ist der Schwindel. Wenn er vorhanden ist, so besteht er nach Gowers mehr in einem vagen Gefühl von Gleichgewichtsstörung, selten in ausgesprochenem Vertigo.

So war bei Szokalskis (2078) selbst beschriebenen Flimmerskotomen die kurz dauernde Erscheinung stets von Schwindel und Schwerfälligkeit in einem Arme und Beine begleitet.

Wir beobachteten einen jetzt 83jährigen Kollegen, der in seinen jüngeren Jahren an hemianopischem linksseitigen Flimmerskotom gelitten hatte. Hier fehlten der Kopfschmerz und Nausea, das Skotom war aber stets von Schwindel begleitet.

Eine Störung der Funktion anderer Spezialsinne ist ebenfalls sehr selten. Auch andere Gehirnerven können mitaffiziert werden.

So teilt

Meige (2069) mit, dass bei einer 73jährigen Kranken bei Migräneanfällen ein Scotoma scintillans, Hemianopsie und Aphasie, verbunden mit einer leichten rechtsseitigen Facialisparese vorübergehend aufgetreten waren. Auch war Blinzeln vorhanden.

Häufiger finden wir den Trigeminus befallen.

Da Costa (2038) berichtet von einer 32jährigen Patientin, dass in den Migräne-Anfällen, abgesehen von dem typischen Kopfschmerz, Flimmerskotom auf dem entsprechenden rechten Auge, rechtsseitige Hemianopsie, Schmerz im rechten Ramus ophthalm. des N. trigeminus, Taubheitsgefühl, Anästhesie und motorische Schwäche im rechten Arme, sowie zeitweilig Paraphasie vorhanden gewesen sei.

Wie pag. 978 erwähnt, hat Jolly sehr häufig ein Druckgefühl im Auge verspürt, gleichgültig auf welcher Seite dabei das Skotom seinen Sitz hatte.

Schaeffer (2080) teilte mit, dass Flimmerskotom mit Tränenträufeln bei galvanokaustischer Behandlung verschwand.

§ 742. In dem pag. 977 erwähnten Falle Chabberts (2036) entstanden nach 30jährigem Auftreten von Flimmerskotom auch Augenmuskellähmungen. Schliesslich im Laufe von Monaten waren sämtliche äussere Augenmuskeln im Oculomotoriusgebiet an beiden Augen, und der linksseitige Abducens gelähmt. Nach einem halben Jahre gingen alle Augenmuskellähmungen bis auf einen geringen Strabismus divergens wieder zurück; die Migräneanfälle wurden milder.

Es bildet dieser Fall eine Kombination zwischen den beiden von Charcot aufgestellten Migräneformen: der Migraine ophthalmique und der Migraine ophthalmoplégique. Vergl. Bd. I, pag. 499.

Ein Patient Lebers (2058) klagte ausser verschiedenen Arten von vorübergehender Verdunkelung zu anderen Zeiten über Anfälle von minutenlangem binokularen Doppelsehen mit deutlich übereinander stehenden Doppelbildern.

Jolly weist darauf hin, dass das Skotom bei ihm zunächst ein ruhendes sei, dass es aber deshalb seinen Ort leicht wechsele, weil das Auge durch das unvollkommene Sehen zu Bewegungen veranlasst werde.

Wir vermuten, dass auch die von Beyer (2265) bei sich selbst beobachteten „eigentümlichen Verlagerungen im Gesichtsfelde" auf Augenmuskelstörungen während des Anfalles beruht haben möchten, wodurch die Gesichts-

eindrücke samt Defekt des abgewendeten Auges eine andere Projektion erfahren, was beim binokularen Sehen zu scheinbaren Verlagerungen Veranlassung hätte geben müssen.

Hier darf auch daran erinnert werden, dass bei einer Reihe von Beobachtungen mit rezidivierender Oculomotoriuslähmung (vergl. Bd. I, pag. 485, 486, 500 u. 501) jahrelang typische Migräneanfälle schliesslich zu dieser Augenmuskelaffektion geführt hatten.

In dem pag. 986 erwähnten Falle Albutts (2037) trat Déviation conjuguée beider Augen auf.

§ 743. Häufiger schon kombiniert sich der Anfall mit Hemiparese und Hemiplegie. In dem pag. 980 erwähnten Falle Szokalski äusserte sich dieselbe als eine gewisse Schwerfälligkeit in Arm und Bein. In der Beobachtung Albutts (vergl. pag. 986) war kurzdauernde Hemiplegie vorhanden, ebenso bot ein von Mauthner (2067) mitgeteilter Fall von Flimmerskotom das Eigentümliche, dass die Anfälle in der Regel noch mit anderen zerebralen Erscheinungen kombiniert waren, in der stärksten Entwickelung mit einer hochgradigen Hemiplegie, vergl. auch: Airy (1758) und v. Reuss (2074).

§ 744. Öfter noch treten Sensibilitätsstörungen auf.

So hatten wir Gelegenheit, einen 48jährigen Zeichner zu beobachten, der seit dem 14. Jahre an folgenden Migräneanfällen litt. Es trat im centralen Teile des Gesichtsfeldes beider Augen eine Trübung wie ein Schleier ein. Dauer derselben zirka $^1/_2$ Stunde. Hierauf doppelseitiger Schläfenkopfschmerz und Übelkeit. Schliesslich Erbrechen, worauf das Gefühl der Erleichterung eintrat. Bei jedem Anfalle stellten sich Kribbeln und Vertaubungsgefühl in beiden Unterarmen, Händen und Füssen ein. Dabei Unvermögen zu sprechen.

Vergl. auch die Fälle da Costa pag. 980, Evangelisti pag. 983, Siegrist pag. 981.

§ 745. Schwierigkeit beim Sprechen und vorübergehende Aphasie ist ein anderes gelegentliches Symptom der beginnenden Attacken, wie z. B. in dem eben von uns beschriebenen Falle, ferner bei Meige pag. 980, da Costa pag. 980 und Féré (2752, pag. 977) und bei dem folgenden Falle von Siegrist (2084):

Ein schwächlicher junger Mann hatte Migräneanfälle, die im Auftreten eines Skotoms bestanden, das an seinem äussersten Rande flimmernde Bewegung zeigte und stets an homonymen Partien der beiden Gesichtsfelder sich fand. Das Skotom begann meist in der Nähe des Fixierpunktes, und stets war der Sitz der nachfolgenden Hemikranie der Seite des Skotoms entgegengesetzt. Ferner war der Anfall meist mit Taubheitsgefühl an Hand, Nase, Lippen und Zahnfleisch verbunden, einige Male trat Aphasie auf. Zweimalige Untersuchung während des Anfalles ergab eine auffallende Verengerung der Netzhautarterien entsprechend der Seite der Hemikranie. Die hemianopische Pupillenreaktion war zugleich erhalten.

Oppenheim (2253) behandelte einen Herrn, der ebenso wie drei seiner Geschwister seit der Kindheit an Hemicrania ophthalmica mit Aphasie litt. Hereditäre Belastung lag nicht vor, aber der Vater hatte viel mit Cyankalium zu tun gehabt.

Liveing (2254) fand in 15 von 60 Fällen Sprachstörung.

§ 746. Von besonderem Interesse namentlich auch in Hinsicht der Pathogenese sind die vasomotorischen Störungen. Das gewöhnlichste vasomotorische Symptom ist Blässe des Gesichts im Beginne und häufig auch während des Verlaufs der Migräne. „Dass mein Gesicht im Anfalle blass und verfallen aussieht, berichtet Jolly, schliesse ich daraus, dass ich öfter von Bekannten, mit denen ich zufällig während eines Anfalles zusammentraf, daraufhin angeredet wurde.“ Siehe auch unsere Beobachtungen pag. 971 und 978 und Fall de Gouvea pag. 985.

Ferner sind hier die während des Anfalles gewonnenen ophthalmoskopischen Befunde von Parisotti, Hilbert und Siegrist zu erwähnen, vergl. § 975.

Bei einem Patienten Schmidt-Rimplers (l. c. pag. 104) mit Flimmerskotom und Kopfschmerz, der stets in der entgegengesetzten Kopfhälfte oberhalb des Ohres seinen Sitz hatte, beobachtete man gleichzeitig eine Ausdehnung und ein Pulsieren der betreffenden Hautgefässe.

Die Häufigkeit der vasomotorischen Störungen wird verschieden angegeben, sagt Gowers (2091), einseitige Blässe, oder einseitige Rötung mit den Symptomen der Sympathicuslähmung (Du Bois-Reymond) oder eines Sympathicuskrampfes sind sehr selten. Rechnet man aber zu den vasomotorischen Erscheinungen die einfache Änderung der Frequenz und Tension des Pulses oder der Gesichtsfarbe, so gehören sie zu den häufigsten Erscheinungen des Leidens.

Auch können die vasomotorischen Erscheinungen bei ein und demselben Falle wechseln. So erzählt von Schröder (1816) eine interessante dahingehörige Beobachtung.

Ein 27jähriger Offizier litt 13 Jahre lang an hemianopischem Flimmerskotom, das stets in der gleichen Weise mit starker Blässe des Gesichts, gefolgt von Migräne, auftrat. Darauf änderte sich der Verlauf des Anfalles, aber nur darin, dass das Gesicht nicht blass, sondern rot wurde und starkes Pulsieren der rechten Schläfe auftrat. Im übrigen blieb sich der Anfall gleich, das Flimmern trat in derselben typischen Weise auf, und die nachfolgende Migräne war dieselbe.

Sehr bemerkenswert ist in dieser Hinsicht der folgende Fall von Brasch und Lewinsohn (2032).

Brasch stellte in der Berliner med. Gesellschaft einen 23jährigen Herrn vor, von dem eine Tante an Migräne litt, der selbst, abgesehen von einer Erkrankung an Scharlach, bis zum August 1896 gesund war. Am 21. August erwachte er nach zweistündigem Schlafe plötzlich mit heftigen Schmerzen über dem linken Auge. Dasselbe war am Morgen geschwollen, der Patient war unwohl und hatte Erbrechen. Der konsultierte Augenarzt verordnete Einträufelungen, und die Beschwerden gingen vorüber. Drei Monate später bekam der Patient plötzlich wieder nachts Schmerzen über dem linken Auge, diesmal noch heftiger. Die Haut der Stirn zeigte sich am Morgen geschwollen; es bestand Schwindel und Erbrechen, und es zeigte sich ein Bluterguss längs des unteren Augenhöhlenrandes; sonst keine objektiven Symptome. Brasch stellte die Diagnose auf Migräne. Im April 1897 ein neuer Anfall mit erheblicherer Blutung: linksseitige Schmerzen, Tränenfluss, Lichtscheu, Übelkeit, Bluterguss um beide Lider links. Seit der Blutung liessen die Beschwerden nach. Ein letzter Anfall vor sechs Tagen mit sehr erheblicher Blutung und Erblindung des linken Auges; linke Pupille erweitert, lichtstarr, konsensuell reagierend. —

Blutungen bei Migräne sind äusserst selten. Moebius erwähnt in einem Buche das Vorkommen von Nasen- und Hämorrhoidalblutungen, auch von Blutbrechen, scheint aber den diesbezüglichen Angaben der Patienten kein besonderes Gewicht beizulegen. Interessant ist jedenfalls, dass bei Migräne so bedrohliche Blutungen, wie in diesem Falle, auftreten können.

Levinsohn sah den Patienten Braschs zuerst bei Gelegenheit seines zweiten Anfalles im November 1896 und konstatierte eine leichte Prominenz beider Bulbi, die besonders die Beweglichkeit des linken nach aussen behinderte; Druck in beiden leicht erhöht, beide gleich druckschmerzhaft, venöse Hyperämie der Netzhaut, Sehvermögen rechts $^6/_{15}$, links $^6/_{35}$, gegen früher wohl nicht herabgesetzt. Gesichtsfeld normal, ebenso Pupillen und Akkommodation. Im März 1897 dieselben Erscheinungen an den Augen während des Anfalles. Bei dem letzten Anfalle fiel besonders eine sehr starke, fast an Gangrän erinnernde Sugillation beider Lider links auf; ausserdem hochgradige venöse Hyperämie der Netzhaut, Sehvermögen links fast völlig erloschen, so dass nur noch Handbewegungen dicht vor dem Auge erkannt wurden; Pupille ad maximum erweitert, auf Konvergenz gut reagierend, und Blutungen in der Netzhaut hinter den Venen. — Es konnte sich nur um einen Herd in der Orbita, und da die Erscheinungen vorübergingen, nur um eine Blutung handeln. Das Gesichtsfeld ist jetzt fast wieder ganz frei, und auch das Sehvermögen fast wieder das alte. Derartige Blutungen ohne Trauma gehören jedenfalls zu ausserordentlichen Seltenheiten, die Prominenz der Bulbi und die venöse Hyperämie der Retina sind sicher als disponierende Momente aufzufassen.

§ 747. Obwohl wir es, ebenso wie Oppenheim und Strohmeyer, für unberechtigt halten, die Hemikranie als eine Abart der Epilepsie zu betrachten, so müssen wir doch auf die nicht selten konstatierte Umwandlung der Migräne in Epilepsie hinweisen. Auch haben diese beiden Leiden deshalb ein spezielles Interesse, weil die sensorische Störung bei beiden viele gleiche Züge hat. Gowers (l. c. 239) hat nicht weniger wie 12 Fälle beobachtet, bei denen diese beiden Krankheiten aufeinander folgten. Bei sieben derselben hatte viele Jahre Hemikranie bestanden, und dann wurden die Kranken epileptisch, bei fünf von diesen hörte die Migräne entweder ganz auf oder sie nahm an Intensität ab, als sich die Epilepsie entwickelte. Bei einem Kranken trat die umgekehrte Erscheinung ein. Ein Patient, der vor dem Auftreten der Epilepsie viel mit Migräne zu tun gehabt hatte, litt während der epileptischen Anfälle fast gar nicht mehr an Kopfschmerzen, aber als die Epilepsie wieder verschwand, wurde die Migräne wieder stärker. Bei fünf Personen bestanden beide Leiden gleichzeitig.

Evangelisti (2041) beschreibt folgenden Fall: Der 40jährige Patient stammte aus einer Familie, in der Neurosen und Gicht heimisch waren und litt von Kindheit an an heftigen rechtsseitigen Anfällen, denen auraartige Gesichtserscheinungen, Hemianopsie, Phosphene vorangingen, und in denen er bisweilen das Bewusstsein verlor. Später trat in der Aura Kältegefühl, Taubheit und Parese im rechten Arm und Gesicht hinzu. Der Augenhintergrund war normal, das Gesichtsfeld beiderseits etwas eingeengt, die Empfindlichkeit der anderen Sinnesnerven, Haut und Muskeln rechts meist höher als links. Evangelisti betrachtet mit Moebius diese Form von Migräne als eine Art sensorieller Epilepsie.

Bondoni (2035) berichtet über drei Beobachtungen an Epileptikern. In dem einen war der epileptische Anfall die Fortsetzung und die unmittelbare Folge der Migräneattacke. Die Migraine ophthalmique trat gleichsam als Aura auf, in der aber neben positiv sensorischen Erscheinungen auch schon leichte Muskelzuckungen, namentlich im Gesicht sich einstellten.

Leber (2058) kannte einen Patienten, bei welchem in früheren Zeiten auf das Flimmern regelmässig zuerst heftiger Kopfschmerz und dann ein ausgesprochener epileptischer Anfall folgte. Später kam nach sehr heftigen epileptischen Anfällen an den darauffolgenden Tagen einige Male Flimmern ohne Epilepsie. In der letzteren Zeit hatte sich Flimmern öfters eingestellt, ohne dass ein Krampfanfall folgte, es fehlte dann auch gewöhnlich der Kopfschmerz. Der Patient litt auch an anderen nervösen Störungen, Schmerzen in der Kopfhaut mit grosser Empfindlichkeit derselben gegen Berührung, Schwindelanfällen, halbseitiger Taubheit des Gefühls in der oberen Körperhälfte, im Gesicht sehr scharf abschneidend, ohne motorische Störung, an Ischias etc.

Eigene Beobachtung: A. G., 44jähriger Böttcher, leidet seit drei Jahren an rechtsseitigem hemianopischen Flimmerskotom mit Schwindel, der entweder in einem Krampfanfall mit Bewusstseinsverlust endigt oder mit Erbrechen. In der letzteren Zeit ist auch ein Vertaubungsgefühl im rechten Unterarm und Sprachstörung mit den Anfällen vergesellschaftet gewesen. Erbliche Belastung liegt nicht vor. Hat früher ein Ulcus molle und eine Gonorrhöe gehabt. Die Untersuchung des Nervensystems ergab normales Verhalten.

Eigene Beobachtung: Ein 50jähriger Schuhmacher, der sonst nie krank gewesen war, jedoch zeitweise seit vielen Jahren an nächtlichen epileptischen Anfällen zu leiden hatte, war sehr jähzornig und aufbrausend, sonst aber ein fleissiger und nüchterner Mann, der es zu einem gewissen Wohlstand gebracht hatte. Eines Tages bemerkte er morgens beim Lederschneiden, dass er nach links hin nicht ordentlich mehr sehen konnte. Allmählich stellte sich Kopfschmerz ein, und es trat dann zeitweise ein Flimmern und „Flammensprühen" nach der linken Seite auf, das mit der Steigerung der Kopfschmerzen in häufigen Anfällen wiederkehrte, so dass er sich am folgenden Tage genötigt sah, unsere Hilfe in Anspruch zu nehmen.

Bei der Untersuchung am diesem Tage konnten wir normale Sehschärfe, normalen Augenspiegelbefund auch während des Anfalles und normales Verhalten der Pupillen und der Augenmuskulatur konstatieren, dagegen zeigte die Gesichtsfeldaufnahme eine linksseitige, inkomplete homonyme Hemianopsie. Es fehlte der linke untere Quadrant auf jedem Auge vollständig, und der obere zeigte bereits eine konzentrische Einschränkung. Das Skotom war, was hier besonders hervorgehoben werden soll, ein vollständig negatives. Sonstige Cerebralsymptome fehlten vollständig, ausser dass etwa alle 20 Minuten ein heftiger Migräneanfall mit Kopfschmerz und Flimmern, Funken und Zickzacklinienschen nach links unten im Gesichtsfelde hin erfolgte. Während dieser Anfälle blieb Patient völlig bei Bewusstsein, nur gab er an, dabei viel schlechter noch als in den Intervallen zu sehen. Es sei alles wie in Nebel gehüllt. Da er durch die Untersuchung sichtlich angegriffen wurde, entliessen wir ihn, um ihn am anderen Tage weiter zu untersuchen. Beim Hinausgehen aus dem Zimmer stutzte er und tastete nach der Türe. Befragt, ob er die Türe nicht sehen könne, gab er an, wieder einen Anfall gehabt zu haben. Er kam ohne Begleitung und gelangte auch ohne Unfall selbständig wieder nach seiner Wohnung.

Am dritten Tage stellte er sich, von seinem Schwiegersohne geleitet, des Morgens wieder ein. Er getraute sich nun nicht mehr allein zu gehen. Die Anfälle überstürzten sich wahrhaft, indem sie nun etwa alle 10 Minuten eintraten, dabei klagte er über fürchterlichen Kopfschmerz, über heftige Photopsien nach links hin im Gesichtsfelde und hielt sich während des Anfalles an Gegenständen fest, weil er schwindelig wurde. Die Sehschärfe an diesem Tage betrug $^{20}/_{30}$ mit $+ \, ^{1}/_{16}$, mit $+ \, ^{1}/_{9}$ wurde kleinste Schrift in Leseentfernung gelesen. Andere Cerebralerscheinungen fehlten, Übelkeit und Erbrechen war nicht vorhanden. Die Gesichtsfeldaufnahme zeigt nun eine fast komplete linksseitige homonyme Hemianopsie mit beginnender konzentrischer Einschränkung der erhalten gebliebenen rechten Gesichtsfeldhälften.

Weil Patient sich zu angegriffen fühlte, sollte am folgenden Tage die Untersuchung vervollständigt werden. Nachdem er sich zu Bette gelegt hatte, wiederholten sich fast unaufhörlich die Anfälle, so dass er die Nacht vor Kopfschmerzen oft schrie und nicht

schlafen konnte. Gegen Morgen trat ein heftiger epileptischer Anfall ein. Patient war aus demselben noch nicht zum Bewusstsein zurückgekehrt, als sieben schwere Anfälle sich überstürzten, die gegen Mittag schliesslich mit dem Exitus letalis endigten.

Die 24 Stunden darauf vorgenommene Gehirnsektion ergab längs der Fissura longitudinalis eine Verwachsung der Pia mit der Dura mater, auch zeigte sich die erstere eine Strecke weit über der Konvexität des Gehirns leicht getrübt. Sonst nirgends Verwachsung der Pia, nur am rechten Hinterhauptslappen löste sie sich etwas schwer von der Gehirnsubstanz ab. Keine Spur von Atherom, dagegen eine ganz kolossale Blutüberfüllung des Gehirns und seiner Häute, die namentlich am rechten Hinterhauptslappen besonders markant war. Im übrigen bestanden normale Verhältnisse, ausser einem linsengrossen alten Blutherd im Pons. Geringer Hydrocephalus internus. Rinde, Marksubstanz und Ganglien normal. Eine Mitnahme des Gehirns behufs mikroskopischer Untersuchung wurde nicht gestattet.

Über eine dieser ähnlichen Beobachtung berichtet Féré (2092). Derselbe hatte Gelegenheit, einen Fall zu beobachten, in welchem bei Zunahme der Anzahl der Anfälle die früher stets vorübergehende Aphasie permanent wurde, im weiteren Verlaute erst partielle, dann allgemeine Konvulsionen eintraten, und bald darauf unter den Erscheinungen der Apoplexie mit Hemiplegie der letale Ausgang erfolgte.

de Gouvea (2110) beobachtete bei einem 40jährigen, an nächtlicher Epilepsie leidenden Manne zugleich Anfälle von vorübergehender Erblindung. Nach einem solchen derartigen Anfalle blieb auf dem rechten Auge ein paracentrales Skotom zurück, als dessen Ursache eine umschriebene Blutung der Netzhaut in der Nähe der oberen Makulagegend angesehen wurde. Als Ursache dieser Veränderung wurde eine Zirkulationsstörung, hervorgerufen durch einen Spasmus der Gefässe, bezeichnet.

De Gouvea untersuchte ferner 98 Epileptische; bei 30 weiblichen waren von okularen Störungen vorhanden: 1mal vorübergehende Erblindung, 2mal Migraine ophthalmique und 1mal Akkommodationskrampf.

Bei 68 männlichen war 13mal bald vorübergehende Erblindung, bald Spasmus des M. orbicularis oder der Augenmuskeln vorhanden.

Mingazzini (2063) untersuchte vier Kranke, welche seit Jahren an heftigen Anfällen von Migraine ophthalmique gelitten, und bei denen an einen Anfall sich ausgesprochenes vorübergehendes Irresein (Mordanfall, Halluzinationen, Selbstmordtrieb) angeschlossen hatte. Trotzdem einer der Patienten wirklich Epileptiker war, und bei allen die Erinnerung an einzelne Phasen der Anfälle oder an das in denselben aufgetretene Irresein mehr oder weniger erloschen war, so betrachtete Mingazzini doch die Anfälle nicht als Äquivalente des epileptischen Anfalls. Der dem Migräneanfalle zugrunde liegende vasomotorische Prozess an sich könne bei neuropathischer Anlage des Individuums zeitweise ausgedehntere Bezirke des Gehirns erfassen und heftigere Störungen veranlassen.

R. H. Derby (2039) beobachtete einen Fall von Amaurosis partialis fugax, die rechten Hälften beider Sehfelder betreffend. Die Sehstörung dauerte etwa 20 Minuten, und dann folgte Kopfschmerz, Schwindel und Nausea. Manchmal epileptiforme Anfälle.

Epileptische Anfälle können auch mit Anfällen von Flimmerskotom abwechseln.

Leber (2058) beobachtete einen Patienten, der seit zwei Jahren an mehrere Minuten dauernden Anfällen von gleichmässiger Verdunkelung des Gesichtsfeldes mit starkem Flimmern litt, während welchen er selbst grosse Gegenstände nicht wahrnahm. Derselbe wurde seit derselben Zeit auch von Anfällen typischer Epilepsie befallen. Eine Aura kam nur bei den epileptischen Anfällen vor, nicht aber bei den Verdunkelungen. Beiderlei Anfälle traten

auch immer zu verschiedenen Zeiten auf, und die Verdunkelungen leiteten niemals epileptische Anfälle ein. Durch grosse Dosen Bromkalium waren die letzteren ausgeblieben und die ersteren seltener geworden, aber nicht ganz verschwunden.

§ 748. Ähnlich wie bei der Epilepsie beobachtet man auch bei der Migräne sog. hemikranische Äquivalente (Moebius) wie Schwindelattacken und Schmerzen.

Liveing (2254) erzählt von einem Arzte, der aus einer Migränefamilie stammte und dessen Sohn an Augenmigräne litt, dass er mit 16 Jahren, bei im übrigen von vortrefflicher Gesundheit, Anfälle eigentümlicher Magenschmerzen bekommen habe. Sie begannen zu einer beliebigen Stunde, hatten keine Beziehungen zur Diät, bestanden anfänglich in einem geringen, tiefsitzenden Schmerze, der in 2—3 Stunden zu unerträglicher Höhe anstieg und dann wieder abnahm. Dabei bestand Übelkeit, die Glieder waren kalt, der Puls verlangsamt. Die Anfälle kehrten durch einige Jahre etwa einmal im Monat wieder, und während der ganzen Zeit war der Puls vorher langsamer als nachher. Dann trat plötzlich ein centrales Skotom auf, welchem Flimmern folgte, und leitete den ersten Migränenanfall ein. Seitdem litt Patient an Augenmigräne. Die Anfälle von Magenschmerz aber waren verschwunden.

Derselbe Patient bekam mit 37 Jahren nächtliche Anfälle von Glottiskrampf, die Liveing als Transformation von Migräne auffasste.

Wir beobachteten ein 17jähriges Mädchen, welches an linksseitiger Migräne mit Flimmerskotom seit der Kindheit litt, und bei welchem sich seit ½ Jahr in regelmässigen wöchentlichen Intervallen Schmerzanfälle im rechten Unterarm einstellten, wobei letzterer etwas anschwoll. Einmal trat Flimmern vor den Augen auf, kurz bevor dieser Schmerzanfall eintrat.

Ob bei der folgenden Beobachtung wegen der hochgradigen konzentrischen Gesichtsfeldeinschränkung in den Intervallen die vorübergehenden Anfälle von Amblyopie als Migraine ophthalmique, oder als hysterische Amaurose aufgefasst werden müssen, bleibt dahingestellt.

So berichtet Antonelli (2028) über eine 39jährige neuropathisch schwer belastete Dame, welche früher an sensitivo-sensorieller Epilepsie (Charcot) leidend, von ihrem 34. Jahre ab Anfälle vorübergehender Amblyopie hatte, die meistens zu totaler Amaurose führten. Wenn die Amaurose nicht total war, zeigte sich eine hochgradige konzentrische Gesichtsfeldeinengung. Wie früher die Krisen der sensitivo-sensoriellen Epilepsie, so waren jetzt die Attacken der Amblyopie begleitet von psychischen Dämmerzuständen.

Auch komatöse Zustände finden wir mit dem Migräneanfall vergesellschaftet:

Bei einer Dame sah Allbutt (2037) nach einem Migräneanfall rechtsseitige Hemiplegie mit Bewusstlosigkeit und konjugierter Ablenkung beider Augen nach links eintreten. Nach wenigen Tagen waren alle Störungen verschwunden. Frühere Anfälle von Migräne waren einige Male von kurzdauernder Aphasie begleitet gewesen.

Ausser Mingazzini (siehe oben) haben Griesinger und Krafft-Ebing auf das Vorkommen von psychischen Störungen bei der Migräne hingewiesen.

§ 749. Was die Ätiologie des Flimmerskotoms anbelangt, so tritt dasselbe sehr häufig in Familien mit neuropathischer Disposition auf. Nach Moebius ist in 90% der Fälle eine direkte Vererbung nachweisbar. Wir haben eine Familie zu beobachten Gelegenheit gehabt, bei welcher in der vierten Generation und schon bei einem 4jährigen Kinde sich das Leiden forterbte. Ausserdem begünstigen anhaltende Gemütsbewegungen, geistige

Überanstrengung neben Ermüdung und Exzessen jeder Art den Ausbruch desselben. Bei Frauen ist es häufig mit dem Eintritt der Menses verknüpft. L. Mayer (2094).

Ricchi (2076) beschreibt einen Fall, den er bei einer 27jährigen Frau beobachtete. Die Anfälle machten sich namentlich während der Menses geltend.

Strehl (2083) meint, dass die Pubertätsentwickelung den Ausbruch des Flimmerskotoms in besonderer Weise begünstige, dass die Heredität eine Rolle spiele, und dieselben Ursachen massgebend seien, wie für die Entstehung der Migräne.

Wir hatten öfters Gelegenheit durch Korrektion von Refraktionsfehlern, namentlich Astigmatismus, die einzelnen Anfälle, wenn auch nicht ganz zu unterdrücken, so doch in ihrer Häufigkeit und Intensität bedeutend zu mildern. Vergl. Fall E. B., pag. 978.

Martin (2065) hat 93 Fälle von Migräne gesammelt, in denen die Patienten an Astigmatismus von 0,5 bis 4,5 D litten. Martin litt selbst an Migräne und Astigmatismus und hatte seinen heftigsten Anfall gehabt, nachdem er einen Tag schlecht passende Cylindergläser getragen hatte. Martin glaubt, dass man bei allen Personen, die an Migräne leiden, wenn man genau untersucht, Astigmatismus finden müsse, entweder statischen oder dynamischen. Der letztere begünstige besonders die Entstehung der Schmerzanfälle. Vollkommen passende Korrektionsgläser vermöchten die Anfälle ganz zu beseitigen.

In einer späteren Arbeit behauptet Martin, dass drei Umstände zusammenkommen müssten, damit der Migräneanfall entstehe.

1. Eine besondere Konstitution, gichtische oder herpetische, bilde die Grundlage der Migräne[1]).

2. Partielle Ciliarmuskelkontraktionen, und zwar solche, die einen vorhandenen statischen Astigmatismus korrigierten. Oder es bereite dynamischer ohne statischen Astigmatismus den Anfall vor, durch die enorme Arbeit, die er dem Auge auferlege.

3. Als Gelegenheitsursachen könnten verschiedene Vorkommnisse wirken (Mikroskopieren, grelle Beleuchtung, Glanz, Schneelicht, Dyspepsie, Menstruation, Atropin oder Eserin).

Rackford (2077) hatte schon 1896 darauf aufmerksam gemacht, dass eine grosse Menge von Paraxanthin, die im Urin während eines Migräneanfalles und unmittelbar nach demselben vorkomme, einen ätiologischen Faktor für das Auftreten der Anfälle bilde.

Pfaff und Putnam (2072) widersprachen dieser Ansicht Rackfords. Sie stellten fest, dass die Paraxanthinmenge im Urin Gesunder sich nicht von derjenigen Kranker unterscheide.

---

[1]) Charcot und Gowers wiesen ebenfalls auf die Beziehungen der Migräne zur Gicht hin.

Snow (2082) gibt eine tabellarische Zusammenstellung von Kopfschmerz und Migräne bei Kranken, die sämtlich eine Nasenaffektion hatten und mehr oder weniger durch eine spezialistische Behandlung gebessert wurden; acht wurden geheilt.

Henschen (2260) fand bei 106 von 140 Migränekranken Verdickungen unter der Kopfhaut. Vergl. Neurologie des Auges Bd. II, pag. 82, § 86.

Escat (2042) hat die Beziehungen zwischen der Migräne und Erkrankungen des N. acusticus genauer untersucht und gefunden, dass die meisten Fälle von primärer Otosklerose mit Migräne vergesellschaftet sind.

Babinski (2034) teilte vier Beobachtungen mit, welche beweisen sollen, dass die Augenmigräne manchmal mit Hysterie in Verbindung stehe.

Antonelli (2028) bemerkt, dass das Flimmerskotom in Beziehung stehe zur Neurasthenie, Hysterie, Epilepsie, Tabes und progressiven Paralyse.

Oppenheim (2261) fand unter 32 tabischen Weibern zehn mit Migräneanfällen, und er sah diese auch bei zwei tabischen Männern.

Als frühzeitiges Zeichen der Paralyse beschrieben Charcot und Parinaud, ferner P. Blocq (2257) die Augenmigräne, auch W. Sander nannte die Migräne schon 1876 unter den frühen Symptomen.

Das Leiden kommt auch in der Kindheit vor. Die gewöhnliche Entstehung fällt jedoch in die Pubertätszeit; es kann in seltenen Fällen noch im zweiten und dritten Decennium auftreten.

§ 750. Der Verlauf des Flimmerskotoms ist und bleibt in einzelnen Fällen ein typischer, bei anderen zeigt er mannigfachen Wechsel und Verschiedenheiten. Manchmal wird eine Veränderung in den Symptomen des Anfalles durch irgend ein Ereignis hervorgerufen.

So litt ein Kranker von Gowers (l. c. 238), dessen Mutter Migräne hatte, seit seiner Kindheit an einfachen Kopfschmerzen. In seinem 25. Jahre stürzte er und erlitt dabei eine leichte Hirnerschütterung, in wenigen Minuten trat Hemianopsie auf, auf welche so schwere Kopfschmerzen folgten, wie er sie früher nie gehabt hatte, und von dieser Zeit an ging jedem Anfall die gleiche Sehstörung vorher.

Die Aussicht auf gänzliches Aufhören der Anfälle ist nur gering, wiewohl sie im Alter an Intensität nachzulassen pflegen. Namentlich macht das Bestehen einer hereditären Belastung die Prognose ungünstiger.

Irgendwelchen dauernd schädigenden Einfluss auf das Sehvermögen hat das Flimmerskotom nicht. Wohl aber verdient die Tatsache hervorgehoben zu werden, dass manche an Migräne leidende Personen gelegentlich von verhältnismässig früh auftretenden vaskulären Läsionen im Gehirne heimgesucht werden.

So teilt Féré (2092) mehrere von Charcot (2093) und ihm selbst beobachtete Fälle mit, in welchen nach derartigen Anfällen dauernde Störungen (Aphasie, Hemiplegie, Hemianopsie) zurückblieben.

Knauer (2061) berichtet von einem 60jährigen, erblich psychopathisch belasteten Manne mit hochgradigen neurasthenischen Erscheinungen und linksseitigem Flimmerskotom. Ausserdem bestand eine apoplektisch entstandene rechtsseitige Hemiplegie. Ophthalm. Befund normal.

H. Oppenheim (2256) teilt folgenden Fall mit:

Eine Frau, die seit der Kindheit an Migräne litt, bekam 1874, bald nach ihrer Verheiratung, zum ersten Male nach einem Anfalle eine aphatische Sprachstörung, die 24 Stunden anhielt. Ähnliche Zufälle traten später noch viermal ein. Der Kopfschmerz war meist links. Am 27. XI. 1889 wurde die Kranke rechtsseitig gelähmt und aphasisch. Im Dezember fand Oppenheim Paraphasie, Worttaubhaut, rechtsseitige Parese, grosse harte Struma, vermehrte Pulsfrequenz (129). Im Januar starb die Kranke.

In der Carotis int. sin. fand sich ein ziemlich fester Thrombus von blassem Aussehen. Die Gehirnwindungen in der Umgebung der Fossa Sylvii waren eingesunken und erweicht, die Insel, die innere Kapsel, Linsen- und Streifenkern fast ganz zerstört. In der verstopften Carotis und in der Aorta war nur geringe Endarteriitis vorhanden.

Moebius (2251) beobachtete bei einer 39jährigen Frau, deren Familie migränefrei, und die selbst immer gesund gewesen war, heftige Migräneanfälle, die seit drei Jahren bestanden. Die Attacken kamen alle vier Wochen und dauerten 1—2 Tage. Besonders die linke Hälfte des Vorderkopfes war schmerzhaft, das Gesicht war bleich und verfallen, die Augen waren eingesunken. Am Abend des ersten Tages trat starkes Erbrechen ein. Moebius sah die Kranke wiederholt im Anfalle, und während eines solchen sank dieselbe vor seinen Augen zusammen und war linksseitig gelähmt. Noch einige Male kehrte nun die Migräne zurück, war aber viel schwächer und hörte dann ganz auf. Die Hemiplegie blieb bestehen, und nach zwei Jahren starb die Kranke. Die Sektion konnte nicht gemacht werden.

Auch durch die vasomotorischen Erscheinungen bedingte dauernde Schädigungen anderer Art werden erwähnt.

So hatte sich im weiteren Verlaufe der auf Seite 982 angeführten Beobachtung v. Schröders (2095) in den subjektiven Erscheinungen des Flimmerskotoms nichts geändert, wohl aber in den Erscheinungen von seiten des Gefässsystems. Während man aus der Blässe des Gesichts in einer Reihe der früheren Anfälle auf Gefässkrampf mit Gehirnanämie schliessen musste, liess sich jetzt aus der Rötung des Gesichts und dem Pulsieren der Temporalarterie wohl nur der Schluss auf Lähmung der Gefässe ziehen. Dass diese wirklich statt hatte, und zwar im ganzen Gebiete der Karotis, also auch im Gehirn, dafür spricht auch sehr dringend die als Folge beobachtete Netzhautablösung, die nur durch plötzliche Erweiterung der Gefässe mit Ruptur erklärbar, bei Krampf derselben ganz unverständlich wäre.

Neuerdings hatte nämlich Patient, der bei früheren Anfällen auffallend blass wurde, zum erstenmal eine Rötung des Gesichts bekommen und unmittelbar nach dem Anfalle von Flimmerskotom einen centralen Gesichtsfelddefekt im rechten Auge zurückbehalten, der erst nach 2 Stunden wieder verschwand. Einige Zeit darauf wiederholte sich der Anfall ganz in derselben Weise mit Rötung des Gesichts und starkem Pulsieren der Temporalarterien, und nun blieb eine Netzhautablösung rechts zurück, die später wieder heilte.

Oppenheim (2256) beobachtete bei einer Frau, die seit der Kindheit an einer schweren Form der linksseitigen Hemikranie litt, eine dauernde Verengerung der linken Pupille und Lidspalte. Die Patientin hatte nie in ihrem Leben geschwitzt. Der Sohn war imbecill, litt auch an Hemikranie, Epilepsie und hatte sechs Zehen am linken Fuss.

Wir beobachteten eine 73jährige Näherin, welche seit 20 Jahren an rechtsseitiger Hemikranie gelitten hatte. Seitdem sie in der Menopause war, bemerkte sie ein halbseitiges Schwitzen in der linken Gesichts-, Brust- und Bauchseite und in der linken oberen Extremität. Seit $^1/_4$ Jahr empfand sie in der rechten Seite des Kopfes Schmerzen und namentlich des Morgens ein Gefühl, als ob sie das rechte obere Lid nicht heben könnte. Sie rieb dann dasselbe und nach 2—3 Minuten öffnete sie das Auge.

Die Untersuchung ergab rechts leichte Ptosis und Verengerung der rechten Pupille; beide Symptome blieben unbeeinflusst durch Kokain; durch Homatropin jedoch erweiterte

sich die Pupille sehr stark. Während die linke Gesichtsseite feucht erschien, war die rechte trocken. Sonst war am Nervensystem nichts Pathologisches vorhanden. Am Hals waren weder Drüsen, Struma, noch irgend etwas nachweisbar, was auf den Grenzstrang eine Kompression hätte ausüben können. Dagegen fiel sehr die Klage der Patientin auf, dass sie in letzter Zeit an Schluckbeschwerden leide. Es lag daher die Vermutung nahe, den Hornerschen Symptomenkomplex auf einen intrathoracischen Tumor (event. des Ösophagus) zurückzuführen. Leider entzog sich die Patientin weiterer Beobachtung, so dass die Deutung der Sympathicuserscheinungen nicht zu geben war. Jedenfalls ist in diesem Falle das Zusammenvorkommen von Hemikranie und Sympathicusalteration bemerkenswert.

Fig. 316.

Rechts Ptosis sympathica.

Auch wir können durchaus die Beobachtung Oppenheims (2261) bestätigen, dass bei Personen, die immer nur an Hemikranie derselben Seite litten, zuweilen die Lidspalte und die Pupille der betreffenden Seite dauernd verengt war (ähnlich wie in Fig. 316).

Jacobsohn (2053) beobachtete bei einer 38jährigen Frau eine linksseitige Hemikranie, anschliessend daran eine linksseitige Lähmung des Halssympathicus und damit verbundene Erscheinungen, die auf einen Morbus Basedowii hinwiesen.

Nach Galezowski (2031), wie nach Raullet und P. Blocq (2031) tritt das Flimmerskotom öfter als Vorbote der progressiven Paralyse auf. Vgl. p. 988.

Jedenfalls muss bei dem überaus verbreiteten Vorkommen des Flimmerskotoms in Betracht gezogen werden, dass Personen, welche an Flimmerskotom leiden, auch leicht einmal zufällig von einem anderen Cerebralleiden befallen werden können. Vgl. p. 988.

So mochte in der folgenden Beobachtung v. Schröders (2095) die vorhanden gewesene Syphilis Gefässdegenerationen gesetzt haben, wobei dann nach einem Anfalle eine dauernde Hemiparese und Hemianästhesie entstand.

Ein 30jähriger Beamter akquirierte vor 4 Jahren Syphilis und litt seit 10 Jahren an Anfällen von Flimmerskotom mit nachfolgender Migräne. Die Anfälle verliefen teilweise mit Bewusstlosigkeit, teilweise trat nach denselben eine zeitweise Vertaubung der linken Hand und des linken Beines auf. Zuletzt blieb eine linksseitige Hemianästhesie und Hemiparese, sowie ein fast symmetrischer linksseitiger Defekt beider Gesichtsfelder, der nicht genau die ganze linke Hälfte einnahm, sondern nach oben, ebenso nach rechts, hinübergriff, mehr dagegen einen Teil der linken Hälfte freiliess. Ophth. nichts Abnormes.

Eigene Beobachtung. 23. IV. 94. H. E., ein 26jähriger Schlosser, klagte seit einem halben Jahre über Anfälle von halbseitigem Kopfschmerz mit Flimmern vor dem Auge. Seit gestern bemerkte er nach dem Anfall Kribbeln in der linken Hand bis zum Ellenbogen, welches auch nach dem Verschwinden der Kopfschmerzen bestehen blieb.

Patient hatte im vergangenen Jahre Lues akquiriert, war aber sonst ganz gesund. Die Untersuchung des Nervensystems und der Augen ergab keine Anomalien. Am 2. V. 94 war Patient nach einem Anfalle komatös geworden und wurde in diesem Zustand ins Krankenhaus gebracht. Es bestand Déviation conjuguée nach links. Nach antiluetischer Kur erholte er sich, bis auf eine leichte geistige Schwäche, welche zurückgeblieben war.

Hier war jedenfalls eine cerebrale Lues an den schweren Gehirnerscheinungen schuld. Ob die vorhandenen Migräneanfälle die Folge von Lues oder eines früheren Traumas waren, bleibt dahingestellt, denn dem Patienten war drei Jahre vorher ein schwerer Eimer von ziemlicher Höhe herab auf den Kopf gefallen.

In einem Falle Hutchinsons (2096) traten an beiden Augen bald gleichzeitig, bald abwechselnd Anfälle von vorübergehender Erblindung mit nachfolgender Migräne auf. Nach einem ganz ähnlichen Anfall, auf welchen ebenfalls Kopfschmerz folgte, blieb das rechte Auge bis auf schwachen Lichtschein völlig blind, anfangs ohne ophthalmoskopische Veränderung, später mit atrophischer Exkavation und engen Gefässen. Auch nachher traten am linken Auge hier und da Anfälle von Erblindung oder von Hemianopsie der unteren Gesichtsfeldhälfte auf.

Hier sind offenbar nur zufällig die Migräneanfälle mit einer rechtsseitigen akuten retrobulbären Neuritis zusammengetroffen, bei welcher gleichfalls plötzliche einseitige Erblindung beobachtet wird, vergl. Bd. III, pag. 655 und 657 und Leber, Graefe-Saemisch, I. Aufl., Bd. V, pag. 813.

Über eine analoge Beobachtung berichtet Rampoldi (2075):

Derselbe teilte einen Fall von linksseitiger vollständiger Amaurose bei einer 18jährigen gesunden Näherin mit, welche nach heftiger linksseitiger Hemikranie mit vollständiger Erblindung des linken Auges erwachte, Rechtes Auge vollkommen gesund. Am linken Auge waren die Lider leicht geschwellt und gerötet, wärmer anzufühlen als rechterseits. Die Bindehaut der Lider und des Bulbus waren stark hyperämisch, es bestand eine überaus reichliche Tränensekretion, die durchsichtigen Medien waren vollkommen rein. Die Pupille reagierte energisch mit der Pupille rechterseits, blieb jedoch unbeweglich und mässig erweitert bei Verschluss des gesunden Auges. Ophthalmoskopisch nichts Abnormes mit Ausschluss einer nicht sicher zu konstatierenden leichten Hyperämie der Retinalvenen im Vergleich zu denen des gesunden rechten Auges. Die Austrittsstellen der Verzweigungen des Trigeminus auf Druck empfindlich; ebenso am Nacken linkerseits ein empfindlicher Druckpunkt. Ferner war der Bulbus sehr empfindlich auf Druck beim Zurückdrängen in die Orbitalhöhle. Von seiten des Nervensystems konnte nur ein jähzorniges Wesen konstatiert werden. Fluor albus; Menstruation spärlich, unregelmässig; zur Zeit der Menstruation Nasenbluten und bei Zornanfällen Blutwallungen gegen den Kopf und Hemikranie.

Unter Verabreichen hoher Chinindosen und Chloralhydrat kehrte das Sehvermögen nach ungefähr 2 Monaten allmählich wieder vollständig zurück, ohne dass der ophthalmoskopische Befund irgendwelche Veränderungen ergeben hätte. Im Verlaufe eines weiteren Jahres stellten sich mit dem Auftreten von Hemikranie leichtere Störungen des Sehvermögens ein, die jedoch vorübergehender Natur waren.

§ 751. Bezüglich der Diagnose liegt die grösste Schwierigkeit in der Beurteilung der Migraine ophth. fruste, da in diesen Fällen, wie erwähnt, der so charakteristische halbseitige Kopfschmerz fehlt.

Das in die klinische Erscheinung tretende Flimmern kann nun verschiedenen Affektionen zu grunde liegen, die bei der Beurteilung differentialdiagnostisch in Betracht kommen.

So klagen zuweilen Patienten über Anfälle von Flimmern; die genaue Untersuchung ergibt jedoch, dass es sich um Mouches volantes handelt.

Man versteht unter den fliegenden Mücken physiologische Glaskörpertrübungen, die in Form von Perlschnüren, Kreisen, Kügelchengruppen oder in blassen Streifen und kleinen Flecken erscheinen und sich nicht nur mit dem Auge, sondern auch selbständig bewegen. Diese physiologischen Mouches volantes stören die meisten Menschen gar nicht; nur von Neurasthenikern und Leuten mit unkorrigierter Myopie hört man oft Klagen über diese Erscheinung. Andererseits kommen die Mouches volantes bei pathologischen Glaskörpertrübungen vor. Sie nehmen dann nicht immer dieselbe Stelle im Gesichtsfeld ein und verursachen oft auch Flimmern, wie im folgenden Falle.

Ein 48jähriger Kaufmann, der in der Kindheit an Migräne mit Augenflimmern gelitten hatte, kam in die Sprechstunde mit Klagen über Beklemmungen auf der Brust. Vor zwei Jahren hatte er auch wieder Augenflimmern; in letzter Zeit sei ihm dies besonders wieder lästig geworden.

Vor 28 Jahren hatte er sich luetisch infiziert.

Die Untersuchung des kräftig gebauten Mannes ergab Fehlen der Patellarreflexe, Analgesien an den Beinen und reflektorische Lichtstarre der linken Pupille.

Das Flimmern wurde zuerst als Flimmerskotom von neurologischer Seite gedeutet, wie es sich so häufig im Beginne einer Tabes einstellt.

Als Patient jedoch darüber noch mehr klagte, wurden die Augen ganz eingehend untersucht, und es stellte sich heraus, dass derselbe eine Glaskörperflocke hatte, die ihm das lästige Flimmern verursachte.

In anderen Fällen findet man als Ursache der Mouches volantes Linsentrübungen. Letztere gelangen dadurch zur Perzeption, dass sie einen Schatten auf die Retina werfen. Dieser Schatten verändert seinen Ort zugleich mit der Bewegung des betreffenden Auges.

Bei der Chorioiditis exsudativa entstehen auch, namentlich wenn die Entzündung frisch ist, infolge von Reizerscheinungen seitens der Netzhaut subjektive Lichtwahrnehmungen, wie Flimmern vor den Augen, Sehen von Funken und feurigen Kugeln.

So erzählt Galezowski (2262) folgenden Fall:

Bei einem Patienten bestand rechts ein dauerndes centrales Skotom durch Atrophie der Chorioidea; der Augenspiegel zeigte beiderseits Chorioiditis disseminata. Als nun auch links zeitweise ein Skotom auftrat, geriet der Kranke in grosse Angst. Es handelte sich aber um ein typisches Flimmerskotom. Der Kranke hatte seit der Jugend an heftigen Anfällen gewöhnlicher Migräne gelitten, die aufhörten, seitdem das Flimmerskotom sich gezeigt hatte.

Bei dem Glaukom kommt eigentliches Flimmern nicht vor, dagegen Anfälle von Nebelsehen und das Sehen von Ringen in den Regenbogenfarben um Lichter herum.

Galezowski (2262) lieferte hierzu folgenden charakteristischen Beitrag.

Ein 40jähriger Mann, dessen rechtes Auge seit 10 Jahren durch Glaukom zerstört war, bekam seit kurzem zu seinem Schrecken auch links Sehstörungen. Im Anfange waren diese einmal im Monate, zuletzt aber zweimal wöchentlich aufgetreten, hatten 30 Minuten

gedauert und Mattigkeit des Auges hinterlassen; sie bestanden darin, dass der Kranke die Dinge nur halb sah und zackige Blitze erblickte.

Umgekehrt könnte bei den einseitigen Erblindungen durch Migraine ophthalmique auch die Frage, ob hier nicht prodromale Glaukomanfälle vorliegen, in Betracht zu ziehen sein.

So beobachtete

Parisotti (2071) an einem 35jährigen neurasthenischen Manne auf dem einen Auge 4—5 Jahre lang glaukomartige Anfälle, die ganz wie bei prodromalem Glaukom auftraten, die er aber dennoch nicht für solche, sondern als Hemicrania ophthalmica sympathicoparalytica auffassen zu sollen glaubte. Das Gesichtsfeld war konzentrisch verengt und hatte den grösseren Defekt nach oben. Es stellten sich Rötung der Wange und Schläfe und andere nervöse Erscheinungen während des Anfalles ein. Nach demselben wurde das Gesichtsfeld wieder beträchtlich grösser.

Was nun die Hirnerkrankungen betrifft, bei denen das Flimmern vor den Augen zu den klinischen Symptomen gehört, ohne dass es sich um das in Rede stehende Flimmerskotom handelt, so wäre in erster Linie an die Hyperämie des Gehirns zu denken.

Bei manchen Menschen stellt sich namentlich nach körperlichen Anstrengungen und besonders nach Zechgelagen ein Blutandrang nach dem Kopfe ein. Das Gesicht wird rot und heiss, die Schläfenarterien klopfen; es tritt Schwindel, Kopfschmerz und Flimmern vor den Augen ein. In heftigeren Fällen kann es zur Bewusstlosigkeit kommen.

Wir beobachteten einen 43jährigen Mann, der plötzlich von heftigem Blutandrang nach dem Kopf, Flimmern vor den Augen und Bewusstlosigkeit befallen worden war. Der zuerst behandelnde Arzt glaubte, es handle sich um einen Fall von Lues cerebri. Die jahrelange von uns angestellte Beobachtung liess vermuten, dass es sich bei dem kräftigen „vollblütigen" Mann um eine Hyperämie des Gehirns nach einem Exzess in Baccho gehandelt haben dürfte; ein apoplektischer Insult, der lange gefürchtet wurde, hatte sich nämlich nicht eingestellt. Im Gegenteil, es hatte sich das Befinden allmählich sehr gebessert.

Als Vorläufererscheinung von Hirnblutungen kommt zuweilen Flimmern vor den Augen vor, welches manchmal nur vorübergehend, manchmal auch dauernd auftritt, ebenso wie der noch häufiger vorkommende Schwindel. Es sind das Symptome, die auch bei der Arteriosklerose der Hirnarterien beobachtet werden, wie wir dies exquisit in folgendem Falle konstatieren konnten:

Ein 81jähriger Herr klagte über sehr lästiges Flimmern vor den Augen. Die Untersuchung des noch kräftigen Mannes ergab ausser einer allgemeinen Arteriosklerose nichts von der Norm Abweichendes. Niemals trat Kopfschmerz auf, so dass die Diagnose einer Migraine ophth. fruste fallen gelassen werden musste. Ein etwa vermuteter apoplektischer Insult trat nicht ein.

Zu bedenken bleibt auch, dass Hemianopsien als Folge organischer Läsionen zuweilen durch Flimmern eingeleitet werden. So berichtet Lang (2097) über folgenden Fall:

Ein 55jähriger Postschaffner war plötzlich im Eisenbahndienst von Flimmern befallen worden. Der Anfall ging rasch vorüber. Bestehen blieb Sehstörung nach der rechten Seite und Parästhesien in der rechten Körperhälfte. Nach einer Reihe von Wochen vollständige Heilung.

Hier war offenbar eine Herdaffektion in nächster Nachbarschaft der linken Sehstrahlungen aufgetreten. Man könnte wohl leicht in Versuchung kommen, vorübergehende Hemianopsie, wie z. B. im Falle Mauthner pag. 975 als indirektes Herdsymptom zu deuten. In dem folgenden Falle von Mauthner (2098) muss wirklich etwas Derartiges vorgelegen haben.

In einem Falle mit Hirnsymptomen, die auf Tumorbildung deuteten, trat ein ganz kurzer, kaum 1 Stunde währender Anfall von rechtsseitiger Hemianopsie mit Zeichen von Aphasie bei negativem Augenspiegelbefunde auf. Es zeigte sich keine Wiederholung des Anfalles, und unter antisyphilitischer Behandlung erfolgte überhaupt vollständige Heilung.

Auch Bernhardt (2099) spricht von einer Beobachtung, bei welcher Anfälle von Hemianopsie und Aphasie auftraten, die nur die Dauer einiger Stunden hatten. Bernhardt meint, dass dies bei Epileptikern und Herzkranken vorkomme.

Das hemianopische Flimmerskotom unterscheidet sich durch zwei Momente sehr wesentlich von der Hemianopsie nach organischen Leiden, zunächst dadurch, dass dasselbe nicht selten die vertikale Trennungslinie überschreitet und zweitens durch das Flimmern, welches man bei den einmal bestehenden dauernden Hemianopsien nie beobachten soll. Dieser Angabe Mauthners möchten wir jedoch folgende eigene Beobachtung entgegenhalten.

Ein 40jähriger Hutmacher hatte in den letzten Jahren an asthmatischen Anfällen zu leiden. Nachdem er in der letzten Zeit während einiger Tage wortkarg, von gereizter Stimmung und appetitlos gewesen und auch über Kopfschmerzen in der Stirn zu klagen gehabt hatte, wurde er eines Tages nicht ganz ohne Bewusstsein, doch sehr benommen und auf der linken Körperhälfte gelähmt, nach Hause gebracht. Zunächst beliefen sich seine Hauptklagen auf Sehstörungen und Reizerscheinungen in der optischen Sphäre. Er hatte Gesichtshalluzinationen und klagte über lebhafte Photopsien, die in Form von flackernden Flammen, zickzack- und schlangenförmigen Feuerlinien und aufblitzenden Feuererscheinungen ihm viel Beschwerden bereiteten. Diese Photopsien waren unmittelbar nach dem Anfall am stärksten und hielten ungefähr 10–12 Tage an. Totale linksseitige Hemiplegie und Hemianästhesie. Patient hatte kein Bewusstsein von der bestehenden totalen homonymen linksseitigen Hemianopsie. Er klagte über Kopfschmerz auf dem rechten Scheitel.

Das Hervortreten von Photopsien in einem vorhandenen Gesichtsfelddefekt muss vielleicht nach Analogie der Anaesthesia dolorosa, vergl. Bd. II, pag. 119 erklärt werden. In dem oben erwähntem Falle war die optische Leitung offenbar in der inneren Kapsel unterbrochen, und zugleich das centrale Ende gereizt worden.

Was die vorübergehenden Erblindungen anbetrifft, so hatten wir schon pag. 664 darauf hingewiesen, dass zuweilen den plötzlichen Erblindungen bei Embolie centralis retinae einseitige kurz dauernde Erblindungen gewissermassen als Prodromalerscheinungen voraufgehen, und verweisen wir hier auf die dort angeführten Fälle.

Ferner ist hier auf die intermittierende Amaurose bei Wechselfieber hinzuweisen, welche pag. 665 durch einen Fall illustriert wird.

Anfallsweise auftretende und wieder vorübergehende doppelseitige Erblindungen von kurzer Dauer begegnen wir, wie p. 665 erwähnt, sehr häufig bei raumbeschränkenden Momenten im Schädelinnern; wir verweisen hier namentlich auf die p. 686 angeführte eigene Beobachtung.

§ 752. Betreffs des Kopfschmerzes liegen im allgemeinen die Verhältnisse nicht sehr schwierig.

Der Migränekopfschmerz zeichnet sich bekanntlich durch seine Halbseitigkeit, durch sein Auftreten meist in regulären Intervallen, durch das schliessliche Erbrechen aus und ist in der Regel ein ererbtes Leiden, welches in der Jugend beginnt. Indessen wurde schon hervorgehoben, dass der Kopfschmerz auch bei der Migräne nicht selten keinen halbseitigen Charakter hat. Ferner müssen die verschiedenen Arten des Kopfschmerzes berücksichtigt und differentialdiagnostisch gesondert werden.

Beim Glaukom kommen die Lichterscheinungen weniger in Betracht, als der Kopfschmerz. Dies hebt Moebius (p. 77) auch besonders hervor und illustriert es durch den folgenden Fall.

Eine Dame, die seit der Kindheit an rechtsseitiger Migräne litt, gab an, dass seit einiger Zeit ihre Anfälle schlimmer geworden seien, und dass sie deshalb Verschiedenes ohne Erfolg gebraucht habe.

Erst die Untersuchung ergab, dass Glaukom des rechten Auges bestand. Die Operation war erfolgreich, die Migräneanfälle aber kehrten später in ihrer alten Form zurück.

Nach unserer Erfahrung wird am häufigsten der rheumatische Kopfschmerz, bei dem man Verdickungen im Temporalmuskel, im Nacken und Hinterhaupt findet, mit der Migräne verwechselt. Dieser Rheumatismus der Kopfmuskeln kommt hier in Hamburg ganz ausserordentlich häufig vor und löst bei Leuten, die an Migräne seit ihrer Kindheit leiden, nicht selten auch echte Migräneanfälle aus. Vergl. Bd. II, pag. 82, § 86.

Bei Hyperämie des Gehirns sowohl, wie bei Anämie wird Kopfschmerz beobachtet, der meist einen dumpf drückenden Charakter hat. Der auf Hyperämie beruhende Kopfschmerz hat darin Ähnlichkeit mit dem Migränekopfschmerz, dass er beim Husten, Niesen und Bücken sich steigert, während der anämische Kopfschmerz abnimmt, wenn man die horizontale Lage einnimmt.

Der neurasthenische Kopfdruck zeichnet sich vor allem durch seinen diffusen Charakter und durch das Fehlen von jeder Übelkeit vor dem Migränekopfschmerz aus.

Indessen kann der durch gastrische Störungen und durch Autointoxikation (Urämie, Diabetes) bedingte Kopfschmerz, namentlich wenn Erbrechen auftritt, einen migränösen Charakter annehmen. Das Flimmern und die sensiblen Reizerscheinungen fehlen meist bei diesen Arten des Kopfschmerzes. Jedoch gibt es eine Kategorie von Fällen, bei welchen dieselben vorhanden sind, das sind die Hirntumoren.

§ 753. Jeder erfahrene Neurologe hat in seiner Praxis Fälle erlebt, bei denen die Prodromalerscheinungen eines sich entwickelnden Hirntumors an eine Migräne denken liessen.

Im Jahre 1893 beobachteten wir einen 17jährigen Menschen, der seit einem halben Jahre über Schläfenkopfschmerz mit Erbrechen klagte, und zwar trat ersterer anfallsweise alle 2—3 Tage auf. Der Anfall begann mit Ohrensausen links, dann stellte sich halbseitiger Kopfschmerz und schliesslich Erbrechen ein.

Der Hausarzt diagnostizierte eine Migräne.

Als wir den Patienten untersuchten, fand sich eine doppelseitige Stauungspapille, cerebellare Gehstörung mit Neigung nach links zu fallen.

Wir stellten die Diagnose auf einen Kleinhirntumor.

In einem anderen Falle handelte es sich um einen 9jährigen Knaben, der Anfälle von heftigen halbseitigen Kopfschmerzen und Erbrechen bekam. Objektiv konnten wir nur eine doppelseitige Stauungspapille bei dem auffalllend intelligenten Knaben konstatieren.

Die Diagnose des Hirntumors wurde durch die Autopsie bestätigt, indem sich ein cystisches Peritheliom an der Hirnbasis fand.

Moebius (2251) beobachtete einen 33jährigen Mann mit Anfällen von Kopfschmerzen, die seit einem Jahre bestanden. Die Schmerzen nahmen die ganze Stirn ein, kehrten alle 14 Tage ungefähr zurück und waren manchmal mit Erbrechen verbunden. Erst in der letzten Zeit war auch zwischen den Anfällen der Kopf nicht ganz schmerzfrei, und es war den Angehörigen aufgefallen, dass der Kranke manchmal am Tage einschlief. Die ophthalmoskopische Untersuchung ergab nichts; ebenso wenig waren die Reflexe u. s. w. verändert. Bald darauf wurde der Schmerz viel stärker und fast stetig, der Kranke liess sich in eine Heilanstalt aufnehmen, und auch dort wurde das Leiden für „funktionell" gehalten. Erst kurz vor dem Tode fand man Stauungspapille. Post mortem zeigte sich ein Sarkom des Stirnlappens.

Abercrombie (2264) berichtet von einem 6jährigen Knaben, bei dem Anfälle heftigen Kopfschmerzes erst alle 14 Tage, dann 1—2mal in der Woche auftraten. Sie begannen früh, dauerten 5—12 Stunden, endeten mit Erbrechen, und nach einem tiefen Schlafe schien dann der Kranke wieder ganz gesund zu sein. Erst nach 4—5 Monaten wurde der Schmerz stetig und zwei Monate später starb das Kind. Man fand einen grossen Tuberkel in der linken Kleinhirnhemisphäre.

Über einen sehr bemerkenswerten Fall berichtet Gowers (2100).

Ein 30jähriger Mann, bis dahin gesund, hatte eines Morgens eine Lichterscheinung, wie wenn er eine polierte Platte sähe; zugleich fühlte er sich schwindelig und hatte Schmerzen in den Augen. Von da ab traten fast täglich Anfälle folgender Art auf: Ein heftiger Schmerz strahlte vom Hinterkopf nach den Augen und der Nase aus. Wenn er dabei auf der Strasse war, schien der Weg immer enger und enger zu werden. Das Sehvermögen nahm zugleich ab, und er wusste kaum, wo er ging und musste mit dem Stocke tasten. Der Verlust des Sehvermögens war nicht vollständig. Er konnte nur gerade vor sich hin sehen, nicht auf die Seite, im allgemeinen aber besser nach rechts wie nach links. Nach zwei Monaten hatte er im Beginn der Anfälle, wenn das Gefühl schwand, ein Lichtflackern in den Augen gleich einer goldenen Schlange, welche sich nach allen Richtungen sehr rasch bewegte. Es bestand auf beiden Augen, aber anscheinend auf dem linken stärker. Pupillen gleich weit. Sehschärfe = $^{20}/_{20}$. Hemianopsie nicht sicher nachweisbar. Sonst liess sich nichts nachweisen. Tod 7 Monate nach Beginn der ersten Erscheinung, ohne dass eine wesentliche Änderung eingetreten wäre.

Sektion: Sarkomatöse Geschwulst in der rechten Hemisphäre, welche auf der Konvexität die erste und zweite Occipitalwindung und die hintere Hälfte des Lob. pariet. sup. et inf. einnahm, an der medialen Fläche den Cuneus und Präcuneus. Im Inneren erstreckte sie sich bis zur Decke des Hinterhorns des Ventrikels. Seh- und Streifenhügel erschienen normal.

Wollaston (2101) machte im Jahre 1824 bekannt, dass er 20 Jahre zuvor nach einer mehrstündigen heftigen Anstrengung einen Anfall von homonymer linksseitiger Hemi-

anopsie gehabt habe, wobei jedoch das linke Gesichtsfeld beider Augen nicht ganz ausfiel, sondern nur eine schattenhafte Dunkelheit in demselben auftrat. Nach ungefähr einer Viertelstunde war der Anfall vollkommen vorüber, wobei das Gesichtsfeld am Fixationspunkt schief aufwärts nach links hin sich aufhellte. $18^3/_4$ Jahre nach dem ersten Anfalle trat ein zweiter ohne alle Ursache auf. Diesmal war jedoch die homonyme Hemianopsie rechtsseitig; nach 20 Minuten war das Halbsehen wieder verschwunden. Wollaston starb vier Jahre nach seiner Publikation. Aus dem Sektionsprotokoll wurde ersichtlich, dass der rechte Tractus opticus von brauner Farbe, weicher und breiter als unter normalen Verhältnissen war. Die Erkrankung des Tractus war aber wohl kaum die primäre, denn es war der rechte Thalamus opticus in einen Tumor von der Grösse eines mittelgrossen Hühnereis verwandelt, und auch die benachbarten Partien des Corpus striatum ergriffen. Das Vorhandensein eines Hirntumores hatte Wollaston selbst vermutet, und aus seinen Aufzeichnungen geht hervor, dass Symptome einer Hirnkrankheit sich schon in seiner Jugend zeigten.

Pooley (2102). Ein 55jähriger Patient hatte vor 30 Jahren einen Schanker gehabt, von geringer Pharyngitis gefolgt. Vor 6 Wochen, und noch einmal später, Gesichtshalluzinationen, epileptiforme Konvulsionen, maniakalische Anfälle. Patient liess Worte aus, war vergesslich und sehr aufgeregt. Sehschärfe = $^{20}/_{20}$. Gesichtsfeld normal. Zwei Tage darauf scharf abschneidende rechtsseitige homonyme Hemianopsie, die wieder eine Zeit lang verschwand, um jedoch bald wiederzukehren und zu persistieren. Parese der rechten Körperhälfte, Abnahme der Empfindlichkeit im rechten Arm, des Gedächtnisses; Zeichen von Aphasie traten ein. Später links Stauungspapille, rechtes Auge normal.

Im linken Occipitallappen eine mit Pia und Dura verwachsene, von erweichter Hirnsubstanz umgebene, für ein Gumma gehaltene Geschwulst. Der linke Thalamus und die ihn umgebende Hirnsubstanz vollkommen erweicht. Tractus optici und Chiasma normal, der rechte Seitenventrikel stark erweitert.

Wernicke gab als Unterscheidungsmerkmale an, dass das Erbrechen bei Anfällen von Tumorschmerz nicht Erleichterung zu bringen pflege, dass hier die Zeit zwischen den Anfällen fast nie vollkommen frei sei, dass Ruhe bei Migränekranken Erleichterung bringe, bei Tumoren in der Regel nicht, dass die Tumorkranken stumpf und egoistisch würden, die Migränekranken nicht.

Erwähnenswert erscheint noch die Angabe Schmidt-Rimplers (l. c. 106), ihm seien nicht selten Kranke zugeschickt worden, bei denen man an einen Hirntumor gedacht habe. Das vorausgegangene Flimmerskotom habe dabei aber auf die richtige Fährte geleitet.

§ 754. Bei allgemeiner Arteriosklerose der Hirnarterien kommt auch in späteren Jahren Migräne als selbständiges Leiden vor, wie wir dies sehr eklatant in einem Falle erlebt haben.

Entwickelt sich Migräne bei einem Lueticus, so wird namentlich anfangs die Frage grosse Schwierigkeiten bereiten, ob diese Anfälle von Kopfschmerzen mit Flimmern lediglich auf ein Flimmerskotom zu beziehen sein möchten, oder als Ausdruck einer schweren cerebralen Lues aufzufassen wären, wie z. B. in der von uns erwähnten Beobachtung H. E. pag. 990 der Fall war.

Die sensiblen Störungen in den Extremitäten und die Sprachstörung könnten allerdings den Verdacht einer akuten Gehirnkrankheit erwecken, aber nur beim ersten Migränefall; selbst dann aber spricht schon die kurze

Dauer der Erscheinungen und ihre Komplikation mit den charakteristischen visuellen Störungen genügend für die Natur derselben (Gowers).

Nach Martin (2065) vergl. pag. 987 sei dabei von grossem Wert für die Unterscheidung von schwerem Hirnleiden, die Feststellung von partiellen Ciliarmuskelkontraktionen. Letztere sprächen für Migräne.

§ 755. Eine grössere Schwierigkeit entsteht, wenn wir zwischen Migräne und Epilepsia mitior zu unterscheiden haben, denn bei letzterer kann die visuelle Aura derjenigen der Migräne in hohem Grade gleichen. Ferner kann das Flimmerskotom als Äquivalent für den epileptischen Anfall und umgekehrt eintreten (vergl. Fall Leber pag. 984).

Nach Gowers ist in sehr vielen Fällen von Epilepsie mit visueller Aura letztere kurz, nur wenige Sekunden dauernd, während die Sehstörung bei der Migräne 20—30 Minuten anhalten kann. Das Fortifikationsspektrum spreche mehr für Migräne als für Epilepsie, obgleich es nicht beweisend sei. Das Auftreten von Konvulsionen entscheide natürlich die Frage. Dabei dürften wir nicht vergessen, dass das eine Leiden unzweifelhaft in das andere übergehen könne, und dass manche Anfälle eine Zwischenstufe einzunehmen scheinen.

Galezowski (2103) berichtet von einem 40jährigen Patienten, welcher im Alter von 11 Jahren von einem wütenden Hunde gebissen worden war und ein ganzes Jahr mit der Heilung der mit dem Ferrum candens geätzten Wunde zu tun hatte, dass viel später, und zwar zuerst vor 11 Jahren, sich mehrstündige Krampfanfälle einstellten, die in der letzteren Zeit sehr häufig wurden. Vor jedem Anfalle empfand Patient eine eigentümliche Sehstörung mit Funkensehen und subjektiven Lichtempfindungen. Zugleich bestand dauernde Amblyopie und Störung des Farbensinns bei ophthalmoskopisch normalem Befunde.

Wegen der andauernden Amblyopie bei normalem ophthalmoskopischen Befunde dürfte hier wohl ein Fall von Hysterie und Epilepsie vorliegen.

Ferner wäre noch auf den Fall Heinemann zu verweisen, vergl. pag. 667 und das dort Gesagte, sowie auf die pag. 646 angeführte Beobachtung von Christensen. In dem letzteren Falle entwickelte sich allmählich progressive Sehnervenatrophie, was gegen eine transitorische Amaurose bei reiner Epilepsie spricht. Vergl. auch den Fall von Gayet pag. 668.

§ 756. Dem Hange, vasomotorische Störungen in ätiologischen Zusammenhang zu bringen, scheint Stevensohn (2112) verfallen zu sein, wenn er bei einem Falle von Raynaudscher Krankheit, bei welchem ausser einer symmetrischen Gangrän der Zehen und beider Füsse eine anfallsweise auftretende Verdunkelung des Gesichtsfeldes bis völlig minutenlange andauernde Erblindung auftrat, einem Krampf der Netzhautgefässe die Schuld gibt. Das betreffende Individuum scheint an Migraine ophthalmique und gleichzeitig auch an Raynaudscher Krankheit gelitten zu haben.

§ 757. Ferner kommen hier in differentialdiagnostischer Hinsicht die beiden pag. 915 und 916 bei den Erblindungen nach Blutverlust angeführten Fälle von Leber und von Samelsohn in Betracht. Ob die vorübergehenden Erblindungen in diesen beiden Fällen der Migraine ophthalmique oder der hysterischen Amaurose zuzuzählen sind, bleibt vorläufig dahingestellt. Im all-

gemeinen dauert die hysterische Amaurose sehr viel länger, als ein Erblindungsanfall bei Migraine ophthalmique.

§ 758. Über das Wesen des Flimmerskotoms wissen wir so gut wie nichts, auch gehen bezüglich seiner Pathogenese die Meinungen weit auseinander. Du Bois-Reymond war zuerst die Veranlassung, das Leiden als einen Gefässkrampf des Sympathicus aufzufassen, weil er bei seinen Migräneanfällen ausser einer strangartigen Zusammenziehung der Schläfenarterie auch eine Erweiterung der Pupille der betreffenden Seite konstatierte und für diese Fälle den Namen Hemicrania sympathico-tonica proponierte. Demgegenüber hat Möllendorf eine Hemicrania angio-paralytica aufgestellt, weil bei einer Patientin während der Schmerzanfälle eine im Verhältnis zur gesunden Seite, lebhaftere hellere Rötung des Augenhintergrundes und stärkere Injektion der Arteria und Vena centralis retinae gefunden wurde. Die Gefässe waren breiter, die Venen knotig, sehr geschlängelt und von viel dunklerer Farbe als sonst, vergl. pag. 975. Er verwertete diesen Befund für die Theorie von der Entstehung der Migräne durch eine einseitig auftretende Anenergie der die A. carotis beherrschenden vasomotorischen Nerven, wodurch die betreffenden Arterien erschlafften und eine einseitige arterielle Fluxion nach dem grossen Gehirn gesetzt werde.

Der sympathicotonischen Theorie haben sich namentlich Siegrist, Latham und Berger angeschlossen.

Siegrist (2084) meint, dass die Migräne auf einer vasomotrischen Störung beruhe, die sich in doppelter Weise lokalisiere, nämlich das Symptomenbild der Migräne in der Dura und dasjenige des flimmernden Skotoms in der Occipitalrinde. Dabei handele es sich um „einen Spasmus der Gefässe der einen Hälfte des Schädelinhaltes".

Latham (2062) erklärte die Teichopsie (vorübergehende Halbblindheit) durch eine infolge Reizung des Sympathicus bedingte Kontraktion der Hirnarterien und verminderte Blutzufuhr zum Gehirn; dann folge durch Erschöpfung des Sympathicus Gefässerweiterung und Kopfschmerz. Die Affektion könne einseitig und beiderseitig sein.

O. Berger (2029) erwähnt, dass 1758 Fondyce schon beschrieben hatte, das Auge werde bei dem heftigen Schmerz in die Augenhöhle hineingezogen und scheine kleiner zu werden. Auch Monro sagte, dass das Auge der kranken Seite häufig rot werde, träne und wie zusammengezogen sei. Berger beschrieb einen Fall von sympathico-paralytischer Migräne ohne Sehstörungen. Die ophthalmoskopische Untersuchung ergab normales Verhalten der Netzhautarterien (während bekanntlich Möllendorf Hyperämie des Augengrundes bei dieser Migräneform gefunden hat.

v. Reuss (2074) sieht als Ursache des Flimmerskotoms partielle Anämie des Gehirns an. (Tonisierendes Verfahren, Bromkalium, Chinin.)

Demgegenüber teilt Fraenkel (2043) einen an sich selbst beobachtete Migräne ohne Sehstörungen mit, die auf Parese des Sympathicus beruhen solle.

Auch Strehl (2104) und v. Schröder (2095) stellen sich auf den angioparalytischen Standpunkt.

Das Permanentwerden der schweren Begleiterscheinungen erklärt Féré (2105), welcher lokale Gehirnanämie als Ursache des Flimmerskotoms annimmt, für hervorgerufen durch bleibende Zirkulationsstörung infolge von Thrombose der spastisch kontrahierten Arterien.

Sihle (2081) stellt sich betreffend der Migräne auf den Standpunkt der Autointoxikationstheorie und fasst den Kopfschmerz als pialen auf.

Palombi (2086) kommt auf Grund seines eigenen Leidens zu folgender Anschauung über die Migraine ophthalmique. Dieselbe sei eine wahre, wohl charakterisierte Neurose von bisher unbekannter Pathogenese und anatomischer Grundlage. Klinisch habe sie Ähnlichkeit mit Hysterie und Epilepsie, ohne zu diesen zu gehören.

Spitzer (2085) kritisiert die verschiedenen Migränetheorien, nämlich

die vasomotorische,
die Toxin-,
die Reflex- und
die centrale Theorie.

Die Theorie Spitzers sucht das pathologische anatomische Substrat in einer absoluten oder relativen Stenose des Foramen Monroi. Der hemikranische Anfall werde infolge einer aktiven oder passiven Hyperämie des Gehirns ausgelöst, bei welcher der Plexus chorioideus mitbeteiligt sei. Durch die hierdurch bedingte Vermehrung des Liquor cerebrospinalis in den Hirnventrikeln käme es zu einer vollständigen Verlegung des Foramen Monroi, was eine Stauung der Ventrikelflüssigkeit und eine Volumszunahme der gesamten Hemisphäre und Anpressung derselben an die Schädelkapsel zur Folge haben soll. Zur Erklärung des Flimmerskotoms und der Parästhesien glaubt Spitzer sich der Annahme eines diskontinuierlichen Reizes bedienen zu müssen und nimmt deshalb pathologische Verwachsungen zwischen Pia und Rinde oder im Subarachnoidealraume an.

Welcher Natur der dem Flimmerskotom zugrunde liegende Vorgang ist, sagt Jolly (2054), darüber lässt sich vorläufig weder bei seiner Verlegung in die primären optischen Bahnen, noch bei der Annahme seines Sitzes in der Gehirnrinde etwas Bestimmtes aussagen. Die landläufige Hypothese, dass es sich dabei um Reizung oder Lähmung der Gefässnerven handele, sei für die Migräne im allgemeinen mit Recht von Gowers, Möbius u. a. als unzureichend zurückgewiesen worden; auch für das Flimmerskotom sei sie ebensowenig auf eine einigermassen sichere Basis zu stellen. Der Anfall des letzteren gleiche am meisten dem neuralgischen Anfalle in den sensiblen Nerven, der ja auch nicht selten die Verbindung von Erregung mit Leitungsbehinderung in Form von Anaesthesia dolorosa erkennen lasse. Auch bei der Neuralgie müssten wir uns einstweilen damit begnügen, einen anfallsweise auftretenden Erregungsvorgang in peripheren oder mehr centralen Abschnitten des Nervenverlaufes anzunehmen, ohne dass heutzutage noch jemand daran

denke, ihn durch vasomotorische Störungen für genügend erklärt zu halten. Der Umstand aber, dass das Flimmerskotom mit seinen lebhaften Reizerscheinungen überwiegend häufig dauernd die Form der einfachen „elementaren" Vision beibehalte und nicht zu komplizierten subjektiven Wahrnehmungen führe, scheint Jolly gegen den Sitz des Flimmerskotoms in der Rinde des Sehcentrums zu sprechen. Dagegen spräche er für die Annahme, dass es sich bei ihm um einen Erregungsvorgang in den primären optischen Bahnen oder Centren handele, nicht aber um einen solchen in den Centralorganen des Sehens, da dann hier doch unvermeidlich auch häufig andere optische Erinnerungsbilder geweckt werden müssten. Dass dann doch in einzelnen Fällen die erwähnten psychischen Störungen zu Migräneanfällen hinzuträten, liesse sich ebensogut durch eine Irradiation des Vorganges von den primären optischen Centren aus nach den betreffenden Teilen der Hirnrinde erklären, wie durch Irradiation von den optischen Rindencentren im Hinterhauptslappen.

Jolly fasst die Ergebnisse seiner Auseinandersetzungen dahin zusammen,

1. dass das Flimmerskotom in seiner häufigsten, hemianopischen Form aller Wahrscheinlichkeit nach nicht im grossen Gehirn, jedenfalls nicht in der Rinde zustande komme, sondern in den primären optischen Bahnen und zwar im Tractus opticus oder in der Gegend des Corpus geniculatum externum;

2. dass die binokularen centralen und die die Mittellinie überschreitenden halbseitigen Skotome in noch mehr peripheren Teilen der Bahn, wahrscheinlich in der Gegend des Chiasmas ihren Entstehungsort hätten;

3. dass die rein einäugigen Skotome im Nervus opticus oder in der Retina des betreffenden Auges zustande kämen.

Manz (2064) nimmt einen peripheren Ursprung des Flimmerskotoms für diejenigen Fälle an, für welche eine Blendung als Gelegenheitsursache wahrscheinlich ist.

Beyer (2030) ist geneigt, den Sitz des Flimmerskotoms in den Hinterhauptslappen zu verlegen; eine Störung hierselbst würde verursachen:

1. dass von den vorkommenden Reizen aus den Ganglienzellen der Netzhaut manche nicht zur Perzeption gelangten, daher die Gesichtsfelddefekte;

2. dass abnorme Reize wirksam seien, daher die subjektiven Lichterscheinungen.

§ 759. Im folgenden mag uns gestattet sein, auch noch einige eigene Gedanken über das Wesen des Flimmerskotoms hier anzuführen. Zunächst stimmen wir durchaus Jolly bei, dass das Wesen desselben am meisten mit dem neuralgischen Anfalle verwandt zu sein scheint. Dass die Gesichtsfelddefekte den pathologischen Vorgang beim Flimmerskotom auf das Gebiet zwischen Retina und Corpus geniculatum externum verweisen, wird gleichfalls von uns zugegeben. Ja wir möchten noch auf ein anderes bedeutsames und fast allen Migränekranken zukommendes Symptom hinweisen, welches imstande ist, die Ansicht Jollys noch nachdrücklicher zu stützen. Wir meinen die Blendungserscheinungen der Hemikraniker, die sich vor allem in hoch-

gradiger Lichtempfindlichkeit äussern. Bekanntlich verdunkelt fast jeder an Migräne Leidende während des Anfalls das Zimmer. Galezowsky glaubte sogar eine besondere Art: Photophobie periodique annehmen zu sollen. Eine seiner Kranken musste bei jedem Anfalle drei Tage in einem verdunkelten Zimmer bleiben und die Augen geschlossen halten. Die Photophobie war in diesem und in anderen Fällen von reichlichem Tränenträufeln begleitet, und gewöhnlich bestand auch vom Lichte unabhängiger lebhafter Augenschmerz. Vergl. pag. 978 Anmerkung unten.

Nach unserer in Bd. III der Neurol. d. A. pag. 318 in § 245 u. 246 gegebenen Anschauung ist das Corpus geniculat. externum dasjenige Organ, welches als die am centralsten gelegene Partie der Adaptationsvorgänge zu betrachten ist.

Würden wir nun diese besondere Adaptationsstörung bei der Migräne auf ein Missverhältnis zwischen Assimilation und Dissimilation im Heringschen Sinne auffassen, so liegt es nahe daran zu denken, ob nicht vielleicht überhaupt bei der Hemikranie eine Störung der Assimilierung und Dissimilierung auch auf anderen Gebieten des Gehirns vorkommen kann. Dass aber nach Jollys Ansicht die Partie der optischen Leitung zwischen Corpus geniculatum externum und Cortex ausgeschlossen sein soll, erscheint uns etwas willkürlich und nicht genügend begründet zu sein. Ausserdem müssen wir über den folgenden Abschnitt in Jollys Arbeit eine Erklärung geben, weil derselbe geeignet ist, eine grosse Verwirrung hervorzurufen.

„Als zweites Argument für die kortikale Theorie des Flimmerskotoms, sagt Jolly, wird angeführt, dass dasselbe nicht ein positives, sondern ein negatives sei (vergl. pag. 573, § 420). Mit letzterem Ausdruck wird das einfache Nichtsehen an einer bestimmten Stelle bezeichnet, während das positive Skotom sich in Form eines schwarzen Fleckes dem Bewusstsein aufdrängt, oder die Gegenstände bedeckt, und dass dies für die leuchtende Figur natürlich erst recht gilt. Dies wäre also gerade die Eigenschaft des positiven Skotoms. Andererseits haben mir (Jolly) aber auch wiederholt Kranke, die an occipitaler Hemianopsie litten, angegeben, dass ihnen in der ausfallenden Gesichtsfeldhälfte die Gegenstände wie von einem schwarzen Tuche verdeckt seien, also ebenfalls im Sinne eines positiven Skotoms.“ Letzter Satz bedarf der Berichtigung.

Bei einer totalen Zerstörung der optischen Leitungsbahnen fällt alle und jegliche Empfindung weg, also auch die Dunkelempfindung. Besteht dagegen nur eine Leitungshemmung bestimmten Grades, also eine nicht absolute Hemianopsie, so werden, je nachdem, viel intensivere Lichtreize auf die hemianopischen Netzhauthälften einwirken müssen, um eine gleich starke Lichtempfindung, wie auf den gesund gebliebenen, hervorzubringen. Nun wissen wir aber, dass bei Leitungsbeeinträchtigung der optischen Bahnen am stärksten die centrale Sehschärfe und das Farbenempfindungsvermögen leidet, die Empfindung für Helligkeitseindrücke aber weniger intensiv. Daher kommt es, dass innerhalb eines negativen, relativen Skotoms weisse Blättchen wohl

dunkeler gesehen werden, aber nicht verschwinden. Wir werden demgemäss auch in den nicht absoluten hemianopischen Gesichtsfeldhälften, je nachdem, alles sehr viel unklarer, verwischter und dunkeler sehen, als in der normal gebliebenen Gesichtsfeldhälfte. Dies ist aber doch ein grosser Unterschied gegenüber der Empfindung, welche ein positives Skotom bei uns bewirkt. Das positive Skotom, dessen Ursprung mit Recht in die Retina verlegt wird, können wir seinem ganzen Umfange nach direkt auf eine Fläche projizieren und können es dort mit Kreide oder mit einer Feder umgrenzen. Dies ist bei dem negativen Skotome absolut unmöglich. Es steht also der Annahme nichts im Wege, dass grosse, nicht absolute Gesichtsfelddefekte, namentlich wenn sie die vertikale Trennungslinie der Gesichtsfeldhälfte erreichen, dunkeler empfunden werden, und doch negative Skotome darstellen. Von dieser Dunkelempfindung der Patienten muss man dann aber noch die Vorstellung subtrahieren, welcher wir durchgängig bei Laien begegnen, dass erblindete Menschen „im Finsteren wandelten", eine Vorstellung, welche bei der sprachlichen Schilderung ihres Zustandes eine ungewollte Aggravation gegenüber den Fragen des Arztes verursachen muss.

Das erwähnte Argument Jollys würde also nicht dagegen sprechen, den Sitz der Anfälle von vorübergehender Hemianopsie, welche der Migraine ophthalmique ja zugezählt werden muss, nicht auch im Gebiete der Sehstrahlungen oder des optischen Rindencentrums zu lokalisieren.

Ausserdem können aber wir, gleich Förster, mit absoluter Sicherheit behaupten, dass in dem von uns pag. 984 und 985 beschriebenen Falle von linksseitigem hemianopischen Flimmerskotome nach kolossaler Blutüberfüllung des rechten Hinterhauptslappens das hemianopische Skotom ein absolutes war. Es fehlte alle und jegliche Empfindung in der ausgefallenen linken Gesichtsfeldhälfte.

Die optischen Symptome beim Flimmerskotom sind Photopsien und Gesichtsfelddefekte. Die ersteren gelten gemeinhin als optische Reizerscheinungen, die anderen als Lähmungserscheinungen. Das Auftreten der letzteren, welche nur auf einem Auge allein, oder doppelseitig, entweder in nicht hemianopischer oder in hemianopischer Form sich klinisch manifestieren, berechtigt uns zu dem Schlusse, dass der Sitz des das Flimmerskotom hervorrufenden Vorganges an jeder Stelle des Verlaufes der optischen Bahnen von der Retina bis ins Centrum gesucht werden darf, wobei dann die doppelseitigen nicht hemianopischen Gesichtsfelddefekte oder Amaurosen im Sinne eines einheitlichen Herdes vom Chiasma aus hervorgerufen sein müssten. Dabei haben wir aber nun zu berücksichtigen, dass pathologische Vorgänge in dem optischen Leitungsgebiete zwischen Retina und Corpus geniculatum externum Gesichtsfelddefekte bewirken, welche stets von Adaptationsstörungen begleitet werden, vergl. III, pag. 318 u. ff. und pag. 571, während pathologische Vorgänge, wenn sie centralwärts vom Corpus geniculatum externum die optische Leitung hemmen, Gesichtsfelddefekte ohne begleitende Adaptationsstörungen hervorrufen.

Ferner haben wir dort hervorgehoben, dass Leitungshemmungen in den optischen Bahnen negative Skotome bewirken. Herderkrankung in den Stäbchen und Zapfenschicht aber positive. Es ist daher ein Widerspruch, welcher der Erklärung ermangelt, wenn von kompetenten Beobachtern hemianopische Flimmerskotome mit grösster Bestimmtheit als positive bezeichnet werden. So sagt Jolly: „Ich kann nur betonen, dass das Schattenskotom zu Beginn des Flimmerns sich mir deutlich als ein Fleck aufdrängt, der die Gegenstände bedeckt, und dass dies für die leuchtende Figur natürlich erst recht gilt."

Weiter sind wir dort zu dem Schlusse gekommen, dass die centrifugalen Fasern in der optischen Leitung, resp. ihr Ursprungsorgan das Corpus geniculatum externum dazu diene, den Wiederersatz des verbrauchten Stoffes im grossen zu beschaffen, während das amakrine Zellensystem in der Netzhaut selbst für die örtliche Anhäufung desselben (vergl. die Erscheinungen des simultanen Kontrastes etc.) zu sorgen habe. Denn Hemmungen der optischen Leitung zwischen Retina und Corpus geniculatum externum von beträchtlichem Umfang (grössere Gesichtsfelddefekte) zeigen die Adaptationsstörungen stets auf der ganzen Fläche der Retina.

Der das Flimmerskotom bedingende, sit venia verbo, neuralgische Vorgang muss nun teils reizend, teils lähmend auf die optische Leitung einwirken, und zwar sofern er sich zwischen der Retina und dem Corpus geniculatum externum etabliert, entweder auf alle oder einen Teil der dort gemischt verlaufenden centripetalen und centrifugalen Opticusfasern. Jede Einwirkung auf die centrifugalleitenden Bahnen muss aber stets in den Endorganen derselben, als welche wir die Stäbchen und das amakrine Zellensystem angesprochen haben, zum Ausdruck kommen. Weiter verdient hier hervorgehoben zu werden, dass die die Opticusatrophien begleitenden Adaptationsstörungen einen chronischen, ganz allmählich in die Entwickelung getretenen Zustand darstellen, während beim Flimmerskotom diese Einwirkungen auf die centrifugalen Fasern ganz plötzlich intensiv und unvermittelt sich geltend machen. Dadurch könnte von seiten des amakrinen Zellensystems je zufolge des gesteigerten oder gehemmten inneren Reizes an einer Stelle der Netzhaut mehr, an einer anderen weniger Assimilierungsmaterial angehäuft, das eigentümliche Flimmern dadurch hervorgerufen und somit ein positives Skotom erzeugt werden.

So sah eine Kranke Galezowskis, wenn sie lesen wollte, eine Menge brauner 20 Centimes grosser Flecken auf dem Papiere. In andern Anfällen war bei ihr das Gesichtsfeld von tausenden tanzender Schneeflocken erfüllt. Letztere Erscheinung haben wir sehr häufig bei der nervösen Asthenopie der Schulkinder zu konstatieren Gelegenheit gehabt. Bei andern Migränekranken finden wir geradezu die Erscheinung der konzentrischen Gesichtsfeldeinschränkung. Auch Berbeg (2255) erzählt von einem Kranken, der anfänglich gerade noch seine Uhr sehen konnte, dann verschwand der Rand mit den Zahlen

und schliesslich sah der Kranke nichts mehr als die Stelle, wo die Zeiger befestigt sind. In bezug auf die Deutung dieser Verhältnisse siehe Bd. III. 1. Teil, Seite 324.

Etabliert sich der „neuralgische" Vorgang in den optischen Bahnen centralwärts vom Corpus geniculatum externum, dann wird das Flimmerskotom ein negatives sein. Es wäre dabei von Interesse die Druckphosphene zu beobachten, wie dies von Kums (2056) geschehen ist. Derselbe will bei cerebralem Flimmerskotom gefunden haben, dass man auch an Netzhautstellen, welche den unempfindlichen, flimmernden Gesichtsfeldpartien entsprechen, durch Druck auf den Bulbus Lichterscheinungen (Druckphosphene) hervorrufen könne. Von dieser alleinstehenden Beobachtung können noch keine weiteren Schlüsse gezogen werden, a priori scheint uns die Sache nicht recht wahrscheinlich zu sein.

Die hysterische Amaurose.

§ 760. Unter hysterischer Amaurose verstehen wir das Unvermögen oder die hochgradige Behinderung mit einem oder mit beiden Augen bewusst sehen zu können. Meist fehlen dabei nach noch so langem Bestande der Sehstörung irgendwelche ophthalmoskopischen Veränderungen. Werden aber letztere gefunden, dann kann auch die hysterische Amaurose von diesen abhängig sein, insofern dann das Augenleiden mit ophthalmoskopischem Befunde die Ursache abgibt für das Entstehen einer hysterischen Amaurose. Das Umgekehrte ist aber mit Sicherheit zu verneinen, denn die psychische Grundlage der hysterischen Blindheit schliesst unter allen Umständen eine Beteiligung des Augenhintergrundes aus.

In früheren Zeiten, in welchen man mit der Symptomatologie der Hysterie weniger vertraut war, geschah derartigen Patienten sehr häufig Unrecht Wenn z. B. bei monokularer hysterischer Amaurose durch Simulationsproben festgestellt werden konnte, dass der binokulare Sehakt vorhanden war, so wurden derartige Individuen einfach als grobe Simulanten angesehen und auch als solche behandelt. Die Kenntnis der hysterischen Amaurose bietet aber neben ihrer praktischen Bedeutung auch jetzt noch grosses wissenschaftliches Interesse, nicht allein um ihrer selbst und der Eigenart ihres Wesens willen, sondern weil kaum ein anderer pathologischer Zustand so häufig hinsichtlich der Differentialdiagnose mit anderen Affektionen in das Bereich der Erwägungen gezogen werden muss.

§ 761. Die hysterische Amaurose tritt fast immer plötzlich auf, entweder spontan oder im Anschluss an einen hysterischen Anfall. Häufig jedoch liegt ein anderweitiges meist traumatisches Moment vor, das an und für sich zwar von geringer Bedeutung ist, jedoch bei dem empfänglichen Boden psychisch einen nachhaltigen Eindruck mit der Zwangsvorstellung hinterlässt, das Auge sei infolge jenes Traumas schwer geschädigt und erblindet. Darum

ist auch die hysterische Amaurose meist mit einer Reihe anderer hysterischer Erscheinungen vergesellschaftet, und nur selten wird der Reigen des hysterischen Symptomenkomplexes scheinbar oder wirklich durch den Eintritt der Erblindung eröffnet.

So wurde uns eine 20jährige, anscheinend völlig gesunde Näherin zugeschickt, welcher durch eine Ungeschicklichkeit beim Hantieren an der Nähmaschine die abgesprungene Nadel gegen das linke Auge geschleudert wurde. Mit der Empfindung eines stechenden Schmerzes grub sich tief die Vorstellung in das Sensorium der Patientin ein, die Nadel sei in das Augeninnere gelangt und habe das Sehvermögen dieser Seite vernichtet. Die Patientin sah bei der Untersuchung tatsächlich nichts mit dem Auge. Spuren einer Verletzung waren aber nicht zu sehen, der Augenspiegelbefund, die Pupillen- und Augenmuskelverhältnisse waren normal. Daneben wurde eine hochgradige Herabsetzung der Sensibilität auf der Seite des erblindeten Auges gefunden und linksseitige Ovarie. Unter dem Stereoskop wurde mit dem linken Auge die kleinste Schrift flott gelesen. Nach vier Tagen ging die Amaurose rasch wieder zurück.

Sehr wahrscheinlich bestanden in diesem Falle bereits latent die anderen hysterischen Stigmata schon vor dem Eintritt der hysterischen Amaurose. Zur Fixierung und Sicherung der Diagnose wurde natürlich nach denselben gefragt und gesucht, und deshalb schien hier die Amaurose das Initialsymptom der Hysterie zu sein.

Die hysterische Amaurose als monosymptomatische Erscheinung.

§ 762. Die hysterische Amaurose kann aber auch als einziges Symptom der Hysterie sich manifestieren. So wurde bei den folgenden Beobachtungen von sonstigen hysterischen Erscheinungen neben der Amaurose nichts erwähnt: Emmert (2124), Abernethy (2114), Wecker und Delgado (2115), de Witt (2116), Harlan (2117), Landesberg (2118), Moore (2119), Galezowski et Dagonet (2120), Marlow (2121), Adamück (2122), Cramer (2123).

In den folgenden Fällen wurde ausdrücklich auf das Fehlen sonstiger hysterischer Erscheinungen hingewiesen.

So bei Schweigger (2125): Linksseitige hysterische Amaurose. Gutes Sehvermögen unter dem Stereoskop. Anderweitige Zeichen von Hysterie lagen nicht vor; ob solche früher vorhanden gewesen waren oder später aufgetreten sind, blieb unbekannt.

Magnus (2126): Ein 13jähriges Mädchen bemerkte im Laufe eines Nachmittags plötzlich eine Verschlechterung des Sehvermögens, welche sich im Verlaufe von 3—4 Stunden so verstärkte, dass gegen Abend Amaurose vorhanden war. Die Kranke konnte nur hell und dunkel unterscheiden; das Erkennen eines jeden, selbst des grössten Gegenstandes war vollständig unmöglich. Die Kranke konnte nur mit den Händen tappend sich im Zimmer bewegen. Auch das Allgemeinbefinden der Patientin gab keinerlei Aufschluss über den plötzlichen Verlust des Sehvermögens.

Harlan (2127): Ein 22jähriger Mann litt zehn Jahre hindurch an eingebildeter Amaurose, ohne dass sonst auch nur die leiseste Störung des Nervensystems bestand. Simulation war schon deshalb ausgeschlossen, weil Patient schon nahe daran war, sich auf den Rat eines Arztes das blinde Auge enukleieren zu lassen, um das andere zu retten.

Hirsch (2130) beobachtete als alleinige Erscheinung einer Hysterie eine etwa 14 Tage dauernde Blindheit bei einem 15jährigen Knaben. Sie verschwand durch eine suggestive Behandlung.

Annuske (2129): Ein 13jähriges, vollkommen gesundes Mädchen bemerkte vor vier Monaten eine beinahe gänzliche Erblindung des linken Auges. Rechts fast volle centrale Sehschärfe bei stark konzentrischer Gesichtsfeldeinschränkung. Links schwache quantitative Lichtempfindung, welche nach einigen Wochen trotz Strychnininjektionen auch noch verloren ging, so dass vollständige Amaurose am linken Auge bestand.

Selbstverständlich wird auch bei diesen Fällen zu berücksichtigen sein, ob sie von spezialistischer Seite untersucht worden sind oder nicht, und ob die vorgenommene Untersuchung eine möglichst eingehende gewesen war. Jedenfalls hat man aber mit der hysterischen Amaurose als einer monosymptomatischen Erscheinung zu rechnen.

Begleitende andere hysterische Erscheinungen.

§ 763. Bei anderen besteht neben der hysterischen Amaurose nur vereinzelt noch ein anderes hysterisches Stigma.

So beobachtete Leprince (2132) eine einseitige hysterische Blindheit mit Herabsetzung der S. auf dem anderen Auge, wobei nur noch eine pseudoparalytische Ptosis (vergl. Band I, pag. 477) bestand.

Wieder bei anderen Fällen kommen neben der Amaurose vereinzelte hysterische Stigmata von untergeordneter Bedeutung vor, es treten aber im Verlaufe der Beobachtung noch schwere hysterische Erscheinungen hinzu.

So bestand im Falle Le Roux (2133) bei einem 9½jährigen Mädchen neben einer doppelseitigen hysterischen Erblindung mit stark erweiterten Pupillen, schwacher Pupillenreaktion rechts und erhaltener links nur ein erloschener Pharynxreflex. Später traten dann noch eine rechtsseitige Hemiplegie und Hemianästhesie hinzu. Nach drei Wochen begann sich das Sehvermögen wieder einzustellen und wurde nach drei Monaten normal.

Wie überhaupt bei der Hysterie, so sind auch bei der hysterischen Amaurose die Sensibilitätsstörungen die häufigsten Begleiter.

Strümpell (2134) fand bei einem 18jährigen Jungen das linke Auge amaurotisch ohne positiven ophth. Befund. Die linke Pupille war deutlich weiter als die rechte, jedoch auf Licht reagierend. Es bestand eine allgemeine Anästhesie, ebenso in der Beobachtung von Dujardin-Beaumetz (vergl. pag. 1013).

Hemianästhesie auf der gleichen Seite mit der Amaurose beobachteten folgende Autoren:

de Caralt (2135) fand bei einem 28jährigen Mädchen eine grosse Anzahl von hysterischen Störungen, namentlich Hemianästhesie und Hemiplegie der linken Körperhälfte usw. neben einer linksseitigen Erblindung bei unbewusstem binokularen Sehakt; rechts eine konzentrische Einschränkung des Gesichtsfeldes, dann andauernden, hochgradigen Akkommodationskrampf, monokulare Diplopie, Mikromegalopsie und tonische Kontrakturen des Orbicularis.

Seifert (2136) sah bei einem 38jährigen Manne mit Unfallshysterie eine Erblindung des linken Auges bei normalem Augenspiegelbefund und eine konzentrische Gesichtsfeldeinschränkung des rechten, einen linksseitigen völligen Verlust des Gehörs, Geruchs und Geschmacks, sowie eine linksseitige Hemianästhesie der Haut und Schleimhäute.

Vetter (914 vergl. pag. 587) beobachtete bei einem 35jährigen Manne eine in Anfällen aufgetretene Erblindung (bald ein- bald doppelseitig), die bei dem negativen Augenspiegelbefunde und dem Vorhandensein von hysterischen Erscheinungen (Globus, Clavus,

gesteigerte Patellarreflexe und linksseitige Hemihyperästhesie) als hysterische betrachtet wurde.

Kron (2138), Fall 1. Eine 21jährige Fernsprechgehilfin, die von einer atmosphärischen Entladung getroffen wurde, erblindete auf dem linken Auge, und zugleich bestand eine linksseitige Hemianästhesie. Verdeckte man das rechte Auge, so irrte das linke sofort planlos ab. Prismen- und Stereoskopversuche ergaben, dass dasselbe beim binokularen Sehen gut funktionierte.

Herter (2139), Teillais (2150), vergl. pag. 1009, auch Fall II, fanden Anästhesie der Bindehaut, des Gesichts, des Halses und des linken Armes.

Plaut (2141, Fall 1). Bei einem 20jähr. Mann entstand auf dem rechten Auge hysterische Amaurose und daneben war eine völlige Analgesie der Haut des rechten Fuss- und Handrückens vorhanden.

In den Fällen von Dupuy-Dutemps (2140) bestanden Hemianästhesie der Zunge und anästhetische Zonen im Gesicht, den Händen und Armen, zugleich Anosmie. Zwei jugendliche Arbeiter erblindeten nach ganz oberflächlicher Verbrennung resp. Verletzung der Augengegend mit normalem ophthalm. Befunde. Die Lichtreaktion der Pupillen war vollständig erhalten.

Mit der Blindheit gekreuzte Sensibilitätsstörungen finden wir in der Beobachtung von Plaut (2141, Fall 2). Bei einem 21jährigen Dienstmädchen bestand rechtsseitige hysterische Amaurose und Hypalgesie der linken Hand mit Hyperästhesie der Rachenschleimhaut.

In Bronnets Fall (2142) waren neben den Sensibilitätsstörungen auch motorische Krampf- und Lähmungserscheinungen vorhanden.

Derselbe beobachtete bei einem 18jähr. Mädchen, das aus unbekannter Ursache seine Menses verloren hatte, eine Melancholie mit Sinnestäuschungen, eine motorische und sensible Lähmung der linken Körperhälfte mit Kontrakturen in den Fingern, sowie eine Blindheit des rechten Auges, die mit Lähmung der Augenmuskeln und Anästhesie in der Umgebung des Auges verbunden war. Nach dreimonatlicher Behandlung trat Genesung ein.

Hemiplegien sind überhaupt seltener. So war bei de Caralt (vergl. pag. 1007) neben linksseitiger Hemianästhesie auch linksseitige Hemiplegie und linksseitige Amaurose vorhanden.

Spasmen und Lähmungen der Augenmuskeln begegnen wir schon häufiger, so

bei J. Levy (2143), 37jährige Kranke, doppelseitige hysterische Amaurose mit Lagophthalmus und konjugierter Deviation beider Augen nach links oben.

In der Beobachtung Wolffbergs (vergl. pag. 1016) bestand Strabismus convergens, Nystagmus und Ptosis. Die Lider hingen bis zur halben Pupille herab.

Bei Müllers (2146) Patienten waren beide Augen nach unten gezogen infolge von Krampf der unteren Rekti, welcher mit der Pinzette zu überwinden war.

Bei Emmerts (2144) Kranken wurde Strabismus convergens und Nystagmus auf beiden Augen konstatiert.

Manz (2145) berichtet über einen rasch aufgetretenen starken Strabismus convergens dexter bei hysterischer Amaurose, der schliesslich in einen Spasmus beider Mm Recti interni überging.

In Krons (2138) zweitem Falle handelte es sich um eine 35jährige Näherin, die im 20. Lebensjahre zuerst doppelseitig erblindete. Seit dieser Zeit traten wiederholt Anfälle von Blindheit auf, deren Dauer drei Tage bis 18 Wochen betrug. Auch wurde eine rechtsseitige Hemianästhesie und eine linksseitige Hyperästhesie festgestellt, sowie eine gleichzeitige Beteiligung der äusseren Augenmuskeln in Form von Spasmen und Ptosis.

In Hitzigs (2147) Beobachtung bestand doppelseitige hysterische Amaurose, doppelseitige Ptosis (vergl. Band I, pag. 463) und beiderseits Kontraktur des Rectus infer. und internus. Ferner de Caralt vergl. pag. 1007.

In dem pag. 1008 erwähnten Falle Bronnets bestand Blindheit des rechten Auges und Lähmung der Augenmuskeln, sowie Anästhesie in der Umgebung des rechten Auges.

Eine Mitbeteiligung der übrigen Sinne finden wir erwähnt:

bei Huysmann (2148): Ein 21jähriges hysterisches Mädchen litt an Taubheit, Blindheit und Mutismus hystericus.

In Guttmanns (2149) Falle litt der Patient an totaler linksseitiger Anästhesie, Anosmie und Geschmackslähmung.

Bei Seiferts Patienten (vergl. pag. 1007) bestand links Hemianästhesie der Haut und Schleimhäute, links Amaurose, ferner war links der Geruch, das Gehör und der Geschmack gelähmt.

Bei Dupuy-Dutemps (vergl. pag. 1008) wird neben der Amaurose Anosmie erwähnt.

Marinesco (vergl. pag. 1014) erwähnt Taubheit.

Art des Auftretens.

§ 764. Die hysterische Amaurose tritt, wie schon pag. 1055 gesagt, meist plötzlich im Anschluss an ein Ereignis irgendwelcher Art ein, das jedoch gegenüber der Schwere der Sehstörung oft sehr geringfügig erscheint. Am häufigsten sind hier Traumen zu beschuldigen. So erfolgte in dem von uns pag. 1006 beschriebenen Falle sofort mit dem Schmerz durch den Stich der angeflogenen Nadel die Erblindung. Bei anderen entwickelte sich dieselbe allmählich wie z. B. in den folgenden Beobachtungen von Teillais (2150) Fall I.

32jähriger Mann, Kontusion der Stirne und des linken oberen Augenlides. Eine Erblindung erfolgte acht Tage später auf dem rechten, zwei Monate später auf dem linken Auge. Dyschromatopsie, Anästhesie der Bindehaut, des Gesichts, des Halses und des linken Arms. Heilung des rechten Auges nach einem Jahre; bedeutende Besserung des linken.

Fall II, 15jähriges Kind, Kontusion des rechten Auges durch einen Ball. Plötzliche Erblindung zwei Monate später, Anästhesie der Bindehaut, der äusseren Fläche des rechten Beins und Fusses.

Fall V, 40jähriger Mann. Nach Verletzung der linken Augenbraue und der Stirn durch Glassplitter zuerst Erblindung des linken Auges von achttägiger Dauer und dann drei Monate später des rechten Auges mit Herstellung des Sehvermögens binnen acht Tagen.

Vergl. auch den folgenden Fall von Brière, pag. 1006.

Ätiologie.

§ 765. Bezüglich der Ätiologie der hysterischen Amaurose, ist wie schon betont wurde, in erster Linie das Trauma zu erwähnen.

So in den drei vorhin erwähnten Fällen von Teillais.

Brière (2151) beschreibt folgenden interessanten Fall: Einem 15jährigen Mädchen wurde Sand und Kies in das Gesicht geworfen. Nachdem das Gröbste entfernt, und das Auge ausgewaschen war, wurde nichts mehr gespürt. Als neun Tage später Röte und Schwellung des Lides die Aufmerksamkeit erregten, fand ein zugezogener Arzt ein Kieselstück so gross wie ein Fruchtkorn. Nachdem der Fremdkörper entfernt war, gingen die entzündlichen Erscheinungen nicht zurück, das Sehen nahm mehr und mehr ab, so dass Patientin acht Tage später nur noch Finger auf kurze Entfernung zählen konnte.

Am 36. Tag kam Patientin zu Brière, welcher zweifelhafte Lichtempfindung konstatierte. Im inneren Drittel der Lidspalte grosse Empfindlichkeit der Ciliarkörpergegend, die auf einen Punkt beschränkt war. Bei sorgfältigem Durchsuchen aller Falten der geschwollenen Bindehaut fand Brière noch einen zurückgebliebenen, eckigen Fremdkörper. Anfangs keine Veränderung. Bei der Spiegeluntersuchung erschien die Papille etwas blasser, die Venen kongestioniert.

Einen Monat später hatte Patientin Migräne, bekam dabei Schmerz im Augeninneren und bemerkte mit Freuden, dass das Sehen wiederkam. Nach 24 Stunden konnte sie die Zeiger der Uhr erkennen, nach zwei Tagen wieder lesen.

Ein zehnjähriges Mädchen aus der Beobachtung Montalcinis (2152) bekam von einem Lehrer einen Schlag ins Gesicht. Darauf entstand Sehschwäche auf dem betreffenden Auge. Heilung durch Suggestion.

Im Falle Cramers (2153) trat bei einem 12jährigen Mädchen nach einer unbedeutenden Verletzung durch einen Strohhalm eine unsichere Unterscheidung von hell und dunkel mit maximal erweiterter und absolut starrer Pupille des verletzten Auges auf. Durch eine einmalige kräftige Massage Heilung. Nach sechs Wochen Rezidiv.

In einem Fall von Féré (2155) war die Kompression des N. supraorbitalis, um einen hysteroepileptischen Anfall zu coupieren, die Ursache der hysterischen Amaurose.

In unserer pag. 1006 beschriebenen Beobachtung bewirkte eine angeflogene Nadel eine hysterische Blindheit.

Barkan (2156) berichtet über folgenden interessanten Fall: Einem 32jährigen, hereditär nicht belasteten Ingenieur flog beim Explodieren einer Flasche ein Stück Glas ins Auge. Bei der Entfernung des Glassplitters fiel er bewusstlos zu Boden. Er erbrach sich. Nach Wiederkehr des Bewusstseins war er auf beiden Augen blind und blieb es eine Woche lang. Dabei hatte er Schmerzen im Hinterkopf. In der zweiten Woche konnte er ab und zu Licht erkennen. In der dritten Woche traten Augenschmerzen und Tränen ein. Dann nahm die Lichtempfindung wieder ab.

Es bestand hochgradige Empfindlichkeit gegen Tageslicht und künstliche Beleuchtung. Die Augen waren meist geschlossen.

Auf dem rechten Auge war eine Hornhautwunde, das linke Auge war absolut blind. Die Pupille war mässig erweitert, die Reaktion auf Licht zweifelhaft.

Später links Reaktion der Pupille normal, rechts nicht.

Dann Wiederkehr der Lichtempfindung auf beiden Augen bei stark eingeschränktem Gesichtsfelde.

Später Wiederherstellung der Sehschärfe und des Gesichtsfeldes zur Norm auf beiden Augen.

An derartige Fälle schliesst sich die Entstehung der Amaurose nach gewissen schmerzhaften Vorkommnissen und Eingriffen.

Im Falle IV der Beobachtung von Wecker und Delgado (2157) trat die hysterische Blindheit nach heftigem Zahnschmerz auf.

Im Falle III Harlans (2158) war dem Auftreten der hysterischen Erblindung eine Zahnextraktion in Narkose voraufgegangen.

de Witt (2159) bezieht den Anfall seiner Kranken auf Plombieren der Zähne. Dem späteren Rezidiv der hysterischen Amaurose ging Schmerzhaftigkeit des Zahnfleisches voraus. Vergleiche hierzu die Bemerkungen über Reflexamaurose pag. 89, Band II und die dort angeführten Fälle.

Tyrel (2160) hatte vorher eine Blutentziehung gemacht.

Leber (2161) berichtet über ein zehnjähriges Mädchen, bei welchem nach einem kleinen Abszess in der Tränensackgegend die Blindheit zurückgeblieben war. Anfänglich wurde nur hell und dunkel unterschieden; zur Zeit der Vorstellung aber schon Finger auf sieben Fuss gezählt, bei sehr hochgradiger Gesichtsfeldeinschränkung. Spontane Besserung des centralen Sehens bis zur Norm in drei Tagen, hierauf in einer Woche vollständige Wiederherstellung durch Strychnin.

In dem pag. 1008 erwähnten Falle von Dupuy-Dutemps trug eine oberflächliche Verbrennung die Schuld.

Bei einem 21jährigen Dienstmädchen unserer Beobachtung stellte sich nach einer rechtsseitigen Facialislähmung mit Lagophthalmus hysterische Amaurose auf dem Auge der gleichen Seite ein.

In Puccionis Falle (2162) litt ein neunjähriges Mädchen zuerst an Herpes zoster ophthalmicus, welcher einen Hornhautprozess bedingte, der einen längeren Verband des Auges erheischte und schliesslich mit einer Hornhautnarbe heilte. Als der Verband weggelassen wurde, erkannte man die hysterische Amaurose. Dieselbe wurde binnen weniger Tage durch Suggestion vollkommen gehoben.

Carreros Arago (2163) träufelte einem zehnjährigen Knaben wegen einer phlyktänulären Augenentzündung Atropin ein. Die erweiterte Pupille erschreckte die Eltern des Kindes. Es wurde deshalb ein Kalabarscheibchen eingelegt, wodurch die Atropinisierung rasch beseitigt wurde. Einige Stunden später ward das Kind vollständig erblindet wieder vorgeführt. Die Aktion des Atropins machte sich wieder merkbar, der Augengrund war normal. Der Knabe klagte über Kopfschmerz und war betäubt. Nach 24 Stunden kehrte das Sehvermögen teilweise zurück, verschwand aber wieder von neuem. Nach sechs Tagen vollständige Heilung.

Auch in dem Falle Moores (2164) hatte der 22jährige Patient eine Atropineinträufelung erhalten und glaubte dadurch blind geworden zu sein.

Einen Fall reiner psychischer Infektion erzählt Harlan (2154). Die Mutter eines rechtsseitig amaurotischen Patienten erblindete gleichfalls auf dem rechten Auge an hysterischer Amaurose.

Wieder bei anderen schliesst sich die Amaurose unmittelbar an einen hysterischen Anfall an.

So handelte es sich im Falle Mas (2165) um ein 18jähriges lymphatisches, nervöses, gut genährtes Mädchen, das ohne vorhergehende beweisbare Ursache sehr heftig von Hysterie befallen und nach deren Aufhören blind wurde. Die Anfälle wiederholten sich während mehreren Tagen, ohne dass die Blindheit schwand. Der Augenhintergrund war normal. Am fünften Tage hörten die Anfälle auf, aber die Blindheit bestand fort bis zum Morgen des sechsten Tages, als die Kranke nach einigem Schmerz im Auge beim Erwachen plötzlich sah. Nach zwei Monaten stellten sich die hysterischen Anfälle von neuem ein und zwar heftiger als das erste Mal, und mit denselben auch die Blindheit, indessen nicht von Anfang an. Diese zweite Reihe von Anfällen und die damit verbundene vollständige Amaurose dauerten 38 Tage und hörten ebenfalls plötzlich während einer ophthalmoskopischen Untersuchung auf. Auch diesem Wechsel gingen die Schmerzen voraus welche die Einwirkung des Lichtes im Augenhintergrunde verursachte. Seit diesem

zweiten Anfalle ist kein Rückfall eingetreten, trotzdem seither eine ziemlich lange Zeit verflossen war.

Jakobi und Lambert (2166) beobachteten bei einem 15jährigen Mädchen, das im Alter von zwei Jahren an der rechten Augenbraue verwundet worden war, im Alter von 11 Jahren die ersten Anfälle, die als traumatische Hystero-Epilepsie gedeutet wurden. Ausser den Krampfanfällen waren auch Anfälle von Traumzuständen vorhanden, in denen konjugierte Ablenkung der Augen und des Kopfes nach links bestand. Anschliessend daran trat Blindheit auf.

§ 766. Über ein spontanes Einsetzen der Erblindung ohne Vorboten berichtet Adamück (2167) in ausführlicher Weise.

„Am 28. September wurde mir in meiner Wohnung abends spät der Kranke D. S., 44 Jahre alt, Literat von Profession, wegen einer plötzlich eingetretenen vollständigen Erblindung vorgestellt. Patient teilte mir mit, dass ihm dieser Unfall vor vier Stunden, nämlich um fünf Uhr nachmittags, zugestossen sei, als er nach Beendigung seines gewöhnlichen Mittagessens mit einem seiner Bekannten am Teetische sass und eine lebhafte Unterhaltung führte. Als er, mitten im lebhaften Gespräch, die Hand nach dem Glase ausstreckte, um einen Schluck Tee zu sich zu nehmen, bemerkte er, wie das Glas und zu gleicher Zeit auch alle übrigen Gegenstände im Zimmer plötzlich seinem Blicke entschwanden. So war der Kranke in einem Momente völlig erblindet. Über den Zustand seiner Augen im Momente seiner Erblindung konnte mir die Umgebenden nichts Bestimmtes sagen. Der bald darauf herbeigerufene Arzt, ein Chirurg von Fach, fand bei oberflächlicher Besichtigung keine nennenswerten Veränderungen an den Augen des Kranken. Mir aber gelang es, wie gesagt, erst vier Stunden nach eingetretenem Verluste des Sehvermögens, den Patienten zu untersuchen. Er war ein ziemlich hagerer Mann von mittlerem Wuchse und dabei sehr lebhaft und beweglich, kurz, ein sogen. „nervöses" Individuum. In jeder anderen Hinsicht erschien er völlig gesund und hatte sich die letzte Zeit hindurch sehr wohl befunden. Lues wurde entschieden in Abrede gestellt. Bei der äusseren Untersuchung der Augen erschien alles im Normalzustande: keine Hyperämie, keine Motilitätsstörungen. Nur die Pupillen waren vollkommen bewegungslos und dabei von ungleicher Grösse, indem die linke Pupille ein wenig breiter war als die rechte; aber auch diese letztere bot keine eigentliche Myosis dar, wie dies in der Marlowschen Beobachtung statt hatte, sondern nur den mittleren Grad von Pupillenweite, wie sie überhaupt an jedem gesunden Auge bei sogen. mittlerer Beleuchtung beobachtet wird. Dieser Zustand der Pupillen blieb unverändert, sowohl bei allen möglichen Veränderungen der Beleuchtung, als auch bei allen möglichen Bulbusbewegungen, sowohl bei der Stellung der Augen mit parallelen Sehachsen, als auch bei starker Konvergenz derselben. Die Lichtempfindung fehlte gänzlich, und eine stärkere Annäherung der Lampe an die Augen rief zwar Wärme-, aber keine Lichtempfindung hervor. Der Refraktionszustand der Augen war Myopie $^1/_{12}$. Die ophthalmoskopische Untersuchung war sehr leicht zu bewerkstelligen, da selbst die engere rechte Pupille eine solche Untersuchung sehr gut erlaubte. Mittelst des Augenspiegels konnten wir uns überzeugen, dass die inneren Augenteile sich gleichfalls in normalem Zustande befanden: die Papillen waren von Mittelgrösse, jede von ihnen zeigte einen sehr schmalen, sichelförmigen Konus, was zugunsten einer Refraktionsmyopie sprach; die Papillen waren allseits scharf umgrenzt, sie erschienen nirgends verwischt, und auch in den übrigen Teilen der Retina war nirgends selbst die geringste Trübung zu bemerken. Die Gefässe zeigten einen normalen Verlauf, keine Schlängelungen, keine Deviationen, keine umschriebenen Trübungen der Gefässhäute; der Füllungszustand der Gefässe war ebenfalls ganz normal, und auch die Chorioidea und der intraokulare Druck zeigten nichts Abweichendes. Es waren also auf diesem Wege keine Hinweise auf irgend eine Ursache der Sehstörung zu finden, aber ebensowenig seitens des Allgemeinzustandes, der ein durchaus befriedigender war, wobei weder Bewegungs-, noch Sensibilitätsstörungen vorlagen. Bei dieser ersten in später Abendstunde angestellten Untersuchung begnügte ich mich damit, dem Kranken

wegen seines stark aufgeregten Zustandes Bromnatrium zu verordnen und schlug ihm vor, am nächsten oder spätestens am übernächsten Tage wieder zu kommen. Ich wandte keine örtlichen Mittel an, da die Pupillen keineswegs so stark verengt waren, wie dies in anderen ähnlichen Fällen beobachtet wurde, und daher die Atropinisation nicht indiziert erschien, zumal jegliche Reizungserscheinungen fehlten, und auch der Augengrund ein normales Bild zeigte. Andererseits war die geringe relative Erweiterung der rechten Pupille von so untergeordneter Bedeutung, dass die Anwendung von myotischen Mitteln ebenso wenig begründet erschien, wie die der Mydriatica. Um das Wesen der Krankheit näher zu ergründen, sowie behufs entsprechender therapeutischer Anordnungen bestellte ich den Kranken zum nächstfolgenden Tage zu mir und entliess ihn dann, nachdem ich ihn möglichst beruhigt hatte, mit der Verordnung von Bromnatrium. Aber weder am folgenden noch am übernächsten Tage kam der Patient zu mir, da er es für richtiger hielt, erst nach Beendigung der ihm verschriebenen Mixtur zu mir zu kommen. So vergingen zwei Tage nach seiner Erblindung, und ehe noch die Mixtur zu Ende war, kehrte dem Kranken das Sehvermögen wieder, während er zu Hause mit einem Bekannten heftig disputierte. Die Wiederherstellung seines Sehvermögens erfolgte aber nicht so momentan, wie die Erblindung eingetreten war. Nach der Angabe des Kranken erschien anfangs in seinem Gesichtsfelde eine Unzahl heller, von breiten dunklen Konturen umgebener Punkte: letztere flossen allmählich zusammen, indem die dunklen Grenzkonturen nach und nach verschwanden, und in dem nun hell gewordenen Gesichtsfelde traten sämtliche vor den Augen stehende Gegenstände hervor. Obwohl der ganze soeben beschriebene Vorgang nicht über etliche Sekunden in Anspruch genommen hatte, so hatte er immerhin länger gedauert, als die im Augenblick erfolgte Erblindung. Die Genesung trat 53 Stunden nach der Erblindung ein, so dass der Kranke über zwei Tage vollkommen blind gewesen war. Als er Tags darauf zu mir kam, erwies sich sein Sehvermögen vollkommen befriedigend, die Sehschärfe sowohl rechts als links = $^{20}/_{20}$.

Die Pupillen waren beide gleich gross und zeigten normale Beweglichkeit, die Pupillenreaktion auf Licht und bei den Akkommodationsbewegungen war gleichfalls normal. Die ophthalmoskopische Untersuchung zeigte denselben normalen Zustand. Im Hinblick auf die vollkommene Wiederherstellung seines normalen Augenzustandes erschien der Kranke unserer Hilfe nicht mehr bedürftig, und wir entliessen ihn mit dem Rate, bei der geringsten Sehstörung, die sich in Zukunft einstellen sollte, sofort uns aufzusuchen. Indes blieb in der Folgezeit sein Sehvermögen unverändert, und schliesslich verliess er unsere Stadt, so dass wir ihn nicht mehr gesehen haben."

Dujardin Beaumetz und Abadie (2168) berichten über eine plötzliche Erblindung eines 16jährigen, vorher gesunden, nicht hysterischen Mädchens. Der ophthalm. Befund war negativ. Nach Applikation von Goldstücken an die linke Schläfe besserte sich das Sehvermögen links. Die definitive Heilung mit Rückkehr der Hornhautsensibilität wurde durch statische Elektrizität erzielt. Zu erwähnen ist noch, dass eine absolute Anästhesie der ganzen Körperoberfläche bestand.

§ 767. Nicht ganz selten entwickelt sich auch aus einer bereits bestehenden nervösen Asthenopie mit Herabsetzung der centralen Sehschärfe und konzentrischer Gesichtsfeldeinschränkung eine hysterische Amaurose. Diese Gruppe liefert hauptsächlich diejenigen Fälle, bei welchen die hysterische Amaurose nicht plötzlich, sondern mehr allmählich sich ausbildet.

So stand ein 13jähriges Mädchen mit hochgradiger konzentr. Einschränkung, herabgesetzter centraler Sehschärfe und kutanen Analgesien in unserer Beobachtung. Schon seit Jahresfrist konnte dieselbe an der Tafel nicht mehr gut lesen, die fixierten Buchstaben verschwanden ihr; sie sah abends Gestalten und Köpfe etc. Eines Tages war bei normalem Augenspiegelbefunde die Sehschärfe des linken Auges auf Fingerzählen in nächster Nähe gesunken, um dann in völlige Amaurose überzugehen, während die Sehschärfe des

rechten auf $^{6}/_{18}$ sank. Die linke Pupille war etwas weiter als die rechte und reagierte auf Lichtreiz etwas schwächer. — Später trat der anfängliche Zustand wieder auf mit doppelseitiger konzentr. Gesichtsfeldeinschränkung, aber besserer centraler Sehschärfe.

Veasey (2223) beobachtete bei einem 17jährigen Mädchen eine hysterische linksseitige Erblindung, nachdem krankhafte Veränderungen des Auges vorausgegangen waren und eine partielle Anästhesie der Cornea und Conjunctiva sowie eine konzentr. Gesichtsfeldeinschränkung bestanden hatte.

Vergl. auch Fall Annuske pag. 1007.

Marinesco (2169) veröffentlicht einen Fall von schwerer Hysterie bei einem 15jährigen Mädchen; abgesehen von heftigen Kopfschmerzen, Schlaflosigkeit usw. fanden sich zunächst Einengung des Gesichtsfeldes, anästhetische Stellen des Gesichtes, später Erblindung und Taubheit, verbunden mit einer spastischen Kontraktur des Ösophagus und anhaltendem Erbrechen.

Mendel (2171) beobachtete ein 26jähriges Mädchen, welches im 20. Jahre chlorotisch und dann hysterisch geworden war. Die Hysterie manifestierte sich in wechselnden Kopf-, Magen- und Rückenschmerzen und steigerte sich zeitweise zu einer mit Delirien und maniakalischen Anfällen einhergehenden Psychose. Die Pupillen der amaurotischen Augen waren teils eng und reaktionslos, dann wieder weiter und reaktionslos, grösstenteils zeigten sie normale Reaktion. Nachdem die Kranke mit anderen Mitteln behandelt und ihr durch sechs Wochen Atropin eingeträufelt war, kehrte das Sehvermögen zurück, es schwanden die psychischen Störungen und die Ernährung, die sehr darnieder gelegen hatte, hob sich in kurzer Zeit beträchtlich.

§ 768. Über einen interessanten Fall von Hinzutreten von hysterischer Amaurose zu angeborener Amblyopie berichtet Pick (2238).

Zu einer als kongenital zu bezeichnenden Amblyopie und Bewegungsstörung der Augen, die vielleicht mit einem abnormen Schädelbau in Beziehung zu setzen wäre, entwickelte sich, angeblich allmählich, einerseits eine Amaurose, andererseits eine Ophthalmoplegia anterior hysterischen Charakters. Der Nachweis, dass es sich in den beiden Erscheinungen um solche hysterischen Charakters handelte, stützt sich auf folgende Erwägungen; Beide traten gleichzeitig oder im Anschluss an hystero-epileptische Anfälle und unter anderen hysterischen Symptomen auf; die Ophthalmoplegie trug jene Charaktere, wie sie von der hysterischen beschrieben werden. Beide endlich gingen unter dem Einfluss der Suggestion bis zu jenem Grade zurück, der als der Ausgangspunkt der Erscheinungen anamnestisch feststand.

Fragen wir nun in welcher Weise in diesem Falle die hysterische Amaurose zustande gekommen war, so können wir anknüpfen an die Rolle, welche nach Charcot der Autosuggestion bei der Entstehung der traumatischen Hysterie zukommt. Es ist durchaus verständlich anzunehmen, dass die schon vorhandene Sehstörung unter dem Einflusse der Hysterie zu völliger Amaurose Veranlassung gegeben hat.

§ 769. Ferner kann die hysterische Amaurose zu organischen Läsionen der Sehnerven hinzutreten.

So beobachtete Schweigger (2125) ein Mädchen von 14 Jahren, welches auf beiden Augen Neuroretinitis zeigte und angab, auf dem rechten Auge nicht mehr sehen zu können. Auffallend war das Fortbestehen der Lichtreaktion der linken Pupille. Die Patientin wurde daher genau untersucht, in der Klinik vorgestellt und dabei betont, dass gerade für solche Fälle Strychnininjektionen empfohlen würden. Nach ungefähr drei Wochen war nahezu volle Sehschärfe vorhanden, die Trübung des Sehnerven und der Retina bestand noch, war aber geringer als früher. Schon vor Beginn der Einspritzungen hatte sich Schweigger davon überzeugt, dass auch auf dem rechten Auge ein ebenso gutes Seh-

vermögen vorhanden war, wie auf dem linken; injiziert wurde auch nicht Strychnin, sondern Aqua destillata.

Montalcini (2170) erwähnt eines achtjährigen Knaben mit Sehschwäche auf einem Auge nach Influenza, die sich allmählich zu einer hysterischen Amaurose gesteigert haben soll.

Hier bestand offenbar eine retrobulbäre Neuritis nach Influenza, und es trat eine hysterische Amaurose noch hinzu.

Geschlecht.

§ 770. Was das Geschlecht anbelangt, so fand Kron beim einmaligen transitorischen Anfalle, also bei der leichteren Art des Auftretens, das Verhältnis der männlichen zu den weiblichen Kranken = 3 : 8. Bei den schwereren Formen traten die ersteren weit zurück. Wenn wir beim langedauernden einmaligen Anfalle noch zwei männliche gegenüber acht weiblichen Blinden finden, so ercheint in allen Arten des wiederholten Anfalls (13 Fälle) nur ein Mann.

Nach Kerneis (2172) tritt bei Frauen die hysterische Amaurose in $^2/_3$ aller Fälle auf.

Alter.

§ 771. Hinsichtlich des Alters fand Kron

zwischen dem 10.—20.	Lebensjahre	= 20	Patienten
20.—30.	„	= 15	„
31.—40.	„	= 6	„
41.—50.	„	= 2	„
über 50.	„	= 1	„

Symptomatologie der Sehstörung.

§ 772. Die hysterische Amaurose tritt in reiner Form einseitig und doppelseitig auf. Ausserdem werden auch Fälle beobachtet, wo beiderseits nur höchstgradige Amblyopie bestand oder nur auf dem einen Auge die Amaurose ausgesprochen ist, während auf dem anderen Amblyopie resp. konzentrische Gesichtsfeldeinschränkung mit mehr oder minder starker Reduktion der centralen Sehschärfe beobachtet wurde.

a) Die **einseitige** hysterische Amaurose:

Nach den Angaben der meisten Autoren, sowie nach unseren eigenen Erfahrungen, ist das Vorkommen der einseitigen hysterischen Amaurose das häufigere.

Nach Briquet (2173) befällt die einseitige Amaurose unbestimmt die eine oder die andere Seite. In den 23 Fällen einseitiger hysterischer Amaurose Krons war das rechte Auge 13 mal, das linke neunmal betroffen. Der Unterschied ist jedenfalls nicht gross, und irgendwelche Bedeutung kommt ihm auch nicht zu:

Es kommen auch Fälle vor, in welchen bei dem gleichen Individuum erst das eine Auge und dann das andere befallen wird.

So handelte es sich in der Beobachtung von Hotz (2174) um ein junges Mädchen, das zuerst eine Herabsetzung der S. auf dem linken (Erkennung von Handbewegungen) und dann auf dem rechten Auge aufzuweisen hatte. Zugleich waren heftige Kopfschmerzen vorhanden. Nach zwei Monaten kehrte das Sehvermögen auf dem linken Auge wieder. Die ophthalm. Untersuchung zeigte keine Veränderungen.

In einem Fall von Mauthner (2175) war bei einem 17jährigen Mädchen die Erblindung zuerst am linken und sechs Tage später auch am rechten Auge aufgetreten unter Stichen in der Schläfe und Sausen im Kopfe, Tränen und leichter Rötung der Augen. Die Pupillen waren mit einer kurzen Unterbrechung, wo sie trotz der Erblindung prompt reagierten, maximal erweitert, starr und blieben auch noch eine Weile dilatiert, nachdem das Sehvermögen schon zurückgekehrt war. Die doppelseitige Erblindung hatte drei Wochen lang den verschiedensten Kurversuchen widerstanden, ging aber nach der Aufnahme in die Klinik am rechten Auge spontan zurück, am linken den folgenden Tag nach einer einzigen Strychnininjektion.

In Landouzys Fall II (2176) erblindete zuerst das linke Auge, dann besserte sich der Zustand, die Amaurose kehrte wieder, und nach einigen Monaten trat auch rechterseits Blindheit auf.

In einem Falle de Weckers (2177) trat ebenfalls zuerst links, dann einige Tage später auch rechts die Erblindung ein.

§ 773. Ferner beobachten wir, wie schon erwähnt, Fälle, bei welchen auf der einen Seite Amaurose auf der anderen Seite Amblyopie besteht. Hierher gehören meist diejenigen Fälle, bei welchen die hysterische Amaurose zu einer nervösen Asthenopie mit konzentrischer Gesichtsfeldeinschränkung und Herabsetzung der centralen Sehschärfe hinzutritt.

So beschreibt Leprince (2132) eine einseitige hysterische Amaurose, verbunden mit einer Herabsetzung der Sehschärfe auf dem anderen Auge und eine pseudoparalytische Ptosis.

In einem Falle Howships (2178) war das eine Auge blind, das andere hatte nur quantitative Lichtempfindung.

Bei einer Beobachtung von Dujardin-Beaumetz und Abadie (2168) war das rechte Auge blind, links bestand noch schwache Lichtempfindung.

In Harlans (2158) Fall I bestand links Blindheit, rechts Sehschwäche.

Bei Wolffberg (2131) war rechts Blindheit und links totale Farbenblindheit.

Wieder bei anderen Fällen tritt die Erblindung bald einseitig, bald doppelseitig auf, wie z. B. in der Beobachtnng Vetters vergl. pag. 1007.

b) Die **doppelseitige** hysterische Amaurose:

Nach Krons (2138) Zusammenstellung der Fälle, dessen Statistik jedoch keinen Anspruch auf Vollständigkeit erhebt, ist im Gegensatz zu den meisten anderen Autoren die doppelseitige hysterische Amaurose die häufigere Form (26 Fälle gegen 23 einseitige). Es ist aber hierbei, wie Kron sagt, zu berücksichtigen, dass einseitige hysterische Blindheit leicht übersehen werden könne, während doppelseitige stets zur ärztlichen Kenntnis gelange. In Wirklichkeit dürfte das Verhältnis sich mehr zugunsten der einseitigen gestalten.

Auch Bocci (2179) hält die doppelseitige Amaurose für eine seltene Erscheinung.

Derselbe beobachtete bei einem 19jährigen gut entwickelten Mädchen beiderseitige vollständige Amaurose hysterischen Ursprungs, welche sich infolge von Überanstrengung beim Lernen eingestellt hatte und von Sensibilitätsstörungen begleitet war. Patientin litt gleichzeitig an Schmerzen während der Menstruation. Durch Suggestion während der Hypnose wurde bald vollständige Heilung erzielt.

Die doppelseitige hysterische Erblindung kann auch plötzlich und gleichzeitig auftreten.

So sah Mc. Reynolds (2180) bei einem 35jährigen Manne doppelseitige Erblindung plötzlich ohne Veränderungen des Augenhintergrundes auftreten.

In einer Beobachtung von Magnus (2126) entwickelte sich die doppelseitige hysterische Amaurose binnen 3—4 Stunden. Die 13jährige Patientin bemerkte während des Nachmittags ganz plötzlich Verschlechterung des Sehvermögens, welche sich im Verlaufe von 3—4 Stunden so verstärkte, dass gegen Abend Amaurose vorhanden war. Die Kranke konnte lediglich nur hell und dunkel unterscheiden. Das Erkennen eines jeden, selbst des grössten Gegenstandes war vollständig unmöglich. Die Kranke konnte nur mit den Händen tappend, sich im Zimmer bewegen. Ophthalm. Befund normal.

Vom 8. September, dem Tag der Erblindung, bis zum 3. Januar blieb der Zustand ein völlig unveränderter und trotzte jeglicher Behandlung. Das Sehvermögen war und blieb auf quantitative Lichtempfindung beschränkt, während das Allgemeinbefinden angeblich ein völlig ungetrübtes war. Höchstens befand sich die Patientin in den ersten Wochen der Erblindung in einem gedrückten Gemütszustand, doch machte auch dieser Zustand bald dem eines völligen Gleichmutes Platz. Am 3. Januar bemerkte die Kranke plötzlich eine Veränderung der Lichtempfindung, und nahm dieselbe innerhalb einiger Stunden so zu, dass wieder grössere Gegenstände erkannt wurden, und am 4. Januar war das Sehvermögen wieder auf dem Punkt der Leistungsfähigkeit angelangt, welchen es vor der Erblindung inne gehabt hatte. Die Sehschärfe war mit $-\,{}^{1}/_{24} = {}^{20}/_{70}$ (es bestanden alte Hornhauttrübungen). Das Gesichtfeld für Weiss zeigte eine gewisse Beschränkung zwischen 10 und 20 Grad. Die Grenze für Blau gleichfalls eingeschränkt.

§ 774. Wie in diesem Falle so erreicht bei vielen anderen Individuen mit angeblich doppelseitiger hysterischer Erblindung die Sehstörung nur einen sehr hohen Grad, so dass man hier eigentlich nur von einer doppelseitig sehr hochgradigen Amblyopie reden darf. Dieser restierende Grad von Lichtempfindlichkeit schwankt bei den einzelnen Fällen zwischen dem Vermögen, noch hell und dunkel voneinander unterscheiden, oder noch Finger in nächster Nähe zählen zu können.

So wurde im Fall I von Landouzy (2176) nur noch Tag und Nacht unterschieden, wobei sich die Patientin wie eine Blinde verhielt.

In der Beobachtung Harlans (2181) wurde nur noch hell und dunkel unterschieden, sonst schien Patient blind zu sein.

Vergl. auch den Fall Hotz pag. 1016.

Diese Fälle, wie auch der von Magnus beobachtete scheinen aus einer bereits bestehenden nervösen Asthenopie mit Herabsetzung der centralen Sehschärfe und konzentrischer Gesichtsfeldeinschränkung hervorgegangen zu sein, so dass die doppelseitige hysterische hochgradige Amblyopie eigentlich nur eine Steigerung des bereits vorhandenen Zustandes darstellt.

Leitner (2182) berichtet über eine 28jährige Hysterische, die bei negativem Augenbefunde nur quantitative Lichtempfindung mit konzentrischer Gesichtsfeldeinschränkung hatte. Nach zweitägiger suggestiver Behandlung kehrte die volle Sehschärfe zurück.

Manz (2145) berichtet über okulare Erscheinungen bei einem weiblichen Individuum, welche hauptsächlich in dem Auftreten einer spastischen Kontraktur der M. recti interni, des Akkommodationsmuskels, und einer gleichzeitigen Amblyopie mit öfteren Rezidiven bestanden. Farbenstörungen fehlten. Dagegen wurde eine hochgradige konzentr. Gesichtsfeldeinschränkung festgestellt.

Guttmanns (2149) Patientin litt an totaler linksseitiger Anästhesie, Anosmie und Ageusie. Sie zählte rechts nur Finger in zwei Fuss und hatte links einen mittleren Grad von Amblyopie. $S = {}^{14}/_{200}$. Beiderseits hochgradige konzentrische Gesichtsfeldeinschränkung. Central war auf dem einen Auge die Farbenempfindung vorhanden.

Eigene Beobachtung: M. L. Ein neuropathisch belastetes 10jähriges Mädchen klagte seit $^1/_2$ Jahre über Abnahme der Sehkraft, die jetzt auf dem linken Auge ganz erloschen, rechts stark herabgesetzt sei. Sie gibt an, früher einmal einen Berg „hinuntergekollert" zu sein und seitdem an Kopfschmerzen zu leiden. Vor einigen Wochen habe ihr ein Junge mit einem Stein gegen das linke Auge geworfen, seitdem sollen Schmerzen im Auge bestehen. Sie hatte öfters Zuckungen im Facialisgebiet, war leicht aufgeregt und weinte leicht. Der Rachenreflex war stark herabgesetzt, der Kornealreflex vermindert. Tricepsreflex schwach vorhanden, die anderen Reflexe normal. Analgische Kopfkappe. Herabsetzung der Schmerzempfindung an der Aussenseite beider Oberarme und am Rücken. Erhöhte vasomotorische Erregbarkeit. Kniff häufig das linke Auge zusammen, dabei ging der Bulbus nach oben.

Beiderseits hochgradige konzentr. Gesichtsfeldeinschränkung zwischen dem 5. und 10. Grad. Rot wurde central erst bei 2 mm grossen Blättchen erkannt. Links wurden nur Finger in zwei Fuss Entfernung richtig gezählt. Rechts $S = {}^6/_{36}$. Unter dem Stereoskop wurde mit dem rechten Auge kleinste Schrift gelesen.

Eigene Beobachtung. M. K., 43jähr. Frau. Früher Puella publ. Hatte einmal nässende Papeln ad anum gehabt. Kinderlos. Klagt seit 2 Jahren über ein „schneidendes Gefühl" im rechten Auge, besonders bei Licht. Schon seit vielen Jahren bestehen Angstzustände, namentlich ein beklemmendes Gefühl in der Larynxgrube. Steht zuweilen im Schlafe auf und wandelt umher.

Der Geschmack ist auf der linken Seite etwas herabgesetzt. Das Gehör links stark herabgesetzt, rechts normal. Links bestand Mittelohreiterung. Der ophthalm. Befund ist bds. normal. Die Pupillen sind beiderseits gleich und von normaler Reaktion. Es besteht rechts Amaurose, d. h. Patientin gibt an, mit dem rechten Auge nicht sehen zu können. Links hochgradige konzentr. Gesichtsfeldeinschränkung mit starker, wechselnder Herabsetzung der normalen Sehschärfe. Unter dem Stereoskop erkennt sie auf beiden Augen kleinste Schrift. Die Sensibilität ist normal. Ebenso normales Verhalten der Reflexe.

§ 775. Der Augenspiegelbefund verhält sich entsprechend der rein funktionell nervösen resp. psychischen Grundlage der hysterischen Amaurose durchgehend normal. Auch nach sehr langem Bestehen der betreffenden Sehstörung bleibt er normal, oder zeigt doch keine Veränderungen, welche mit der Sehstörung in ursächlichem Zusammenhange stehen könnten.

Die von Leber (2183) mitgeteilten positiven Sehnervenbefunde im Augenhintergrunde beweisen dagegen nichts, denn die Sehstörungen in diesen Fällen waren, wie dies auch Möbius in seiner Kritik hervorhebt, für Hysterie absolut nicht charakteristisch, sondern gehören, wie wir dies später bei Besprechung der Differentialdiagnose noch besonders hervorheben werden, in das Kapitel der retrobulbären Neuritis. Wenn dieselben bei Personen beobachtet wurden, die das eine oder andere hysterische Symptom zeigten, so stehen diese beiden Erscheinungen doch nicht in ursächlichem Zusammen-

hang. Warum soll ein hysterisches Individuum nicht auch einmal von einer retrobulbären Neuritis befallen werden können?

In dem pag. 1014 erwähnten Falle Schweiggers bestand ursprünglich Neuroretinitis aus unbekannter Ursache, welche aber die centrale Sehschärfe und das Gesichtsfeld nicht beeinträchtigt hatte. Vielleicht hatte die gefundene Neuroretinitis den Agent provocateur für das Auftreten der hysterischen Amaurose abgegeben. Durch Suggestion verlor sich dann auch wieder dieselbe, während die ophthalmoskopisch konstatierte Neuroretinitis noch fortbestand.

Die Pupillen.

§ 776. Die Pupillen sind bei der hysterischen Amaurose nicht immer von normaler Weite und prompter Reaktion, und es kommen unzweifelhaft Veränderungen an denselben vor, über deren spastische oder paralytische Natur gestritten wird.

Unter allen Umständen ist bei der Feststellung der Pupillenreaktion die Untersuchung im Dunkelraume an der Westienschen Korneallupe vorzunehmen. Angaben ohne eine derartige Untersuchung können wir nicht als massgebend ansehen. Denn bei spastischen Zuständen der Pupille, sei es von seiten des Sphinkters oder von seiten des Dilatators, kann zu leicht der oft nur sehr geringe Ausschlag bei Prüfung im diffusen Tageslichte übersehen werden. Fanden wir doch sehr häufig sogar bei Tabikern mit angeblich reflektorischer Lichtstarre noch einen Ausschlag mittelst der Lupenbesichtigung bei Einfall von konzentriertem Lichte.

Ziehen (2250) sagt: Die Lichtreaktion erweist sich bei der hysterischen Amaurose, wenn man sorgfältig untersucht, stets als erhalten, sie kann aber sehr wenig ausgiebig und nachhaltig und auch etwas träge sein.

Kerneis (2194) stellte 33 Fälle von hysterischer Amaurose zusammen und fand die Pupillenreaktion erhalten, gleichgültig ob Mydriasis oder Miosis vorlag.

Unter 29 Fällen der Zusammenstellung Krons (2138) wurde 15mal die Pupillenreaktion normal, 14mal als pathologisch bezeichnet. Unter diesen ist achtmal Starre angegeben.

§ 777. **Weite und reaktionslose** Pupillen bei hysterischer Amaurose finden wir angegeben in folgenden Beobachtungen:

Mauthner (vgl. pag. 1016): Die Pupillen waren mit einer kurzen Unterbrechung, wo sie trotz der Erblindung prompt reagierten, maximal erweitert, starr und blieben auch noch eine Weile dilatiert, nachdem das Sehvermögen schon zurückgekehrt war.

In der Beobachtung Cramers (vgl. pag. 1010) waren sie ad maximum ausgedehnt und ganz starr, auch auf Akkommodation.

Jacobson (2185): Eine unverheiratete hysterische Dame, fast 30 Jahre alt, erblindete unter wechselnden Spasmen auf beiden Augen ohne Spur von Lichtempfindung, ohne Reaktion der stark erweiterten Pupillen auf Lichteinfall, für mehrere Wochen. Kurze Zeit war Amblyopie vorausgegangen.

§ 778. In den folgenden Beobachtungen waren die Pupillen bei der hysterischen Amaurose mittelweit und reaktionslos.

Dujardin (2186) beobachtete bei einem 24jähr. hysterischen Mädchen vollkommene, in Anfällen auftretende Amaurose mit paralytischer Mydriasis.

Dujardin-Beaumetz und Abadie (vgl. pag. 1013): Die Pupillen mittelweit und reaktionslos auf Licht.

Steffens (2224). 17jähriges, stark hysterisches Mädchen, hochgradige, konzentrische Gesichtsfeldeinschränkung. In einer Anzahl von Anfällen waren die Pupillen erweitert und lichtstarr.

§ 779. In der folgenden Gruppe waren die Pupillen bei der hysterischen Amaurose weit, reagierten aber auf Licht.

Im Falle le Roux (vgl. pag. 1007) mit doppelseitiger hysterischer Amaurose und stark erweiterten Pupillen, war rechts schwache Lichtreaktion vorhanden. Links war dieselbe normal.

In der Beobachtung Harlans (2181) war die rechte Pupille erweitert und reagierte unvollkommen auf Licht.

Im Falle Levy (vgl. pag. 1008) waren die Pupillen ziemlich erweitert und reagierten schwach auf Licht.

Strümpell (vgl. pag. 1007) fand bei einem Falle von allgemeiner Anästhesie bei einem 18jähr. Jungen das linke Auge amaurotisch, ohne positiven ophth. Befund. Die linke Pupille war deutlich weiter als die rechte, jedoch auf Licht reagierend.

§ 780. Enge und reaktionslose Pupillen bei hysterischer Amaurose finden wir bei folgenden Autoren angegeben:

Adamück (2122): Starke Miosis, starr auf Licht.

Hascovec (2187) fand bei einem Hysteriker (allerdings ohne hysterische hochgradigen Amaurose) eine bedeutende Miosis, sowie einen Mangel der Pupillenreaktion auf Licht und Konvergenz.

§ 781. Enge, aber reagierende Pupillen bei hysterischer Amaurose finden wir bei folgenden Autoren:

Manz (vgl. pag. 1018): Pupillen zeitweise ziemlich eng mit sehr träger Reaktion auf Licht bei Konvergenz- und Akkommodationskrampf.

Oppenheim (2188) beobachtete einen Fall, in dem die doppelseitige Blindheit monatelang und selbst über $1^1/_2$ Jahre andauerte und sich innerhalb eines Dezenniums 13mal wiederholte. Die Bulbi befanden sich dabei andauernd in Konvergenzstellung, die Pupillen waren eng, reagierten aber noch auf Lichteinfall. Dabei hingen die oberen Augenlider weit herab, wie bei unvollkommener Ptosis.

In Krons (2138) Fall II handelte es sich um eine 35jährige Näherin, die im 20. Lebensjahre zuerst doppelseitig erblindete. Mit dieser Zeit traten wiederholt Anfälle von Erblindung auf, deren Dauer 3 Tage bis 18 Wochen betrug. Auch wurde eine rechtsseitige Hemianästhesie und linksseitige Hyperästhesie festgestellt, sowie eine gleichzeitige Beteiligung der äusseren Augenmuskeln in Form von Spasmus der Recti interni und Lähmung (Ptosis). Die Pupillen waren eng, reagierten aber prompt auf Lichtreiz. Ihr Verhalten bei Akkommodation liess sich bei der krampfhaften Konvergenzstellung und Unbeweglichkeit der Bulbi nicht prüfen.

§ 782. Miosis bei hysterischer Amaurose ohne Angabe der Reaktion finden wir bei Hitzig (2189).

Ein 36jähriger Arbeiter bot das typische Bild der traumatischen Neurose in der Form der Hysterie, wobei die Hauptsumme der Krankheitssymptome am Auge sich zeigte, nämlich doppelseitige Ptosis, krampfhafte Kontraktion der Recti interni und inferiores, beiderseits starke Pupillenverengung, angeblich völlige Amaurose. Durch zweckmässige Suggestion

gelang es leicht, diese Symptome zu beseitigen, während die Pupillen nach wenigen Zügen Chloroform normal fungierten. Es handelte sich im Innervationsbereiche des Oculomotorius teils um Lähmung, teils um Reizung.

§ 783. Die Pupillen waren bei der hysterischen Amaurose **starr** ohne Angabe, ob Mydriasis oder Miosis vorlag:

Moeli (2190): Aufhebung der Lichtreaktion bei erhaltener Konvergenzreaktion.

Müller (2184): Pupillen ganz starr, auch für hellstes Licht.

Wecker und Delgado (2157): Die Pupillen reagierten nicht auf Licht.

§ 784. **Träge Reaktion** der Pupille ohne Angabe ob Mydriasis oder Miosis:

Landouzy (2176): Die linke Pupille reagierte kaum merklich auf Licht, die rechte normal.

Paggi (2191): Fall von hysterischer Amaurose, wobei die Pupillenreaktion auf Licht träge und von kurzer Dauer war.

§ 785. **Wechselndes Verhalten der Pupille** bei hysterischer Amaurose sowohl betreffs der Grösse als auch in Hinsicht auf die Reaktion.

Mendel (2171) vergl. pag. 1014: Ein 26jähriges Mädchen war amblyopisch und binnen kurzer Zeit bei normalem Augenspiegelbefunde blind geworden. Die Erblindung hielt vom 2. Februar bis Mitte Oktober an. Die Pupillen anfangs reagierend, dann starr und eng, in einem anderen Stadium weiter und vollständig reaktionslos, dann wieder normal reagierend, zuletzt weit und reagierend.

§ 786. In dem folgenden Falle trat die Mydriasis auf dem einen Auge intermittierend auf.

Jacovides (2193) fand bei einer 26jährigen hysterischen Frau eine konstante Mydriasis des rechten und eine von Zeit zu Zeit auftretende, Stunden oder Tage lang andauernde, des linken Auges. Ausserdem bestand eine konzentrische Einschränkung des Gesichtsfeldes. Das binokulare Sehen war, trotz Herabsetzung der Sehschärfe, auf $^1/_{10}$ auf dem rechten Auge erhalten.

§ 787. Die hochgradige Miosis beruht auf einem Spasmus des Sphinkters. Dadurch kann der Ausschlag der Pupillen bei Lichteinfall ein minimaler werden und dem Beobachter bei der Untersuchung im diffusen Tageslichte entgehen, demnach eine reflektorische Starre auf Licht vortäuschen. Die Untersuchung mit der Westienschen Lupe wird dann den richtigen Tatbestand schon offenbaren.

So beobachteten wir folgenden Fall: B. K, ein 23jähriges Mädchen, hatte infolge eines heftigen Schrecks seit sieben Jahren eine Beugekontraktur des linken Vorderarms und der linken Hand mit totaler Analgesie der linken oberen Extremität mit manschettenförmiger Begrenzung. Dabei höchstgradige konzentrische Gesichtsfeldeinschränkung für Weiss und Farben. $S = {}^{20}/_{30} - {}^{20}/_{40}$ beiderseits. Die rechte Pupille doppelt so weit als die linke. Die letztere hochgradig verengt, reagiert im diffusen Tageslichte gar nicht auf Licht, zeigt aber unter der Westienschen Lupe einen deutlichen Ausschlag auf Lichteinfall.

Wir erkennen also das Vorkommen einer wirklichen reflektorischen Lichtstarre bei inkomplizierter Hysterie erst dann an, wenn bei Belichtung unter der Westienschen Lupe kein Ausschlag der Pupille mehr erfolgt.

Unter diesem Gesichtspunkte sind auch die folgenden Angaben über Pupillenstarre bei Hysterischen (abgesehen von der hysterischen Amaurose) zu betrachten.

Die Angaben von Féré (2266), dass im grossen hysterischen Anfalle neben Veränderungen der Pupillenweite, Trägheit, ja selbst Fehlen der Lichtreaktion vorkäme, sind, nachdem sie jahrelang ignoriert worden waren, durch die Untersuchungen von Karplus und A. Westphal als durchaus zutreffend bestätigt worden.

Unter den von Spiller (2195) mitgeteilten Fällen von Hysterie findet sich eine 28jährige Kranke mit okularen Störungen. Nach einem Sturz entwickelte sich eine Chorea und Hemiparesis dextra, ferner Sensibilitätsstörungen, rechtsseitige Lichtstarre der Pupille mit schwacher Reaktion auf Akkommodation, starke konzentrische Gesichtsfeldeinschränkung rechts mehr als links. Papillen temporal blass. Auf Grund der Diagnose eines hysterischen Spasmus der Irismuskulatur wurde mit entsprechender Suggestion ein Planglas verabreicht, worauf nach acht Tagen ein normales Verhalten der Pupillen eintrat, welcher Erfolg jedoch wieder verschwand.

Karplus (2196) studierte die Pupillenerscheinungen während des hysterischen Anfalls bei mehreren Personen mit Hilfe eingelegter Sperrer, indem er zugleich für eine nötige Befeuchtung der Kornea Sorge trug. Stets zeigten sich beide Pupillen zu gleicher Zeit starr. In einem Falle trat die Starre gleichzeitig mit den allgemeinen Spasmen auf, ging ihnen auch sekundenlang voraus und überdauerte sie um einige Sekunden. Die Reaktionslosigkeit der Pupillen geht meist mit einer Erweiterung derselben einher, in anderen Fällen sind die Pupillen mittelweit oder eng.

Westphal (2197) stellt seine Beobachtungen über Pupillenerscheinungen bei Hysterischen folgendermassen zusammen: Es gibt Fälle von Hysterie, in denen Pupillenstarre während der Anfälle, andere, bei denen sie im Anschluss an dieselben oder ohne nachweisbaren Zusammenhang mit Anfällen besteht. Andauernd starre Pupillen konnte er nicht feststellen. Die starren Pupillen sind erweitert oder verengt, selten mittelweit. Erweiterte Pupillen sah er vorwiegend bei grossen, aber auch bei kleinen mit Muskelspannungen einhergehenden Anfällen. Miotische Pupillen dagegen kamen anscheinend unabhängig von Anfällen, oder im Anschluss an einen solchen, tagelang andauernd, oder während ganz leichter rudimentärer Anfälle zur Beobachtung.

Die Mydriasis bei inkomplizierter Hysterie beruht fast immer auf einem Krampfzustand des Dilatator pupillae. Daher ist auch die Pupille selten mittelweit. Meist finden wir maximale Erweiterung der Pupille erwähnt.

Man wird Schwarz (2198) gewiss beistimmen, wenn er die Mydriasis nur dann als Lähmungssymptom auffasst, sobald, wie z. B. in Cramers Fall, (vergl. pag. 1010) Einträufelung von Pilokarpin oder Eserin eine gute Verengerung der Pupille hervorruft. Wo dies nicht der Fall sei, müsse, sofern eine Täuschung durch Atropingebrauch ausgeschlossen sei, eine spastische Mydriasis angenommen werden. Die Fälle von einer mit Mydriasis verknüpften Starre der Pupillen von mehr dauerndem Charakter wären sehr selten.

Nach Aurand und Frenkel (2199) gibt es zwar selten, aber sicher eine hysterische Mydriasis. Sie könne spastisch oder paralytisch sein, oder beides zugleich, d. h. Lähmung des Sphinkters und Reizung des Dilatators. Gewöhnlich sei auch Amaurose vorhanden. Die Mydriasis heile gleichzeitig mit dieser, doch handele es sich nicht um eine von Amaurose abhängige Mydriasis. Es könne dabei der Lichtreflex erhalten sein. Die hysterische Mydriasis könne völlig einer Kernmydriasis gleichen.

Blok (2200) beschreibt einen Fall von lang anhaltender hysterischer Mydriasis und Akkommodationslähmung mit Strabismus nach innen oben, vorübergehender Schwachsichtigkeit, Unempfindlichkeit der Haut und anderen Erscheinungen bei einem 25jährigen Mädchen. Eserin blieb wirkungslos. Nach fünf Monaten trat unter einigen Schwankungen, aber im Ganzen ziemlich plötzlich, Heilung ein.

Das Schielen beruht nach Block auf Krampf, ebenso die Mydriasis; bei Lähmung des Sphinkters bleibe Eserin wirksam. Krampfhafte Mydriasis könne von Lähmung der Akkommodation begleitet sein.

Donath (2192) beschreibt einen Fall, bei welchen die Pupillenveränderungen der Suggestionstherapie sich zugänglich erwiesen haben sollen.

Eine 26jährige Lehrerin hatte öfter vorübergehende Pupillenerweiterung, bald auf dem einen, bald auf dem anderen Auge mit Akkommodationslähmung. Jetzt zeigt sie Erweiterung der rechten Pupille ohne Reaktion auf Licht und Akkommodation und rechtsseitige Körperanästhesie. Später auch konzentr. Gesichtsfeldeinschränkung. Nach Suggestion trat erst Besserung auf der einen Körperhälfte, sowie unter ähnlichen Erscheinungen auf der anderen, dann aber völlige Heilung ein.

Man wird auch den Fall, welchen Harlan (2181) 1884 der ophthalm. Society vorgestellt hatte, als Spasmus ansprechen. Hier gehörten die extrem weiten und starren Pupillen zu den Symptomen, die auf die Applikation einer hölzernen Magnetimitation prompt wichen.

Auch Oppenheim (2201) stellt nach seinen Erfahrungen das Vorkommen einer Lähmung der Binnenmuskeln des Auges bei Hysterie unbedingt in Abrede.

Röder (2202). Bei einem 17jährigen hysterischen Mädchen mit kompleter linksseitiger Hemianästhesie zeigte sich eine Lähmung des äusseren geraden Augenmuskels mit gleichnamiger Diplopie bei der Blickrichtung geradeaus und nach der linken Seite. Ferner trat im Verlaufe der Beobachtung eine vorübergehende Parese sämtlicher Augenmuskeln auf, und zwar hauptsächlich zu der Zeit vor oder nach einem hysterischen Anfall. Ein weiteres Symptom war eine vollständige Lähmung des Sphincter iridis und des Akkomodationsapparates. Ausserdem bestand aber noch auf jedem Auge monokulare Diplopie. Das schwächere Bild fiel beiderseits nasalwärts. Aus diesem Verhalten, sowie aus der bestehenden Abducensparese resultierte ein binokulares Vierfachsehen. Es bestand oft konzentr. Gesichtsfeldeinschränkung und Herabsetzung der Sehschärfe. Zu derjenigen Zeit, in welcher ein hysterischer Anfall drohte oder vorangegangen war, liess sich die Pupillenerweiterung durch Einträufeln von Eserin in keiner Weise verändern, „so dass an einen Atropinmissbrauch von seiten der Patientin gedacht wurde".

Bei Besprechung dieses Falles warnt Schmidt-Rimpler vor der absichtlichen Täuschung durch Atropineinträufelung und der Schlauheit, welche Hysterische bei ihren Täuschungsversuchen anwenden. Auch wir haben derartige Erfahrungen gemacht.

Weil (2203) erörtert an der Hand der diesbezüglichen Literatur die Störungen an der Pupille bei der Hysterie, im besonderen das Vorkommen der Pupillenstarre im hysterischen Anfalle und berichtet über einen Fall (24jähriges Mädchen), bei dem nach voraus-

gegangenem leichten Schwindel eine Erweiterung beider Pupillen auftrat. Die rechte blieb weiter und war starr, das Sehvermögen war auf $^5/_{36}$ herabgesetzt und das Gesichtsfeld konzentr. verengt. Ophthalmoskopisch normale Verhältnisse. Die Untersuchung des Nervensystems ergab eine Hemianästhesie der rechten Gesichtshälfte, Abschwächung des Konjunktival- und Kornealreflexes und des Pharynxreflexes.

Ob bei der Mydriasis eine Lähmung des Sphinkters oder ein Spasmus des Dilatators vorlag, war schwierig festzustellen, jedenfalls sei nach der Meinung Weils eine hysterische Lähmung des Sphincters nicht prinzipiell abzuweisen gewesen.

In eingehender Weise hat neuerdings Bumke (2267) sich mit den Pupillenstörungen bei Geistes- und Nervenkrankheiten und speziell mit der Pupillenstarre im hysterischen Anfalle (2268) befasst. Er sagt, selbst wenn wir annehmen, dass möglicherweise manches auf Rechnung absichtlicher Täuschung durch den Kranken oder eines sonstigen diagnostischen Irrtums zu setzen sei, so blieben doch immer noch viele Tatsachen übrig, dass an dem Vorkommen der hysterischen Pupillenstarre — in und ausserhalb des Paroxysmus — nicht mehr gezweifelt werden darf. Bumke hebt nachdrücklichst hervor, dass bei Hysterie niemals die isolierte Aufhebung der Lichtreaktion im Sinne Argyll Robertsons vorkomme, sondern es handele sich um eine absolute Starre in dem Sinne, dass jede Irisbewegung ausgeschlossen sei. Er bezieht sich auf einen sehr interessanten Fall von Levinsohn und Arndt (Deutsch. Zeitschr. f. Nervenh. 20, 1901, pag. 397) als Stütze seiner Ansicht, dass die Ursache der hysterischen Pupillenstarre kein Dilatatorspasmus, sondern, allgemein gesagt, eine Innervationsstörung im Sphincter iridis bilde. Die Ursache aller dieser Erscheinungen erblickt Bumke in einem nicht näher bekannten Einflusse der Hirnrinde auf die Erregbarkeit des Sphinktercentrums.

Bei den von Nonne und Beselin (2204) beschriebenen Beobachtungen bot in einem Falle eine typische Hysterica auf dem linken Auge mässige Herabsetzung der Sehschärfe, konzentr. Gesichtsfeldeinengung (monokuläre Diplopie) Pupillenerweiterung mit kaum vorhandener Licht- und Konvergenzreaktion, sowie vermehrten Widerstand gegen Miotica und Akkomodationslähmung. Der Zustand hielt $2^1/_2$ Jahre an, und es trat noch Konvergenzlähmung hinzu. Die lange Dauer sprach für Spinkterlähmung.

Eine andere Kranke zeigte auf beiden Augen nicht maximale Mydriasis, Lähmung der Pupillen auf Licht und Konvergenz und eine erst starke, dann schwächere Akkommodationslähmung.

Nach Nonne und Beselin scheinen hierbei zugunsten einer Lähmung des Sphincter iridis zu sprechen: zunächst die lange Dauer, da zwei Jahre und vier Monate hindurch stets der gleiche Zustand angetroffen worden sei; ferner die zugleich bestehende Akkommodationslähmung, bei der natürlich die Möglichkeit der Kontraktur eines Antagonisten ausgeschlossen wäre. Dass aber von den räumlich und dem Wesen nach so nahe liegenden Gebieten des Oculomotorius der eine sich in dauerndem Zustand der Parese, der andere im Spasmus befinde, dürfte eine geringe Wahrscheinlichkeit haben.

Nonne und Beselin stehen demnach nicht an, ihren Fall zu veröffentlichen als eine funktionell bedingte Parese des einen Sphincter iridis bei einer mit typischer „grande hysterie“ behafteten Kranken.

Schwarz (2198) und Schmidt-Rimpler (2205) stehen einer Lähmung des Sphincter pupillae bei Hysterie sehr skeptisch gegenüber und halten das Vorkommen einer solchen nicht für erwiesen.

Binswanger (1341) hat in seiner grossen Monographie über Hysterie die vorhandene einwandsfreie Kasuistik zusammengestellt und hält sich für berechtigt, auszusprechen, dass die reflektorische Pupillenträgheit resp. -Starre kein Symptom der Hysterie sei, sondern in die Domäne der organischen Gehirn- und Rückenmarksleiden gehöre.

Unserer Ansicht nach bleibt die Frage bis auf weiteres noch offen, ob bei reiner Hysterie, d. h. mit sicherem Ausschluss einer nebenher verlaufenden organischen Erkrankung in der anfallsfreien Zeit, wirklich reflektorische Lichtstarre beobachtet wird. Hierbei möchten wir mit besonderem Nachdruck hervorheben, dass wir, speziell bei Mädchen, Pupillenstarre gesehen haben, für welche vorderhand noch keine Erklärung zu geben ist.

So stellte sich uns im September 1905 ein 13jähriges blühend aussehendes Mädchen vor, bei welchem seit mehreren Wochen eine extreme Erweiterung der rechten Pupille aufgetreten war. Es bestand eine absolute Starre auf Licht bei Konvergenz und Akkommodation. Da wir meinten, dass doch heimlich ein Mydriaticum gebraucht worden wäre, so kam das Mädchen behufs Beobachtung ins Allgemeine Krankenhaus St. Georg. Es konnte nichts von einer künstlichen Mydriasis konstatiert worden. Die rechte Pupille blieb unverändert weit und reagierte weder direkt, noch indirekt auf Licht; auch nicht bei Konvergenzbewegung.

Am 20. September 10 Minuten vor 12 Uhr wurde Eserin ins rechte Auge instilliert. Nach 19 Minuten war die Pupille eng, nachdem sie vorher eiförmig verzogen erschien.

Am 2. Januar 1906 stellte sich das Mädchen wieder vor. Es bestand noch eine bedeutende Pupillenerweiterung, jedoch war die Pupille nicht ganz rund. Absolut starr bei Lichteinfall und bei Konvergenz. Die genaueste Untersuchung ergab kein Stigma der Hysterie; auch die längere Krankenhausbeobachtung liess nichts Hysterisches bei dem Mädchen feststellen.

Einen ganz ähnlichen Fall, den wir nicht zu deuten vermögen, beobachteten wir anfangs 1906. Es ist natürlich sehr bequem, solche Befunde als hysterische Pupillenstarre zu bezeichnen, wenn man dabei die Bewegungslosigkeit der Pupillen als eine monosymptomatische Hysterie auffasst.

Wir sind auf das Verhalten der Pupillen bei Hysterie aus dem Grund weiter eingegangen, weil dasselbe für die Diagnose der hysterischen Amaurose von grösster Bedeutung ist.

Der Verlauf der hysterischen Amaurose.

§ 788. Die Dauer der einzelnen Anfälle von hysterischer Amaurose finden wir übersichtlich in der folgenden Tabelle zusammengestellt.

Jahrelange Andauer der hysterischen Amaurose.

10	Jahre	Harlan Fall II (2127).
9	„	Schmidt (2206).
8	„	Kron Fall I (2138).
6 1/2	„	Dupuy-Dutemps Fall I (2140) vgl. pag. 1008.
5	„	Wolffberg (2131) vgl. pag. 1008 und 1016.
mehrere	. . . .	Armaignac (2207).
1 1/2	Jahre	Landouzy Fall II (2176).
1 1/2	„	Oppenheim (2201 pag. 647).
1 1/2	„	Moore (2164).
1 1/2	„	Harlan (2127) Fall I.

Monatelange Andauer der hysterischen Amaurose.

8	Monate . . .	Mendel (2171) vgl. pag. 1014 und 1021.
6	„ . . .	v. Hippel vgl. Band II der Neurol. d. Auges pag. 1?9 —.
4	„ . . .	Hardwicke (2208).
4	„ . . .	Teillais Fall II (2150) vgl. pag. 5.
4	„ . . .	Magnus (2209).
4	„ . . .	Landouzy Fall I (2176).
3	„ . . .	Bronnet (2142) vgl. pag. 1008 und 1009.
2	„ . . .	Brière (2151). —
2	„ . . .	Fromaget et Mongie (2210).
2	„ . . .	Hotz (2174) vgl. pag. 1016.
1 1/2	„ . . .	Dujardin-Beaumetz et Abadie (2168) vgl. pag. 1013 und 1016.
1	„ . . .	Harlan (2158) Fall III.

Wochenlange Andauer der hysterischen Amaurose.

3	Wochen	Télinge (2211).
3	„	Mauthner (2175) vgl. pag. 1016.
3	„	Schweigger (2125) vgl. pag. 1014.
3	„	Moore (2164) Fall I.
3	„	le Roux (2133) vgl. pag. 1007 und 1020.
2 1/2	„	Moore (2164) Fall III.
2	„	Landesberg (2212). —
2	„	Secondi (2213). —
2	„	Hirsch (2130) vgl. pag. 1006.

Tagelange Andauer der hysterischen Amaurose.

4	Tage	eigene Beobachtung pag. 1006.
4	„	Tyrel (2160).
3	(bis 18 Wochen)	Kron (2138) vgl. pag. 1020.

2—3 Tage	. . . .	Fougeray und Fouchard (2214). —
2 „	. . . .	Adamück (2167) vgl. pag. 1012.
1 „	. . . .	Howship (2178).
1 „	. . . .	Strzeminski (2216).
wenige Tage	. . . .	Monneret (2215).
wenige Tage	. . . .	Galezowski und Dagonet (2120).

Die Wiederkehr des Sehvermögens erfolgt meist plötzlich oder binnen relativ kurzer Zeit. So fing die Patientin Mendels (vgl. pag. 1014) plötzlich wieder an zu sehen, so dass sie binnen weniger Tage wieder lesen und nähen konnte wie früher.

In Adamücks Falle (vgl. pag. 1012) stellte sich plötzlich das Sehvermögen ohne irgend welche greifbare Ursache während einer lebhaften Konversation wieder vollständig her, jedoch nicht so momentan, wie es erloschen war, sondern im Verlaufe einiger Sekunden, wobei zunächst viele helle Punkte im Gesichtsfelde auftraten, die bald zusammenflossen. Vielleicht war hier, wie in der Beobachtung von Brière (vgl. pag. 1010) ein Migräneanfall an der Restitution des Sehvermögens schuld. Nach zweimonatlichem Bestande der Blindheit bekam die Patientin Migräne, hatte dabei Schmerz im Augeninneren und bemerkte mit Freude, dass das Sehen sich wieder einstellte.

In der Beobachtung von Magnus (2209) empfand die Patientin nach viermonatlicher Blindheit plötzlich eine Veränderung der Lichtempfindlichkeit, und nahm dieselbe innerhalb einiger Stunden so zu, dass wieder grössere Gegenstände erkannt wurden. Am folgenden Tage war das Sehvermögen wieder auf dem Punkte der Leistungsfähigkeit angelangt, welchen es vor der Erblindung gehabt hatte.

In Krons Falle II (vgl. pag. 1009) hatte sich die Erblindung unmittelbar an einen Schreck angeschlossen. Nach drei Monaten kehrte das Sehvermögen zurück, nachdem Patientin einige Tage vorher Funken und Blitze vor den Augen gesehen und schiessende Schmerzen durch die Schläfen empfunden hatte.

In der Beobachtung Mauthners (vgl. pag. 1016) ging die Erblindung bei der Aufnahme in der Klinik auf dem einen Auge spontan zurück, auf dem anderen Tags darauf zufolge einer einzigen Strychnininjektion.

Auch in dem Falle von Mas (vgl. pag. 1011) kehrte das Sehvermögen plötzlich wieder, nachdem Patientin Schmerzen in der Tiefe des Auges verspürt hatte.

In Lebers Beobachtung (vgl. pag. 1011) trat die Besserung des Sehens bis zur Norm innerhalb dreier Tage auf bei nur geringer Erweiterung des Gesichtsfeldes. Zustand drei weitere Tage unverändert, hierauf in einer Woche vollständige Heilung durch Strychnin.

Im Falle V von Teillais (vgl. pag. 1009) trat die Herstellung des Sehvermögens binnen acht Tagen ein.

Bei der Patientin Schweiggers (vgl. pag. 1006) dauerte unter Strychnininjektionen die Wiederkehr der nahezu vollen Sehschärfe vom 28. Januar bis 18. Februar desselben Jahres.

§ 789. Wie die hysterische Amaurose zu einer bereits bestehenden nervösen Asthenopie (konzentrische Gesichtsfeldeinschränkung mit und ohne Herabsetzung der centralen Sehschärfe) plötzlich hinzutreten, oder auf dem Boden der letzteren sich sukzessive entwickeln kann (vgl. pag. 1013), so verliert sie sich auch wieder plötzlich oder allmählich, um entweder einem normalen Verhalten des Sehvermögens Platz zu machen, oder den Zustand von nervöser Asthenopie wieder hervortreten zu lassen, wie er vor dem Eintritte der Amaurose bereits bestanden hatte.

So demonstrierte Ochs (2217) eine 23jährige Diakonissenschülerin mit V = $^{15}/_{20}$ beiderseits, Photopsie und Gesichtsfeldeinengung bis zum Fixationspunkt. Während der Amaurose wurden Ptosis, Lähmungen, Parästhesien und sonstige hysterische Erscheinungen erwähnt. Nach Strychnininjektionen wurde eine erhebliche Erweiterung des Gesichtsfeldes und Förster scher Verschiebungstypus, sowie die Charcotschen Erscheinungen bei der Farbenprüfung konstatiert.

Booth (2218) hat bei einem 18jährigen Mädchen, behaftet mit hysterischen Krämpfen, eine Amblyopie bezw. zeitweilige Blindheit auf beiden Augen mit starker Einengung des Gesichtsfeldes nach einer psychischen Erregung auftreten sehen. Unter Suggestionsbehandlung trat Heilung ein.

Roosa (2219, Fall I). Eine 17jährige Patientin klagte über solche Sehschwäche, dass ihr Vater ernstlich daran dachte, sie in ein Blindenasyl zu schicken. Spiegelbefund negativ, S $^{20}/_{200}$, nach Atropin mit + $^{1}/_{36}$ S — $^{20}/_{100}$. Gesichtsfeld sehr stark konzentrisch verengt. Nach antiphlogistischer Behandlung stieg S auf $^{20}/_{30}$, einzelne Lettern von XX. Das Gesichtsfeld war aber immer noch so eingeengt wie früher. Nach ihrer Entlassung aus dem Spital klagte Patientin wieder über Sinken des Sehvermögens und wurde in der Tat schliesslich in einer Blindenanstalt untergebracht und als blinde Person unterrichtet.

Fall II. Ein 17jähriges Kindermädchen wurde von ihrem Pflegling ins linke Auge gekratzt. Es folgten wiederholte Entzündungen. Bei der Untersuchung war die letzte Entzündung schon abgelaufen, doch das linke Auge noch schmerzhaft. S rechts = $^{20}/_{40}$, links = $^{20}/_{70}$. Spiegelbefund negativ. Das Sehvermögen sank dann links angeblich auf $^{20}/_{200}$, rechts auf $^{20}/_{70}$; Gesichtsfeld sehr eingeengt. Es folgte eine weitere Abnahme von S. und zwar links auf $^{16}/_{200}$, rechts auf $^{20}/_{200}$. Eines Tages fand man die Kranke in einem schweren hysterischen Anfalle; später beobachtete man, dass das linke Ovarium bei Druck schmerzhaft war. Strychnin hypodermatisch. Schliesslich 7 Wochen nach der ersten Untersuchung S beiderseits $^{20}/_{20}$, Gesichtsfeld normal.

Vergleiche ferner die Fälle: Marinesco pag. 1014, de Caralt pag. 1007, Barkan pag. 1001, Leber pag. 1011, Magnus pag. 1006, Hirsch (vgl. pag. 587).

Eigene Beobachtung. F. R., 40jährige Patientin, hereditär neuropathisch belastet, war früher Wärterin in einem Kloster. Ihr Leiden entstand durch die plötzliche Nachricht, dass ihr Bruder ertrunken sei. Vor vier Monaten in Bremen angeblich an „Genickstarre“ und Steifigkeit im Nacken und Rücken behandelt, bewustlos dabei, Dauer der Krankheit 10 Wochen.

Reiste gegen den Rat ihres Arztes hierher, um Bekannte zu besuchen. Sie kam stumm hier an und wurde bewusstlos ins Krankenhaus eingeliefert. Die Menses waren 10 Monate verschwunden, vor 2 Monaten war die Periode wieder aufgetreten. Patientin schwitzte auf der linken Seite stärker als rechts. Patientin konnte die Zunge nicht bewegen. 10 Tage lang will sie nichts verstanden haben, was man zu ihr sagte. Totale linksseitige Hemianästhesie (inkl. Schleimhäute, Conjunctiva und Nase). Auf der Zunge fühlte sie beider-

seits nichts. Pupille R > L. Reaktion direkt und indirekt normal. Ophthalm. Befund beiderseits normal.

Rechts hochgradig eingeschränktes Gesichtsfeld, links erkannte sie nicht Handbewegungen. Unter dem Stereoskop las sie mit dem linken Auge mit Sicherheit mittlere Schrift. Bei der schriftlichen Wiedergabe schrieb sie die rechte Silbe falsch. Achromatopsie bei gewöhnlicher Perimeterentfernung. Nahe vor das rechte Auge gehalten wurden die kleinsten farbigen Blättchen erkannt. Augenbewegungen frei. Nervöses Lidzittern. Geruch gut, Geschmack schlechter. Gedächtnis schlecht, träumte schwer. Starker Tremor der Hände. Am 3. II. 1892 einige Wochen nach ihrer Aufnahme ins Krankenhaus bestand links noch Amaurose, rechts konzentrische Gesichtsfeldeinschränkung bis zum 12. Grad. Am 9. II. 1892 links centrales Gesichtsfeld vorhanden (Einschränkung bis zum 6. Grad). Am 5. III. 1892 links S = $^{20}/_{100}$, bei vorgehaltenem Prisma von 10 Grad mit Planglas jedoch = $^{20}/_{50}$. Am 25. II. 1892 links bei S = $^{5}/_{60}$ konzentrische Einschränkung des Gesichtsfeldes für Weiss auf den 70. Grad, für Blau auf 10 Grad, für Rot auf den 5. Grad beschränkt, rechts S = $^{20}/_{20}$, gleichfalls konzentrische Gesichtsfeldeinschränkung mittleren Grades.

Wettendorfer (2220). 19jähriger Schlosser, vor 6 Tagen Verletzung der linken Hornhaut durch einen Eisensplitter, nach dessen Entfernung das Auge erblindet schien. Nach 14 Tagen normale Sehschärfe, vorher konzentrische Einengung des Gesichtsfeldes mit Fingerzählen, in 2 m Entfernung.

§ 790. Der Verlauf der hysterischen Amaurose ist kein gleichartiger. Bei vielen tritt sie einmal hervor, beherrscht dann einige Zeit die Szene, um plötzlich oder allmählich auf lange Zeit oder dauernd zu verschwinden. Bei einer grossen Anzahl von Individuen zeigt sie einen rezidivierenden resp. intermittierenden Charakter.

So beobachtete Wettendorffer (2220, Fall II) einen 15jährigen Handlungsgehilfen, der eines Morgens nach dem Erwachen auf dem rechten Auge erblindete, auf dem linken eine Herabsetzung der Sehschärfe, Analgesie der linken Körperhälfte und Doppeltsehen zeigte. Nach einmaliger Faradisation schwand das letztere, und wurde das Sehvermögen normal.

Nach sechs Wochen nochmals Doppeltsehen und Herabsetzung der S. rechterseits, welche Erscheinungen nach einer faradischen Sitzung wieder verschwanden.

In der Beobachtung von Vetter (vgl. pag. 1007) trat die Erblindung bei einem 35jährigen Manne in Anfällen bald einseitig, bald doppelseitig auf.

Dujardin (vgl. pag. 1020) beobachtete bei einem 24jährigen Mädchen in Anfällen auftretende Amaurose mit paral. Mydriasis.

Vergleiche ferner Fall Jacobson pag. 1019, ferner Carreras Arago pag. 1011; Fall Barkan vgl. pag. 1010.

Emmert (2144) berichtet über einen Fall von vorübergehender Erblindung eines 11jährigen Mädchens, die sich mehr als ein halbes dutzend Mal wiederholte. Die Pupillen reagierten vollkommen während der Anfälle. Letztere kamen drei Monate hindurch mit unregelmässigen Zwischenräumen 6—7 mal zu verschiedenen Tageszeiten mit Dauer von immer nur einigen Tagen. Dann kam einige Monate und zuletzt $^{1}/_{2}$ Jahr darnach noch je ein Anfall.

In Testelins Falle (2221) stellte sich täglich gegen 11 und 4 Uhr für die Dauer $^{1}/_{4}$—$^{1}/_{2}$ Stunde eine Erblindung des linken Auges ein.

In der Beobachtung Koenigsteins (vgl. pag. 668) hatte die Kranke alle Tage um 6 Uhr ihre rechtsseitige Erblindung, die nach Mitternacht plötzlich verschwand, als wenn ein schwarzes Tuch fortgenommen würde. Der Zustand dauerte vier Wochen, kehrte aber nach 2 Jahren für einige Wochen in gleicher Weise zurück.

Bei der Beobachtung Levys (2143) dauerte der erste Anfall acht Tage, dann folgten häufige Attacken mit stunden- oder tagelangen Intervallen.

In Watsons Fall hielt der erste Anfall wenige Wochen an, nachher trat noch einmal Verlust und Wiedergewinn des Sehvermögens auf.

Müller (2146) berichtet über eine 5—6 monatliche Dauer des ersten Anfalles, dem nach kurzer Pause 14 Tage lang das Rezidiv folgte.

Bei de Witt (pag. 1011) lagen 3 Wochen zwischen dem ersten und zweiten Anfall. Der letztere hielt 6 Tage an.

Vergl. ferner Fall Mas pag. 1011. Ferner Kron pag. 1009.

In Harlans Fall (2117) fand wiederholte Wiederkehr der Erblindung im Laufe eines Jahres statt.

Herters Fall (2139) zeigte 4 Wochen Blindheit, die sich nach einem achttägigen Intervall dann noch einmal acht Tage lang zeigte.

Im Fall Hirsch (913, vgl. Bd. III, pag. 587) wurde ein Auge sehend, um dann wieder zu erblinden.

Vergl. ferner Oppenheim pag. 1020.

In Cramers Fall (vgl. pag. 1020) war nach sechs Wochen ein Rezidiv vorhanden.

Vgl. Fall Manz pag. 1018.

Diagnose und Differentialdiagnose.

§ 791. Die Diagnose der hysterischen Amaurose gründet sich im allgemeinen auf den normalen Augenspiegelbefund, auf das normale Verhalten der Pupillen, auf den Nachweis bei einseitiger Amaurose, dass mit dem Stereoskop mit dem erblindeten Auge gelesen wird, und dass bei vorgehaltenem Prisma Doppelbilder erzeugt werden können.

Jacobson (siehe Annuske [2129]) konstatierte die Sehschärfe des hysterisch erblindeten linken Auges dadurch, dass das rechte allmählich und der Patientin unbemerkbar mit Hilfe sehr starker Konvexgläser ausgeschlossen wurde, wodurch die fast normale centrale Sehschärfe des für blind gehaltenen linken Auges sofort zum Vorschein kam.

Bezüglich der Verfahren, durch welche Simulation und Aggravation von Sehstörungen nachgewiesen werden können, verweisen wir auf die Arbeit von Specht (2225).

Als weitere Gesichtspunkte für die Diagnose wäre der wechselvolle Verlauf der Erblindung heranzuziehen, das häufig rezidivierende Verhalten und das Auftreten der Amaurose, bald auf dem einen, bald auf dem anderen Auge beim gleichen Individuum. Ferner bei einer Reihe von Fällen die Entwickelung auf dem Boden der konzentrischen Gesichtsfeldeinschränkung bei der nervösen Asthenopie, und vor allem die Zugänglichkeit gegenüber der Suggestion.

Koenigstein, sowie auch Kron weisen als charakteristisch für einseitige hysterische Amaurose auf die Erscheinung hin, dass das blinde

Auge beim Verschluss des normalen deutlich abirre, während es beim binokularen Sehakt sich richtig einstelle.

Erschwert wird zunächst die Diagnose, wenn wie im Falle Schweiggers, vgl. pag. 512, die hysterische Amaurose im Parallelverlauf zu einer Entzündung der Papille auftritt, wenn wie in den § 777 beschriebenen Fällen Lichtstarre der Pupille dabei vorhanden ist, wenn die hysterische Amaurose als monosymptomatisches Zeichen der Hysterie beobachtet wird, oder wenn unter dem Stereoskop mit dem amaurotischen Auge nicht gelesen werden kann.

Wir beobachteten einen 12jährigen Jungen, der seit neun Wochen über Kopfschmerzen und „Klopfen" in der linken Kopfhälfte klagte. Seit vielen Jahren will er auf dem linken Auge nicht habe sehen können.

Die Untersuchung ergab eine Vorwölbung des linken Scheitelbeins. Daselbst hochgradige Empfindlichkeit auf Druck. Die Pupillen reagierten beiderseits prompt; der Augenhintergrund war normal. Unter dem Stereoskop wurden die Bilder mit dem „amaurotischen" Auge nicht erkannt; jedoch gab er Doppelbilder an, wenn ihm ein Prisma vorgehalten wurde, und an der Snellenschen Farbentafel erkannte er Buchstaben bei entsprechend vorgehaltener Brille. Gesichtsfeld des rechten Auges konzentrisch eingeschränkt.

Da Patient ausserordentlich über Kopfschmerz klagte, entschloss sich der Operateur, trotzdem von unserer Seite auf den lediglich funktionellen, hysterischen Charakter der klinischen Erscheinungen hingewiesen worden war, zu einer Trepanation über der lokal empfindlichen Stelle des linken Scheitelbeins. Die Operation ergab durchaus normale Beschaffenheit des Knochens und der Dura. Nach 14 Tagen war die Trepanationsstelle völlig verheilt, und der Knabe gab an, nunmehr alle Schmerzen am Kopfe verloren zu haben. Auch die Hyperästhesie war geschwunden. Der ganze Verlauf zeigte, dass wir es mit einem exquisiten Fall von Hysterie zu tun hatten.

Im vorliegenden Falle ist recht bemerkenswert, dass die Prüfung unter dem Stereoskop versagte und zwar wahrscheinlich wegen der vorhandenen nervösen Asthenopie, wodurch die centrale Sehschärfe herabgesetzt war. Hier haben die anderen Untersuchungsmethoden und die suggestive Beeinflussung der Kopfschmerzen die Stellung der Diagnose ermöglicht.

Allgemein gültige Sätze sind für die Diagnose der hysterischen Amaurose schwer aufzustellen. Es will eben jeder Fall für sich allein betrachtet werden, wobei auf die Amaurose und das ganze Verhalten des Patienten und die nebenbei gefundenen hysterischen Stigmata ein besonderes Gewicht zu legen ist.

§ 792. Bezüglich der Differentialdiagnose hatten wir früher hervorgehoben, dass bei den meisten Zuständen von Erblindung eventuell eine hysterische Amaurose zu berücksichtigen sei.

Am schwierigsten gestaltet sich selbstredend die Differentialdiagnose bei den doppelseitigen Erblindungen, da die Simulationsproben bei der einseitigen hysterischen Amaurose leicht den natürlichen Zustand ans Licht bringen. So berichtet bezüglich der Differenzialdiagnose zwischen hysterischer Erblindung und Amaurose durch Blutverlust Nagel (2137), dass bei einem achtjährigen Mädchen mit rechtseitiger Erblindung bis auf Lichtschein und linksseitige Amblyopie mit leichter Papilloretinitis, Strychnin ziemlich rasch vollständige Heilung erzielt habe. Der Fall gleicht sehr

demjenigen Schweiggers, welcher auf pag. 512 erwähnt ist, und pag. 1014 seine Erklärung gefunden hat. Die Papilloretinitis ist hier der Agent provocateur für das Auftreten einer hysterischen Amaurose geworden.

Einen sehr eigentümlichen Fall in dieser Hinsicht erzählt Samelsohn (vgl. pag. 916).

Ebenso wäre hier der pag. 649 angeführte Fall Szilis zu erwähnen.

Ob der Fall Saemann (2226) hierher gehört, ist zweifelhaft.

Derselbe beobachtete eine doppelseitige Amaurose bei einem 80jährigen Manne, welche nach 7tägiger Dauer durch Strychnin vollständig zur Heilung gelangte. Eine Ursache war nicht zu entdecken, nur wird angeführt, dass der Mann an häufigem Nasenbluten litt. Die Pupillen waren von mittlerer Weite. Über ihre Reaktion ist nichts bemerkt.

§ 793. Bei der Differentialdiagnose zwischen hysterischer Amaurose und Erblindung durch retrobulbäre Neuritis ist zunächst hervorzuheben dass der Augenspiegelbefund bei den plötzlichen Erblindungen durch retrobulbäre Neuritis meist normal gefunden wird. Das auffallend schnelle Auftreten hochgradiger Amblyopie oder Erblindung bei diesen Fällen beruht auf dem pag. 657 § 512 angeführten Grunde. Als differentialdiagnostisches Moment ist aber hier das Fehlen der Pupillenreaktion hervorzuheben, allerdings mit dem Einwand, dass in seltenen Fällen bei der hysterischen Amaurose die Pupille weit und starr sein kann, vergl. auch pag. 917 § 682. In dem pag. 1016 angeführten Falle von Mauthner sprach für die hysterische Amaurose, dass die Pupillen maximal erweitert waren, was bei der Erblindung durch retrobulbäre Neuritis nicht der Fall ist, ferner dass sie zeitweise trotz der Erblindung reagierten, dass sie auch nach Wiederkehr des Sehvermögens noch eine Weile dilatiert blieben, und schliesslich dass die Blindheit auf eine Strychnininjektion sich erst am einen Auge, am folgenden Tage am anderen Auge zurückbildete.

In der folgenden Beobachtung von Maslenikow (2128) spricht für eine retrobulläre Neuritis die Erkältung mit Temperaturerhöhung und das Fehlen sonstiger hysterischer Stigmata, für die Hysterie das schwankende Verhalten des Sehvermögens. Vielleicht ist hier zu einer retrobulbären Neuritis noch hysterische Amaurose hinzugetreten.

Maslenikow beschreibt eine Blindheit bei einem 18jährigen Mädchen nach einer Erkältung mit kurzdauernder Temperaturerhöhung und Bewusstlosigkeit.

Bald fing der Zustand an sich zu bessern, so dass zur Zeit des Eintritts in die Klinik (nach $1\frac{1}{2}$ Monaten) S — 0,2 war. Die objektive Untersuchung ergab nichts abnormes. Das Gesichtsfeld war beträchtlich und unregelmässig verengt, dabei waren die Grenzen desselben für Farben gelegentlich weiter, als die des Gesichtsfeldes für Weiss und überschritten die physiologischen Grenzen. Der im ganzen günstige Krankheitsverlauf zeichnete sich durch beträchtliche Schwankungen aus und endete schon nach dem Austritt aus der Klinik mit vollständiger Wiederherstellung des Sehvermögens. Die Behandlung in der Klinik bestand in Darreichung von Strychnin und Arsenik subkutan. Die Patientin zeigte keine anderen Symptome von Hysterie.

Bregmann (2228) berichtet über eine 22jährige Lehrerin, bei der die Diagnose zwischen einer akuten retrobulbären Neuritis und einer hysterischen Störung schwankte. Zunächst war das rechte Auge erblindet mit normalem ophthalm. Befunde und Herabsetzung der galvanischen Opticusreaktion, verbunden mit einer Hyperästhesie der rechten Kopf-, Gesichts- und Körperhälfte. Die Pupille war weit und die Pupillenreaktion träge. Es trat eine rasche Besserung mit stark hervortretender Farbensinnstörung auf.

§ 794. An die Neuritis retrobulbaris schliesst sich die Differentialdiagnose zwischen hysterischer Amaurose und plötzlicher Erblindung bei der multiplen Sklerose an. Sehr häufig gibt die disseminierte Herdsklerose Veranlassung zur Verwechslung mit Hysterie, zumal da sie oft mit derselben kombiniert verläuft. Hier gibt das Auftreten eines centralen Skotoms im Verlauf der Beobachtung den Hinweis, dass eine organische Affektion vorliegt, denn bei den rein funktionell nervösen Sehstörungen kommt das centrale Skotom nicht vor. Aus dem Verhalten der übrigen Symptome muss dann zwischen multipler Sklerose und einfacher retrobulbärer Neuritis mit Hysterie unterschieden werden. (Vergleiche auch pag. 543 § 381 und pag. 582, 6 und pag. 492.) —

Einen sehr bemerkenswerten Fall in dieser Hinsicht beschreibt Uhthoff (2229).

20jähriger Herr: Ophthalm. Befund normal, Pupillenreaktion erhalten. Augenbewegungen frei, nur in den seitlichen Endstellungen nystagmusartige Zuckungen.

Am 31. Oktober 1885 bemerkte Patient, dass er auf dem linken Auge fast nichts sehen konnte, und sich ganz mit dem Kopfe herumdrehen musste, wenn er links gelegene Gegenstände erkennen wollte. Die Augenbewegungen waren zu dieser Zeit dem Patienten schmerzhaft. Nach 8 Tagen hatte sich das Sehen auf dem linken Auge so verschlechtert, dass er selbst Finger in geringer Entfernung nicht mehr erkennen konnte. Von seinem Augenarzte wurde zu dieser Zeit „Neuritis retrobulbaris" diagnostiziert. Schon nach 14 Tagen hatte sich das Sehen auf dem linken Auge fast völlig restituiert. Einige Tage später, nachdem die Sehstörung auf dem linken Auge sich so in kurzer Zeit wieder zurückgebildet hatte, erkrankte plötzlich eines Morgens das rechte Auge. „Alles verschleiert". Die Verschlechterung des rechten Auges nahm schnell zu, so dass Patient schon nach wenigen Tagen auch Finger in einem Fuss Entfernung nicht mehr erkennen konnte. Von augenärztlicher Seite wurde jetzt nach Angabe des Patienten die Diagnose auf „hysterische Amaurose" gestellt. In dieser Zeit soll das Gesichtsfeld sehr oft geprüft worden sein. Es soll auf dem rechten Auge ein centraler Gesichtsfelddefekt, gleichzeitig aber auch eine periphere Beschränkung bestanden haben. Ferner soll zu jener Zeit das Verhalten des Gesichtsfeldes häufig gewechselt haben. Rot und Grün wurden zuweilen gar nicht, Blau besser erkannt. In vier Wochen wurde dann auch die Sehstörung des rechten Auges allmählich rückgängig. Oppenheim konnte nach Aufnahme des Patienten in die Augenklinik aus dem Verhalten der Allgemeinsymptome multiple Sklerose diagnostizieren.

Wenn Leber (Graefe Saemisch V pag. 986 1. Auflage sagt: „Auch centrale Skotome ohne ophthalmoskopischen Befund, mit freier Gesichtsfeldperipherie, aber mit ausgesprochener Störung des Farbensinnes kommen bei Hysterischen vor", so kann dieser Satz nur in der Weise aufgefasst werden, dass mit einer organischen Läsion des papillomakulären Bündels hysterische Erscheinungen parallel verlaufen, nicht aber dass das centrale Skotom als von der Hysterie abhängig hingestellt werden darf.

Die folgende, daselbst zitierte Krankengeschichte rubrizieren wir unter der Diagnose: multiple Sklerose:

„Noch jetzt behandle ich (Leber) eine 38jährige Frau, die am Retroflexio uteri mit hochgradiger Empfindlichkeit dieses Organes leidet und früher schon von einer eigentümlichen Artikulationsstörung beim Sprechen und zu einer anderen Zeit von Parese der linken Körperhälfte (wie es scheint auch mit Sensibilitätsstörungen) befallen war, welche Zustände jetzt vollständig zurückgegangen sind. Das linke Auge ist schon seit langem infolge von Stra-

bismus convergens amblyopisch. Rechts bestand hochgradige Amblyopie ohne Befund seit 14 Tagen, anfangs langsam, später rasch zunehmend, zuletzt stationär. Finger in 4 bis 5 Fuss gezählt. Gesichtsfeldperipherie frei. Farbensinn erheblich gestört. Grosses centrales Skotom. Das linke Auge hat sich nicht verschlimmert, zeigt normalen Farbensinn und Augenspiegelbefund. Nach mehrwöchentlichem Gebrauch von Bromkalium war eine namhafte Besserung eingetreten. S = $^{20}/_{200}$—$_{100}$ und der Farbensinn nur noch wenig gestört.

Harlan (2117) beobachtete bei einer 16jährigen Hysterischen nach vorausgegangenen anderweitigen nervösen Erscheinungen auf dem rechten Auge Mydriasis, Akkommodationsbeschränkung, zeitweiligen Blepharospasmus, Centralskotom und konzentrische Einschränkung des Gesichtsfeldes. Nachdem die Probe auf einseitige Amblyopie deutliche Simulation ergeben hatte, erfolgte nach vorausgeschickter Anwendung des Charcotschen Magneten die rasche Heilung des Blepharospasmus und der Mydriasis durch den Gebrauch einer Imitation dieses Magneten.

In diesen Fällen war die anfänglich einseitige Blindheit die Folge von Hysterie, das bleibende centrale Skotom legen wir aber einer im Gewande der Hysterie einhergehenden disseminierten Sklerose zur Last.

Bei der folgenden Beobachtung Wolffbergs (2131) spricht der Mangel sonstiger Zeichen von Hysterie sehr zugunsten von multipler Sklerose, ebenso wie das Hinzutreten von starkem Nystagmus.

Wolffberg berichtet über ein 11jähriges Mädchen, das rechts amaurotisch, links total farbenblind war. Die Funktionsstörung wird als hysterisch bezeichnet, obgleich keine anderen Zeichen von Hysterie vorhanden waren. Zugleich bestand geringe Ptosis bei forzierter Öffnung der Lider, dabei starker Nystagmus horizontalis. Vor etwa Jahresfrist und zwar angeblich um die Zeit der ersten Menstruation waren die genannten funktionellen Störungen geschwunden.

§ 795. Dasselbe was wir über das centrale Skotom in seiner Beziehung zur Hysterie gesagt haben, gilt auch für die homonyme und temporale Hemianopsie. Mit der grössten Entschiedenheit treten wir für die Behauptung ein, dass weder ein centrales Skotom noch eine temporale oder homonyme Hemianopsie als ein von Hysterie abhängiges, also rein funktionell nervöses Symptom betrachtet werden könne. Diese drei genannten Sehstörungen sind durchweg als direkte, resp. indirekte, von organischer Läsion abhängige Erscheinungen anzusprechen (vgl. pag. 581, 3).

Bezüglich der Differentialdiagnose einer doppelseitigen hysterischen Amaurose von einer doppelseitigen homonymen Hemianopsie verweisen wir auf pag. 587 § 432.

Ganz unklar ist jedenfalls die Wiedergabe der Beobachtung Janets (2230): Un cas d'hemianopsie hystérique transitoire. Derselbe berichtet über eine 42jährige Hysterica, die schon seit ihrem 16. Lebensjahre an den verschiedensten Störungen gelitten hatte. In der letzten Zeit trat eine Erblindung des linken Auges ein bei gleichzeitiger Möglichkeit Doppelbilder hervorzurufen, später nach Massage des Auges eine doppelseitige Hemianopsie mit Erhaltung des centralen Sehvermögens, alsdann wiederum eine Erblindung bezw. Hemianopsie.

Hier scheinen die Gesichtsfelder entweder inkorrekt aufgenommen, oder falsch gedeutet worden zu sein.

Die folgende Beobachtung Strzeminskis (2231) halten wir wegen des centralen Skotoms und der späteren rechtsseitigen Hemianopsie für eine multiple Sklerose mit Hysterie.

Bei einem 23jährigen Manne trat zuerst auf dem rechten, dann auf dem linken Auge eine Blindheit auf. Letztere dauerte 20 Stunden, und fand sich zugleich eine konzentrische Gesichtsfeldeinschränkung, wobei auch das Gesichtsfeld für Rot grösser war, als dasjenige für Blau. Zugleich bestand eine linksseitige Hemianästhesie. Die Blindheit auf dem rechten Auge blieb zunächst bestehen, verschwand und kehrte wieder. Auch fand sich im Verlaufe ein centrales Skotom dieses Auges und später sogar eine rechtsseitige Hemianopsie, die wieder verschwand.

Eine ähnliche Deutung wird auch für den Fall I von Weil (2232) gegolten haben. Hier bestand eine doppelseitige Erblindung. Heilung durch Suggestion, nachdem zunächst noch eine rechtsseitige Hemianopsie zurückgeblieben war.

In Sturges (2227) Fall von Hysterie war die rechte Seite anästhetisch und das rechte Auge blind, auf dem linken Auge war ein rechtsseitiger hemianopischer Gesichtsfelddefekt vorhanden. Eine Besserung trat nur insofern ein, als die linke Gesichtsfeldhälfte des rechten Auges wieder perzeptionsfähig wurde.

Hier war die durch organische Läsion bedingte rechtsseitige homonyme Hemianopsie der Agent provocateur für das Auftreten der rechtsseitigen hysterischen Amaurose, bei deren Aufhören die durch organische Läsion bedingte Hemianopsie bestehen blieb.

Glorieux (2233) teilt mit, dass ein 16jähr. männliches Individuum neben sonstigen hysterischen Erscheinungen eine vorübergehende rechtsseitige Hemianopsie mit Sensibilitätsstörungen gehabt habe. Hier wird die Hemianopsie wohl auf einen Anfall von Flimmerskotom zu beziehen sein.

Betreffs des Flimmerskotoms vergleiche Fall Antonelli pag. 986.

Harris (2234) kommt sogar zu dem Schluss, dass als temporäres Symptom bei Hysterie am häufigsten eine laterale und zwar linksseitige Hemianopsie mit gleichzeitiger Einengung des vorhandenen Gesichtsfeldes vorkomme, seltener eine binasale.

In dem pag. 587 § 432 erwähnten Falle Hirschs bestand nach Wiederkehr des Sehvermögens hochgradige Einschränkung des Gesichtsfeldes, das sich allmählich erweitert und vorübergehend bitemporal hemianopischen Charakter gezeigt haben soll. Damit kann doch wohl nur gesagt sein, dass die Gesichtsfeldeinschränkung einer temporalen Hemianopsie ähnlich gewesen wäre. Denn temporalen Hemianopsie kommt als rein funktionell-nervöse Sehstörung schlechterdings nicht vor.

Auf durchaus fehlerhaften Gesichtsfeldbeobachtungen beruhen die Angaben Rosenthals (2235), welcher hinsichtlich der Störungen des Sehvermögens bei Hysterischen bemerkt, dass bei den mit Amblyopie Behafteten temporale Hemianopsie nachzuweisen gewesen sei, mit vorwiegender Intensität an der Seite der Hemianästhesie. —

§ 796. Bei Schädeltraumen könnte namentlich leicht eine Läsion des oder der Sehnerven in der Gegend des Canalis opticus oder am Chiasma mit hysterischer Amaurose verwechselt werden, sofern das Sehvermögen hochgradig herabgesetzt, und die Lichtreaktion der Pupille nicht ganz erloschen ist (vgl. pag. 816). —

So stellte Jolly (2236) 2 Patienten mit hysterischer Erblindung vor. Dem einen fiel ein Mauerstein auf den Kopf. Bei normalem Augenspiegelbefund trat sofort Erblindung ein, Augenkonvergenzstellung nach oben und links, eigentümliche Kopfstellung nach rechts u. Nackenstarre. Die Pupillen reagierten. Das psychische Verhalten war hysterisch (hysterische Anfälle und Analgesien), es blieb eine Erblindung des rechten Auges zunächst noch bestehen, wobei übrigens beim Prismenversuch Doppeltsehen festgestellt werden konnte.

Im übrigen verweisen wir hier auf pag. 799 § 599, — pag. 511 § 362, — pag. 512 § 363, — pag. 860 § 628, sowie Band II pag. 88 § 93. —

§ 797. Auch betreffs der Erblindung durch Blitzschlag (vgl. pag. 860) oder durch anderweitige elektrische Entladungen könnte die Frage bezüglich hysterischer Amaurose aufgeworfen worden.

So wurde im Falle I von Kron (2138) eine 24jähr. Fernsprechgehilfin blind auf dem linken Auge, nachdem sie von einer atmosphärischen Entladung getroffen worden war. Zugleich bestand eine linksseitige Hemianästhesie. Prismen- und Stereoskopversuche ergaben jedoch, dass das linke Auge beim binokularen Sehen gut funktionierte.

§ 798. Da bei Erblindungen nach gewissen Intoxikationen normaler Augenspiegelbefund und normale Pupillenreaktion gefunden werden kann, so liegt die Verwechselung mit einer hysterischen Amaurose nahe. Wir verweisen deshalb auf pag. 619, ferner auf pag. 881 § 652. —

§ 799. Bezüglich einer Amaurose bei Meningitis siehe pag. 903 Fall Uhthoff. Vielleicht lag dem pag. 647 beschriebenen Falle von Christensen eine zerebrale Lues zugrunde, was um so mehr Berechtigung hat, als sich allmählich aus dem dort erwähnten Anfalle von Erblindung eine Sehnervenatrophie entwickelte.

Dreschfeld (2237) veröffentlicht einen seltenen Fall von Hysterie. Im Anschluss an eine Gastritis toxica (Acid. hydrochlor.) traten Amaurose, Delirien, Mutismus und Schluckbeschwerden vorübergehend auf.

§ 800. Auch die Sehstörungen nach Infektionen bieten Gelegenheit zur Stellung der Differentialdiagnose mit hysterischer Amaurose. Wir verweisen hier zunächst auf den pag. 865 erwähnten Fall Fremineau. Hier konnte die durch irgendwelchen Umstand hervorgerufene Hemianopsie den Agent provocateur für das Auftreten der hysterischen Amaurose abgegeben haben.

Bei dem pag. 870 beschriebenen Falle von Liégey war der Verdacht auf larvierte Intermittens rege, ebenso wie in dem dort beschriebenen Falle Koenigstein wegen der typischen Wiederkehr der Erblindungsanfälle.

In dem folgenden Falle von Booth (2218, Fall II) hatten sich bei einem 28jährigen Manne vorübergehend Skotom, dann doppelseitige Amblyopie und hochgradige Gesichtsfeldeinschränkung entwickelt, nachdem im Anschluss an eine luetische Infektion Depressionszustände etc. aufgetreten waren. Ausserdem bestand eine geringe Anästhesie der linken Körperhälfte und der Hornhaut. Nach mehreren hypnotischen Sitzungen Besserung. Eine völlige Heilung trat aber erst durch das Abtreiben eines Bandwurmes ein.

Hier hatte offenbar die luetische Infektion eine Neuritis erzeugt, und diese hatte bei einem hysterischen Individuum als Agent provocateur die hochgradige doppelseitige Amblyopie hervorgerufen, die dann durch Suggestion besser wurde.

§ 801. Bezüglich der Unterscheidung zweckbewusster Simulation von hysterischer Simulation der Amaurose oder von spontan entstandener hysterischer Amaurose liegen die Schwierigkeiten auf der Hand. In dem pag. 1014 erwähnten Fall von Mendel erschien die Simulation durchaus nicht ausgeschlossen. Der dem Auge sich nähernde Finger soll Zwinkern der Lider zeitweise erzeugt haben. Während wirklicher Geistesabwesenheit sah die Kranke — wenigstens hatte es ihre Umgebung behauptet. Nach Atropineinträufelung klagte die (amaurotische) Patientin über eine unerträgliche Blendung durch das Tageslicht, suchte dunkle Zimmer auf und wollte sich die Augen durch einen Schirm schützen.

Übrigens war es möglich, dass die Kranke durch einige Zeit wirklich amaurotisch war und sich später darin gefiel, durch so viele Monate die Amaurotische zu spielen. Das verschiedene Verhalten der Pupillen beweist nichts. Ebensowenig wie die Reaktion der Pupillen gegen die Amaurose spricht, ebensowenig wird die hysterische Amaurose durch die Reaktionslosigkeit der Pupillen erwiesen.

In dem pag. 1023 erwähnten Falle Donaths verlor sich die Lichtstarre der Pupillen und die Akkommodationslähmung auf Suggestion. Es ist aber durchaus nicht ausgeschlossen, wie Schmidt-Rimpler zu diesem Fall bemerkt, dass das Einträufeln von Atropin hinter dem Rücken des Arztes dabei eine Rolle gespielt habe, wie er öfters nachzuweisen Gelegenheit hatte.

Wesen der hysterischen Amaurose.

§ 802. Bezüglich des Wesens der hysterischen Amaurose wissen wir ebensowenig wie über das eigentliche Wesen der Hysterie selbst. Bezüglich der einseitigen Amaurose müssen wir zunächst an der Tatsache festhalten, dass es unter gewissen Bedingungen möglich wird, binokular mit dem anscheinend nicht sehenden Auge doch Alles wahrnehmen zu können. Wir müssen diesen Zustand in Analogie setzen zu einem ähnlichen Vorgang beim Schielen bezüglich „der Unterdrückung des Bildes“ durch das abgewichene Auge.

Dass die Vorstellung nicht sehen zu können bei der hysterischen Amaurose eine sehr grosse Rolle spielt, beweisen die sehr vielen Fälle der Entstehung dieses Zustandes durch Autosuggestion bei den geringfügigsten Traumen (vergl. pag. 1009), sowie die Bedeutung der Suggestion für die Heilung der hysterischen Amaurose.

So bringt Colburn (2239) drei Fälle von Erblindung resp. Sehstörung bei Hysterie, die durch Suggestion geheilt wurden.

Milbury (2240) berichtet ebenfalls über drei Fälle von Herabsetzung des Sehvermögens auf hysterischer Basis, die durch Suggestion und Hypnose geheilt wurden. Er hebt dabei hervor, dass die Wirkung eine tiefe sein müsse, wenn sie zu einem günstigen Ergebnis führen solle.

Dasselbe fand in dem pag. 1015 erwähnten Falle von Montalcini statt.

Pansier (2241) berichtet über eine hysterische Erblindung bei einem 15jährigen Mädchen, welche durch eine Injektion von destilliertem Wasser in die Bindehaut geheilt wurde.

Leitner (2242) beobachtete eine 28jährige Hysterische, die bei negativem Augenspiegelbefunde nur quantitative Lichtempfindung mit eingeengter Projektion hatte. Nach zweitägiger suggestiver Behandlung kehrte die volle Sehschärfe zurück.

In dem pag. 1020 erwähnten Falle Hitzigs verschwanden ebenfalls die Erscheinungen durch Suggestionsbehandlung.

Dasselbe fand statt in dem auf pag. 1007 erwähnten Falle von Leprince und in dem auf pag. 587 erwähnten Falle von Hirsch.

In dem pag. 1010 zitierten Falle von Brière, bei welchem nach einem Migräneanfall die hysterische Amaurose zurückging, könnte Autosuggestion wirksam gewesen sein.

Diese Anzahl von Fällen genügt für den Beweis, dass jedenfalls bei der hysterischen Amaurose die Vorstellung, nicht sehen zu können, eine grosse Rolle spielt. Dass der Vorstellung aber hier nicht die alleinige Schuld zugeschrieben werden darf, zeigt der Fall Annuske (vergl. pag. 1007), in welchem links nur schwache quantitative Lichtempfindung bestand und trotz vorgenommener Strychnininjektionen völlige Amaurose eintrat.

Auch das spontane Auftreten der hysterischen Amaurose (vergl. pag. 1012) möchte dagegen sprechen, dass das Bewusstsein beherrscht wird von der Vorstellung mit dem einen Auge nicht sehen zu können. Hier ist jedoch der Einwurf ein sehr berechtigter, dass in solchen Fällen die Wirkung einer Autosuggestion aus dem Grunde nicht ausgeschlossen werden könne, weil man über die psychischen Vorgänge beim Kranken doch nur höchst mangelhaft oder gar nicht in der gewünschten Richtung aufgeklärt werde.

Folgende eigene Beobachtung zeigt ebenfalls, dass die kräftigste Suggestion einen unmittelbaren Erfolg zunächst nicht zu verzeichnen hatte.

Ein 35jähriger neuropathisch belasteter Lehrer, der ein Internat auf eigene Rechnung leitete und die Knaben in demselben allein unterrichtete, wurde plötzlich auf dem linken Auge blind, rannte mit der linken Seite gegen Schränke, so dass er sich an der Stirn verletzte und kam deshalb in unsere Behandlung. Es zeigte sich eine vollständige linksseitige Hemianästhesie der Haut und der Schleimhäute. Patient war auf dem linken Auge bei normaler Pupillenweite, normaler Reaktion derselben und bei normalem Augenspiegelbefunde absolut blind. Unter dem Stereoskop dagegen las er mit dem linken Auge kleinste Schrift. Da er ein wissenschaftlich physikalisch gebildeter Mann war und die Einrichtung des Stereoskops kannte, war er im höchsten Grade erstaunt, zugeben zu müssen, mit dem erblindeten Auge unter dem Stereoskop sehen zu können, sonst aber blind zu sein. Da er während seiner Krankheit einen Hülfslehrer bezahlen musste und ihm viel daran lag, selbst wieder den Unterricht übernehmen zu können, besserte sich trotz dieser kräftigsten Autosuggestion nicht sofort das Sehvermögen, sondern ging nach etwa 8—10 Tagen in einen Zustand von konzentrischer Gesichtsfeldeinschränkung mit geringer Amblyopie über.

Dem gegenüber spricht aber bei der hysterischen Amaurose wieder entschieden für den Einfluss der Vorstellung, nicht sehen zu können, die noch einmal hier hervorzuhebende Tatsache, dass hemianopische Gesichtsfeldformen weder bei der nervösen Asthenopie, noch vor Auftreten der hysterischen Erblindung und nach dem Zurückgehen derselben gefunden werden. Es muss also die hysterische Amaurose einen pathologischen Vorgang darstellen, der an das optische Wahrnehmungscentrum als solches nicht geknüpft sein kann. In dem Vorstellungsleben der Laien sind wohl einseitige resp. doppelseitige Erblindungen

oder hochgradige Sehstörungen bekannte Nachempfindungen des Mitleides oder der Teilnahme mit anderen Betroffenen, verknüpft bei dem Einen mit mehr, bei dem Anderen mit weniger drastischen Reflexionen über die Eventualität des gleichen Vorfalls am eigenen Körper. Von einseitiger und doppelseitiger Hemianopsie hat aber kein Laie eine Ahnung, und ob ein mit diesen Formen der Sehstörung bekannter Arzt eine hysterische Sehstörung in hemianopischer Form einmal bekommen haben sollte, ist uns bei Durchsicht der Literatur nicht aufgefallen.

Harlan (2243) unterscheidet drei Arten von Blindheit bei Hysterie: 1. eine simulierte, 2. eine psychische (Mangel der Perzeption von seiten der Hirnrinde) und 3. eine vorübergehende, die ohne erkennbare Ursache auftritt und verschwindet. Bezüglich der zweiten Entstehungsart müssen wir jedoch erwidern, dass dann einseitige hysterische Amaurose nicht vorkommen könnte, weil bei Ergriffensein eines kortikalen Sehcentrums dann homonyme Hemianopsie auftreten müsste.

Die sogenannte epileptiforme Amaurose.

§ 803. Mit dem Namen Epilepsia retinae, welchen er später mit dem der epileptiformen Amaurose vertauschte, hat H. Jackson (2244) plötzliche Erblindungen bezeichnet, welche er für gleichwertig und gleichen Ursprungs mit epileptischen Anfällen hielt. Es handelte sich jedoch um die plötzlichen Erblindungsanfälle bei Gehirntumoren, vgl. pag. 690 § 530.

Ferner hatten wir der Beziehungen des Flimmerskotoms zur Epilepsie vgl. pag. 983, Erwähnung getan.

Eine epileptische Amaurose als solche gibt es bei der idiopathischen Epilepsie überhaupt nicht. Schon pag. 667 hatten wir angeführt, dass in der Aura des epileptischen Anfalles Sehstörungen [vergleiche Knies (2245)] und auch Verdunkelungen, ja selbst Amaurose von kurzer Dauer auftreten können, die den Anfall einzuleiten scheinen.

So erzählt Knies (2246), dass bei einem seit 5½ Jahren epileptischen Manne alle 4—6 Wochen minutenlange Anfälle von Erblindung des rechten Auges aufgetreten wären, welche als durch einen Krampf der Netzhautgefässe bedingt aufgefasst wurden.

Hier gehörte aber die Amaurose zur Aura, also zum epileptischen Anfalle selbst, und war nur von kurze Dauer.

Die übrigen Fälle sind wohl als Formen der Hysterie bei Epilepsie zu betrachten, und kommt die Amaurose dabei mehr auf das Konto der Hysterie, als auf dasjenige der Epilepsie. Wir verweisen hier auf die pag. 667 und 668 erwähnten Fälle von Heinemann und Gayet.

Leber (2247) erzählt über Anfälle vorübergehender Erblindung bei einem an hysteroepileptischen Zuständen leidenden Mädchen. Die Krampfanfälle hatten, nach der Beschreibung der Angehörigen, zum Teil den epileptischem Charakter, was auch dadurch bewiesen wurde, dass die Kranke sich in einem Anfalle eine ausgedehnte Verbrennung am heissen Ofen zugezogen hatte, wovon bedeutende Narben zurückgeblieben waren. Ausserdem waren auch Schrei- und Lachkrämpfe und andere hysterische Erscheinungen aufgetreten. Die Er-

blindungsanfälle dauerten bald nur einige Minuten, bald $^1/_4$—$^1/_2$ Stunde. Einmal hielt die Erblindung selbst acht Tage lang an, war anfangs unvollständig, steigerte sich aber allmählich. Kurz vor einer Reise nach Göttingen ging die Erblindung spontan zurück: der Befund war bei der Ankunft normal, mit Ausnahme einer geringen Gesichtsfeldeinschränkung nach unten, und es trat während vierwöchentlicher Beobachtung und Gebrauch starker Dosen von Bromkalium kein weiterer Anfall auf. Nach der Rückkehr wiederholten sich die epileptischen Anfälle noch ab und zu, besonders zur Zeit der Menstruation, während die Erblindungen sich nur noch selten und rasch vorübergehend einstellten.

Bei den übrigen Fällen scheint symptomatische Epilepsie zugrunde zu liegen, wie z. B. in dem pag. 646 und 647, sowie pag. 1036 erwähnten Falle von Christensen.

Einer besonderen Erklärung bedarf der folgende Fall von Staderini (2111):

Ein 32jähr. Mann, der sonst gesund, aber stets an petit mal gelitten hatte, war nach einem stärkeren Anfall auf dem linken Auge erblindet. Am nächsten Tage fand sich die Papille weiss, der Augenhintergrund fast weisslich, und die Netzhautarterien wie die Venen waren stark verengt, nur in der Nähe der Papille sichtbar. Zwei Tage darauf leichtes Ödem der Papille. Der Zustand besserte sich allmählich im Verlaufe von zwei Monaten und weiter, so dass mit Ausnahme der weisslichen Verfärbung der temporalen Papillenhälfte und entsprechender Gesichtsfeldeinschränkung fast normale Verhältnisse zurückkehrten. Auch das Sehvermögen besserte sich allmählich auf $^1/_6$.

Die Abwesenheit von Erkrankungen der Zirkulationsorgane und von nachweislicher Gehirnläsion liess Staderini die Diagnose einer Ischämie namentlich gegenüber einer Embolie als die begründete erscheinen. Nach unserer Meinung hat folgende Erklärung mehr Wahrscheinlichkeit. Bei dem stärkeren epileptischen Anfall hatte Patient sich wahrscheinlich eine Schädelfraktur zugezogen mit teilweisser Einreissung des Sehnerven (vergl. pag. 552), daher der dauernde Gesichtsfelddefekt; ferner eine Blutung in die Optikusscheide, daher durch anfängliche Kompression der Centralgefässe Ischämie der Netzhaut und Ödem der Papille. Nach Aufsaugung des Blutes Heilung bis auf die Folgen der Kontinuitätstrennung des Sehnerven.

Die plötzliche Amaurose bei Chorea.

§ 804. Die plötzliche Amaurose bei Chorea ist, wie bereits pag. 652 bei Fall Swanzy erwähnt, auf Embolie des Art. centralis retinae zurückzuführen.

Sym (2248) berichtet über einen Kranken, der im 7. Lebensjahre an Chorea litt und während des Bestehens derselben von einer Erblindung des rechten Auges befallen wurde. Zehn Jahre später fand sich eine Stenose der Mitralis und eine Atrophie des rechten Sehnerven: die letztere wurde auf eine Embolie der Art. centralis retinae zurückgeführt.

Reichardt (2249) beobachtete folgenden Fall: Eine 30jährige Kranke litt, seit dem 5. Lebensjahre an linksseitiger Hemichorea und rechtsseitiger unvollständiger Okulomotoriuslähmung und Erblindung des rechten Auges. Der Augenhintergrund war normal, und wurde, weil auch eine komplete psychogene rechtsseitige Hemianästhesie bestand, die Erblindung als hysterisch, bezw. psychisch bedingt, bezeichnet.

Die Amaurose nach Blepharospasmus.

Der erste, welcher eine Amaurose nach Blepharospasmus beschrieb, war Albrecht von Graefe (2279) und zwar in einer Abhandlung über Glaukom, in welcher er auf den Einfluss des Druckes auf Funktionsstörungen im Auge zu sprechen kommt. Wir wollen diesen klassischen Fall mit Graefes eigenen Worten hier reproduzieren, zugleich mit seiner auf Seite 1042 wiedergegebenen Erklärung:

„Ich entsinne mich eines Kindes, dem ich wegen eines langwierigen heftigsten Blepharospasmus die subkutane Durchschneidung beider Supraorbitalnerven machte, nachdem zuvor alle übrigen Mittel ohne Erfolg geblieben waren. Der ersten linksseitigen Operation folgte zwar ein bedeutender Nachlass des Krampfes im linken Orbicularis, so dass man die Lider mit dem Finger öffnen konnte, was früher durchaus unmöglich gewesen war, dagegen bestand der Krampf im rechten Orbicularis ziemlich unverändert fort; als ich 3 Tage später auch den rechten Supraorbitalnerven durchschnitten, öffnete das Kind sogleich die seit 11 Monaten perpetuierlich geschlossenen Augen, aber es war beinahe vollständig blind, so dass es hellen Lichtschein kaum wahrzunehmen und die Umrisse grösster Objekte z. B. menschlicher Figuren nicht im mindesten zu unterscheiden vermochte.

Leichte Hornhautflecken als Reste früherer Ophthalmien konnten ebensowenig, als der ophthalmoskopische Befund eine genügende Erklärung für die Blindheit abgeben.

Das Sehvermögen kehrte allmählich zurück. Die ersten Spuren des Erkennens zeigten sich 3—4 Wochen nach der Operation und 3 Monate später sah das Kind vollkommen gut. Die Heilung blieb dauernd."

Erst im Jahre 1879 wurde von R. Schirmer (2270) die Kasuistik dieser seltenen Affektion durch zwei Fälle vermehrt.

Der eine war ein vierjähriger Knabe, der 2 Monate hindurch die Augen nicht öffnete. Als dieses geschehen war, merkte die Mutter, dass ihr Kind blind sei. Es konnte die hingehaltene Tasse nicht finden, griff fehl und erkannte die Umgebung nur an der Stimme. Es fixierte keinen Gegenstand, sah ohne zu blinzeln ins Sonnenlicht. Die Pupillen waren etwas weit. Ungefähr 14 Tage später konnten Gesichtswahrnehmungen des Kindes konstatiert werden, und nach 3 Wochen war das Sehen wieder normal.

Der andere war ein zweijähriges Mädchen, das wegen Schwellungskatarrh die Augen vom 18. November bis 7. Januar geschlossen hatte. An diesem Tage wurde die Blindheit konstatiert. Äusserlich war an den Augäpfeln keine Entzündung mehr vorhanden: Die Pupillen weiter als normal reagierten auf Lichteinfall sehr träge. Inwieweit hier noch Atropinwirkung bestand, liess sich nicht feststellen. Eine Fixation war durch vorgehaltene Gegenstände und Flammen nicht zu erreichen. Nur auf den Schall reagierte die Kleine. Die Spannung der Bulbi erschien normal. Am 10. Januar schien die Patientin einen Eindruck von einer Lampenflamme zu haben. Erst am 13. konnte man mit positiver Gewissheit behaupten, dass das Kind sah. Am 15. Januar war das Sehvermögen soweit zurückgekehrt, dass das Kind auf dem Tische liegende Löffel und Gabeln ergriff. Am 16. Januar wurde Patientin geheilt entlassen. Die Behandlung hatte nur in Verabreichung von Eisenpräparaten bestanden.

Im Jahre 1880 teilte Leber (2271) zwei neue Beobachtungen mit.

Ein dreijähriger Knabe mit phlyktanulärem Pannus hatte durch 7 Monate langen Schluss der Augenlider das Sehvermögen eingebüsst. Ungefähr 5 Tage, nachdem in mässig erhelltem Zimmer das Kind die Augen geöffnet, konnte erst ein geringes Sehen konstatiert werden. Es wich Personen, die im Wege standen, aus. In den folgenden 2 Wochen erfolgte eine sehr langsame und allmähliche Besserung: Erst eine Woche darauf war das Sehvermögen annähernd normal.

In dem zweiten Falle handelte es sich um ein dreijähriges skrofulöses Mädchen, bei welchem der durch phlyktanuläre Keratitis bedingte Blepharospasmus 5 Wochen dauerte. Demselben folgte eine 20tägige Amaurose, die in 14 Tagen in normales Sehvermögen überging.

1888 beschrieb Silex einen neuen Fall von vorübergehender Amaurose infolge von Blepharospasmus.

Es handelte sich um ein skrofulöses, ca. 3 Jahre altes Kind, das 12 Wochen die Augen wegen geringfügiger Hornhautaffektionen geschlossen hielt, dann 12 Tage völlig blind war bei normalem ophthalmoskopischen Befund und in ca. 13 Tagen ein normales Sehen wieder erlangte.

Im gleichen Jahre berichtete Samelsohn (2275) über fünf Beobachtungen von Erblindung nach entzündlichem Blepharospasmus der Kinder.

§ 806. Wie das Zustandekommen der Amaurose nach Blepharospasmus zu erklären sei, darüber sind die Ansichten durchaus noch nicht geklärt.

Albrecht von Graefe (2279) schob die Erblindung auf den anhaltenden starken Druck des Orbicularis. Er hob hervor, dass es feststehe, durch gewaltsamen, einige Zeit fortdauernden Lidschluss das Erkennungsvermögen zum Verschwinden bringen zu können. Hierzu käme, dass der pathologische Spannungsgrad bei dem langwierigen Blepharospasmus seines Falles die Grenze willkürlicher Zusammenziehung bedeutend überstiegen hätte.

Schirmer (2270) führte diesen Gedankengang von Graefes weiter aus und wies auf ältere Beobachtungen hin.

So erzählte D. G. Beer (2273) von einem 40jährigen Manne, welchem von einem Bekannten beide Augen von hinten her zum Scherz zugehalten wurden, damit er raten solle, wer dies täte. Als sich jener Mann endlich losgewunden und seine Augen den drückenden Händen entzogen hatte, war er völlig blind. Auf beiden Augen stellte sich hochgradige Mydriasis ein, und das Gesicht kehrte nicht zurück.

Einen ähnlichen Fall teilte Testelin (2274) im Jahre 1865 in der Sitzung der ophthalmologischen Gesellschaft zu Heidelberg mit.

Ein ebenfalls 40jähriger Mann war im Rausche am Tisch eingeschlafen und hatte dabei bei tief auf den Tisch gesenktem Kopf sein eines Auge auf den Rücken seiner Hand gepresst. Beim Erwachen sah er mit diesem Auge absolut nichts. Die Pupille war mässig weit, der Augenhintergrund zeigte „Spuren von Kongestionen." 3 Monate später nach antiphlogistischer Behandlung war Patient so weit gekommen, dass er Nr. 16 Jäger fliessend mit dem geschädigten Auge lesen konnte.

Leber (2271) verhielt sich den oben erwähnten Anschauungen Graefes und Schirmers skeptisch gegenüber, indem er darauf hinwies, dass, wenn der gesteigerte Druck das ätiologische Moment wäre, man analoge Erscheinungen beobachten müsse wie beim Glaukom. Dies sei nun aber keineswegs der Fall. Denn in keinem der Fälle von Amaurose nach Blepharospasmus war eine Exkavation oder Atrophie der Sehnervenpapille zu konstatieren. Auch die Art und Weise der Wiederkehr des Sehvermögens sei von dem Verhalten bei Glaukom sehr verschieden. Bei dem Glaukom stelle sich die Besserung unmittelbar nach Aufhören der Drucksteigerung ein, während bei der Amaurose nach Blepharospasmus das Sehvermögen erst nach längerer Zeit ganz allmählich sich wieder herstelle. Endlich sei bei diesen Fällen noch auf das normale Verhalten der Pupillen hinzuweisen, während beim

Glaukom die Pupillen erweitert und träge wären. Leber äusserte seine Ansicht dahin, dass das Verhalten der Kinder teils den Eindruck auf ihn gemacht hätte, als hätten sie in der langen Zeit des Verschlusses der Augen den Gebrauch ihrer Augen verlernt, als litten sie an einer Art von Amblyopie aus Nichtgebrauch. Es handelte sich ja meist um kleinere Kinder von zwei bis vier Jahren, bei welchen allein unter gewissen begünstigenden Umständen an eine solche Erklärung gedacht werden dürfe. Die normale Pupillenreaktion weise auch auf einen centralen Sitz der Störung.

Silex (2272) deutet die in Rede stehende Amaurose als eine funktionelle Rindenblindheit.

Samelsohn (2275) schloss sich in der Erklärung des Leidens der Leberschen Anschauung an, fügte aber noch einen im Sehnervenstamm oder der Netzhaut sich abspielenden krankhaften Prozess hinzu, den er als einen rein zirkulatorischen mit dem krampfhaften Lidschlusse in direkter oder reflektorischer Verbindung stehenden betrachtet wissen will.

Die beiden Fälle Samelsohns, in denen sich das eine Mal nach Schwund des Blepharospasmus Atrophia n. opt., das andere Mal Glaukom vorgefunden hat, gehören offenbar nicht hierher.

Nach unserer Ansicht ist die Amaurose nach Blepharospasmus nicht so einfach zu erklären, wie es nach der Leberschen Hypothese den Anschein hat. Der Druck, den die krampfhaft geschlossenen Augenlider auf den Bulbus ausüben, kann nicht mit den Druckverhältnissen beim Glaukom in Analogie gebracht werden, da es sich hier um durchaus verschiedene Dinge handelt. Nach unserer Ansicht hat der geniale Scharfblick von Graefes doch das Wesentliche erkannt, indem er die Ursache in dem permanenten Druck der Lider auf das Auge sieht. Wilbrand hat 1896 in seiner Arbeit über die Erholungsausdehnung des Gesichtsfeldes (2276) darauf hingewiesen, dass auch mechanische Ursachen, z. B. einfacher Druck auf das Auge (Druckphosphen), momentan Schlechtersehen bewirke. Damals sagte er: „Vielleicht erklärt sich die vorübergehende Amaurose nach monatelangem Blepharospasmus bei Kindern aus dieser durch allgemeinen Druck auf das Auge hervorgerufenen Verminderung des Säftestromes, was bei endlicher Öffnung der Augen eine tiefe Unterwertigkeit der Netzhaut zur Folge haben muss." Andererseits kommt dazu noch die Verlangsamung der Assimilierung infolge der schlechteren Blutbeschaffenheit der skrofulösen Kinder, die ja doch das Hauptkontingent zu der in Rede stehenden Affektion liefern. So erklärt uns die Theorie Herings von der Assimilierung und Dissimilierung der Sehsubstanzen im Auge leichter die Amaurose nach Blepharospasmus als die Hypothese vom Verlernen des Sehens.

Wir müssen uns vorstellen, dass die Unterwertigkeit der Sehsubstanzen so beträchtlich geworden ist, dass man wirklich von einer Blindheit sprechen kann. Damit steht die Beobachtung Schirmers durchaus im Einklang, dass das betreffende Kind in die Sonne sehen konnte, ohne

zu blinzeln; ferner dass die Pupillen weiter als normal waren und träge auf Licht reagierten. Diese Schirmersche Beobachtung spricht durchaus gegen die Lebersche Hypothese.

Auch die Art, wie sich das Sehvermögen wieder herstellt, dürfte eher für unsere Auffassung der hochgradigsten Unterwertigkeit der retinalen Sehsubstanzen zu verwerten sein. Durch letztere empfängt das Kind so unscharfe und verwischte Bilder, dass es dieselben nicht mehr zu deuten vermag. Dagegen vermögen die Kinder Gegenständen wie Personen auszuweichen. Erst allmählich gewinnen die Gegenstände klarere Umrisse und Farbe und damit tritt ein genaueres Erkennen ein. Dass ein drei- oder vierjähriges Kind die unzählige Male in sein Gehirn aufgenommenen Bilder nach einem 1—3 monatlichen Lichtabschluss vergessen sollte, ist schon aus dem Grunde nicht anzunehmen, weil das optische Gedächtnis dasjenige ist, was im Kindesalter am besten entwickelt erscheint.

Literatur-Verzeichnis.

810. Hirschberg, Eulenburgs Enzyklopädie Bd. I. p. 212.
811. Jacobson, Beziehungen der Veränderungen und Krankheiten des Sehorgans zu den Allgemeinleiden und Organerkrankungen p. 43.
812. Michel, Klin. Leitfaden der Augenheilkunde p. 214.
813. Boé, Recueil d'Ophth. p. 533. 1892.
814. Heine, Klin. Monatsbl. f. Augenheilkunde. XLIII. Jahrgang. I. Bd. p. 10.
815. Schlösser, Vossiussche Sammlung zwangloser Abhandlungen aus dem Gebiete der Augenheikunde. III. Bd. Heft 8.
816. Krenchel, Amblyopia centralis. Kopenhagen 1876.
817. Wilbrand, Archiv für Ophthalm. XXXI. 3.
818. Wernicke, Lehrbuch der Gehirnkrankheiten. II. 126.
819. Hirschberg, Centralbl. f. prakt. Augenheilk. VIII. 145.
820. Wilbrand, Arch. f. Ophth. XXXI. 3.
821. Nothnagel, Wiener med. Blätter. 1888. Nr. 20.
822. Bouveret, Revue générale d'ophthalm. p. 481. 1887.
823. Sharkey, Lancet May 22 1897.
824. Jessop, Ophthalm. Review. p. 254. 1891.
825. Critchett, Ophthalm. Review. p. 86. 1901.
826. Laas, Klin. Monatsbl. f. Augenheilk. 124. 1901.
827. Uhthoff, Deutsche med. Wochenschr. Nr. 9 und 11. 1898.
828. Basevi, Morgagni Milano. XXXII. p. 322.
829. Uhthoff, Bericht über die XXIX. Versamml. d. ophthalm. Gesellsch. Heidelberg. 1901. p. 143.
830. Stood, Klin. Monatsbl. f. Augenheilk. 1884. 248.
831. Heinersdorf, Deutsche med. Wochenschr. 1897. Nr. 15.
832. Chauffard, Revue de méd. Nr. 2. 1888.
833. Wernicke, Fortschritte der Medizin. I. p. 49 und Zeitschr. f. klin. Med. VI. 361.
834. Wecker, Centralbl. f. prakt. Augenheilk. XVII. 398.
835. Schmidt-Rimpler, Berlin. klin. Woch. 1870. Nr. 48 u. 49 u. 575 u. 578 etc.
836. Woinow, Jahresb. f. Ophthalm. 1871. 342.
837. Knapp, New York med. Journ. 1885. 26. Juli.
838. Demicheri, Annales d'oculist. T. CXVII. p. 104.
839. Schiess-Gemuseus, 12. Jahresber. der Augenheilanstalt in Basel. Basel. p. 36 u. 38.

840. Schweigger, Klin. Monatsbl. f. Augenheilk. Bd. XIX. p. 415.
841. Uhthoff, Klin. Monatsbl. f. Augenheilk. XXXVIII. 533.
842. Bernhardt, Zeitschrift f. klin. Med. XI. 2, 3 u. 4. p. 363.
843. Uhthoff, Berlin. klin. Wochenschr. Nr. 3. 1896.
844. Gnauck, Verhandl. der Berlin. med. Gesellschaft. 1883/84. II. p. 173.
845. Hallopeau, Union médic. Nr. 68. p. 825. 1885.
846. Peltzer, Berlin. klin. Woch. Nr. 47. 1872.
847. Josserand, Recueil d'Ophthalm. p. 385 u. 457. 1902.
848. Pauly, Recueil d'Ophthalm. p. 386. 1902 und Annales d'Oculist. T. CXXVII. p. 381.
849. Boedecker, Archiv f. Psych. und Nerv. XXIII. 313.
850. Bunge, Über Gesichtsfeld und Faserverlauf im opt. Leitungsapparat. Halle 1884.
851. Gilbert-Ballet, Progrès médical. 1893. 10 Juin.
852. Marie, Contribution à l'étude des troubles oculaires dans la paralysie générale. Thèse de Paris 1890.
853. Hirschberg, Neurolog. Centralblatt. Bd. II. p. 32.
854. Nottbeck, Ein Beitrag zur Kenntnis der kongenitalen Pseudoneuritis optica. Inaug.-Dissert. Marburg 1897.
855. Strümpell, Deutsche Zeitschrift für Nervenheilkunde. Bd. 15. p. 272. 1899.
856. Sternberg, Die Sehnenreflexe und ihre Bedeutung. Leipzig und Wien 1893. Deuticke. p. 273.
857. Exner, Über Sensomobilität. Pflügers Arch. f. d. ges. Physiol. Bd 48. p. 592.
858. Westphal, Berlin. klin. Woch. 1878, Januar. p. 2 u. 3.
859. Fuchs, Lehrbuch der Augenheilkunde. 3. Aufl. Wien. Deuticke.
860. Kocher, Hirnerschütterung, Hirndruck. Nothnagels Pathologie. Wien 1901.
861. v. Sarbo, Klinische und statistische Daten zur Symptomatologie der Tabes. Deutsche Zeitschr. f. Nervenheilk. 23. Bd. p. 163 u. 177 (Tabelle).
862. Leimbeck, Deutsche Zeitschr. f. Nervenheilk. Bd. VII. p. 493.
863. Babinski, Gaz. des hôpitaux. 1896. Nr. 128.
864. Förster, Monatschrift f. Psych. u. Neurol. Bd. VIII. p. 133.
865. Biro, Deutsche Zeitschr. f. Nervenheilk. Bd. XIX. S. 179.
866. Strasburger, Deutsche Zeitschr. f. Nervenheilk. Bd. XVII. p. 306.
867. Behrend, Ref. Schmidts Jahrb. Bd. 273. p. 14.
868. Kollarits, Deutsche Zeitschr. f. Nervenheilk. Bd. 23. p. 93 u. 94.
869. Frenkel, Deutsche Zeitschr. f. Nervenheilk. Bd. XVII. p. 277.
870. Oppenheim, Lehrbuch der Nervenkrankheiten. 4. Aufl. 1905. p. 356.
871. Oppenheim, Lehrbuch der Nervenkrankheiten. 4. Aufl. 1905. p. 324.
872. Westphal, Arch. f. Psych. und Nerv. Bd. 17. p. 547.
873. C. Mayer, Jahrb. f. Psych. und Neurol. XII. p. 410.
874. Goldscheider, Lumbalpunktion. Eulenburgs Realenzyklopädie. III. Aufl. Bd. 13. p. 547.
875. Schultze, Münch. med. Wochenschr. Nr. 38. 1898.
876. Finkelnburg, Deutsche Zeitschr. f. Nervenheilk. Bd. 21. p. 300.
877. Hoche, Deutsche Zeitschr. f. Neurol. Bd. XI. p. 420.
878 Nageotte, La Lésion primitive du tabes. Paris. Steinheil 1894.
879. Obersteiner und Redlich, Arbeiten aus Obersteiners Institut. 1894.
880. Rosenheim, Arch. f. Psych. und Nerv. Bd. XV. p. 184.
881. Nonne, Deutsche Zeitschr. f. Nervenh. Bd. 24. p. 474.
882. Sommer, Monatsschr. f. Psych. und Nerv. Bd. X. p. 198.
883. Bloch, Arch. f. Psych. und Nerv. Bd. XII.
884. Wildermuth, Med. Korrespond. d. württembergischen ärztl. Landesvereins. 1886. Über Degenerationszeichen bei Epileptischen und Idioten.
885. Munch-Petersen, Die Hautreflexe und ihre Nervenbahnen. Deutsche Zeitschr. f. Nervenheilk. Bd. 22. p. 177.

886. Schönborn, Haut- und Sehnenreflex der unteren Körperhälfte. Deutsche Zeitschr. f. Nervenheilk. Bd. 21. p. 293.
887. Goldscheider, Diagnostik der Nervenkrankheiten. Berlin. Kornfeld 1893. p. 96.
888. Förster, Graefe-Saemisch. VII. p. 131.
889. Bernhardt, zitiert in Hofmann, Über das Verhältnis der Sehnervenatrophie zur Tabes dorsalis. Inaug.-Dissert. Berlin 1888.
890. Uhthoff, Beiträge zur Pathologie des Sehnerven und der Netzhaut. Berlin 1884.
891. Schweigger, Arch. f. Ophthalm. XV. 3.
892. Treitel, Arch. f. Ophthalm. XXV. 2.
893. Poetschke, Beiträge zur Diagnostik und Prognostik der Amblyopie durch Gesichtsfeldprüfung. Inaug.-Dissert. Berlin 1878.
894. Wortmann, Jahrb. f. Kinderheilkunde. XX. p. 300.
895. Uhthoff, Bericht der XVI. Vers. der ophthalm. Gesellsch. in Heidelberg. p. 13.
896. Huismans, Deutsche med. Wochenschr. 1899. 554.
897. Uhthoff, Über die bei der Syphilis des Centralnervensystems vorkommenden Augenstörungen. Leipzig 1893. p. 86.
898. Oppenheim, Berlin. klin. Wochenschr. 1888. Nr. 53.
899. Eisenlohr, Festschrift zur Eröffnung des allgem. Krankenhauses Hamburg-Eppendorf. 1884.
900. Cowell, Ophthalmic Hosp. Rep. VI. 1876.
901. Wilbrand, Arch. f. Ophthalm. XXXI. 119.
902. Wernicke, Lehrbuch der Gehirnkrankheiten. II. 126.
903. Anderson, Glasgow med. Journ. April 1888.
904. Hertel, Charité Annalen XV. 1890.
905. Lomeyer, Berlin. klin. Woch. 1891. Nr. 37.
906. Jansen, Arch. f. Ohrenheilk. Bd. 35. p. 55 u. Bd. 36. p. 1.
907. Albutt, Brit. med. Jonrn. 1872. April.
908. Wortmann, Jahrb. f. Kinderheilk. Bd. XX. p. 300.
909. Blessig, Klin. Monatsbl. f. Augenheilk. 1875.
910. Gevers, Zur Symptomatologie der eigentlichen, nicht durch Intoxikation bedingten retrobulbären Neuritis. Dissertation Berlin. 1887.
911. Groenouw, Über Intoxikationsamblyopie. Arch. f. Ophth. XXXVIII. 1. p. 1.
912. Samelsohn, Arch. f. Ophthalm. XXVIII. 1.
913. Hirsch, Münch. med. Wochenschr. 1903. 581.
914. Vetter, Klin. Monatsbl. f. Augenheilk. Beilageheft. 1903. 355.
915. Yamaguchi, Arbeiten aus der Universitätsaugenklinik Freiburg i. B. 1903. Stuttgart.
916. Axenfeld, Monatsschr. f. Neurologie und Psychiatrie. Bd. II. 1897. p. 413.
917. Leber, Graefe-Saemisch. V. p. 794. 1. Aufl.
918. Körner, Deutsches Arch. f. klin. Medizin. LXXIII. 1902. p. 570.
919. de Lieto-Vollaro, Arbeiten aus der Universitätsaugenklinik Freiburg i. B. 1903. Stuttgart.
920. Jolly, v. Ziemssens Path. u. Therap. XII. 532.
921. Kron, Neurol. Centralbl. XXI. 584.
922. Jocqs, Die ophthalmologische Klinik. 1902. Nr. 8.
923. Bernhardt, Berlin. klin. Wochenschr. 1895. Nr. 28.
924. Rendu, Gaz. des hôpitaux. Nr. 25. 1891.
925. Pick, Festschrift für Philipp Josef Pick. 1898. Wien u. Leipzig.
926. Paul Schwiter und Kurt Mendel, Neurolog. Centralbl. XVIII. 1898.
927. Uhthoff, Untersuchungen über die bei der multiplen Herdsklerose vorkommenden Augenstörungen. Arch. f. Psych. XXI. 333.
928. Katz, Arch. f. Ophthalm. XLII. 202.
929. Bielschowsky, Myelitis und Sehnervenentzündung. Berlin 1901. Karger.
930. Elschnig, Arch. f. Augenheilk. XXVI. p. 56.

931. Jocqs, Die ophthalm. Klinik. 1902. p. 118.
932. Förster, Graefe-Saemisch. VII. p. 203.
933. Wilbrand und Saenger, Über Sehstörungen bei funktionellen Nervenleiden. Leipzig 1892. p. 19.
934. Salo Cohn, Uterus und Auge, Wiesbaden 1890. p. 104.
935. Samelsohn, Berlin. klin. Woch. 1874. Nr. 27—30.
936. Coursserant, zitiert 934. p. 108.
937. Stocker, zitiert 934. p. 113.
938. Rampoldi, Annali di Ottalm. 1885.
939. Skorkowski und Kofminski, Medycyna. 1877. Nr. 20.
940. Brown, Gaz. des Hôp. 1864.
941. Karafiath, Szemeszet. 1. p. 13.
942. Liebreich, zitiert 934. p. 116.
943. Christensen, Oftalmologiske Meddelelser. 1. 2. 3. Ugeskr. f. Läg. R. 3. Bd. 27. 225. Zitiert 270. 1879. 247.
944. Landesberg, Centralbl. f. prakt. Augenheilk. 1883. p. 134.
945. Perlia, Münchn. med. Wochenschr. 1888. p. 126.
946. Koenigshoefer, in der Dissertation von Pressel, Ein Fall von rezid. Glaskörperblutung infolge von Menstruationsstörungen. Stuttgart 1894.
947. Ewers, Jahrb. f. Ophthalm. 1872. 358.
948. Bjelilowsky, ref. Jahrb. f. Ophthalm. 1899. 443.
949. Lutz, Augenerkrankungen während der Gravidität und im Puerperium. Dissertation Tübingen. 1882.
950. Landsberg, zitiert 934. p. 137.
951. Nagel, zitiert 934. p. 137.
952. Coccius, Monatsschrift f. Geburtskunde. XXII. 276.
953. Nothnagel, Virchows Archiv. XL. 8. 203.
954. Cunier, Schmidts Jahrbücher. LXIV. p. 67.
955. Ringland, Annales d'oculistique. XIX. p. 123.
956. Ullersperger, Klin. Monatsbl. f. Augenheilk. 1867. p. 183.
957. Sichel, Schmidts Jahrb. LXIV. p. 67.
958. Matteson, Medical and surgic. Reporter 1. Mai 1886.
959. Weber, Berlin. klin. Woch. 1873. p. 265—267. 278—280. Fall 3.
960. Culbertson, Americ. Journ. of Ophthalm. p. 133. 1894.
961. Litten, Zeitschr. f. klin. Med. 1880. II.
962. Pflüger, Arch. f. Ophthalm. XXIV. II.
963. Reuling, New York med. Journ. 1877. p. 393.
964. Bogmann, Annales d'Oculist. 1894. September.
965. Nettleship, Ophth. Hospit. Reports. XIII. Part. II. 97.
966. Heinzel, Beiträge zur Augenheilkunde. Heft 13 und Heft 21.
967. Axenfeld, Monatsschr. f. Geburtshilfe und Gynäkologie. II. Heft 6. 1896.
968. Schanz, Deutsche med. Wochenschr. 1896. p. 443.
969. Szili, Centralbl. f. prakt. Augenheilk. Juni 1882.
970. Annuske, Berlin. klin. Woch. 1874. p. 82.
971. Saemisch, Annal. d'Ocul. T. 82. p. 177.
972. Smith, Brit. med. Journ. April 4. p. 452. 1874.
973. Fischer, Über Embolie der Art. centr. retinae. Leipzig 1891.
973a. Swanzy, Ophth. Hosp. Rep. VIII. p. 181—183. 1875.
974. Angelucci, Klin. Monatsschr. f. Augenheilk. XVIII. p. 21.
975. Hamilton, Journ. of the Americ. med. Assoc. 22 Dec. 1894.
976. Huismans, Deutsche med. Wochenschr. p. 554. 1899.
977. Demicheri, Arch. de Oftalm. hisp. americ. Januar 1903.
978. Rampoldi, Ann. di Ottalmol. XI. p. 527.

979. Alt, Americ. Journ. of Ophthalm. p. 257. 1895.
980. Quaglino, ref. Jahresb. f. Ophthalm. 1872. 371. Fall I.
981. Oglesby, Lancet. I. p. 476. 1874.
982. Loring, Americ. Journ. of med. Sc. Vol. 67. p. 313—328. Fall V.
983. Plenk, ref. Jahrb. f. Ophthalm. 1874. p. 400.
984. Lloyd Owen, Lancet. I. p. 659.
985. Schiess-Gemuseus, ref. Jahresb. f. Ophthalm. 1874. 378.
986. Schiess-Gemuseus, ref. Jahresb. f. Ophthalm. 1870. 382.
987. Michel, Bericht der Versammlung deutscher Ärzte und Naturforscher. 1877. p. 334.
988. Watson Spencer, Brit. med. Journ. II. p. 123.
989. Schiess-Gemuseus, ref. Jahresber. f. Ophth. 1874. 499.
990. Demicheri, Annal. d'Oculist. T. CXVII. p. 104.
991. Ewetzky, ref. Neurolog. Centralbl. XV. p. 190.
992. Eisenlohr, Virch. Arch. LXVIII. 461.
993. Stilling, Zeitschr. f. Ophthalm. Bd. 3. 465.
994. Bailey, Philadelphia med. Journ. April 30. 1898.
995. Roscioli, Il Manicomio. 1890. VI. p. 185.
996. Geissler, Wagners Archiv f. Heilkunde. 1873. p. 567.
997. Peltzer, Berlin. klin. Wochenschr. Nr. 47. 1872.
998. Hallopeau, L'Encephale Nr. 2. 1885.
999. Stenger, Arch. f. Psych. u. Nervenh. XIII. 1. 218.
1000. Gradly, Ophth. Record. June 1892.
1001. Jacoby, New York med. Journ. February 1901.
1002. Touche, Annal. d'Oculist. T. CXXIV. p. 212.
1003. B. Remak, Berlin. klin. Woch. Nr. 48 u. 49. 1886.
1004. Abadie, Gaz. hebdom. Nr. 22. 1874.
1005. Knotz, Wiener med. Presse. Nr. 21 u. 22. 1899.
1006. Steffan, Bericht der Heidelberger Ophthalm. Gesellsch. p. 90. 1879.
1007. Lunz, Deutsche med. Wochenschr. Nr. 38. 1897.
1008. Schweigger, Handb. d. speziellen Augenheilk. p. 425—490 u. 515—534.
1009. Uhthoff, Berlin. klin. Wochenschr. 1890. p. 825.
1010. Morton, Ophthalm. Review. 1890. p. 65.
1011. Bogoslowsky, ref. Jahresb. f. Ophthalm. 1887. p. 287.
1012. Benson, Transact. of the VII. intern. Congress Edinburgh. p. 81. 1894.
1013. Loring, Americ. journ. of med. Sc. Vol. 67. p. 313—328. 1874.
1014. Harris, Americ. Journ. N. S. CXVI. p. 588. Oct. 1869.
1015. Olaf Page, Americ. Journ. of. med. Sc. Vol. 67. p. 126—127.
1016. Landesberg, Arch. f. Augen- u. Ohrenh. IV. 1. p. 106—112.
1017. Seguin, Journ. of nerv. and ment. disease. June. p. 351. 1887.
1018. Mohr, Caspars Wochenschrift. 1840. ref. Schmidts Jahrbücher 1841.
1019. Oppenheim, Berlin. klin. Woch. 1887. Nr. 36 u. 1888. Nr. 29.
1020. Th. Ewetzky, Ref. Jahresb. f. Ophthal. 1894. 555.
1021. Serebrennikowa, Ref. Jahresb. f. Ophthal. 1894. 556.
1022. Doijne, Opthal. Review. 1889. p. 26.
1023. Heinemann, Virchows Archiv f. path. Anat. Band 102. p. 522.
1024. Gayet, Ref. Centralbl. f. Augenheilk. XVII. 397.
1025. Emmert, Archiv f. Augen- und Ohrenheilk. V. 401.
1026. Quaglino, Annal. d'Oculist. LXV. p. 129—143.
1027. Henry W. Williams, Transact. Americ. ophth. Soc. 1875. p. 325—326.
1028. Koenigstein, Klin. Monatsbl. f. Augenheilk. XIII. p. 333—337.
1029. Albertotti, J. ciecchi di Collòro. Discorso inaugurale. Modena 1893.
1030. Hitschmann, Zeitschr. f. Psychol. u. Physiol. der Sinnesorgane. 1891. III. 388.
1031. Heller, Wundts Philosoph. Studien. XI. p. 226—406 u. 531.

1032. Hocheisen, Zeitschr. f. Psychol. u. Physiol. der Sinnesorgane. V. 230.
1033. Gärttner, Zeitschr. f. Biologie. 1881. p. 56.
1034. Reich, Klin. Monatsbl. f. Augenheilk. XVII. 106.
1035. Praun, Die Verletzungen des Auges. p. 472.
1036. Hofmann, Monatsblätter f. Geburtskunde. Bd. IV. 6. 1854.
1037. Aschmann, Beitrag zu der Lehre von den Wunden der Sehnerven. Inaug.-Dissert. Zürich 1885.
1038. Neuburger, Münchener med. Wochenschr. 1901. 1550.
1039. Schiess-Gemuseus, Klin. Monatsb. f. Augenheilk. 1870. 218.
1040. Bower, Brit. med. Journ. I. p. 547. 1879.
1041. van Nes, Deutsche Zeitschr. f. Chirurgie. Bd. 44. p. 592. Fall 17.
1042. Brodi, erwähnt bei Geissler, Die Verletzungen des Auges. p. 410.
1043. M. H. Post, Americ. Journ. of Ophthal. 1887. p. 163.
1044. Schöler und Uhthoff, Beiträge zur Pathologie der Sehnerven und der Netzhaut. 1884. p. 83.
1045. Steffan, Klin. Monatsbl. f. Augenheilk. 1865. 167.
1046. Tscherning, Hospitaltitende. 1901. Nr. 16.
1047. Laqueur, Klin. Monatsbl. f. Augenheilk. XV. 431.
1048. Moumalle, Zur Kasuistik der Sehnervenverletzungen. Inaug.-Dissert. Giessen 1901.
1049. Hillmanns. Über Verletzungen des Auges. Arch. f. Augenheilk. XXX. p. 29.
1050. Adler, Prager med. Wochenschr. 1895. Nr. 50. Fall II.
1051. Nicolini, Annali di Ottalm. X. 6. 422.
1052. Leber und Deutschmann, Arch. f. Ophthal. XXVII. 281. Fall 9.
1053. Sisson, Americ. med. Assoc. Sect. of. ophthal. Ophthal. Record 1903. p. 296.
1054. Münchow, Kasuistische Beiträge zur Kenntnis der Kontinuitätsamaurose. Inaug.-Dissert. Halle 1892.
1055. Waren Tay, Lancet II. p. 1091.
1056. Chauvel, Bullet. de la soc. de chirurg. 1881. Nr. 7.
1057. Leber, Récueil d'Ophth. 1877. p. 193.
1058. Capron, Arch. f. Augenheilk. XVIII. 407.
1059. Taylor, Ophthal. Review. 1893. p. 27.
1060. Cras, Gaz. des Hôp. 1880. Nr. 145.
1061. del Monte, Manuale pratico di Ottalmiatria. 1872. p. 165.
1062. Schiess-Gemuseus, Klin. Monatsbl. f. Augenheilk. 1870. p. 19.
1063. Snell, Ophth. Soc. of the unit. Kingd. Ophth. Review. 1897. p. 196.
1064. Fouchard, Clinique ophth. Janvier 1896.
1065. Fromaget, Annal. de la clinique de Bordeaux. Janvier 1900.
1066. Thomson, Brain 1883. April. p. 99.
1067. Burkhardt, Festschrift zur Eröffnung des Nürnberger Krankenhauses 1898. 432.
1068. Schreiber, Münch. med. Woch. 1897. 451.
1069. Guérmonperez, Gaz. des hôp. Febr. 13. 1883.
1070. Denig, ref. Centralbl. f. prakt. Augenheilk. XXII. 595.
1071. Chaisaignac, ref. Leber, Graefe-Saemisch. V. p. 916. Auflage I.
1072. J. Wirths, Beiträge zur Frage, wie entsteht nach Supraorbitalverletzung Amaurose? Inaug.-Dissert. Würzburg 1843.
1073. Nettleship, Ophthalm. soc. of the united kingd. Ophthalm. Review. 1895. p. 97. Fall 2.
1074. Hamilton, Journ. of the Americ. med. Assoc. 22. Dec. 1894.
1075. Mackenzie, Zitiert bei Geisler die Verletzungen des Auges. p. 395.
1076. Schiess-Gemuseus, 12. Jahresbericht der Augenheilanstalt in Basel. Basel 1876. p. 36, 38.
1077. Fissler, Wiener med. Wochenschr. 1901. Nr. 48.
1078. Peretti, Deutsche med. Wochenschr. 1893. Nr. 13.

1079. Mackenzie, Pract. Treat. IV. edit. p. 1084. 1854.
1080. Schöler, 4 Fälle von Orbitalverletzung. Inaug.-Dissert. Berlin 1900. Fall IV.
1081. Cabannes und Ulsy, Annales d. Ocul. T. CXVII. p. 199.
1082. Rossa und Ely, Arch. f. Augenheilk. X. 2. Jan. 1881.
1083. Nordquist und Pihl, Hygiea. Dec. 1901.
1084. Helfrich, Zitiert V. Bergmann, die Kopfverletzungen. p. 399.
1085. Swan Burnett, Americ. Journ. of Ophthalm. II. p. 62. Fall I.
1086. Saylor, Ophthalm. Record. 1903. p. 89. Fall I.
1087. Querenghi, Annali di Ottalmol. XIX. p. 113 u. 265.
1088. Mayerhausen, Zentralbl. f. Augenheilk. 1882. p. 44.
1089. Hoene, Klin. Monatsbl. f. Augenheilk. XXXIV, p. 32.
1090. Bull, Americ. Journ. of Ophthalm. 1885. p. 140.
1091. Reich, Zentralbl. f. prakt. Augenheilk. 1881. April.
1092. Seggel, Arch. f. Augenheilk. XXIV. 293.
1093. Horowitz, Wiener med. Wochenschr. 1882. Nr. 43.
1094. Glauning, Arch. f. Augenheilk. XLV. p. 164.
1095. Burnett, Arch. of Ophthalm. XXIX. Arch. f. Augenheilk. XLII. 1901. 312.
1096. Hirschberg, Zentralbl. f. Augenheilk. 1884. Juni.
1097. Daulnoy, Ophthalm. Klinik. 1900. Nr. 8.
1098. Mühsam, Zentralbl. f. prakt. Augenheilk. 1901. 207.
1099. Trömner, Münch. med. Wochenschr. 1902. 298.
1100. Berlin, Graefe-Saemisch VI. 618, erste Auflage.
1101. Tilmann, Arch. f. klin. Chirurg. Bd. 66. p. 750.
1102. M. Wohlmuth, Klin. Mitteil. über Orbitalfrakturen. Inaug.-Dissert. München 1874.
1103. Kelburne King, Brit. med. Journ. 1875. Sept. 25. Fall II.
1104. Callan, Transact. of the americ. ophthalm. Soc. meeting 27. 1891. p. 174. Fall II.
1105. Zehery, ref. Jahresb. f. Ophthalm. 1884. 354.
1106. Schlosser, Prager med. Wochenschr. 1899. Nr. 22 u. 23.
1107. Snell, Ophthalm. Review. 1891. p. 254, 255.
1108. Watson Spencer, Brit. med. Journ. II. 123.
1109. Sealy, Brit. med. Journ. 1893. 14. Okt.
1110. Page, Ophthalm. Review. 1891. p. 384.
1111. Huismann, Deutsche med. Wochenschr. 1899. 554.
1112. Nettleship, Ophthalm. soc. of the united Kingd. Ophthalm. Review. 1895. p. 97. Fall I.
1113. de Lapersonne und Grand, Acad. de méd. Avril. ref. Révue générale d'ophthalm. 1897. 319.
1114. Brückner, Ein Fall von doppels. homonym. Hemianopsie. Inaug.-Dissert. Giessen 1896.
1115. Gaffron, Beiträge zur Augenheilkunde. Heft V. p. 59.
1116. Basevi, Morgagni Milano. XXXII. p. 144. 1890.
1117. Bull, Americ. Journ. of Ophthalm. 1885. p. 140.
1118. Hirschberg, Arch. f. Augenheilk. VIII. 2. p. 169.
1119. Kipp, Transact. of the americ. ophthalm. Soc. 1902. 570.
1120. Knotz, Wiener med. Presse. Nr. 30, 31 u. 35. 1900.
1121. Lederer, Arch. f. Ophthalm. LIII. 241. Fall II.
1122. Tuffier, Rev. de Chirurg. IV. 1884. 827.
1123. Friedenberg, New York Eye and Infirmary Report. 1896. Jan.
1124. Lange, O., Klin. Monatsbl. f. Augenheilk. XLII. 419.
1125. Nieden, Arch. f. Augenheilk. XII. 30.
1126. Peretti, Festschr. zur Feier d. 50jähr. Jubiläums des Vereins der Ärzte des Reg.-Bezirks Düsseldorf. 1894. 267.
1127. Morian, v. Langenbecks Archiv. XXXI. Heft 4.
1128. Willer, Lancet. Octob. 12. 1901.

1129. Kölpin, Friedreichs Blätter für gerichtl. Medizin. 53. Jahrgang. Heft 3.
1130. Uhthoff, Bericht über die 30. Versamml. d. Heidelb. ophthalm. Gesellschaft. 1902.
1131. Schmidt-Rimpler und Stauffer, Über einen Fall von Hemianopsie nach Verletzung des Hinterhauptlappens. Inaug.-Dissert. Marburg 1890.
1132. Bonhoeffer, Arch. f. Psych. u. Nerv. Bd. 37. p. 564.
1133. Nieden, Arch. f. Ophthalm. XXIX. 3. 143.
1134. Wernicke, Deutsche militärärztl. Zeitschr. 1894. Nr. 11.
1135. Anschütz, Allgem. med. Zentralbl. Nr. 95. p. 1122. 1900.
1136. Gelpke, Arch. f. Augenheilk. XXXIX. 116.
1137. Beevor und Horsley, Ophthalm. Review. 1891. p. 383.
1138. Tauber, Kowalewskys Arch. XXVII. p. 16. ref. Jahresb. f. Ophthalm. 1896. 492.
1139. Bellouard, De l'hemianopsie précedée d'une étude d'Anatomie sur l'origine et l'entrecroisement des nerfs optiques. Thèse de Paris. 1879.
1140. Glynn, Brit. med. Journ. January 1890. 4. I. p. 45.
1141. Eskridge and Rogers, Med. News. June 6. 1896.
1142. Csapodi, ref. Jahresb. f. Ophthalm. 1888. 567.
1143. Marchand, Berliner klin. Wochenschr. 1888. Nr. 47.
1144. Hebold, Zeitschr. f. Psych. Bd. 52. p. 869.
1145. Mey, Zentralbl. f. innere Med. XVI. Nr. 42.
1146. Faroselli, Annali di Ottalmol. XX. p. 431.
1147. Deutschmann, Beiträge zur Augenheilkunde. I. p. 31. 1890.
1148. Bruns, Der Schädelverletzte und sein Schicksal. Beiträge zur klin. Chirurgie. Bd. 38. Heft 2. 1902.
1149. Battle, Lancet. July 5. 12 u. 19. 1890.
1150. O. Wahl, Über Frakturen der Schädelbasis, Sammlung klin. Vorträge von Volkmann. Nr. 228.
1151. Schwarz, Arnold, Zur Statistik der Frakturen der Schädelbasis. Inaug.-Dissert. Dorpat 1872. p. 25.
1152. Schulz-Zehden, Klin. Monatsbl. f. Augenheilk. 1905. XLIII. p. 153.
1153. Purtscher, Zentralbl. f. prakt. Augenheilk. Sept. 1902.
1154. Uhthoff, Klin. Wochenschr. f. Augenheilk. XLIII. p. 172.
1155. Sidler-Huguenin, Korrespondenzbl. der Schweizer Ärzte. Jahrg. 33. Nr. 627.
1156. Snell, Ophthalm. Review. 1903. p. 28.
1157. Bouchut, Traité des maladies des nouveau nés. 1862. II. édit.
1158. Lomer, Bericht der Berliner gynäkol. Gesellsch. Dez. 1883.
1159. Thompson und Buchanan, Ophthalm. Review. 1903. p. 141 u. 148.
1160. Thorer, Caspers Wochenschr. 1835. 36.
1161. v. Wahl, Samml. klin. Vorträge v. Volkmann. Nr. 228. Chirurgie Nr. 73.
1162. Bohne, Fortschritte der Medizin. 1902. Nr. 36.
1163. Henschen, Klinische u. anat. Beiträge zur Path. d. Gehirns. IV. Teil. Fall 15.
1164. Saylor, Ophthalm. Record. 1903. p. 89.
1165. Santos Fernandez, Jahrb. f. Ophthalm. 1881. 500.
1166. West, Med. Times and Gaz. II. p. 856. 1885.
1167. Uhthoff, Bericht über die 29. Vers. d. Heidelb. ophthalm. Gesellschaft. 1901.
1168. v. Bergmann, Deutsche Chirurgie von Billroth u. Lücke. 1880. p. 1569.
1169. Williams, Brit. med. Journ. I. p. 157. 1882.
1170. Lauder, Ophthalm. Record. 1902. p. 202.
1171. Graf, Deutsche Zeitschr. f. Chirurgie. Bd. 68. Heft 5 u. 6.
1172. Battle, Lancet. July 1890.
1173. Panas, Bull. de l'Academ. méd. 1876. Nr. 12. Fall 6.
1174. Pflüger, Arch. f. Ophthalm. XXIV. 2. p. 169.
1175. Noyes, ref. Jahresb. f. Ophthalm. 1875. p. 432.
1176. van Dommelen, Annal. d'ocul. XL. p. 203.

1177. Oliver, The americ. Journ. of the medic. Sciences. July 1897.
1178. Blessig, St. Petersburger med. Wochenschr. 1877. Nr. 31. 269.
1179. Silcock, Brit. med. Journ. I. p. 108. 1884.
1180. Talko, Klin. Monatsbl. f. Augenheilk. 1873. 341.
1181. Babinski, Annales d'oculist. T. CXXV. p. 198.
1182. Chesneau, Revue générale d'ophthalm. 1901. 358.
1183. Pristley-Smith, Ophthalm. Soc. of the united Kingd. 1883. 13. Dec. Brit. med. Journ. 1883. p. 12, 46.
1184. Elschnig, Arch. f. Ophthalm. XLI. 2. p. 221. 1895 u. Arch. f. Ophthalm. R. 48. 2. 462.
1185. Knapp, Arch. f. Augen u. Ohren. I. p. 46 u. Arch. f. Ophthalm. XIV. 1. 254.
1186. Liebreich, Klin. Monatsbl. f. Augenheilk. 1864. 229.
1187. Hutchinson, Ophthalm. Hosp. Rep. VII. p. 45.
1188. Vieusse, Recueil d'ophthalm. 1875. p. 334—349.
1189. Birch-Hirschfeld, Klin. Monatsbl. f. Augenheilk. XL. 377.
1190. Hulke, Med. Times and Gaz. 1862. Okt. 4.
1191. Weiss und Goerlitz, Arch. f. Augenheilk. XXXI. 407.
1192. v. Luniewsky, Ophthalm. Klinik. 1903. Nr. 18.
1193. Obermeier, Klin. Monatsbl. f. Augenheilk. 1901. 293.
1194. Haab, Ber. d. VII. internat. ophthalm. Kongress zu Heidelberg. 1888. 429.
1195. Nagel, Jahrb. f. Ophthalm. 1903. 726.
1196. Girard, Revue générale d'ophthalm. 1903. p. 475.
1197. Löw, Beitrag zur Lehre vom Exophthalm. Inaug.-Dissert. Berlin 1890.
1198. Roberts, Arch. of Ophthalm. XXV. Heft 3.
1199. Neulen, Die Schädelbasisfrakturen nach Hufschlag. Inaug.-Dissert. Greifswald.
1200. Bruns, Der Schädelverletzte und sein Schicksal. Beiträge zur klin. Chirurgie. Bd. 38. Heft 2.
1201. Causé, Arch. f. Augenheilk. LII. Heft 3. 320.
1202. del Monte, Manuale prat. di Oftalmologia. 1872. p. 165.
1203. Silex, Klin. Monatsbl. f. Augenheilk. 1888. 429.
1204. Helfrich, Zitiert v. Bergmann, die Kopfverletzungen. p. 399.
1205. Gräf, Deutsche Zeitschrift f. Chirurg. Bd. 68. Heft 5 u. 6.
1206. Diberder, Zitiert bei v. Bergmann, die Kopfverletzungen. p. 398.
1207. Puccioni, Bollet. della reale Acad. med. di Roma. XXVIII. Fasc. VII.
1208. M'Donald, Edinburgh med. Journ. 1898. Dec.
1209. Cramer, Arch. f. Ophthalm. XLVII. 2. p. 437.
1210. Pflüger, Arch. f. Ophthalm. XXIV. 2. p. 169.
1211. von Bergmann, Samml. klin. Vorträge v. Volkmann. Nr. 190. 1881.
1212. Ewald, Wiener klin. Wochenschr. 1895. p. 195.
1213. Battle, Lancet. July 5. p. 12 u. 19. 1890.
1214. Froidbise, Arch. méd. Belg. 2 Févr. 1901.
1215. Kelburne King, Brit. med. Journ. 1875. 25. Sept.
1216. Sheen, Brit. med. Journ. Febr. 1. 1890.
1217. Dupuys-Dutemps, Compt. rend. de la soc. d'ophthalm. de Paris. 1902. p. 456.
1218. Knotz, Wiener med. Presse. 1900. Nr. 30, 31 u. 35.
1219. Steindorff, Die isolierten, direkten Verletzungen des Sehnerven innerhalb der Augenhöhle. Inaug.-Dissert. Halle 1898.
1220. Schweigger, Arch. f. Augenheilk. XIII. p. 244.
1221. Mendel, Berliner klin. Wochenschr. 1899. Nr. 45.
1222. Hutchinson, Ophthalm. Hosp. Rep. V. p. 217. 1866.
1223. Snell und Garrard, Transact. ophthalm. Soc. of the united Kingd. 1888. p. 277.
1224. Pignatari, Revue générale d'ophthalm. 1896. p. 199.
1225. Okada, Diagnose u. Chirurgie des otogenen Kleinhirnabscesses. Jena. G. Fischer. 1900.

1226. Remak, Berliner klin. Wochenschr. 29. Nov. 1896.
1227. Fürstner, Arch. f. Psych. VIII. I. p. 1.
1228. His, Beitr. zur norm. u. path. Histol. der Cornea. Basel 1856. p. 132.
1229. Bouton, Annales d'hygiène publ. XXI. p. 77. 1889.
1230. Ramorino, Jahrb. f. Ophthalm. 1871. 339.
1231. H. Pagenstecher, Zitiert von Leber, Graefe-Saemisch. V. 915.
1232. Fissler, Wiener med. Wochenschr. 1901. Nr. 48.
1233. Vélez, Clinique Ophthalm. 1902. 331.
1234. Schild, Münch. med. Wochenschr. 1897. 556.
1235. Lawson, The Lancet. 1877. Sept.
1236. Brixa, Wiener klin. Wochenschr. 1897. Nr. 36.
1237. Beer, Lehre von den Augenkrankheiten. I. p. 146.
1238. Casper, Arch. f. Augenheilk. XLI. 188. Fall I.
1239. Pagenstecher, Arch. f. Ophthalm. XV. 1. 223. 1869.
1240. Schliephake, Über die Verletzungen des N. opticus innerhalb d. Orbita. Inaug.-Dissert. Giessen. 1888.
1241. Hirschberg, Zentralbl. f. Augenheilk. XXIII. p. 183.
1242. Schweigger, Arch. f. Augenheilk. XIII. p. 244.
1243. Friedenwald und Crandford, Arch. of Ophthalm. XXIII. p. 142.
1244. Schüller, Zentralbl. f. prakt. Augenheilk. August 1881.
1245. Dehn, Arch. f. Ophthalm. XL. 2. 237.
1246. Cogzin, Arch. f. Augenheilk. XLII. 319.
1247. Chalupechy, Wiener klin. Rundschau. 1895. Nr. 28—30.
1248. Pechin, Revue générale d'ophthalm. p. 47. 1901.
1249. Axenfeld, Zeitschr. f. Augenheilk. I. 128. 1899.
1250. Hübsch, Annal. d'Ocul. XXX. p. 182.
1251. Straub, ref. Jahresb. f. Ophthalm. 1891. 509. Fall 2.
1252. Vessely, Militärarzt. Wien. 1889. p. 21.
1253. Seggel, Arch. f. Augenheilk. XXIV. 293.
1254. A. v. Graefe, Arch. f. Ophthalm. V. p. 142.
1255. Treitel, Zentralbl. f. Augenheilk. V. 321.
1256. Gallus, Über einige Fälle von Orbitalverletzung. Inaug.-Dissert. Jena 1897.
1257. Callan, ref. Jahresb. f. Ophthalm. 1891. 509.
1258. Schüller, Zentralbl. f. prakt. Augenheilk. 1881. August.
1259. Hirschberg, Zentralbl. f. prakt. Augenheilk. 1884. Juni.
1260. Benson, Brit. med. Journ. 1882. II. 1085.
1261. Bernarding, Zitiert Geissler u. Zander, die Verletzungen des Auges. p. 300.
1262. Chauvel, ref. Jahresb. f. Ophthalm. 1881. 500.
1263. Valentini, Militärärztl. Zeitung. III. 8.
1264. Moor, Ophthalm. Review. Januar 1870.
1265. Lawson, Lancet. Jan. 2. p. 13.
1266. Gendron, Traité des maladies des yeux. I. p. 381. Paris 1770.
1267. Zirm, Zentralbl. f. prakt. Augenheilk. 1897. p. 208.
1268. Blessig, Jahresb. f. Ophthalm. 1898. 864.
1269. Just, Klin. Monatsbl. f. Augenheilk. 1873. p. 8.
1270. Zimmermann, Arch. of Ophthalm. XXVI. Nr. 1.
1271. Anandale, Edinburgh med. Journ. Avril 1877.
1272. Beer, Lehre von den Augenkrankheiten. I. p. 146.
1273. Beigneaux, Recherches sur la contusion rétro-oculaire. Thèse de Montpellier. 1889.
1274. Jaeger, Ed., Zitiert Geissler u. Zander, die Verletzungen des Auges. p. 245.
1275. Bell, System of Surgery. IV. p. 162.
1276. Baas, Klin. Monatsbl. f. Augenheilk. XXII. 280.
1277. Teillais: Gaz. méd. de Nantes. 1892. XI. p. 192.

1278. Birch-Hirschfeld, Klin. Monatsbl. f. Augenheilk. XL. Bd. II. 377.
1279. Beck, Deutsche Zeitschr. f. Chirurgie. XVI. p. 547.
1280. Putegnat, Journ. de méd. Mai 1847.
1281. Lotz, Klin. Monatsbl. f. Augenheilk. 1890. 368 u. 370.
1282. Ciré, Beitrag zur Kasuistik der Verletzung der Orbita. Inaug.-Dissert. Giessen 1901.
1283. Bellarminow, ref. Jahresb. f. Ophthalm. 1903. 739.
1284. Massot, Diction. des Sciences med. Band 37, p. 558.
1285. Ramm, Norsk. Magaz. f. Lägevid. 1891. p. 502.
1286. Selwyn, zitiert bei Zander u. Geissler, die Verletzungen des Auges. 1864. p. 302.
1287. Polaillon, ref. Jahresb. f. Ophthalm. 1891. 508.
1288. Coppez, Klin. Monatsbl. f. Augenheilk. 1903. p. 289.
1289. Barth, Korresp.-Blatt für Schweizer Ärzte. 1900. 669.
1290. Knapp, Zeitschr. f. Augenheilk. VI. 466.
1291. Pfister, Korresp.-Blatt für Schweizer Ärzte. 1892. Nr. 20.
1292. Puccioni, Bollet. d. R. Acad. di Roma. XXVII. Fasc. IV. 1901.
1293. Teirlink, Annal. d'oculist. XIV. p. 132.
1294. Philips, London med. Gaz. January 1841.
1295. Fuchel, Klin. Monatsbl. f. Augenheilk. 1874. p. 161—164.
1296. Bourgeois, Recueil d'ophthalm. 1895. p. 22.
1297. Gengnagel, Beiträge zur Schussverletzung d. Auges. Inaug.-Dissert. Giessen. 1894.
1298. Vossius, Klin. Monatsbl. f. Augenheilk. 1883. 282.
1299. Schweigger, Klin. Monatsbl. f. Augenheilk. XII. p. 25.
1300. Demarquay, zitiert von Carron du Villards, Traité de tumeur de l'orbite. p. 279.
1301. Schlaefke, Arch. f. Ophthalm. XXV. 4. 112.
1302. Léonard, Recueil d'ophthalm. 1899. 188.
1303. Pflüger, ref. Jahresb. f. Ophthalm. 1885. 281.
1304. Lindemeyer, Sammlung zwangloser Abhandlungen. Herausgegeben von Vossius. Bd. V. Heft 1.
1305. Hirschberg, Berliner klin. Wochenschr. 1891. Nr. 38.
1306. Scheidemann, Zentralbl. f. prakt. Augenheilk. XVII. 355.
1307. von Hasner, Prager med. Wochenschr. 1880. Nr. 46 u. 47.
1308. Cramer, Zeitschr. f. Augenheilk. III. 152.
1309. Hirschberg, Deutsche med. Wochenschr. 1898. Nr. 39. p. 613.
1310. Schmid, Über direkte Verletzung des N. opticus durch Querschuss der Orbita. Inaug.-Dissert. Tübingen 1898.
1311. Reich, Klin. Monatsbl. f. Augenheilk. XVII.
1312. Kerkhoff, ref. Jahresb. f. Ophthalm. 1900. 714.
1313. Treacher Collins, ref. Jahresb. f. Ophthalm. 1900. 716.
1314. Berger, ref. Jahresb. f. Ophthalm. 1887. 298.
1315. Parrot, Recueil de mémoires de médécine militaire. XXXIV. p. 192.
1316. Fischer, G., Deutsche Zeitschr. f. Chirurgie. XVIII. 411.
1317. Arndt, Berliner klin. Wochenschr. 1888. Nr. 8 u. 9.
1318. Reich, ref. Jahresb. f. Ophthalm. 1882. 308.
1319. Yarr, ref. Jahresb. f. Ophthalm. 1902. 715.
1320. Tuchinski, ref. Arch. f. Augenheilk. XXX. 204.
1321. Gottberg, Arch. f. Augenheilk. XXX. p. 193.
1322. Mandelstamm, Zentralbl. f. Augenheilk. 1882. p. 9.
1323. Goldzieher, Zeitschr. f. Augenheilk. VI. 277.
1324. Delony, ref. Jahresb. f. Ophthalm. 1900. p. 714.
1325. Genth, Klin. Monatsbl. f. Augenheilk. 1871. p. 143.
1326. Schmid, Über direkte Verletzung durch Querschüsse der Orbita. Inaug.-Dissert. Tübingen 1898.
1327. Scheidemann, Zentralbl. f. Augenheilk. XVII. 359. Fall VI.

1328. Nicolai, Arch. f. Augenheilk. XLIV. p. 268.
1329. Haberkamp, Arch. f. Augenheilk. XXXVIII. 3. 205.
1330. Ogilvie, Ophthalm. Review. 1900. p. 165 u. 232.
1331. Despagnet, Recueil d'ophthalm. 1896. p. 523.
1332. Wassiljew, ref. Jahresb. f. Ophthalm. 1899. 744.
1333. Duplay, Zentralbl. f. prakt. Augenheilk. 1879. p. 31.
1334. Henschen, Klinische und anatom. Beiträge zur Pathologie des Gehirns. IV. Teil, erste Hälfte. Upsala.
1335. Gayet, Recueil d'ophthalm. p. 176. 1900.
1336. Nicolai, Münchener med. Wochenschr. 1901. p. 1943.
1337. Blix, Zeitschr. f. Biologie. Band XX. 1884.
1338. Goldscheider, Ges. Abhandl. Band I. Leipzig 1898. Barth.
1339. v. Frey, Lehrb. d. Physiologie. Leipzig 1894.
1340. v. Monakow, Gehirnpathologie. p. 363. 1897. Wien. Alfred Hölder.
1341. Binswanger, Die Hysterie. p. 146. 1904. Wien. Alfred Hölder.
1342. Peltesohn, Zentralbl. f. prakt. Augenheilk. 1886. p. 89.
1343. Silvast, Deutsche Zeitschr. für Nervenheilk. XX. p. 94.
1344. Oppenheim, Lehrbuch der Nervenkrankheiten. p. 101. 4. Aufl.
1345. Terrien, Revue générale d'ophthalm. 1902. p. 254.
1346. Emmert, Korrespondenzbl. f. Schweizer Ärzte. XI. 1881.
1347. Gengnagel, Beiträge zu den Schussverletzungen des Auges. Inaug.-Dissert. Giessen 1894.
1348. Nicolai, Arch. f. Augenheilk. XLIV. p. 268.
1349. Delacroix, ref. Jahresb. f. Ophthalm. 1886. 556.
1350. v. Hasner, Prager med. Wochenschr. Nr. 46 u. 47. 1880.
1351. Laqueur, Arch. f. Augenheilk. XLIV, p. 293.
1352. Schmidt, ref. Jahresb. f. Ophthalm. 1893. 482.
1353. Pincus, Berliner klin. Wochenschr. 1895. Nr. 10.
1354. Moser, Über Verletzung der rechten Schläfengegend durch eine Revolverkugel. Inaug.-Dissert. Würzburg 1886.
1355. Schapringer, Zentralbl. f. prakt. Augenheilk. XXII. 594.
1356. Valude, Gaz. des hôpitaux. 1893. Nr. 3.
1357. Heister, zitiert Graefe-Saemisch. VI. 591.
1358. Karafiath, Arch. f. Augenheilk. XXX. 203.
1359. Fedoroff, Zentralbl. f. prakt. Augenheilk. XXII. 199.
1360. Jodko, Virchow-Hirsch, Jahresbericht. 1873. II. 519.
1361. Koch, Münchener med. Wochenschr. 1893. 257.
1362. Fränkel, Wiener klin. Wochenschr. 1890. Nr. 44.
1363. Berlin, Bericht der Heidelb. ophthalm. Gesellschaft. 1881. p. 81.
1364. Kenneth Scott, Jahresb. f. Ophthalm. 1899. 743.
1365. Fröhlich, Münch. med. Wochenschr. 1900. p. 192.
1366. Scheier, Zeitschr. f. klin. Med. XXVIII. Heft 5 u. 6.
1367. Hübbenet, ref. Jahresb. f. Ophthalm. 1901. p. 684.
1368. Tilmann, Arch. f. klin. Chirurgie. Bd. 66. p. 750.
1369. Flatten, Vierteljahrsschr. f. gerichtl. Med. LIII. 1890.
1370. Stierlin, Zeitschr. f. klin. Chirurgie. Bd. 55. II. p. 198.
1371. Hirschberg, Deutsche med. Wochenschr. 1898. p. 613.
1372. Bauer, Zur Kasuistik der Verletzungen des Sehnerven von der Stelle des Gefässaustritts bis zum Chiasma. Inaug.-Dissert. Berlin 1888.
1373. Köhler, Berliner klin. Wochenschr. XXV. 1888.
1374. Ginsburg, Jahresb. f. Ophthalm. 1899. 742.
1375. Emmert, Korrespond.-Bl. f. Schweizer Ärzte. XI. 1881.
1376. Hamburger, The ophthalm. Review. 1897. Nr. 10.

1377. Nagel, Jahresb. f. Ophthalm. 1871. 462.
1378. Strachow, Jahresb. f. Ophthalm. 1903. 740.
1379. Leber, Graefe-Saemisch. V. 917.
1380. Saylor, Ophthalm. Record. 1903. p. 89.
1381. Fehr, Zentralbl. f. prakt. Augenheilk. 1900. p. 12.
1382. Longie, Recueil d'Ophthalm. 1898. p. 339.
1383. Parrot, Recueil de memoires de medecine militaire. XXXIV. p. 192.
1384. Chauvel, Bullet. de la société de Chirurgie. 1881. Nr. 7.
1385. Groenouw, Klin. Monatsbl. f. Augenheilk. 1899. 151.
1386. Heister, Med. Chirurg. und anatom. Wahrnehmungen. Rostock. 1753. p. 133.
1387. Power, Atti del XI. Congr. med. internat. Roma VI. p. 12. 1895.
1388. Langer, Der Militärarzt. Nr. 11 u. 12. 1902.
1389. Morton, Americ. Journ. of Ophthalm. 1894. 147.
1390. Yarr, Ophthalm. Review. 1902. p. 201.
1391. v. Lewschin, Zentralbl. f. Chirurgie. Nr. 34. 872. 1900.
1392. Berger, Société de Chirurgie. Nr. 2. 1887. p. 85.
1393. Körner, Deutsche Zeitschr. f. Chirurgie. XII. 6. p. 509.
1394. H. Cohn, Schussverletzungen des Auges in Fischers kriegschirurgischen Erfahrungen. Erlangen 1872. p. 4.
1395. Barker, Münch. med. Wochenschr. 1899. 540.
1396. Arndt, Berliner klin. Wochenschr. 1888. Nr. 8 u. 9.
1397. Beck, Jahresb. f. Ophthalm. 1882. 616.
1398. Christiansen, Nord. med. Arch. Abt. II. Heft 2.
1399. Critchett, Ophthalm. Review. p. 86. 1901.
1400. Tscherning, Hospitaltidende. 1901. Nr. 16.
1401. Stevenson, Journ. of the Royal Army med. Corps. August 1903.
1402. Sanders, Lancet. 1901. 31. Aug.
1403. Donath, Wiener med. Presse. 1902. Nr. 27 u. 28.
1404. Gamble, Ophthalm. Record. p. 589. 1902.
1405. Hartmann, Münchener med. Wochenschr. 1899. p. 162.
1406. Doppertin, Deutsche med. Wochenschr. 1902. Vereinsbeilage p. 247.
1407. v. Bergmann, Münchener med. Wochenschr. 1898. p. 221.
1408. Henschen, Mitt. aus den Grenzgebieten der Med. u. Chirurgie. 1898. III. p. 283.
1409. Wolf, Arch. f. Kinderheilkunde. XXXII. 1903.
1410. Ratimow, ref. Jahresb. f. Ophthalm. 1889. 525.
1411. von Limbek, Prager med. Wochenschr. 1890. Nr. 45.
1412. Burkhard, Deutsche Zeitschr. f. Chirurgie. XX. Arch. f. Augenheilk. XXX. 203.
1413. Nettleship, Ophthalm. Review. 1900. 326.
1414. Reynier, Recueil d'Ophthalm. 1900. p. 687.
1415. de la Genière, Union méd. 1888. Nr. 89.
1416. Boyle, Journ. ophthalm. otol. and laryng. New York. VI. 50.
1417. Weinlechner, Wiener med. Presse. Nr. 50. 1882.
1418. Polnow, Zentralbl. f. prakt. Augenheilk. 1902. Juli.
1419. Tarnawski, ref. Jahresb. f. Ophthalm. 1900. 716.
1420. Fränkel, Wiener klin. Woche. 1895. Nr. 44.
1421. Werner, Berliner klin. Wochenschr. 1872. 226.
1422. Power, The Practitioner. May 1871. p. 257.
1423. Silfvast, ref. Jahresb. f. Ophthalm. 1902. 687.
1424. Nelson, Zentralbl. f. prakt. Augenheilk. 1899. 462.
1425. Laker, Arch. f. Augenheilk. XIV. p. 161.
1426. Kretschmar, Zentralbl. f. prakt. Augenheilk. Dez. 1898. p. 373.
1427. Rohmer, Arch. d'Ophthalm. p. 209. 1895.
1428. Treacher-Collins, Ophthalm. Review. 1903. p. 56.

1429. Jolly, Berliner klin. Wochenschr. 1894. Nr. 11.
1430. Knies, Arch. f. Psych. u. N. XX. 1888.
1431. Hilbert, Arch. f. Augenheilk. 1885. Heft 4. Bd. XV.
1432. Mendel, Arch. f. Psych. u Nerv. Bd. 28. p. 602. 1888.
1433. Schultze, Neurol. Zentralbl. 1882. Nr. 6.
1434. Ramiro-Guedes, ref. Jahresb. f. Ophthalm. 1886. 565.
1435. Bouveret, Revue de médec. Juillet 1895.
1436. Binswanger, Die Hysterie. p. 203.
1437. Kunn, Wiener klin. Wochenschr. 1889. Nr. 12.
1438. Bouchut, Gaz. des hôpitaux. 1873.
1439. Seggel, Bayerisch. ärztl. Intelligenzbl. 1870. 13 u. 14.
1440. Swanzy, Ophthalm. Hosp. Rep. VIII. p. 181—183.
1441. Marchand, Virchows Archiv. 75. p. 404.
1442. Reinhold, Deutsch. Arch. f. klin. Med. XXXIX. 1 u. 2. p. 1.
1443. Osler, W., Journ. of nerv. and ment. Disease. 1887. XIV. p. 657.
1444. Betz, Memorabilien. Jahrgang XIII. Lieferung 2.
1445. Müller, Arch. f. Ophthalm. VIII. 1. 160.
1446. Kabsch, Über Scheidenerkrankung der Sehnerven. Inaug.-Dissert. Würzburg 1891. Fall 2.
1447. Betz, Klin. Monatsbl. f. Augenheilk. 1868. 274.
1448. Wollcombe, Brit. med. Journ. 23. Juni 1894.
1449. Roscioli, Il Manicomio. 1890. VI. p. 185.
1450. Audry, Virchow-Hirsch, Jahresbericht 1888. 743.
1451. Stilling, Zeitschr. f. Ophthalm. Bd. 3. p. 465.
1452. Eisenlohr, Virchows Arch. LXVIII. 461.
1453. Bailey, Philadelphia med. Journ. April 30. 1898.
1454. Engel, Med. News. Dez. 27. 1890.
1455. Lancereaux, Arch. gén. VI. Ser. III. 1864.
1456. Bull, Philad. med. Tim. 1875. Jan. 9.
1457. Schultze, Zeitschr. f. Nerv. IX. 234.
1458. Hirschberg, Neurol. Zentralbl. X. 449.
1459. Juler and Harrie, Americ. Journ. of Ophthalm. 1895. 358.
1460. Benson, Brit. med. Journ. 1895. 19. Oktober.
1461. Boé, Bullet. de l'Acad. de médéc. de Paris. 1892. 3. Mai.
1462. Armaignac, Annal. d'Oculist. T. CXV. p. 121.
1463. Pitres, Recueil d'ophthalm. 1880. 510.
1464. Gowers, Lancet. 1879.
1465. Bruns, Neurolog. Zentralbl. XVII. p. 851.
1466. Wagenmann, Arch. f. Ophthalm. XXXIII. 2.
1467. Wagenmann, Arch. f. Ophthalm. XLIV. 2. p. 219.
1468. Quaglino, Giornale d'Oftalmologia. 1867.
1469. Gradly, Ophthalm. Record. June 1892.
1470. Jacoby, New York med. Journ. Sept. 1891.
1471. Stenger, Arch. f. Psych. u. Nerv. XIII. 218.
1472. Wiethe, Arch. f. Augenheilk. XIII. 4. 387.
1473. Bouveret, Revue de médec. 1895.
1474. Pristley Smith, ref. Zentralbl. f. prakt. Augenheilk. 1883. 502.
1475. Remak, Berliner klin. Wochenschr. Nr. 48 u. 49. 1886.
1476. Bellamy, Lancet. July 6. 1889.
1477. Freud, Wiener med. Wochenschr. Nr. 9. 1884.
1478. Moeli und Uhthoff, Ber. d. XV. Vers. d. ophth. Gesellsch. zu Heidelberg 1883. p. 13.
1479. Christensen, Ugeskr. f. Läg. R. 3. Bd. 27. p. 225.

1480. Pichon, De l'épilepsie dans ses rapports avec les fonctions visuelles. Thèse de Paris. 1885.
1481. Albutt, Lancet. 1870. II. 670.
1482. Schleich, Klin. Monatsbl. f. Augenheilk. 1886. Nov.
1483. Klein, Wiener med. Presse. 3. 1877.
1484. Gowers, ref. Jahresb. f. Ophthalm. 1876. 385.
1485. Travers, Synops. of the Diseases of the eye. London 1821. p. 303.
1486. Waaren They, Ophthalm. Hosp. Rep. V. 2.
1487. Förster, Graefe-Saemisch. I. Aufl. Bd. VII. p. 142.
1488. Bouchut, Gâz. des hôpitaux. 1873.
1489. Kunn, Wiener klin. Wochenschr. 1889. Nr. 42.
1490. Schaffer, Neurol. Zentralbl. 1905. p. 888.
1491. Schneider, Ein Fall von Gliom d. Seh- und Vierhügels. Inaug.-Dissert. Erlangen 1897.
1492. Charcot, Poliklinik. II. Bd. p. 203.
1493. Pick, Arch. f. klin. Med. Bd. 56. p. 69.
1494. Weiss, Klin. Monatsbl. f. Augenheilk. XIII. p. 114—123.
1495. Jolly, Charité Annalen. 19. Jahrgang. 1895.
1496. Knapp, New York med. Journ. 26. Juli. 1884.
1497. Kooyker, Deutsche Zeitschr. f. klin. Med. 24. p. 605. Fall 6.
1498. Angelucci, Annali di Oftalmol. II. p. 313. Fall 1.
1499. Bristowe, Ophthalm. Review. 1886. p. 88.
1500. Pianetta, Rivista sperimentale. XXI. (2—3). 1896.
1501. Bruns, Neurol. Zentralbl. 1894. Nr. 1 u. 2.
1502. Higier, St. Petersburger med. Wochenschr. 1896. Nr. 24.
1503. Förster, Graefe-Saemisch. I. Aufl. Bd. VII. pag. 118.
1504. Charcot, ref. Neurolog. Zentralbl. 1883. 398.
1505. Schweigger, Arch. f. Ophthalm. XXII. 3. 285.
1506. Bernhardt, Berliner klin. Wochenschr. 1872. 382.
1507. Rosenbach, ref. Jahresb. f. Ophthalm. 1900. 417.
1508. Samelsohn, Berliner klin. Wochenschr. Nr. 20. 1882.
1509. Huguenin, Korrespondenzbl. f. Schweizer Ärzte. 1876. p. 460.
1510. Treitel, Arch. f. Ophthalm. XXV. 3. 53.
1511. Thomson, Edinburgh med. Journ. New Serie. Vol. I. p. 512. 1897.
1512. Bernheim, Revue de médecin. 1885. Août. p. 625.
1513. Redlich, Jahrb. f. Psych. und Neurolog. XIII. Heft 2 u. 3.
1514. Fornario, Annali di Nevrologia. X. p. 343.
1515. Derkum, Journ. of nerv. and mental disease. XXVII. p. 201.
1516. Westphal, Charité-Annalen. VII. 466.
1517. Binswanger, Charité-Annalen. 1882. p. 498.
1518. Eperon, Arch. d'Ophthalm. 1884. p. 356.
1519. Maack, Zentralbl. f. Nervenheilk. u. Psych. XIX. p. 1.
1520. Ziehl, Verhandl. d. Gesellsch. deutsch. Naturforscher und Ärzte zu Lübeck. 67. Versammlung. II. Teil. 2. Heft. 184.
1521. Halben, Zeitschr. f. Augenheilk. X. p. 406 u. 487.
1522. Liepmann, Neurol. Zentralbl. 1902. p. 86.
1523. Bernhardt, Zentralbl. f. prakt. Augenheilk. 1882. 187.
1524. Wilbrand, Ophthalm. Beiträge zur Diagnostik der Gehirnkrankheiten. p. 28.
1525. Adler, Berliner klin. Wochenschr. Nr. 16. 1890.
1526. Bisley, Americ. Journ. of Ophthalm. 1901. p. 44.
1527. Gelpke, Arch. f. Augenheilk. XXXIX. p. 116.
1528. Pauly, Annal. d'Oculist. T. CXX, p. 229.
1529. Herczel, Wiener med. Presse. 1883. p. 868.

1530. Landolt, De la cécité verbale. Feestbundel, Donders Jubiléum. p. 418. 1888.
1531. Schwarz, Ophthalm. Klinik. 1898. Nr. 15.
1532. Dejerine, Mercredi médic. Nr. 12. p. 640. 1891.
1533. Serieux, Mercredi médic. Nr. 3. 1892.
1534. Roux, Thèse de Lyon. Des rapports de l'hemianopsie latérale droite et de l'acuité verbale. 1895.
1535. Sigaud, Progrès méd. 1887. Nr. 36.
1536. Hinselwood, Lancet. 1895. 21 Dec. u. 1896. 18 January.
1537. Osler, Americ. Journ. of the med. scienc. March 1891.
1538. Hinselwood, Lancet. 1898. 12. February.
1539. Leube, Zeitschr. für klin. Med. XVIII. 1 u. 2. S. 1.
1540. Hinselwood, Lancet. 4. January 1899. p. 83.
1541. Adler, Berliner klin. Wochenschr. Nr. 16. 1890.
1542. Hinselwood, Lancet. 31. Dec. 1895.
1543. Moeli, Berliner klin. Wochenschr. XXII. Nr. 17.
1544. Zaufal und Pick, Prager med. Wochenschr. 1896. Nr. 5, 6, 8, 9.
1545. Manasse, Zeitschr. für Ohrenheilk. Bd. 31. 4. Heft.
1546. Herrenheiser, Klin. Monatsbl. f. Augenheilk. 1892. 393.
1547. Bruns und Stölting, Neurol. Zentralbl. 1888. Nr. 2.
1548. Embden, Münchener med. Wochenschr. p. 65. 1896.
1549. Berlin, Württemberg. med. Korrespond.-Bl. Nr. 27. 1883 und Tageblatt der Naturforscherversammlung. Berlin 1886.
1550. Nieden, Arch. f. Augenheilk. XVII. 2. 162.
1551. Bruns, Neurol. Zentralbl. 1888. Nr. 2.
1552. Rabbas, Inaug.-Dissert. Würzburg 1884.
1553. Sommer, Arch. f. Psych. und Nerv. XXV. 663.
1554. Mackenzie, Prakt. Abhandl. über die Krankheiten des Auges. 1832. p. 777.
1555. Samt, Kasuist. Mitteil. aus der psych. Klinik des Herrn Prof. Westphal. Berliner klin. Wochenschr. Nr. 40.
1556. Fürstner, Zitiert bei Remak, Berliner klin. Wochenschr. 1886. p. 830.
1557. Michel, Arch. f. Heilkunde. XIV. p. 56 u. 57.
1558. Nothnagel, Handb. der spez. Path. u. Therapie von Ziemssen. 1878. p. 129.
1559. Liebrecht, Münch. med. Wochenschr. 28. 1903.
1560. Manz, Deutsch. Archiv f. klin. Med. IX. p. 347.
1561. Fürstner, Arch. f. Psych. u. Nerv. VIII. 1. p. 1.
1562. Heinersdorff, Deutsche med. Wochenschr. 1897. Nr. 15.
1563. v. Monakow, Neurolog. Zentralbl. XIX. 681.
1564. Bouveret, Lyon méd. 1887. Nr. 46.
1565. Waldhausen, ref. Jahresb. f. Ophthalm. 1885. 287.
1566. Ph. Schirmer, Subjekt. Lichtempfindung und Verlust des Sehvermögens. Inaug.-Dissert. Marburg 1895.
1567. Berger, Breslauer ärztl. Zeitschr. 1885. Nr. 1, 3, 5.
1568. Rossolimo, Neurolog. Zentralbl. XV. 635.
1569. Oulmont, Gaz. hebdom. 1889. Nr. 38. p. 607.
1570. v. Monakow, Arch. f. Psych. u. Nerv. XXXIII. 696.
1571. Pick, Arch. f. klin. Med. Bd. 56. p. 69.
1572. Geissler, Wagners Arch. f. Heilkunde. 1873. p. 567.
1573. Touche, Annales d'oculist. T. CXXIV. p. 212.
1574. Sepilli, Riv. sperim. di frenatria. XVIII. 2. 1892.
1575. Touche, Annal. d'oculist. T. CXXIV. p. 212.
1576. Neukirchen, Ein Fall von doppels. kortikaler Hemianopsie etc. Inaug.-Dissert. Marburg 1900.
1577. Anton, Arch. f. Psych. u. Nerv. XXXII. p. 86.

1578. Moore, Virchow-Hirsch, Jahresb. für 1879. p. 91.
1579. Landsberg, Centralbl. für prakt. Augenheilk. VI. 332.
1580. v. Graefe, Arch. f. Ophthalm. XII. 2. p. 138.
1581. Nagel, Die Behandlung der Amaurosen und Amblyopien mit Strychnin. Tübingen 1871.
1582. Rollet, Ophthalm. Klinik. 1903. Nr. 24.
1583. Horner, Klin. Monatsbl. für Augenheilk. I. p. 17.
1584. Stieren, Pennsylvania med. Journ. Pittsburg. Jan. 1900.
1585. Carreras Arago, Centralbl. f. prakt. Augenheilk. 1882. Oktober.
1586. Power, The Practitioner. May 1871. p. 257.
1587. Monod, Gaz. des hôpit. 1870. 113.
1588. Barlow, Med. Times and Gaz. 11. Juni 1881.
1589. Becher, Deutsche med. Wochenschr. Nr. 3. p. 37. 1884.
1590. Litten, Jahresb. f. Ophthalm. 1884. 388.
1591. Hodges, Ophthalm. Review. IV. p. 296. 1885.
1592. Rumpel, Münchener med. Wochenschr. 1903. p. 38.
1593. Adler, Die während und nach der Variola auftretenden Augenkrankheiten. 1874. p. 72—76.
1594. Wagner, Virchows Arch. XII. p. 218.
1595. Rosenstein, Die Pathol. u. Therap. der Nierenkrankh. II. Auflage. Berlin 1870. p. 153.
1596. Leber, Graefe-Saemisch. I. Auflage. V. p. 958.
1597. Rothmann, Berliner klin. Wochenschr. 1894. p. 691—695.
1598. Baginsky, Diskussion zu dem Vortrage von Becher (1589).
1599. Schmidt-Rimpler, Berliner klin. Wochenschr. Nr. 48 u. 49. 1870.
1600. Heymann, Arch. f. Ophthalm. II. 2139.
1601. A. v. Graefe, Arch. f. Ophthalm. VI. 2. 277.
1602. Novelli, Boll. d'Ocul. XVIII. p. 25.
1603. Dobrowolsky, Klin. Monatsbl. f. Augenheilk. 1881. 121.
1604. Petit, Annal. d'Oculist. T. CXXVI. p. 186.
1605. Lehmann, Berliner klin. Wochenschr. 1896. Nr. 51.
1606. Ebert, Berliner klin. Wochenschr. 1868. Nr. 2.
1607. Lee, Medic. chirurg. transact. XLVI. (2. ser. XXVIII.) p. 169.
1608. Joseph, Schmidts Jahrbücher. CIV. p. 991.
1609. Völckers, v. Ziemssens spez. Pathologie. Bd. IX. I.
1610. Lawson, Ophthalm. Hospit. Rep. IV. p. 65.
1611. Milliken, Transact. of the Americ. Ophthalm. Soc. 1899. 535.
1612. Förster, Graefe-Saemisch. I. Auflage. VII. p. 83.
1613. Litzmann, Deutsche Klinik 1852. Nr. 20 u. 23.
1614. Simpson, Edinburgh monthly Journ. of med. sc. 1852. Oct. p. 369. Fall IV.
1615. Eastlake, Lancet. 1863. May 30.
1616. Santesson, Zitiert bei Salo Cohn, Uterus und Auge. p. 135.
1617. Lawson, Lancet. 1863. Juni 27.
1618. Beer, Leintpaden. II. 444.
1619. Mandelstamm, Petersburger med. Wochenschr. III. 24. 1878.
1620. Pal, Zentralbl. f. klin. Med. 1903. Nr. 17.
1621. Cohnheim, Allgemeine Pathologie. Bd. II. p. 315.
1622. Osthoff, Sammlung klin. Vorträge. Neue Folge. Nr. 266.
1623. Litten, Deutsche med. Wochenschr. 1884. p. 39.
1624. Koeppen, Charité-Annalen. XVIII. Jahrgang. p. 709.
1625. Pick, Deutsches Archiv f. klin. Med. Bd. 56. p. 69.
1626. Knapp, Prager med. Wochenschr. 1901. Nr. 21.
1627. B. M. Cohen, Arch. f. Gynäkologie. VII. 107.

1628. Listing, Monatsbl. f. Augenheilk. V. 1867. p. 335.
1629. Eastlake, Obstetr. transact. V. p. 79. 1864.
1630. Becker-Laurich, Monatsschr. f. Geburtskunde und Frauenkrankheiten. XXII. 272.
1631. Ferri, Annali di Oftalm. XXVI. p. 306.
1632. Kraus, Allgem. Wiener med. Zeitschr. 1861. p. 387.
1633. Stellwag von Carion, Die Ophthalmologie vom naturwissenschaftl. Standpunkte. 1855. II. p. 695.
1634. Kron, Neurol. Centralblatt XXI. 584.
1635. Desmarres, Zitiert bei Salo Cohn, Uterus und Auge. p. 149.
1636. Becker-Laurich, Monatsschr. f. Geburtskunde. XXII. p. 273.
1637. Mandelstamm, Petersburger med. Wochenschr. III. 24. 1878.
1638. Bernhard Arnold, Schmidts Jahrb. LXXVIII. 222.
1639. Gallemaerts, Policlinique. 1901. 1. August.
1640. de Gouvea, Annales d'ocul. CXVIII. p. 96.
1641. Perkowski, Jahresb. f. Ophthalm. 1879. 256.
1642. Riedel, Wiener med. Presse. 1885. Nr. 11.
1643 Prothou, Annal. d'ocul. CXXIII. p. 467.
1644. Courmont et Rollet, Annal. d'ocul. CXXV. p. 346.
1645. Immermann, Arch. f. Psych. u. Nerv. XIX. I. 286.
1646. Milliken, Transact. of the Americ. Ophthalm. Soc. 1899. p. 535.
1647. Leber und Deutschmann, Arch. f. Ophthalm. XXVII. 1. 272.
1648. Hirschberg, Med.-chirurg. Rundschau. Wien 1870. Nr. 244.
1649. Förster, Jahrb. f. Kinderheilk. N. F. Bd. V. 1872.
1650. Fremineau, Zitiert bei Nagel, Die Behandlung der Amaurosen mit Strychnin. 1871. p. 14.
1651. Brieger, Charité-Annalen. VI. p. 136.
1652. Gradly, Ophthalm. Record. 1892. June.
1653. Lavagna, Riforma med. di Napoli. X. 3. p. 34.
1654. Deschamps, Annal. d'ocul. CXXII. p. 436.
1655. Sédan, Rec. d'Ophthalm. 1890. 137.
1656. Eperon, Progrès méd. 1890. 471.
1657. Jakoby, New York med. Journ. February 1891.
1658. Silex, Berliner klin. Wochenschr. 1888. Nr. 42.
1659. Fritsche, Jahrb. f. Kinderheilk. N. F. XXIX. 380.
1660. Knapp, Arch. f. Augen- und Ohrenheilk. V. p. 203.
1661. Landesberg, Med. and surg. Reporter. XLIII. Sept.
1662. Schott, Münchener med. Wochenschr. 1904. 1432.
1663. Taylor and Balance, Lancet. 29. August. 1903.
1664. Dimmer, Wiener klin. Wochenschr. 1904. Nr. 9.
1665. Bachauer, Deutsche med. Wochenschr. 1904. Nr. 9.
1666. de Beck, Northwest. Medic. I. 1. 1904.
1667. Bruns, Neurol. Centralbl. XVII. p. 856.
1668. Audry, Lyon méd. Nr. 33. p. 519.
1669. Cohn, Klin. Monatsbl. f. Augenheilk. 1874. 211.
1670. Heuse, Centralbl. f. prakt. Augenheilk. 1881. 205.
1671. Hughes, Jahresb. f. Ophthalm. 1874. 440.
1672. Watermann und Pollack, Journ. of nervous and mental disease. April 1904.
1673. Reichardt, Deutsche Zeitschr. f. Nervenheilk. 1905.
1674. Müller, Die multiple Sklerose des Gehirns und Rückenmarks. Jena. Fischer. 1904. p. 107.
1675. Peunoff, Centralbl. f. prakt. Augenheilk. 1878. p. 88.
1676. Amenitzky, Jahresb. f. Ophthalm. 1886. 252.
1677. Testelin, Bull. méd. du Nord de la France. 1866. p. 221.

1678. Rombro, Rousk. Medicina. 1885. Nr. 20.
1679. v. Stosch, Caspers Wochenschr. 1833. I. p. 149—156.
1680. Hebert, Wiener med. Blätter. 1889. Nr. 38.
1681. Dutzmann, Wiener med. Presse. 1870. 514—515.
1682. Teillais, Recueil d'Ophthalm. 1886. p. 437.
1683. Ramorino, Annali di Ottalmologia. VI. 1. p. 25. 1877.
1684. Harlan, Transact. oft he Americ. Ophthalm. Soc. Twenthy sixth Meeting 1890. 640.
1685. de Schweinitz, Med. News. 1890. Nr. 27.
1686. Uhthoff, Deutsch med. Wochenschr. VI. p. 303.
1687. Jakobi, Arch. f. Ophthalm. XIV. 1. p. 149.
1688. Liezey, Gaz. med. de Strasbourg. Année 18. Nr. 4. p. 70.
1689. Santos Fernandez, Arch. f. Augenheilk. XII. 1. p. 92.
1690. Krenchel, Jahresb. f. Ophthalm. 1879. 127.
1691. Engel, Med. News. Dec. 27. 1890.
1692. Glascott, Brit. med. Journ. July 1879.
1693. Woinow, Jahresb. f. Ophthalm. 1871. 342.
1694. Weiland, Deutsche med. Wochenschr. Nr. 39. 1886.
1695. Jackson, Transact. of the Americ. ophthalm. Soc. Thirty-seventh Meeting 1901. 336.
1696. Wendt, Inaug.-Dissert. Jena 1902.
1697. Giulini, Münchener med. Wochenschr. 1897. 271.
1698. Göller, Inaug.-Dissert. Würzburg 1896.
1699. Fries, Klin. Monatsbl. f. Augenheilk. XIV. Beilageheft.
1700. Singer, Deutschmanns Beiträge zur Augenheilk. Heft 53.
1701. Samelsohn, Arch. f. Ophthalm. XXI. 1. p. 150.
1702. Manz, Jahresb. f. Ophthalm. 1873. 382.
1703. Lopez, Annal. d'Ophthalm. de Mejico. II. p. 65.
1704. Fronmüller, Memorabilien von Betz. 1862.
1705. Pergens, Annal. d'ocul. CXV. p. 5—32.
1706. Gessner, Arch. f. Augenheilk. XIX. p. 88—101.
1707. Knies, Die Beziehungen des Sehorgans zu den übrigen Krankheiten. p. 300.
1708. Wernicke, Lehrbuch der Gehirnkrankheiten.
1709. Oppenheim, Über Hirnsymptome bei Karzinomatose. Charité-Annalen XIII.
1710. Bettelheim, Wiener med. Blätter. 1901. Nr. 4. p. 98.
1711. Rumler, vgl. Trnka, Hist. amaur. p. 212. Fries, Klin. Wochenschr. f. Augenheilk. 1876. Anhang.
1712. David Schirmer, Zitiert bei Fries, Nr. 1699. Nr. 5.
1713. Bonet, vgl. Trnka, Hist. amaur. p. 213. Fries, Nr. 1699. 6.
1714. Günz, vgl. Trnka, Hist. amaur. p. 214. Fries, Nr. 1699. 20.
1715. Walther, Die Lehre vom schwarzen Staar. 1841. p. 138.
1716. Fontanus, vgl. Trnka de Krzowitz, Historia amaurosea. 1781. p. 211.
1717. Held, Gottfried, vgl. Trnka, Hist. amaur. p. 219. Fries, Nr. 1699. 14.
1718. Maillotis, Les Troubles visuels graves après les perts de sang. Thèse de Paris. 1898.
1719. Rommel, vgl. Trnka, Hist. amauros. p. 212. Fries, Nr. 1699. 11.
1720. Gärttner, vgl. Fries, Nr. 1699. 94.
1721. Eisenmann, Graefe u Walther, Journal der Chirurgie und Augenheilk. Bd. 25. p. 32.
1722. Demours, Traité des maladies des yeux. III. Band. p. 167. Obs. 355.
1723. Bertram, Zeitschr. f. Augenheilk. II. S. 221.
1724. Gendron, Étude sur quelques cas d'affections oculaires d'origine utérine. Thèse de Paris. 1890.

1725. Herr, vgl. Sellheim, Zur Kasuistik der Amaurosa nach Blutbrechen. Inaug.-Dissert. Giessen 1865. p. 17.
1726. Strube, vgl. Fries, Nr. 1699. 101.
1727. Landesberg, Klin. Monatsbl. f. Augenheilk. XV. p. 95.
1728. Somya, Centralbl. f. prakt. Augenheilk. XVI. 225.
1729. Person, Journal des practiciens. 18 Dec. 1897.
1730. Westerfield, Über Amaurose nach Blutverlusten. Inaug.-Dissert. Strassburg 1886.
1731. C. Fürstner, Zur Genese und Symptomatologie der Pachymeningitis hämorrh. Arch. f. Psych. u. Nerv. VIII. p. 1. 1878.
1732. Audry, Virchow-Hirsch. 1888. 568.
1733. Ziegler, Lehrb. d. spez. path. Anat. Jena 1898. II. Bd. 9. Aufl. p. 367.
1734. Schmidt-Rimpler, Die Erkrankungen des Auges im Zusammenhang mit anderen Krankheiten. Wien 1898. p. 230.
1735. Uhthoff, Über die Augensymptome bei epidemischer Genickstarre. Bericht über d. 32. Versammlung der ophthalm. Gesellschaft. Heidelberg 1905.
1736. Seggel, Deutsche militärärztl. Zeitschr. XIII. 213.
1737. Leprince, Troubles oculaires méningitiques. Annal. d'Oculist. T. CXXVIII. p. 207.
1738. Randolph, Bullet. of the John Hopkins Hospital. IV. Nr. 32.
1739. Alexander, Klin. Monatsbl. f. Augenheilk. XII. 354.
1740. O. Meyer, Allg. med. Centr. Zeit. 1905. Nr. 25.
1741. H. Quincke, Über Meningitis serosa. Volkmanns Sammlung klinischer Vorträge. Nr. 67.
1742. Levi, Zur Kenntnis des primären Hydrocephalus und der Meningitis serosa. Inaug.-Dissert. Königsberg 1896.
1743. Gay, Ophthalm. Hospit Reports. XIII. 1893. 4. p. 404.
1744. Schanz, Deutsche med. Wochenschr. 1896. 443.
1745. Spalding, Ophthalm. Review. 1887. p. 264 u. Americ Journ. of Ophthalm. 1887. 187.
1746. Wyss, Korresp.-Bl. f. Schweizer Ärzte. 1893. Nr. 8.
1747. Quincke, Deutsche Zeitschr. f. Nervenheilk. IX. 3/4. p. 146.
1748. Seiffer, Charité-Annalen. XXIV.
1749. Browning, Journ. of nerv. and ment. dis. 1894. Oct.
1750. Hughlings Jackson, Lancet. 1871. 377. Ophthalm. Hosp. Reports. VIII. 1874. p. 90.
1751. Hirschberg, Centralbl. f. Augenheilk. VIII. 145.
1752. Panas, Recueil d'Ophthalm. 1886. p. 651. Amaurose double déterminée par un méningite chronique de la base.
1753. Laas, Klin. Monatsbl. f. Augenheilk. XXXIX. 124. 1901.
1754. Uhthoff, Deutsche med. Wochenschr. 1898. Nr. 9 u. 11.
1755. Axenfeld, Monatsschr. f. Psych. u. Neurologie. II. 416.
1756. Serebrennikowa, Westnik ophthalm. XI. 1894. p. 437.
1757. Hirschberg, Berliner klin. Wochenschr. 1869. Nr. 37. p. 387.
1758. Airy, Philos. transact. London. V. 140. I. p. 247. 1870.
1759. Rankin, The medical Record. March 13. p. 180. 1875.
1760. Schultze, Die Krankheiten der Hirnhäute. Wien 1901.
1761. v. Hofmann, Neurolog. Centralbl. 1886. p. 357.
1762. Jakobi, Arch. f. Augenheilk. XI. 3. 187.
1763. Dinkler, Arch. f. Psych. u. Nerv. XXIX. 3. 1005.
1764. Miller, Brit. med. Journ. 1900. Nr. 2086.
1765. Veronese, Wiener klin. Wochenschr. 1888. Nr. 24. p. 492.
1766. Welsch, ref. Fries. Klin. Monatsbl. f. Augenheilk. 1876. p. 74.
1767. Hünerwolf, ref. Fries, Klin. Monatsbl. f. Augenheilk. 1876. p. 77.
1768. Scheuchzer, Truka, Hist. amaur. p. 218.

1769. Arrachart, Memoires de chirurgie. p. 209.
1770. Hutchinson, Ophthalm. Hosp. Reporte. Vol. VI. p. 218.
1771. Tyrell, A praktikal work on the diseases of the eyes. Bd. II. 296.
1772. Cunier, ref. Schmidts Jahrb. 1849. Bd. 64. p. 66.
1773. Trew, Truka, Hist. amaur. p. 223.
1774. Samelsohn, Arch. f. Ophthalm. XVIII. 2. 226.
1775. Ware, Observations on the cataract and gutta serena. p. 385.
1776. Gooch, ref. Fries, Klin. Monatsbl. f. Augenheilk. 1876. p. 86.
1777. Jaeger, Ed. v. Jaeger, Ophthalm. Handatlas. p. 65. Tafel IX. Fig. 48.
1778. Weber, Berliner klin. Wochenschr. X. p. 266.
1779. Schmidt-Rimpler, Erkrankungen des Auges im Zusammenhang mit anderen Krankheiten. Nothnagel spez. Pathol. XXI.
1780. Landesberg, Korresp.-Bl. f. Schweizer Ärzte. 1879. p. 283.
1781. Schmidt-Rimpler, Klin. Monatsbl. f. Augenheilk. XXV. 375.
1782. Feautries, ref. Fries, Klin. Monatsbl. f. Augenheilk. 1876. p. 85.
1783. Landesberg, Med. Bullet. III. Nr. 7. Philadelphia.
1784. v. Graefe, Arch. f. Ophthalm. VII. 2. p. 144.
1785. Gauran, Union med. de la Science inf. Rouen. XIX. p. 11.
1786. Hoffmann, Klin. Monatsbl. f. Augenheilk. XXI. 171.
1787. Pröbsting, Münchener med. Wochenschr. 1899. p. 99.
1788. Theobald, Americ. Journ. of Ophthalm. Mai 1899.
1789. Fikentscher, Arch. f. Ophthalm. VIII. 1. 209.
1790. Ebert, Jakobs, Berliner klin. Wochenschr. V. p. 39. 1868.
1791. Abadie, ref. Schmidts Jahrb. 1874. Bd. 164. p. 54.
1792. Rählmann, Fortschritte der Medizin. VII. Nr. 24. p. 928.
1793. Pick, Kasuist. Beitr. zur einseit. Atrophie d. Sehnerven. Inaug.-Dissert. Berlin 1889.
1794. Nolte, ref. Fries, Klin. Monatsbl. f. Augenheilk. 1876. p. 90.
1795. Lawrence, Lancet. 1852. I. p. 220.
1796. Jakobs, Berliner klin. Wochenschr. 1868. Bd. V. p. 39.
1797. Colsmann, Klin. Monatsbl. f. Augenheilk. VII. p. 11. 1870.
1798. Haertl, J., Zur Kasuistik von Amaurosis nach Hämatemesis. Inaug.-Dissert. München. 1875.
1799. Stan, Ein Beitrag zur Kasuistik von plötzlich ausgebrochener Amaurose nach Hämatemesis. Inaug.-Dissert. Greifswald 1875.
1800. Hirschberg, Deutsche Zeitschr. f. klin. Med. IV. 216.
1801. Horstmann, Charité-Annalen. 1875. 534 und Klin. Monatsbl. f. Augenheilk. XVI. 147.
1802. Nägeli, Korresp.-Bl. f. Schweizer Ärzte. IX. Nr. 24. 730.
1803. Grössmann, Arch. d'Ophthalm. III. p. 135.
1804. Ziegler, Beiträge zur pathol. Anatomie u. Physiologie. II. 1. 57.
1805. Esquirol, Des maladies mentales. T. I. p. 183.
1806. Nagel, Die Behandlung der Amaurosen und Amblyopien mit Strychnin. 1871. p. 126.
1807. Steinheim, Berliner klin. Wochenschr. XIII. Nr. 17. 230.
1808. Westhoff, Über plötzliche Erblindung nach Blutverlust. Inaug.-Dissert. Greifswald 1889.
1809. Chevallereau, France med. 1890.
1810. Rother, Hirschbergs Beiträge zur prakt. Augenheilk. Heft II. p. 62.
1811. Janot, Contr. à l'étude des rapportes morbides de l'oeil et de l'uterus. Montpellier 1892.
1812. Kugel, Wiener med. Presse. X. 22. 1869.
1813. Horner, ref. Fries, Klin. Monatsbl. f. Augenheilk. 1876. 7. p. 109.
1814. Mandelstamm, Centralbl. f. prakt. Augenheilk. 1879. p. 175.
1815. Hirschberg, Centralbl. f. prakt. Augenheilk. XVI. 257.

1816. v. Schröder, Klin. Monatsbl. f. Augenheilk. XXII. p. 357.
1817. Cohn, Salo, Uterus und Auge. Wiesbaden 1890. 180.
1818. Samelsohn, Arch. f. Ophthalm. XVIII. 2. 226.
1819. Leber, Graefe-Saemisch. I. Aufl. V. 901.
1820. Groenouw, Graefe-Saemisch. II. Aufl. XI. 308.
1821. Mooren, Ophthalm. Beobachtungen. Berlin 1867. 310.
1822. Depène, ref. Jahresb. f. Ophthalm. 1903. p. 402.
1823. Chevallereau, ref. Jahresb. f. Ophthalm. 1903, p. 403.
1824. Litten, Berliner klin. Wochenschr. 1880. Nr. 49.
1825. Horstmann, Zeitschr. f. klin. Med. V. Heft 2. 200.
1826. Arlt, Krankheiten des Auges. III. Bd. p. 175.
1827. Uhthoff, Arch. f. Ophthalm. XXXIII. 1. 285.
1828. Amos, The Americ. Journ. of Ophthalm. Juni 1898.
1829. Derain, Amblyopsie et amauroses consécutives aux haemorrhages gastrointestinales. Thèse de Lyon. 1900.
1830. Hirschberg, Sitzungsb. der ophthalm. Gesellschaft zu Heidelberg. 1881. p. 69.
1831. Ulrich, Klin. Monatsbl. f. Augenheilk. 1883. 183.
1832. Ulrich, Arch. f. Ophthalm. XXXIII. 2. p. 1—46.
1833. Theobald, Americ. Journ. of Ophthalm. 1899.
1834. Jpsen, Die indirekten Orbitalfrakturen. Inaug.-Dissert. Greifswald 1898.
1835. J. Seitz, Die Meningitis tuberculosa. Berlin. Hirschwald. 1874. p. 267.
1836. Garlick, Medico chirurg. Transaction. Bd. 62. p. 441. 1879.
1837. Horner, Zitiert bei Seitz, Nr. 1835.
1838. Sachs, Americ. Journ. of the medic. science. 1891. March.
1839. Siemerling, Arch. f. Psych. Bd. XX. Heft 1.
1840. Wunderlich, Volkmanns Sammlung klin. Vorträge. 1875. p. 750.
1841. Buttersack, Arch. f. Psych. u. Nerv. XVII. 603.
1842. Dagilaisky, Klin. Monatsbl. f. Augenheilk. XXXVI. 63.
1843. Steffan, Bericht über die Heidelberger ophthalm. Gesellsch. 1879. p. 90.
1844. Demicheri, Annal. d'oculist. CXVII. p. 104. 1879.
1845. Knotz, Wiener med. Presse. Nr. 21 u. 22. 1899.
1846. Horner, Korresp.-Bl. f. Schweizer Ärzte. 1871. p. 49.
1847. Ewetzky, Westnik ophthalm. XI. p. 196.
1848. Pfister, Korresp.-Bl. f. Schweizer Ärzte. 1892. Nr. 20.
1849. Hansell, Policlinic Philadelph. IV. p. 217. 1887.
1850. Lunz, Deutsche med. Wochenschr. 1897. Nr. 38.
1851. Nonne, Syphilis und Nervensystem. Karger 1902.
1852. Marchand, Arch. f. Ophthalm. XXVIII. II. p. 86.
1853. Virchow, Arch. f. path. Anat. u. Phys. I. 1847.
1854. Knapp, Neurolog. Centralbl. 1885. p. 502.
1855. Riegel, Münchener med. Wochenschr. 1902. p. 2104.
1856. Lewin, Die Nebenwirkungen der Arzneimittel. 1899. p. 31.
1857. Deneffe, Presse médic. XXIV. 31.
1858. van Fleet, Med. Record. 1902. 18. January.
1859. Arens, Centralbl. f. Nervenheilk. 1878. Bd. I.
1860. Pergens, Annal. d'Oculist. T. CXX. p. 114.
1861. Böttrich, Therap. Monatshefte. Februar 1891.
1862. de Bono, Arch. di Ottalm. IX. p. 130.
1863. Scheffels, Ophthalm. Klinik. 1901. Nr. 4 u. 5.
1864. Moulton, Ophthalm. Record. 1899. p. 335.
1865. Gifford, Ophthalm. Record. 1899. p. 441.
1866. Payne, Ophthalm. Record. 1901. p. 661.
1867. Kuhnt, Zeitschr. f. Augenheilk. I. p. 38.

1868. Mengin, Recueil d'ophthalm. 1879. 663.
1869. Casey Wood, Ophthalm. Record. 1899. p. 633.
1870. Ray, Journ. of the Americ. Med. Assoc. 1901. 30. Nov. p. 1449.
1871. de Schweinitz, Wochenbl. für Therapie und Hygiene des Auges. 1901. 4. Juli.
1872. Mc. Coy und Michael, Med. Record. 1898. May 28.
1873. Jackson, Denver med. Times. 1901. April.
1874. Raub, Ophthalm. Record. 1899. Vol. VIII. 12. p. 619.
1875. Ring, Transact. of the Americ. Ophthalm. Soc. Thirty eight annual meeting. 1902.
1876. Schapringer, New York Akadem. of med. 1901. 13. Oktob.
1877. Colburn, Ophthalm. Record. Vol. VIII. 1899. p. 12.
1878. Harlan, The ophthalm. Record. Febr. 1901.
1879. Dunn, Virginia Med. Semi Monthly. 25. Jan. 1900. Fall I.
1880. Woods, The ophthalm. Report. Vol. III. p. 55. 1901.
1881. Thomsen, A., Med. and surgic. Reporter. Nr. 2107. p. 79. 1897. 24. Juli.
1882. Stieren, Journ. Americ. med. Association. Vol. XXXVI. 1901. 1. p. 34.
1883. Kosminski, Warschauer Klinik. VIII. p. 12. 1871.
1884. Auché, Journ. med. de Bordeaux. 1891.
1885. Wilkinson, Med. chronicle. Mars 1889.
1886. Kennet Campbell, The Lancet. 12. March. 1898. p. 717.
1887. Casey Wood, Medic. Record. New York. 14. Dec. 1895. p. 843.
1888. Guerin, Annal. d'oculist. CXIV. p. 284.
1889. Valenti, Annali di Ottalm. e Lavori della clinice oculista di Napoli. XXXI p. 162.
1890. Danjoy, Arch. génér. de Med. VI. Serie 3. 1864. p. 408.
1891. Lewin, Deutsche med. Wochenschr. 1899. Nr. 47.
1892. Günsburg, Arch. f. Augenheilk. XX. p. 255.
1893. Hirschberg, Berliner klin. Wochenschr. 1883. Nr. 35.
1894. Lunn und Elliot, Med. Times and Gaz. 1872. 15. June. p. 685.
1895. Reid, The Glasgow med. Journ. Vol. VIII. 1876. p. 567.
1896. Loewe, Arch. f. Augenheilk. XLVIII. p. 332.
1897. Lubrecht, Berliner klin. Wochenschr. 1884. Nr. 24. p. 370.
1898. Folker, Ophthalm. Review. 1898. 345.
1899. Hirschler, Wiener med. Wochenschr. 1866. Nr. 7 u. 8.
1900. Elschnig, Wiener med. Wochenschr. 1898. Nr. 27.
1901. Stricker, Charité-Annalen. Jahrg. I. 1876. p. 322.
1902. Breuer, Über Amblyopia saturnina. Inaug.-Dissert. Bonn 1877.
1903. Haase, Klin. Monatsbl. f. Augenheilk. 1867. p. 225.
1904. Pincus, Münchener med. Wochenschr. 1901. p. 1316.
1905. Lunn, Med. Times and Gaz. Vol. 44. p. 685. 1872.
1906. Samelsohn, Klin. Monatsbl. f. Augenheilk. 1873. p. 246.
1907. Lombard, Revue med. de la Suisse romande. Tom. XIV. 1894. p. 188.
1908. Bihler, Arch. f. Augenheilk. XL. p. 274.
1909. Després, Gaz. des hôpit. 1872. p. 1180.
1910. Oliver, Brit. med. Journ. 1885. 17. Oct. p. 731.
1911. Danjoy, Archives général. de Médic. 6. Sér. 3. 1864. p. 408.
1912. Schubert, Ärztl. Intelligenzbl. 1880. Nr. 12. p. 123.
1913. Müller, Wiener klin. Wochenschr. 1895. Nr. 25.
1914. Frank, Wiener med. Presse. 1882. p. 698.
1915. Weber, De l'amaurose saturnine. Thèse de Paris.
1916. Jeaffreson, Brit. med. Journ. Oktob. 1886. p. 390.
1917. Demours, Traité des Maladies des yeux. T. III. Paris 1818. p. 46.
1918. Stachow, Zeitschr. f. Staatsarzneikunde. Jahrg. 13. 1833. p. 143.
1919. Lewin und Guillery, Die Wirkungen von Arzneimitteln und Giften auf das Auge. Berlin 1905. Hirschwald, p. 726 bei I.

1920. Purtscher, Centralbl. f. prakt. Augenheilk. 1900. p. 228.
1921. A. v. Graefe, Arch. f. Ophthalm. III. 2. Abt. p. 399.
1922. Westhoff, Wochenschr. f. Therap. u. Hyg. des Auges. 1902. Nr. 39. p. 307.
1923. Peschel, Annali di Ottalm. XVI. p. 421.
1924. Mellinger, Klin. Monatsbl. f. Augenheilk. XXV. p. 57. 1887.
1925. Atkinson, Journ. of the Americ. med. Association. Vol. XIII. p. 433.
1926. Agres, Americ. Journ. of Ophthalm. 1897.
1927. Browne, Transact. Ophthalm. Soc. United. Kingdom. VII. p. 193.
1928. Buller, Transact. of the Americ. Ophthalm. Soc. 1881. p. 262.
1929. de Bono, Arch. di Ottalmol. Ann. II. p. 146.
1930. Bietti, Giorn. della R. Accad. med. di Torino. p. 160. 1898.
1931. Barabeschew, Arch. f. Augenheilk. XXIII. 91.
1932. Muntendam u. Straub, Ned. Tidschrift voor Geneesk. 1899. T. II. p. 744.
1933. Batirew, Bericht über die Sitzungen des Moskauer ophthalm. Vereins für das Jahr 1897.
1934. Caplan, Journ. Americ. med. Associat. 1900. p. 1913.
1935. Calderai, Bollet. d'Ocul. XV. Nr. 4. 1893.
1936. Dicks on Bruns, Americ. Journ. of Ophthalm. p. 54. 1897.
1937. Demicheri, Annales d'oculist. 1896. Janv. T. CXV. p. 32.
1938. Eliasberg, Internationaler Kongress. Moskau 1897.
1939. Gruening, Arch. f. Augenheilk. Bd. XI. p. 145.
1940. Garofolo, Wiener med. Blätter. 1890. 223.
1941. Gradenigo, Annali di Ottalmol. T. X. p. 477.
1942. Horner-Brunner, Über Chininamaurose. Inaug.-Dissert. Zürich 1882.
1943. Knapp, Arch. f. Augenheilk. Bd. XI. p. 156.
1944. Lopez, Recueil d'Ophthalm. 1888. p. 79.
1945. Colhoun, The ophthalmic. Record. 1897. July.
1946. Michel, Arch. f. Augenheilk. XI. 151.
1947. Moulton, Ophthalm. Record. p. 335. 1899.
1948. Panas, Revue générale de médic. Nr. 10. 1892.
1949. Pischl, Medic. News. 23. July. 1893.
1950. Penna, Centralbl. f. Augenheilk. 1883. 541.
1951. Roosa, Arch. of Ophthalm. 1879. Vol. VIII. p. 392.
1952. Roberts, The Lancet. 1895. 9. March. p. 644.
1953. Stölting, Arch. f. Ophthalm. Bd. LV. p. 85.
1954. Schwabe, Arch. f. Augenheilk. XLII.
1955. Taylor, Mitchell, New York med. Journ. Nr. 1. 1898.
1956. Ulrich, Arch. f. Ophthalm. XXXIII. Abt. 2.
1957. Voorhies, Transact. of the Americ. med. Association. Vol. XXX. p. 411.
1958. Williams, Transact. of the Americ. Ophthalm. Soc. 1885.
1959. Dodd, Journ. of the Americ. med. Associat. 1900. T. XXXIV. p. 426.
1960. Tiffany, ref. Jahrb. f. Ophthalm. 1900. 453.
1961. Zanotti, Société française d'Ophthalm. 1899. Mai.
1962. Uhthoff, Graefe-Saemisch. II. Auflage. XI. p. 76.
1963. Jodko, ref. Jahresb. f. Ophthalm. 1877. 217.
1964. Ellet, Journ. of the Americ. med. Associat. Vol. XXXI. p. 767.
1965. O'Bryen, Brit. med. Journ. 1886. Vol. I. p. 823.
1966. Hennicke, Wochenschr. f. Therapie u. Hygiene des Auges. 1902. Nr. 3. p. 178.
1967. Briquet, Bullet. génér. de Therap. 1842. T. XXIII. p. 337.
1968. Hamlisch, Wiener klin. Rundschau. 1895. Nr. 31. p. 486.
1969. Jodko, Jahresb. f. Ophthalm. 1877. p. 217.
1970. Galezowski, Les amblyopies toxiques. 1877. p. 148.
1971. Webster, Arch. of. med. 1883. Vol. X. p. 338.

1972. Santos Fernandez, The London med. Record. 20. March 1889.
1973. Dodd, Journ. of the Americ. med. Associat. XXIV. p. 146. 1900.
1974. Bruns, The Americ. Journ. of Ophthalm. 1897. p. 1.
1975. Alt, Americ. Journ. of Ophthalm. 1901. January.
1976. Batyrew. Moskauer augenärztlicher Verein. Sitzung 20. Januar 1897. Ophthalm. Klinik 1897.
1977. Reina, Clinique Ophthalm. p. 262. 1903.
1978. Fekete, ref. Jahresb. f. Ophthalm. 1903. 422.
1979. Dickinson, St. Louis med. and surg. Journ. 1881. Octob. p. 352.
1980. Saunders, Zitiert bei Atkinson, vgl. Nr. 1925.
1981. Salomon, Rankings Abstract. 1872. Vol. IV.
1982. de Gouvea, Internat. Kongress zu Rom. 1894.
1983. Doyne, Trans. Ophthalm. Soc. of the Unit. Kingd. Vol. VII. p. 219.
1984. Ridley, Clinic. Journ. Vol. IX. p. 73.
1985. Roosa u. Ely, Arch. f. Augenheilk. X. p. 222. 1881.
1986. Dewey, Transact. med. Associat. of Missouri. 1882. 161.
1987. Oppenheimer, ref. Lewin u. Guillery, Die Wirkung der Arzneimittel und Gifte auf das Auge. p. 860.
1988. Baldwin, The Americ. Journ. of med. sciens. New Ser. 1847. Vol. XIII. p. 292.
1989. Druault, Recherches sur la pathogén. de l'amaurose quinquine. Travail du Labaratoire d'Ophthalm. de l'Hôtel-Dieu. Paris. G. Steinheil. 1900.
1990. de Bono, Arch. di Ottalm. VI. p. 398. 1899.
1991. Janeway, Deutsche Medizinalzeitung. 1899. Nr. 30.
1992. Ellis, Journ. Americ. Med. Associat. 1896. Vol. XXVII. 7. Nov. p. 991.
1993. Foucher, Union méd. du Canada. Mars 1904.
1994. Stroehmberg, St. Petersburger med. Wochenschr. Nr. 39 u. 40. 1904.
1995. Brunner, Ophthalm. Record. p. 48. 1904.
1996. Buller and Wood, Journ. of the Americ. Med. Assoc. Octob. 1. 1904.
1997. Guttmann, Therap. Monatshefte. 1887. Juni.
1998. Nuel, in de Wecker et Landolt, Traité d'Ophthalm. 1887. T. III. p. 662.
1999. Snell, Transact. of the Ophthalm. Soc. United Kingd. Vol. XXI. p. 306.
2000. Gatti, Courrier méd. 1881. Gaz. di ospit. Milano. I. p. 129. 1880.
2001. Nieden, Deutsche med. Wochenschr. 1903. Nr. 45.
2002. Clossett, Festschr. d. Vereins der Med. des Reg.-Bez. Düsseldorf. 1895. 189.
2003. Masius, Bull. Acad. royale méd. de Belgique. IX. Nr. 6.
2004. Bayer, Prag. med. Wochenschr. Nr. 41. p. 440. 1889.
2005. Fritz, Centralbl. f. prakt. Augenheilk. 1887. p. 278.
2006. Haberkamp, Wochenschr. f. Therapie u. Hygiene des Auges. Nr. 38. 1904.
2007. Inouye, Zitiert bei Katayama und Okamoto, Vierteljahrschr. f. gerichtl. Med. N. F. VIII. Suppl.-H.
2008. Siegrist, Arch. f. Augenheilk. XLI. p. 146.
2009. Katayama und Okamoto, Vierteljahrsschr. f. gerichtl. Medizin. 1894. Bd. VIII. Heft 3.
2010. Mai, Gaz. med. ital. lombard. 1881. p. 361.
2011. Schlier, Münchener med. Wochenschr. 1890. Nr. 32. p. 553.
2012. Uhthoff, Graefe-Saemisch. Bd. XI. Kap. XXII. p. 89.
2013. Walko, Wiener med. Wochenschr. Nr. 33. 1899 u. Deutsches Arch. f. klin. Med. B. 63. Heft 3 u. 4.
2014. Stuelp, Versammlung rheinisch-westfälischer Augenärzte. 1904. Juni.
2015. Sidler-Huguenin, Korresp.-Bl. f. Schweizer Ärzte. 28. Jahrg. Nr. 17 u. 18. 1898.
2016. Lewin, Lehrbuch der Toxikologie. 1897. p. 427.
2017. Gross, Wiener klin. Rundschau 1895. 5. 122.
2018. Wagner, Klin. Monatsbl. f. Augenheilk. X. p. 335.

2019. Hammerle, Deutsche med. Woche. 1888. Nr. 41. p. 838.
2020. Robinson and Hooker, Lancet. 3. March. 1883.
2021. Carreras Arago, Ann. d'ocul. 73. p. 185. 1874.
2022. Nieden, Centralbl. f. Chirurgie. 1883. Nr. 6.
2023. Rübel, Centralbl. f. Augenheilk. 1883. 293.
2024. Varese, Arch. di Ottalm. III. p. 310. 1896.
2025. Williams, H. W., Transact. Americ. Ophthalm. Soc. 1875. p. 325—326.
2026. Meurer sen., Klin. Monatsbl. f. Augenheilk. XXXII. 352.
2027. Sokolow, ref. Jahresb. f. Ophthalm. 1895. 561.
2028. Antonelli, L'Amblyopie transitoire. Arch. de Neurologie. XXIV. p. 203.
2029. Berger, Virchows Arch. f. path. Anat. Bd. 59. p. 315—340. 1874.
2030. Beyer, Neurol. Centralbl. 1895. Nr. 1.
2031. Blocq, Arch. de Neurolog. 1889. Nr. 54.
2032. Brasch u. Levinsohn, Berliner klin. Wochenschr. 1898. Nr. 52.
2033. Berbeg, Françe médic. 1889. Nr. 11 u. 12.
2034. Babinski, Arch. de Neurolog. XX. p. 305.
2035. Bondoni, Il Policl. IV. M. p. 125. 1897.
2036. Chabbert, Sur un cas d'ophthalm. nucléaire transitoire. Thèse de Paris. 1895.
2037. Albutt, Brit. and for. med. chir. Review. April 1874.
2038. Da Costa, Journ. of med. and ment. disease. April 1890.
2039. Derby, The medical Record. 1872. p. 483.
2040. Dianoux, Du scotome scintillans ou amaurose partielle temporaire. Thèse de Paris. 1875.
2041. Evangelisti, Raccoglitore med. XV. p. 373.
2042. Escat, Annal. de maladie de l'oreille. 1904. p. 363.
2043. Fraenkel, Zur Pathologie des Halssympathikus. Inaug.-Dissert. Breslau 1874.
2044. Förster, Graefe-Saemisch. VII. 50—234.
2045. Féré, Revue de méd. 1897. Nr. 2. p. 144.
2046. Féré, Progr. méd. 1884. Nr. 23. p. 454.
2047. Gepner, Mem. d. Warschauer ärztl. Gesellsch. 1872. p. 278.
2048. Galezowski, Arch. gén. 1878. p. 36 u. 669.
2049. Galezowski, Recueil d'ophthalm. 1883. p. 536.
2050. Hilbert, Centralbl. f. prakt. Augenheilk. 1893. Febr.
2051. Hilbert, Centralbl. f. prakt. Augenheilk. 1898. p. 105.
2052. Hoefelmayer, Neurol. Centralbl. 1903. p. 402.
2053. Jacobsohn, Deutsche med. Wochenschr. Nr. 7.
2054. Jolly, Berliner klin. Wochenschr. 1902. Nr. 42.
2055. Kupfer, Flimmerskotom u. entoptische Erscheinungen. Inaug.-Dissert. 1893.
2056. Kums, Ann. de la Soc. de méd. d'Anvers. Fev.—Mars 1872.
2057. Uhthoff, Graefe-Saemisch. I. Aufl. XXII. p. 179.
2058. Leber, Graefe-Saemisch. I. Aufl. V. 969.
2059. Förster, Graefe-Saemisch. I. Aufl. Bd. VII. p. 222.
2060. Lutz, Augenerkrankungen während der Gravidität und im Puerperium. Inaug.-Dissert. Tübingen 1882.
2061. Knauer, Centralbl. f. Nervenheilk. u. Psych. XX. p. 121.
2062. Latham, Med. Times and Gaz. 1872. Vol. 44. p. 359.
2063. Mingazzini, Rivista sperim. di freneatria e med. legale. XIX. p. 210. 1893.
2064. Manz, Neurol. Centralbl. Nr. 14. Arch. f. Psych. XXV. p. 581.
2065. Martin, Bull. de la Soc. franç. d'ophthalm. 1884. p. 144.
2066. Möbius, Nothnagels spez. Path. u. Ther. XIII.
2067. Mauthner, Zur Kasuistik der Amaurose. Wien 1872. L. Sommer.
2068. Mingazzini, Monatsschr. f. Psych. u. Neurol. I. 1897. p. 122.
2069. Meige, Revue générale d'Ophthalm. 1904. p. 524.

2070. Nicati et Robiolis, Soc. de biolog. Séance du Fevrier 1884.
2071. Parisotti, Annales d'ocul. T. CXIX. p. 321.
2072. Pfaff und Putnam, Med. Record. 1899. p. 688. Nr. 19.
2073. Quaglino, Annal. d'ocul. LXV. p. 129—143. 1871.
2074. v. Reuss, Wiener med. Presse. 1876. 1—12.
2075. Rampoldi, Annal. di Ottalm. XI. 527.
2076. Ricchi, Arch. di Ottalm. 1902. Vol. IX. p. 324.
2077. Rackford, Journ. of the med. sciences. Bd. 115. p. 436.
2078. Szokalski, Klin. Monatsb. f. Augenheilk. 1870. p. 146.
2079. Samelsohn, Arch. f. Ophthalm. XXI. 3.
2080. Schaeffer, Deutsche med. Wochenschr. 1884. Nr. 23 u. 24.
2081. Sihle, Wiener klin. Wochenschr. 1901. Nr. 13.
2082. Snow, Medical News. Vol. II. p. 42. 1897.
2083. Strehl, Mitteil. aus der Univers.-Augenklinik zu München. 1882. I. p. 97.
2084. Siegrist, Mitteil. aus Kliniken der Schweiz. 1. Reihe. Heft 10. 1894.
2085. Spitzer, Über Migräne. Fischer. Jena 1901.
2086. Palombi, Raccoglitore med. XVII. p. 3. 1894.
2087. Schmidt-Rimpler, Die Erkrankungen des Auges im Zusammenhang mit anderen Krankheiten. p. 104.
2088. Wollaston, Phlios. transactions. 1824. I. p. 222.
2089. Gowers, Transact. of the ophthalm. soc. of the united Kingd. Fol. XV. London 1895.
2090. Hilbert, Centralbl. f. prakt. Augenheilk. 1891. 330.
2091. Gowers, Handbuch d. Nervenkrankh. Deutsch. von Grube. II. p. 233.
2092. Féré, Revue de médéc. 1883. p. 194.
2093. Charcot, Leçons. 1879. p. 78.
2094. L. Mayer, Virchow-Hirsch Jahresber. 1874. II. 729.
2095. von Schröder, Klin. Monatsbl. f. Augenheilk. 1884. p. 351.
2096. Hutchinson, Med. chirurg. transact. Vol. LIV. Fall Tarage und Ophth. Korr. Rep. VIII. I. p. 56 u. 58.
2097. Lang, Centralbl. f. prakt. Augenheilk. IV. 217.
2098. Mauthner, Gehirn und Auge. p. 509.
2099. Bernhardt, zitiert bei Mauthner, 2098. p. 508.
2100. Gowers, Lancet. 1879. March 15.
2101. Wollaston, Philosoph. Transact. for 1824. T. I. p. 224.
2102. Pooley, Knapps Archiv. Bd. VI. p. 27.
2103. Galezowski, Chromatoskopie rét. Paris. p. 229—230.
2104. Strehl, Mitteilungen a. d. kgl. Universitäts-Augenklinik zu München. 1882. p. 123.
2105. Féré, Revue de méd. 1881. p. 648.
2106. Knapp, Arch. f. Augenh. X. p. 220.
2107. Williams, Amer. Journ. of Ophth. II. p. 163.
2108. Browner, Transact. Ophth. Soc. United. Kingd. Vol. VII. p. 193.
2109. Dietz, La ophthalm. practic. Madrid 1883. T. II. p. 13.
2110. de Gouvea, Annal. d'Oculist. T. CXVIII. p. 96.
2111. Staderini, Morgagni Milano. XXXI. p. 457.
2112. Stevensohn, Lancet. II. Nr. 3505. p. 317.
2113. Williams, Amer. Journ. of Ophth. II. p. 163.
2114. Abernethy, The injuries of the head. 4 Edition. p. 89.
2115. Wecker und Delgado, Annales d'oculist. LV. p. 130. Fall IV.
2116. de Witt, Amer. Journ. of med. scienc. 1868. p. 382.
2117. Harlan, Med. News. 1884. p. 596 und 1890 I. p. 33 und Amer. Journ. of. med. scienc. 1873. 429.
2118. Landesberg, ref. Schmidts Jahrb. CLXXVI. p. 55.
2119. Moore, New York med. Journ. 1888. p. 628.

2120. Galezowski et Dagonet, Diagnostic et traitement d'aff. ovul. 1886. p. 767.
2121. Marlow, New York med. Journ. 1889. p. 154.
2122. Adamück, Arch. f. Augenh. XXII. p. 10.
2123. Cramer, Monatsschr. f. Unfallheilk. 1896. 262.
2124. Emmert, Arch. f. Augen- u. Ohrenh. 1876. 401.
2125. Schweigger, Klin. Monatsb. f. Augenh. 1881. 415.
2126. Magnus, Klin. Monatsb. f. Augenh. 1886. p. 67.
2127. Harlan, Med. News 1890. I. p. 33. Fall I.
2128. Maslenikow, ref. Jahresber. f. Ophth. 1903. 484.
2129. Annuske, Berl. klin. Wochenschr. 1874. p. 82.
2130. Hirsch, Prager med. Wochenschr. 1904. Nr. 15.
2131. Wolffberg, Wochenschr. f. Ther. u. Hyg. d. Auges. 1898. Nr. 36.
2132. Leprince, ref. Jahresber. f. Ophth. 1903. 484.
2133. Le Roux, Arch. d'ophth. XXIII. p. 801.
2134. Strümpell, Deutsches Arch. f. klin. Med. XXI. 327.
2135. de Caralt, Revista de med. y chirurg. 23 Aprile 1903.
2136. Seifert, Arch. f. Psych. u. Nerv. Bd. 37. p. 1054.
2137. Nagel, Die Strychninbehandlung der Amaurosen. Tübingen 1871.
2138. Kron, Neurol. Centralbl. XXI. 586. Fall I.
2139. Herter, Charité-Annalen. 1875. p. 527.
2140. Dupuy-Dutemps, Soc. franç. d'ophth. Revue gén. d'ophth. 1902. 317.
2141. Plaut, Ophthalm. Klinik. II. Nr. 7. 1898.
2142. Bronnet, Annal. méd. psych. III. 1896.
2143. J. Levy, Über hysterische Amaurose. Inaug.-Diss. Berlin 1890.
2144. Emmert, Archiv f. Aug. u. Ohren. 1876. p. 401.
2145. Manz, Berl. klin. Wochenschr. 1880. Nr. 2 u. 3.
2146. Müller, Ärztliche Mitteilungen aus Baden. 1861. Nr. 17.
2147. Hitzig, Berl. klin. Wochenschr. 1897. Nr. 7.
2148. Huysmann, Festschrift Donders Jubiläum. 1888.
2149. Guttmann, Berl. klin. Wochenschr. 1869. Nr. 28.
2150. Treillais, Recueil d'ophth. p. 333. 1904. Arch. d'ophth. XXIV. p. 528.
2151. Brière, Gaz. des hôp. Nr. 17. p. 931. 1876.
2152. Montalcini, Annali di Oftalmol. XXVIII. p. 123.
2153. Cramer, Monatsschr. f. Unfallheilk. 1896. 262.
2154. Harlan, Philad. med. News. 1890. 11 January.
2155. Féré, Compt. rendu hebd. de la soc. de Biol. 1886. 178.
2156. Barkan, Read at the 25th anniverary of the Society of Germain Physicians of San Francisco.
2157. Wecker und Delgado, Annal. d'oculist. LV. p. 130. Fall IV.
2158. Harlan, Americ. Journ. of med. sc. Oktober. p. 429. 1873.
2159. de Witt, Americ. Journ. of med. sc. 1868. 382.
2160. Tyrell, zit. bei Hocken, Edinb. med. and surg Journ. 1842. p. 49.
2161. Leber, Graefe-Saemisch, Handb. d. Augenheilk. V. 972.
2162. Puccioni, Rolletino del ospedale oftalmico. Roma. 1903. 123.
2163. Carreras Arago, Annal. d'ocul. Bd. 73. p. 185.
2164. Moore, New York med. Journ. 1888. p. 628.
2165. Mas, ref. Centralbl. f. prakt. Augenheilk. V. 341.
2166. Jakobi und Lambert, Psych. en neurol. Bladen. 1897, Juli. Nr. 3.
2167. Adamück, Arch. f. Augenh. XXII. Heft I.
2168. Dujardin Beaumetz et Abadie, Progrès méd. Nr. 28. 1879. Gaz. des hôp. 1879. H. 36.
2169. Marinesco, Revue gén. d'ophth. p. 525. 1899.
2170. Montalcini, Annali di ottolm. XXVIII. p. 123.
2171. Mendel, Deutsche Zeitschr. f. prakt. Med. 1874. Nr. 47.

2172. Kerneis, Clin. ophthalm. 1902. p. 105.
2173. Briquet, Troité clin. et thérap. de l'hysterie. 1889. p. 294.
2174. Hotz, Ophth. Record. 1899. p. 140.
2175. Mauthner, Österr. Zeitschr. f. prakt. Heilk. XVIII. Nr. 11.
2176. Landouzy, Traité compl. de l'hysterie. 1846. p. 119.
2177. de Wecker, zitiert bei Kron, Nr. 2138.
2178. Howship, On surgical disease p. 24.
2179. Bocci, La clinica oculista. Aprile 1904.
2180. McReynolds, Ophth. Record. 1900. p. 31.
2181. Harlan, Med. News 1884. p. 596.
2182. Leitner, ref. Jahresb. f. Ophth. 1897. 346.
2183. Leber, Deutsche med. Wochenschr. 1892. Nr. 33.
2184. Müller, Amaurosis hysterica. Ärztl. Mitteilg. aus Baden. 1861. p. 17.
2185. Jacobson, Beziehungen der Veränderungen und Krankh. des Sehorgans etc. p. 59.
2186. Dujardin, Journ. des scienc. de Lille. V. 889.
2187. Hascovec, Wiener med. Blätter. Nr. 31. 1898.
2188. Oppenheim, Lehrb. d. Nervenkrankh. 1894.
2189. Hitzig, Berl. klin. Wochenschr. 1897. Nr. 7.
2190. Moeli, Allgem. Zeitschr. f. Psych. LVIII. p. 740.
2191. Poggi, Clinica oculista. 1902. p. 927.
2192. Donath, Deutsche Zeitschr. f. Nervenheilk. II. 1 u. 2. und Wiener med. Presse. 1892. Nr. 1.
2193. Jacovides, Arch. d'ophth. T. XVIII. p. 645.
2194. Kerneis, Clin. Ophth. 1902. p. 105 et Thèse de Bordeaux. 1902.
2195. Spiller, Philadelph. med. Journ. January 1899.
2196. Karplus, Wiener klin. Wochenschr. 1896. Nr. 52.
2197. Westphal, Berl. klin. Wochenschr. 1897. Nr. 47.
2198. Schwarz, Die Bedeutung der Augenstörungen für die Diagnose der Haut- und Rückenmarkskrankheiten.
2199. Aurand et Frenkel, Revue de méd. 1896. Oct.
2200. Blok, Annal. d'ocul. T. CXIX. p. 193.
2201. Oppenheim, Lehrb. d. Nervenkrankh. 2. Aufl. 751.
2202. Röder, Klin. Monatsbl. f. Augenheilk. XXIX. 361.
2203. Weil, Ophth. Klinik. 1899. Nr. 16.
2204. Nonne und Beselin, Über Kontraktions- und Lähmungszustände der exterioren und interioren Augenmuskeln bei Hysterie. Leipzig. Laughammer 1896.
2205. Schmidt-Rimpler, Die Erkrankungen des Auges im Zusammenhang mit anderen Krankheiten. Wien 1898. p. 272.
2206. Schmidt, Allgem. med. Centralztg. 1896. Nr. 67.
2207. Armaignac, Revue clinique d'ocul. Nr. 6. p. 121.
2208. Hardwicke, Brit. med. Journ. 1876. 562.
2209. Magnus, Klin. Monatsbl. f. Augenheilk. XXIV. p. 69.
2210. Fromaget et Mongie, Annal. d'oculist. T. CXIX. p. 394.
2211. Télinge, Journ. de méd., chir. etc. 1771. XXXVI. p. 437.
2212. Landesberg, ref. Schmidts Jahrb. CLXXVI. p. 55.
2213. Secondi, ref. Virchow-Hirsch, Jahresb. 1871. p. 478.
2214. Fougeray et Fouchard, Gaz. des hôp. 1889. p. 981.
2215. Monneret, Gaz. des hopit. 1842. Oct. 22.
2216. Strzeminski, Recueil d'Ophthalm. 1902. 465.
2217. Ochs, Ref. Jahresb. f. Ophthalm. 1900. 435.
2218. Booth, Americ. Journ. of Ophthalm. p. 310. 1895.
2219. Roosa, Ref. Jahresb. für Ophthalm. 1875. p. 375.
2220. Wettendorfer, Wiener med. Woch. 1900. Nr. 31.

2221. Testelin, Annales d'oculist. LVII. 1866. Livre 5. u. 6. p. 317.
2222. Watson, London méd. gazette. New series. I. 1840/41. 712.
2223. Veasey, Ophthalm. Record. 1900. p. 303.
2224. Steffens, Arch. f. Psych. und Nerv. Bd. XXXIII. p. 929.
2225. Specht, Eine krit. Zusammenstellung der Verfahren, durch welche Simulation und Aggravation von Sehstörungen nachgewiesen werden können. Inaug.-Dissertation. Bonn 1891.
2226. Saemann, Deutsche Klinik. Nr. 44 u. 45. 1864.
2227. Sturge, Brit. med. Journ. II. 329.
2228. Bregmann, Wiener med. Wochenschr. Nr. 41. 1900.
2229. Uhthoff, Arch. f. Psych. u. Nerven. XXI. p. 362.
2230. Janet, Presse médic. p. 243. 1899.
2231. Strzeminski, Recueil d'Ophthalm. 1902. 465.
2232. Weil, Festschrift des Stuttgarter Ärzte-Vereins Stuttgart. Schweizerbarth 1897.
2233. Glorieux, Arch. méd. belges. April 1887.
2234. Harris, Brain. 1897. Autuma.
2235. Rosenthal, Arch. f. Psych. XII. 1.
2236. Jolly, Münchener med. Wochenschr. 1898. p. 730.
2237. Dreschfeld, Med. Chroniclee. Oct. 1890.
2238. Pick, Wiener klin. Wochenschr. 1892. Nr. 31, 23 u. 33.
2239. Colburn, Ophthalm. Record. 1899. p. 253.
2240. Milbury, Medic. Record. 1898. 20 March.
2241. Pansier, Annat. d'Oculist. T. CXVIII. p. 401.
2242. Leitner, Ref. Jahresb. f. Ophthalm. 1897. p. 346.
2243. Harlan, Journ. of nerv. and ment disease. XXVII. p. 209.
2244. Hughlings-Jackson, Ophthalm. Horp. Rep. IV. I. p. 14; Med. Times a. Gaz. Oct. 3 und Ophthalm. Horp. Rep. VI. p. 131.
2245. Knies, Die Beziehungen des Sehorgans und seiner Erkrankungen zu etc. p. 244.
2246. Knies, Arch. f. Psych. u. Nerv. XX. 2. p. 569.
2247. Leber, Graefe-Saemisch. V. 972. I. Auflage.
2248. Sym, Edinburgh. med. Journ. 1888. p. 811.
2249. Reichardt, Deutsche Zeitschr. f. Nervenheilkunde. XXV.
2250. Ziehen, Deutsche Klinik. VI. I. p. 1345.
2251. Möbius, Die Migräne, II. Auflage. Wien 1903. p. 80.
2252. Féré, Ch., Revue de méd. XII. 1. p. 25. 1892.
2253. Oppenheim, Charité-Annalen. XV. p. 298. 1890.
2254. Liveing, On Megrims, sick headache and some allied disorder. London 1873.
2255. Berbeg, Gaz. hebdom. 25. XXXVI. 1889.
2256. Oppenheim, Berlin. klin. Wochenschr. Bd. 21. p. 38. 1884.
2257. Blocq, Arch. de Neurologie. Bd. XVIII. p. 321.
2258. Parinaud, Arch. de Neurol. V. p. 57. 1883.
2259. Charcot, Leçon du mardi. Bd. I. 1887.
2260. Henschen, Noagra daktagelser öfver Migrän. Upsala 1881.
2261. Oppenheim, Lehrbuch der Nervenkrankheiten. IV. Aufl. p. 1188.
2262. Galezowski, Arch. génér. de méd. Juin. Juillet. 1878. I. p. 669. II. p. 36.
2263. Gowers, Subjective sensations of sight and sound. Lectures on diseases of the nervous system. II. Serie. London. Churchill 1904.
2264. Abercrombie, Zitiert bei Möbius. 2251. p. 81.
2265. Beyer, Neurol. Centralbl. 1895. Nr. 1.
2266. Féré, Arch. de Neurol. 1882. Nr. 8 u. 9.
2267. Bumke, Die Pupillenstörungen bei Geistes- und Nervenkrankheiten. 1904. Fischer. Jena.
2268. Bumke, Münch. med. Wochenschr. Nr. 16. 1906.

2269. v. Graefe, Archiv f. Ophthalm. I. 2. p. 300.
2270. Schirmer, Klin. Monatsbl. f. Augenh. XVII. 349.
2271. Leber, Arch. f. Ophthalm. XXVI. p. 261.
2272. Sibe, Klin. Monatsbl. f. Augenh. XXVI. p. 104.
2273. Beer, Lehre von den Augenkrankheiten. Wien 1792. 2. Teil. p. 53.
2274. Testelin, Klin. Monatsbl. f. Augenheilk. 1865. p. 361.
2275. Samelsohn, Berlin. klin. Wochenschr. 1888. 23. Januar.
2276. Wilbrand, Über Erholungsausdehnung des Gesichtsfeldes. Wiesbaden, J. F. Bergmann.

Alphabetisches Sach-Register.

A.

Abdominalreflex 602, 603.
Abducens 733.
Abducenslähmung 589, 746, 747, 682, 819;
  bei Migräne 986;
  bei Schädeltraumen 796;
  nach Schussverletzung 857;
  nach Trauma 653.
Abducensparese 687.
Abortivanfälle der Migräne 978.
Abscess: im Gyrus angularis 749;
  Occipitallappen 747, 748;
  subduraler 748.
Abreissen des Opticus am Bulbus 717.
Absolute Pupillenstarre: bei Pachymeningitis chronica 697.
Absolutes Skotom: 566, 974.
Achillessehnenreflex: bei Tabes 594, 595.
Adaptation: Allgemeine 578;
  bei Hysterie 579;
  ihre Bedeutung für die Diagnostik der Sehstörungen 571;
  in der Retina 496.
Adaptationsstörung: Allgemeine 572;
  lokale 572.
Aderhautruptur nach Schussverletzung 835, 838, 839, 841.
Äquivalente: hemikranische 986.
Äthylalkoholvergiftung, akute mit Amaurose 924, 925; mit Cyanopsie 925.
Agraphie 638; bei Hemianopsie 632, 638;
  bei Migräne 979.
Akkommodationslähmung 487, 734;
  bei Hysterie 1007.
Akkommodationsparese 746.
Akromegalie 494, 685, 692.
Akute Ataxie 622.
Akute Form der Neuritis opt. 554.
Akuter Gelenkrheumatismus: Erblindung bei demselben 868.
Albuminurie 697;
  Bleivergiftung 937.
Alkoholismus: mit reflect. Pupillenstarre 590:
Alexie 632, 633, 637;
  verbale mit Hemianopsie 632, 638.
  Verhalten zur Dyslexie 641.
Alkoholintoxikation, akute mit Amaurose 924, 925.
Allgemeine gleichmässige konzentrische Gesichtsfeldeinschränkung 480.
Allzuleichte Ermüdbarkeit beim Lesen 487.
Amaurose 476;
  bei akutem Gelenkrheumatismus 868;
  Allgemeines 643;
  anfallsweises Auftreten bei Gehirntumor 665;
  nach Antipyrinintoxikation 959;
  nach Anämie und Ödem des Gehirns 704;
  Auftreten beim weiblichen Geschlecht 644;
  nach Blepharospasmus 1041;
  durch Blitzschlag 860;
  nach Blutverlust 865, 907;
  nach Bromkaliumintoxikation 965;
  nach Calabarinintoxikation 965;
  nach Karbolsäureintoxikation 965;
  durch Chiasmatumor 665, 666;
  bei Chorea 652, 1040;
  Definition 477;
  doppelseitige 907; mit erhaltenem Pupillenreflex 585, 586;

Amaurose, doppelseitige, mit Aufhebung der Pupillenreaktion 588, 589.
nach Blutverlust 907;
bei Carotisaneurysma 685;
bei Epilepsie 1039;
die Möglichkeiten der Entstehung 710;
bei Filix mas Vergiftung 961;
durch Druck vom Frontallappen 688;
als Folge von Gehirnanämie 683;
durch Gehirntumoren 681;
bei Gumma im Fornix 687;
durch doppelseitige Hemianopsie 584;
bei Hydrocephalus internus 683;
bei multipler Sklerose 660;
recidivierende 666, 870;
bei Thrombose der Gehirngefässe 706;
bei Traumen des Hinterhauptbeins 663;
einseitige 650, 907.
mit Akromegalie 692;
bei basaler gummöser Meningitis 900;
nach Blutverlust 907;
bei multipler Sklerose 659, 660;
durch Sturz, Stoss, Schlag auf den Kopf 726;
durch Trauma 725;
bei Tumoren 673;
Einfluss auf die Psyche der Blinden 669;
Einfluss des Geschlechts 644;
durch Einwirkung stumpfer Gewalt auf den Schädel 653;
mit erhaltener Pupillenkontraktion auf Licht 956;
bei Filix mas Intoxikation 960;
nach der Geburt 648;
bei Gehirntumoren 665;
bei gelbem Fieber 870;
Häufigkeit derselben beim Manne 644;
mit Hemianopsie 666;
bei Hinterhauptschüssen 851;
bei Hypophysistumor 662;
hysterische 583, 1005;
bei Ikterus 968;
nach Influenza 866;
bei Intermittens 868;
intermittierende 664;
bei Blutverlust 905;
bei Intermittens 665;
bei Intoxikationen 923;
durch Granatwurzelrinde 964;
kurze Dauer bei Hydrocephalus internus 665;
während der Laktationsperiode 649;
nach Masern 862;
bei den Meningitiden 882;
basilaris gummosa 661;
Amaurose:
serosa 892;
syphilitica 884, 897;
tuberculosa 896;
nach Morphiumintoxikation 965;
bei Pachymeningitis 884;
papillären oder retropapillären Ursprungs 651;
periodisch auftretende 664;
bei Pneumonie 867;
bei Polyneuritis 649;
rezidivierende 900;
bei Epilepsie 668;
bei Hysterie 668;
bei Migräne 668, 669;
Restitution des Sehvermögens 695;
nach Salizylintoxikation 959;
nach Scharlach 863;
nach Schussverletzungen 825;
nach Schlangengiftintoxikation 966
in der Schwangerschaft 647;
Sitz der dieselbe bedingenden Läsion 650;
nach Sonnenstich 894;
mit Stauungspapille 874;
nach Suppressio mensium 644, 646;
bei Syphilis 663, 870, 884;
transitorische bei Bleivergiftung 939;
bei Tumoren 652, 673;
nach Typhus abdominalis 864, 865;
urämische 864, 872;
nach Variola 864;
vorübergehend bei Epilepsie 667, 668;
bei Gehirntumor 690;
wechselseitige 664, 666;
Wesen derselben 877.
Amaurosis partialis fugax 968.
Amblyopie 476.
Definition 477;
angeborene und hysterische Amaurose 1014;
Beziehungen zu den Motilitätsstörungen 621;
Beziehungen zur Sprache 631;
bei Diabetes 967.
Amnesie bei Migräne 979.
Amnestische Farbenblindheit 636.
Amyotrophische Lateralsklerose 626.
Anaesthesia dolorosa 969.
Anaesthesia retinae 503.
Anästhesie: allgemeine 1007;
der Conjunctiva 685;
der Cornea 685;
in geometrisch geordneten Segmenten 614;
hysterische 611;
inselförmige, fleckweise 613;
kutane halbseitige 612.

Analreflex 603.
Anchylostoma duodenale 960, 961, 962.
Anchylostomiasis 961, 964.
Aneurysma: der Art. communicans anterior 698, 828;
der Carotis dextra 662;
der Carotis mit doppelseitiger Erblindung 685;
der Carotis interna mit Stauungspapille 791;
aneurysmatisch erweiterte Netzhautgefässe 651;
andauernd normaler Augenspiegelbefund bei prompter Pupillenreaktion und einseit. Erblindung 512.
Angeborene: Amblyopie 503;
Hemeralopie 479.
Anosmie 746, 747, 820;
bei Hysterie 1009;
bei Schädeltrauma 797;
nach Schussverletzung 857.
Anschwellung einer glaukomatös atrophischen Papille 550.
Anschwellung von atrophischer Papille 550.
Antipyrinintoxikation 959;
Amaurose bei derselben 959;
mit Urticaria 959.
Anurie bei Arsenvergiftung 944.
Aortenklappenfehler mit Embolie der Art. centr. retinae 665.
Aphasie 709;
funktionelle bei Infektionskrankheiten 642;
bei Gehirnembolie 703;
bei Gehirntumoren 691.
Aphasie und Hemianopsie 633, 634, 635, 639, 640;
Hemianopsie und Hemiplegie 634;
bei Migräne 979, 980, 981;
optische 639, 751;
verknüpft mit Farbensinnstörungen 635, 636.
Apoplexia cerebri: mit Scheidenhämatom 654;
plötzliche Amaurose bei derselben 693.
Apoplexie: Durchbruch des Blutes nach der Basis 698.
Argyll-Robertsonsches Phänomen und Hysterie 1024.
Arsenvergiftung mit Sehstörungen 944.
Arteria basilaris: Atherom 713.
Arteria centralis retinae: Kompression durch ein Scheidenhämatom 659;
Embolie nach Influenza 651, 817, 866, 867.
Arteria cerebri poster.: Embolie beider mit Erblindung 703;
Thrombose derselben 707.
Arteria communicans anterior: Aneurysma derselben 698.
Arteria communicans poster: Einschnürung 901.
Arteria meningea media: Zerreissung 795.
Arteria opthalmica: Obliteration 900.
Zerreissung derselben 823.
Arteria profunda cerebri: Embolie derselben 703.
Arteriosklerose 500;
des Gehirns und Migräne 993, 997.
Ascendierende Atrophie im Opticus 511, 517.
Askariden 964.
Asthenopie: nervöse 580, Differentialdiagnose betreffs progressiver Sehnervenatrophie 580, 581.
Astigmatismus: Ursache von Migräne und Flimmerskotom 987.
Asymbolie 636.
Ataxie 621; bei Affektionen der Vierhügel, der Brücke und Medulla oblongata 623;
akute 622;
cerebellare 622;
cerebrale 622;
cortikale 623;
Friedreichsche 621;
frontale 622;
hereditäre 621;
locomotrice 621;
spinale 622.
Athetotische Bewegungen 627.
Atrophie: descendierende 817.
der Papille bei Filix mas Vergiftung 963,
bei Glaukom 544;
des Stratum pigmentosum retinae 497;
doppelseitige nach Fraktur des Canalis opticus 741;
Atrophie des Opticus: nach Blutverlust 912;
progressive 580, 620;
nach Schädeltrauma 778;
neuritische bei Meningitis cerebrospinalis 889.
Atrophische und glaukomatöse Exkavation der Papille 512.
Atrophische Verfärbung der Papille bei Trauma 816.
Auffallend frühzeitige Erblindung bei Stauungspapillen 546.

Augenmuskellähmungen 620; bei Meningitiden 882;
bei Migräne 980;
nach Schussverletzungen 856.
Augenmuskelstörungen bei Hysterie 1008.
Augenspiegelbefund: bei Amaurose nach Blutverlust 916;
Bedeutung desselben für die Ferndiagnose 560;
centrale Sehschärfe und Gesichtsfeld nicht normal 515;
dauernd, oder anfangs normal, Gesichtsfeld nicht normal, Sehschärfe normal oder nicht normal 507;
diagnostische Bedeutung 503;
bei hysterischer Amaurose 1018;
nicht normal, centrale Sehschärfe und Gesichtsfeld normal 512.
Aura: epileptische in Form der Migräne 983; visuelle beim epileptischen Anfall 998.
Autointoxikationen: histiogene 967, intestinale oder enterogene 966;
Sehstörungen bei denselben 966;
Avulsio bulbi 773.

B.

Babinskisches Phänomen 603, 604.
Bajonettstich: Sehstörungen 805.
Basale gummöse Meningitis: geheilt, Abbildung 906.
Basedowsche Krankheit 631.
Beginnende Chiasmaerkrankungen unter d. Recessus des III. Ventrikels 493.
Beiderseitige primäre Sehnervenatrophie 518.
Billardqueuverletzung des Auges 803
Bindegewebige Stränge in d. Netzhaut 835.
Binokulare Perimetrie mittelst Farben nach Schlösser 488.
Bitemporale centrale Skotome 500.
Bitemporale Hemianopsie 500.
Blaublindheit 565.
Bleiamaurosen 511, 933, 936;
Blutdruck während derselben 877, 944;
doppelseitige 936;
Erblindung des einen, dann des anderen Auges 938;
Bleikolik 935, 936.
Bleisaum 935.
Bleivergiftung, chronische: 556; anderweitige Symptome ausser der Sehstörung 935;
Bleivergiftung, mit Sehstörungen 933;
Beruf der Patienten 934.
Blendung 572;
bei Chininintoxikation 958.
Blendungseinflüsse 987.
Blendungserscheinungen bei Hemikranie 1001.
Blepharospasmus: Amaurose nach demselben 1041.
Blinde: Tastsinn bei demselben 670.
Blindheit siehe unter Amaurose.
Blitzschlag: Erblindung durch denselben 860.
Blutdruck bei Bleiamaurose 944.
Verhalten desselben bei der urämischen Amaurose 877.
Blutung in den Sehnerv 653;
in den Glaskörper, plötzliche Erblindung 661.
Blutungen: im Bereiche der Sehnerven bei Schädelbrüchen 766; rezidivierende mit Sehstörungen 914;
in die Macula 644, in Körperorgane bezüglich der Amaurose 914;
in die Sehnervenscheiden siehe Scheidenhämatom der Sehnerven;
in die vordere Kammer 644;
subarachnoideale 766, subdurale 766.
Blutverlust: Amaurose nach demselben 865, 907, 998.
Augenspiegelbefund dabei 916;
Buchstabenblindheit 637, 638.
Bulbus, Kontusion 818.
Bulbuserschütterung 818, durch Schuss 845.
Bromkaliumintoxikation mit Amaurose 965.
Brown-Séquardsche Halbseitenlähmung 608, 615, doppelseitige 615.

C.

Calabarinintoxikation mit Amaurose 965.
Canalis opticus: doppelseitige Fraktur mit Sehstörung 741.
Capsula interna: Apoplexie 635, 638, Schussverletzung 853.
Carbolsäureintoxikation mit Amaurose 965.
Carotis interna: Aneurysma 828;
mit doppelseitiger Erblindung 685;
bei gummöser Meningitis thrombosiert 897;
Zerreissung derselben 823.
Carotis obliteration bei Hirnsyphilis 906.
Cataractbildung nach Schussverletzungen 855.

Carcinommestatase im Opticus 691.
Centrale Sehschärfe: bei atrophischen Papillen 513;
herabgesetzt durch ein absolutes centrales Skotom 487, 496, 497;
durch ein objektives relatives Skotom 487;
normal, Gesichtsfeld nicht normal 481;
und Gesichtsfeld beeinträchtigt 481;
nicht normal, Gesichtsfeldausdehung normal 486, 487;
und Gesichtsfeld normal 480.
Centrales Skotom: 489, 619, 631, 820, 827;
absolutes 574;
bei akuter Myelitis 661;
als differentialdiagnostisches Moment zwischen Pseudotabes luetica u. Tabes 539;
binokuläres 971;
bei Blutung in die Macula 645;
nach Blutverlust 918;
bei Chininintoxikation 951;
bei Diabetes 492, 968;
Farbenskotom 642:
bei Filix mas-Vergiftung 963;
bei Intermittens 869;
bei Ingwerintoxikation 930, 931.
mit freier Peripherie 543;
bei Äthylalkoholintoxikation 927;
bei multipler Sklerose 655, 656, 660, 661;
Fehlen desselben bei der nervösen Asthenopie 582;
bei Neuritis axialis 557;
bei Neuritis retrob. acuta 645, 646;
relatives 574;
bei Salicylsäurevergiftung 960;
nach Schädeltrauma 737, 738, 744, 793;
bei Taboparalyse 538.
temporal hemianopisches 495;
Centralgefässe des Opticus: durchschossen 827.
Durchtrennung des Opticus centralwärts von denselben 717.
Centrifugalleitende Opticusfasern 1004.
Centripetalleitende Opticusfasern 1004.
Cerebellare Ataxie 622.
Cerebellartumor mit Stauungspapille 687.
Cerebellartumor 686.
Cerebrale alternierende Sensibilitätslähmung 611.
Cervikale Tabes 601.
Chiasma: Affektion bei Meningitis syphilit. 901;
Auseinandersprengung desselben in der sagittalen Mittellinie 719;
Compression desselben 682;
Druckatrophie durch Cyste im Stirnlappen 688, 689;
durch Tumor platt gedrückt 685;
Erkrankung bei Bleivergiftung 941;
Recessus über demselben stark erweitert 684;
Tumoren desselben 683;
Tumor mit anfallsweiser Erblindung 665;
und doppels. Erblindung 711;
Zerreissung des Opticus unmittelbar vor demselben 719.
Chinin: Vergiftung 511;
Verhalten gegen die multipolaren Zellen der Retina 957;
Verhalten gegen das Pigmentepithel und die Zapfen und Stäbchen der Retina 957.
Chininamaurose 945.
Chininintoxikation: 556;
mit Blendung 958, Differentialdiagnose von anderen Erblindungsarten 958;
Gesichtsfeldveränderungen bei derselben 951;
mit Hemeralopie 957;
mit Nyctalopie 957, 958;
normaler Augenspiegelbefund bei Erblindung 948;
mit Photophobie 958.
Chokoladevergiftung mit Sehstörung 933.
Cholesteatom 666.
Chloropsie 971, 972.
Chorea: Amaurose bei derselben 1040, einseitige Erblindung bei derselben 652;
infektiöse 630;
posthemiplegische 630;
Sydenhamsche 630.
Choreaartige Zuckungen bei Amaurose 705.
Choreatische Bewegungen 627, 629.
Chorioidealtuberkel 562.
Chorioiditis: der äquatorialen Teile 512;
disseminata 505;
exsudativa und Migräne 992;
luetica (Förster) Orientierungsstörungen dabei 485.
Chorioretinitis 486, 498;
ad maculam 498;
latens 477, 496, 503.
Chronische Form der Neuritis opt. 554.
Clavus 1008.
Combination der Sehschärfenprüfung mit der Gesichtsfeldbestimmung 480;

Combination einer echten Tabes mit einer cerebrospinalen Syphilis 530;
von Tabes mit cerebralen Symptomen 532.
Compensationsstadium des Hirndrucks 678.
Cornea: Anästhesie 685.
Corpora quadrigemina siehe auch Vierhügel.
Erweichung mit fehlender Pupillenreaktion 588.
Corpus geniculatum externum bezüglich der Migräne 1001.
Correspondierende Herde in beiden Hinterhauptslappen 702.
Cortex granati-Intoxikation 964.
Cortikale Ataxie 623.
Cremasterreflex 602, 603.
Cuneus: Apoplexie in denselben 695;
Erweichung 704, 705, 708, 714.
Cyanopsie bei akuter Methylalkoholvergiftung 925.

D.

Dämmerzustände: bei Migräne und Epilepsie 986.
Darmparasiten: Giftwirkung derselben 963.
Dauernd normale Papillen bei anfänglichem Gesichtsfelddefekt und alterierter centraler Sehschärfe 511.
Degenstich 807: Sehstörung.
Dementia paralytica: Fehlen des Patellarreflexes 596.
Descendierende Atrophie der Papillen 504, 505, 511, 817.
Deviation conjuguée 663, 701, 711, 796;
bei Hysterie 1008;
bei Migräne 981.
Diabetes 555, 560, 793, 967;
mit Fehlen des Patellarreflexes 598.
Differentialdiagnose: zwischen Tabes und Syphilis des Nervensystems 536;
zwischen konzentrischer Gesichtsfeldeinschränkung bei Hysterie und bei doppelseitiger Hemianopsie 511.
Diplococcus pneumoniae 841, 886.
Diplopie: monoculare bei Hysterie 1007.
Direkte Läsion des N. opticus 773.
Disdiämorrhysis 679;
Doppelseitige Amaurose bei dauernd normalem Fundus oculi und prompter Pupillenreaktion 512;
doppelseitige Erblindung 553;
doppelseitig gleichzeitig entstandene paracentrale Skotome 493;
doppelseitige homonyme Hemianopsie 507;
doppelseitige Stauungspapille bei thrombotischer Erweichung des linken Hinterhauptslappens 510;
bei Gehirnlues 545;
doppelseitige Opticusatrophie als Vorläufer von Tabes oder Paralyse 519;
doppelseitige progressive Sehnervenatrophie bei Gefässdegeneration 519;
doppelseitiges centrales Skotom bei Tabes 540.
Druck eines atheromatösen Gefässes gegen den N. opticus 486.
Dunkelperimeter 582.
Dunkelskotom bei Migräne 1002.
Duralscheide: Zerreissung derselben 811.
Durchschlagskraft des Geschosses 832.
Durchwachsung resp. Druckatrophie infolge von intrakraniellen Opticustumoren 546.
Dyslexie: 633, 640;
Verhalten zur Alexie 651.
Dystrophia muscul. progressiva 627.

E.

Einfache Atrophie der Papille 477.
Einseitige und doppelseitige Stauungspapille durch Scheidenhämatom 548;
centrale objektive Skotome 492;
Gesichtsfelddefekte 500;
Opticusatrophie 505;
Einseitiges und doppelseitiges centrales negatives Skotom bei Lues 538;
Einseitiges Auftreten der Stauungspapille: bei Gehirnabszess 547;
bei Cerebrospinalmeningitis 546;
bei geplatzten Aneurysmen der Hirnarterien 547;
bei Hämatom der Dura mater 547;
bei Hirnsyphilis 546;
bei Hirntumoren 546, 547.
Eitrige Cerebrospinalmeningitis 551.
Eclampsia parturientium 879;
Blutdruck bei derselben 880.
Eklamptische Amaurose: Verhalten des Blutdruckes 877.
Eklamptische Anfälle während der Schwangerschaft mit Sehstörungen 647.
Elektrische Wirkung bei Blitzschlagerblindung 861.

Embolie der Arteria centralis retinae: 505, 646, 651;
ophthalmoskopisches Bild 817;
prodromale kurzdauernde Erblindungen 664, 665.
Encephalitis: doppelseitige der Hinterhauptslappen 694.
Encephalomeningitis nach Traumen 822.
Enophthalmus 795.
Epilepsia mitior und Migräne 998.
Epilepsie: 627, 881, 882;
Amaurose bei derselbon 1039;
genuine 627;
Jacksonsche 635;
larvierte Form 668;
mit Opticusatrophie 628;
Reflexepilepsie 627;
Sehstörungen in der Aura 667, 668;
symptomatische 627;
toxische 629;
und Hysterie 998;
und Migräne 983.
mit Neuroretinitis 629;
symptomatische 629;
bei Syphilis 629;
visuelle Aura 998.
Epileptische Amaurose 646, 895.
Epileptiforme Anfälle: 683, 704;
mit Amaurose 666, 1039.
Epileptoide Anfälle 675.
Ependymitis granulosa 682.
Erblindung nach Blutverlust 998.
Erblindungen siehe auch unter Amaurose.
Erkrankung: der lichtperzipierenden Elemente 476;
der optischen Leitung 477;
der Sehcentren 477;
Erschütterung des Bulbus durch Schuss 845.
Erworbene Hemeralopie 486.
Erworbene Störung der centralen Sehschärfe 489.
Exophthalmus: 684, 685, 692, 714, 715, 773, 793, 795, 811, 814, 819, 821, 827, 833, 840, 856;
pulsierender 823.
Erysipel 556;
nach Schädeltrauma 798.

F.

Facialislähmung: 625, 675;
bei Schädeltraumen 797.
Facialisparese: bei Gehirnapoplexie 697;
bei Migräne 980.
Farbenamnesie 635, 636, 751.
Farbenblindheit: angeborene 563; hysterische 563; partielle 563; totale 563.
Farbengrenzen im Gesichtsfelde bei der progressiven Sehnervenatrophie 565.
Farbenhemianopsie 571, 635.
Farbensinn: Bedeutung desselben für die Diagnostik der Amblyopie 562.
Farbensinnstörungen: bei Erkrankungen der Retina 571;
verknüpft mit Aphasie 635, 636.
Farbenskotom: absolutes 564; centrales 642; relatives 564.
Farrenkrautwurzel siehe Filix mas.
Fernsinn 672.
Fernsymptome des Gehirntumors 689.
Fibrilläres Zittern 630.
Fibrosarkom der Dura 675.
Fissura calcarina: Blutung in derselben 694; Erweichungsherd in derselben mit Hemianopsie 663, 708, 711;
Erweichung der Gegend 702;
Fissura calcarina Tumor 687.
Fissura orbitalis superior Tumor 692.
Fissura parieto-occipitalis 744.
Filix mas: Intoxikation 960;
mit Sehstörungen 960;
Prozentverhältnis der Erblindungen 960.
Filixöl 964;
Filixsäure 964.
Flimmern 974, 999.
Flimmerskotom: 968;
Ätiologie desselben 986;
Augenspiegelbefund bei demselben 975;
Bevorzugung einer Körperhälfte 977;
hemianopisches 972;
Netzhautablösung bei demselben 989;
und Hemianopsie auf organischer Basis 994;
und retrobulbäre Neuritis 991;
und Syphilis cerebralis 900, 997;
Vererbung desselben 986;
Verlauf desselben 988;
verschiedene Formen desselben 973;
Wesen desselben 1002.
Flintenkugelschüsse: Sehstörungen 830.
Florett: Sehstörungen 806.
Flüssigkeitsansammlung im Scheidenraum des Sehnerven 552.
Försterscher Verschiebungstypus 574.
Foramen opticum: Durchtrennung des Opticus unmittelbar vor demselben 718;
Zerreissung des Sehnerven innerhalb desselben 718.

Fornixgumma mit doppels. Erblindung 687.
Fränkel-Weichselbaumscher Diplococcus 867.
Frakturen des Orbitaldaches 822.
Friedreichsche Ataxie 621;
mit Nystagmus 621.
Frontale Ataxie 622.

G.

Gabel: Verletzung mit einer solchen 809.
Ganglion Gasseri 897.
Geburt: Amaurose nach derselben 648;
Zangenverletzung des Auges bei derselben 731, 739, 773.
Geburtsverletzungen des Auges 773.
Gefässkrampf: arterieller bei Bleivergiftung 939.
Gehirnabszess: 821, 860;
in beiden Hinterhauptslappen 703.
Gehirnkontusion 843.
Gehirnschüsse: Prognose 860.
Gehörstörung: bei Hysterie 1007, 1009.
Gehörverminderung nach Schädeltrauma 747.
Gekreuzte zerebrale Amaurose 481.
Gelbes Fieber mit Erblindung 870.
Gelbsehen bei Santoninvergiftung 642.
Geruchsamnesie 751.
Geruchslähmung 687, 689, siehe Anosmie
Geruchstörung: 667.
bei Migräne 980.
Geschlecht: Einfluss auf die Erblindungen nach Blutverlust 913;
Einfluss auf die plötzlichen Amaurosen 644.
Geschmacksempfindung: Herabsetzung derselben 697.
Geschmackslähmung 687, 747.
Geschmacksstörung: 887;
bei Hysterie 1007, 1009;
bei Migräne 980;
Gesichtsfeld: Verlagerungen in demselben bei Migräne 980.
Verhalten bei Sehstörungen nach Blutverlust 918.
Gesichtsfeldaufnahme in einem mässig beleuchteten Raume 485.
Gesichtsfelddefekt: bei Chiasmaerkrankungen 515;
nach Schädeltrauma 734, 745.
Gesichtsfeldeinschränkung konzentrische: bei funktionellen Störungen 617;
Gesichtsfeldeinschränkung konzentrische: bei hysterischer Amaurose 1013, 1017, 1018;
nach Schädeltrauma 737.
Gesichtsfelder bei luetischer Affektion des Opticus 521;
bei der spinalen Sehnervenatrophie 519, 520, 521, 525.
Gesichtsfeldprüfung, diagnostische Bedeutung derselben 499.
Gesichtsfeldveränderungen bei Chininintoxikation 951, 952, 953.
Gesichtshalluzinationen bei Chininintoxikation 946.
Gesteigerte Reflexe 604.
Glandula pinealis, Gliosarkom derselben 682.
Glandula pituitaria, Tumor 685.
Glaskörperblutung, plötzliche Erblindung durch dieselbe 661.
Glaskörpertrübungen nach Schussverletzungen 838.
Glaukom: akuter Anfall 650;
und Migräne 992, 995.
Gliawucherung bei Kontinuitätstrennung des Optikus 507, 508.
Gliosarkom 689;
des Opticusstammes 673.
Globus 1008.
Glutäalreflex 603.
Glykosurie 654.
Gyrus angularis: 632, 637;
Abszess 749;
Erweichung 708, 712;
mit Wortblindheit und Aphasie 638.
Gyrus fusiformis 711.
Gyrus lingualis, Erweichung 703.
Gumma im Thalamus 870.
Gummöse intrakranielle Opticusaffektion 524.
Gummöse Meningitis: 897;
Augenmuskellähmungen dabei 899;
einseitige Erblindung 900;
mit Hemianopsie 898.
mit Neuritis optica 898.
Gummöse Neuritis optica 900, 905.
Gummöse Perineuritis der intrakraniellen Opticusstämme 533.
Gute Sehschärfe und ziemlich intakte Gesichtsfelder bei ganz blassen Papillen 514.
Granatsplitterverletzung: Sehstörung 832.

Granatwurzelrinde: Sehstörung 964.
Gratioletsche Sehstrahlung: Apoplexie 638.
Graue Degeneration des orbitalen Opticus 542.

H.

Haematoma Durae matris: 699, 885;
doppelseitig 600;
Stauungspapille bei demselben 699.
Hämatom, subdurales 686.
Hämatomyelie: traumatische 615.
Hämaturie nach Schlangengift 966.
Halluzinationen: des Gesichts 708, bei Hemianopsie 749;
bei Chininintoxikation 946.
Hautreflexe und Sehstörungen 602, 603.
Hemeralopie: 572;
angeborene 566, 573, 578;
bei Chininintoxikation 955, 957, 958;
bei Hysterie 583.
bei Myopie 583;
bei Retinitis pigmentosa 579;
Helminthiasis 967.
Hemiablepsia superior 710.
Hemiachromatopsie mit Wortblindheit 635.
Hemianästhesie: 616, 619;
alternierende 617;
mit Aphasie 635;
mit centralem Skotom 619;
bei Gehirnembolie 703;
mit Hemianopsie 747;
mit Hemianopsie und Hemiplegie 635;
bei Hysterie 1007, 1008.
Hemianopisches Flimmerskotom 969, 972, 984.
Hemianopische Gesichtsfeldeinschränkung bei Tabes 558.
Hemianopischer Prismenversuch 482.
Hemianopisches Skotom: 775;
bei Migräne 970.
Hemianopische Pupillenreaktion 482, 573, 587, 636, 667, 746.
Hemianopsia, homonyma: 494, 500, 507, 569, 616, 632, 633, 652, 710, 711, 712, 775, 974;
absoluter Ausfall der Lichtempfindung in den hemian. Defekten 974;
mit Agraphie 638;
mit Alexie 637;
mit Amaurose 666.
und Aphasie 633;
Hemianopsia, homonyma:
mit Aphasie und Hemiplegie 634;
mit opt. Aphasie 639, 640;
bleibende Amaurose 696;
bei basaler gummöser Meningitis 667;
bei Bleivergiftung 941;
bei Blutung in die fissura calcarina 694, 695;
mit konz. Gesichtsfeldeinschränkung 635;
und Epilepsie 983, 984, mit Sektionsbefund 985;
mit Farbensinnstörungen 637;
Fehlen derselben bei Hysterie 581;
mit Fehlen des Orientierungssinnes 663;
bei Gehirntumor 691;
bei gummöser Meningitis 898, 899;
mit Halluzinationen 749;
mit Hemianästhesie bei Erkrankung der inneren Kapsel 625;
mit Hemikranie 969, 979, 980.
mit Hemiplegie und Hemianästhesie 635;
nach Hinterhauptschüssen 851, 852.
incompleta 634, 694, 695;
nach Influenza 663, 866;
bei Intermittens 869;
nach Keuchhusten 866;
bei Mening. syphilit. 900, 901;
bei Myelitis 903;
mit Notenblindheit 639;
nach organ. Läsion. und Flimmerskotom 994;
mit Photopsien 749;
nach Schädeltrauma 747, 748, 749, 751;
nach starkem Blutverlust 919;
und Stauungspapille 749, 997;
bei Syphilis 663;
nach Traktusinfarkt 906;
bei Traktuserkrankung 600;
transitorische 879;
nach Trauma 720, 744;
bei urämischer Amaurose 878;
vorübergehende 975;
mit Zahlenblindheit 639.
Hemianopsia homonyma duplex: 584, 662, 694, 712, 743, 878, 970;
bei Gehirnembolien 702;
bei Gehirntumor 691;
Pupillenreflex bei derselben 584;
mit erhaltener Pupillenreaktion 663.
Hemianopsia nasalis: 745;
bei Syphilis 901.
Hemianopsia temporalis: 666, 667, 692, 719, 746, 747;
bei Bleivergiftung 941;
bei gummöser Meningitis 662, 898;

Hemianopsia temporalis:
bei Intermittens 869;
bei Meningitis syph. 900, 901, 903, 904;
mit Stauungspapille 904.
Hemiataxie 623, 624.
Hemicrania: angioparalytica 999;
angiospastica 999.
Hemicrania ophthalmica: 981;
mit Blendungserscheinungen 1001;
Krampf der Netzhautgefässe bei derselben 975;
bei Neuritis retrobulbaris acuta 657;
Status hemicranicus 977.
Hemicrania sympathico-tonica 976.
Hemikranische Äquivalente 986.
Hemiparese bei Migräne 981.
Hemiplegie: alternierende 625;
ohne Facialislähmung 625;
bei Gehirnapoplexie 697;
mit gekreuzter Hypoglossuslähmung 625;
mit gleichseitiger Hirnnervenlähmung 625.
bei Hysterie 1007, 1008;
indirekte 625;
bei Migräne 979, 980, 981;
bei Schädeltrauma 798;
mit Tabes 626.
Hemiskotom 972.
hereditäre Ataxie: 621.
hereditäre Neuritis optica 492, 555, 557.
Hinterhauptsbeinfraktur: 747, 748, 749, 750;
mit Erblindung 663;
bei Splitterfraktur 774;
Hinterhauptslappen: Abszess 703, 747, 748;
Affektion: 586, 632, 635, 638;
Beteiligung bei der urämischen Amaurose 878;
Blutungen in beide 693;
korrespondierende Herde in beiden 702;
Encephalitis derselben 694;
Erweichungsherde in denselben 708, 709, 710, 713.
Hinterhauptschüsse: Sehstörung 836, 850, 851, 852.
Hippus 666, 667.
Hirnschenkelhaube 616.
Hirnschwellung 680.
Hirnabszess nach Schädeltrauma 798; mit Neuritis optica 799.
Hirndruck: Kompensationsstadium desselben 678;
Lähmungserscheinungen bei demselben 680;
manifester 679;
Wirkung der Tumoren auf denselben 677.
Hirntumor: und Hysterie 618.
und Migräne 995, 996, 997.
Hitzigsche Zone: 595, 614.
Hochgradige konzentrische Gesichtsfeldeinschränkung neben normaler Sehschärfe 482.
Holzgeist siehe Methylalkohol.
Holzstückverletzung: Sehstörung 802.
Hornerscher Symptomenkomplex 990.
Hornhautreflex: Fehlen bei Hysterie 881.
Hydrocephalus acutus mit Erblindung 896.
Hydrocephalus internus: 681, 841, 892, 906;
doppelseitige Amaurose bei demselben 683, 684, 711;
bei Cerebrospinalmeningitis 886;
Erblindungen von kurzer Dauer 665, 666;
idiopathicus 892;
bei Meningitis 884;
mit Stauungspapille 889, 895.
Hypästhesie 612; Einteilung 619.
Hypalgesie 619.
Hyperästhesie: 611, 619;
bei Hysterie 1008, 1009.
Hyperaemia Nerv. optici nach Stossverletzungen 841.
Hypoglossuslähmung 625.
Hypophysistumor: 666, 684, 685;
mit doppelseitiger Erblindung 662.
Hysterie: 561, 604, 631.
mit Adaptationsstörungen 579;
Akkommodationskrampf 1007;
Anosmie 1009;
Augenmuskelstörungen 1008;
Augenspiegelbefund 1018;
Clavus 1008;
Contractur des Rectus infer. 1009;
Deviation conjuguée 1008;
Differentialdiagnose von multipler Sklerose 583;
Diplopia monocularis 1007;
Einfluss der Suggestion auf die Pupillenweite 1023;
Epilepsie 998;
Fehlen der Patellarreflexe 600;
Gehörstörung 1007, 1009;
Geschmacksstörung 1007, 1009;
Globus 1008;
mit Hemeralopie 583;
mit Hemianästhesie 1007, 1008;
mit Hemiplegie 1007, 1008;
mit Hyperästhesie 1008, 1009;
Lähmung der Pupille 1024;

Hysterie:
Mikromegalopsie 1007;
Mutismus 1009;
Nystagmus 1008;
Orbiculariskrampf 1007;
Pupillenstarre bei derselben 1021;
mit Ptosis 1008, 1009;
Sensibilitätsstörungen 1008;
Spasmus der Recti interni 1008;
Taubheit 1009;
Einwirkung von Traumen 1009, 1010;
mit trophischen Störungen 631;
und Tumor cerebri 618;
Hysterische Amaurose: 583, 649, 650, 799, 815, 881, 903, 917, 943, 1005;
und angeb. Amblyopie 1014;
Anästhesie 611;
Dauer derselben 1026;
Differentialdiagnose: von Amaurose nach Blutverlust 1031;
von Chininintoxikation 958;
von Erblindung durch Blitzschlag 1036;
von Erblindung nach Blutverlust 1031;
von Flimmerskotom 1035;
von doppels. homonym. Hemianopsie 1034;
von Sehstörungen nach Infektionen 1036;
von Sehstörungen nach Intermittens 1036;
von Sehstörungen nach Intoxikationen 1036;
von Sehstörungen nach multipler Sklerose 1033;
von Sehstörungen nach Meningitis 1036;
von retrobulbärer Neuritis 1032;
von Schädeltrauma mit Sehstörung 1032;
doppelseitige: 587, 1015, 1016;
einseitige 1015;
Einfluss des Geschlechts 1015; Einfluss des Alters 1015;
intermittierende Mydriasis bei derselben 1021;
intermittierender und rezidivierender Charakter derselben 1029;
Krampfzustände 629;
oder Migraine ophthalmique 986;
Miosis bei derselben 1020;
als monosymptomatische Erscheinung 1007;
und Neuroretinitis 1019;
Pupillenreaktion bei derselben 587, 1019, 1020, 1021;
bei Schussverletzungen 860;
bedingt durch leichte Sehstörung 512;
Spontanes Einsetzen 1012, 1038;
Verhältnis zur nervösen Asthenopie 1028;
Verlauf derselben 1025;
Hysterische Amaurose:
Wesen derselben 1037;
Zahnaffektionen bei derselben 1011.
Hysterische Farbenblindheit 563.
Hysterischer Anfall mit hyst. Amaurose 1011.

I und J.

Jacksonsche Epilepsie 635.
Jamaika-Gingerintoxikation mit Amaurose 929; centrales Skotom 930—931.
Jendrassikscher Handgriff 593, 598.
Ikterische Amaurose 968.
Ikterus 968.
bei Bleivergiftung 935.
Indirekte Frakturen des Orbitaldachs 848.
Indirekte Läsionen der Sehbahnen nach Schädelbasisfraktur 752.
Indirekte Verletzungen der Sehnerven durch stumpfe Gewalt 772.
Infektionen: Neuritis optica dabei 555, 556.
Infektionskrankheiten mit funktioneller Aphasie 642.
Influenza: 556, 663, 694;
mit Amaurose 866;
mit Iridochorioiditis 866.
Influenzabazillen 886.
Infundibulum, Verdickung desselben 666.
Ingwerintoxikation 929;
Neuritis retrobulbaris dabei 929.
Indirekte Frakturen des Orbitaldaches 740.
Innere Kapsel: 616, 625, 635.
mit Hemianopsie 625 und Hemianästhesie 625.
Inselförmige Skotome bei Migräne 969.
Intentionszittern 622, 630.
Intermittierende Erblindung bei Blutverlust 905;
bei Embolia centr. retinae 664, 665;
bei Intermittens 665.
Intermittens: centrales Skotom 869;
Erblindung bei derselben 868;
homonyme Hemianopsie 869;
mit intermittierender Amaurose 665;
retrobulbäre Neuritis dabei 869.
temporale Hemianopsie 869.
Intoxikationen: plötzliche Amaurosen dabei 923;
mit Neuritis optica 555.
Intracerebrale Sehbahnen, Verletzung derselben 719.
Inunktionskur bei Opticusatrophie 530;
bei tabischer Sehnervenatrophie 522.

Jochbeinschüsse: Sehstörungen 836, 848.
Iridochorioiditis nach Influenza 866;
bei Meningitis 884.
Ischämie der Netzhaut bei Chininintoxikation 947, 956;
nach Schussverletzung des Opticus 844.
Ischämische Degeneration der Netzhaut 921.

K.

Kalabarinvergiftung mit Sehstörungen 965.
Karbolsäurevergiftung mit Sehstörungen 965.
Keratitis neuroparalytica 740, 841.
Keuchhusten: Stauungspapille bei demselben 654;
mit homonymer Hemianopsie 866.
Kinästhetische Empfindungen 605.
Kleinste centrale homonym hemianopische Skotome 481.
Kniephänomen 592.
Kohlenoxydvergiftung mit Sehstörung 945.
Kombination der Sehschärfenprüfung mit der Gesichtsfeldbestimmung 480—499;
von Tabes mit Lues cerebrospinalis 537.
Komplete homonyme Hemianopsie 481.
Kongenitale Amblyopie 488.
Kongenitale Hemeralopie 578.
Konjunktivale Anästhesie 685.
Kontinuitätstrennung des Chiasmas in frontaler Richtung 509;
des Nervus opticus 517;
der optischen Bahnen 507;
eines Tractus opticus 509.
Kontrastempfindung: simultane 572, sukzessive 572.
Kontusion des Gehirns 843; des Bulbus 818.
Konz. Gesichtsfeldeinschränkung: bei hyst. Amaurose 1013, 1017, 1018;
nach Schädeltrauma 737;
nach gummöser Perineuritis d. interkraniell. Opticusstämme 532;
bei Neuritis opt. gummosa 529;
bei Perineuritis optic. 529;
bei tabischer Opticusatrophie 529.
Kopfdruck: neurasthenischer 995;
und Glaukom 995;
und Migräne 995.
Kopfschmerz bei Migräne 976, 978.
Krämpfe: klonische 627, tonische 627.
Krampfanfall bei Gehirntumor 687, 688.
Kreuzotter: Sehstörungen durch Biss 966.

L.

Laktationsperiode: Amaurose während derselben 649;
centrales Skotom während derselben 649;
Neuritis optica während derselben 649.
Längsriss im N. opticus 754.
Lage des Kulminationspunktes im Defekt 491.
Lamina cribrosa: Tumor 684.
Landrysche Paralyse 627, mit Neuritis optica 627.
Lanzinierende Schmerzen 617.
Leptomeningitis acuta 885;
der Konvexität 774.
Lesecentrum 641.
Leucoma adhaerens 855.
Linksseitige inkomplete Hemianopsie 503.
Littlesche Krankheit 626.
Lobulus parietalis inferior 638.
Lumbalpunktion 679.

M.

Macula lutea: Blutungen in dieselbe 644.
Malaria: 556, 946.
mit Chininamaurose 946.
Mammacarcinom plötzliche Erblindung bei demselben 691.
Masern 556.
Erblindung nach denselben 862;
Neuritis optica bei denselben 863.
Massonsche Scheibe 574.
Meningitis: 505, 860;
plötzliche Erblindung bei derselben 884.
Amaurose bei derselben 882;
Meningitis basilaris gummosa 661, 666; 906;
Amaurose bei derselben 661;
temporale Hemianopsie dabei 662.
Meningitis basilaris suppurativa 842.
Meningitis cerebrospinalis: 864, 883, 886;
plötzliche Erblindung bei derselben 886;
Gesichtsfeld bei geheiltem Falle 888;
Augenspiegelbefund 889;
metastatische Ophthalmie bei derselben 890, 891.
Meningitis der Konvexität 841.

Meningitis serosa: 892;
Erblindung bei derselben 892;
Stauungspapille bei derselben 893, 895.
Meningitis suppurativa: 821, 822, 823, 891;
bei Schädeltraumen 798.
Meningitis syphilitica: plötzliche Erblindung 897.
Meningitis nach Trauma 775.
Meningitis tuberculosa: 505, 561, 896;
plötzliche Erblindung dabei 505, 896, 897.
Menstruation: Neuritis optica während derselben 645.
Messerstich: Sehstörungen 808.
Metamorphopsie 497.
Metastatische Ophthalmie 866, 871;
bei Meningitis cerebrospinalis 890, 891;
bei Pneumonie 867.
Methylalkoholintoxikation: akute mit Amaurose 925;
centrales Skotom 927;
ophthalmosk. Befund dabei 927;
retrobulb. Neuritis 927.
Migräne 664, 686;
Astigmatismus bei derselben 987;
Abducenslähmung bei derselben 980;
Abortivanfälle 978;
Amaurosis partialis fugax 668, 669;
mit Agraphie 979;
mit Amnesie 979;
mit Aphasie 979, 980, 981;
und Arteriosklerose des Gehirns 993, 997;
mit Augenmuskellähmungen 980;
als Aura des epileptischen Anfalls 983;
Blässe des Gesichts bei derselben 982;
mit Blutungen in die Lider 982;
mit Blutungen 983;
Dunkelskotom bei derselben 1002;
Deviation conjuguée 981;
Epilepsie bei derselben 983;
und Epilepsia mitior 998;
Facialisparese bei derselben 980;
mit Gehörstörungen 980;
mit Geruchs- und Geschmacksstörungen 980;
mit Hemianopsie 980;
mit Hemiparese 981;
mit Hemiplegie 980, 981;
und Hirntumor 995, 996, 997.
mit Irresein 985;
Kopfschmerz bei derselben 976, 995;
mit Koma 980;
mit Motilitätsstörungen 979;
Nausea bei derselben 976;
Nasenaffektion als Ursache 988;
Oculomotoriuslähmung bei derselben 980;
ophthalmique associée 979;
psychische Störungen bei derselben 986;
Pulsieren der Hautgefässe bei derselben 982;
Verhalten der Pupille 979;
Schwindel bei derselben 979, 980;
mit Sensibilitätsstörungen 979, 981;
Sprachstörungen 981;
Theorie 999, 1000;
mit Tränenfluss 980;
Trigeminusaffektion bei derselben 980;
vasomotorische Erscheinungen 982;
Migraine ophthalmoplégique 968, 980;
associée (Charcot) 979;
dissociée (Charcot) 979;
fruste (Charcot) 978, 991;
simple (Charcot) 969;
Mikromegalopsie bei Hysterie 1007.
Mikropsie, durch Erschlaffung der Akkommodation 498;
retinale 497.
Mikroskopischer Befund bei Sehnervenatrophie 528, 529.
Minimales Gesichtsfeld bei doppelseitiger Hemianopsie 484;
beim Glaukom 483;
bei Hysterie 485;
bei Neuritis interstitialis peripherica 483, 484;
bei Retinitis pigmentosa 483, 579;
bei tabischer Sehnervenatrophie 483, 484, 576.
Miosis 663.
Morb. Brightii: Blutung in die Opticusscheiden bei demselben 658;
Perineuritis bei demselben 658.
Monoplegie des Armes 635.
Morphiumvergiftung mit Sehstörungen 965.
Motilitätsstörungen: Beziehungen zur Amblyopie 621.
Motorische Reizerscheinungen 627.
Mouches volantes beim Flimmerskotom 972, 992.
Multiple Neuritis 616, 621;
ataktische Form 616.
Multiple periphere Neuritis 556.
Multiple Sklerose 498, 502, 505, 557, 615, 617, 624, 631;
Abblassung der Papillen in toto bei derselben 513, 514;

Abschwächung des Patellarreflexes bei derselben 597;
centrales Skotom bei derselben 655, 656, 660;
mit doppelseitiger Erblindung 660;
Differentialdiagnose von Hysterie 583;
mit einseitiger plötzlicher Erblindung 656, 659;
mit Neuritis optica 555, 557, 558, 660;
Opticuserkrankung 542, 624;
mit reflekt. Pupillenstarre 590;
retrobulbäre Neuritis bei derselben 555;
temp. Abblassung der Papille 626;
Thermohypästhesie bei derselben 597.
Multiple Wurzelneuritis 902.
Multipolare Zellen der Retina: Verhalten gegenüber dem Chinin 957.
Mundschüsse: Sehstörungen 836, 849.
Muskelsinn: Ausfall desselben 609, 610.
M. rectus infer.: Kontraktur bei Hysterie 1009.
M. rectus intern.: Spasmus bei Hysterie 1008.
Mutismus hystericus 1009.
Mützenschirmverletzung: Sehstörungen 809.
Mydriasis 658, 689. 744;
intermittierend bei hysterischer Amaurose 1021;
paralytica bei Hysterie 1024;
springende 590.
Myelitis 505, 615, 616.
Myelitis acuta: mit Neuritis optica 555, 558, 902, 903;
doppelseitige Erblindung 661;
centrales Skotom bei derselben 661;
transversa dorsalis 903.
Myokymie 630.
Myopie mit Hemeralopie 583.
Myotonia congenita 627.

N.

Nachbilder 487, 572.
Nasale Hemianopsie 745.
Nasenaffektion als Ursache von Migräne 988.
Nasenschüsse: Sehstörungen 836.
Nausea: bei Migräne 976.
Negatives Skotom 573, 1003, 1004;
bei Migräne 1002.
Nebelsehen 572.
Nephritis 560, 967;
chronische 704.
Nervöse Asthenopie 487, 580;
Fehlen centraler Skotome bei derselben 582;
mit hyster. Amaurose 1013;
Fehlen der Orientierungsstörungen im Raum bei derselben 582.
N. Opticus: Abreissung desselben unmittelbar vor dem Chiasma 811;
am Bulbus 717.
Abreissung desselben an der Netzhaut 772;
Atrophie bei Fraktur im Canalis opticus 741;
Blutungen bei Schädelbrüchen in seinem Bereiche 766;
komprimiert bei gummöser Meningitis 897;
descendierende Atrophie 817;
direkte Läsion desselben 773;
durchschossen 843;
Läsion bei Schädelbasisfraktur, mikroskop. Präparat 759;
Läsion durch Schuss 844;
Längsriss in demselben 754;
Neuritis bei Meningitis gummosa 905, 906;
in der Orbita durch Fremdkörper komprimiert 811;
Schussverletzung nach Ischämie 844;
Überstreckung desselben 810;
Zerreissung desselben unmittelbar vor dem Chiasma 719.
Netzhautablösung 497;
nach Schussverletzung 835, 838;
beim Flimmerskotom 989.
Netzhautblutungen 504.
Netzhaut: Abreissung derselben vom Sehnerven 772.
Netzhauthämorrhagien 497.
Netzhauttrübung 818;
nach Schädeltrauma 792;
nach Schussverletzung 835.
Netzhautgefässe: Krampf derselben beim Flimmerskotom 975;
bei Hemikranie 975.
Netzhautischämie 717, 921.
Netzhautstränge: bindegewebige 835.
Neurasthenie: Steigerung des Patellarreflexes 597.
Neurasthenischer Kopfdruck 995.
Neuritische Atrophie 477, 511, 517;
der Papille 513;
bei Meningitis cerebrospinalis 889;
mit Fehlen des Patellarreflexes 598;
des Opticus mit Adaptationsstörungen 577;
im Wochenbett 649.

Neuritis: axialis 492, 555, 557;
acuta mit centralem Skotom 645;
acuta, plötzliche Erblindung bei Lokalisation des Entzündungsherds im Canalis opticus 657;
akute bei Intermittens 869;
nach Erkältung 658;
descendens 551;
gummöse, siehe gummöse Neuritis;
multiplex 616, 621;
ataktische Form 616;
multiple periphere 556;
optica 555, 744, 775;
bei akuter Myelitis 555, 558;
nach Blutverlust 912;
bei Chiasmatumor 683;
bei Gehirnabszess 799;
bei Gehirnapoplexie 701;
bei gummöser Meningitis 898;
hereditäre 555, 557;
nach Infektionen 555;
bei Ingwerintoxikation 930;
nach Intoxikationen 555;
bei Landryscher Paralyse 627;
bei Lues 628;
luetica 540, 658, 871;
nach Masern 863;
bei multipler Sklerose 555, 660;
bei Myelitis 626;
und Perineuritis descendens 553;
nach Schädelbasisfraktur 653, 654;
bei Schädelschuss 831;
nach Schussverletzungen 841, 855;
toxischen Ursprungs (Alkohol, Tabak, Schwefelkohlenstoff usw.) 555;
nach Traumen 819;
bei der tuberkulösen Meningitis
bei Tumor am Boden des III. Ventrikels 683;
retrobulbaris 615, 616, 821;
und Migräne 991.
Neuroretinitis 561;
als Agent provocateur für das Auftreten von hysterischer Amaurose 1019;
bei Epilepsie 629;
bei hysterischer Amaurose 1019;
nach Schussverletzungen 841.
Neurotische Muskelatrophie 627.
Nikotin siehe Tabak.
Normale Sehschärfe bei hochgradiger Stauungspapille 513.
Notenblindheit 637;
mit Hemianopsie 638;
Nyktalopie 572, 574;
bei tabischer Sehnervenatrophie 575;
bei Chininintoxikation 957, 958.
Nystagmus 684, 687, 746;
bei Chininintoxikation 947;
bei Friedreichscher Ataxie 621;
bei Hysterie 1008;
bei Schädeltraumen 796.

O.

Oberkieferschüsse: Sehstörungen 836, 848.
Obliquus superior-Lähmung 819.
Obnubilationen siehe Verdunkelungen.
Occipitallappen, Defekte in den Spitzen 775;
Gliom 632.
Oculomotorius: Zuckungen der von demselben versorgten Muskeln bei Migräne 979, 980;
komprimiert 699.
Oculomotoriuslähmung 589, 667, 675, 731, 815, 816, 819.
mit gekreuzter Körperlähmung und doppelseitiger Amaurose 797;
bei gummöser Meningitis 899;
bei Meningitis syphilitica 900;
bei Migräne 980;
rezidivierende 980, 981;
bei Schädeltraumen 796, 797.
Ohreiterungen mit Meningitis 891.
Olfactorius, Druckatrophie durch Tumor im Stirnlappen 689.
Olfactoriuslähmung bei gummöser Meningitis 899.
Ophthalmie, metastatische, doppelseitig 648;
einseitig 650.
Ophthalmoplegia interior und exterior bei Schädeltraumen 796.
Ophthalmoplegie 689, 692, 734, 819;
bei Meningitis tuberculosa 897.
Opticusaffektion bei multipler Sklerose 624.
Opticusatrophie nach Schädeltrauma 778;
mit Fehlen des Patellarreflexes 595;
bei reiner Tabes 530.
Opticus: Carcinommetastase 691.
Opticuscentren, primäre 687.
Opticuserkrankung bei multipler Sklerose 542.
Opticusfasern: centrifugalleitende 1004;
centripetalleitende 1004.
Optische Aphasie 633, 639, 751.

Orbiculariskrampf bei Hysterie 1007.
Orbita: Fremdkörper in derselben 815.
Orbitalabszess nach Trauma 799.
Orbitalblutungen durch Contrecoup 795.
Orbitaldach: indirekte Frakturen 740, 848.
Frakturen 822.
Orbitalphlegmone 714.
Orbitalschüsse: Sehstörungen 845, 836 846.
Orbitalverletzungen 821.
Orientierung im Raume 479, 482, 485, 511, 573, 575;
bei nervöser Asthenopie 582.
Orientierungssinn gestört 711, 712;
Fehlen desselben bei Hemianopsie 663, Erkrankung der Fiss. calcarina 663.
Orientierungsstörungen mit Sprachstörungen 633.
Ortssinn: Beeinträchtigung desselben 609.
Oscillierendes Gesichtsfeld 582.
Oscillierende Sehstörung 666.

P.

Pachymeningitis mit plötzlicher Erblindung 884;
chronica 697;
externa 885;
haemorrhagica interna 885.
Panophthalmie 864, 865;
puerperale 648.
Papille, atrophische Verfärbung 816;
Verfärbung derselben und Sensibilitätsstörungen 614.
Papillenscheibe, Pigmentierung derselben 792.
Papillitis 477;
nach Schädeltrauma 739.
Papillomakuläres Bündel erkrankt 555;
paracentrales Skotom 492, 489;
einseitiges Skotom bei Syphilis 493;
bei Migräne 969;
temporales hemianopisches einseitiges Skotom 494.
Paradoxes Phänomen bei plötzlich aufgetretenen retrobulbären Störungen 510.
Parästhesien 617.
Parallelverlauf einer Intoxikationsamblyopie neben vorhandener Tabes 541.
Paralyse progressive 561, 642;
mit reflekt. Pupillenstarre 890.
Paralysis agitans 631.
Paramyoclonus multiplex 629.
Paraphasie 634, 637.
Paraplegia spinalis 626.
Paraxanthin: als Ursache des Flimmerskotoms 987.
Patellarreflex 592;
Abschwächung bei multipler Sklerose 597
bei Diabetes 598;
bei Dementia paralytica 596;
Erhaltenbleiben desselben bei Tabes cervicalis und cerebralis 601;
bei Hysterie 600;
Fehlen desselben 593;
gesteigert bei Hysterie 1008;
bei perniziöser Anämie 598;
Fehlen bei Pseudotabes luetica 598;
mit Sehstörungen 595;
bei Sehstörungen mit Papillitis 598;
Steigerung desselben 592, 593;
Steigerung desselben bei Neurasthenie 597;
bei Tabes 594.
Pellagra: Fehlen des Patellarreflexes 598.
Perineuritis gummosa 900, 905.
Perineuritische u. interstitielle Infiltration des Opticus im knöchernen Kanal 552.
Perineuritis retrobulbaris luetica 561, 523.
Periorbitale Neuralgie bei Neuritis retrobulbaris 658.
Periphere Neuritis 627.
Perniciöse Anämie mit Fehlen des Patellarreflexes 598.
Periodische Verdunkelungen bei Bleivergiftung 939.
Pharynxreflex: erloschen bei Hysterie 1007.
Photometer Försters 578.
Photopsien 794, 994, 1003;
bei Bleivergiftung 940;
bei Chininintoxikation 946, 958.
bei Filix mas Vergiftung 960;
bei Hemianopsie 749.
Photophobie 685.
Physiologische Trübung der brechenden Medien bejahrter Personen 487.
Pigmentablagerung i. d. Retina nach Schussverletzung 835.
Pigmentepithel der Retina: Einfluss des Chinins auf dasselbe 957.
Pigmentierung der Papillenscheibe nach Blutungen 792.
Pigmentsaum an der Papille bei Scheidenhämatom 654.
Pilzvergiftung mit Sehstörung 933.

Pneumonie 945;
Erblindung bei derselben 867.
Pneumoniemeningitis 887.
Poliomyelitis ant. subacuta u. chronica 627.
Polydipsie: bei Schädeltrauma 798;
bei syphilit. Meningitis 900.
Polyneuritis 598, 622;
in der Laktationsperiode mit Erblindung 649.
Polyurie 654, 697, 746, 747;
bei Schädeltrauma 798;
bei syph. Meningitis 900.
Positive Gesichtsfelddefekte 573;
Skotome 573.
Positives Skotom 1003, 1004;
bei Migräne 1002.
Primärluetische Neuritis optica 553.
Primäre Sehnervenatrophie 511, 517.
Prismenversuch, Wilbrandscher 600, 746.
Progressive Sehnervenatrophie 502, 504, 516, 580, 620.
Protrusio bulbi 773.
Pseudogliom 863.
Pseudoneuritis optica 514, 618.
Pseudotabes alcoholica 541.
Pseudotabes luetica 534, 535, 615, 621;
Fehlen der Patellarreflexe bei derselben 597, 598.
Ptosis 620, 658, 675, 682, 687, 689, 705, 731, 733, 740, 741, 819, 840, 897, 989;
bei Gehirntumor 691;
bei Hysterie 1008, 1009;
pseudoparalytica 1007;
bei Schädeltraumen 796;
sympathica 990.
Puerpera 945.
Puerperale Neuritis optica 648.
Puerperale septische Panophthalmie 648.
Pulsierender Exophthalmus 823.
Pupillencentrum, Herd in der Nähe desselben 588.
Pupillen: diagnostische Valenz derselben bei Sehstörungen nach Schädelfrakturen 775, 776.
Pupillenkernlähmung 590.
Pupillen: lichtstarr 620;
maximal erweitert bei Orbitaltumor 684;
mittelweit und reaktionslos bei hysterischer Amaurose 1020.
Pupillenreflex bei Amaurose durch doppelseitige Hemianopsie 585, 586.
Pupillen: starr bei hysterischer Amaurose 1021;
Spasmus des Sphinkters 1019, des Dilatators 1019, bei Hysterie;
Verhalten bei der hysterischen Amaurose 1019;
Verhalten bei Migräne 979;
Verhalten bei Sehstörungen nach Blutverlust 918;
Verhalten bei urämischer Amaurose 875.
Pupillenerweiterung des erblindeten Auges beim Verschluss des sehenden 816.
Pupillenfasern widerstandsfähiger als die Sehnervenfasern 583, 586;
Verlauf derselben 584.
Pupillenreaktion: Bedeutung für die Diagnostik der Sehstörungen 583;
aufgehobene bei Erweichung der Vierhügel 704, 705;
aufgehobene bei doppelseitiger Amaurose 588;
direkte 583;
erhalten bei Amaurose 883;
erhalten bei doppelseitiger Amaurose 585, 586;
erhalten bei Scheidenhämatom 777;
erhalten nach Amaurose 956;
fehlende bei Herden in der Nähe des Pupillencentrums 588;
hemianopische 573, 587, 626, 667, 746;
konsensuelle 583;
Reflexbahn 584.
Pupillenstarre reflektorische 588, 689, 713, 734.
bei embol. Erweichung der vorderen Vierhügelgegend 662;
bei Gehirnapoplexie 697;
bei Hysterie 1021, im hysterischen Anfall 1022;
bei Scheidenhämatom 654.

Q.

Quadranthemianopsie 634.
Querovale Skotome 491.

R.

Rachenreflex: Fehlen bei Hysterie 881.
Radikuläre Sensibilitätsstörung 614.
Rapier: Sehstörungen nach Verletzung 806.
Raynaudsche Krankheit und Migräne 998.
Recessus über dem Chiasma: starke Füllung und Erweiterung desselben 684.

Rectus externus: Lähmung und Schussverletzung 857.
Rectus inferior: Lähmung 819;
bei Chininintoxikation 947.
Rectus internus: Lähmung bei Chininintoxikation 947;
bei Schädeltrauma 796.
Rectus superior: Lähmung bei Schädeltraumen 796.
Rezidive von Stauungspapille bei Hirnsyphilis 549.
Rezidivierende Amaurose: doppelseitige 666;
bei Bandwürmern 668;
bei Hysterie 668;
bei Malaria 667.
Rezidivierende Oculomotoriuslähmung 980, 981.
Reflexamaurose 723.
Reflexbahn der Pupillenbewegung 584.
Reflexbogen der Pupillenreaktion unterbrochen 589.
Reflexe: Begriff derselben 590;
Fehlen derselben bei Morphinismus 958.
Reflektorische Pupillenstarre 588, 689 713;
bei Beleuchtung mit der Westienschen Lupe 1019.
bei Alkoholismus 590;
bei cerebraler Syphilis 590;
bei Dementia paralytica 596;
bei multipler Sklerose 590;
bei Paralyse 590;
bei Tabes 590.
Regenschirmspitze: Sehstörung durch Stoss 801.
Rheumatismus 556.
Reizerscheinungen: motorische 627, 635.
Relatives centrales Skotom: bei Intoxikation (Nikotin, Alkohol) 492;
bei multipler Sklerose 492.
Relatives Skotom 566.
Retinalblutungen nach Schädeltrauma 792.
Retinalvenen: erweitert bei Salizylintoxation 959.
Retinitis 651;
Retinitis albuminurica: 505, 642, 684;
ähnlicher Befund bei Filix mas-Vergiftung 963;
bei Bleivergiftung 942;
mit Erblindung 659;
in der Schwangerschaft 647;
apoplectica 652;
und Hemianopsie 501;
pigmentosa 486, 498, 506, 510.
Hemeralopie bei derselben 579;
minimales Gesichtsfeld 579;
purulenta 685.
Retinitische Atrophie 511.
Retrobulbäre Neuritis 821:
axialis syphilitica 524;
bei Methylalkoholvergiftung 927;
bei multipler Sklerose 655.
Revolverkugelschüsse: Sehstörungen 828.
Richtung des Schusskanals 833.
Rindenepilepsie 749.
Ringförmige Opticusatrophie bei genuiner Tabes 529.
Ringskotome 498;
bei multipler Sklerose 498.
Rückenmarksabszess 616.

S.

Saburral-Amaurose 966.
Säbelhieb: Sehstörungen 805.
Salizylsäurevergiftung 959;
centrales Skotom bei derselben 960;
mit Erblindung 959;
Erweiterung der Netzhautvenen dabei 959.
Santoninvergiftung mit Aphasie 642;
mit Gelbsehen 642.
Sarkomatose: basale 902.
Schädelbasisfraktur: Neuritis optica bei derselben 653, 654.
Schädelbrüche: Blutungen im Bereiche der Sehnerven 766.
Schädeltrauma: Augenmuskellähmungen bei demselben 796, 797.
mit Hemiplegie 798;
mit Meningitis suppurativa 798;
mit neuritischen Erscheinungen 798;
Polydipsie 758;
Polyurie 798;
mit Opticusatrophie 778.
mit Stauungspapille 779, 780, 781, 798.
Scharlach: Erblindung nach demselben 863.
Scheidenhämatom des Sehnerven 511, 653, 697, 698, 699, 827;
Kompression der Art. centr. retinae 659;
doppelseitiges 654;
doppelseitige Erblindung durch dasselbe 661;
und erhaltene Pupillenreaktion 777;
bei Gehirnapoplexie 654;
bei Morb. Brightii 658;

Pathogenese der Sehstörungen durch dasselbe 786;
mit Pigmentierung der Netzhaut 654;
Prognose f. d. Sehvermögen 702;
bei Schädelbasisfrakturen 768;
mit Stauungspapille 645, 654, 782;
ohne Stauungspapille 719.
Scheitelbeinschüsse: Sehstörungen 836, 849.
Scheitelläppchen, unteres 638.
Schläfenschüsse: Sehstörungen 833, 836;
ohne Verletzung des Gehirns 837;
mit Erblindung auf der Seite der Einschussöffnung 843.
Schlag gegen den Kopf, Erblindung nach demselben 727.
Schlangengift: Intoxikation mit Amaurose 966;
Sehstörungen durch dasselbe 966.
Schleifengebiet 616.
Schleimhautreflex 603.
Schmerzgefühl: Herabsetzung desselben 609.
Schrotkornverletzungen: Sehstörungen 825.
Schrotschuss in den Mund 828
Schuhknöpfer, Verletzung des Auges 804.
Schusskanal, Richtung desselben 833.
Schussverletzungen: Sehstörungen 825.
Schwangerschaft:
Amaurose während derselben 647;
Retinitis albumin. während derselben 647.
Schwanken der Sehstörung bei multipler Sklerose 543.
Schwindel bei Migräne 979, 980.
Sekundäre Sehnervenatrophie 518.
Seelenblindheit 636, 749.
Seelenanästhesie 616.
Sehbahnen: intracerebrale Verletzung derselben 719;
intrakranielle u. intracerebrale Schussverletzungen derselben 850.
Sehenlernen Blindgeborener 673.
Sehnenreflexe 603;
Begriff derselben 591;
Steigerung derselben 592;
bei Urämie 592;
und Sehstörungen 590.
Sehnerv: Blutung in die Substanz desselben 653;
Scheidenhämatom desselben 653.
Sehnervenatrophie progressive: Farbensinnstörungen bei derselben 565.
Sehnervenerkrankung bei Syphilis 524.
Sehschärfenbestimmung 478.
Sehschärfe normal bei atrophischer Blässe der Papille 952, 956.
Sehstörung: bei der mit Meningitis komplizierten Neuritis optica 550;
durch Trauma mit stumpf-spitzen Gegenständen 800.
Sehstörungen: bei den neuritischen Affektionen der Papille 544;
bei der Atrophia papillae 516;
und Adaptationsvorgang 571;
und Hautreflexe 602;
und Sehnenreflexe 590.
Sehvermögen: Teilweise Wiederkehr nach Erblindung durch Trauma 730;
völlige Wiederkehr nach Erblindung durch Trauma 729.
Sektorenförmiger Gesichtsfelddefekt 489, 486.
Sella turcica Tumor 684, 685.
Selbstmordversuch: mehrmaliger durch Erschiessen 829.
Sensibilitätsstörungen 620;
cerebrale 606, 610, 611;
bei Gehirntumor 691;
bei Hysterie 1000;
bei Migräne 979, 980, 981;
durch organische Veränderungen bedingt 606, 614;
periphere 606;
radikuläre 606, 608;
spinale 606, 608;
Wesen und Form derselben 605.
Sepsis 560.
Sichelverletzung: Sehstörungen 810.
Skleralruptur durch Trauma 725.
Skotom: absolutes 566, 974.
centrales nach Schädeltrauma 737, 738, 744;
hemianopisches 775;
negatives 1003, 1004; bei Migräne 1002;
positives 1003; bei Migräne 1002;
relatives 566, 567;
wanderndes 971.
Skrotalreflex 603.
Sohlenreflex 602.
Solitär-Tuberkel 562.
Sonnenstich, Erblindung nach demselben 894.
Spätapoplexie, traumatische 775.
Spastische Spinalparalyse 626.
Spastischer Tremor 630.
Spinale progressive Muskelatrophie 627.

Spinale Sehnervenatrophie 525, 526.
Spinalparalyse, aufsteigende 627.
Spontane Heilung der Stauungspapille 548, 549.
Sprache: Beziehungen zur Amblyopie 631; zu den Orientierungsstörungen im Raum 633.
Sprachstörungen: bei Migräne 981; verknüpft mit Farbensinnstörungen 635, 636.
Spindel: Verletzung mit einer solchen 809.
Springende Mydriasis 590.
Stäbchen und Zapfen der Netzhaut durch Chinin gelähmt 957.
Staphylococcus pyogenes 885.
Status epilepticus 985; hemicranicus 977.
Stauungspapille 505, 561, 589, 623, 709, 713; auf der einen und einfache Opticusatrophie auf der anderen Seite 548; mit Aneurysma der Carotis interna 791; nach Blutverlust mit Erblindung 917; bei Cerebellartumor 687; bei Chininintoxikation 948; diagnostische Bedeutung bei Sehstörungen nach Schädeltrauma 787; doppelseitige 562, 622; doppelseitige nach Schädeltrauma 739, 747; einseitige 622; bei Gehirnabszess 632; bei Gehirntumor 691; beim Hämatom der Dura mater 699, 701; mit Hemianopsie 632, 633, 749; bei Hirnapoplexie 701; bei Hypophysistumor 684, 685; bei Keuchhusten 654; bei Meningitis serosa 893, 895; bei Meningitis syphilitica 905; plötzliche Erblindung bei derselben 702; Ponstumor 625; als prämonitorisches Symptom 561; bei Schädeltrauma 749, 779, 780, 781, 798; bei Scheidenhämatom 645, 654, 782, 783, 785, 790; bei Sinusthrombose 546; bei Syphilis 632; temporaler Hemianopsie 904; bei Tumoren 632; bei Turmschädel 896; bei urämischer Amaurose 874; bei Vierhügeltumor 623.
Stereognostischer Sinn: Verlust desselben 609.
Stirnschüsse: Sehstörungen 836, 849.
Stockspitze, Verletzung 801.
Stoss an den Kopf, Erblindung nach demselben 726.
Streptococcus pyogenes 886.
Stricknadelverletzung: Sehstörungen 816.
Stumpfe Gewalt: Verletzungen durch dieselbe 772.
Sturz auf den Kopf, Erblindung nach demselben 726.
Subjektive Lichterscheinungen bei Schädeltraumen 794.
Suggestionstherapie: Einfluss auf die Pupillenveränderung bei Hysterie 1023, 1037.
Suppressio mensium: Amaurose zufolge derselben 644, 646.
Surrogatvorstellungen 672.
Sydenhamsche Chorea 630.
Sympathicusaffektion bei Flimmerskotom 990.
Symptomatische Epilepsie 627, 629.
Syphilis: 556, 560, 635, 641, 666, 667; Amaurose bei derselben 870; cerebrospinalis und Flimmerskotom 990, 997; mit reflekt. Pupillenparese mit hom. Hemianopsie 663; mit Erblindung 663; Meningitis syphilitica 897; Perineuritis syphilitica 561; symptomatische Epilepsie 629; Syringomyelie 631, 686.

T.

Tabaksvergiftung: akute 932; mit Amaurose 932.
Tabes 561, 566, 615, 621, 631; Abschätzung der einzelnen Symptome 596; cervicalis 601: Erhaltenbleiben der Patellarreflexe 601; mit Hemiplegie 626; minimales Gesichtsfeld bei derselben 576; mit Neuritis optica 531; mit Neuritis optica und Chorioiditis 531; reflect. Pupillenstarre 590; 1019.
Tabische Sehnervenatrophie mit nyktalopischen Erscheinungen 575.
Tasten: das analysierende 671; das synthetische 671; das umschliessende 671.
Tastlähmung 616.
Tastsinn bei Blinden 670.
Taubheit bei Chininintoxikation 946—947;

doppelseitige 688;
bei Hysterie 1009;
bei Schädeltraumen 797.
Teevergiftung mit Sehstörung 933.
Teichopsie 968.
Temperaturempfindung: Störung derselben 609.
Temporale Abblassung der Papille: bei Alkoholintoxikation 514;
bei mult. Sklerose 514.
Temporale Hemianopsie 666, 667.
Tetanische Bewegungen 636.
Thalamus opticus erweicht 709.
Thermohyperästhesie: bei multipler Sklerose 597.
Thrombose der Vena centralis retinae 652.
Ton des gesprungenen Topfes bei Erweichungsherden im Gehirn 709.
Totale angeborene Farbenblindheit 488.
Toxische Epilepsie 629.
Tractushemianopsie 482, 573, 600, 899.
Tractus opticus: direkte Verletzung desselben 719;
bei Gehirnapoplexie mit Durchbruch des Blutes nach demselben 654, 655;
mit gummöser Neubildung 667;
Infarkt mit Hemianopsie 906;
neuritischer Prozess in demselben bei Bleivergiftung 941.
Tränenfluss: bei Migräne 980, 982.
Trauma: einseitige Amaurose durch dasselbe 715, 725;
Erblindungen bei den beiden Geschlechtern 723;
und Erblindung: ursächlicher Zusammenhang 720;
Skleralruptur durch dasselbe 725;
Wirkung bei Hysterie 1010.
Traumatische Spätapoplexie 775.
Transitorische Amaurosen bei Bleivergiftung 939.
Trepanation: wegen Hämatom 784, 790;
bei Meningitis serosa 895.
Tricepsreflex 595.
Trigeminus: affiziert bei Migräne 980.
Trigeminuslähmung: 667, 820, 841, 857;
bei gummöser Meningitis 899;
bei Schädeltraumen 797.
Tumor: am Chiasma 665, 666;
cerebri und Hysterie 618;
mit Aphasie 691;
kurzdauernde Amaurosen bei demselben 665;
vorübergehende Amaurose bei demselben 690;
Fernsymptom 689;
der hinteren Schädelgrube 545;
der Hypophysis 666;
plötzliche Erblindung bei demselben 652, 673;
einseitige Erblindung 673;
der vorderen Schädelgrube; in der Gegend des Chiasmas 545;
Wirkung desselben auf den Gehirndruck 677.
Tumorformen: verschiedenes Verhalten derselben 675.
Turmschädel 896;
mit Stauungspapille 896.
Trochlearislähmung bei gummöser Meningitis 899;
bei Schädeltraumen 796.
Trophische Störungen 631;
bei Hemiplegie 631;
bei Syringomyelie 631;
bei Tabes 631.
Typhus abdominalis 556, 945.
mit Chininamaurose 946;
Erblindung bei demselben 864, 865.
Typhus recurrens 866.

U.

Überblendung durch Blitz 861.
Überstreckung des N. opticus 810.
Unterschied zwischen den Sehstörungen bei der multiplen Sklerose und denen der Hirnsyphilis 544.
Urämie mit Aphasie 642;
Steigerung der Sehnenreflexe bei derselben 542.
Urämische Amaurose 511, 864, 872, 929.
Augenspiegelbefund bei derselben 874.
Differentialdiagnose zur Bleivergiftung 942 943;
von Gehirntumor 943;
Verhalten des Blutdruckes während derselben 877—880;
wiederholtes Auftreten 875.
Urticaria bei Antipyrinintoxikation 959.

V.

Vanillevergiftung mit Sehstörung 933.
Variola-Amaurose 864.
Vasomotorische Störungen 631;
bei Migräne 982, 985.
Vena centralis retinae: Thrombose 651;
ophthalmica, Thrombose derselben 798.

Ventrikel III: Ausdehnung desselben 682; Tumor am Boden 683.
Veränderung des Farbensinns kleiner Objekte im Gesichtsfeldcentrum 489;
des Opticus am 11. Tage nach einer Durchschiessung 507.
Verbalamnesie 634.
Verdickung der Meningen bei Tabes 534.
Verdunkelung des Gesichts: bei Arsenvergiftung 944.
bei Hirntumoren 682.
vorübergehende bei Bleivergiftung 938, 939.
Verfärbung der Papilla n. optici 505.
Vergiftungen siehe Intoxikation.
Vergiftungen: Steigerung der Sehnenreflexe dabei 592.
Verkapptes Doppeltsehen 478.
Verlagerungen im Gesichtsfeld bei Migräne 980.
Verletzungen indirekte durch stumpfe Gewalt 772.
Verschiebungstypus, Försterscher 574.
Vierhügel: erweicht 709, 712;
indirekt beteiligt 713, 714.
Vierhügelgegend: Pupillenstarre bei Erweichung derselben 662.
Vierhügeltumor 623 mit Stauungspapille 623.
Vikariierende Blutungen 644.
Vordere Kammer: Blutungen in dieselbe 644.
Vorübergehende Erblindung bei multipler Sklerose 543.

W.

Wärmestrahlen: Wirkung bei Blitzschlag 861.
Wechselseitige Amaurose 664, 666.
Westiensche Lupe: Anwendung derselben 584, 617, 1019, 1021.
Wilbrandscher Prismaversuch 600, 746.
Wochenbett: neuritische Atrophie in demselben 649;
Neuritis optica als selbständige Erkrankung in demselben 648.
Wortblindheit: 634, 637, 638;
mit Hemiachromatopsie 635, 636;
mit Hemianopsie 638.
Worttaubheit 709.
Wucherung der bindegewebig-endothelialen Elemente bei degenerativer Opticusatrophie 528.
Wurzelneuritis: multiple 902.

Z.

Zahlenblindheit 637;
mit Hemianopsie 638.
Zahnaffektion bei hyster. Amaurose 1011.
Zangenverletzung des Auges bei der Geburt 773;
Erblindung durch dieselbe 731, 739.
Zerreissung der Duralscheide 811.
Zirbeldrüse, atrophisch 709.
Zitterbewegungen 627.
Zittern 630;
fibrilläres 630.
Zonuläre Gesichtsfelddefekte 486.
Zurückgehen der Stauungspapille: bei Anämie 549;
bei Kindern infolge von Sprengung der Schädelnähte 549;
bei Syphilis 549.
Zweigverletzung des Auges 802.

Date Due

Demco 293-5

RE46
900W
3